RADIODIAGNOSTIKOKO FAKULTATIBO ESPEZIALISTA MEDIKOA

GALDERAK

1. **Bereizmen handiko ordenagailu bidezko tomografian hautemandako beira zeharrargi erako opakutasun barreiatuen diagnostiko bereizgarriari dagokionez, asoziazio hauetako zein da DESEGOKIA?**

   a) Proteinosi albeolarra: beira zeharrargi hedatua eta trenkadaren loditze gainjarria.
   b) Hipersentikortasun-pneumonitisa: beira zeharrargia eta aire-harrapatze posiblea gehi nodulu zentrilobularrak.
   c) Pneumonia interstizial arrunta: beira zeharrargia, patroi gainartzaile isolatu gisa, sare edo abaraska itxurarik gabe.
   d) Odoljario albeolar barreiatua: beira zeharrargia edo aldebiko banaketa duen kondentsazioa.

2. **Biriketako nodulu subsolido iraunkor bat ordenagailu bidezko tomografiaren bitartez baloratzean, baieztapen hauetako zein da egokiena?**

   a) Beira zeharrargi erako nodulu puru iraunkor oro inflamatoriotzat hartu behar da beti, baldin eta 10 mm baino gutxiago neurtzen badu.
   b) Nodulu subsolidoak osagai solido bat badu, probabilitate handiagoa dago adenokartzinomaren espektroko lesio inbaditzailea gertatzeko.
   c) Erdiko kaltzifikazioak erabat baztertzen du nodulu subsolidoaren gaiztotasuna.
   d) Hiru hilabetez egonkor mantentzeak aukera ematen du gradu baxuko adenokartzinoma baztertzeko.

3. **Asbestoagatiko pleura-erasanari dagokionez, zein da baieztapen OKERRA?**

   a) Asbestoarekiko esposizioaren markatzaile erabilgarriena dira pleurako plaka fokalak.
   b) Pleurako plakak pareta-pleuran kokatu ohi dira, eta maiz errespetatzen dituzte saihetsen eta diafragmaren elkarguneko erpinak eta angeluak.
   c) Pleurako plakak egoteak adierazten du plaka bera narriatu eta mesotelioma bihurtu dela.
   d) Aldebiko diafragma-kaltzifikazioek, saihetsen eta diafragmaren arteko elkargunean sinu askeak egonik, asbestoarekiko esposizioa iradokitzen dute nabarmen.

4. **Aurre-mediastinoko masari dagokionez, datu hauetako zein da timoma inbaditzailearen adierazle timoma ez-inbaditzailearena baino gehiago?**

   a) Aurre-mediastinoan kokatutako dentsitate homogeneoko masa.
   b) Lesioaren barneko puntu formako kaltzifikazio isolatua.
   c) Kapsulaz haraindiko hazkundea, pleurari edo pleura-inplanteei erasanda.
   d) Miastenia larriarekin asoziazioa.

5. **Toraxeko traumatismo itxian, aurkikuntza-konbinazio hauetako zein da biriketako urraduraren adierazle biriketako kontusio isolatuarena baino gehiago?**

   a) Opakutasun parenkimatoso ez-segmentarioa, lehen orduetan agertu eta 3-10 egunetan desagertzen dena.
   b) Barrunberik gabeko kondentsazio periferikoa, pleurapean zerrenda mehe bat errespetatuta.
   c) Barrunbe biribildu edo obala, barnean airea, odola edo ura eta airea dituena, eta ondoko kontusio-opakutasun batek zati batean ezkutatzen duena.
   d) Aldebiko beira zeharrargia hilo inguruan nagusiki, pleurako isuri simetrikoarekin.

6. **Biriketako ordenagailu bidezko angiotomografian, aurkikuntza hauetako zeinetan da berezkoagoa biriketako enbolismo kronikoa biriketako enbolismo akutua baino?**

   a) Betetze-akats zentrala, kontrasteaz erabat inguratua.
   b) Enbolo-buxadura akutuaren ondorioz arteria tronbosatuaren kalibrea handitzea.
   c) Horma-akats eszentrikoa, angelu kamutsak eratzen dituena pareta baskularrarekin, eta zerrendekin edo estenosiekin lotu daitekeena.
   d) Eskuin-bentrikulua/ezker-bentrikulua koefizientea 1 baino handiagoa izatea lau ganberen planoan.

7. **Paziente immunodeprimitu batek biriketako nodulu anizkoitzak ditu, horietako zenbait beira zeharrargiko halo periferikoarekin. Zein da interpretaziorik egokiena?**

   a) Beira zeharrargiko haloak infekzio fungikoa baztertzen du, eta biriketako edema susmarazten du.
   b) Haloa bat etorri daiteke lesio inguruko odoljarioarekin, eta aurkikuntza klasikoa da aspergilosi angioinbaditzailean.
   c) Haloa egonik, nahitaez diagnostikatu behar da enbolismo septikoa, nahiz eta barrunberik eta banaketa periferikorik egon ez.
   d) Patroiak pneumonia interstizial arruntaren hasierako fasea ezaugarritzen du.

8. **Toraxeko konplikazioaren eta testuinguru kliniko-erradiologikoaren arteko asoziazio hauetako zein da DESEGOKIENA?**

   a) Presio positiboko aireztapena: biriketako enfisema interstiziala, pneumomediastinoa edo pneumotoraxa.
   b) Toraxeko erradioterapia: eremu irradiatura mugatutako pneumonitis-faseko opakutasunak eta geroko fibrosia.
   c) Amiodarona bidezko tratamendua: biriketako infiltrazio-gaixotasuna eta iodo-edukiaren ondoriozko moteltze handi posiblea.
   d) Zain-kateter zentrala: atelektasia biribila, berehalako konplikazio ohiko gisa.

9. **Nabarmentze berantiarreko erresonantzia magnetiko kardiakoan, patroi hauetako zein da etiologia iskemikoaren adierazle miokardiopatia ez-iskemikoarena baino gehiago?**

   a) Nabarmentze mesokardiko lineala bentrikulu arteko trenkadan.
   b) Nabarmentze subepikardikoa albo baten beheko aldean.

c) Nabarmentze subendokardikoa edo horman zeharrekoa, eremu koronarioari jarraikiz.
d) Foku anitzeko nabarmentze adabakiduna, banaketa koronariorik gabe.

10. Kardiomiopatia murriztailea eta perikarditis konstriktiboa irudi bidez bereizten baditugu, aurkikuntza hauetako zein da perikarditis konstriktiboaren adierazle?

a) Perikardioko loditzea edo kaltzifikazioa, fisiologia murriztailearekin.
b) Ezker-bentrikuluaren nabarmentze subendokardiko barreiatua.
c) Ezker-bentrikuluaren hipertrofia zentrokidea, trenkadaren nabarmentze mesokardikoarekin.
d) Ezker-bentrikuluaren dilatazioa, eiekzio-frakzio murriztuarekin.

11. Bronkiektasiari dagokionez, patroi morfologikoaren eta diagnostikoaren arteko asoziazio hauetako zein da egokiena?

a) Aldebiko bronkiektasia zilindriko basalak: bronkioetako eta biriketako aspergilosi alergikoaren adierazle sendoak dira.
b) Bronkiektasia zentralak, moteltze handiko mukosa-buxadurarekin: bronkioetako eta biriketako aspergilosi alergikoa iradokitzen dute.
c) Bronkiektasia kistiko barreiatuak, goi-gingiletan nagusiki: xurgapen kronikoaren patroi tipiko eta espezifikoa.
d) Barize-bronkiektasia fokalak eskuineko behe-gingilean: fibrosi kistikoaren diagnostikoa ia ziurra da.

12. Bronkiolitis obliteratzailean, arnasbeherako ordenagailu bidezko tomografiaren aurkikuntza hauetako zein da baliagarriena diagnostikoa oinarritzeko?

a) Pleurapearen oinaldeko abaraska itxura, bolumen-galerarekin.
b) Mosaiko itxurako aire-harrapatzea, aire-bide txikiaren gaixotasunagatik.
c) Gingil-kondentsazioa, aireko bronkograma iraunkorrarekin.
d) Banaketa hematogenoko ausazko noduluak.

13. Kartzinoma bronkogeniko apikal batean, aurkikuntza hauetako zeinek eragiten du zuzenean Pancoast-en tumorearen susmoa?

a) Toraxeko pareta, plexu brakiala edo lepauztaipeko hodiak inbaditzen dituen masa apikala.
b) Pleurapeko nodulu periferikoa, 8 mm baino gutxiagokoa, pleura ukitu gabe.
c) Erdiko gingilaren atelektasia osoa duen hilo-masa.
d) Karinapeko adenopatia isolatua, biriketako masa agerikorik gabe.

14. Biriketako minbiziaren gongoil-estadifikazioari dagokionez, baieztapen hauetako zein da zuzenena?

a) Karinapeko gongoilak N1 estazioari dagozkio.
b) Alde bereko gongoil paratrakealak N2 estazioari dagozkio.
c) Beste aldeko hilo-gongoilak N2 estazioari dagozkio.
d) Beste aldeko birika barneko gongoilek ez dute N estadifikazioa aldatzen.

15. Bronkio-biriketako bahiketari dagokionez, baieztapen hauetako zein da egokiena?

a) Haren ezaugarria da zuhaitz bronkialarekiko komunikazio normala eta biriketako drainadura arterial esklusiboa.
b) Biriketako anomalia eta anomalia baskular konbinatua da, arteria-ekarpen sistemiko anomaloarekin.
c) Haren kokapen bereizgarria aurre-mediastinoa da, eta timoko ehuna dauka.
d) Kaltzifikazio kondroidearen presentziagatik soilik diagnostikatzen da.

16. Zimitarraren sindromea toraxeko sortzetiko anomalien barruan sartzen da, asoziazio karakteristiko hauetako bat dela eta.

a) Biriketako drainadura benoso anomalo partziala beheko kaba zainerantz eta eskuin-birika hipoplasikoa.
b) Ezker-birikako arteriak jatorri anomaloa izatea, hots, eskuin-birikako arteria.
c) Bronkio nagusiaren absentzia erabatekoa eta aldebiko biriketako parenkima.
d) Biriketako arteria baten eta ezker-aurikularen arteko zuzeneko komunikazioa.

17. Falloten tetralogian, konbinazio anatomiko hauetako zein da bereizgarriena?

a) Aurikulen arteko komunikazioa, estenosi mitrala, ezker-aurikularen hipertrofia eta aortaren hertsadura.
b) Bentrikuluen arteko komunikazioa, eskuin-bentrikuluaren irteera-traktuaren buxadura, aortaren gainjartzea eta eskuin-bentrikuluaren hipertrofia.
c) Arteria handien erabateko lekualdaketa, aurikulen arteko komunikazioa, hodi arterioso iraunkorra eta biriketako drainadura benoso anomaloa.
d) Balbula aortiko bikuspidea, beheranzko aortaren dilatazioa, aorta-gutxiegitasuna eta Valsalva-ren sinuko aneurisma.

18. Bihotzeko erresonantzia magnetikoan, bentrikuluaren eiekzio-frakzioaren zenbatespena honen bidez egiten da:

a) Nabarmentze berantiarreko sekuentziak ardatz laburrean soilik.
b) Egoera geldikorraren zinema-sekuentziak, estaldura bentrikular osoarekin.
c) T1 sekuentziak, sinkronizazio elektrokardiografikorik gabe.
d) Barreiatze miokardikoko sekuentziak, metodo estandar kliniko gisa.

19. Eskuin-bentrikuluaren miokardiopatia arritmogenikoari dagokionez, baieztapen hauetako zein da egokiena?

a) Birika-hipertentsio kronikoaren ondoriozko hartutako miokardiopatia da.
b) Eskuin-bentrikuluko miokardioaren ordezte fibroadiposoak eta bentrikulu-arritmien arriskuak ezaugarritzen du.
c) Aurkikuntza bereizgarriena da ezker-bentrikuluaren hipertrofia zentrokide isolatua.
d) Eskuin-bentrikuluan gantz fisiologikoa egoteak bide ematen du diagnostikoa ezartzeko bestelako irizpiderik behar izan gabe.

20. Bihotz-masa baten diagnostiko bereizgarriari dagokionez, baieztapen hauetako zein da zuzenena?

a) Odolbildua bihotz-masaren kausa ezohikoa da, eta biziki nabarmentzen da kontrastearen ondoren.

b) Mixoma ezker-aurikulan kokatzen da gehienetan.
c) Bihotzeko angiosarkoma, oro har, balbula mitraleko masa onbera da.
d) Fibroelastoma papilarra sortu ohi da ezker-bentrikuluan infartuen ondoren.

21. Toraxeko erradiografia sinplean, lerro mediastiniko normalei buruzko baieztapen hauetako zein da zuzenena?

a) Eskuineko lerro paratrakeala normaltzat hartzen da, 10 mm neurtu arren, baldin eta ez badago trakearen desbideratzerik.
b) Eskuineko lerro paratrakeal normala ez da iritsi behar eskuin-bronkio nagusia baino beherago.
c) Lerro azigoesofagikoa eskuineko goi-gingilaren eta aurre-mediastinoaren arteko interfazeari dagokio.
d) Ezkerreko lerro parabertebral normalaren absentzia agertu behar da beti atzetik aurrerako erradiografian.

22. Bronkio-biriketako anatomia segmentarioari dagokionez, korrespondentzia hauetako zein da zuzena?

a) Eskuineko B6: eskuineko behe-gingileko atzeko segmentu basala.
b) Eskuineko B7: eskuineko behe-gingileko erdiko segmentu basala.
c) Eskuineko B8: eskuineko behe-gingileko goiko segmentua.
d) Eskuineko B10: eskuineko behe-gingileko alboko segmentu basala.

23. Biriketako abzesuaren eta enpiemaren artean bereizteko ordenagailu bidezko tomografian, zein datu da enpiemaren adierazle?

a) Parenkima barneko lesio biribildua, hodiek eta bronkioek zeharkatzen dutena.
b) Ura eta airea dituen barrunbea, antzeko luzera duena aurretiko eta alboko proiekzioetan.
c) Pleurako lente erako metakina, ondoko birika desplazatzen duena, eta pleura bananduaren zeinua ageri duena.
d) Pareta lodiko barrunbea, birika-kondentsazioz inguratua.

24. Heldu baten atze-mediastinoko masaren diagnostiko bereizgarriari dagokionez, baieztapen hauetako zein da egokiena?

a) Tumore neurogenikoa da tumore-talde ohikoena atze-mediastinoan.
b) Timoma da atzeko masa parabertebralaren kausarik ohikoena.
c) Kiste perikardikoa atzeko ildo parabertebralean kokatu ohi da.
d) Atzeko torax-barneko goloak ez ditu inoiz desplazatzen ez trakea ez esofagoa.

25. Energia handiko toraxeko traumatismoan, zein da toraxeko aortaren lesio traumatikoaren kokalekurik ohikoena?

a) Aortaren sustraia, aorta-balbularen justu gainean dagoena.
b) Enbor brakiozefalikotik hurbil den aorta-arkua.
c) Aorta-istmoa, ezkerreko lepauztaipeko arteriaren jatorriarekiko 2 cm-ra baino gutxiagora.
d) Beheranzko aorta distala hiato diafragmatikoan.

26. Birika-hipertentsioari dagokionez, baieztapen hauetako zein da zuzenena?

a) Aireztapen/perfusio normalaren azterketak modu fidagarrian baztertzen du gaixotasun tronboenboliko kronikoa.
b) Birika-enborraren dilatazioa birika-hipertentsioaren patognomikoa da biriketako fibrosia duten pazienteetan.
c) Kapilarren osteko birika-hipertentsioaren ezaugarri ohikoa dira birika-zain txikiak eta arteria zentral normalak.
d) Bronkioetako arteria sistemikoen hazkundea birika-hipertentsio idiopatikoan soilik gertatzen da.

27. Biriketako malformazio arteriobenosoei dagokienez, baieztapen hauetako zein da egokiena?

a) Ezker-eskuin shuntarekin lotu ohi dira, eta bihotz-gutxiegitasun kongestibo goiztiarrarekin.
b) Biriketako malformazio arteriobenosoak dituzten paziente askok telangiektasia hemorragiko hereditarioa izaten dute.
c) Eskuineko goi-gingila da haien kokapen bereizgarria; ez dute atsegin biriken oinaldea.
d) Nutriente-arteria eta drainadura zaina ikusgai egoteak diagnostikoa baztertzen du.

28. Kardiopatia iskemikoan, perfusio miokardikoaren irudiaren gaineko baieztapen hauetako zein da egokiena?

a) Atzitze-akats finkoa, berdin jarraitzen duena atsedenean eta iskemia itzulgarri purua iradokitzen duena esfortzuan.
b) Akats itzulgarriak, estresean ageri denak eta atsedenean normalizatzen denak, eragin daitekeen iskemia duen miokardio bideragarria iradokitzen du.
c) Esfortzuko hipoperfusioa, atsedenean atzitzea normala bada, beti dagokio moteltze-artefaktu bati.
d) Perfusioaren azterketak ez du haren kokapenaren, hedapenaren edo akatsaren itzulgarritasunaren berri eman behar.

29. Bereizmen handiko ordenagailu bidezko tomografia batean biriketako fibrosia hauteman da, nagusiki erdiko eta goiko eremuetan, baita aire-harrapatzeak arnasbeheran eta mosaiko erako patroiaren eta moteltze handi, ertain eta txikiko eremuen txandakatzea ere. Zein da diagnostiko probableena?

a) Pneumonia interstizial idiopatiko arrunta.
b) Hipersentikortasuneko pneumonitis fibrosatzailea.
c) Pneumonia eosinofiliko kronikoa.
d) Biriketako proteinosi albeolarrean.

30. Eosinofilia duen paziente asmatikoa. OTan bronkiektasia zentralak, adar mukosa-buxadura adarkatua eta moteltze handiko material endobronkiala hauteman dira. Zein da diagnostiko probableena?

a) Fibrosi kistikoa.
b) Bronkioetako eta biriketako aspergilosi alergikoa.
c) Infekzio ondoko bronkiolitis obliteratzailea.

d) Pneumonia antolatu kriptogenikoan.

31. Biriketako minbiziaren estadifikaziorako OT batean tumorea hauteman da ezkerreko behe-gingilean, baita karinapeko adenopatia eta eskuin-hiloko adenopatiak ere. Ez dago distantziako metastasirik Zein da N kategoriarik egokiena?

a) N1.
b) N2.
c) N3.
d) M1a.

32. Torax-abdomeneko traumatismo baten osteko OTan hauek hauteman dira: ezkerreko hemidiafragmaren jarraitutasunik eza, torax-barneko urdail- eta kolon-hernia eta errai horien estutze fokala akatsa zeharkatzean. Zein da diagnostiko probableena?

a) Ezkerreko diafragma-ebentrazioa.
b) Bochdalek-en hernia intzidentala.
c) Diafragma-haustura traumatikoa.
d) Ezkerreko paralisi frenikoa.

33. Aurre-mediastinoan masan handia duen gizonezko gaztea. OTan lesio heterogeneoa hauteman da, gantza, likidoa eta kaltzifikazio handia dituena. Zein da diagnostiko probableena?

a) Timoma inbaditzailea.
b) Hodgkin-en linfoma.
c) Mediastino-teratoma heldua.
d) Torax-barneko goloa.

34. Toraxeko traumatismo itxiaren ondoren, paziente batek pneumotorax iraunkorra du, drainatze-hodia behar bezala kokatuta egon arren. OTan birikaren kolapsoa hauteman da atzerantz eta albo baterantz, eta hilotik bereizita ageri da; bronkio nagusiaren jarraitutasunik ezaren susmoa dago. Zein da diagnostiko probableena?

a) Biriketako kontusio hedatua.
b) Haustura trakeobronkiala.
c) Mukosa-tapoiagatiko atelektasia buxatzailea.
d) Biriketako enfisema interstiziala.

35. Zerbixeko kartzinoma:

a) Zerbixeko estroma kontserbatzeak parametrioaren inbasioa adierazten du.
b) FIGOren IIb estadioa kirurgikoa da.
c) OTa da aukerako teknika estadifikazio lokalerako.
d) Tumoreak ezkata-zutabe loturan sortzen dira maiz.

36. Prostatako adenokartzinoma batek pseudokapsula zeharkatu eta alde bereko semen-besikularen oinaldea infiltratzen badu, zein da T estadioa?

a) T3a.

b) T2b
c) T3b
d) T4a

37. Kolezistitisaren zeinu ekografikoak hauek dira:

a) Besikularen diametroa > 3 cm, horma-loditzea > 5 mm, Murphy ekografiko positiboa eta kolelitiasia.
b) Besikularen luzetarako diametroa > 10 cm, horma-loditzea > 2 mm, Murphy ekografiko positiboa eta kolelitiasia.
c) Besikularen zeharkako diametroa > 5 cm, horma-loditzea > 3 mm, Murphy ekografiko positiboa eta kolelitiasia.
d) Besikularen luzetarako diametroa > 5 cm, horma-loditzea > 5 mm, Murphy ekografiko positiboa eta kolelitiasia

38. Heste meharreko tumoreei dagokienez, zein da erantzun zuzena?

a) Jatorri neuroendokrinokoak dira ohikoenak.
b) Adenokartzinomaren kokapenik ohikoena da duodenoa, eta, gero, jeiunoa.
c) Tumore kartzinoideak jeiunoan kokatu ohi dira.
d) Heste meharreko adenokartzinomak hazkunde estrintsekoa du.

39. Hauetako zein da Budd-Chiari-ren sindromearen zeinu ekografiko oso espezifikoa?

a) Hepatomegalia eta aszitisa.
b) Gibeleko infartuak.
c) Portako jario geldotua edo alderantzikatua.
d) Estenosia edo odolbildua gibel gaineko zain baten edo gehiagoren argian.

40. Gibel-transplantea egin eta berehala agertu ohi den konplikazio baskular ohikoena.

a) Gibel gaineko zainen estenosia.
b) Gibeleko arteriaren tronbosia.
c) Porta zainaren estenosia.
d) Gibel gaineko zainen tronbosia.

41. Hemorragia erretroperitonealaz ari bagara, zein da okerreko erantzuna?

a) Tratamendu antikoagulatzailea duten pazienteetan, ilion-psoas erregioa has daiteke, eta hematokrito-efektuaren zeinua izan dezake.
b) Aorta abdominalaren aneurisma bat hausten denean, odolak aorta inguratzen du, eta gehienbat atzealderantz hedatzen da, eta gehienean ilio-psoas espazioan edo giltzurruneko atzeko faszien arteko espazioan konfinatuta geratzen da.
c) Giltzurrun gaineko odoljarioa da ohikoena jaioberrietan, baina haurretan eta helduetan ere ager daiteke.
d) Angiomiolipoma da giltzurrun inguruko berezko tumore-odoljarioaren kausarik ohikoena.

42. Adenokartzinoma gastrikoari dagokionez, zein da okerreko erantzuna?

a) OTa da aukerako irudi-teknika estadifikaziorako.
b) Alboko organoen infiltrazioa T3tzat hartzen da.

c) Ekoendoskopia OTa baino fidagarriagoa da “T”-aren balorazioan.
d) Infiltrazioaren sakoneraz gainera, gongoiletako metastasien hedapena da pronostiko-faktore garrantzitsuenetako bat.

43. Prostatako minbiziaren EM batean, aukera hauetako zeinek ez du adierazten tumorea guruinaz kanpo hedatu dela?

a) Protrusio fokal erregularrak.
b) Kapsularen hiposeinale normalaren galerak.
c) Uzki-prostata angeluaren obliterazioa.
d) Plexu neurobaskularraren edo prostata inguruko gantzaren erasana edo asimetria.

44. Giltzurruneko kartzinoma hereditarioari dagokionez, zein da okerreko erantzuna?

a) I. motako Lynch-en sindromeak barnean hartzen du beste minibizi batzuk garatzeko arriskua, hala nola, endometrioko, giltzurruneko, urotelioko eta obulutegiko kartzinomak.
b) Birt-Hogg-Dube-ren gaixotasunean azpitipo histologiko ohikoena kartzinoma kromofoboa da.
c) Giltzurruneko zelulen kartzinomaren sindromearen ezaugarria da umetokiko eta larruazaleko leiomiomen eta giltzurruneko 2. motako kartzinoma papilarren arriskua handitzea.
d) Giltzurruneko kartzinoma papilar hereditarioaren sindromeak 1. motako giltzurruneko minbizi papilarrera hartaratzen du.

45. Plazentaren heltze-mailaren jaioaurreko balorazio ekografikoan, Grannumen eskalaren arabera, korio-plakaren ondulazioak eta plaka basalera iristen ez diren kaltzifikazio barreiatuak dituen plazenta heterogeneoa zein mailakoa da?

a) 1. maila.
b) 2. maila.
c) 3. maila.
d) 4. maila.

46. Esofagoko higikortasun-nahasmenduei dagokienez, zein da okerreko erantzuna?

a) Akalasia krikofaringeoan, bario-zutabearen C5-C6 mailako atzeko inpresioa % 50etik gorakoa izan behar da, inpresio krikofaringeotik bereizteko.
b) Esofagoko espasmo barreiatuan, aurkikuntza ohikoena “kortxo-ateratzekoaren” erako esofagoa da.
c) Chagas-en gaixotasuneko aurkikuntzak akalasia primariokoaren oso antzekoak dira.
d) Akalasia primarioaren ebidentziak dira peristaltismoaren absentzia, hasierako egoeretan dauden uhin tertziarioak eta esofagoaren beheko esfinterraren erlaxaziorik eza.

47. Zein ez da adenoma arrunta diagnostikatzeko irizpidea?

a) EM bidezko azterketan, fasetik kanpoko seinale-galera.
b) Kontrastearen garbiketa absolutuaren ehunekoa % 60tik gorakoa da 15 minutura kontrastedun OT bidezko azterketan.
c) 20 H unitateko edo gutxiagoko dentsitatea, OT basal bidezko azterketan.

d) Kontrastearen garbiketa erlatiboaren ehunekoa % 40tik gorakoa da 15 minutura kontrastedun OT bidezko azterketan.

48. Bareko lesio onberei dagokienez, zein da erantzun zuzena?

a) Hamartomak beti lotzen dira esklerosi tuberosoarekin.
b) Ertz-zelulen angiomarekin ez da esplenomegalia agertzen.
c) Hemangioma da neoplasia ohikoena.
d) Bareko linfangiomak sintomatikoak izan ohi dira.

49. Kolitis ultzeraduna duten pazienteen bario bidezko azterketen kasuan, zein da erantzun zuzena?

a) Haustrazio normalaren galerak kolona laburtzea eta zurruntzea eragiten du.
b) Patroi granulatu finak kolonaren gainazalari modu ez jarraituan erasaten dio.
c) Ultzerek mukosari bakarrik erasaten diote, eta ez dira geruza sakonagoetan barneratzen.
d) Pseudopolipoak ohikoagoak dira Crohn-en gaixotasunean.

50. Pielonefritis akutuei dagokienez, zein da erantzun zuzena?

a) Harekin ez da giltzurrunaren tamaina handitzen.
b) Ekografia oso sentikorra da.
c) Infekzio-bide ohikoena hematogenoa da.
d) Koloretako Dopplerren ekografian, iskemia tubularrak erasandako eremuetan baskularizazioa murriztu den eremuak ikusten dira.

51. Abdomeneko traumatismoari dagokionez, zein da okerreko erantzuna?

a) OTA da aukerako irudi-teknika hesteetako eta mesenterioko lesioak detektatzeko abdomeneko kontusio-traumatismoetan.
b) Likido mesenterikoaren presentzia aurkikuntza ohikoa da organo solidoen lesio traumatikoetan.
c) Hesteetako lesioen zeinu espezifikoenak hauek dira: pneumoperitoneoa eta hesteetako paretaren jarraitutasunik eza.
d) OTAn zain barneko kontrastearen mesenterio-estrabasazioa, mesenterioko irregulartasun baskularren presentzia eta mesenterio-hodi baten amaiera bortitza hautemateak mesenterio-lesio garrantzitsua iradokitzen du.

52. Barrabiletako tumoreei dagokienez, zein da okerreko erantzuna?

a) Seminoma da barrabiletako tumore ohikoena.
b) Tumore germinalak heterogeneoagoak dira, eta kaltzifikazioak, kiste-eremuak eta oldarkortasun handiagoa izaten dituzte.
c) Batzuetan, barrabiletako tumore primario batek erregresioa izan dezake berez, eta foku ekogeniko edo hipoekogeniko gisa agertu daiteke, batzuetan, kaltzifikatuta.
d) Metastasia da aldebiko barrabiletako tumorearen kausarik ohikoena.

53. Kolon eta ondesteko kartzinomari buruzko baieztapen hauetako zein da okerra?

a) Pronostikoak gongoilen eta urruneko metastasiaren presentziarekin du lotura, baina ez pareta-inbasio sakonarekin.

b) Frogatu da OT konbentzionalak sentikortasun eskasa duela hedapen lokala aztertzeko garaian.
c) Kartzinoma muzinosoetan, hiperseinaleko eremuak agertzen dira T2 sekuentzietan.
d) Eskuin-koloneko lesioak berandu diagnostikatu ohi dira, eta polipo-masak eratzeko joera dute, eraztun formako lesio estenosatzaileak eratzekoa baino gehiago.

54. Aurkikuntza hauetako zein hartzen da BI-RAD 2 kategoriakotzat?

a) Nodulu solido bakarra, marjina zirkunskribatuekin.
b) Puntu formako mikrokaltzifikazio taldekatuak.
c) Ukigarria ez den asimetria fokala.
d) Arkitekturaren distortsioa, kirurgia osteko orbainarekin lotura argia duena.

55. BI-RADS sistemari dagokionez, zein da okerreko erantzuna?

a) Aurkikuntza susmagarrienean oinarritu behar da balorazioa.
b) Bularreko EMan BI-RADS 0 erabil daiteke kalitate tekniko onartezineko azterketen aurrean.
c) BI-RADS 3 esleitzen zaie ebakuntza-prozedurak gomendatzea eragiten duten aurkikuntza gehienei.
d) BI-RADS 5 kategoriaren gaiztotasun-probabilitatea % 95ekoa edo handiagoa da.

56. Ekografian hautemandako bularreko noduluei dagokienez, zein da okerreko erantzuna?

a) Gaiztotasun-probabilitatea balioesteko, ez da egokia nodulu baten orientazioa ezaugarri isolatu gisa erabiltzea.
b) Halo ekogenikoa duen nodulu baten marjina zirkunskribatu gabetzat hartzen da, hots, zehaztugabetzat.
c) Bularreko lesio onbera eta gaizto gehienak hipoekogenikoak dira.
d) Atzeko errefortzu akustikoa esklusiboki kisteei dagokien aurkikuntza da.

57. Mamografian, zein dira morfologia susmagarriko kaltzifikazioak?

a) Puntu formako kaltzifikazio biribildu taldekatuak.
b) Eraztun formako kaltzifikazioak.
c) Kaltzifikazio lineal finak edo adarkatuak.
d) Morfologia irregularreko kaltzifikazio distrofikoak.

58. Gizonezkoetan, areola atzean nodulu ukigarria izatearen kausarik ohikoena.

a) Ginekomastia.
b) Lipoma.
c) Gantz-nekrosia.
d) Epidermis-inklusioko kistea.

59. Zein da hutseko biopsia lagunduaren indikazio diagnostiko nagusietako bat bularreko patologian?

a) Mikrokaltzifikazioen eta arkitekturaren distortsioen biopsia.
b) Kiste sistematikoak hustea.
c) Susmo ertain edo handiko lesio guztiak.

d) Lesio ziurrenik onberen karakterizazio histologikoa.

60. Neurofibromatosiaren ondoriozko hezur-erasanari dagokionez, zein da okerreko erantzuna?

a) Ornoetako erasanak zifoeskoliosia eragiten du.
b) Pelbiseko erasan bereizgarriena azetabuluko protrusioa da.
c) Fibroma ez-osifikatzaileak ez dira gaixotasun harekin lotzen.
d) Hezur luzeen erasanarekin haien kakotzea gertatzen da.

61. Zein da Madelung-en deformazioaren ezaugarria?

a) Erradio distalak kubiturako eta esku-ahurrerako inklinazioa du.
b) Kubitu distala esku-ahurrerantz lokatu da eta laburra da.
c) Kubitu-fisi distalaren hazkunde-nahasmendu baten ondorio da.
d) Diagnostikoa 3Dko berreraikitzeekin ezartzen da.

62. Fasziitis nekrosatzailean, traumatismo sarkorrik ezean, aurkikuntza birtualki patognomonikotzat jotzen da.

a) Larruazalpeko edema.
b) Gasa bistaratzea faszia-planoetan.
c) Muskulu barneko metakinak.
d) Fasziak loditzea eta atzitzea.

63. Hezurreko tumoreei dagokienez, zein da okerreko erantzuna?

a) Erradiologia sinplea da aukerako proba hezurreko tumore baten azterketari ekiteko.
b) Hezurreko tumore-motek adin eta kokapen jakin batzuk nahiago izaten dituzte.
c) Hezurreko tumore primarioak dira ohikoenak bizitzako lehen hiru hamarkadetan.
d) Enkondromak eta osteokondromak ez dute ahalmen gaiztorik.

64. Kondrosarkomari dagokionez, zein da erantzun zuzena?

a) Maila txikiko enkondroma eta kondrosarkoma bereizezinak izan daitezke irudi bidezko metodoetan.
b) Tumore gaizto primario ohikoena da hezurretan.
c) Gehienak maila histologiko ertainekoak dira.
d) Ohikoagoak dira kondrosarkoma sekundarioak (lehendik den lesio baten gainean) primarioak baino (hezur osasuntsu baten gainean).

65. Prozesu artritikoei dagokienez, zein da okerreko erantzuna?

a) Erasandako giltzaduren kokapenak zenbait diagnostiko baztertu ditzake maiz.
b) Hazkoskorretako giltzadura distalaren erasana ohikoa da artritis erreumatoidean.
c) Artritis erreumatoidea higadurazkoa da erabat.
d) Ankilosia artritis psoriatikoaren ezaugarri ohikoa da.

66. Morel-Lavallé-ren lesioa:

a) Jatorri ezezaguneko seroma da.
b) Fasziapean oinarritzen da.
c) Trokanter-eremua da kokapen ohikoena.
d) Ezaugarri ekografikoek egonkor jarraitzen dute haren eboluzioan.

67. Hausturen konplikazioei dagokienez, zein da okerreko erantzuna?

a) Humero-diafisiaren hausturek nerbio erradiala lesionatu ohi dute.
b) Volkmann-en sindromea da besaurreko hausturen konplikazioetan beldurgarriena.
c) Zangalatrau erako pelbiseko hausturak uretrako lesioekin lotzen dira.
d) Giltzaduraren zurruntasuna ohikoagoa da humero proximaleko hausturetan.

68. Hezur-erradiologiako neurriak. Zein da okerreko erantzuna?

a) Cobben angeluak ez du orno-biraketa balioesten.
b) Kiembock-en gaixotasuna kubitu-bariantza positiboarekin lotu ohi da.
c) Helduetan, angelu femorotibiala 10º-koa baino gehiago bada, valgus deformitatetzat hartzen da.
d) Tibiaren tuberositatearen eta izterrezurreko ildoaren arteko distantzia handitu egiten da belaunezurreko lokadura errepikatuan.

69. Artroplastien konplikazioei dagokienez, baieztapen hauetatik zein da zuzena?

a) Lokadura errepikarian ez da beharrezkoa berrikuspeneko artroplastia.
b) Lasaitzearen zeinurik espezifikoena da inplantearen posizio-aldaketa.
c) Artroplastien osagaien higadura nabarmenagoa da posizio anatomikoetan kokatzen direnetan.
d) Protesi inguruko hausturak ez dira kirurgian gertatzen.

70. Kirurgia osteko konplikazioei dagokienez, zein da okerreko erantzuna?

a) Kirurgia osteko artritis septikoak aldaka eta belauneko artroplastien % 2ri erasaten die.
b) Ekografia da lehen aukerako modalitate diagnostikoa artritis septikoetan.
c) Ekografia balio dezake gida gisa artrozentesi diagnostikoan.
d) Erradiografian, protesi baten desdoikuntza mekanikoa eta desdoikuntza septikoa bereiz daitezke.

71. Garuneko berezko hemorragia parenkimatosoa duen 45 urtetik beherako paziente baten kasuan, kausa hauetako zein ez dugu kontuan hartu behar lehenik?

a) Baskulitisa.
b) Droga-mendekotasuna.
c) Hipertentsioa.
d) Malformazio arteriobenosoak.

72. *Infartu gaizto* terminoari dagokionez, baieztapen hauetako zein ez da zuzena?

a) Infartu zabala da, eta erdiko arteria zerebralaren eremuari erasaten dio.

b) Erdiko lerroaren desbideratzea eta masa-efektua hautematen dira.
c) Progresio bizkorra eta edema masiboa.
d) Lehen 48 orduetan ez da kraniektomia deskonpresiboa egokiesten.

73. Garuneko tumore hauetako zeinetan izaten dira maizago kaltzifikazioak?

a) Linfoman.
b) Glioblastoman.
c) Meduloblastoman.
d) Oligodendroglioman.

74. Gizonezko gazte batek lesio pineal eta zela turkiarraren gaineko lesio bana ditu aldi berean. Zein da lehen aukera diagnostikoa?

a) Germinoma.
b) Meningioma.
c) Meduloblastoma.
d) Linfoma.

75. Latinoamerikar jatorriko paziente bat lehen krisi epileptikoagatik etorri da larrialdi-zerbitzura, eta garezurreko OTan puntu formako lesio kaltzifikatuak hauteman dira; edemak dituzte batzuek, eta espazio subaraknoideoan eta lotura kortiko-subkortikalean daude. Zein litzateke zure lehen diagnostikoa?

a) Toxoplasmosia.
b) Neurozistizerkosia.
c) Tuberkulosia.
d) Nokardiosia.

76. Bizkor hazten ari den tiroide-masa solido kaltzifikatu gabe bat hauteman dugu emakumezko adintsu batean. Hashimoto-ren tiroiditisaren aurrekariak ditu. Zein da lehen aukera diagnostikoa?

a) Nodulu anitzeko goloa.
b) Tiroideko ez-Hodgkin linfoma.
c) Tiroide kartzinoma diferentziatua.
d) Tiroide kartzinoma anaplasikoa.

77. Ahosabaiko tumore mistoan (adenoma pleomorfoa), aurkikuntza erradiologiko hauetako zein da ezohikoena? 77

a) Lesio oboide edo lobuludun gisa agertzea, zein den tamaina.
b) Kaltzifikazio distrofikoak lesioaren barnean.
c) Hiperseinalea T2n.
d) Ahosabaiko hezur-birmoldaketa lesio handietan.

78. Cavumeko kartzinoma batean, baieztapen hauetako zein ez da zuzena?

a) Rosenmüllerren hobitxoan hasten da.
b) Eustakioren tronparen buxadurak eragindako kondukziozko entzumen-galera izan daiteke haren zeinua.
c) Oso ezohikoa da adenopatia erretrofaringeoak izatea.

d) Erresonantzia oso erabilgarria da hauek balioesteko: gantz parafaringeoaren erasana, kranioaren oinaldeko infiltrazioa eta kranio barneko tumorearen presentzia.

79. Karotida-espazioaren albo batean eta esternokleidomastoideoaren aurrean alboko masa zerbikal konprimagarria eta minik gabea duen paziente gazte baten kasua —barailapeko guruinaren atzean albo batean lesio kistikoaren ezaugarri erradiologikoak ditu—. Zein da lehen diagnostikoa?

a) 2. zakatz-arraileko kistea.
b) Malformazio linfatikoa.
c) 1. zakatz-arraileko kistea.
d) Timoko kistea.

80. Honako baieztapen hauetatik zein da okerra?

a) Prussaken espazioa da zati flazidoko kolesteatomen jatorria.
b) Kolesteatomak masa hipobizi gisa ageri dira T1en, erdiko belarrian.
c) Kolesteatomak ez dira murriztaileak, difusio-irudiei dagokienez.
d) Otomastoiditisean hezurtxoen katearen higadura gerta daiteke.

81. Harkaitzaren puntan kokatutako lesio hedakor batek seinale handia du T1en eta T2n. Zein da diagnostikoa?

a) Kolesterolaren granuloma.
b) Petrositis apikala.
c) Barneko karotidaren aneurisma.
d) Harkaitzaren puntako sortzetiko kolesteatoma.

82. Zigoma-masailezurreko edo tripodeko hausturari dagokionez, baieztapen hauetako zein da okerra?

a) Ezohikoa da orbitapeko nerbioari erasatea.
b) Masailalboko eminentzian zuzenean kolpea hartzean gertatu ohi da.
c) Haustura konplexua da eta zigoma-arkuari erasaten dio, baita orbitaren eskuineko paretari, sinu maxilarreko aurreko eta alboko paretei eta orbita-zoruari ere.
d) Ohikoagoa da gizonezkoetan.

83. Errakiaren endekapenezko patologiaz ari bagara, baieztapen hauetako zein ez da zuzena?

a) Hiperostosi idiopatiko barreiatuaren ezaugarria da errakiaren aurrealdearen osifikazioa eta alboen osifikazio txikiagoa.
b) Espondilosi deformatzailean disko-altueraren murrizketa topatu ohi dugu.
c) Unkoartrosia sustrai-konpresioaren erantzulea izan ohi da.
d) Gerriko lordosi nabarmenduak Baastrup-en gaixotasuna eragin dezake.

84. Dopplerren ekografiako irudi-artefaktuen kausa nagusiei dagokienez, zein da erantzun okerra?

a) Dopplerren maiztasun handienek ehunen moteltze handiagoa eragiten dute.

b) Aliasinga murrizteko, pultsu-errepikapenaren maiztasuna handitu daiteke (PRF) eta Dopplerren angelua txikiagotu.
c) Doppler bidez lortutako abiaduraren zenbatespenaren doitasuna Dopplerren angeluaren neurketaren doitasunaren adinakoa da.
d) Pareta-iragazkiak erabiltzen dira maiztasun txikiko zarata ezabatzeko.

85. Erradiazio akutuaren ondorioei dagokienez, baieztapen hauetako zein da okerra?

a) Eritema minimoa 200-300 rad-ekin agertzen da.
b) Sindrome hematopoietikoa 200-600 rad-ekin agertzen da.
c) Antzutasuna 300-500 rad-ekin gertatzen da.
d) Gizakietan, batez besteko dosi hilgarria (LD50) 900 rad ingurukoa da, dosi bakarrean ematen denean.

86. Toraxaren atzetik aurrerako erradiografiako markatzaile anatomikoak. Zein da baieztapen okerra?

a) Atzeko juntura-lerroa lepauztaia baino gorago iristen da.
b) Aurreko juntura-lerroak 4 mm-ko lodiera du, trakeari gainjartzen zaio eta eskuin eta ezkerreko pleuren aurrealdeko juntura da.
c) Ezkerreko lerro paraespinala aorta-arkutik diafragmara luzatzen da.
d) Lerro paratrakealak 4 mm baino gutxiago ditu eta inola ere ez da iristen eskuin-bronkioa baino beherago.

87. Gaixotasun hauetako zein ez da sartzen pneumonia organizatibo kriptogenetikoaren (POK) diagnostiko bereizgarrian?

a) Artritis erreumatoidea.
b) Linfoma.
c) Esklerodermia.
d) Churg-Strauss-en sindromea.

88. Biriketako enfisema. Zein da erantzun okerra?

a) Orbain inguruko enfisemarekin moteltze txikiko eremuak agertzen dira fibrosi-eremuen ondoan.
b) Enfisema zentrilobularra da ohikoena eta tabakismoarekin lotzen da.
c) Trenkada inguruko enfisemak builak eta berezko pneumotoraxak sor ditzake.
d) Azino inguruko enfisema da ohikoena goi-gingiletan, eta kasuen % 10-15 alfa-1-antitripsinaren eskasiarekin lotzen dira.

89. Biriketako tumore kartzinoideari buruzko baieztapen hauetako zein da zuzena?

a) Kartzinoide tipikoetan kokapen periferikoa da ohikoena.
b) Kaltzifikazioa/osifikazioa oso arraroa da.
c) Metastasi osteoblastikoak eragiten dituzte.
d) Tumoreen % 14 haurretan eta nerabeetan agertu ohi dira.

90. Mesoteliomari buruzko baieztapen hauetako zein da okerra?

a) Asbestoarekiko esposizio gehiegizkoa izan duten langileetan, intzidentzia % 5era artekoa da.

b) Mota epitelialak pronostiko okerragoa du sarkoma-motakoak edo mistoak baino.
c) Ezaugarri morfologikoa da pleuraren loditze dentso eta nodularra.
d) Mesoteliomaren diagnostiko histologikoak biopsia behar izaten du normalean.

91. Mediastinoko seminoma. Zein da erantzun zuzena?

a) 5 urterako biziraupena % 25 eta % 50 artekoa da.
b) OTan mediastinoko seminomek moteltze heterogeneoa dute.
c) Erradiografia sinplean, oro har, aurre-mediastinoko masa handi gisa ageri dira.
d) Tumore germinal gaiztoa ezohikoena da.

92. Toraxeko traumatismoan, lehen aukerako teknika da erresonantzia magnetikoa, kasu honetan:

a) Diafragmako hausturaren susmoa.
b) Plexu brakialeko lesioaren susmoa.
c) 10., 11. eta 12. saihets-arkuetako hausturaren susmoa.
d) Bularrezurreko hausturaren susmoa.

93. Zein aurkikuntza EZ da biriketako tronboenbolismo kronikoaren diagnostikoa?

a) Enbolo kroniko kaltzifikatuak.
b) Larruazal barneko akats periferikoa, angelu zorrotzak eratzen dituena arteria-paretarekin.
c) Sare-morfologiako egitura linealak edo arteria-paretan ainguratutako zerrendak.
d) Betetze osoaren akatsa, hodiaren kalibrearen murrizketarekin.

94. Zein da goiko saihets-hozkadaren kausa ohikoena?

a) Idiopatikoa.
b) Aortaren koartazioa.
c) Hiperparatiroidismoa.
d) Takayasu-ren gaixotasuna.

95. Balbulopatia kardiakoei dagokienez, hautatu erantzun zuzena.

a) Aorta-balbulari eta balbula mitralari erasaten die nagusiki.
b) Sukar erreumatikoa da hartutako balbula-patologiaren kausa nagusia.
c) Williams-en sindromea izan daiteke balbulapeko aortako estenosiaren kausa.
d) a) eta b) aukerak zuzenak dira.

96. Kardiopatia iskemikoari dagokionez, baieztapen hauetako zein da OKERRA?

a) Adenosina egokiesten da perfusio miokardikoaren erreserbako balioa zenbatesteko asma eta bronkopatia larria duten pazienteetan.
b) Iskemia miokardikoko gertakari-segidan, alterazio goiztiarrenak endokardiopeko erregioan gertatzen dira.
c) Perfusio miokardikoaren azterketak miokardio-infartua izan duten pazienteei buruzko informazioa ematen du, etorkizuneko gertakarien pronostikoa zehazteko edo deribazio baskularreko kirurgia planifikatzeko.

d) “Basodilatazio koronarioko erreserbaren” fenomenoa dela eta, estres miokardikoa eragin osteko atsedeneko perfusioaren azterketa egin behar da.

97. Aorta-arkua eskuinean eta ezkerreko lepauztaipeko arteria aberrantea. Hauetako zeinekin EZ da lotzen?

a) Fallot-en tetralogia.
b) Nerbio faringeo atzerakariaren absentzia.
c) Aortaren koartazioa.
d) Trenkada aurikularraren eta bentrikularraren akatsa.

98. Patologia benosoari dagokionez, baieztapen hauetako zein da OKERRA?

a) Tronbosi benoso sakona duten pazienteen % 70ek ere zain-paretaren irregulartasunak eta loditzea izaten dituzte gerora.
b) OT-benografia sentikorragoa da kaba zainaren eta hodi iliakoen diagnostikorako ekografia baino.
c) Dopplerren azterketan, jario-alderantzikatzea ez da ezgaitasun benosoaren adierazle.
d) Dodden zaina: safena zain nagusiaren mendeko zain perforatzailea.

99. Estenosi-maila edo barneko karotida-arteriaren oklusio-ehunekoa metodo ez-inbaditzaileekin zehazteari dagokionez, zein da erantzun OKERRA?

a) NASCETek eta ECSTk, angiografia digitalean oinarrituta, estenosia sailkatzeko irizpideak ezarri dituzte.
b) NASCETek, zenbatespena egiteko, hodiaren diametroa neurtzen du estenosian, eta karotidaren diametroa adarkaduraren gainean.
c) ESCTk, estenosi-ehunekoa kalkulatzeko, gutxieneko hondar-diametroa konparatzen du jatorriko argiaren diametro teorikoaren zenbatespenarekin kokapen berean.
d) NASCET metodoa, itxuraz, ez da ECST metodoa bezain zehatza.

100. Sarbide baskularrari dagokionez, zein da baieztapen OKERRA?

a) Arteria-ziztada egitean ezin dira hodiaren bi paretak zeharkatu.
b) Gida hidrofilikoen erabilera saihestu behar da, ziztada baskularra orratz metaliko batekin egin bada.
c) Sartzaileen neurriak, Frenchen eskalaren arabera, barneko argiari dagozkio.
d) Sartzaileak erabilita, zulo baskularra handitu arren, gutxiago urratzen eta gutxiago lesionatzen da sarbide baskularra.

101. Irudiz gidatutako larruazalpeko prozedurak. Hautatu erantzun zuzena.

a) Esku libreko teknika baliatzeko, zunda ekografikoari gailu bat eransten zaio, orratza sartzeko.
b) Urdaila ezin daiteke zeharkatu, ez orratzekin, ez kateterrekin.
c) Gainerako digestio-hodia orratzez bakarrik zeharkatu daiteke.
d) Koagulazio-alterazioak kontraindikazio absolutua dira.

102. Sindrome neurokutaneoen edo era autosomiko gainartzailean transmititutako sortzetiko fakomatosien parte dira honako gaixotasun hauek bat IZAN EZIK:

a) I. motako neurofibromatosia edo von Recklinghausen-en gaixotasuna.
b) Esklerosi tuberoso multzoa edo Bourneville-Pringle-ren gaixotasuna.
c) Sturge-Weber-Dimitri-ren sindromea edo entzefalo-trigeminoko angiomatosia.
d) Von Hippel-Lindau-ren sindromea.

103. Entzefalomielitis akutu barreiatuari buruzko baieztapen hauetako zein da OKERRA?

a) Nukleo gris sakonei erasaten die kasuen % 50ean.
b) Gizonezko helduei erasaten die nagusiki.
c) Diagnostiko bereizgarria ezartzean, barnean hartu behar dira, besteak beste, esklerosi anizkoitza, baskulitis autoimmunea, Fabry-ren gaixotasuna eta Behçet-en gaixotasuna.
d) SPECT Tc 99m- HMPAO proban hauteman da hipoperfusioaren hedapena handiagoa dela T2ko lesioena baino.

104. Bronkio-biriketako malformazioen maiztasuna zifra hauekin korrelazioan dago, kasu batean IZAN EZIK.

a) Gingil barneko bahiketa, ezkerreko oinarrian, kasuen % 60an.
b) Kiste bronkogenikoa, mediastinoan kasuen % 85ean.
c) Sortzetiko gingil-enfisema, bi gingilei erasaten diena kasuen % 40an.
d) Malformazio adenomatoide kistikoa edozein gingiletan kokatzen da.

105. Proteina-galeraren ondoriozko enteropatian, zein prozesu EZ dago lotuta mukosaren ultzerazioarekin?

a) Kartzinoma.
b) Gastroenteropatia alergikoa.
c) Linfoma.
d) Hesteetako gaixotasun inflamatorioa.

106. Nefroma mesoblastikoari buruzko baieztapen hauetako zein da OKERRA?

a) *Blande-ren tumore* esaten zaio.
b) Ekografian, gutxi baskularizatutako giltzurrun barneko masa kistiko gisa agertzen da.
c) Haurtzaroko giltzurruneko tumore osifikatzailea tumore-mota horren aldaera oso ezohikoa da.
d) Masa ukigarria hautematen da albo batean, edo fetuaren ekografian polihidramniosak ageri dira.

107. Izterrezurraren lerradura epifisarioari dagokionez, zein da OKERRA?

a) Pubertaroan dauden eta gainpisua duten mutikoetan ohikoagoa da.
b) Epifisiaren atzeranzko lerratzean datza.
c) II. motako Salter-Harris-en haustura da.
d) Aldebikoak dira kasuen % 15 eta % 25 artean.

108. Neuronen migrazioaren anomaliei dagokienez, zein da erantzun zuzena?

a) Lisentzefaliaren ezaugarriak da kortex mehetua eta ildo gutxikoa, sakonera txikiko zisurekin.
b) Heterotopiek biziki nabarmentzen dira gadolinioa eman ondoren.
c) Heterotopia barreiatua ohikoa da gizonezkoetan.
d) Zerrenda erako heterotopian, larritasun klinikoaren eta zerrendaren zabaleraren arteko korrelazio klinikoa dago.

109. X izpien irudia interpretatzeko oinarriei dagokienez, zein da erantzun zuzena?

a) Espazio-bereizmen handiagoak beti dakar berekin irudiak zarata handiagoa izatea.
b) X izpien irudi batean seinalea/zarata erlazioa handitzeko, erradiazio-dosia murriztu eta pixel bakoitzean detektatutako fotoi-kopurua handitu daiteke.
c) Irudiaren zaratan eraginik ez du fotoiek detektagailuan duten gorabehera intrintsekoak.
d) Kontraste maximoa interesgarria den ehun-eremuak miatzeko, kilovolt-kopuru handiak erabiltzen dira.

110. Honako adierazpen hauetatik, zein da <u>ZUZENA</u>?:

a) T1 erlaxazioa eragiten du eremu magnetikoekiko elkarreraginak, eta T2 erlaxazioa imanaren eremu magnetikoko heterogeneotasunek.
b) T2 erlaxazioa motelagoa da T2* erlaxazioa baino.
c) Ur askearen T2 erlaxazioa luzeagoa da (T2 laburra); aitzitik, ur lotuaren T2 erlaxazioa motelagoa da (T2 luzea).
d) Protoien erlaxazioan, lehenik, luzetarako magnetizazioa berreskuratzen da, eta, gero, zeharkako magnetizazioa desagertzen da.

111. Biriketako nodulu bakarti hauetako zeinek EZ du gantzik?

a) Hamartomak.
b) Lipomak.
c) Mukosa-buxadurak.
d) Teratomak.

112. Nodulu perilinfatikoen diagnostiko bereizgarriaren barruan sartzen dira hauek guztiak bat IZAN EZIK.

a) Sarkoidosia.
b) Baskulitisa.
c) Silikosia eta antrakosia.
d) Pneumonia linfoide interstiziala.

113. Masa mediastiniko hauetako zein EZ dago hiperbaskularizatuta?

a) Paraganglioma.
b) Giltzurruneko zelulen kartzinomaren metastasia.
c) Castleman-en gaixotasuna.
d) Linfangioma.

114. Esklerosi anizkoitzari buruzko baieztapen hauetako zein da OKERRA?

a) OTa sentikortasun gutxikoa da, esklerosi anizkoitzaren plakak detektatzeko garaian.
b) Mota pseudotumoraletan, OTan ageri den lesioak era periferikoan atzitzen du, eraztun osoa eratuta.
c) EMak lesio desmielinizatzaileak hautematen ditu klinikoki zehaztutako esklerosi anizkoitza duten paziente ia guztietan.
d) EMa garrantzitsua da gaixotasunaren pronostikoa balioesteko.

115. Zein EZ da trenkada aurikularraren eta bentrikularraren akatsaren zeinu nabarmena?

a) Biriketako arteria-fluxuaren hazkundea, biriketako edemarekin lotu daitekeena.
b) Eskuin-aurikularen dilatazioa.
c) Bi bentrikuluen hazkundea.
d) Biriketako arteria nagusiaren eta erdikoen zati batzuen dilatazioa.

116. Hauetako zein EZ da agertzen zerrenda metafisario dentsoekin?

a) D bitaminagatiko intoxikazioa.
b) Hiperparatiroidismoa.
c) Desberdintasun normala.
d) Leuzemia.

117. Pankreako fibrosi kistikoaren zeinu gastrointestinalei dagokienez, zein da baieztapen OKERRA?

a) Askotariko digestio-alterazioak eragiten ditu, zein den erasandako segmentu gastrointestinala.
b) Ez du korrelaziorik pankrea-eskasia exokrinoaren mailarekin.
c) Gaixotasun zeliakoaren eta giardiasiaren maiztasuna handitzen da.
d) Tolesturen loditzeak eta lakioen dilatazioak beste patologia batzuk ezkutatu ditzakete.

118. Kudeaketa klinikoko eginkizunak egikaritzea erakunde sanitarioetan.

a) Jardunaren eta emaitzen ebaluazioaren mende dago.
b) Unitate eta ekipo sanitarioen eta asistentzialen buruzagitzari eta koordinazioari dagozkionak baino ez dira hartzen kudeaketa klinikoko eginkizuntzat.
c) Zentro sanitarioko profesional sanitario guztiek nahitaez parte hartu behar dute Kudeaketa Klinikoko Unitateetan.
d) Zentro sanitarioko gobernu-organoarekin itundutako ordain ekonomikoa ekarriko du ezinbestean.

119. Estatutupeko langile finkoaren izaera eskuratu duen (hautaprobak gainditu eta organo eskudunak emandako izendapena lortutakoan) pertsonari dagokionez, baieztapen hauetatik, zein da zuzena?

a) Dagokion zerbitzu edo zentroko plaza batean hasi behar da, gehienez hiru hilabeteko epea bete baino lehen, izendatu eta hurrengo egunetik aurrera zenbatzen hasita.
b) Dagokion plazan ez hasteak, horretarako adierazitako epearen barruan, estatutupeko langile finko bilakatzeko eskubidea galtzea ekarriko du betiere.
c) Hasi aurretik, edozein modutan, probaldia gainditu beharko du.



d) Dagokion plazan ez hasteak, horretarako adierazitako epearen barruan, estatutupeko langile finko bilakatzeko eskubidea galtzea ekarriko du, salbu eta plaza horretan ez hasteko arrazoia interesdunari egozterik ez badago eta arrazoi justifikatuengatik bada.

120. Zerbitzu-erakundeetako zuzendaritzako kideak izendatzea.

a) Estatutupeko langile finko direnak baino ezin dira izendatu.
b) Gobernu-kontseiluak aurretik erabaki behar du, eta Euskal Herriko Agintaritzaren Aldizkarian argitaratu behar da ondoren.
c) Deialdi publikoa egin behar da aurretik, eta hor ezarri beharko dira, gaitasunari eta lanbide-esperientziari dagokienez, beharrezko diren betekizunak.
d) Lau urteko iraupena du gehienez, eta beste lau gehiago luza daiteke.

121. Ospitaleraturiko umeen eta nerabeen eskubideei dagokienez, baieztapen hauetako zein da erantzun zuzena?

a) Senideek lagunduta egoteko eskubidea dute, baita, oro har, gela indibiduala erabiltzeko ere, intimitatea babestearren.
b) Ebakuntzarako baimena emateko eskubidea dute, 14 urte baino gehiago badituzte.
c) Ospitalean dauden bitartean eskola-prestakuntzarekin jarraitzeko eskubidea dute.
d) Bisita-ordutegi espezifikoak edukitzeko eskubidea dute, ospitalizazioaren berezitasunak aintzat hartuta.

122. Osasun Arloko Aurretiazko Borondateen abenduaren 12ko 7/2002 Legeari jarraikiz, baieztapen hauetako zein da zuzena?

a) Aurretiazko borondateen agiria ahoz formaliza daiteke hiru lekukoren aurrean.
b) Aurretiazko borondateen agiria idatziz formaliza daiteke Aurretiazko Borondateen Euskal Erregistroaz arduratzen den funtzionarioaren edo enplegatu publikoaren aurrean.
c) Adinez nagusia den orok, epai bidez horretarako gaitasuna kendu ez bazaio, lekuko gisa jardun dezake aurretiazko borondateen agiria formalizatzeko.
d) Aurretiazko borondateen agiria alda daiteke, egiletsi zenetik gutxienez hiru hilabete igaro badira.

123. Emakumeen eta Gizonen Berdintasunerako otsailaren 18ko 4/2005 Legearen ondorioetarako, kide anitzeko administrazio-organoek ordezkaritza orekatua izatea.

a) Sexu bakoitzak % 50eko ordezkaritza izatea.
b) Organoko presidentea eta presidenteordea sexu ezberdinekoak izatea.
c) Bi sexuak organoa osatzen duten pertsonen heren batez, gutxienez, ordezkatuta egotea.
d) Sexu bakoitzak, gutxienez, % 40ko ordezkaritza izatea.

124. Honako hauetatik, zein dagokio itxaron-zerrenden kudeaketari?

a) Osasuneko desberdintasunak gutxitzeko aukera ematen du.
b) Aurretiaz adostu behar da profesional sanitarioekin.
c) Zerbitzuen eskaria aztertu behar da aurretiaz, eta Lehen Mailako Arreta berrantolatu.

d) Gizartea baliabide sanitarioen erabilerari buruz kontzientziatzeko kanpainak egitea eskatzen du.

125. Zein da baieztapen OKERRA?

a) Alkohol, tabako eta kalamuaren gehiegizko kontsumoa eta drogen polikontsumoa ohikoagoak dira gizonetan emakumeetan baino.
b) Psikofarmakoak errezetarik gabe kontsumitzea ohikoagoa da emakumeetan gizonetan baino.
c) EAEn, oro har, 14 urte egin baino lehen hasten da alkohola kontsumitzen.
d) Tabakoaren kontsumoa ohikoagoa da gizarte-egoera ahuleko taldeen artean.

126. Koordinazio soziosanitarioaren ereduari buruzko AMIA analisiari dagokionez (ahuleziak, mehatxuak, indarrak eta aukerak), zein da ondorio zuzena?

a) Adostasun handia dago arreta soziosanitarioaren ereduari eta haren barneko koordinazioari buruz.
b) Egungo finantzaketa nahikoa da, baina erakundearteko koordinaziorako mekanismoak behar ditu.
c) Historia kliniko eta sozial partekatua ezarri izana da koordinazio soziosanitarioaren lorpen handiena.
d) Aurreko hiru baieztapenak okerrak dira.

127. OT-kolonografia:

a) Kontraste positiboa erabiltzen da kolonaren distentsiorako, eta negatiboa eginkariak tindatzeko.
b) Distentsioa optimoa izan behar da.
c) Argi barneko ikusmen bidezko 3D berreraikitzea ez da garrantzitsua.
d) Eginkariak ahotiko gadolinioarekin tindatzen dira.

128. Farmako hauetako zein erabil daiteke sabeleko EMaren azterketa batean hesteetako lakioen mugimendua murrizteko?

a) Bohm-en soluzioa® (polietilenglikola).
b) Buscapina® (eskopolamina butilbromuroa).
c) Sumial® (propranolola).
d) Seguril® (furosemida).

129. Zein EM sekuentzia da sentikorrena gibeleko esteatosia detektatzeko?

a) Desplazamendu kimikoko sekuentziak.
b) T1 gradiente-oihartzunen sekuentziak, gantzaren ezabapenarekin (3Dan).
c) T2n haztatutako sekuentziak, gantzaren ezabapenarekin.
d) STIR sekuentziak.

130. Urdaileko pareta erakusten duen ebakidura ekografikoari dagokionez, zein da erantzun zuzena?

a) Muskulu propioarena hiperekogenikoa da.
b) Mukosarena hiperekogenikoa da.
c) Serosarena, inguruan duen gantzarekin, hipoekogenikoa da.

d) Mukosapekoa hiperekogenikoa da.

131. Oklusio-klinika duen pazientea. Haren OTan masa hiperatzitzailea ageri da ileo distalean. Zein da diagnostiko probableena?

a) Tumore kartzinoidea.
b) Linfoma.
c) Hesteetako estromaren tumorea.
d) Adenokartzinoma.

132. Zeliakia duen pazientea. Haren OT bidezko enterografian jeiunoko loditze zentrokidea ageri da. Heste meharreko zein tumorek dute intzidentzia handiena paziente zeliakoetan?

a) Adenokartzinomak eta estromaren tumoreek.
b) Estromaren tumoreek eta lipomek.
c) Linfomak eta adenokartzinomak.
d) Katzinoideak eta linfomak.

133. Dopplerren ekografia egin da gibeleko transplantea egin eta 24 ordura. Erregistro arteriala tontor sistemikoek bakarrik osatzen dute (fase diastolikoa falta da eta fase sistolikoa abiadura baxukoa da). Zein izango litzateke diagnostikoa eta gomendioa?

a) Gibeleko arteriaren tronbosia; birbaskularizatzea beharrezkoa da.
b) Gibeleko arteriaren estenosia; angioOTa/angiografia gomendatzen da, berresteko.
c) Artefaktu bat da, eta ez da kontuzko neurririk hartu behar.
d) Izan liteke ez adieraztea gibeleko arteriaren patologia, baina kontrol ekografikoa egitea komeni da.

134. OT bidezko azterketa hauetako zeinetan izan daiteke nahikoa zain barneko kontrasterik gabeko serie basala?

a) Gibeleko lesio fokalen azterketa.
b) Giltzurruneko lesio fokalen azterketa.
c) Giltzurrun gaineko lesio fokalen azterketa.
d) Pankreako lesio fokalen azterketa.

135. Abdomeneko OTa egin zaion pazientea. Aurkikuntza intzidentala: masa gastrikoa antroan, oso hipodentsoa, moteltze-balio negatiboak dituena. Zer tumore da?

a) Polipo hiperplasikoa.
b) 3. motako tumore neuroendokrinoa.
c) Lipoma.
d) Estromako tumorea.

136. 43 urteko emakumea, duela 3 hilabetetik epigastralgia duena eta 5 kg galdu dituena. Endoskopia eta biopsia egiten dira, eta adenokartzinoma gastrikoa berretsi dute. Abdomeneko OTan, ahotiko kontraste gisa ura eta, gainera, zain barneko kontrastea erabili dira, eta serosa hiperdentsoaren zeinua hauteman da. Zer esan dezakegu "T" ari buruz?

a) Mukosapea gainditzen ez duen tumorea da.
b) Muskularra gainditzen ez duen tumorea da.
c) T3 da, urdail inguruko gantza infiltratzen duelako.
d) T4a da.

137. Digestio-azterketetan erabilitako bario sulfatoari dagokionez, zein da erantzun OKERRA?

a) Material geldoa da, eta ez da metabolizatzen.
b) Ahotik edo enema bidez ematen da.
c) Modu sinplean edo kontraste bikoitz gisa eman daiteke.
d) Aukerako kontrastea da, hesteetako ihesaren susmoa badago.

138. Gibeleko ekografian maiz ikusten den artefaktu ispilatua.

a) Artefaktu hori sortzeko arrazoia da ultrasoinu-sortak ahalmen islatzaile txikiko gainazal bat topatzea.
b) Irudi ispilatuaren adierazpena azalekoagoa da.
c) Ezin daiteke desagerrarazi.
d) Artefaktu lagungarria da, pleurako isuria baztertzeko aukera ematen baitu, baldin eta gibelaren irudia diafragmaren bidez ispilatzen bada.

139. EMan, gibeleko esteatosiaren aurkikuntzarik bereizgarriena.

a) Gibelaren siluetan noduluak egotea.
b) T1 sekuentziaren seinalearen murrizketa kontrako fasean.
c) T1eko seinalearen murrizketa fasean.
d) Kontrastearen nabarmentze irregularra arteria-fasean.

140. EMaren zein sekuentzia dira sentikorrenak gibelean dagoen gainkarga ferrikoarekiko?

a) Spin-oihartzuna.
b) Spin bizkorreko oihartzuna.
c) Gradiente-oihartzuna.
d) STIR

141. Zein da abdomeneko paretako patologiarik ohikoena?

a) Hernia.
b) Hematoma.
c) Tumoreak.
d) Sortzetiko patologia.

142. Iztaiko herniaren motaren diagnostiko erradiologikoan, zein da erreferentzia anatomiko garrantzitsuena?

a) Beheko arteria epigastrikoa.
b) Iztai-lotailua.
c) Izterrezurreko hodiak.
d) Barneko iztai-eraztuna.

143. 60 urteko emakumea, obulutegiko kartzinomaz operatua duela 6 hilabete. Abdomeneko OTa egin da ahotiko eta zain barneko kontrastearekin, eta larruazalpeko nodulu bat hauteman da erdiko laparotomia-orbainaren ibilbidean, atzipen periferikoarekin eta erdigune hipodentsoagoarekin, paretaren etendurarik gabe. Zein da zure diagnostikoa?

a) Paretako hematoma.
b) Laparotomia-orbainaren ondoriozko ebentrazioa.
c) Metastasia.
d) Seroma.

144. Pelbiseko T2 EM axialean ondesteko pareten loditze tumorala hauteman da, zirkunferentziaren erdiari erasaten diona, eta muskulu-geruza hipobizia gainditzen duena. Adierazi T estadifikazioa:

a) T1.
b) T2.
c) T3.
d) T4.

145. Pielonefritis hauetako zeinek dakar pronostiko txarragoa?

a) 1. motako pielonefritis enfisematosoa edo lehorra.
b) Pielonefritis xantogranulomatosoa.
c) Pielitis enfisematosoa.
d) Pielonefritis akutua mikroabszesuarekin.

146. Pionefrosiari dagokionez, zein da erantzun zuzena?

a) Hidronefrosi infektatua da, eta giltzurruneko parenkimaren suntsipen zornetsuarekin lotzen da.
b) Bakteriuria egon behar da beti.
c) Ez da beharrezkoa izaten gernu-sistema desbuxatzea.
d) Ekografian, barneko oihartzunik gabeko hidronefrosi gisa ageri da.

147. Aldebiko barrabil-mikrolitiasia duen paziente baten kasuan, aldizkako kontrolak egokiesten dira soilik kasu hauetako batean.

a) Hemospermia.
b) Antzutasuna.
c) Tumore germinalaren aurrekariak.
d) Basektomiaren aurrekariak.

148. Zein da gaur egun uretrako estenosiaren kausarik ohikoena?

a) Iatrogenikoa.
b) Traumatikoa.
c) Inflamatorioa.
d) Sortzetikoa.

149. Prostata-guruinaren pisua kalkulatzeko, zer eragiketa erabiltzen da azterketa ekografikoan?

a) Zeharkako eta atzeko alboko diametroen biderkadura bider 0,5.
b) Zeharkako, goitik beherako eta atzeko alboko diametroen batura bider 0,5.
c) Zeharkako diametroaren eta atzeko alboko diametroaren batura bider 0,5.
d Zeharkako, goitik beherako eta atzeko alboko diametroen biderkadura bider 0,5.

150. Dosi-atalase bat gainditzen denean agertzen diren erradiazio ionizatzaileen ondorio biologikoak zein motatakoak dira?

a) Estokastikoak.
b) Hereditarioak.
c) Deterministak.
d) Probabilistikoak.

151. Hautatu erradiobabesean erabiltzen diren magnitude erradiologikoei buruzko aukera zuzena:

a) Dosi baliokidea irradiatutako erradiosentikortasunarekin lotuta dago.
b) Dosi eraginkorra grayetan neurtzen da.
c) Dosi baliokidea sievertetan neurtzen da.
d) Denak dira zuzenak.

152. Iturri erradioaktibo batetik 4 metrora esposizio-tasa 8 mR/h bada, iturri horretatik 2 metrora hurbiltzean, zein izango da esposizio-tasa berria?

a) 2 mR/h.
b) 4 mR/h.
c) 16 mR/h.
d) 32 mR/h.

153. X izpien hodiei dagokienez:

a) X izpiak sortzen dira anodoan sortutako elektroiek katodoarekin talka egitean.
b) Anodoaren materialak irteten diren X izpien ezaugarriak baldintzatzen ditu.
c) Tentsioa handitzean energia handiagoko elektroi-fluxua lortzen da, eta ondorioz, gehieneko energia handiagoko X izpiak sortzen dira.
d) b) eta c) erantzunak zuzenak dira.

154. Bi interakziok sortzen dituzte X izpiak anodoan. Hautatu konbinazio zuzena:

a) X izpi bereizgarriak eta efektu fotoelektrikoa.
b) Balaztatze-erradiazioa eta Compton efektua.
c) Bremsstrahlunga eta balaztatze-erradiazioa.
d) X izpi bereizgarriak eta bremsstrahlunga.

155. Hautatu baieztapen hauetako aukera OKERRA:

a) Hezurrak gehiago indargabetzen ditu X izpiak muskuluak baino, zenbaki atomiko handiagoa duelako.
b) Zeharkatutako ehun-lodieraren araberakoa da X izpien indargabetze-maila.

c) Compton efektuak irudien kontrastea areagotzen du.
d) Compton efektuak erradiazio-dosia laguntzen du.

156. Erradiazioak materia zeharkatzen duenean, honako fenomeno hauek eragiten dute erradiazioa indargabetzea:

a) Efektu fotoelektrikoak.
b) Compton dispertsioak.
c) Bikoteen sorrerak.
d) Aurreko guztiek.

157. Zein da interakzio fotoelektriko baten emaitza?

a) Elektroi bat.
b) Elektroi bat eta erradiazio sakabanatua.
c) Fotoelektroi bat eta erradiazio bereizgarria.
d) Elektroi bat eta positroi bat.

158. Hautatu Compton interakzioaren efektuari buruzko aukera zuzena:

a) Erradiazio sakabanatua sortzen du batez ere.
b) Uhin-luzera handiko erradiazio elektromagnetikoa erabiltzean agertzen da.
c) Ez da oso arriskutsua ohean bertan miaketa erradiologikoak egiten dituzten langileentzat.
d) Funtsezkoa da kalitatezko erradiografiak lortzeko.

159. Protoien prezesio-mugimendua:

a) Bere ardatzaren gainean egiten duten mugimendua da.
b) Protoi bakoitzaren espezifikoa da.
c) Eremu magnetikoaren potentziarekiko independentea da.
d) Paraleloan lerrokatutako protoietan baino ez da sortzen.

160. EM serie bat egitean irrati-maiztasuneko pultsu bat igortzen denean, maila nuklearreko efektu hau dago:

a) Prezesio-maiztasun bereko protoiek fase berean egiten dute prezesio-higidura.
b) Protoietan ez dago energia-xurgatze nabarmenik.
c) Protoi guztiek eremu magnetikoarekiko antiparaleloan egiten dute prezesio-higidura.
d) Luzetarako magnetizazioa maximoa da.

161. EMko azterketetan, ehunen gantzari dagokionez:

a) T1 eta T2 erlaxazio-denbora luzeak ditu.
b) Zelula-dentsitate txikiagoagatik, protoiek energia azkarrago galtzen dute.
c) T1ean potentziatutako sekuentzietan hiperintentsua da.
d) T2an potentziatutako sekuentzietan hiperintentsua da.

162. Erresonantzia magnetikoko sekuentzietan:

a) Errepikatze-denbora (ED) da 90º-ko pultsuaren eta seinalea lortzearen arteko denbora.
b) Oihartzun-denborek ez dute eraginik ehunen seinale-intentsitatean.
c) ED laburrarekin ehunen arteko seinale-intentsitatea zeharkako erlaxazioaren araberakoa da.
d) Oihartzun-denbora luzeekin sekuentzia T2an potentziatuta egongo da.

163. Barioa eta iodoa kontraste-agente gisa erabiltzen dira:

a) Likidoak direlako.
b) Zenbaki atomiko handia dutelako.
c) Biobateragarriak eta geldoak direlako.
d) Zapore atsegina dutelako.

164. Hautatu aukera zuzena:

a) Dimero ez-ioniko motako kontraste iododunak likatsuagoak dira monomeroak baino.
b) Dimero ez-ionikoak kontraste ez-nefrotoxikoak dira.
c) Zainbarneko kontraste bidezko TKko azterketak kontraindikatuta daude giltzurruneko gaixotasun terminalagatik hemodialisian eta giltzurruneko transplantearen itxarote-zerrendan dauden pazienteentzat.
d) a) eta c) aukerak zuzenak dira.

165. Gadolinioa:

a) Substantzia paramagnetiko bat da, eta ehunen T1 eta T2 erlaxazio-denborak laburtzen ditu.
b) Berdin banatzen da ehun guztietan.
c) T2an potentziatutako sekuentzietan ehunak nabarmentzeko erabiltzen da.
d) Substantzia kaltegabea da organismoarentzat.

166. Hautatu baieztapen hauen arteko aukera zuzena:

a) Isoosmolar deitutako kontraste iododunek osmolaritate txikiagoa dute hipoosmolar deitutakoek baino.
b) Kontraste iododunak ehunen interstizioan banatzen dira.
c) Kontraste ekografikoak hodi barnekoak edo intrabaskularrak dira.
d) Aukera guztiak zuzenak dira.

167. Hautatu ultrasoinuei eta ekografiari buruzko aukera OKERRA:

a) Ekografia-zundek oihartzunak maiztasun-tarte jakin batean igortzen dituzte.
b) Inpedantzia akustikoa da ehunek ultrasoinuen igarotzeari jartzen dioten erresistentzia handiagoa edo txikiagoa.
c) Doppler ekografia azterketa baskularretan bereziki baliagarria da.
d) Toraxeko ekografia baliagarria da isuri pleural lokulatuen drainatzea gidatzeko.

168. Hautatu aukera hauetako erantzun zuzena:

a) TK baten *gantry*an X izpien hodia, detektagailuak eta tentsio handiko zirkuitua muntatuta daude.
b) 0 HU eta –50 HU atenuazio-balioak gantzari eta urari dagozkie, hurrenez hurren.
c) Kontraste-bitartekoek TKko azterketen espazio-bereizmena areagotzen dute.
d) a) eta c) aukerak zuzenak dira.

169. Baieztapen hauetatik, zeinek ematen du erradiologia-zerbitzu bateko HIS, RIS eta PACS sistemen funtzio zuzena?

a) HIS sistemak erradiologia-irudiak gordetzen ditu; RIS sistemak ospitaleko fakturazio orokorra kudeatzen du, eta PACS sistemak erradiologia-txostena ordezkatzen du.
b) HIS sistemak pazientearen ospitale-informazio orokorra kudeatzen du; RIS sistemak erradiologia-lanaren fluxua antolatzen du, eta PACS sistemak irudi medikoak gordetzen eta banatzen ditu.
c) HIS sistema erradioterapian bakarrik erabiltzen da; RIS sistema, lehen mailako arretan bakarrik, eta PACS sistema, laborategi klinikoan.
d) HIS eta RIS sinonimoak dira, eta PACS sistemak, berriz, plaka erradiografikoak inprimatzeko bakarrik balio du.

170. Hautatu arteriografiarekin lotutako konplikazioei buruzko aukera zuzena:

a) Gehienez pazienteen % 20k hematoma zabalak garatzen dituzte sarbide baskularraren tokian.
b) Pazienteen % 1ek baino gutxiagok garatzen dute pseudoaneurisma bat ziztada arterialaren tokian.
c) Fistula arteriobenoso bat eratzea ez da sarbide arterialaren konplikazio posible bat.
d) Arteriografia batekin lotutako heriotza-arriskua % 5ekoa edo da.

171. Hautatu arteria barneko enbolizazioko prozedura terapeutikoei buruzko aukera OKERRA:

a) Bronkioetako arterien odoljario mehatxagarrian indikatuta dago.
b) Erraietako ohantze distal baten enbolizazioak infartua eta nekrosia eragiten ditu.
c) Enbolizazio-materialaren errefluxua kontuz monitorizatu behar da.
d) Arteria barneko enbolizazioa ez dago indikatuta digestio-aparatuko odol-galeran.

172. TIPS (Shunt Portosistemiko Intrahepatiko Transjugularra) bat egitea:

a) Gaur egun ez dago indikatuta.
b) Aszitis errefraktarioa duten pazienteentzat indikatuta dago.
c) Hipertentsio portala eta hestegorriko barizeak dituzten pazienteentzat indikatuta dago, baldin eta endoskopia bidezko tratamendua ez bada eraginkorra izan.
d) b) eta c) erantzunak zuzenak dira.

173. Hautatu aorta torazikoaren patologiari buruzko aukera OKERRA:

a) Aterosklerosia da aortaren aneurismaren arrazoirik ohikoena.
b) Gaixotasun ateroesklerotikoaren ondoriozko aorta torazikoaren aneurismen % 90ek morfologia sakularra dute.

c) A motako Stanford disekzioak goranzko aorta inplikatzen du, eta tratamendu kirurgikoa du.
d) Irudi bidezko azterketan, disekzio baten argi faltsua handiagoa da, eta hodiaren benetako argia konprimatzen du.

174. Honako baieztapen hauetatik, zein da OKERRA?

a) Hipertentsioa da odoljario entzefaliko intraaxialaren arrazoirik ohikoena.
b) Odoljario intraaxialaren bentrikulu barneko erasanak ez du pronostikoa okertzen.
c) Odoljario hipertentsiboa gongoil basalen eremuan izan ohi da.
d) Odoljarioaren hedapenak pazientearen pronostikoa baldintzatzen du.

175. Hematoma epiduralari buruzko baieztapen hauetako zein da OKERRA?

a) Kalotako hezurren hausturekin lotzen da maiz.
b) Ez dute sutura-lerrorik zeharkatzen, baina tolestura duralak zeharkatu ditzakete.
c) Tratu txarrak pairatu dituzten haurretan ohikoa da.
d) Ingerada bikonbexua edo lentikularra du.

176. Sei urteko haur bati garezurreko OT bat egin diote, eta masa bat antzeman diote zerebeloaren erdiko lerroan. Masa hiperdentsoa da kontrasterik gabeko seriean, eta kontrastea eman ondoren, modu homogeneoan nabarmentzen da. Zer susmatu behar dugu?

a) Muineko blastoma.
b) Garuneko neuroblastoma primarioa.
c) Neurozitoma.
d) Hemangioblastoma.

177. Hautatu eremu pinealeko tumoreei buruzko OKERRA:

a) Disgerminoma bizi eta homogeneoki nabarmentzen da zainbarneko kontrastea eman ondoren.
b) Gantza eta kaltzifikazioak egoteak teratomaren probabilitatea iradokitzen du.
c) Paziente batek HCG eta alfafetoproteina maila handiak baditu eta haren eremu pinealean masa bat antzematen bada, horrek enbrioi-zelulen kartzinomaren probabilitatea iradokitzen du.
d) Tumore pinealak ohikoagoak dira adin aurreratuko helduengan.

178. Prostatako minbiziaren TNMaren araberako estadifikazioan, prostatako lobulu baten erditik gorako inbasioa (bi lobuluena egon gabe), hauetako zein estadio da?

a) T2b.
b) T2a
c) T1c
d) T2c

179. Giltzurrun-hartzaile baten aurretiko azterketan:

a) Kaltzifikazio parietalik gabeko segmentu libre bat behar da anastomosi arterialerako.

b) Pazientearen berezko eskuineko giltzurrunaren hodiak baloratu behar dira, balitekeelako transplante ortotopikoa ahalbidetzea.
c) Topopielograma bat egitea jasotzen da iraizpen-bideak baloratzeko.
d) Ez da beharrezkoa zain iliakoen iragazkortasuna baloratzea.

180. Hautatu bulbako kartzinomari buruzko aukera zuzena:

a) EMa da estadifikazio lokalerako irudi bidezko teknika lehenetsia.
b) Ezpain handietako tumorazioak izaten dira.
c) T2an haztatutako irudietan muskuluaren intentsitate berekoak edo hiperintentsitate moderatukoak dira.
d) Aurreko erantzun guztiak zuzenak dira.

181. Obulutegiko minbizia duen emakumea. OTa egin da estadifikazioa finkatzeko, eta adenopatia iliako-femoralak erakusten ditu. Zein FIGO estadiori dagokio?

a) IVa estadioari.
b) IIIA estadioa.
c) IVb estadioari.
d) II estadioa.

182. Hautatu tomosintesi mamografiko digitalari buruzko aukera zuzena:

a) Bularreko ekografia baino eraginkorragoa da bular dentsoen kasuan.
b) Mikrokaltzifikazioen analisi hobea ahalbidetzen du proiekzio mamografiko fokalizatu/magnifikatuek baino.
c) Distortsio arkitekturalen detekzio eta analisi hobea ahalbidetzen du proiekzio mamografiko fokalizatu/magnifikatuek baino.
d) Irudi sintetizatuak erradiazio-dosi txikiagoa dakar mamografiak baino.

183. Hauetako zein ez da hartzen bularreko/besapeko ekografia egiteko indikaziotzat?

a) Baheketa, metodo bakar gisa.
b) Bularreko minbiziaren estadifikazio lokorregionala.
c) Hasierako teknika 30 urtetik beherako pazienteengan, sintomak ez badira ebaluazio klinikoaren bidez argitzen.
d) Bularreko inplanteen ebaluazioa.

184. Pazienteak (36 urte) menopausia aurreko bularreko minbiziaren zuzeneko bi familia-aurrekari eta bular dentsoak ditu. Hautatu jarraipen erradiologikoa egiteko estrategiarik eraginkorrena:

a) Mamografia.
b) Bularreko ekografia.
c) EM + mamografia.
d) Bularreko ekografia eta EM.

185. Emakume baten (44 urte) ekografian lesio ukigarri bat antzeman da, eta gaiztotasun-susmo handia dago (BI-RADS 4C). Pazienteari zer teknika interbentzionista egingo diogu lesioa ezaugarritzeko?

a) Ekografia bidez gidatutako PAAFa.

b) Estereotaxia bidez gidatutako orratz lodiko biopsia (BAG).
c) Ekografia bidez gidatutako orratz lodiko biopsia (BAG).
d) Estereotaxia bidez gidatutako hutsez lagundutako biopsia (BAV).

186. Emakume asintomatikoa (45 urte) emakume asintomatikoa. Mamografiak gaiztotasun-susmoa (BI-RADS 4B) duten mikrokalzifikazio metaketa erakusten du. Zein da larruazalean zeharreko ziztada egiteko teknikarik egokiena haien ezaugarriak zehazteko?

a) Ekografia bidez gidatutako orratz lodiko biopsia (BAG).
b) Estereotaxia bidez gidatutako orratz lodiko biopsia (BAG).
c) EM bidez gidatutako hutsez lagundutako biopsia (BAV).
d) Estereotaxia bidez gidatutako hutsez lagundutako biopsia (BAV).

187. Ohiko erradiologiari buruzko baieztapen hauetako zein da zuzena?

a) Prozesu diagnostiko gehienen hasierako teknika lehenetsia da, batez ere hezurreko tumoreetan eta hausturetan.
b) Proiekzio bakarra egitea aski izan ohi da.
c) Lunbago mekanikoa duten 40 urtetik beherako pazienteentzako hasierako teknika lehenetsia da.
d) Errotatzaileen zorroaren tendoi-patologia aztertzeko hasierako teknika lehenetsia da.

188. Aldakako EMari buruzko baieztapen hauetako zein da zuzena?

a) EMa ez da teknika egokia aldakako nekrosi abaskularra (NAb) aztertzeko, sentikortasun txikia duelako.
b) NAb-eko protokoloan bi aldakak hartzen dituen sekuentzia bat jaso behar da gutxienez, patologia hori bi aldeetan agertzea ohikoa baita.
c) OTa da teknikarik sentikor eta goiztiarrena NAb baloratzeko.
d) Ohiko erradiografia da aldakako NAb aztertzeko teknika lehenetsia.

189. Zer egin behar da paziente diabetiko baten oineko lesio baten jatorri neuropatikoa edo osteomielitikoa bereizteko?

a) Kontrastea eman.
b) Larruazaleko fistularik dagoen baloratu.
c) Orratz fin batekin ziztada/aspirazio bat (PAAF) egin.
d) Hezur-gammagrafia bat egin.

190. Hautatu sorbaldako ekografiari buruzko erantzun okerra:

a) Tendoi supraespinoso normala egitura hipoekoiko gisa ikusten da.
b) Egoera normalean, burtsa subakromial-subdeltoidea likidoz beteta eta zabalduta egon behar da.
c) Errotatzaileen zorroko tendoiak bi planotan miatu behar dira.
d) Ekografia hartu behar da errotatzaileen zorroaren tendoi-patologia aztertzeko teknika lehenetsitzat.

191. Zeinu erradiologiko hauetako zein ez da ikusiko hezueria duen paziente batengan?

a) Ertz goratua duten higadurak.
b) Erreakzio periostikoko tofoa.
c) Kontorno edo ertz hirukoitzaren zeinua.
d) Sinobial hiperekogenikoa.

192. Hezur-infartua iradokitzen duen izterrezurraren metafisi distaleko lesio bati dagokionez, hautatu erantzun okerra:

a) Enkodroma batekin nahas daiteke.
b) Biopsia behar duen lesio erasokor bat da.
c) Belauneko azterketetako ustekabeko aurkikuntza da.
d) Ertz irregularreko lesio gisa ikusten da.

193. Antzeman al daiteke muineko alteraziorik mieloma anizkoitza duen eta azterketa erradiologiko konbentzional normala duen paziente baten EMan? Zein da erantzun zuzena?

a) Erradiografia normalak muineko erasana baztertzen du.
b) Muineko erasanaren patroiaren araberakoa da.
c) Egindako tratamenduaren araberakoa da.
d) Erradiografia normalak ez du muineko infiltrazioa baztertzen.

194. Hauetako zein ez da gertatzen Gaucher-en gaixotasuna duten pazienteen hezur-muinean?

a) Fibrosia.
b) Infiltrazioa.
c) Edema.
d) Iskemia.

195. Zer ehuneko dagokie muin hematopoietikoaren osagaiei?

a) % 80 gantz, % 15 ur, eta % 5 proteina.
b) % 50 gantz eta % 50 ur.
c) % 40 gantz, % 40 ur, eta % 20 proteina.
d) % 80 ur, % 15 gantz, eta % 55 proteina.

196. Muskulu iskiotibialen lesiorik larriena:

a) Haustura miotendinoso proximala.
b) Haustura miotendinoso distala.
c) Abultsio tendinoso proximala.
d) Aurreko erantzunetatik bat ere ez da zuzena.

197. Zer da Legg-Calvé-Perthes-en gaixotasuna?

a) Hezur nabikularraren osteokondrosi bat da.
b) Hemoglobinopatia bat da.
c) Izterreko epifisiaren nekrosi abaskular bat da.

d) Sinobialaren prozesu inflamatorio bat da.

198. Errabdomiosarkomari dagokionez, hautatu baieztapen zuzena:

a) Pediatria-adineko hezur-sarkoma ohikoena da.
b) Pediatria-adineko zati bigunen sarkoma ohikoena da.
c) Azpimota histologiko bakarra dago.
d) Ez dio kimioterapiari erantzun ohi.

199. Larrialdietara 2 hilabeteko haur bat etorri da, Deshidratazioa eta gorako ugariak ditu (amak azaldu bezala, "zurrusta"ko gorakoa edo). Piloroko estenosi hipertrofikoa izan litekeela susmatuta, zein da diagnostikorako teknikarik egokiena?

a) Abdomeneko ekografia.
b) Igarotze esofagogastroduodenala.
c) Abdomeneko OTa.
d) Abdomeneko EMa anestesiarekin.

200. Teknika diagnostika hauetatik, zein jotzen da hasierakotzat jaioberri batean garuna aztertzeko?

a) EMa anestesiarekin.
b) Garezurreko erradiografia bi proiekziorekin.
c) Ekografia transfontanelarra.
d) Kontraste bidezko garezurreko OTa.

201. Zein da neuroblastomaren kokapenik ohikoena?

a) Garuneko atzeko hobia.
b) Orbita.
c) Supratentoriala.
d) Guruin adrenala.

202. Birika-kondentsazio baten azterketa ekografikoa egitean, baldin eta, kontraste ekografikoa eman ondoren, kaptazio luzea aurkitzen baduzu (2 minututik gora injekzioaren ondoren), zein da zure lehen aukera diagnostikoa?

a) Biriketako neoplasia.
b) Biriketako atelektasia.
c) Biriken erasan metastasikoa.
d) Pneumonia bakterianoa.

203. Paziente asintomatiko bati, ustekabean, biriketako nodulu bat antzeman zaio toraxeko erradiografia batean. Biriketako kartzinoma epidermoidearen diagnostikoa. Pazienteari ebakuntza egin dakioke. Zein izango da kirurgiaren aurretik egin beharreko hurrengo proba diagnostikoa?

a) PET-OTa.
b) Garuneko OTa.
c) Hezur-gammagrafia.

d) Garuneko EMa.

204. Toraxeko erradiografian eskuineko lerro paratrakeala lodituta eta biriketako opakutasun periferikoa (eskuineko goiko lobuluan) antzeman ondoren, zein da diagnostikorik probableena?

a) Pneumonia organizatiboa.
b) Bronkio-biriketako kartzinoma.
c) Birikaz kanpoko lesioa.
d) Aurkikuntzek ez dute hurbilketa diagnostikoa ahalbidetzen.

205. Paziente batek (78 urte) birika-kondentsazio hiperdentsoa du. Zein da diagnostiko probableena?

a) Biriketako infartua.
b) Pneumonia fungikoa.
c) Biriketako adenokartzinoma.
d) Amiodaronak eragindako biriketako toxikotasuna.

206. Zein dira ohiko pneumonia interstizial (OPI) tipikoaren irizpide diagnostikoak OTan?

a) Banaketa peribronkobaskularreko eredu erretikularra eta trakzio-bronkiektasiak.
b) Banaketa basal eta subpleuraleko eredu erretikularra, abaraska-kisteak eta trakzio-bronkiektasiak.
c) Hiloaren inguruko aldebiko banaketako eredu albeolarra.
d) Banaketa peribronkobaskularreko eredu erretikularra eta nagusiki bi goi-gingiletan.

207. Patologia hauetako zein gertatzen da biriketako aire-kisteekin?

a) Biriketako fibrosia.
b) Linfangioleiomiomatosia.
c) Pneumonia linfoide interstiziala.
d) Aurreko guztiak.

208. Toraxeko OT batean trakea-pareta loditzen dela ikusi da. Pazienteak belar-hegal anomalo bat du. Zein da diagnostiko probableena?

a) Amiloidosia.
b) Trakeobronkitis osteokondroplasikoa.
c) Polikondritis errepikatua.
d) Granulomatosia poliangitisarekin.

209. Zein enfisema motak eragiten die gehien birika-oinarriei?

a) Enfisema panazinarra.
b) Enfisema paraseptala.
c) Enfisema zentroazinarra.
d) Enfisema builosoa.

210. Paziente batek sukarra eta karkaxa hemoptoikoak ditu, baita kondentsazio albeolarra eta zisuraren konbexutasuna ere. Hori horrela, hauetako zein etiologia pentsatuko zenuke lehenik?

a) Zitomegalobirusak eragindako pneumonia.
b) Pneumonia fungiko erdiinbaditzailea.
c) *Mycoplasma*k eragindako pneumonia.
d) *Klebsiella*k eragindako pneumonia.

211. Zein izango da kudeaketa egokiena beste arrazoi batengatik egindako toraxeko OT batean antzemandako biriketako nodulu azpisolido bati dagokionez?

a) OTa berriz egitea 3-6 hilabeteren buruan.
b) Kirurgia agintzea, gaiztotasun-probabilitatea handiagoa delako.
c) Larruazalean zeharreko biopsia egitea.
d) OT bidezko kontrola 5 urteren buruan.

212. Zenbatekoa da erdiko lerroaren desplazamendu adierazgarria garezurreko OT bidezko azterketa batean?

a) 1 mm-tik gorakoa.
b) 2 mm-tik gorakoa.
c) 5 mm-tik gorakoa.
d) 12 mm-tik gorakoa.

213. Orbita-haustura baten testuinguruan, orbita barneko muskulu baten harrapaketaren ezaugarri nagusia:

a) Morfologia oboidea hartzen du.
b) Morfologia oboidea galtzen du.
c) Orbita barneko hematomarekin lotzen da.
d) Aldameneko sinu maxilarraren barnerantz desplazatua dago beti.

214. Le Fort I motako hausturaren ezaugarria:

a) Pterigoidearen eta arku zigomatikoaren haustura.
b) Pterigoidearen eta masailezurraren haustura.
c) Pterigoidearen eta hezur propioen haustura.
d) Pterigoidearen eta betzulo-zoruaren haustura.

215. Egoera hauetako zeinetan ez da zabu toraxikorik gertatzen?

a) Hiru saihets-hezurren haustura, bakoitza bi tokitan.
b) Zenbait saihets-hezurren elkarren ondoko hausturak, bularrezurreko hausturarekin lotuta.
c) Lotura kostobertebraletik gertuko elkarren ondoko 2 saihets-hezurren haustura.
d) Elkarren ondoko 4 saihets-hezur edo gehiagoren haustura.

216. Hautatu odol-galera aktiboa duen bareko urradura bati buruzko erantzun zuzena:

a) Kontrastea odol-hodietatik kanpo metatzeak 60 Hounsfield unitatetik beherako balioak ditu.
b) Metaketa ez da serie berantiarretan aldatzen.
c) Barearen barruko odol-galera pronostiko hobearekin lotzen da.
d) Lesioaren tratamendua kirurgikoa izango da beti.

217. Orno-hausturak ebaluatzeko proposatutako sailkapenetatik, zeinek jasotzen ditu aldarazle klinikoak?

a) TLICS eskalak.
b) AO sailkapenak.
c) Denis-en sailkapenak.
d) AO Thoracolumbar Spine Injury Classification System izenekoak.

218. Hautatu lokadura atlantoaxial errotatorioari buruzko erantzun zuzena:

a) Haurrek ez dute izaten.
b) Traumatismo larriekin lotuta dago batez ere.
c) Helduek ez dute izaten.
d) Ohikoagoa da haurtzaroan.

219. Helduen hemorragia beheko digestio-hodiko odoljarioaren kausa ohikoena:

a) Koloneko minbizia.
b) Dibertikulu-gaixotasuna.
c) Meckel-en dibertikulua.
d) Hipertentsio portala.

220. Zein da hematoma subdural akutuen itxura?

a) Isodentsoa eta ganbilbiko forma.
b) Hipodentsoa eta ganbilbiko forma.
c) Hipodentsoa eta ilargi-erdiko forma.
d) Hiperdentsoa eta ilargi-erdiko forma.

221. Zein da lepoko traumatismoetako lesiorik ohikoena?

a) Arnasbidearen buxadura.
b) Fistula arteriobenosoa.
c) Karotidako pseudoaneurisma.
d) Odol-hodiaren buxadura.

222. Irudi-teknikek abdomeneko traumatismoan duten erabilgarritasunari dagokionez, hautatu erantzun hauetako zuzena:

a) Zenbait proiekzio uztartuta, erradiologia sinplea tresna izugarri zehatza da.
b) EMa oso erabilgarria da garuneko lesio gehienetan.
c) FAST ekografia da probarik gomendagarriena egoera guztietan.

d) OTa da tresna diagnostiko nagusia abdomeneko traumatismoaren diagnostikoan.

223. Hautatu gernu-sistemako lesioei buruzko erantzun zuzena:

a) Hematuria beti egoten da.
b) Ekografia oso baliagarria da haren balorazioan.
c) Kokapen anatomikoagatik, desazelerazio-mekanismoekiko oso sentikorrak dira.
d) Behar bezala baloratzeko, ez da beharrezkoa OTan irazte-fasea egitea.

224. Hautatu arterien semiologiari buruzko erantzun zuzena:

a) Arteria nagusietako abiadura sistoliko maximoa 200 cm/s-tik beherakoa bada, estenosi adierazgarria susmatzen da.
b) Giltzurrun barneko arterietako eredu espektral normalari *tardus parvus* esaten zaio.
c) Azelerazio-denbora abiadura telediastolikoa lortzeko denboraren arabera definitzen da, eta 100 m/s-tik gorakoa izan behar da.
d) Giltzurrun-mentu bateko 0,8tik gorako erresistentzia-indizeak baliteke haren erresistentzia iradokitzea.

225. Errekanalizazio azpiintimalari buruzko baieztapen hauetako zein da zuzena?

a) Oklusio arterial akutuetan bakarrik erabiltzen da.
b) Kateterrak eta gidariak intimaren eta mediaren arteko tartean aurrera egiten dute.
c) Errekanalizazio azpiintemalean ez da komeni *stent* bat ezartzea.
d) Eremu aortoiliakoan jarduten da, ahal bada.

226. Hautatu, egoera hauetatik, fibrinolisiaren erabateko kontraindikazioa ez dena:

a) Edozein tokitako odoljario aktiboa.
b) Garezur barneko neoplasia.
c) Duela gutxiko atake zerebrobaskularra.
d) Duela gutxiko kirurgia handia.

227. Aorta torazikoaren tratamendu endobaskularrari buruzko baieztapen hauetako zein da zuzena?

a) Endoprotesia B motako lesioen tratamendurako gordetzen da.
b) Endoprotesia da A motako lesioen tratamendurako lehen aukera.
c) Behar bezain lepo luzea behar da endoprotesia finkatzeko.
d) Enbolizazioak eta ezkerreko arteria subklabioaren jatorria estaltzeak baliteke lepo proximala handitzea.

228. Ba al da porta zainaren oklusioa TIPS bat egiteko kontraindikazioa? Hautatu zuzena:

a) Bai, kontraindikazio absolutua da.
b) Bai, kontraindikazio erlatiboa da, baina ez gaindiezina.
c) Ez, ez du eraginik prozedura egiteko orduan.
d) TIPS bat egiteak ez du zentzurik porta tronbosatua badago.

229. Erradiografia sinpleetan irudi erradiologikoa eratzeari dagokionez, baieztapen hauetako zein da zuzena?

a) Handipena gertatzen da; hala, pazientearen plaka erradiografikotik hurbilen dauden eremuak gehiago handitzen dira urrunago daudenak baino.
b) Ehunen arteko kontraste handiagoa lortzeko, energia handiagoko X izpiak erabili behar dira.
c) Erradiazio barreiatua handiagoa da tentsio txikiko erradiografietan.
d) X izpien atenuazio-maila honako hauen araberakoa da: atenuazio-koefizientea eta igarotako ehunen lodiera.

230. OTaren dosi-indizearen (CTDI) balio txikia duten ekipoetan, pazienteak miaketetan jasotzen dituen dosiak:

a) Nahiko handiak dira, dosiaren eta luzeraren arteko biderkadura (DLP) handia bada.
b) Nahiko txikiak dira edonola ere.
c) Berreraikitako irudi kopuruaren araberakoak dira.
d) Handiagoak dira miaketa espiral batean axial batean baino.

231. ICRPk, erradiazio-dosi txikien efektu estokastikoen arriskua zenbatesteko, honako hau hartzen du aintzat:

a) Efektu estokastikoetarako atalase-dosi bat dago, eta haren azpitik ez dira inoiz sortuko.
b) Dosiarekin erlazio lineala dago, eta ez dago atalase-dosirik.
c) Dosiarekin erlazio koadratikoa dago, eta dosiaren atalasea.
d) Ez dago atalase-dosirik. Efektua jasotako dosiaren karratuaren araberakoa da.

232. EMan erabilitako frekuentzia espazialei dagokienez, hautatu erantzun zuzena:

a) Maiztasun espazial handiek aztertu beharreko eremu anatomikoaren kontrastea aztertzen dute.
b) Maiztasun espazial txikiek hala kontrastea nola xehetasun anatomikoa aztertzen dituzte.
c) Maiztasun espazial handiek xehetasun anatomikoa aztertzen dute.
d) Maiztasun espazial txikiek xehetasun anatomikoa aztertzen dute.

233. Zainbarneko iododun kontraste bidezko angio-OT azterketa batean, kontrastearen bolumena eta injekzio-abiadura handitu ezin badira, nola lortuko dugu arteria gehiago nabarmentzea?

a) Erradiazio-dosia handituz (mA·s).
b) Injekzioaren iraupena handituz.
c) Iodo-kontzentrazioa handituz.
d) Tentsioa handituz.

234. Egitura hauetako zein ez da identifikatzen garunaren erdiko ebaketa sagital batean?

a) Neurohipofisia.
b) Nukleo kaudatuaren burua.
c) Aurreko komisura.

d) Zisterna kuadrigeminala.

235. Aurreko galderaren kasuarekin lotuta, angio-OT arterialaren emaitza negatiboa bada garuneko aneurismei dagokienez, hautatu pazientearekin izan beharreko jokabideari buruzko erantzun zuzena:

a) Angio-OTa 7-10 egunen buruan berriz egin behar da odol-galera eragin duten aneurismak edo malformazio arteriobenosoak baztertzeko.
b) Azterketa angio-EM arterial batekin osatuko dugu odol-galera eragin duten aneurismak edo malformazio arteriobenosoak baztertzeko.
c) Azterketa garuneko arteriografia batekin osatu behar da odol-galera eragin duten aneurismak edo malformazio arteriobenosoak baztertzeko.
d) Azterketaren emaitza negatiboa denez, ez dugu neurorradiologiako proba gehiago egin behar.

236. Traumatismo kranioentzefalikoa duen pazientearen garezurreko OTan, hautatu erantzun OKERRA:

a) Azterketak *foramen magnun*etik vertexeraino hartu behar du.
b) Ebaketak, ahal dela, lerro orbitomeatalarekiko paraleloak izan behar dira.
c) Azterketa zenbait leihotan baloratuko da.
d) Komeni da beti serie bat atzeko komunikazio interbentrikularra (KIB) gabe eta beste bat KIBekin.

237. Hauetako zein EZ da TKEa duen pazienteari EMa egiteko indikazioa?

a) Lesio baskularrak diagnostikatzeko.
b) OT normala duten pazienteekin desadostasun klinikorradiologikoa badago.
c) Trauma osteko LZRko fistula dagoen baieztatzeko edo baztertzeko.
d) Aurreko guztiak dira EMa egiteko indikazioak.

238. Ornoarteko diskoei eta osteokondrosi-aldaketei dagokienez, hautatu lotura OKERRA:

a) I motako Modic: hiposeinalea T1ean potentziatutako sekuentzietan eta hiperseinalea T2an potentziatutakoetan.
b) II motako Modic: hiperseinalea duten bandak T1ean potentziatutako sekuentzietan, eta iso/hiperseinalea T2an potentziatutakoetan.
c) III motako Modic: hiperseinalea, T1 eta T2an potentziatutako sekuentzietan.
d) Denak dira zuzenak.

239. Hauetako zein da tumore intramedular mota ohikoena?

a) Hemangioblastoma.
b) Glioma.
c) Neurinoma.
d) Meningioma.

240. Kanpoko otitis gaiztoari dagokionez, hautatu erantzun OKERRA:

a) Ia bakarrik *pseudomonas aeruginosa*k eragiten du.
b) Kanpo entzunbidean sortu ohi da.



c) Ohikoagoa da paziente immunodeprimituengan eta gaizki kontrolatutako diabetikoengan.
d) Guztiak dira zuzenak.

241. Paziente batek analitika tiroidearen alterazioa eta proptosia ditu; horrez gain, orbitetako OTan, begien muskulu estrintsekoen muskulu-sabelen loditze fusiformea ageri da. Zer susmatuko dugu?

a) Graves-en gaixotasuna.
b) Zelulitis orbitarioa.
c) Pseudotumore orbitarioa.
d) Aurreko bakar bat ere ez.

242. Hauetako zein EZ da orbitetako EMa egiteko indikazioa?

a) Begien barruko lesioak aztertzea.
b) Neuritis optikoaren susmoa.
c) Orbitopatia tiroidearen azterketa eta jarraipena.
d) Aurreko guztiak dira.

243. Sinusitisaren susmoa dagoen pazienteekin... Hautatu OKERRA:

a) Erradiografia arrunta lehen hurbilketa ona izan liteke.
b) Sinu paranasalen erradiografia normalak sinusitisa egotea baztertzen du.
c) OTa da sinu paranasalak baloratzeko teknika lehenetsia.
d) EMa ez da lehen aukerako proba izaten.

244. Hauetako zein da neoplasia tiroideorik ohikoena?

a) Kartzinoma anaplasikoa.
b) Kartzinoma folikularra.
c) Kartzinoma papilarra.
d) Kartzinoma medularra.

245. Hautatu guruin paratiroideoei buruzko aukera ZUZENA:

a) Normalean 6 guruin paratiroideo daude.
b) PTH-ekoizpen handia duten pazienteengan, adenoma batek eragin ohi du.
c) EMa da teknika lehenetsia adenoma-susmorik badago, baita gammagrafiaren aurretik ere.
d) Ekografiak ez du baliorik patologia paratiroideoaren patologian.

246. Zein da 15 mm-ko diametroko tiroideo-nodulu baten kudeaketarik egokiena, ekografian ikusten bada hipoekogenikoa dela, ertz irregularrak dituela eta baskularizazio globala duela?

a) Kontrola 3 hilabeteren buruan.
b) Gammagrafia.
c) Ziztada (PAAF/BAG).
d) Lehentasunezko EMa.

247. Hautatu listu-guruinei buruzko aukera OKERRA:

a) Parotidak bi lobulutan (azalekoa eta sakona) bana daitezke.
b) Sialolitiasi gehienak parotida guruinean sortzen dira.
c) Tumorerik ohikoena adenoma pleomorfoa da.
d) Whartin-en tumorea masailezurpeko guruinetan bakarrik sortzen da.

248. Hautatu Thornwald-en kisteei buruzko aukera ZUZENA:

a) Notokordaren hondarrak dira.
b) Erdiko lerroan izaten dira.
c) EMko azterketetan, hiperseinalea eman ohi dute T1 sekuentzietan.
d) Guztiak dira zuzenak.

249. Gibeleko larruazalean zeharreko ablazioaren prozedura egiteari dagokionez, hautatu erantzun zuzena:

a) Ahal den guztietan, ekografia erabiltzea lehenetsiko da prozedura gidatzeko.
b) "Esku libre"ko teknikak mugitzeko askatasun handiagoa ahalbidetzen du zundari egokitutako gidatze-sistemek baino.
c) Lesioa ikusten ez denean ere erabil daiteke ekografia prozedura gidatzeko,OT edo EMarekin uztartuta.
d) Guztiak dira zuzenak.

250. Fluoroskopia abdomeneko prozedura interbentzionistak gidatzeko erabiltzeari dagokionez, hautatu erantzun OKERRA:

a) Erradiazio ionizatzaileak erabiltzen ditu.
b) Baliteke prozeduran zehar kontraste-injekzioa behar izatea.
c) Behazuneko interbentzionismora bakarrik mugatuta gelditu da.
d) Sistema koaxialak / Seldinger sistemak erabiltzea du oinarri.

251. Hautatu hestegorriko akalasiari buruzko aukera OKERRA:

a) Esofagograman peristaltismoaren falta eta beheko hestegorri-esfinterraren irekieraren falta ikusten dira.
b) Hestegorri distalaren dilatazio asimetrikoa gertatzen da.
c) Diagnostiko diferentzialak kardiaseko tumoreak jasotzen ditu.
d) Baliteke hegazti-mokoaren zeinua ikustea.

252. Hautatu ultzera duodenalei buruzko aukera ZUZENA:

a) Gehienak duodenoko segmentu distaletan izaten dira.
b) Odol-galera susmorik badago, arteriografia izango da egin beharreko lehen proba diagnostikoa, enbolizazioa baloratzeko.
c) Konplikazio ohikoenetako bat zulaketa da; erradiografia arruntetan pneumoperitoneo gisa ager daiteke.
d) Ultzera duodenal konplikatuaren susmoa dagoen pazienteei dagokienez, abdomeneko erradiografia normala, pneumoperitoneo-daturik gabe, egoteak

zulaketa egotea baztertzen du.

253. Hauetako zein da kolitis ultzeradunaren gaixotasunaren konplikazio larria?

a) Eraldaketa linfomatosoa.
b) Megakolon toxikoa.
c) Uzki inguruko fistula.
d) Estenosia.

254. Hautatu kolitis pseudomenbranosoari buruzko aukera zuzena:

a) *Clostridium difficile*k eragiten du.
b) Ohikoena da eskuineko hemikolonaren erasan ia esklusiboarekin batera egotea.
c) OTko azterketetan, paretaren loditze oso nabarmena, itxura nodularrekoa, ikusten da.
d) Ohikoa izaten da aurretiko tratamenduko antibiotikoa jaso izana.

255. Hautatu kolon eta ondesteko kartzinomaren diagnostiko erradiologikoari buruzko aukera zuzena:

a) OTak sentikortasun handia du estadio lokala zehazteko.
b) Ondesteko minbizian EMa baliagarria da tumorearen faszia mesorrektalerako distantzia zehazteko.
c) Ekoendoskopiak OTa ordezka dezake hedadura aztertzeko orduan.
d) Guztiak dira zuzenak.

256. Hautatu abdomen-paretako hernien irudi bidezko diagnostikoari buruzko aukera zuzena:

a) Ekografiak azterketa dinamikoak egitea ahalbidetzen du.
b) OTa baliagarria da hesteetako buxadura sekundarioaren susmoa badago.
c) EMak Valsalva-ren maniobrekin azterketa dinamikoak egitea ere ahalbidetzen du.
d) Denak dira zuzenak.

257. Erreferentzia anatomiko hauetatik, zeinek laguntzen du iztaiko hernia bat bereizten?

a) Beheko pakete baskular epigastrikoarekiko kokapen medialak.
b) Hodi epigastrikoekiko alboko kokapenak.
c) Bena femoralarekiko kokapen medialak eta pubisaren tuberositatearekiko alboko kokapenak.
d) Bena femoral eta pubisaren tuberositatearekiko alboko kokapenak.

258. Hauetatik zein EZ da kolezistitis akutuaren zeinu ekografiko bat?

a) Likido peribesikularra.
b) Muphy-ren zeinu ekografikoa.
c) 2 mm-tik gorako pareta-loditzea.
d) Zeharkako planoko 4 cm-tik gorako distentsio besikularra.

259. Honako aurkikuntza hauetako zein ikus daiteke pankreatitis akutu larrian?

a) Guruinaren % 30etik gora nabarmenduta ez egotea.
b) Tronbosi portala.
c) Abzesu pankreatikoa.
d) Aurreko guztiak.

260. Hautatu bareko lesioen kudeaketari buruzko erantzun zuzena:

a) OTan morfologia triangeluar subkapsularreko lesio hipodentsoa ikusten bada, infartua pentsatu behar dugu, eta ez da kontrolik edo azterketa gehiagorik egin behar.
b) Lesio ekogenikoek baliteke angiomekin eta hamartomekin diagnostiko diferentziala plantea dezakete.
c) Lesio hipoekoikoak itxura onberekoak dira beti, eta ez dute proba osagarririk behar izaten.
d) EMan angiomak T2 sekuentzietan hiperdentsoak dira.

261. Hauetako zein ez da ekografian ikus daitekeen giltzurrun-aldaera anatomiko bat?

a) Lobulazio fetala.
b) Barthin-en zutabearen hipertrofia.
c) Loturaren fusio-akatsa.
d) Ferra-giltzurruna.

262. Hautatu adenopatia mesenterikoei buruzko aukera OKERRA:

a) Whipple-ren gaixotasunean adenopatia hipodentsoak ager daitezke.
b) Hepatomegaliarik edo esplenomegaliarik ez egoteak mononukleosi infekziosoaren aukera baztertzen du.
c) Apendizitis-susmoa baino apendize normala eta EHIko adenopatiak dauden pazienteei dagokienez, adenitis mesenterikoaren aukera aztertu behar da.
d) Tuberkulosiak eragindako adenopatiek erdigune hipodentso edo nekrotikoa izaten dute.

263. Behazun-bidearen sortzetiko anomaliei dagokienez, hautatu aukera zuzena:

a) Caroli-ren gaixotasunaren ezaugarria da gibel-barneko behazun-hodiari erasatea, eta ondorioz dilatazio sakularrak gertatzea.
b) Behazun-atresia sortzetiko anomalia larria eta ezohikoa da.
c) Koledoko distalaren eta pankrea-hodi nagusiaren ibilbide komuna 15 mm-tik gorakoa izatea kolangiokartzinoma eta pankreatitis kronikoa izateko arrisku handiagoarekin lotzen da.
d) Denak dira zuzenak.

264. Kolezistitis akutuaren larruzalean zeharreko tratamenduari dagokionez, hautatu aukera zuzena:

a) Kateterra zuzeneko ziztada (trokarra) edo Seldinger-en teknika bidez jartzen da.

b) Peritoneoan edo gibelean zehar heltzeko aukera badago ere, gibelean zeharrekoa lotzen da kateterra galtzeko eta behazuna abdomeneko barrunbera irteteko arrisku txikiagoarekin.
c) Paziente antikoagulatuekin, ahal den guztietan antikoagulazioa leheneratuko dugu.
d) Guztiak dira zuzenak.

265. Emakume bat (40 urte), aurrekari interesgarririk gabea, ospitalera joan da zefalea bizia duelako, bestelako sintomatologiarik gabe. Garuneko OT arrunta eginda, odoljario subaraknoidea antzeman zaio eskuineko konbexutasun frontoparietalaren ildoetan. Hautatu kudeaketari buruzko erantzun zuzena:

a) Fase arterialeko angio-OT bat egin beharko litzateke garuneko aneurismarik dagoen baztertzeko.
b) Fase arterial eta benosoko angio-OT bat egin beharko litzateke honako hauek baztertzeko: garuneko aneurismak, baskulitisa, tronbosi benosoa, Moyamoya gaixotasuna, malformazio arteriobenosoak eta abar.
c) Odoljario subaraknoideoak, ziurrenik, jatorri traumatikoa du, eta ez da beharrezkoa angio-OT eta angio-EMko azterketarik egitea.
d) Garuneko arteriografia bat egin behar da, aldez aurretik angio-OT edo angio-EM bat egin beharrik gabe.

266. Garuneko EMan (T2, T1 eta kontrastedun T1 plano axial eta koronalean), erdialdeko tumorazio frontal parasagital baten aurreko aurkikuntza ohikoenei dagokienez, hautatu erantzun zuzena:

a) Lesio intraparenkimatoso bat da; izan ere, LZRko arraildura bat ez ezik, hodiak ikusten ditugu lesioaren eta garuneko parenkimaren artean.
b) Gutxi baskularizatutako lesioa da.
c) Normalean tumore barneko odoljarioa izaten da.
d) Leku horretan, bateragarriak dira usaimen-ildoaren meningioma batekin.

267. Paziente batek zeharkako mielitis osatugabearen lehen gertakaria izan du. Garezurreko EMan T2ko lesio fokalak identifikatzen dira (batean HHEaren haustura dago), eta muineko EMan ere lesio fokal dortsal bat ikusten da. Ondorengo baieztapenetatik, hautatu esklerosi anizkoitza diagnostikatzeko irizpideei buruzko baieztapen zuzena:

a) Muineko lesioa ezin da espazioko barreiadura frogatzeko erabili, sintomatikoa delako.
b) EMaren aurkikuntzek espazio eta denborako barreiadura-irizpideak betetzen dituzte.
c) Kasu horretan esklerosi anizkoitzaren behin betiko diagnostikatzeko, lesio desmielinizatzaile berriak frogatu beharko dira EMko beste azterketa batean.
d) Esklerosi anizkoitzaren diagnostikoa ezartzeko, beharrezkoa da likido zefalorrakideoko banda oligoklonalak positiboak izatea.

268. Sindrome parkinsoniarrak eta enbor entzefalikoaren atrofia. Hautatu atrofia multisistemiko zerebelosoari buruzko erantzun zuzena:

a) EMan goiko pedunkulu zerebelosoetako lesio hiperintentsuak ikusi ohi dira.

b) Protuberantziari eragiten dion gurutze-formako hiperseinaleak gaixotasun prionikoa diagnostikatzera darama.
c) Atrofia pontinoa paralisi supranuklear progresiboaren ezaugarria da.
d) Erdiko pedunkulu zerebelosoen hiperintentsitatea atrofia multisistemikoan eta X-hauskorraren premutazio-sindromean ikus daiteke.

269. Gaixotasun prionikoa. Adierazi erantzun zuzena:

a) EMak difusio-murrizketa duten lesio kortikalak eta nukleo kaudatuetako lesioak erakutsi ohi ditu.
b) Ikusten diren lesioen asimetriak gaixotasun prionikoaren diagnostikoa baztertzen du.
c) Difusio-sekuentzia ez da T2-FLAIR sekuentzia bezain sentikorra gaixotasun prionikoen ezaugarri diren lesioak detektatzeko orduan.
d) EMko azterketa normalaren gaixotasun prionikoaren diagnostikoa baztertzen du.

270. Baieztapen hauetako zein da zuzena hidrozefalia normotentsiboaren diagnostikoari dagokionez?

a) Proportzio egokia dago espazio subaraknoideoen eta sistema bentrikularraren tamainaren artean.
b) DESH (*disproportionately enlarged subarachnoid space hydrocephalus*) ikusten da.
c) Adar tenporalen dilatazio nabarmenak Alzheimer-en gaixotasunaren diagnostikoa iradokitzen du.
d) Angelu kailosoa 90º-tik gorakoa da.

271. Zein arteria koronariok irrigatzen du ezkerreko berrinkuluaren beheko aurpegia herritar gehienengan?

a) Aurreko beheranzko arteriak.
b) Eskuineko arteria koronarioak.
c) Arteria zirkunflexuak.
d) Arteria sinoatrialak.

272. Paziente batek patologia balbular aortikoa du, bihotzeko EM bat egin ondoren, parametro hauek izan ditu: EBEF: % 57; BTD: 108 ml/m2; balbula aortikoaren azalera: 3 cm2; gehieneko abiadura sistolikoa: 148 cm/s; bolumen errregurgitatzailea: 69 ml, eta erregurgitazio-frakzioa: % 44. Zein da diagnostikoa?

a) Aorta-gutxiegitasun larria.
b) Aorta-gutxiegitasun larria eta aorta-estenosi moderatua (lesio aortiko bikoitza).
c) Aorta-gutxiegitasun larria eta aorta-estenosi larria (lesio aortiko bikoitza).
d) Aorta-estenosi moderatua.

273. Miokardioko infartua izandako paziente bati egindako EMan eremu hipointentsuak agertu dira orbain transmural baten barruan. Zer adierazten du?

a) Pronostiko ona.
b) Fluxu txikia.

c) Ez dago nekrosi transmuralik.
d) "*No reflow*" fenomenoa (buxadura mikrobaskularra).

274. Zein da erantzun zuzena?

a) "Tenislariaren hanka" barneko muskulu bikiaren haustura partzialari dagokio soilik.
b) Klinikoki "harrikadaren sindromea" da tipikoa.
c) Ez da inoiz tronbosi benosoarekin konplikatzen.
d) Ekografia egitean, garrantzitsua da zundarekin presio handia egitea.

275. X izpiek materiarekin duten interakzioari dagokionez, Hautatu erantzun OKERRA:

a) Organismoa X izpien eraginpean jartzen denean, bi interakzioak (efektu fotoelektrikoa eta Compton-en efektua) aldi berean gertatzen dira.
b) Atenuazioa xurgapenaren eta sakabanatzearen emaitza da.
c) Efektu fotoelektrikoan xurgapena da nagusi.
d) Compton-en efektua energia txikietan nagusitzen da.

276. Bucky motako saretak honetarako erabiltzen dira:

a) Erradiografien bereizmen espaziala handitzeko.
b) Plaka erradiografikoan eragiten duen erradiazio sakabanatua murrizteak.
c) X izpien sorta kolimatzeko.
d) Pazientearen larruazalean erradiazio-dosia murrizteko.

277. Baieztapen hauetako zein da zuzena?

a) Objektu lodi batek erradiazio gutxiago xurgatzen du konposizio bereko objektu mehe batek baino.
b) Erradiazioaren xurgapena materiaren zenbaki atomikoarekiko zuzenki proportzionala da.
c) Objektuaren dentsitateak ez du eraginik erradiazioaren sakabanaketan.
d) Erradiazio intzidentearen ezaugarriek ez dute eraginik erradiazioaren xurgapenean.

278. OT helikoidal edo bolumetrikoan:

a) Pazientea garraiatzen duen mahaiaren mugimendua eta X izpien hoditik igortzen den erradiazioa aldi berean gertatzen dira.
b) X izpiek zirkulu bat egiten dute pazientearen gainazalean zehar.
c) Pazientea garraiatzen duen mahaiaren mugimendua eta erradiazio-igorpena modu sekuentzialean gertatzen dira.
d) Azterketa helikoidalean pitcha gutxitzen badugu, erradiazio-dosia murriztuko dugu.

279. Hautatu OTaren fisikari buruzko erantzun OKERRA:

a) OTan irudiak plano axialean bakarrik lortzen dira.
b) Hirugarren belaunaldiko OTetan, X izpien hodiak eta detektagailuek pazientearen inguruan biratzen dute.
c) Pixel bakoitzari atenuazio-balioak adierazten dituen balio bat ematen zaio, eta



hounsfield unitateetan kalkulatzen da.
d) Hounsfield unitate positiboek uraren dentsitatetik beherako dentsitate erradiologikoak adierazten dituzte.

280. EMan, spinak kitzikatzeko beharrezkoa den irrati-maiztasuneko pultsuaren maiztasuna:

a) Protoien spin-maiztasunaren berdina izan behar da.
b) Protoi-dentsitatearen berdina izan behar da.
c) Protoien prezesio-maiztasunaren berdina izan behar da.
d) Maiztasun giromagnetikoaren multiploa izan behar da.

281. Zer da T1 denbora?

a) Magnetizazio-bektore garbia osatzen duten une magnetikoen desfasea.
b) Magnetizazio-bektore garbia luzetarako planora berreskuratzea.
c) Magnetizazio-bektore garbia osatzen duten nukleoen kopurua.
d) Hidrogeno-protoiak kitzikatzeko behar den denbora.

282. Urak duen erlaxazio-denbora:

a) T1 laburra.
b) T2 laburra.
c) a) eta b) zuzenak dira.
d) Guztiak dira okerrak.

283. Gradiente-bobinek hau laguntzen dute:

a) EMko irudiaren puntu bakoitza kokatzen.
b) IMko pultsua bidaltzen.
c) EMko sistemaren inhomogeneotasunak konpentsatzen.
d) IMko seinalea datu digital bihurtzen.

284. EMko irudi batean nola lortuko dugu espazioaren bereizmena hobetzea?

a) Ebaketa-lodiera handituz.
b) Voxelaren tamaina handituz.
c) FOVa gutxituz.
d) Fase-kodifikazioen kopurua gutxituz.

285. Pertsona batek jasotzen duen dosia honako honen araberakoa da bakarrik:

a) Erradiazio-eremuan eman duen denboraren araberakoa.
b) Erradiazio-iturriaren eta norbanakoaren arteko distantziaren araberakoa.
c) Erradiazio-eremuan eman duen denboraren araberakoa, iturriaren eta norbanakoaren arteko distantziaren araberakoa eta bien artean jarritako blindajearen araberakoa.
d) Bien artean jarritako blindajearen araberakoa.

286. Hautatu babes erradiologikoari (BE) buruzko baieztapen OKERRA:

a) Babes erradiologikoaren helburua da ondorio deterministen agerpena murriztea eta efektu estokastikoak agertzeko probabilitatea eragoztea.
b) Ondorio deterministak dosi altu samarren eraginpean egon ondoren gertatzen dira, eta salbuespenezkoak dira erradiodiagnostikoan.
c) Efektu estokastikoen ezaugarria da haien larritasuna ez dela xurgatutako dosiarekiko proportzionala.
d) Erradiazio ionizatzaileen ondorio biologikoak zelulen egitura kimikoan eragindako kaltearen ondorio dira.

287. Erradiologian ager daitezkeen efektu biologiko deterministek:

a) Dosiarekin areagotzen duten larritasuna dute.
b) Dosia handitzerekin batera handitzen den agertzeko probabilitatea dute.
c) Ez dute dosi-atalaserik.
d) Ez dute harremanik ehunen erreakzioekin

288. Iodo-kontzentrazio bera duten prestakinetarako (adibidez, 300 mgI/mL). Iododun kontrasteko molekula hauetako zeinekin izango da txikiagoa soluzioaren osmolaritatea?

a) Monomero ez-ionikoarekin.
b) Dimero ionikoekin.
c) Dimero ez-ionikoekin.
d) Iodoaren kontzentrazioa bera bada, soluzioaren osmolaritatea ez da aldatzen, iododun kontrasteko molekula edozein dela ere.

289. Zein dira Ohiko Pneumopatia Interstizialaren (OPI) OTko irizpide diagnostikoak?

a) Banaketa peribronkobaskularreko eredua eta trakzio-bronkiektasiak.
b) Banaketa basal eta subpleuraleko eredu erretikularra, abaraska-kisteak eta trakzio-bronkiektasiak.
c) Hiloaren inguruko aldebiko banaketako eredu albeolarra.
d) Banaketa peribronkobaskularreko eredu erretikularra eta nagusiki goi-gingiletan.

290. Biriketako minbiziaren 8. TNMan T3 gisa hau definitzen dugu:

a) Tumorea >5 cm baina < 7 cm.
b) Pareta torazikoaren, nerbio frenikoaren edo perikardio parietalaren inbasioa.
c) Beste tumore bat lehen tumorearen lobulu berean.
d) Aurreko guztiak.

291. Toraxeko bereizmen handiko OT batean, aire-kisteak egoteak honako hau iradokitzen digu:

a) Pneumonia linfoide interstiziala.
b) Linfangioleiomiomatosia.
c) Biriketako amiloidosia.

d) a) eta b) zuzenak dira.

292. Biriketako minbiziaren 8. TNMan T4 gisa hau definitzen dugu:

a) Tumorea >7 cm.
b) Adenopatia homolateral mediastinikoak.
c) 2 nodulu hemitorax bereko lobulu desberdinetan.
d) a) eta c) zuzenak dira.

293. Biriketako nodulu bati (1 cm), garuneko metastasi bakarraren presentziarekin lotuta dagoenari, estadio hau esleitzen zaio (8. TNMren arabera):

a) T1N0Mia
b) T1N0M1b
c) I. estadioa.
d) IIIB estadioa.

294. OTAn 2 cm-ko adenopatia mediastiniko homolateralak badaude, PET negatiboa bada, 8TNMren araberako estadifikazio egokia egiteko:

a) N0 da.
b) N2 da.
c) Histologikoki baieztatu behar da.
d) N3 da.

295. Aurkikuntza erradiologiko hauetatik, zein EZ da tipikotzat jotzen COVID-19aren ondoriozko pneumonian?

a) Nagusiki periferikoak diren “beira esmerilatu”ko dentsitateak.
b) Kabitazioa.
c) Halo alderantzikatuaren zeinua.
d) Hodi segmentarioen dilatazioa.

296. Eraztun baskularrei dagokienez, zeinek eragiten du aurrealdeko koska bat esofagograman?

a) Arku aortiko bikoitza.
b) Eskuineko arku aortikoa, ezkerreko arteria subklabio aberrantearekin.
c) Eskuineko arku aortikoa, eskuineko arteria subklabio aberrantearekin.
d) Biriketako arteriaren begizta (*sling*).

297. Trakeako honako lesio lauso hauetatik, zein garatzen da maizen trakea-kalibrea handitzearekin?

a) Wegener-en granulomatosiarenak.
b) Polikondritis errepikatua.
c) Sarkoidosia.
d) Mounier-Kuhn-en sindromea.

298. Atelektasia lobularraren zeinu zuzena:

a) Hiloaren desplazamendua.

b) Hemidiafragma goratzea.
c) Taldekatze bronkobaskularra.
d) Desplazamendu mediastinikoa.

299. Honako entitate hauetatik, zein da birika-kondentsazio lauso akutuaren kausa?

a) Linfoman.
b) Goodpasture-ren sindromearenak.
c) Sarkoidosia.
d) Proteinosi albeolarra.

300. Biriketako traumatismo bat izan eta 48 ordura, aire-espazioaren kondentsazioa gertatzen bada, hau susmatu behar dugu:

a) Gantz-enbolismoa.
b) Kontusioak.
c) Urradura.
d) Aspirazioa.

301. Hauetako zein da atelektasia lobularraren zeinu zuzena?

a) Aireztapena galtzea.
b) Zisuren desplazamendua.
c) Zeinu bronkobaskularrak.
d) Guztiak dira zeinu zuzenak.

302. Emakumea (35 urte), noizbehinkako erretzailea; eztula eta disnea ditu. Aurrekarien artean, esklerosi tuberosoa eta pneumotoraxeko 2 gertakari nabarmentzen dira. BHOTean banaketa lausoko pareta finen kisteak ikusten dira bi hemitoraxetan. Zein da diagnostikorik probableena?

a) Pneumonia linfoide interstiziala.
b) Linfangioleiomiomatosia.
c) Pneumonia ez-espezifikoa edo NINE.
d) Langerhans-en zelulen histiozitosia.

303. Aortaren koartazioan, baieztapen hauetako zein EZ da egia?

a) Maiz, balbula aortiko bikuspidearekin lotzen da.
b) Turner-en sindromearekin lotzen da.
c) Garuneko aneurismekin lotzen da.
d) Biriketako gaixotasun interstizialarekin zehaztugabea.

304. Abdomeneko aortako aneurismetan endoprotesi bidezko larruazalean zeharreko tratamenduaren konplikazio gisa gertatzen diren II. motako endoihesak:

a) Oikoenak dira.
b) Arteria lunbarrak eta beheko mesenterio-arteria dira zakua atzeraelikatzen duten iturri ohikoenak.

c) a) eta b) zuzenak dira.
d) Protesiaren porositateak eragiten ditu.

305. Bihotz-mixoma:

a) Kokapenik ohikoena aurikulen arteko septuaren ezkerreko aldea da.
b) Kokapenik ohikoena aurikulen arteko septuaren eskuineko aldea da.
c) Kokapenik ohikoena bentrikulen arteko septuaren ezkerreko aldea da.
d) Kokapenik ohikoena bentrikulen arteko septuaren eskuineko aldea da.

306. Pneumonia interstizial ezkatatzailea:

a) Erretzaileei eragiten die batez ere.
b) Odoleko eosinofiliarekin garatzen da.
c) Pronostikoa txarra izaten da fibrosi progresiboarekin.
d) Erasana apikala da nagusi.

307. Honako baieztapen hauetatik, zein da OKERRA tronbosi benosoetan?

a) Tronbosi akutuan hodia konprimagarria da.
b) Tronbosi akutuan hodiaren diametroa handitzen da.
c) Tronbosi kronikoan tronboa ekogenikoa da.
d) Tronbosi akutuan hodia ekogenikoa, estua eta ez-konprimagarria da.

308. Biriketako hipertentsio tronboenboliko kronikoaren susmoaren aurrean, zein da agindutako irudi-proba?

a) Erresonantzia magnetikoa.
b) Toraxeko erradiografia.
c) Aireztapen-perfusioko gammagrafia.
d) Birriketako arterien angio-OTA.

309. *Klebsiella pneumoniae*k eragindako pneumonia:

a) Tipikoa da GIB bidezko infekzioan.
b) Ez da inoiz isuri metaneumonikoarekin lotzen.
c) Grampositibo batek eragindako pneumonia da.
d) Ziskurak sabeltzen ditu eta “pneumonia astuna” eragiten du.

310. Pancoast-en tumorea:

a) Kaltzifikazio kondroideak ditu.
b) Adenokartzinoma da histologia mota ohikoena.
c) Kartzinoma epidermoidea da mota histologiko ohikoena.
d) Kaltzifikazio laminarrak ditu.

311. Aorta-estenosia tratatzeko TAVI aurreko azterketari dagokionez, hautatu zuzena:

a) Eraztun balbularraren neurriak sistolean egin behar dira.
b) Zain ileofemoralak baloratu behar dira.

c) Garezur-oinarriko OTA bat egin behar da, kontrasterik gabe.
d) Eraztun balbularraren neurriak diastolean egin behar dira.

312. Errekanalizazio azpiintimaleko teknika endobaskularra:

a) Oklusio arterial akutuetan bakarrik erabiltzen da.
b) Errekanalizazio azpiintemalean ez da komeni angioplastiako baloi bat erabiltzea.
c) Kateterrak eta gidariak intimaren eta mediaren arteko tartean aurrera egiten dute.
d) Eremu aortoiliakoan jarduten da, ahal bada.

313. EZ da biriketako tronboenbolismo akutuaren seinalea:

a) Betetze periferikoaren akatsa, arteria-paretarekin angelu zorrotza osatuta.
b) Betetze periferikoaren akatsa, arteria-paretarekin angelu kamutsa osatuta.
c) Hodia osorik ez betetzeko akatsa eta haren diametroa handitzea.
d) Betetze partzialeko akatsa, kontrastez inguratuta (“tranbiaren zeinua”).

314. Birikaren bahiketa estralobarra:

a) Ohikoagoa da goi-gingiletan.
b) Arteria-ekarpen sistemikoa eta biriketako zain-drainadura ditu.
c) Arteria- eta zain-ekarpen sistemikoa du.
d) Erraietako pleuraz estalita dago.

315. Pneumonia organizatibo kriptogenekoari buruzko baieztapen hauetatik, zein da OKERRA?

a) BHOTean “halo alderantzikatuaren zeinua” ikusten da.
b) BHOTean “haloaren zeinua” ikusten da.
c) Kortikoideen bidezko tratamenduari erantzun ona ematea.
d) Azkarren garatzen den pneumonia interstizial idiopatikoa da.

316. Tumore hauetatik, zein da aurreko mediastinoko tumore solido ohikoena?

a) Timoma.
b) Hodgkin-en linfoma.
c) Tumore germinalak.
d) Tumore mesenkimalak.

317. Honako teknika diagnostiko hauetatik, zein da onena tronboaren eta bihotzeko tumorearen artean bereizteko?

a) Bihotz-kateterismoa.
b) OTA multidetektorea.
c) Bihotzeko EMNa.
d) Ekografia.

318. Angio-OTA duen azterketa baskularrean, hau OKERRA da:

a) MIP bidezko berreraikuntzak erabilgarriak dira.
b) MinIP bidezko berreraikuntzak erabilgarriak dira.

c) Kontraste-injekzioa hasi eta 100 segundo ingurura lortzen da zain-fasea.
d) Kontraste-injekzioa hasi eta 45 segundo ingurura lortzen da arteria-fasea.

319. Zeinu hauetatako zein EZ da zeinu lokalizatzailea toraxeko erradiografia batean?

a) Ezkutuko hilioaren zeinua.
b) Zeinu torakoabdominala.
c) Zeinu zerbiktorazikoa.
d) Nenufarraren zeinua.

320. Toraxeko X izpietan barotrauma duen Zainketa Intentsiboetako Unitateko paziente batengan honako hauek aurki ditzakegu:

a) Pneumomediastinoa.
b) Pneumotoraxa.
c) Larruazalpeko enfisema.
d) Erantzun guztiak zuzenak dira.

321. Prozesu hauetako zein EZ da lotzen tabako-kontsumoarekin?

a) Langerhans-en zelulen histiozitosia.
b) Linfangioleiomiomatosia.
c) Enfisemak.
d) Biriketako minbizian.

322. Hesteetako inbaginazioan, hautatu erantzun OKERRA:

a) Proba diagnostikorik onena ekografia da.
b) Ekografian “donut forma”ko irudi tipikoa ikusiko dugu.
c) Hasierako tratamendua da gida ekografiko bidezko murrizketa hidrostatikoa egitea.
d) Kokapenik ohikoena kolo-kolikoa da.

323. Egoera hauetako zein EZ da sartzen aorta-sindrome akutuaren barnean?

a) Ultzera sarkor akutua.
b) Aortaren disekzioa.
c) Arku aortiko zerbikala.
d) Hematoma intramurala.

324. Aurikulen arteko komunikazio-mota hauetako zein lotu daiteke eskuineko birika-zainen drainatze anomalo batekin?

a) *Ostium secumdum* motakoa.
b) Goiko sinu benoso motakoa.
c) Sinu koronario motakoa.
d) *Ostium primum* motakoa.

325. Giltzurruneko pseudoaneurisma bat abdomeneko traumatismo itxi batean, zer lesio-mailarekin bat dator AASTren (American Asociation of Surgery of Trauma) sailkapenean?

a) I. gradua.
b) II. gradua.
c) III. gradua.
d) V. gradua.

326. Giltzurrun-neoplasiaren azpimota hauetatik, zein da ohikoena helduengan?

a) Zelula argiak.
b) Papilarra.
c) Kromofoboa.
d) Onkozitoma.

327. Zein egoeratan egongo litzateke adierazita ekografia egitea giltzurrun-kolikoa duela susmatzen den paziente bati?

a) Sukarra.
b) 6 ordutik gorako iraupena badago.
c) Giltzurrun-kolikoaren aurrekaririk ez badago.
d) Onkologiako pazienteei.

328. Giltzurruneko traumatismoaren testuinguruan, aurkikuntza tomografiko hauetako zeinek sailkatzen du lesio bat IV. mailan, AAST (American Association for the Surgery of Trauma) eskalaren arabera?

a) Giltzurrun-kortex sakonaren urradura, 1 cm baino gehiagokoa, gernu-estrabasaziorik gabe.
b) Urradura parenkimatosoa, kortexetik, muinetik eta sistema kolektoretik hedatzen dena, gernu-kontrasteko estrabasazioarekin.
c) Hematoma subkapsular ez-hedakorra, giltzurrun-parenkima konprimitzen duena.
d) Giltzurrun hilioaren abultsio osoa, giltzurrun desbaskularizatuarekin.

329. Uretra-litiasi akutuaren susmo klinikoa izanez geri, zein da kontrasterik gabeko OT helikoidal (*multidetector computed tomography*) batean ikus daitekeen zeharkako zeinu erradiologiko sentikorrena eta espezifikoena?

a) "Ehun bigunaren ertzaren" zeinua (*tissue rim sign*).
b) Nefrograma ildaskatu iraunkorraren presentzia.
c) Giltzurrun inguruko gantzaren ildaskatzeari lotutako ektasia ureteropielikoa.
d) Atzeko itzal akustikoa zuzenean bistaratzea.

330. Prostataren EM parametro anitzekoan, nola definitzen da, PI-RADS 4 kategoria difusio-sekuentzian (DWI/ADC), eremu periferikoan kokatutako lesio baterako?

a) Foku hiperbizia DWIn eta hipointentsitate nabarmena ADCn, 1,5 cm baino txikiagoa, hedadura estraprostatikorik gabe.
b) Portaera linealeko edo zehaztugabeko lesioa, hedapena neurriz murriztuta.
c) Kontrastedun sekuentzia dinamikoan (DCE) goiz nabarmendu eta garbitzen den edozein lesio.



d) Masa, 1,5 cm-koa edo handiagoa, edo kapsula-inbasioaren zantzu nabarmenekin.

331. OTan detektatutako 2,5 cm-ko gitzurrun gaineko masa intzidental batek 18 Hounsfield Unitateko (UH) oinarrizko atenuazioa du kontrasterik gabeko fasean. Azterketa dinamikoan 65 UH ditu atariko fasean eta 28 UH fase berantiarrean (15 minutura). Zein da lesioaren izaera probableena?

a) Giltzurrun gaineko mielolipoma.
b) Giltzurrun gaineko adenoma, lipido ugarikoa.
c) Giltzurrun gaineko adenoma, lipido gutxikoa.
d) Giltzurrun gaineko metastasia edo giltzurrun gaineko kartzinoma.

332. Obulutegi-masa baten erresonantzia magnetikoaren bidezko karakterizazioan, T1 eta T2 sekuentzia haztatuetan, seinale-profil hauetako zein da endometrioma baten ezaugarria?

a) Hiperintentsoa T1ean eta hiperbizia T2an, modu homogeneoan.
b) Hipointentsoa T1ean eta hiperintentsoa T2an, metaketa nodularrarekin.
c) Hiperbizia T1ean, eta seinalea erortzea gantz-supresioko sekuentzietan (Fat-Sat).
d) Hiperintentsitatea T1ean, eta pixkanaka seinalea galtzea T2an, "itzaltze" edo *shading* gisa ezagutzen den fenomenoa.

333. 1 motako neoplasia endokrino anizkoitza diagnostikatu zaion pazientea (MEN 1). Zein da fase anitzeko OT edo EMaren bidez bilatu behar den neoplasia endokrino pankreatiko funtzional ohikoena?

a) Glukagonoma.
b) VIPoma.
c) Gastrinomak.
d) Intsulinomak.

334. ACRren BI-RADS sistemaren arabera, bularreko ekografia batek nodulu obalatu bat erakusten badu, mugatua, azalarekiko paraleloa (altua baino zabalagoa) eta ekogenizitate homogeneoa duena, eta azken bi urteotan aldatu ez bada, zein da kategorizazio zuzena eta haren erabilera?

a) BI-RADS 3; Epe laburreko jarraipena (6 hilabete).
b) BI-RADS 2; Aurkikuntza onbera, urteko ohiko baheketari berrekingo zaio.
c) BI-RADS 4A; gaiztotasun-susmo txikia du, eta orratz lodiko biopsia (BAG) behar du.
d) BI-RADS 1; Azterketa arrunta.

335. Mamografia bidezko ugatz-kaltzifikazioak ebaluatzean, deskriptore morfologiko hauetako zein lotzen zaio in situ (CDIS) kartzinoma duktalaren Balio Prediktibo Positibo (BPP) handienari, eta nahitaez BI-RADS 4B edo 4C kategoria eskatzen du?

a) Kaltzifikazio grosero heterogeneoak.
b) Kaltzifikazio lineal finak edo adarkatuak (*casting*).
c) Kaltzifikazio amorfoak.

d) Kaltzifikazio pleomoriko finak.

336. Giltzurruneko OT trifasiko batean, lesio solido kortikal batek kaptazio bizia erakusten du kortikomeduloan eta garbiketa azkarra fase nefrografikoan. Zein da diagnostiko probableena?

a) Kartzinoma papilarra
b) Zelula argien kartzinoma.
c) Onkozitoma
d) Gantz gutxiko angiomiolipoma

337. OTko buxadura akutuaren eta kronikoaren arteko bereizketan, zer aurkikuntzak bideratzen du kronikotasunera?

a) Giltzurrun inguruko gantzaren ildaskatzea
b) Nefrograma atzeratua
c) Atrofia kortikala
d) Giltzurrun inguruko edema

338. Uro-OTan, zein fase da baliagarriena kartzinoma urotelialak detektatzeko?

a) Kortikomeduaren fasea
b) Fase nefrografikoa
c) Iraitz-fasea
d) Arteria-fase goiztiarra

339. EM prostatikoan, zer da PI-RADS 5 lesio bat?

a) Zabalkunde murrizketa arina
b) >1,5 cm edo aprostaz kanpoko inbasioa
c) Soilik goiz nabarmentzen da
d) Hipointentsitatea T1ean

340. Eskroto akutuan, zer aurkikuntzak bereizten du tortsioaren epididimitisa?

a) Mina
b) Tamaina handitzea
c) Doppler hiperemia
d) Hidrozele

341. Giltzurrun-transplantea: erresistibitate-indizea >0.9 izateak hau iradokitzen du:

a) Normaltasuna
b) Errefus akutua
c) Estenosi arteriala.
d) Zainetako tronbosia

342. *Out-of-phase* seinalea duen gitzurrun gaineko masa batek zer adierazten du?

a) Metastasia
b) Adenoma lipidikoa
c) Feokromozitoma
d) Kartzinoma

343. EM pelbikoan, *shading* zeinuak zer iradokitzen du?

a) Teratoma
b) Endometrioma
c) Kiste sinplea
d) Abzesua

344. Pankreako tumore neuroendokrino txikiak noiz detektatzen dira ondoen?

a) Zain-fasea
b) Arteria-fasea
c) Kontrasterik gabe
d) RM T1

345. Fetuaren dopplerrean, zilborreko arteriaren pulsatabilitate-indizea handitzeak hau adierazten du:

a) Normaltasuna
b) Plazentako gutxiegitasuna
c) Makrosomia
d) Bikitasuna

346. Haurdunaldi ektopikoaren zeinu goiztiarrena:

a) Umetoki barruko zakua
b) Endometrio fina
c) Masa erantsia
d) Kaltzifikazioa

347. BI-RADS delakoan, 4C kategoriak honako hau dakar:

a) <% 2
b) Susmo handia (% 50-95)
c) Onbera
d) Arrunta.

348. Kaltzifikazio lineal finek hau iradokitzen dute:

a) Fibroadenoma
b) *In situ* kartzinoma duktala
c) Gantz-nekrosia

d) Kistea

349. Bular gaztearen hasierako proban:

a) Mamografia
b) EM
c) Ekografia
d) PET

350. Giltzurruneko OTan, zer adierazten masako gantz makroskopikoak?

a) Kartzinoma
b) Angiomiolipoma.
c) Metastasia
d) Abzesua

351. Zer adierazten du nefrograma iraunkorrak?

a) Arrunta.
b) Buxadura
c) Litiasi osatua.
d) Hipotentsioa.

352. Maskurian, zer iradokitzen du loditze fokal irregularrak?

a) Zistitisa
b) Tumorea.
c) Dibertikulua.
d) Arrunta.

353. Umetokiko patologian, EMa hobea da hauetako baterako.

a) Lesio traumatikoetarako.
b) Miomak karakterizatzeko.
c) Lesio kaltzifikatuetarako.
d) Erditzea monitorizatzeko.

354. MEN1ean, zein da pankreako tumore ohikoena?

a) Intsulinoma.
b) Gastrinoma.
c) VIPoma.
d) Glukagonoma.

355. Adenopatia zerbikalen diagnostiko bereizgarrian, zer baieztatu dezakegu?

a) Adenopatia hiperatzitzaileen diagnostiko bereizgarria paragangliomekin egin behar da.
b) Konglomeratu adenopatikoak ez dira infekzioetan ikusten.
c) Tiroideko kartzinoma papilarraren kiste-aldaketak dituzten adenopatiek ez dute gaiztotasun susmorik.
d) Gongoil erretrofaringeoak VIII. maila zerbikalean.

356. Egitura hauetatik zein EZ dugu aurkituko mihipeko espazioan?

a) Mihipeko nerbioen adarrak.
b) Mihiko arteria eta zainak.
c) Wharton-en hodia.
d) Muskulu digastrikoaren aurreko aldea.

357. Ranula mihipeko guruineko edo listu-guruin txikiko atxikipen-kistea da. Zein da erantzun zuzena?

a) Mota sinplekoak mihipeko espazioan kokatutako pseudokisteak dira.
b) Sakonak ohikoagoak dira mota sinpleko ranulak baino.
c) Sakonak direnak eraldaketa gaiztoa izan duten ranula sinpleak dira.
d) Kiste epidermoideek ranula sinplearen itxura izan dezakete batzuetan.

358. Kartzinoma glotiko batek laringeko kartilagoak inbaditzea.

a) OTa sentikortasun mugatukoa da tiroide kartilagoaren inbasioa detektatzeko garaian.
b) Kartilagoaren suntsipena inbasioa balioesteko zeinu gisa erabiltzea sentikortasun txikikoa eta espezifikotasun handikoa da.
c) Kartilagoaren inbasioa balioesteko erabiltzen diren zeinuak higadura eta esklerosia dira.
d) Guztiak dira zuzenak.

359. Neurofibromatosi I.aren garezur barneko gliomen kokapen ohikoak dira guztiak, bat IZAN EZIK.

a) Kiasma optikoa.
b) Gorputz kailukara.
c) Zerebeloa.
d) Entzefalo-enborra.

360. Adin pediatrikoan, zein EZ DU betetzen zelulitis orbitarioak?

a) Ohikoagoa da birikoa.
b) Trenkada aurrekoa edo atzekoa izan daiteke.

c) Trenkada atzeko zelulitis gehienak sinu etmoidaleko patologiarekin lotzen dira.
d) Trenkada atzeko zelulitisaren konplikazio ezohikoa izan liteke zain oftalmikoaren tronbosia.

361. Kolesteatomari dagokionez, zein da erantzun OKERRA?

a) Erdiko belarriari erasaten dion patologia bat da.
b) Sortzetiko kolesteatoma loki-hezurrean duen kokapenaren arabera sailkatzen da; piramide harkaiztsuan, mastoidean edo erdiko belarrian egon daiteke.
c) Pars tentsoari erasaten dion hartutako kolesteatoma da ohikoena.
d) Pars tentsoko kolesteatoma sinu tinpanikora hedatu ohi da.

362. Pediatria-adineko lepoko masei dagokienez, zein EZ da zuzena?

a) Adenopatia inflamatorioak dira ohikoenak.
b) Lesio gaizto gehienak minik gabeko masa gisa aurkezten dira.
c) Sortzetiko lesioen artean daude hodi tiroglosoko kisteak eta timoko kisteak.
d) Bigarren zakatz-arkuko kisteak barailapeko guruinaren atzean alboetan kokatu ohi dira, karotida-espazioaren erdialdera eta muskulu esternokleidomastoideoaren aurrealdean.

363. Besapeko adenopatia biopsatua eta bular-jatorriko diagnostiko histologikoa dituen pazientea. Ez da lesiorik ikusi bularra aztertzeko irudi-teknika konbentzionalen bidez. Zein da erantzun OKERRA?

a) Lesioa ekografia bidez ikusten bada, kartzinoma ezkutua da.
b) EMa da azterketa-teknika egokietsia.
c) Egiten diren mastektomien heren ingurutan ez da tumorea berresten pieza kirurgikoan.
d) Lesioa EM bidez ikusten bada, ziztada bidez berretsi behar da tratamendua baino lehen.

364. 33 urteko emakumezkoa Ginekologiako Larrialdietatik bidali dute eskuineko bularreko tumefakzioa, mina eta eritema dituela eta. Zer egin susmo klinikoaren aurrean?

a) Bularreko EMa da lehen proba diagnostikoa.
b) Garrantzitsuena da tomosintesia egitea, patologiaren diagnostiko zuzena ahalbidetzen duenez.
c) Susmo klinikoaren aurrean, ezinbestean egin behar da ekografia, eta drainatzea behar den aztertu behar da.
d) Pazientearen adina eta klinika kontuan hartuta, biopsia egin behar da, kontrol ekografikoarekin, kartzinoma inflamatorioa baztertzeko.

365. BI-RADS sistemaren 5. edizioaren araberako EMko hondoko nabarmentze parenkimatosoa. Zein da erantzun OKERRA?

a) Kontraste osteko lehen sekuentzian aztertu behar da.

b) Bular-ehunaren kantitatearekiko independentea da.
c) Faktore horrek ez du handitzen azterketa osagarrien posibilitatea.
d) Nabarmentze-mailaren eta simetriaren arabera sailkatzen da.

366. 65 urteko paziente bati kartzinoma duktal infiltratzailea diagnostikatu diote nodulu-biopsiaren eta kontrol ekografikoaren ondoren. Hormona bidezko terapia primarioan jasotzen du. Kontrol mamografikora etorri da, tratamenduari emandako erantzuna baloratzeko. Aukeratu erantzun zuzena:

a) BI-RADS 6 motako nodulua da.
b) Mamografian kirurgia osteko aldaketak ikusiko dira.
c) Tratamendua aplikatzen da, baldin eta pazientearen besapea metastasikoa bada, eta besapeko gongoilaren biopsian horixe berretsi bada.
d) Tratamendu hori egokiesten da pazienteetan, edozein dela ere kartzinomaren molekula-azpitipoa.

367. BI-RADSen 5. edizioaren arabera, zein kaltzifikazio EZ dira sartzen morfologia susmagarriko kaltzifikazioetan?

a) Pleomorfiko finak.
b) Distrofikoak.
c) Fin lineal adarkatuak.
d) Heterogeneo zakarrak.

368. Zeinetan EZ da egokiesten bularreko EMa?

a) Lobulu-kartzinoma infiltratzailea diagnostikatu zaien pazienteak.
b) Bularreko minbiziaren arrisku handiko pazienteen baheketa-protokoloak, 35 urtetik gorakoentzat.
c) Bularreko minbiziaren tratamendu neoadjubantearen plangintzak eta kontrola.
d) Irudi-teknika konbentzionalen ordezko gisa, bularreko lesioaren hasierako karakterizaziorako.

369. Hauetako zein EZ da arriskuko lesioa?

a) Papiloma.
b) Hiperplasia estromal pseudoangiomatosoa.
c) Lobulu-neoplasia.
d) Lesio esklerosante konplexua.

370. BI-RADS-en 5. edizioaren arabera, bular-ehunaren osaerari dagokionez, zein da erantzun okerra?

a) Azterketa mamografikoan desberdintasunak agertzen badira bi bularren osaeran, dentsitate txikienari dagokion kategoria esleituko da.
b) Mamografiarako sailkapena erradiologoaren ikusizko pertzepzioan oinarritzen da.
c) Ekografiako ehunaren osaera eta mamografiako bularraren osaera baliokideak dira, eta 3 mota deskribatzen dira.

d) Bular-mota guztiek dute ehun adiposo eta fibroglandularra, proportzio desberdinean.

371. Tomosintesiari dagokionez, honako hau esan dezakegu:

a) Bereizmen txikiagoa ematen du kaltzifikazioak baloratzeko; beraz, proiekzio gehigarriak egin behar ditugu hura kategorizatzeko.
b) Tomosintesi-azterketa bat egitean, ezinbestean eskuratu behar dira 2D proiekzio konbentzionalak.
c) Ez da erabilgarria prozedura interbentzionistetarako gida gisa.
d) Ekografia ordeztu dezake bular dentsoen kasuan.

372. Bularreko minbiziko gongoil-erasanaren balorazioari dagokionez, honako hau esan dezakegu:

a) Miaketa fisikoan trinkotasun handiko besapeko gongoil bat haztatzen bada, edo alboko planoetara itsatsita dagoena, pazienteari linfadenektomia egin beharko zaio.
b) Gongoil handitu oro jo behar da susmagarritzat; beraz, biopsia egin behar da.
c) EMa da besapeko gongoilak baloratzeko aukerako teknika.
d) Besapeko gongoil susmagarriaren larruazalpeko ziztada, azterketa zitologiko edo histologikorako, terapia erabaki aurretik egin behar da.

373. Bularreko kartzinomari dagokionez, zein da erantzun OKERRA?

a) Paget-en gaixotasunean, baliteke irudi-teknika konbentzionaletan ez agertzea bularreko lesioa.
b) Edoskitzaroan (erditu osteko lehen urtean) diagnostikatu den bularreko kartzinoma haurdunaldiko kartzinomatzat hartzen da.
c) Kartzinoma inflamatorioan, larruazal loditzearen arrazoia besapeko blokeoa da.
d) Lobulu-kartzinoma infiltratzailearen azpitipo histologikoa apenas ageri da gizonetan.

374. Bularreko fibroadenomen lesioak. Zein da erantzun OKERRA?

a) Maila mikroskopikoan bi osagai ditu: epiteliala eta estromala.
b) EMan irudi karakteristikoa du.
c) Tumore haztagarriaren kausarik ohikoena da emakume gazteetan.
d) Gerta liteke fibroadenomaren kaltzifikazio hasiberriak kaltzifikazio susmagarrietatik ez bereiztea.

375. Bularreko gantz-nekrosia. Zein da erantzun OKERRA?

a) Batzuetan, masa harkaiztsu eta irregular gisa ageri dira klinikoki, eta larruazala uzkurtzen dute.
b) Operatutako bularreko aurkikuntza tipikoak dira.
c) Gerta liteke gantz-nekrosiko kaltzifikazioak kaltzifikazio susmagarrietatik bereizi ezin izatea; beraz, biopsia egin behar da.
d) Irudi-teknika konbentzionaletan aurkikuntza zalantzagarririk ageri bada, EMa egin behar da, espezifikotasun handikoa da eta.

376. 64 urteko gizon bat espironolaktonaren tratamenduan dago, eta hara bidali zuten eskuinek bularrean noudulu mingarri bat duelako. Hautatu erantzun zuzena:

a) Ekografia duen azterketa egin behar da, gizonezkoetan ez baita agintzen mamografia.
b) Ginekomastia, oro har, titiburutik eszentrikoa izaten delako.
c) Eskuineko benetako ginekomastia bada, gure txostenaren ondorioa BI-RADS 2 izango da.
d) Ginekomastiaren diagnostikoaren duda egin beharko dugu, baldin eta asimetrikoa bada.

377. Irudi erradiologikoko zein teknikak du gaitasun handiena pneummoperitoneoaren gutxieneko kantitateak detektatzeko, eta, horrez gain, haren kausa zein horri lotutako lesioak ezagutzeko?

a) Aurreko eta atzeko toraxeko erradiografia (AA).
b) Abdomeneko ordenagailuz lagundutako tomografia (OT).
c) Erresonantzia Magnetikoa (EM).
d) Ezkerreko alboko etzanerako abdomeneko erradiografia.

378. Abdomeneko ekografia batean, "dromedarioaren konkorraren" irudi bat ikusten da ezkerreko giltzurrunean: Zein da jarraitu beharreko jokabidea?

a) OT bat egitea baieztapen-diagnostikorako.
b) EM bat egitea baieztapen-diagnostikorako.
c) Ez du azterketa gehiagorik behar.
d) Segmentu ekografikoa 3 hilabeteren buruan.

379. Bosniak-en giltzurrun-kisteen sailkapenean, II-F kategoriari dagokionez, zein da erantzun zuzena?

a) "Kiste sinple" bat da. % 0ko gaiztakeria-susmoa du.
b) "Kiste minimoki konplexua" da. % 0ko gaiztakeria-susmoa du.
c) "Kiste konplexu zehaztugabea" da. % 5eko gaiztakeria-susmoa du, gutxi gorabehera.
d) "Kiste konplxe susmagarria" da. % 50-70eko gaiztakeria-susmoa du.

380. Ordenagailuz lagundutako tomografia (OT) egiteko protokoloan, giltzurruneko zelulen kartzinomaren jarraipenean balorazio erradiologikoa egiteko (zelula argien azpimota), zein da erantzun zuzena?

a) Abdomen eta pelbiseko OTren porta-fasea egitea baino ez da beharrezkoa.
b) Torax eta goiko abdomenaren OTren arteria-fasea egin behar da.
c) Torax eta goiko abdomenaren OTren porta- eta ezabatze-fasea egin behar da.
d) Torax, abdomen eta pelbiseko OTren porta-fase bat baino ez da egin behar.

381. Ordenagailuz lagundutako tomogfia (OT) batean maskuriko horman airea dagoela ikusten bada, zein da diagnostikoa? Aukeratu erantzun zuzena:

a) Esfortzu-maskuria.
b) Zistitis kistikoa.
c) Tuberkulosia.
d) Zistitis enfisematosoa.

382. Tortsio testikularrean,, honako baieztapen hauetatik zein da zuzena?

a) Doppler parametroak optimizatu behar dira barrabil normalean, zeina kontrol gisara erabili behar den.
b) Koloretako Dopplerean seinalerik ez egoteak erasandako aldean diagnostikatu egiten du tortsio testikularra, balidn eta kontrako aldean fluxua badago.
c) Doppler parametroen hautaketa ezegokiek, adibidez irabazi baxuek eta pultsu-errepikatze maiztasun handiek, tortsio testikularraren gezurrezko diagnostikora gida dezakete.
d) Aurreko erantzun guztiak zuzenak dira.

383. Apendizitis akutuaren balorazio ekografikoan eta Ordenagailuz lagundutako Tomografian (OT), zein da argi apendikularraren distentsiotzat hartzen den atzeko diametroa?

a) Diametroa: 7 mm edo gehiago.
b) Diametroa: 6-7 mm.
c) Diametroa: 6 mm edo gehiago.
d) Diametroa: 8 mm edo gehiago.

384. Zein kasutan EZ da agintzen abdomeneko erradiografia arrunta? Adierazi erantzun zuzena:

a) Errai hutsa zulatu den susmoa dagoenean.
b) Abdomeneko traumatismoan.
c) Heste-buxaduraren susmoan.
d) Gorputz arrotz erradioopakoak detektatzean.

385. Zain barneko kontraste ekografikoa eman ondoren, zein da gibeleko hemangiomaren atzemate-patroi tipikoa?

a) Bizia, hasiera goiztiarrekoa, nodular periferikoa eta betegarri zentripeto progresiboa duena.
b) Ahula, hasiera berantiarrekoa, erdiko nodulua eta betegarri zentripeto progresiboa duena.
c) Ahula, hasiera berantiarrekoa, erdiko nodulua duena eta betegarri zentripeto progresiborik ez duena.
d) Bizia, hasiera goiztiarrekoa, nodular periferikoa duena eta betegarri zentripeto progresiborik ez duena.

386. Budd-Chiari-ren sindromean, zein dira Doppler ekografiako hiru seinale espezifikoak?

a) Koloretako Dopplerrean ez bistaratzea gibelaz gaineko zainak (GGZ), estenosiak edo tronboak GGZ bat edo gehiagoren argietan, eta zaina ordezten duen zuntzezko kordoia.
b) Koloretako Dopplerrean ez bistaratzea gibelaz gaineko zainak (GGZ), estenosiak edo tronboak GGZ bat edo gehiagoren argietan.
c) Koloretako Dopplerrean ez bistaratzea gibelaz gaineko zainak (GGZ), estenosiak edo tronboak GGZ bat edo gehiagoren argietan, eta Doppler pultsatuan GGZen fluxu-oszilazioak galtzea.
d) Koloretako Dopplerrean ez bistaratzea gibelaz gaineko zainak (GGZ), estenosiak edo tronboak GGZ bat edo gehiagoren argietan eta Doppelr pultsatuan portako fluxu inbertitua egotea.

387. Tumore neuroendokrino gastrikoaren aurkikuntza erradiografikoei dagokienez, baieztapenen hauetatik, zein da zuzena?

a) III. motakoetan, Ordenagailuz lagundutako Tomografiak (OT) tamaina txikiko mukosa- edo submukosa-masa hiperbaskularrak (2 cm baino txikiagoak) erakusten ditu.
b) I eta II motakoetan, OTk masa (2 cm-tik gorakoa) bakartia eta hiperbaskularra erakusten du, batzuetan ultzeraduna.
c) I eta II motakoetan, OTk tamaina txikiko masa mukoso edo submukoso hiperbaskularra erakusten du (2 cm baino txikiagoak).
d) I eta II. motakoetan, OTk tamaina txikiko mukosa- edo submukosa-masa hiperbaskularrak (2 cm baino txikiagoak) erakusten ditu.

388. Osteopeniari dagokionez, zein da OKERRA?

a) Ohikoena osteoporosiaren ondoriozkoa izatea da.
b) Ornoetako hausturak ohikoak dira.
c) Lodiera kortikala bereizgarria da.
d) Orno-gorputzetan, hasiera batean, trabekulazio horizontala desagertu egiten da.

389. Artritis Erreumatoidearen artikulazio-patologian:

a) Erasana aldebiko eta asimetrikoa izaten da, eta proximala nagusitzen da.
b) Ohiko fase goiztiarretan, lokadurak eta azpilokadurak egoten dira zig-zag forman.
c) Ohikoak dira "lapiko-kopan" gertatzen diren higadura ertzak.
d) Artikulazio-espazioaren giltzadura inguruko osteoporosia eta pintzamendu simetrikoa bereizgarriak dira.

390. Osteokondritis disekatzailean, hautatu aukera OKERRA:

a) Batez ere haurrei eta nerabeei eragiten die, baina helduaroan ager daiteke.
b) EM da zatiaren egonkortasuna baloratzeko gai den irudi-proba bakarra.
c) Erradiografiak arruntak izan daitezke hasierako estadioetan.



d) Aurkikuntza berantiarretako bat eremu erradiodistiratsu subkondrala da, forma semilunarrekoa.

391. Osteomielitis kroniko batean, zein lotura terminologiko da zuzena?

a) Bahiketa: infektatutako lesioa inguratzen duen hezur neoformatu periferikoa.
b) Inbolukroa: ezur desbitalizatuaren zatia, hezur bideragarritik bereizita.
c) Kloaka: hezur barruko fokutik zati bigunetara drainatzea ahalbidetzen duen akats kortikala.
d) Brodie-ren abzesua: tumore osteoideagatiko periostikoko erreakzio solidoa.

392. Parsonage Turner-en sindromean, hautatu erantzun OKERRA:

a) Plexo brakialaren neuropatia idiopatiko gisa definitzen da.
b) Gehien erasaten den nerbioa axilarra da, eta, ondoren, eskapula gainekoa.
c) Oro har, bere ibilbidea mugatua izaten da.
d) EMn edema bistaratzen da hasieran, baina 48 ordutik aurrera muskulu-atrofia sor daiteke.

393. Nerbio kubitalaren neuropatia konpresiboa:

a) Kanal kubitalaren zoruua kubitu-eremuaren lotailu albokidearen aurreko bandak osatzen du.
b) Muskulu osagarri ankoneo epitrolearra bezalako aldagai anatomikoen presentzia pazienteen % 30ean ere deskribatu da.
c) Ekografia da hautatutako diagnostiko-metodoa.
d) Sintomarik gabeko nerbio kubitalaren ezegonkortasuna populazioaren % 3k baino ez du.

394. Abdomeneko masak paziente pediatrikoan. Adierazi erantzun OKERRA:

a) Neuroblastomak hodiak hartzen ditu, inbaditu gabe, eta erdiko lerroa zeharkatzeko joera du.
b) Gibeleko eta hezurretako metastasia duen abdomen-masa solidoa duela gutxi diagnostikatu zaion paziente baten kasuan, Wilmsen tumorean pentsatuko dugu hasiera batean.
c) Neuroblastomek Wilmsen tumoreek baino maizago erakusten dituzte kaltzifikazioak.
d) Wilmsen tumorea giltzurrun-masa heterogeneoa da, pseudokapsuladuna.

395. Torax pediatrikoaren eta helduen toraxaren arteko aldeak hauek guztiak dira, bat IZAN EZIK:

a) Timoaren presentzia.
b) Bihotz-silueta apur bat txikiagoa da.
c) Baliteke trakea zertxobait desbideratuta egotea eskuinera.
d) Aurretik atzerako proiekzioa nahikoa da paziente gehienentzat.

396. Aldaka pediatrikoko patologia mingarrian, adierazi erantzun OKERRA:

a) Aldakaren garapen-displasiarako diagnostikoa lehenengo 6-8 asteetan egin beharko genuke.
b) Esklerosia, zatiketa eta kolapsoa Perthesen gaixotasunaren ohiko aurkikuntza erradiologikoak dira.
c) Femur-buruaren epifisiolisia ohikoagoa da bizitzako lehen 3 urteetan.
d) Aldaka-osteomielitisean, hasierako erradiografia normal batek ez du diagnostikoa baztertzen.

397. Jaioberriaren arnas-distresari dagokionez:

a) Garai aurreko jaioberri batean, zeinak kotoi-patroia duen, mekonioaren xurgapen sindromea dagoen susmoa izango dugu.
b) Garai aurreko jaioberri batean, zeina zesarea bidez jaio zen eta hobetu egin duen 48 orduetara, jaioberriaren takipnea iragankorraren susmoa izango dugu.
c) Garai aurreko jaioberri batean, zeinak distirarik gabeko beiraren patroia duen, bronkioetako eta birikako displasia izango da lehenengo aukera diagnostikoa.
d) Garai aurreko jaioberri batean periferia arteko aire-bronkograma tipikoa da jaioberriaren takipnea iragankorran.

398. Jaioberrien gernubidea dilatatzeari dagokionez, hautatu erantzun OKERRA:

a) Giltzurrun-pelbisaren dilatazioa 1 cm-tik gorakoa izateak lotutako anomaliak baztertzea dakar.
b) Lotura pieloureteralaren estenosia da iraitz-bidearen dilatazioaren kausarik ohikoena, eta errefluxu besikoureteralarekin (RBU) lotu daiteke.
c) Diagnostikoa ekografia bidez eta zainbarneko urografia bidez ezartzen da.
d) Ume batek aldebiko hidronefrosia izateak susmarazten du atzeko uretrako balbulak daudela.

399. Ultrasoinuen fisikari dagokionez:

a) Ultrasoinuak dira hutsean energia transmititzen duten uhin mekanikoak.
b) Ekografiak material piezoelektrikoak erabiltzen ditu, eta horiek seinale elektrikoak energia mekaniko eta alderantziz bihurtzen dituzte.
c) Maiztasun handiko transduktoreek materiaren penetrazio handiagoa ahalbidetzen dute.
d) Doppler-en efektua iturriaren edo behatzailaren indarraren ondorioz uhin baten maiztasuna aldatzean datza.

400. Egoera hauetako zein EZ da sartzen aorta-sindrome akutuaren barnean?

a) Ultzera sarkor akutua.
b) Aortaren disekzioa.
c) Arku aortiko zerbikala.

d) Hematoma intramurala.

401. Hauetako zein da biriketako transplantearen konplikazio berantiar bat?

a) Bronkiolitis konstriktiboa.
b) Mentuaren disfuntzio goiztiarra.
c) Errefusa akutua.
d) Pneumonia, gramnegatiboak direla eta.

402. Aurikulen arteko komunikazio-mota hauetako zein lotu daiteke eskuineko birika-zainen drainatze anomalo batekin?

a) *Ostium secundum* motakoa.
b) Goiko bena-sinu motakoa.
c) Sinu koronario motakoa.
d) *Ostium primum* motakoa.

403. Crohn-en gaixotasunaren diagnostikoa duten pazienteetan, eneteroerresonantzia magnetikoaren (enteroEM) datu guztiak jarduera inflamatorioaren zantzuak dira, SALBU ETA:

a) Heste-pareta loditzea eta hipernabarmentzea.
b) Hormaren hiperintentsitatea T2 sekuentzietan.
c) Zuntz- eta gantz-proliferazioa.
d) Ultzerak.

404. EM bidezko ondesteko minbiziaren estadifikazioari dagokionez, baieztapen hauetako zein da OKERRA?

a) Ondeste-paretara sartutako tumorea T1/T2 motakotzat hartzen da.
b) Ondeste inguruko gantza infiltratzen duen 5-15 mm-ko tumorea T3c motakotzat jotzen da.
c) Mesondesteko faszia infiltratzen duen tumorea T4a motakotzat jotzen da.
d) 2-3 gongoil linfatiko erregional susmagarri badaude, N1b motakotzat hartzen da.

405. Bariantza kubitalari dagokionez, zein da erantzun zuzena?

a) Bariantza kubital positiboa mesedegarria da nekrosi abaskular semilunarrarentzat.
b) Bariantza kubital negatiboa mesedegarria da fibrokartilago triangeluarreko lesioarentzat.
c) Bariantza kubital negatiboa mesedegarria da eskafoidearen nekrosi abaskularrarentzat.
d) Bariantza kubital positiboa mesedegarria da inpaktazio kubito-karpianoarentzat.

406. Poleei dagokienez, zein da OKERRA?

a) Poleen funtzioa tendoi tolestaileak ondoko hezurretatik hurbil mantentzea da.

b) Lehenengo hatzean lesioak maizen izaten dituen polea A3 motakoa da.
c) Eskalatzaileei maizen lesionatzen zaien polea A2 motakoa da, eta ondoren A3 eta A4.
d) "Malguki erako behatzak" eragiten duen polearen lodiera ohikoagoa da A1 polean.

407. Hesteetako inbaginazioari dagokionez, hautatu aukera OKERRA:

a) Proba diagnostikorik hobeena ekografia da.
b) Ekografian "donut" moduko irudi tipikoa ikusiko dugu.
c) Hasierako tratamendua gida ekografikoa duen erredukzio hidrostatikoan datza.
d) Kokapenik ohikoena kolo-kolikoa da.

408. Erdiko oina kolapsatuta eta oin-zolako ultzera duen paziente diabetiko baten kasuan, EMko zein aurkikuntza-konbinaziok laguntzen du gehiago albokotasunagatiko osteomielitisa, Charcot-en neuroartropatia aktiboaren aldean?

a) Giltzadura inguruko muineko edema subkondral multifokalak, zeina hainbat giltzadura tartsometatartsianoen inguruan dagoen eta ez duen larruazaleko ibilbide ikusgarririk.
b) Ultzeran sakon dagoen hezur bateko T1 motako muineko edema fokal hipointentsoak, zeinak sinu-ibilbidea edo ondoko zati bigunen kolekzioa duen.
c) Zatikatzea, azpilokadura eta giltzadurako gorputz osteokondralek, zeinak nagusiki erasanda dauden erdiko oinean.
d) Nabarmentze sinobial zehaztugabeak eta hainbat karga-giltzaduretako giltzadurako isuriak, ondoko kortikala alteratu gabe.

409. Aurkikuntza hauetako zeinek bideratzen du gehiago osteomalaziara, konplikaziorik gabeko osteoporosira baino?

a) Lerro kortikal ikusgarririk ez duen hezurraren dentsitatea modu zehaztugabean murrizteak.
b) Torax eta lumbarretako txangako ornoetako haustura bikonkaboek, alterazio kortikal apendikularrik gabe.
c) Sasihausturek edo Looser-Milkman-en eremuek, tipikoki aldebikoak eta kortikalarekiko perpendikularrak direnak.
d) T-score dentsitometrikoa -2,5 desbideratze estandarren berdina edo gutxiago izateak, alterazio biokimikorik gabe.

410. Hiperparatiroidismo sekundarioa duen giltzurruneko osteodistrofian, zein konbinazio erradiologiko da kongruenteena?

a) Periostio azpiko hatz-hezurretako erresortzio erradiala, klabikulen birxurgapen distala eta *rugger jersey* motako ornoetako patroia.
b) Osteopetrosi homogeneo zehaztugabea, muinetako eremu guztien desagerpenarekin, eta erresortzio kortikalik ez egotea.
c) Fibrokartilago triangeluarretik bakartutako kondrokaltzinosia, hezurretako egitura-alteraziorik gabe.

d) Muineko lesio serpiginosoa, gantz-erdigune eta ertz esklerotiko periferikoarekin, periostio azpian aldaketarik izan gabe.

411. Heldu baten humero proximaleko erdiko lesio kondral batean, zein datu bakartuk du pisurik handiena diagnostikoa tumore kartilaginoso atipikorantz edo gradu txikiko kondrosarkomarantz bideratzeko?

a) Lesio barneko arku-antzeko kaltzifikazioek, zeinak T2 seinale lobulatu handia duten.
b) Gadolinio ondorengo nabarmentze septal periferikoak, zati bigunen masarik gabe.
c) Endostioko *scalloping* sakonak, lodiera kortikalaren bi heren baino gehiagori edo etenaldi kortikalari erasaten dionak.
d) Kokapen metafisodiafisarioa hezur luze batean, eta 3 cm baino txikiagoa izatea.

412. Giltzaduren ondoko osteoma osteoidearen susmoa badago, zein baieztapen da zehatzena?

a) EMk beti hobeto mugatzen du nidusa OTk baino, edema erreaktiborik ez dagoelako.
b) Ebaki mehetako OT bereziki baliagarria da nidusa identifikatzeko, eta mozorrotuta gera daiteke EMn, sinobitisa eta hezurretako edema dela eta.
c) Giltzadurako isuria egoteak lesioa baztertzen du eta artritis inflamatorio primarioa diagnostikatzera behartzen du.
d) Nidusak 3 cm baino gehiago neurtu behar ditu osteoblastoma batetik bereizteko.

413. Izterraren sakoneko gantz-masa batean, EMko zer aurkikuntzak behartzen du tumore lipomatoso atipikotzat hartzera lipoma konbentzionalaren aurrean?

a) Guztiz ezabatzen den gantz-seinale homogeneoak eta trenkada mehe bakartuak.
b) Larruazalpeko azaleko kokapenak eta 2 cm baino gutxiagokoa, egonkorra eta nabarmentzerik gabekoa izateak.
c) 2 mm baino handiagoak diren trenkada lodi edo nodularrek, gantzik gabeko osagaiek eta eremu solidoen nabarmentzeak.
d) Kaltzifikazio periferiko laminarrak, zati bigunen osagairik gabe.

414. Femur distaleko muineko lesio serpiginoso batean, zer aurkikuntzak laguntzen dio hezur-infartuari, enkondromaren aurrean?

a) Eraztun formako kaltzifikazio kondroideek eta forma lobulatuan banatutako arkuek.
b) Ertz periferiko serpiginsos hipotentsoak, zeinak gantz-erdigunean gordeta duen, eta likidoarekiko sentikorrak diren sekuentzietan lerro bikoitza egin ahal izateak.
c) Matrize kondroidea duen hedadura kortikal progresiboa eta zati bigunen masa.
d) Lodiera kortikalaren heren bat baino gutxiago duen endostioko *sacalloping* fokala.

415. Paziente zahar batek iztai-min postraumatikoa eta erradiografia normalak ditu. Zein sekuentziak eta EMren aurkikuntzak dute errendimendu handiena izterlepoaren haustura ezkuturako?

a) Lerro hipotentsoa duen T1 koronalak eta hausturaren inguruko muineko edema duen STIRak.
b) T2 sekuentziak, bakartutako gantza ezabatu gabe, giltzadurako isuria soilik bilatzeko.
c) Kontraste dinamiko osteko T1 sekuentziak, haustura fase arterialean bakarrik ikus baitaiteke.
d) Difusio axiala, murrizketarik ez egoteak haustura baztertzen baitu.

416. Orkatilako traumatismo bateko peronearen heren proximalaren haustura espiral baten aurrean, zer bilatu behar da modu gidatuan?

a) Aurreko tibiaren tuberositatearen abultsioagatiko haustura.
b) Sindesmosi-lesio distala eta erdialdeko maleoloaren lesioa edo lotailu deltoideoarena, zeina Maisonneuve-ren lesioarekin bateragarria den.
c) Atzeko tibia-tendoiaren haustura bakartua, lotailuetako erasanik gabe.
d) Astragalo-buruaren lesio osteokondrala, nahitaezko aurkikuntzatzat.

417. Arantza gaineko muskuluaren haustura batean, EMko zein datuk du eragin handiena konpongarritasun kirurgikoan? Datu hori txostenean jaso behar da.

a) Likido bakartua agertzeak burtsa subakromial-subdeltoideoan.
b) Akromionaren morfologiak, pronostiko-datu bakar gisa.
c) Atzerapen tendinosoak, muskulu-atrofiak eta muskulu-sabeleko gantz-infiltrazioaren maila.
d) Azpiko kartilago glenoidearen lodiera.

418. Faszia lataren azaleko kolekzio postraumatiko kroniko batean, zer aurkikuntzak bermatzen du Morel-Lavallée-ren lesio kronikoa?

a) Larruazalpeko ehunaren eta faszia sakonaren arteko faszia barneko kolekzioak, kapsula hipointentso periferikoarekin eta eduki hematiko aldakorrarekin.
b) Giltzadurako kolekzio puruak, zeinak gorputz aske osteokondralak dituen eta ez duen loturarik faszia-planoekin.
c) Ertz esklerotikoak dituen hezur barneko abzesuak eta inguruko muineko edemak.
d) Tendoi-zorro baten barnean esklusiboki lokalizatutako tenosinobitis infekziosoak.

419. Pincer motako talka femoroazetabularrean, zer aurkikuntza-konbinazio da koherenteena?

a) Alfa angelua handitzea burua-lepoa loturaren barneko aldearen prominentzia dela eta.
b) Erretrobertsioa edo azetabuluko gainestaldura, gurutzatzearen seinalea, coxa sakona edo azetabuluko protrusioa, aurreko eta goiko labrumeko lesioarekin.
c) Izter eta tibiako nerbio-estutze mediala, meniskoko estrusio eta kako erako osteofitoekin.
d) Azpiko alde iliakoaren esklerosi triangeluarra, higadura sakroiliakorik gabe.

420. Heldu baten aldaka displasiko batean, zein datu erradiografiko edo EMko lotzen zaio ondoen ertz azetabularraren gainkargari eta labrumeko lesio sekundarioari?

a) Erdiko eta alboetako ertzetako angelua murriztea eta azetabulu-sabaiaren zeihartasuna handitzea.
b) Aldebiko coxa sakona gainestaldura global eta alfa angelu normalarekin.
c) Lotailu biribilaren kaltzifikazioa, azetabuluko alteraziorik gabe.
d) Aldebiko ankilosi sakroilikoa, behin betiko aurkikuntza gisa.

421. Ornoplastia edo zifoplastia baino lehen, zein kontraindikazio erlatibo edo absolutu baloratu behar da?

a) Haustura akutu edo azpiakutuarekin bat datorren min fokala eta muineko edema EMn.
b) Haustura osteoporotiko mingarri errefraktarioa tratamendu kontserbatzailea egitean.
c) Erretropultsio handiagatiko erasan neurologikoa.
d) Ornoetako kolapsoa % 25 baino txikiagoa izatea eta min mekaniko iraunkorra egotea.

422. Genant-en sailkapen erdikuantitatiboaren arabera, ornoetako altueraren % 30 inguru galtzea zeri dagokio?

a) 0 maila, % 40 baino handiagoa denean soilik hartzen baita hausturatzat.
b) 1 maila, deformazio arina.
c) 2 maila, deformazio moderatua.
d) 3 maila, deformazio larria.

423. Sakroiliakoen EMn, aurkikuntza hauetako zein dagokio berez sakroilitis inflamatorio aktiboari?

a) Aldebiko azpiko alde iliako esklerosi triangeluarra, edema eta higadurarik gabe.
b) Hezurretako edema azpikondrala giltzaduren inguruan, higadurekin edo horri lotutako sinobitisarekin, dagokion testuinguru klinikoan.
c) Gantz-aldaketa bakartu azpikondrial simetrikoak, STIRaren alteraziorik gabe.
d) Aurreko ertz-osteofitoak eta giltzaduretako hustuketa, nabarmentze sinobialik gabe.

424. 52 urteko gizon batek min progresiboa du sorbaldan. EMak endomuineko eta humeroko 6,5 cm-ko lesio kondral proximal bat erakusten du, lodiera kortikalaren bi heren baino gehiagoko endostioko oxkardun sakona duena, lesio inguruko edemarekin eta hezurretatik kanpoko osagai txikiarekin. Zein aukera da diagnostiko probableena?

a) Ustekabeko enkodroma ez oldarkorra.
b) Maila baxuko erdiko kondrosarkoma.
c) Muin barneko osteoma osteoidea.
d) Muineko hezur-infartu heldua.

425. Belauneko kirol traumatismoaren ondoren, erradiografiak perioneoko estiloidearen abultsio txiki bat erakusten du. EMn atzekaldeko alboko edema dago, eta lotailuen lesio konplexuaren susmoa dago. Zein da seinale arkutuaren inplikazio erradiologiko garrantzitsuena?

a) Atzekaldeko alboko konplexuaren lesioa iradokitzen du, eta, ondorioz, alboko lotailu albokidea, tendoi popliteoa, lotailu popliteoperoneoa eta lotailu gurutzatuak berrikusi behar dira.
b) Alboko menisko bakartuaren haustura espezifikoa da, eta ez dira baloratu behar kapsula eta lotailuetako egiturak.
c) Segond-en hausturaren baliokidea da eta aurreko lotailu gurutzatuaren hausturari lotzen zaio esklusiboki.
d) Lokadura errotuliano irgankorra eta erretinakulu medialaren lesioa adierazten du.

426. Sarkoma primarioaren susmoa dagoen femur distalaren hezur-lesio oldarkor batean orratz lodia duen larruazalean zeharreko biopsia planifikatu da. Zein da ondorengo eragin kirurgikoa minimizatzeko printzipio teknikorik egokiena?

a) Gertuen dagoen giltzadura gurutzatzea ibilbide motzago bat ahalbidetzen badu.
b) Hainbat konpartimentu zeharkatzea luzera handiagoko zilindroak lortzeko.
c) Luzera-ibilbide bat diseinatzea, blokean erauz daitekeena etorkizuneko kirurgia batean, eta giltzadura-kutsadura eta pakete neurobaskularrak saihestea.
d) Erdigune nekrotikoaren lagina hartzea, errentagarritasun histologikoa maximizatzen duelako.

427. Jaioberriaren mintz hialinoen gaixotasunean, zein da patroi erradiografiko bereizgarriena?

a) Biriketako hiperintsuflazioa, bronkio inguruko loditzearekin eta zisura-likidoarekin markatuta.
b) Biriketako bolumen murriztua, gongoiletako eta erretikuloko patroi zehaztugabea eta aire-bronkograma.
c) Alde bakarreko aire-harrapatzea eta mediastinoa desplazatzea arnasa botatzean.
d) Masa kistiko multilokulatua, maila hidroaereo iraunkorrekin.

428. Mekonio-xurgapenean, aurkikuntza erradiografikoen zein konbinazio da tipikoena?

a) Aldebiko biriketako hipoplasia, aireztapen distalik gabe.
b) Hiperintsuflazioa txapatak dituen albeoloetako opakotasunarekin eta atelektasia aldakorrekin.
c) Pleurako isuri erraldoi bakartua, parenkimatosari erasan gabe.
d) Barize-bronkiektasi simetrikoak, jaiotzetik.

429. Ezaugarri erradiologiko hauetako zein dagokio birikaren bahiketari?

a) Irrigazio arterial sistemikoa, normalean aortatik datorrena.
b) Nahitaezko komunikazioa zuhaitz trakeobronkial normalarekin.
c) Goi-gingiletako kokapen esklusiboa.

d) Beti zain-drainatze eza.

430. Bronkioetako gorputz arrotzaren susmo erradiologikoan, zeharkako zein aurkikuntza da ohikoena?

a) Bronkio-paretako lerroko kaltzifikazioa.
b) Alde bakarreko aire-harrapatzea, agerikoagoa dena arnasa botatzean edo alboko etzaneran.
c) Aldebiko pleurako isuri simetrikoa.
d) Erretikuluko patroi basal itzulezina lehenengo erradiografiatik.

431. Hirschsprung-en gaixotasunean, enema opakuan egindako zer aurkikuntzak babesten du diagnostikoa?

a) Segmentu guztietan ondestea sigma baino handiagoa izatea.
b) Segmentu distal estuaren eta ondeste proximal dilatatuaren arteko iragate-eremua.
c) Heste meharraren betetze esklusiboa, kolonera igaro gabe.
d) Heste-argiaren betetze akats mugikorra ileon terminalean.

432. Fetuaren Urologiaren Elkartearen (SFU) hidrogenesiaren sailkapen ekografikoan, zer ezaugarri ditu 4. mailak?

a) Giltzurrun-pelbisaren dilatazio esklusiboa, kaliza ikusgarririk gabe.
b) Pelbiseko dilatazioa eta kalizak, giltzurrun-parenkima argaltzeaz gain.
c) Pelbiseko dilatazioa eta kalizak, mantendutako parenkima loditzeaz gain.
d) Uretrako atzeko dilatazio bakartua, giltzurruneko erasanik gabe.

433. Mikzio-zistouretrografiako zein aurkikuntza dute uretrako atzeko balbulek ezaugarri?

a) Uretra atzeko dilatazioa eta maskuri trabekulatua.
b) Irudi lakunar biribildua ureter distalean, maskuriko alteraziorik gabe.
c) Kaliza txikiei soilik dagokien errefluxua eta ureter ez egotea ikusgarri.
d) Maskurian ez egotea kontrasterik, maskuriaren agenesia dela eta.

434. Kiste askoko giltzurrun displasikoan, zein da alderdi ekografiko tipikoa?

a) Kiste ez-komunikatzaile asko egotea eta ez egotea ezagut daitekeen giltzurruneko parenkima funtzionalik.
b) Dilatazio pielokalizial komunikatzailea eta ureter dilatatua.
c) Giltzurruneko masa hiperbaskularra, sasikapsularekin.
d) Maskuriko paretaren loditze zehaztugabea, giltzurruneko lesiorik gabe.

435. Osteogenesi inperfektuan, zein da lotura erradiologiko bereizgarriena?

a) Osteopenia orokortua, hezurretako itxuragabetasunak eta hainbat adinetako haustura anizkoitzak.

b) Esklerosi metafisario simetrikoa eta klabikulen zabalketa esklusiboa.
c) Kartilago hialinoaren eta fibrokartilagoaren kondrokaltzinosi hedatua.
d) Lotailuko osifikazio zehaztugabea, hausturarik gabe.

436. Errakitismoan, zein alterazio erradiografiko metafisario da tipikoena?

a) Metafisiak zirpiltzea, zabaltzea eta kopa erara barrurantz okertzea.
b) Zulo biribilduen itxura duten ertzetako higadurak, zeinak hezurretatik irteten diren ertzak dituzten.
c) Periostioko diafisi-erreakzio laminarra, alterazio fisariorik gabe.
d) Epifisiaren hiperdentsitate uniformea eta zabaltze metafisariorik gabeko diafisia.

437. Displasia tanatoforikoan, zein da aurkikuntza erradiografiko bereizgarriena?

a) Izterrezur oso motzak izatea eta horiek mugikorreko entzungailu forman okertuta egotea, torax estua izateaz gain.
b) Errotulen aldebiko lokadura eta hezur luzeen ohiko luzera.
c) Zulo biribilduen itxura duten garezurreko lesio litikoak eta hezur luzeak mantentzea.
d) Kartilago triangeluarraren kaltzifikazio bakartua.

438. Zein aurkikuntza da tipikoa ornoetan erasana duten Langerhans-en zelulen histiozitosian?

a) Orno lauak izatea orno-gorputzaren kolapsoa dela eta.
b) Orno-gorputz guztien ankilosia.
c) Ertzetako osteofito simetrikoak, hasierako datu gisa.
d) Sakroiliakoen aldebiko higadura eta sindesmofitoak.

439. Zein irudi-triadak definitzen du ondoen Dandy-Walker-en malformazioa?

a) Bermisaren hipoplasiak, laugarren bentrikuluaren dilatazioak eta atzeko hobia tamainaz handitzeak.
b) Amigdaletako herniazioek, siringomieliak eta atzeko hobia txikia izateak.
c) Gorputz kailukararen agenesiak, gorputz kailukararen inguruko lipomak eta kolpozefalia esklusiboak.
d) Bentrikulu inguruko substantzia zuria gutxitzeak eta kiste parietalak egoteak.

440. Chiari-ren II. malformazioan, zein da aurkikuntza-elkarketa hauetako bereizgarriena?

a) Atzeko hobi txikia, erronbentzefalo txikia eta horiek meningomielozelearekin lotuta egotea.
b) Atzeko hobia handituta egotea eta laugarren bentrikuluko kistea bakartuta.
c) Aldi baterako araknoide-kisteagatiko makrogarezurra, ornoetako anomaliarik gabe.
d) Gongoiletako kaltzifikazio basalak, datu nagusi gisa.

441. Papile-ren matrize germinalaren odoljarioaren sailkapenean, zer dagokio III. mailari?

a) Odoljario subependimario bakartua.
b) Bentrikulu barneko odoljarioa, bentrikuluen dilataziorik gabe.
c) Bentrikulu barneko odoljarioa, bentrikuluen dilatazioarekin.
d) Bentrikulu inguruko parenkima-lesio hemorragiko bakartua, bentrikulu barneko odoljariorik gabe.

442. Zein irudi-patroi da tipikoena astrozitoma pilozitikoan?

a) Nabarmentzen den pareta-nodulua duen lesio kistikoa.
b) Laugarren bentrikulu hiperdentsoaren atzeko paretako masa, kaltzifikazio laminarrarekin.
c) Talamoko aldebiko infiltrazio-lesio zehaztugabea, nabarmentzerik gabe.
d) Ardatzaz kanpoko masa, zeinak hainbat bilakaera-denboratako maila hematikoak dituen.

443. 36 ordu dituen jaioberriak behazun-gorakoak ditu, abdomenean distentsio apur bat du, eta azidosi metabolikoa du. Premiazko ekografiak goiko mesenterio-arteria eta goiko mesenterio-benaren arteko erlazioaren inbertsioa erakusten du, baita mesenterioko pedikuluaren zurrunbiloaren seinale ere. Digestio-azterketa handiaren arabera, duodeno-jeiunoko lotura baxua eta mediala da. Zein litzateke interpretaziorik zehatzena?

a) Piloroko estenosi hipertrofikoa, gorakoak jaioberrialdi goiztiarrean agertzen direlako.
b) Duodenoko atresia, distentsio gutxiko astentsioak bolbulua baztertzen duelako.
c) Heste-malrotazio konplexua eta erdiko hesteko bolbulua.
d) Konplikaziorik gabeko mekonio-ileoa, zurrunbiloaren seinale ez delako espezifikoa eta ez duelako jokabidea aldatzen.

444. 18 hilabeteko haur batek makrozefalia progresiboa eta garezur barneko hipertentsioa ditu. EMk bentrikulu barneko masa lobulatu bat erakusten du, eskuineko alboko bentrikuluaren atrioaren mende dagoena. Itxura ostotsua du, baita nabarmentze bizi eta nahiko homogeneoa ere. Horrez gain, hidrozefalia du,eta ez dirudi ondoko parenkimaren inbasiorik duenik. Zein da diagnostiko probableena?

a) Koroide-plexuen papiloma.
b) Kraniofaringioma adamantinomatosoa.
c) Muineko blastoma klasikoa.
d) Bentrikulu barneko araknoide-kistea.

445. Erresonantzia magnetikoak (EM) zein ezaugarri du, sinobitis bilonodular pigmentatua (SBP/Zelula erraldoietako tenosinobitis-tumore zehaztugabea) fidagarritasun handiagoz diagnostikatzea ahalbidetzen duena?

a) Seinale homogeneoaren intentsitate handia T1ean eta T2an, eta nabarmentze zehaztugabe erraldoia gadolinioa eman ondoren, proliferazio baskularra dela eta.
b) Hezur-lesio litiko geografiko kortikalak, zeinak kondroide-matrize loreduna duten "eraztun eta arkuetan" eta hezur-edema hedatuaz inguratuta dauden.
c) Hiperseinale urtsu multilokularra, hezur-kiste aneurismal klasikoaren maila likido-likido berdinekoa, giltzadura-barrunbearen barruan.
d) D) Nodulu-eremu nabariki hipointentsoak ("blooming effect") T2* eta T2 mailako ekografia-sekuentzietan, hemosiderosi-metakinengatiko suszeptibilitate magnetikoa dela eta.

446. Paziente baten behazun-bide nagusiaren azterketa erradiologikoan, koledoko hodiaren diametroa eta aurkikuntza horren ondoriozko erabaki klinikoak eztabaidatzen dira. Testuaren arabera, zein da miaketa erradiologikoetan normaltzat jotzen den batez besteko tamaina eta zein jokabide izan behar da?

a) 3 mm; baraurik badago eta hori baino balio handiagoak baditu, maniobra kirurgikoak edo berehalako deskonpresioa egin behar dira.
b) 5 mm; atalase zorrotza da koledokolitiasiaren presentzia behin betiko baztertzeko.
c) 8 mm; hala ere, balio horrek ez du, berez, jarrera terapeutiko edo kirurgiko bat zehazteko behin betiko irizpidea izan behar.
d) 13 mm; behazun-ektasia masiboa diagnostikatu aurretik, baldintza normaletako gehieneko muga hartzen da kontuan.

447. Erradiologo interbentzionista batek kolangiografia anatomiko konplexu bat aztertu du, emaile biziaren transplantea egin aurretik. Identifikatu zehazki "F mota" gisara sailkatutako anomalia bat. Zein aurkikuntzak definitzen du aldagai hori? Era berean, arreta handiz zaindu beharreko bilakatzen du, oharkabean lesioak izateko arriskua dela eta.

a) Behazun-konfluentzia osorik ez egoteak eta paraleloan egindako drainatzeak ("eskopetaren kanoikada").
b) Hodi zistikoaren espiral formako konfluentziak, behazun-bide nagusiaren aurreko paretatik.
c) Eskuineko gibel-hodia ez egoteak eta atzeko eskuineko gibel-hodiaren drainatze ektopikoak hodi zistikoan.
d) 1. segmentuko (S1) hodien drainatze esklusiboak, eskuineko gibel-hodian.

448. Mesohepatektomia edo erdiko erauzketa bat mugatzeko ebakuntza aurreko irudi-azterketetan (S5-S8), zehatz-mehatz identifikatu behar da egitura erradiologiko/anatomiko kritiko bat: atzeko eskuineko hodiak egiten duen ibilbidea (S6 eta S7 drainatzen dituena), aurreko eskuineko porta-zainaren gaineko erlazio espazialean. Nola izena du eragozpen horrek?

a) Calote-n trigono hepatozistikoa.
b) Cantlie-ren lerroa.
c) Buddé-ren segurtasun triangelu kritikoa.

d) Hjörtsjo-ren arkua (*Hjörtsjo 's Crook*).

449. Pankreatitis akutu larri baten bilakaeran, paziente baten hemoglobinaren zifrak bat-batean murriztu dira, ezegonkortasun hemodinamiko iragankorrari lotuta. Premiaz abdomeneko angio-OT bat egin zaio, eta horrek erakusten du bare-arteria mendeko pseudoaneurisma bat dagoela, sasikiste pankreatiko baten barrualderantz hautsi dena. Zein da ikuspegi erradiologikotik gomendatutako lehen aukerako behin betiko tratamendua?

a) Erradiologia interbentzionistaren bidez transkateterra enbolizatzea (coilak edo agente likido enbolizatzaileak erabilita).
b) Larruazalean zeharreko kalibre lodiko *pigtail* drainatzeko kateterra jartzea premiaz kolekzio hemorragikoaren barnean.
c) Somatostatinaren zain barneko infusio jarraitua eta kontrol erradiologikoa Doppler-en ekografia bidez, 48 ordutara.
d) Premiazko pankrea-gorputz eta -isatsaren pankreatektomia kirurgikoa, esplenektomiarekin konbinatuarekin eta aurretik maniobra endobaskularrik egin gabe.

450. Pankrea-hodietako adenokartzinoma bat behar bezala estadifikatzeko, haren erauzketa baskular lokala ebaluatzeko eta planifikazio kirurgikoa egiteko, zein da gomendatutako eskuratze-protokolo optimoa, Ordenagailuz lagundutako Tomogrfia Multidetektagailuaren (OTMD) bidez egiten bada?

a) Fase arterial oso goiztiarrean (15 segundo injekzioaren ondoren) eskuratzea, ebaketa lodiekin (>5 mm), barito bidezko ahoko kontrastea bakarrik erabilita.
b) Fase pankreatiko bat barne hartzen duen askotariko faseko azterketa (arterial berantiarra, 40-50 segundo) tumore hipobaskularraren eta parenkimia osasuntsuaren arteko kontrastea optimizatzeko, eta porta-zaineko fase bat (65-70 segundo) portako zien mesenterioko ardatza eta gibeleko metastasia baloratzeko.
c) Oreka berantiarreko fasean eskuratzea (5 minutu), lesioaren tumore-garbiketa (*washout*) ebaluatzeko bakarrik.
d) Zain barneko kontrasterik gabeko OT esklusiboa egitea, positroien igorpen bidezko tomografia bati lotua (PET/OT) fluorodesoxigenosarekin (FD).

Osakidetza

epe ope 23+24+25

GALDERA BAKARREKO KASU KLINIKOAK

451. Irudian ikusitako alterazioari dagokionez, zein da erantzun zuzena?

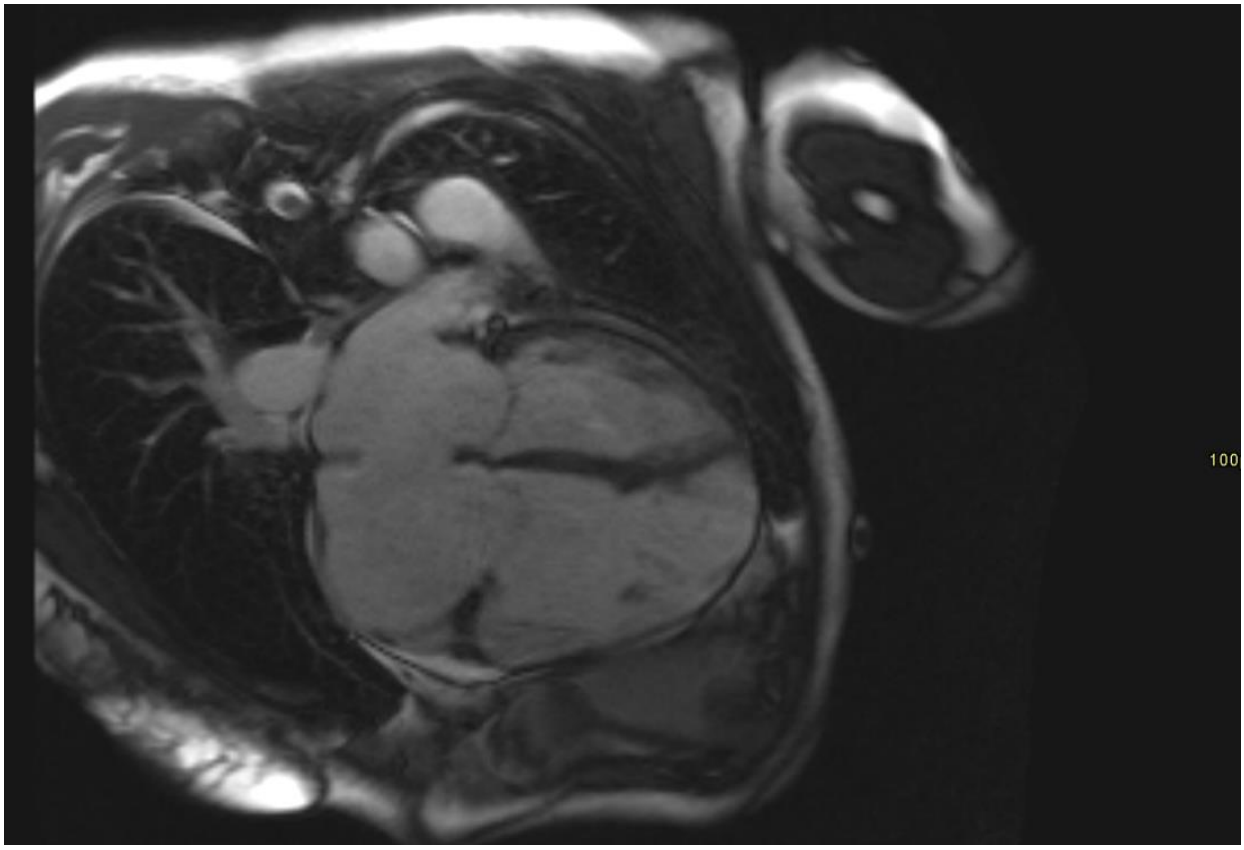

a) Ohikoa da akatsaren bidezko fluxua eskuinean eta ezkerrean egotea hasierako faseetan.
b) Erresonantzia magnetiko bidezko Qp/Qs zatidura erabil daiteke zirkuitu laburraren tamaina kalkulatzeko.
c) Eskuineko barrunbeetan duen eragina ez da erabilgarria esanahi hemodinamikoa baloratzeko.
d) Birika-hipertentsioa izateak diagnostiko hori baztertzen du.

452. 69 urteko paziente batek hasiera zehaztugabeko etiologiako iktus iskemikoa du. Irudietan ikusitako alterazioari dagokionez, zein da erantzun zuzena?

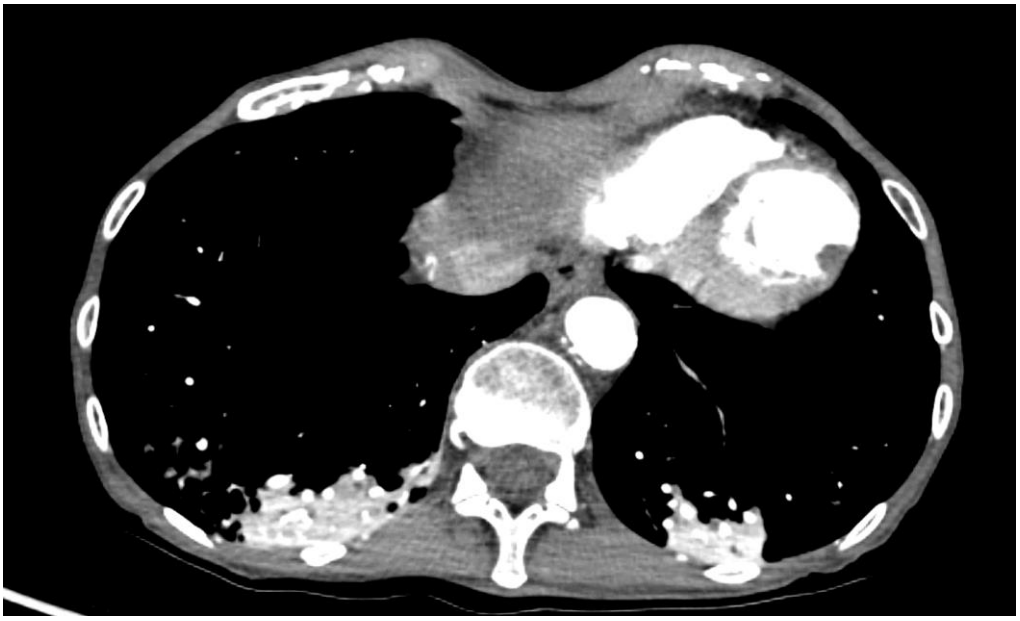



a) Ezkerreko bentrikuluko pseudoaneurisma da eta konplikazio tronboenbolikoak izateko arrisku txikia du.
b) Bentrikuluko orbain iskemiko bati lotutako tronbo-pareta bat egotea enbolismo sistemikoaren iturri potentziala da.
c) Miokardiopatia hipertrofiko apikalak ezaugarri du aurkikuntza hori.
d) Ordenagailuz lagundutako tomografiak ez du uzten bentrikuluko barrunbe barneko tronboak detektatzen.

453. Irudian ikusitako anomalia koronarioari dagokionez, zein da erantzun zuzena?



a) Iskemia-arriskuari lotutako faktore nagusia arteria koronarioak nagusiki eskuinean egotea da.
b) Arraileko ostium bat (*slit-like ostium*) eta premiazko angelu akutu bat aurkitzea arrisku handiko ezaugarri anatomikotzat hartzen dira.
c) Aorta atzeko ibilbidea bat-bateko heriotzaren arrisku handiagoari lotzen zaio, arteria barneko ibilbideari baino.
d) Arteria koronario bakar baten presentziak baztertu egiten du balorazio funtzionalaren beharra.

454. Zirkulazio-istripu baten ondoren, politraumatizatu egiten dute paziente bat. Irudian ikusitako aurkikuntzei dagokienez, zein da erantzun zuzena?

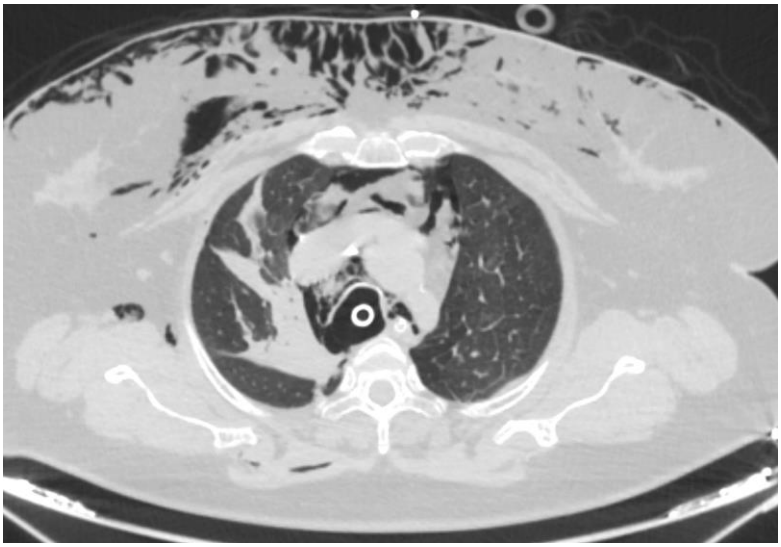

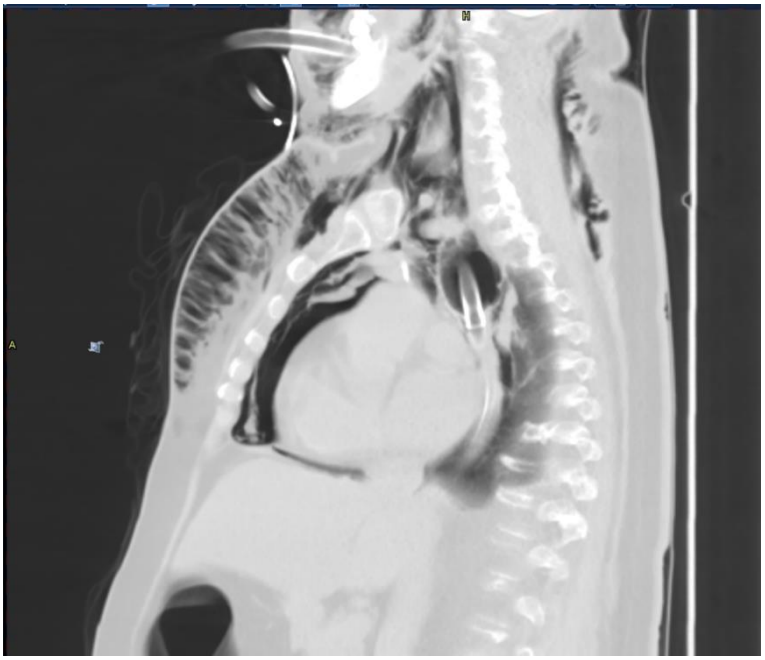

a) Pneumomediastino bakartuak baztertu egiten du erdiko arnasbidearen lesioa.
b) Pneumomediastinoari lotutako trakea-paretaren etendura fokal bat identifikatzeak iradokitzen du seguruenik trakea eta bronkioetako lesio bat egon daitekeela.
c) Trakea-lesio traumatikoek sarriago eragiten diote trakea zerbikalaren heren distalari.
d) Ordenagailuz lagundutako tomografiak erabilgarritasun urria du erdiko arnasbideetako lesioak detektatzeko.

455. Paziente batek toraxeko traumatismo sarkorra du. Irudietan erakutsitako aurkikuntzei dagokienez, zein da erantzun zuzena?

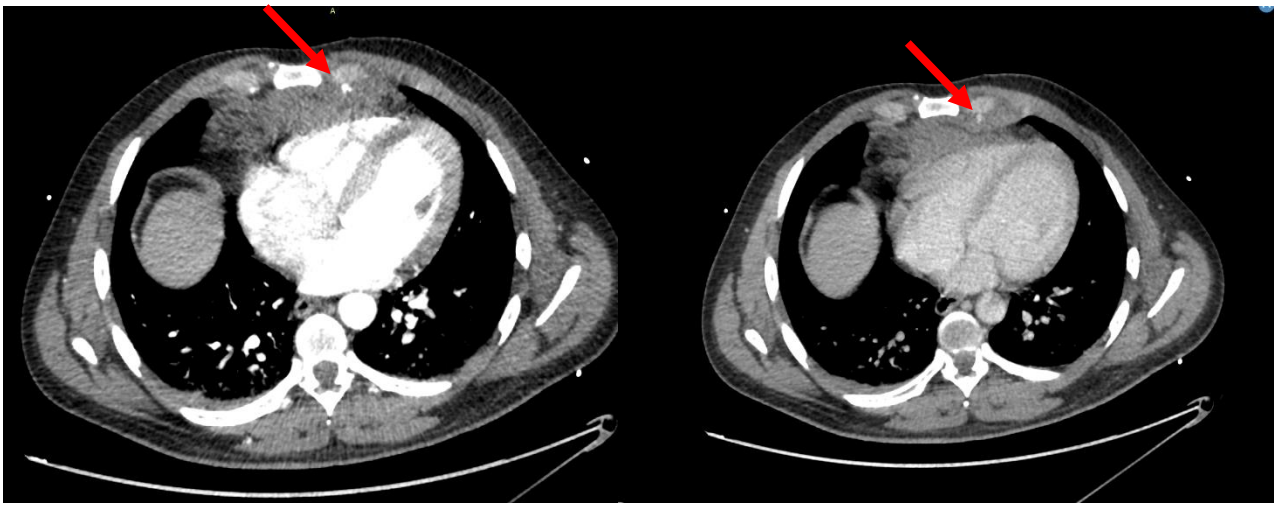

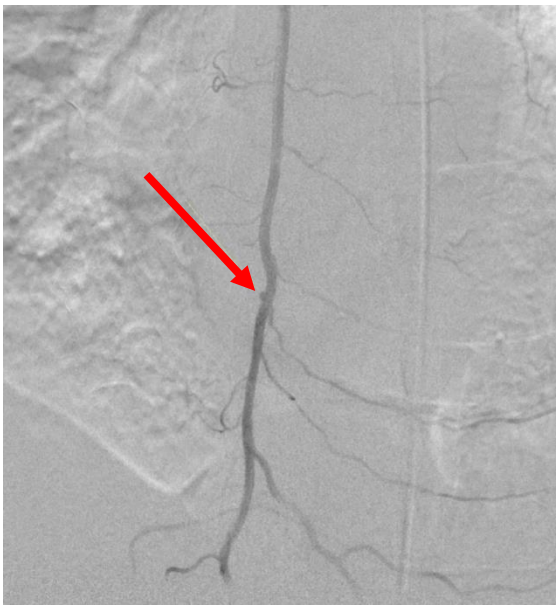

a) Pseudoaneurisma iradokitzen du arteria- eta zain-faseetan morfologia definituko eta antzeko intentsitateko atenuazio handiko irudi batek irauteak.
b) Zain-fasean tamaina ez handitzeak lesio arteriala baztertzen du.
c) Mediastinoko hematoma bat egoteak lesio baskular aktibo bat baztertzeko aukera ematen du.
d) Angiografia kontraindikatuta dago, baldin eta bularreko barne-arteriaren lesioaren susmoa badago.

456. Aurkikuntza hauetako zein da irudietan erakutsitako gaixotasunaren larritasuna baloratzeko erabilitako Bhalla-ren puntuazio erradiologikoaren parte?

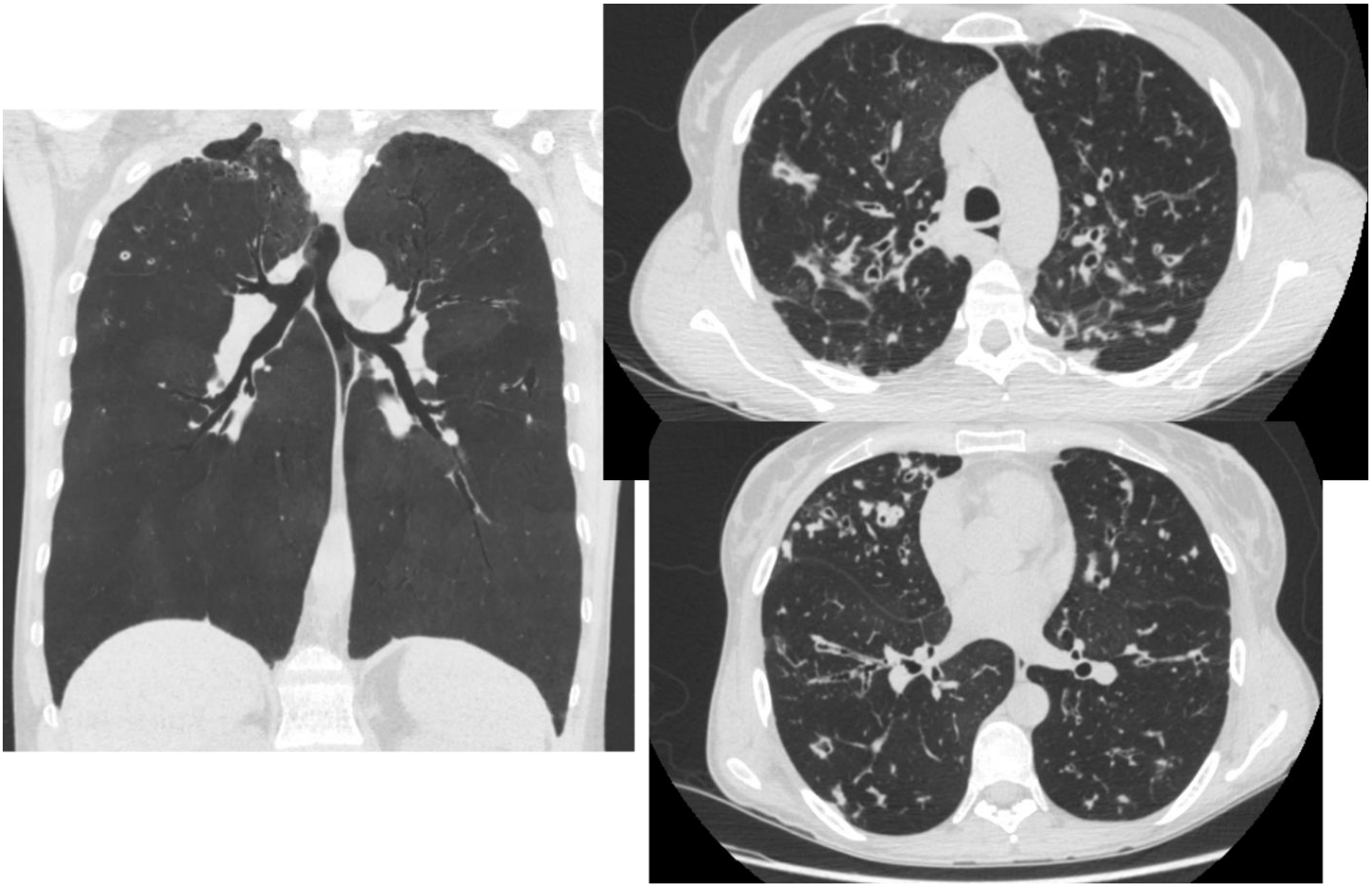

a) Pleurako isuria egotea.
b) Mediastinoko adenopatien tamaina.
c) Bronkiestasien eta buxadura mukosoen maila.
d) Biriketako arteria nagusiaren diametroa.

457. Aurkikuntza erradiologiko hauetako zein litzateke erabilgarriena ohiko pneumonia interstizialaren (UIP) diagnostikoa errazteko, irudietan erakutsitako klinikaren aurrean?

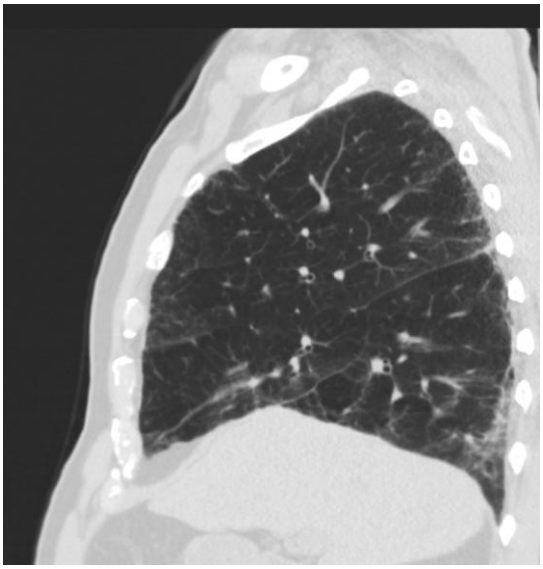

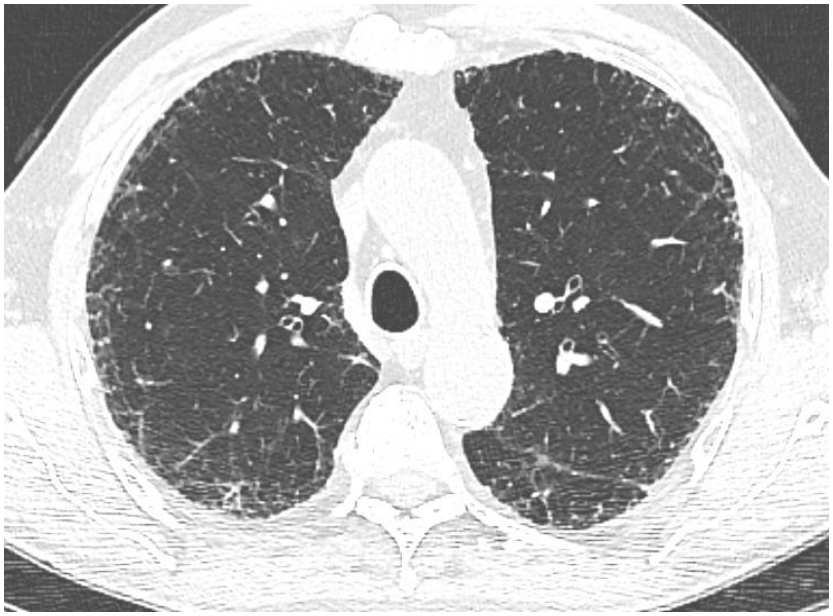

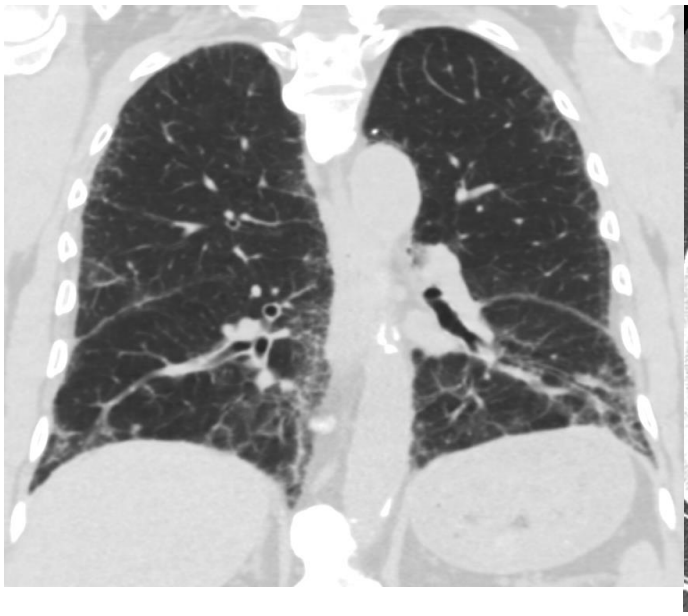

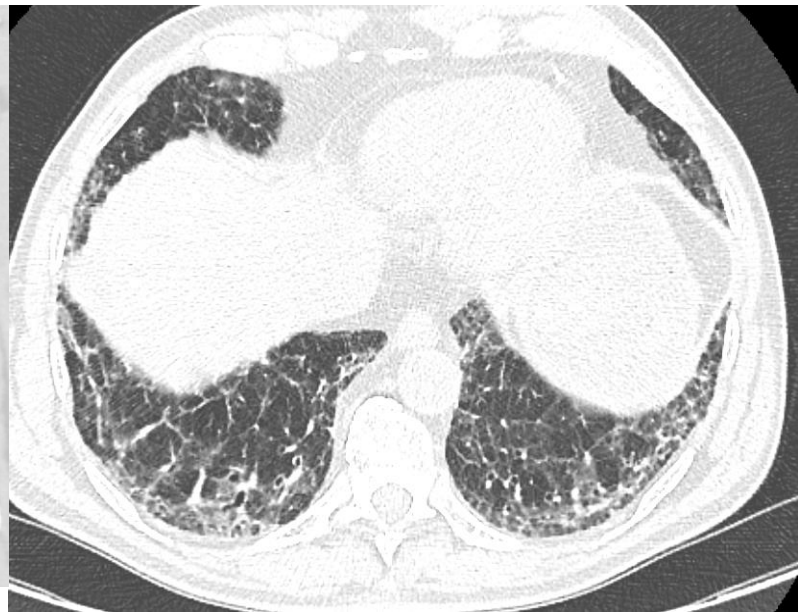

a) Trakzio basaleko bronkiolektasiak.
b) Nagusiki basalak diren pleura azpiko erretikulazioak.
c) Pleura azpiko abaraskaren irudiak hainbat lerrotan.
d) Aldebiko distribuzio simetrikoa.

458. Irudian erakutsitako lesioari dagokionez, zein da erantzun zuzena?

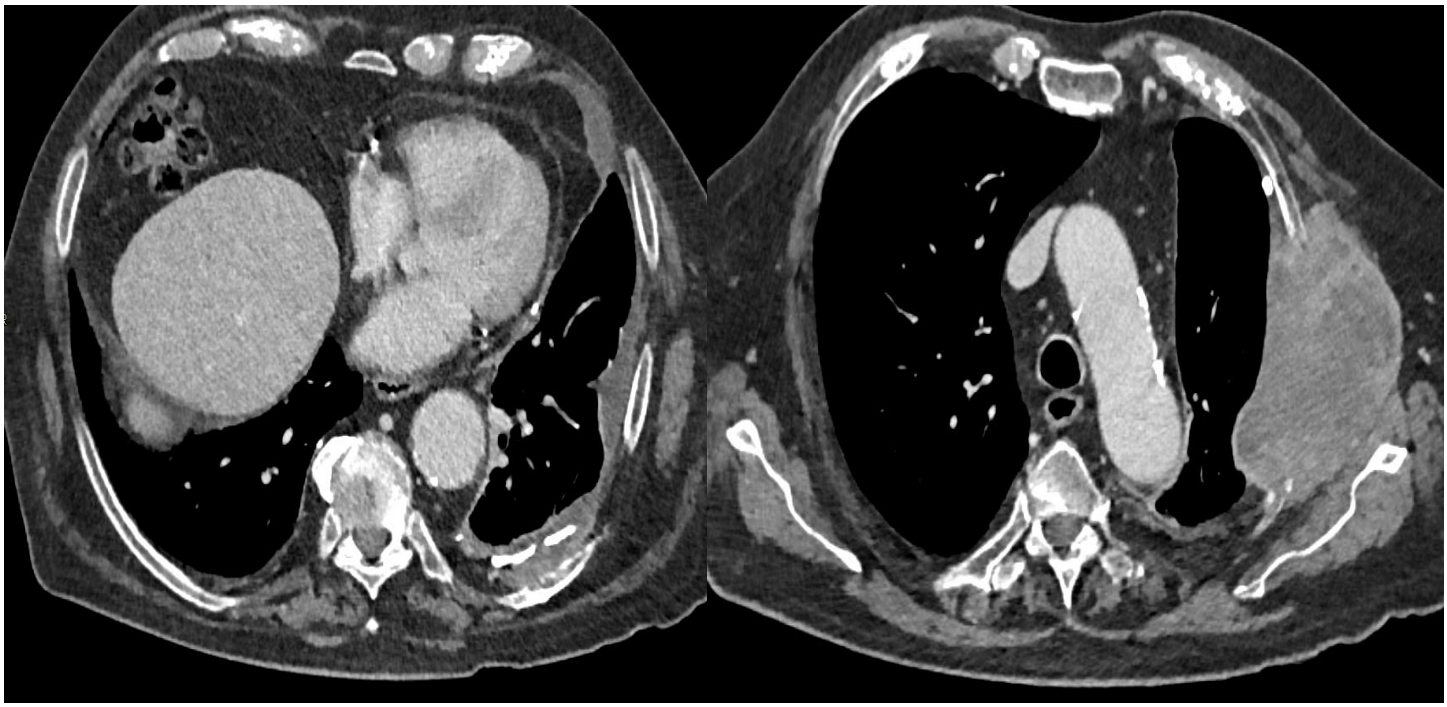

a) Lobulu arteko zisuren erasanak pleura-jatorriaren alde egiten du, birikietako jatorri primario baten aurrean.
b) Suntsiketa kostalak baztertu egiten du lesioaren pleurako jatorria.
c) Pleurako plaka kaltzifikatuak egoteak baztertu egiten du etiologia gaiztoa.
d) Mediastinoko adenopatiak ez egoteak baztertu egiten du inbasio lokala.

459. Irudian erakutsitako biriketako patroiari dagokionez, zein da erantzun zuzena?



a) Linfa inguruko banaketari dagokio.
b) Erdiko gingilaren banaketari dagokio.
c) Ausazko banaketa bati dagokio.
d) Bronkio eta hodi inguruko banaketari dagokio.

460. Sortzetiko anomalia hauetako zeinek du lotura estuagoa sortzetiko kardiopatia konplexuekin, erakutsitako klinikak baino?

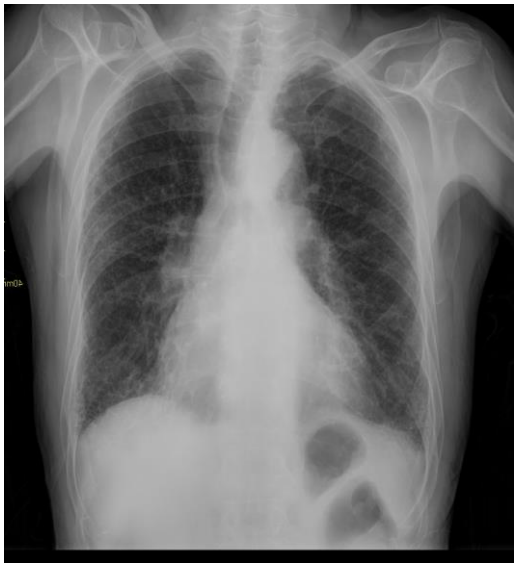





a) *Situs inversus totalis*ek.
b) Destrokardia bakartuak.
c) *Situs ambiguus*ek (heterotaxia).
d) Kartagener-en sindromeak.

461. 81 urteko gizon horri endoprotesi bat ezarri diote, giltzurrun azpiko aortako aneurisma bat tratatzeko. Lehen kontroleko OT inplantea egin eta 3 hilabetera egin diote, eta protokolo trifasikoaren bidez eskuratu da (kontrasterik gabe eta arteria- eta zain-faseetako bentrikulu barneko komunikazioaren ondoren). Hiru faseak islatzen dituzten hiru irudi erakusten dira, ebaki maila bertsuan. Aukeratu erantzun zuzena:

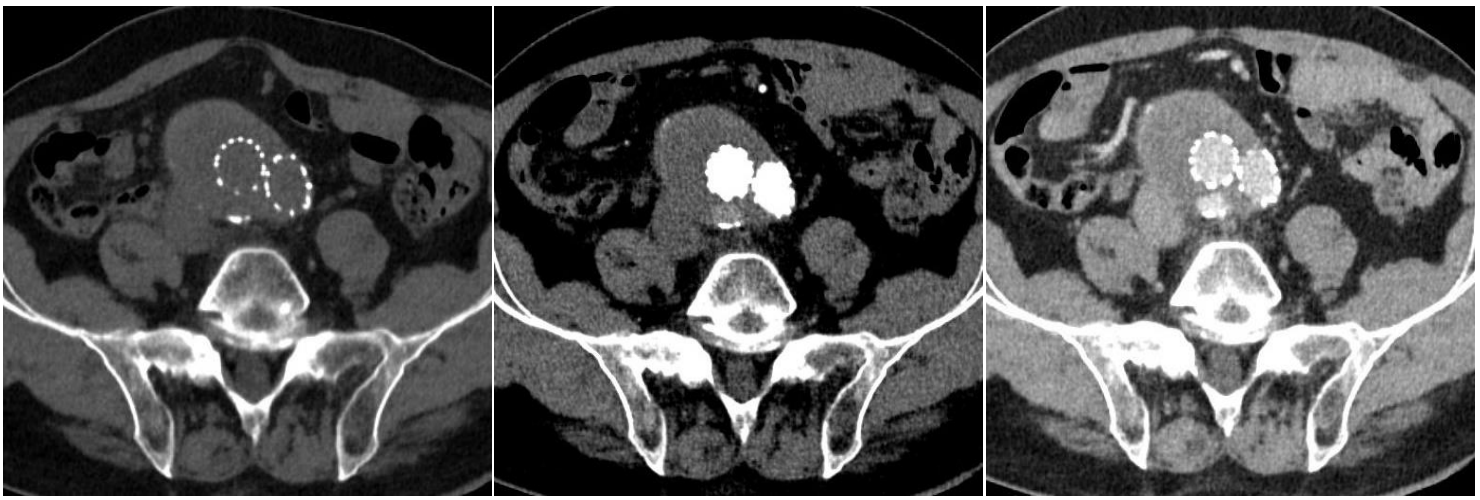

a) I motako endoihesa iradokitzen du.
b) II motako endoihesa iradokitzen du.
c) III motako endoihesa iradokitzen du.
d) IV motako endoihesa iradokitzen du.

462. 79 urteko gizonezko batek Child A estadioko zirrosi alkoholikoa du, eta edale aktiboa da. Bi irudi adierazgarri erakusten dira, OTren ebaki maila berean, bentrikulu barneko komunikazioarekin eta protokolo bifasikoarekin (arteria- eta zain-faseetan egindako eskurapenak). Irudi horiek egin zaizkio pazienteari Espazioa Betetzen duen Lesioaren (EBL) susmoa zegoelako, zeina aurretiazko kontrol-ekografian detektatu zen. Abdomeneko erradiologoak jakinarazi du 2 cm-ko lesio solidoa dagoela V segmentuan, zain-faseko garbiketa duena. Lesio hori berriki agertu da eta gibel zirrotikoaren gainean dago. Kasua gibeleko patologia-batzordeari aurkeztu zaio. Zein izango litzateke jokabide egokia?

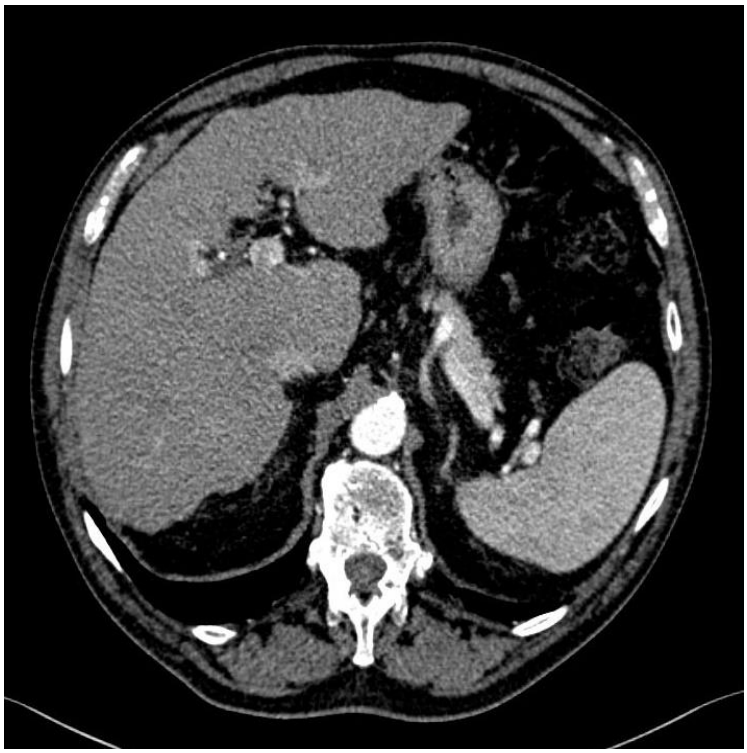

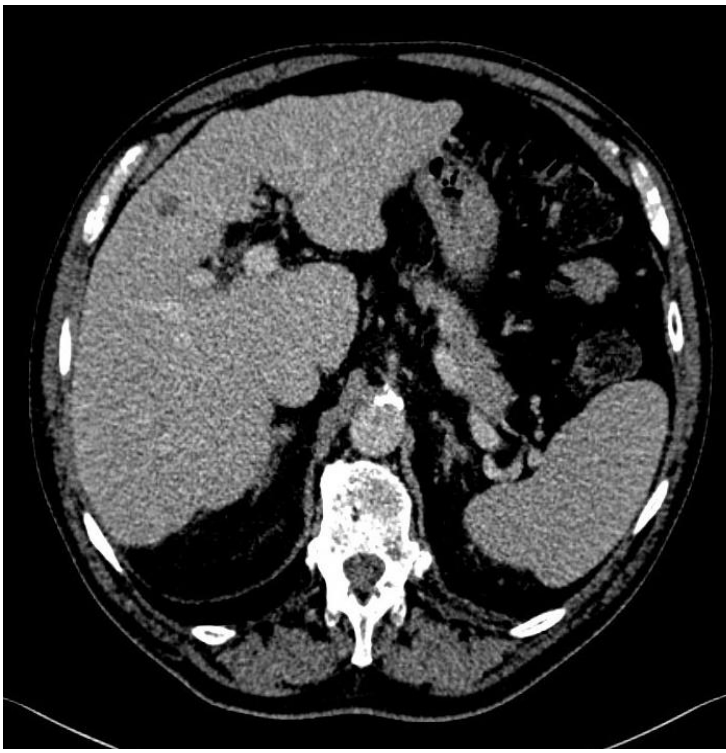

a) Larruazalean zeharreko biposia egin behar da.
b) Kartzinoma hepatozelularra da eta gibeleko transplantea agindu behar da.
c) Tratamendu lehenetsia irudi-gida bidezko larruazalean zeharreko ablazio termikoa da.
d) Kontroleko EM egin behar da 6 hilabetetara, haren bilakaera ikusteko.

463. 30 urteko emakume bat. Ezkerreko giltzurrun-arteriografia selektiboaren irudiak goiko gingil-adar baten aneurisma erakusten du, giltzurrun-hilotik gertu dagoena eta 25 mm-ko tamaina maximoa duena. Ze erabaki hartuko zenuke?

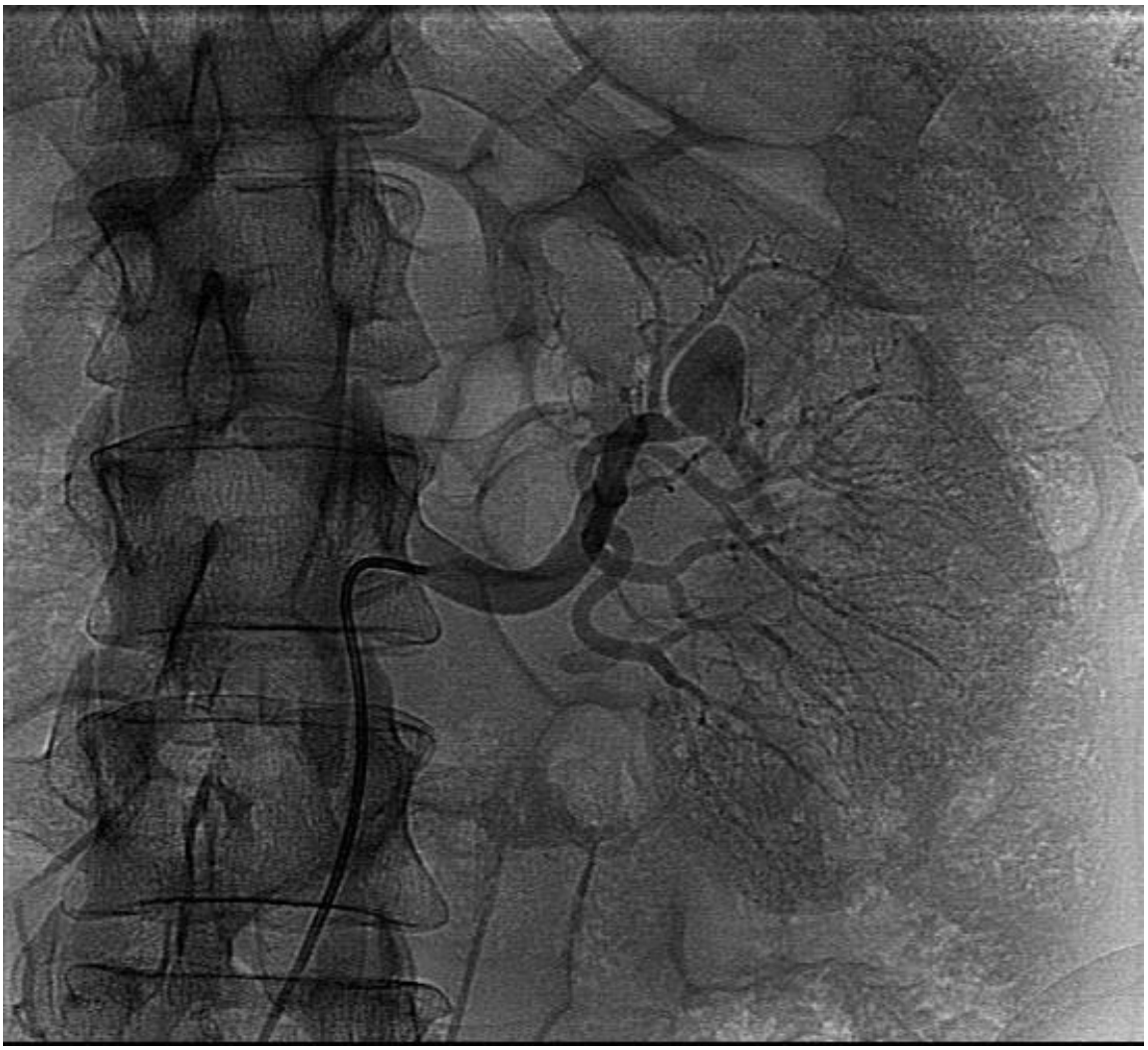

a) Enbolizazio-espiralak dituen zorro aneurismatikoaren enbolizazioa.
b) Odol-hodi aferentea ixtea tapoi baskular baten bidez.
c) 600 mikra baino handiagoak diren mikropartikulen bidez aneurisma enbolizatzea.
d) Enbolizazioa ez dago aginduta kasu honetan. Urteko kontrolak proposatuko ditut, OTrekin.

464. 30 urteko emakume batek hipertentsioa du. AngioOT egiten zaio arteria-fasean (MIP koronalaren irudi bat erakusten da). Nefrologoek kasua aurkeztu diete erradiologo baskular interbentzionistei. Zein aukera proposatuko zenieke?



a) Aukera endobaskularra baztertzea.
b) Angio-OT bidezko aldizkako kontrolak.
c) Arteriografia eta zorroaren enbolizazioa, askapen kontrolatuko koilekin.
d) Arteriografia eta estalitako *stent*aren inplantea, zorroa baztertzeko.

465. Zein da berreraikitze bolumetrikoek iradokitzen duten diagnostikoa?

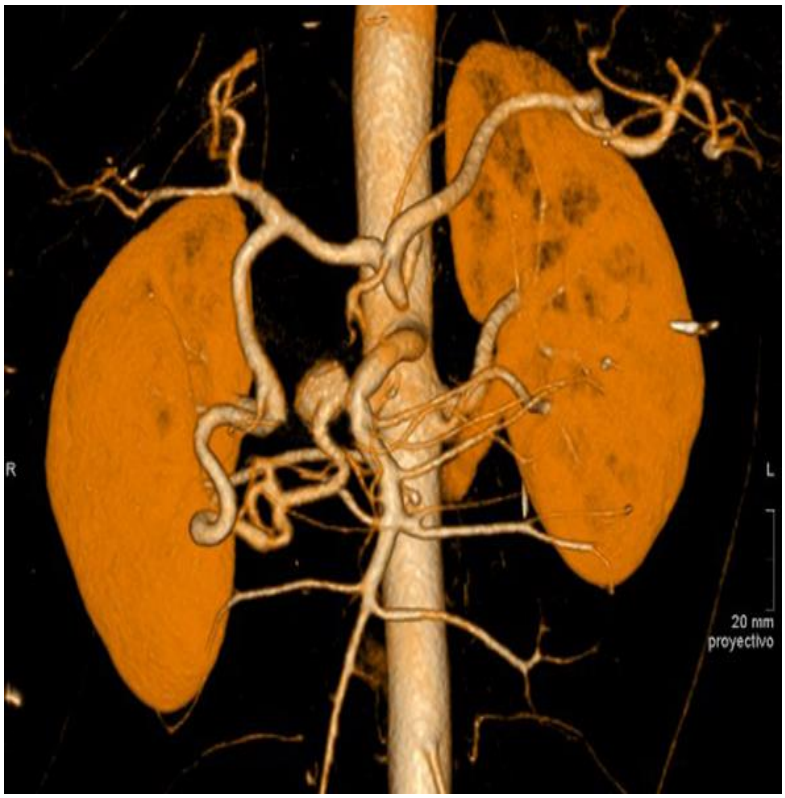



a) Enbor zeliakoaren oklusio aurreko estenosia.
b) Lotailu arkutua.
c) Pankrea eta duodenoko arkuaren hipertrofia eta pseudoaneurisma.
d) a) eta b) aukerak zuzenak dira.

466. Gizon batek trafiko-istripua izan du. Abdomeneko mina du eta hemodinamikoki egonkor dago. Premiazko OT agintzen da. Probaren aurkikuntzen aurrean, zein aukera terapeutiko hartu beharko litzateke?

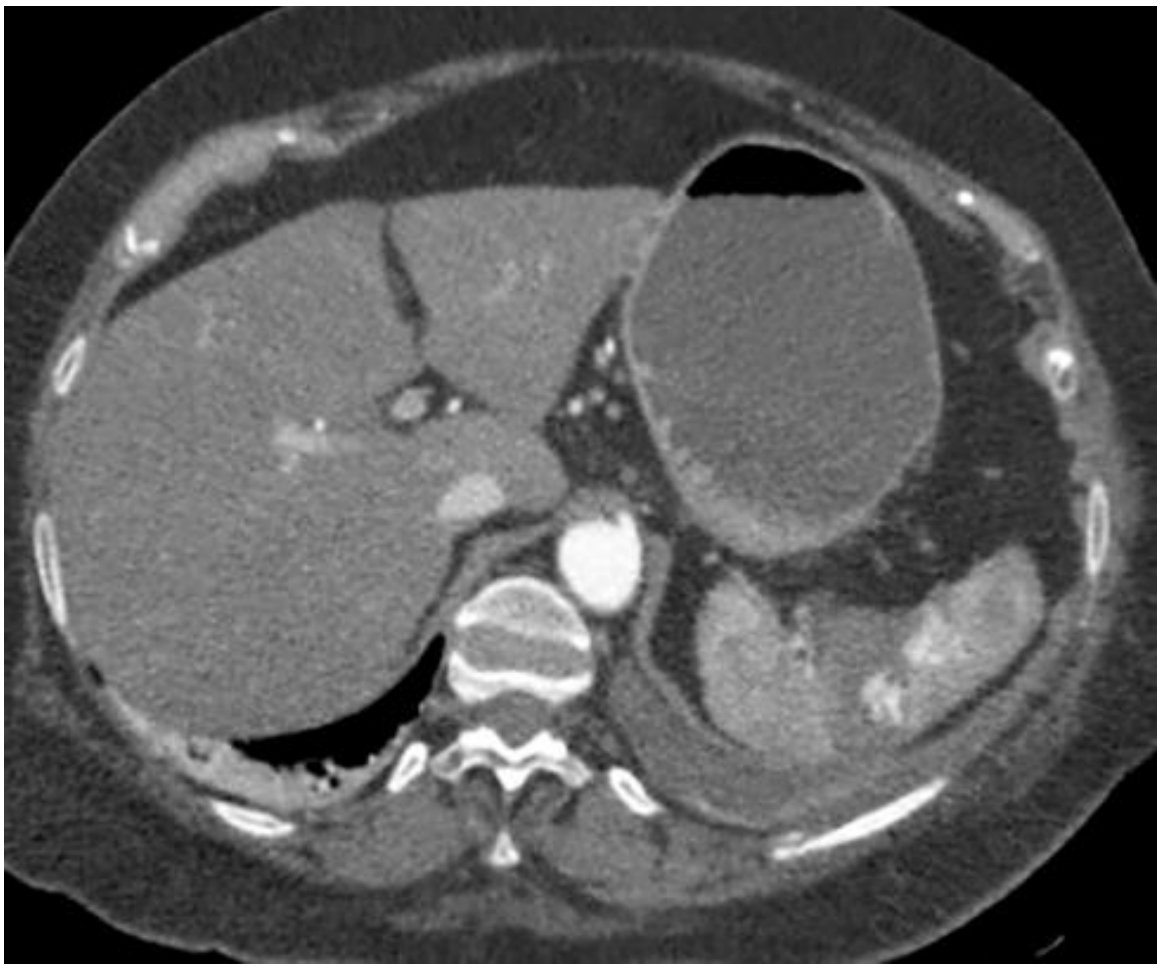

a) Kontrol klinikoa eta irudi bidezkoa bilakaera ikusteko, eta tratamendu kontserbatzailea.
b) Premiazko esplenektomia.
c) Angiografia diagnostikoa behin betikoa izan daitekeen indikazio terapeutikoa ebaluatzeko.
d) Arteriografia eta bare-lesio baskularren enbolizazioa.

467. 35 urteko emakume batek TAO du, tratamendurako errefraktarioa dena. Asmo terapeutikoa duen arteriografia bat proposatzen da, eta bertan giltzurruneko arterietan oinarritutako irudi adierazgarri bat ikusten da. Zein izango litzateke zure erabakia, aurkikuntza angiografikoen arabera?

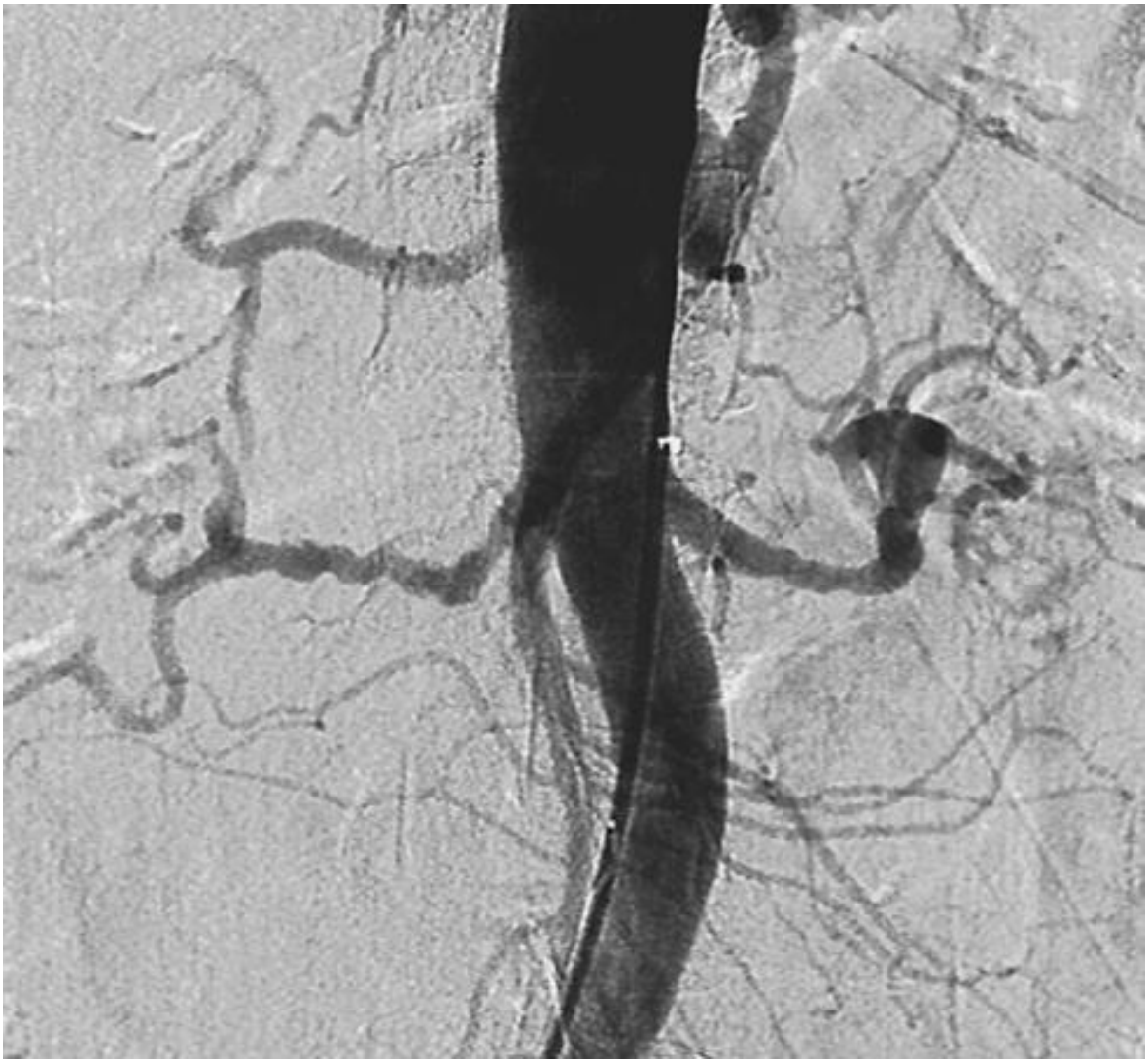

a) Giltzurruneko arterien angioplastia.
b) Aldebiko *stent* estali baten inplantea.
c) Bilakaera handiko gaixotasun ateromatosoa.
d) Arteriografiagatiko aldebiko espasmo artrialak.

468. 43 urteko gizon osasuntsu bati ustekabean 10 cm-ko gibel-masa bat detektatu zaio. Masak aurrera egin du segidako kontroletan, eta EMk hemangioma atipikoa edo mesenkioko tumorea izateko aukera iradokitzen du. Kasua Tumore Batzordean aurkeztu da, eta kirurgialariek kirurgia proposatu dute. OTren bi irudi adierazgarri erakusten dira, arteria-faseko bentrikulu barneko komunikaizoarekin. Erradiologo baskular interbentzionista zaren aldetik, aukeraren bat proposatuko zenuke?



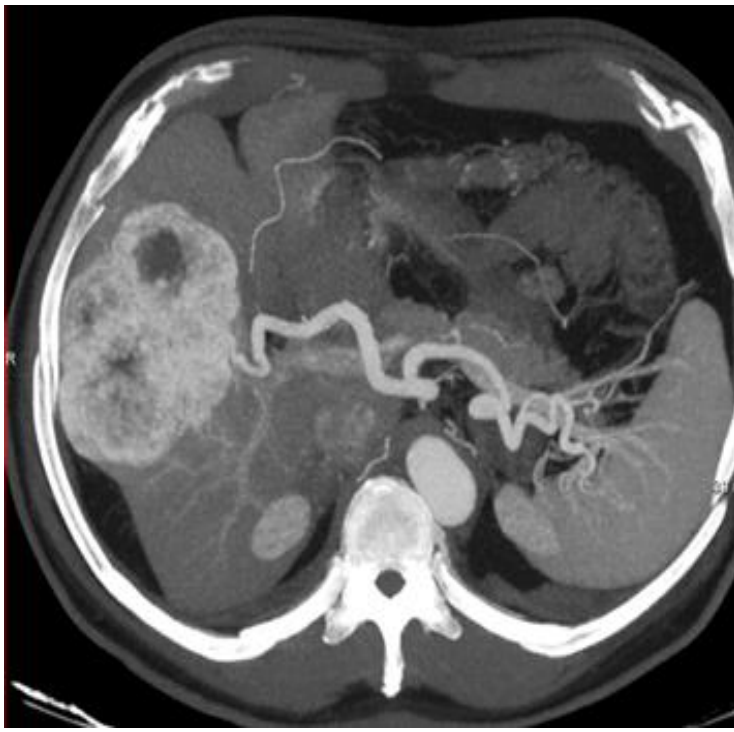

a) Kirurgiaren aurretik larruazalean zeharreko biopsia bat egin beharko litzateke.
b) Irrati-maiztasun bidezko larruazalean zeharreko ablazioa nahikoa litzateke lesioa kontrolatzeko.
c) Masa hiperbaskular handia denez, arteria barneko enbolizazioa egitea proposatuko nuke kirurgiaren aurretik, odoljarioa murrizteko exeresian.
d) Aukera kirurgikoa oso ona iruditzen zait, eta ez nukeen beste ezer proposatuko.

469. Errepikatutako zefaleak dituen 28 urteko emakume bati garezurreko OT bat egin zaio, bentrikulu barneko komunikazioarekin eta gabe. Bi irudi erakutsi dira ebaki maila berean, bentrikulu barneko komunikazioarekin eta gabe. Zein da zure diagnostikoa?





a) Maila baxuko astrozitoma.
b) Higroma kistikoa.
c) Aneurisma tronbosatua.
d) Araknoide-kistea.

470. 67 urteko gizonezko batek bat-bateko zefalea eta kontzientzia-mailaren narriadura jasan ditu. Larrialdi Zerbitzura iristean, Iktus Kodearen protokoloa aktibatu da. Zein da zure iritzia, OTren aurkikuntzen arabera?





a) Hematoma subdural akutua da.
b) Odoljario subaraknoideo hedatua da.
c) Hematoma epiduralak dira.
d) Parenkimako kontusio zehaztugabea da.

471. 46 urteko emakume batek bat-bateko zefalea okzipitalak ditu; ospitalera iristean, kontziente eta orientatuta dago. Glasgow eskalan, 15. Ez du defizit motore edo sentikorrik, ezta nerbio kranealen alteraziorik ere. Garezurreko OT egiten zaio, kontrasterik gabe eta horrek zisterna supraselareko eta Silvo-ren zisuren haraneko odoljario subaraknoideoa (OSA) erakusten du. Aukeratu horren maneiuari buruzko erantzun zuzena:

a) Garuneko edema handia duen paziente bat denez, ez litzateke beharrezkoa azterlana kontrastearekin osatzea.
b) Erdiko patroia duen odoljario subaraknoideoko paziente bat denez, zeinaren hedapena periferikoa den, azterlana angio-OT baten bidez osatu beharko litzateke arteria-fasean, aneurisma zerebralen presentzia baztertzeko.
c) Erdiko patroia duen odoljario subaraknoideoko paziente bat denez, zeinaren hedapena periferikoa den, ez da beharrezkoa azterlana osatzea, seguruenik ez baita aneurisma zerebral baten ondorioz izango.
d) Erdiko patroia duen odoljario subaraknoideoko paziente bat denez, zeina mesenzefalo ingurukoa den, ez da beharrezkoa azterlana osatzea, seguruenik ez baita aneurisma zerebral baten ondorioz izango.

472. 34 urteko gizon bat ospitalera eraman dute, eskalatzen ari zela 10 metroko erorikoa izan baitu. Kontziente eta hemodinamikoki egonkor dago, baina tetraparesia du. Zein da jokabiderik egokiena?

a) Bizkarrezurreko OT egitea hausturak edota orno-muineko konpresioa baloratzeko, eta horiek normalak badira, premiazko EM.
b) Bizkarrezurreko OT egitea hausturak edota orno-muineko konpresioa baloratzeko, eta EM eskatzea aurkikuntza patologikoak badaude.
c) Zuzenean muineko premiazko EM egitea, aurretiazko OT baloratu beharrik gabe.
d) Ez da beharrezkoa irudi-probak egitea eta premiazko IQ behar du.

473. 27 urteko emakume batek parestesien klinika eta gorputz-adarretan ahultasun akutua du. Garezurreko eta lepoaldeko EM egiten zaio. Bizkarrezur zerbikaleko EMn lesio oboide hipobizia dago T1ean, eta hiperbizia T2an. Gadolinioa eman ostean, lesio horrek eraztun formako nabarmentzea du, eta muineko kordoiaren zeharkako sekzio ia osoari eragiten dio. Garezurreko EMn bentrikulu inguruko antzeko bi lesio identifikatu dira. Zein da diagnostiko probableena?

a) Metastasi primario ezezaguna.
b) Tuberkulosia.
c) Esklerosi anizkoitza.
d) Alboko esklerosi amiotrofikoa.

474. 52 urteko gizonezko pazientea bati harkaitzen OT bat egin zaio, eta haren bidez jakin da zati bigunen masa homogeneo bat duela. Masa hori erdiko belarriaren goiko zatian dago, eta hezurtxoen katea desplazatu eta higatzen du. Zein da diagnostiko probableena?

a) Kolesteatoma.

b) Neurinoma.
c) *Glomus* jugularra.
d) Meningioma oldarkorra.

475. 44 urteko emakume bat min zerbikalagatik eta edemagatik etorri da. Analitika bat egin zaio, zeinean hipertiroidismoko datuak dauden. Ekografian, agerian geratzen da guruinaren tamaina asimetrikoa eskuineko tiroide-gingilaren (ETL)kontura handitu dela, eta irudian sasinodulu hipoekogenikoa ikusi da. Zein da diagnostiko probableena?

a) Tiroiditis azpiakutua (Quervain-ena).
b) Kartzinoma papilarra.
c) Hashimoto-ren tiroiditisa.
d) Graves-en gaixotasuna.

476. 88 urteko emakumezko paziente batek arrisku kardiobaskularreko hainbat faktore eta GGK aurreratua ditu. Fokurik gabeko sukarragatik ospitaleratu dute. Ospitaleratzean, abdomeneko ekografia egiten zaio, kolezistitis akutu litiasikoarekin bateragarriak diren aurkikuntzen berri emateko. Erradiologia interbentzionistaren ikuspegitik, hautatu aukerarik zuzenena.

a) Antibioterapia enpirikoarekin trata daiteke, prozedura interbentzionista egin beharrik gabe.
b) Kolezistotomiaren kateterra jarri behar da, idealki ekogidatua.
c) Ahal den guztietan kolezistektomia egingo dugu OTren gidarekin, segurtasun handiagoa ematen duelako.
d) Erantzun zuzenak a) eta b) dira.

477. 25 urteko gizon bat larrialdietako zerbitzura joan da hainbat egun doalako abdomeneko mina eta diarrea izaten. Abdomen eta pelbiseko premiazko OT egiten zaio, zeinak bentrikulu arteko komunikazioa duen zain-fasean. Fase horretan, agerian geratu da jeiunoko eta ileoneko hainbat segmentu lodituta dituela, zehazki haien paretak, nabarmentze mukosoarekin. Segmentu horiek itxura estenotikoko beste segmentu batzuekin txandakatuta daude. Ondoko mesenterioko adar baskularrek ingurgitazioa eta itxura bihurria dute. Zein da diagnostiko probableena?

a) Anisakiasia.
b) Crohnen gaixotasuna.
c) Hesteetako linfoma.
d) Hesteetako tuberkulosia.

478. 47 urteko emakume batek polizitemia veraren diagnostikoa du eta larrialdietako zerbitzura joan da hasiera akutuko abdomeneko mina eta miaketan uki daitekeen hepatomegalia dituelako. Larrialdietako erradiologia zerbitzuak abdomen eta pelbiseko OT bat egin dio, zain-fasean bentrikulu barneko komunikazioa duena. OTn hepatomegalia bat ikusi da, kontrastearen partxe-gaikuntza duena. Hepatomegalia horrek gehiago nabarmentzen diren erdiko eremuak ditu, eta horri lotutako aszitisa dauka. Gibel gaineko zainak ez dira ikusten. Zein da diagnostiko probableena?

a) Hainbat erdigune dituen hepatokartzinoma.

b) Hepatitis akutu birikoa.
c) Budd-Chiari-ren sindromearena.
d) Estasi-gibela.

479. 51 urteko gizonezko paziente bat etorri da sukarragatik eta 5 egun doalako abdomeneko mina izaten. Gorako bakarturen bat izan du. Miaketan, epigastrioan gerrikoan izandako min bat nabarmentzen da, eta analitikan agerian geratzen da PCEren eta hiperamilasemiaren handitze nabarmena. Hautatu erantzun okerra, patologia horren susmoari eta erabilerari dagokienez.

a) Seguruenik pankreatitis akutu bat izango da.
b) Une honetan ez du OT indikaziorik, diagnostikoa klinikoa baita.
c) OT larritasuna estadifikatzeko eta konplikazioak baloratzeko gordetzen da.
d) OTn guruinaren % 30 baino gehiagoko hiponabarmentzea badago, larritasun-irizpide da.

480. 54 urteko gizon batek aldizkako abdomeneko minak direla eta, abdomen eta pelbiseko OT bat egin diote zain-fasean. Azterketak agerian utzi du mesenterioko lesio solidoa dagoela, kaltzifikazioak eta estriazio erradialak dituena eta jeiunoko lakioa atzeratzen duena. Aurkikuntza erradiologiko horien aurrean, zein da diagnostikorik probableena?

a) Linfoma.
b) Sarkoidosia.
c) Tumore kartzinoidea.
d) Tuberkulosiaren osteko aldaketak.

481. 79 urteko gizonezko bat ospitaleratu dute zefalea aztertzeko eta berriki agertutako diabetes insipidusa duelako. Hipofisoko EMn, zela turkiarraren atzeko zatia okupatzen duen lesio bat du, hipofisiko zurtoinaren lotunearen atzetik, eta kontrastedun azterketan identifikatu daiteke lesioak nola konprimatzen eta desplazatzen duen adenohipofisia (neurohipofisian sortzen den lesioa). Hauta ezazu diagnostikorik probableena:

a) Hipofisiko metastasi bat izateko aukera baloratu behar da.
b) TSH sortzen duten adenomen ohiko kokapena da.
c) Hipofisitis linfozitioaren ohiko itxura du.
d) *Pars intermedia*ren kiste bat da.

482. 97.- 30 urteko gizonezko batek disnea eta arritmia ditu. EM kardiakoan 118 ml/m2-ko eskuineko bentrikuluaren bolumen telediastolikoaren (EBBTD) indexatu bat ikusi da, eta funtzio sistolikoa pixka bat gutxituta dago; izan ere, eskuineko bentrikuluaren eiekzio-zatidura (EBEZ) % 42 da. Gainera, eskuineko bentrikuluaren (EB) pareten trabekulazioa ikusi da, horri lotutako tamaina txikiko aneurismekin. Zein da diagnostiko probableena?

a) Fabry-ren gaixotasunarekin.
b) Kardiomiopatia hipertrofikoa.
c) Displasia arritmogenikoa.
d) Amiloidosi kardiakoa.

483. 65 urteko gizon batek Gross-en hematuria du. OT bidezko urografian (Uro-OT) ikusten da ezkerreko ureter distalean betetze nodular eta finkoko akats bat dagoela. Zein da lesio horretarako diagnostiko anatomopatologikorik probableena?

a) Zelula ezkatatsuen kartzinoma.
b) Ureterreko adenokartzinoma.
c) Kartzinoma uroteliala (trantsizioko zeluletakoa).
d) Polipo fibroepitelial onbera.

484. 15 urteko gizon batek barrabiletako mina du, eta premiazko ekografia bat egitean, ikusi duzu ezkerreko barrabila tamainaz handitu dela eta ekogenizitate heterogeneoa duela, eta ez dagoela inolako fluxurik koloretako Dopplerrean eta Doppler pultsatuan. Kordoi espermatikoak espiral formako eraketa bat ("zurrunbiloaren seinalea") erakusten du. Zein da susmo diagnostikorik probableena?

a) Epididimo-orkitis akutu kongestiboa.
b) Tortsio testikularra, infartuarekin.
c) Haustura testikular traumatikoa.
d) Aurkezpen akutuko barrabiletako seminoma.

485. 52 urteko paziente bat gibeleko transplantearen ondorengo Doppler ebaluazioa egin diote, eta gibel barneko fluxu arteriala du, baita erresistibitate-indize (EI) gutxitua (EI < 0,5) eta azelerazio-denbora luzatua (> 0,08 s) ere. Beraz, "tardus parvus" patroia du. Zer konplikazio baskularraren susmoa izan behar duzu?

a) Porta zaineko tronbosiarena.
b) Gibeleko arteriaren estenosiarena.
c) Bare-zainaren lapurreta-sindromea.
d) Errefus akutu zelularra.

486. 35 urteko gizon batek trafiko-istripua izan du, eta abdomeneko traumatismo itxia du. Hemodinamikoki egonkorra da, eta OTn ikusi da kontraste iododunaren estrabasazio aktiboko fokuak dituela bare-hematoma baten barnean, fase berantiarrean hedatzen direnak. Zein da hasierako maneiu lehenetsia?

a) Premiazko bare-esplenektomia.
b) Erradiologia baskular interbentzionistaren bidezko bare-angioenbolizazio selektiboa.
c) Behaketa zorrotza eta kontrol tomografikoa 6 orduetara.
d) Bare barneko larruazalean zeharreko drainatzea jartzea.

487. Bularrean masa ukigarria duen 26 urteko emakume baten kasuan, praktika klinikoko giden arabera, zein da gomendatutako hasierako jokabidea?

a) Zuzenean egitea aldebiko mamografia, proiekzio osagarriekin.
b) Bularreko ekografia gidatua egitea, hasierako irudi-proba gisa.
c) Bularreko erresonantzia magnetiko dinamikoa egitea, gadolinioarekin.

d) Berehalako eszisio-biopsia kirurgikoa egitea.

488. 34 urteko emakume batek ez du aurrekari interesgarririk, eta larrialdietako zerbitzura joan da bat-batean hasitako min akutua duelako. Eskuineko giltzurrun-hobian du mina eta hilobi iliakora zein alde bereko ezpain handirantz zabaltzen da. Minarekin batera, goragalea, gorakoak eta asaldura psikomotorra agertzen zaizkio. Gernu-analitikak hematuria mikroskopikoa erakusten du. Kontrasterik gabeko abdomeneko OT (OTMD) bat eskatu da. Aurkikuntza tomografiko hauetako zeinek baieztatuko luke litiasi inpaktatuagatiko giltzurrun-koliko akutu bat dagoela, zeinak pelbiseko flebolito batengandik bereiziko lukeen?

a) Nefrograma trinko eta iraunkor bat egoteak erasandako giltzurrunean, kontrastea eman ondoren.
b) Zati bigunen ahultze-eraztun bat ikusteak, kaltzifikazioa erabat inguratzen duena (ehun bigunaren ertzaren seinalea).
c) Morfologia obalatuko kaltzifikazioak, zeinak erdigune erradiodistiratsu garbia duen uretra-ibilbidean.
d) Ureter distalaren paretaren barnean gas fina egotea.

489. 28 urteko emakume bat haurdun dago (22 asteko) eta ospitaleratu egin dute 38.8° C-ko sukarra, hotzikarak, min nabarmena ezkerreko lunbarrean eta giltzurrunaren ukabil-perkusio positiboa dituelako. Pielonefritis akutuaren susmoaren aurrean, eta haurdun dagoenez, giltzurruneko eta gernubideetako ekografia eskatu da. Zein da aurkikuntza ekografiko ohikoena eta zein da teknika horren muga nagusia klinika horren diagnostikoan?

a) Aurkikuntzarik ohikoena masa kistiko konplexua da, eta muga erradiazio ionizatzailea da.
b) Aurkikuntzarik ohikoena giltzurrun-sinuan gasa egotea da, eta muga nahitaez zain barneko kontrastea behar izatea da.
c) Aurkikuntzarik ohikoena ekografia normala edo giltzurrun-tamaina pixka bat handitzea da, eta bereizketa kortikomedularra galtzea dira. Muga nefritis fokaleko eremuak detektatzeko OTrekiko sentikortasun txikia da.
d) Aurkikuntza ohikoena giltzurrun-arteria nagusiaren fluxu diastolikoaren inbertsio osoa da, eta muga 5 mm-tik beherako abzesuak gehiegi balioesten dituela da.

490. Abdomeneko traumaren ondorioz, zainketa mediko intentsiboetan dagoen 29 urteko gizon batek okerrera egin du klinikoki, eta mina zein peritoneoko narritadura areagotu zaizkio. Hemodinamikoki egonkor dago. Zein da jokabiderik egokiena?

a) Behatzea.
b) Ekografia kontrasteduna.
c) Angioenbolizazioa.
d) Sabelaldearen OTA

491. Paziente diabetiko batek erdiko oinaren neuroartropatia ezaguna du. Eritema eta oinaren tenperaturaren handitzea ditu, ageriko zauririk gabe. EMk giltzadura inguruko muineko edema subkondral multifokala erakutsi du giltzadura

tarsometatartsianoetan, baita zatikatzea eta azpilokadura ere, larruazaleko ibilbiderik eta kolekziorik gabe. Zein da interpretaziorik egokiena?

a) Osteomielitis hematogeno multifokala, muineko edema hedatuta dagoelako.
b) Charcot-en neuroartropia aktiboa, eta datu mesedegarriak dira giltzadura ingurukoa izatea eta ultzerarik ez egotea.
c) Brodie-ren abzesu anizkoitza, erdiko oinari erasaten dioelako.
d) Fasziitis nekrosatzailea, artropatia neuropatikoak hezurretako edema baztertzen du.

492. Duela 9 hilabete paziente bati aurreko lotailu gurutzatuaren ebakuntza egin zioten, hori berreraikitzeko. Kontsultara etorri da hedapenaren blokeo mingarria duelako. EMk mentuaren aurreko zuntzezko nodulu bat erakusten du, behe-erdiko seinalekoa, kondilo-itxurako giltzaduraren barneko muxarraduran, eta nodulu horrek muxarraduraren sabaia ukitzen du hedapenean zehar. Zein da diagnostiko probableena?

a) Ziklopearen lesioa.
b) Aurreko lotailu gurutzatuaren mentuaren haustura osoa.
c) Atzeko lotailu gurutzatuaren ganglioia.
d) Nodulu-lesio fokalik gabeko artrofibrosi zehaztugabea.

493. Mutiko jaioberriak oligohidramnios larriaren aurrekaria du. Ekografiak pareta lodiko maskuria, atzeko uretra dilatatua, aldebiko hidroureteronefrosia eta giltzurruneko ekogenizitate kortikalaren handitzea erakusten ditu. Zein proba agintzen da gehien susmo nagusia baieztatzeko eta uretra baloratzeko?

a) DMSA basalaren errenograma basala hartzen da lehenengo probatzat, uretrako anatomia definitzen duelako.
b) Mikzioko zistouretrografia seriatua edo zistosonografia, atzeko uretrako balbuletara bideratuta dagoena.
c) Abdomen eta pelbiseko OT trifasikoa, sentikortasun handiagoa duelako orbain kortikaletarako.
d) Zain barneko urografia geroratua, jaioberri ezegonkorrean hori delako teknika lehenetsia.

494. Epeko jaioberri batek arnas distres progresiboa du bizitzako lehen orduetatik. Erradiografiak honako hauek erakusten ditu: ezkerreko goi-gingilaren hiperargitasuna eta gaindistentsioa, kontrako aldeko mediastinoko desplazamendua eta ahultzea, baina ez da bilbe baskularra falta. OTk bronkio iragazkor estua baieztatu du, nagusitzen diren kisterik eta arteria sistemiko aberranterik gabe. Zein da diagnostiko probableena?

a) Gingil barneko birikaren bahiketa.
b) Biriketako arnasbidearen sortzetiko malformazioa, I motakoa.
c) Sortzetiko gingileko hiperintsuflazioa.
d) Birika barneko kiste bronkogeniko konplexua.

495. 4 hilabeteko bularreko haur batek estridore bifasikoa, zianosi-gertakariak (negarrarekin) eta elikatzeko zailtasuna ditu. Hestegorriko igarotzeak kontrako arrastro estrintsekoak erakusten ditu bularraldeko hestegorri proximalean. Bronkoskopian trakeako konpresio taupakaria ikusi da. Zein da baieztapenik egokiena diagnostikoa planifikatzeko?

a) Bularraldeko erradiografia sinpleak eraztun baskularraren aldea fidagarritasunez sailkatzea ahalbidetzen du.
b) Angio-OT multidetektagailua edo angio-EMk arkuek trakearekin eta hestegorriarekin duten erlazioa definitu beharko du, zuzentze kirurgikoa egin aurretik.
c) Toraxeko ekografia da dagokion hodiaren hestegorri azteko ibilbidea erakusteko teknika lehenetsia.
d) Disfagiarik ez egoteak baztertu egiten du eraztun baskular oso bat.

496. Paziente batek metal-metalezko aldakako artroplastia osoa eta min progresiboa ditu. Analitika infekziosoa normala da. Artefaktu metalikoaren erredukzioa duen EMk artikulu arteko masa heterogeneo kistiko eta solidoa, zein sinobitis nabarmena, abduktoreen erasana eta osteolisia erakutsi ditu. Zein da diagnostiko probableena?

a) Kontrako efektu lokala metalezko detrituri eta sasitumorea.
b) Kirurgia osteko hematoma akutu fisiologikoa.
c) Konplikaziorik gabeko osifikazio heterotopiko heldua.
d) Protesiaren atzeko lokadura kroniko bakartua.

497. 74 urteko emakume bat bisfosfonato bidezko tratamendu luzean dago, eta izterreko min prodromikoa du. Erradiografiak alboko trokanterren azpiko azalaren loditze fokala erakutsi du, baita alboko azalean sortzen den zeharkako haustura-lerro osatugabe bat ere. Zein da interpretaziorik egokiena?

a) Gutxiegitasunagatiko izterrezurreko haustura atipikoa, eta kontrako aldeko izterrezurra baloratu behar da.
b) Trokanterren azpiko metastasi litikoa, zaharren zeharkako haustura guztiak tumoreekin lotuta daudelako.
c) Energia handiko espiral formako haustura, patroi osteoporotiko tipikoa duena.
d) Kortikoide bidez eragindako izterrezurreko diafisiaren osteonekrosia.

498. 24 mm-ko alde bakarreko ektasia pielokaliziala duen fetua. Hil eta 72 ordura, ekografiak giltzurrun-pelbisa eta dilatatutako kalizak erakusten ditu, bai eta parenkima mehetua, ureter dilatatu gabea eta maskuri normala ere. Mikzio-zistouretrografia seriatuak ez du errefluxurik erakusten. Errenograma diuretikoak % 36ko funtzio erlatiboa eta 20 minututik gorako batez besteko garbiketa-denbora erakusten ditu. Zein da ondoriorik egokiena?

a) Maila handiko errefluxu besikoureterala, nahiz eta zistouretrografia negatiboa izan.
b) Buxadura-megaureter primarioa, ez dagoelako dilatazio pielokalizialik.
c) Lotura pieloureteralaren estenosia eta buxadura funtzional nabarmena.
d) Megakalioso idiopatikoa, beti batez besteko garbiketa-denbora luzea duelako.

499. Jaioberri batek jaioaurreko polihidramniak, makrozefalia, torax oso estua, gorputz-adar kiribiltsuen mikromelia eta arnasa hartzeko zailtasun larria ditu. Hezur-serieak platiespondilisia, saihets-hezur laburrak eta izterrezur motzak erakusten ditu, zeinak kurbatuak diren eta "mugikorreko entzungailu" morfologia duten. Zein da diagnostiko erradiologiko probableena?

a) Konplikaziorik gabeko akondroplasia.
b) I motako osteogenesi inperfektua.
c) I motako displasia tanatoforikoa.
d) Haurren hipofosfatasia arina.

500. 27 asteko garaiaurreko haur bat bizitzako bosgarren egunean dago. Frontanela barneko ekografiak matrize germinalaren odoljarioa erakusten du, baita bentrikulu barneko hedapena, dilatazio bentrikularra eta alde bakarreko bentrikulu inguruko zona hiperekogeniko bat ere. Odoljario hori zain-infartu hemorragikoarekin bateragarria da. Nola sailkatu behar da aurkikuntza nagusia?

a) I mailako odoljario subependimario bakartua.
b) II mailako bentrikulu barneko odoljarioa, bentrikulu-dilataziorik gabe.
c) III mailako bentrikulumegalia duen bentrikulu barneko odoljarioa, parenkimako lesiorik gabe.
d) Bentrikulu inguruko parenkimaren erasana duen bentrikulu barneko odoljarioa, tradizionalki IV mailakoa.