FACULTATIVO/A ESPECIALISTA MÉDICO/A RADIODIAGNÓSTICO

PREGUNTAS

1. **Respecto al diagnóstico diferencial de las opacidades en vidrio deslustrado difusas en tomografía computarizada de alta resolución, ¿cuál de las siguientes asociaciones es MENOS adecuada?**

   a) Proteinosis alveolar: vidrio deslustrado extenso con engrosamiento septal superpuesto.
   b) Neumonitis por hipersensibilidad: vidrio deslustrado con posible atrapamiento aéreo y nódulos centrolobulillares.
   c) Neumonía intersticial usual: vidrio deslustrado como patrón dominante aislado, sin reticulación ni panalización.
   d) Hemorragia alveolar difusa: vidrio deslustrado o consolidación de distribución bilateral.

2. **En la valoración mediante tomografía computarizada de un nódulo pulmonar subsólido persistente, ¿cuál de las siguientes afirmaciones es más adecuada?**

   a) Un nódulo puro en vidrio deslustrado persistente debe considerarse siempre inflamatorio si mide menos de 10 mm.
   b) La presencia de un componente sólido en un nódulo subsólido aumenta la probabilidad de lesión invasiva dentro del espectro del adenocarcinoma.
   c) La calcificación central excluye completamente malignidad en un nódulo subsólido.
   d) La estabilidad durante 3 meses permite descartar adenocarcinoma de bajo grado.

3. **En relación con la afectación pleural por asbesto, ¿cuál de las siguientes afirmaciones es FALSA?**

   a) Las placas pleurales focales son el marcador más útil de exposición al asbesto.
   b) Las placas pleurales suelen localizarse en la pleura parietal y respetan con frecuencia los vértices y los ángulos costofrénicos.
   c) La presencia de placas pleurales implica degeneración maligna de la propia placa en mesotelioma.
   d) Las calcificaciones diafragmáticas bilaterales con senos costofrénicos libres son altamente sugestivas de exposición al asbesto.

4. **En una masa mediastínica anterior, ¿cuál de los** siguientes datos favorece más un timoma invasivo frente a un timoma no invasivo?

   a) Masa de densidad homogénea localizada en mediastino anterior.
   b) Calcificación puntiforme intralesional aislada.
   c) Crecimiento a través de la cápsula con afectación pleural o implantes pleurales.
   d) Asociación con miastenia gravis.

5. **En el traumatismo torácico cerrado, ¿cuál de las siguientes combinaciones de hallazgos favorece más laceración pulmonar que contusión pulmonar aislada?**

   a) Opacidad parenquimatosa no segmentaria que aparece en las primeras horas y se resuelve en 3-10 días.
   b) Consolidación periférica sin cavitación, con respeto subpleural fino.
   c) Cavidad redondeada u oval, con aire, sangre o nivel hidroaéreo, parcialmente oculta por opacidad contusiva adyacente.
   d) Vidrio deslustrado bilateral de predominio perihiliar con derrame pleural simétrico.

6. **En la angio-TC pulmonar, ¿cuál de los siguientes hallazgos es más propio de embolismo pulmonar crónico que de embolismo pulmonar agudo?**

   a) Defecto de repleción central rodeado completamente por contraste.
   b) Aumento de calibre de la arteria trombosada por impactación aguda del émbolo
   c) Defecto mural excéntrico que forma ángulos obtusos con la pared vascular y puede asociarse a bandas o estenosis.
   d) Cociente VD/VI mayor de 1 en el plano de cuatro cámaras.

7. **En un paciente inmunodeprimido con nódulos pulmonares múltiples, algunos con halo de vidrio deslustrado periférico, ¿cuál de las siguientes interpretaciones es más adecuada?**

   a) El halo de vidrio deslustrado excluye infección fúngica y orienta a edema pulmonar.
   b) El halo puede corresponder a hemorragia perilesional y es un hallazgo clásico en aspergilosis angioinvasiva.
   c) La presencia de halo obliga a diagnosticar embolismo séptico, aunque no existan cavitación ni distribución periférica.
   d) El patrón es característico de neumonía intersticial usual en fase inicial.

8. **¿Cuál de las siguientes asociaciones entre complicación torácica y contexto clínico-radiológico es MENOS adecuada?**

   a) Ventilación con presión positiva: enfisema intersticial pulmonar, neumomediastino o neumotórax.
   b) Radioterapia torácica: opacidades limitadas al campo de irradiación en fase de neumonitis y fibrosis posterior.
   c) Tratamiento con amiodarona: enfermedad pulmonar infiltrativa con posible alta atenuación por contenido yodado.
   d) Catéter venoso central: atelectasia redonda como complicación inmediata típica.

9. **En resonancia magnética cardiaca con realce tardío, ¿cuál de los siguientes patrones favorece más etiología isquémica frente a miocardiopatía no isquémica?**

   a) Realce mesocárdico lineal en el septo interventricular.
   b) Realce subepicárdico inferolateral.
   c) Realce subendocárdico o transmural siguiendo un territorio coronario.
   d) Realce parcheado multifocal sin distribución coronaria.

10. En la diferenciación por imagen entre miocardiopatía restrictiva y pericarditis constrictiva, ¿cuál de los siguientes hallazgos favorece más pericarditis constrictiva?

a) Engrosamiento o calcificación pericárdica, con fisiología restrictiva.
b) Realce subendocárdico difuso del ventrículo izquierdo.
c) Hipertrofia ventricular izquierda concéntrica con realce mesocárdico septal.
d) Dilatación ventricular izquierda con fracción de eyección reducida.

11. En relación con la bronquiectasia, ¿cuál de las siguientes asociaciones entre patrón morfológico y diagnóstico es más adecuada?

a) Bronquiectasias cilíndricas basales bilaterales: altamente específicas de aspergilosis broncopulmonar alérgica.
b) Bronquiectasias centrales con impactación mucoide de alta atenuación: sugestivas de aspergilosis broncopulmonar alérgica.
c) Bronquiectasias quísticas difusas con predominio en lóbulos superiores: patrón típico y específico de aspiración crónica.
d) Bronquiectasias varicosas focales en lóbulo inferior derecho: diagnóstico prácticamente definitivo de fibrosis quística.

12. En la bronquiolitis obliterante, ¿cuál de los siguientes hallazgos en tomografía computarizada espiratoria es más útil para apoyar el diagnóstico?

a) Panalización subpleural basal con pérdida de volumen.
b) Atrapamiento aéreo en mosaico por enfermedad de pequeña vía aérea.
c) Consolidación lobar con broncograma aéreo persistente.
d) Nódulos aleatorios de distribución hematógena.

13. En un carcinoma broncogénico apical, ¿cuál de los siguientes hallazgos condiciona de forma más directa la sospecha de tumor de Pancoast?

a) Masa apical con invasión de pared torácica, plexo braquial o vasos subclavios.
b) Nódulo periférico subpleural menor de 8 mm sin contacto pleural.
c) Masa hiliar con atelectasia completa del lóbulo medio.
d) Adenopatía subcarinal aislada sin masa pulmonar visible.

14. En la estadificación ganglionar del cáncer de pulmón, ¿cuál de las siguientes afirmaciones es más correcta?

a) Los ganglios subcarinales corresponden a estación N1.
b) Los ganglios paratraqueales ipsilaterales corresponden a estación N2.
c) Los ganglios hiliares contralaterales corresponden a estación N2.
d) Los ganglios intrapulmonares contralaterales no modifican la estadificación N.

15. En relación con el secuestro broncopulmonar, ¿cuál de las siguientes afirmaciones es más adecuada?

a) Se caracteriza por comunicación normal con el árbol bronquial y drenaje arterial exclusivamente pulmonar.
b) Es una anomalía combinada pulmonar y vascular, con aporte arterial sistémico anómalo.

c) Se localiza de forma característica en el mediastino anterior y contiene tejido tímico.
d) Se diagnostica exclusivamente por la presencia de calcificación condroide.

16. El síndrome de la cimitarra se incluye dentro de las anomalías congénitas torácicas por su asociación característica con:

a) Drenaje venoso pulmonar anómalo parcial hacia la vena cava inferior y pulmón derecho hipoplásico.
b) Origen anómalo de la arteria pulmonar izquierda desde la arteria pulmonar derecha.
c) Ausencia completa de bronquio principal y parénquima pulmonar bilateral.
d) Comunicación directa entre una arteria pulmonar y la aurícula izquierda.

17. En la tetralogía de Fallot, ¿cuál de las siguientes combinaciones anatómicas es la más característica?

a) Comunicación interauricular, estenosis mitral, hipertrofia auricular izquierda y coartación aórtica.
b) Comunicación interventricular, obstrucción del tracto de salida del ventrículo derecho, cabalgamiento aórtico e hipertrofia ventricular derecha.
c) Transposición completa de grandes arterias, comunicación interauricular, ductus arterioso persistente y drenaje venoso pulmonar anómalo total.
d) Válvula aórtica bicúspide, dilatación de aorta ascendente, insuficiencia aórtica y aneurisma del seno de Valsalva.

18. En resonancia magnética cardiaca, la cuantificación de la fracción de eyección ventricular se realiza habitualmente mediante:

a) Secuencias de realce tardío exclusivamente en eje corto.
b) Secuencias cine en estado estacionario, con cobertura ventricular completa.
c) Secuencias T1 sin sincronización electrocardiográfica.
d) Secuencias de difusión miocárdica como método estándar clínico.

19. En la miocardiopatía arritmogénica del ventrículo derecho, ¿cuál de las siguientes afirmaciones es más adecuada?

a) Es una miocardiopatía adquirida secundaria a hipertensión pulmonar crónica.
b) Se caracteriza por sustitución fibroadiposa progresiva del miocardio ventricular derecho y riesgo de arritmias ventriculares.
c) Su hallazgo más específico es la hipertrofia concéntrica aislada del ventrículo izquierdo.
d) La presencia de grasa fisiológica en el ventrículo derecho permite establecer el diagnóstico sin otros criterios.

20. En el diagnóstico diferencial de una masa cardiaca, ¿cuál de las siguientes afirmaciones es más correcta?

a) El trombo es una causa infrecuente de masa cardiaca y suele realzar intensamente tras contraste.
b) El mixoma se localiza con mayor frecuencia en la aurícula izquierda.
c) El angiosarcoma cardiaco es típicamente una masa valvular mitral benigna.
d) El fibroelastoma papilar se origina de forma característica en el ventrículo izquierdo tras un infarto.

21. En la radiografía simple de tórax, ¿cuál de las siguientes afirmaciones sobre las líneas mediastínicas normales es más correcta?

a) La línea paratraqueal derecha se considera normal, aunque mida 10 mm si no existe desviación traqueal.
b) La línea paratraqueal derecha normal no debe extenderse por debajo del bronquio principal derecho.
c) La línea acigoesofágica corresponde a la interfase entre el lóbulo superior derecho y el mediastino anterior.
d) La línea paravertebral izquierda normal siempre debe estar ausente en la radiografía posteroanterior.

22. Respecto a la anatomía segmentaria broncopulmonar, ¿cuál de las siguientes correspondencias es correcta?

a) B6 derecho: segmento anterior basal del lóbulo inferior derecho.
b) B7 derecho: segmento medial basal del lóbulo inferior derecho.
c) B8 derecho: segmento superior del lóbulo inferior derecho.
d) B10 derecho: segmento lateral basal del lóbulo inferior derecho.

23. En la diferenciación entre absceso pulmonar y empiema en tomografía computarizada, ¿cuál de los siguientes datos favorece más empiema?

a) Lesión redondeada intraparenquimatosa con vasos y bronquios atravesándola.
b) Nivel hidroaéreo con longitud similar en proyección frontal y lateral.
c) Colección lenticular pleural que desplaza el pulmón adyacente y presenta signo de la pleura escindida.
d) Cavidad de pared gruesa rodeada de consolidación pulmonar.

24. En el diagnóstico diferencial de una masa mediastínica posterior en el adulto, ¿cuál de las siguientes afirmaciones es más adecuada?

a) El tumor neurogénico constituye el grupo tumoral más frecuente del mediastino posterior.
b) El timoma es la causa más habitual de masa paravertebral posterior.
c) El quiste pericárdico se localiza típicamente en el surco paravertebral posterior.
d) El bocio intratorácico posterior no desplaza nunca la tráquea ni el esófago.

25. En el traumatismo torácico de alta energía, ¿cuál es la localización más frecuente de la lesión traumática de la aorta torácica?

a) Raíz aórtica inmediatamente por encima de la válvula aórtica.
b) Cayado aórtico proximal al tronco braquiocefálico.
c) Istmo aórtico, dentro de los 2 cm distales al origen de la arteria subclavia izquierda.
d) Aorta descendente distal en el hiato diafragmático.

26. En relación con la hipertensión pulmonar, ¿cuál de las siguientes afirmaciones es más correcta?

a) Un estudio de ventilación/perfusión normal descarta de forma fiable enfermedad tromboembólica crónica.
b) La dilatación del tronco pulmonar es patognomónica de hipertensión pulmonar en pacientes con fibrosis pulmonar.
c) La hipertensión pulmonar poscapilar se caracteriza típicamente por venas pulmonares pequeñas y arterias centrales normales.
d) El aumento de arterias bronquiales sistémicas es exclusivo de la hipertensión pulmonar idiopática.

27. En relación con las malformaciones arteriovenosas pulmonares, ¿cuál de las siguientes afirmaciones es más adecuada?

a) Se asocian típicamente a shunt izquierda-derecha con insuficiencia cardiaca congestiva precoz.
b) Hasta una proporción importante de pacientes con malformaciones arteriovenosas pulmonares presentan telangiectasia hemorrágica hereditaria.
c) Su localización más característica es el lóbulo superior derecho, sin predilección por bases pulmonares.
d) La presencia de arteria nutricia y vena de drenaje visibles descarta el diagnóstico.

28. En cardiopatía isquémica, ¿cuál de las siguientes afirmaciones sobre imagen de perfusión miocárdica es más adecuada?

a) Un defecto fijo de captación que persiste en reposo y esfuerzo sugiere isquemia reversible pura.
b) Un defecto reversible, presente con estrés y normalizado en reposo, sugiere miocardio viable con isquemia inducible.
c) La hipoperfusión de esfuerzo con captación normal en reposo corresponde siempre a artefacto de atenuación.
d) El estudio de perfusión no debe informar localización, extensión ni reversibilidad del defecto.

29. En una TCAR se observa fibrosis pulmonar con predominio en campos medios y superiores, áreas de atrapamiento aéreo en espiración y patrón en mosaico con alternancia de zonas de alta, intermedia y baja atenuación. ¿Cuál es el diagnóstico más probable?

a) Neumonía intersticial usual idiopática.
b) Neumonitis por hipersensibilidad fibrosante.
c) Neumonía eosinófila crónica.
d) Proteinosis alveolar pulmonar.

30. Paciente asmático con eosinofilia. La TC muestra bronquiectasias centrales, impactación mucoide ramificada y material endobronquial de alta atenuación. ¿Cuál es el diagnóstico más probable?

a) Fibrosis quística.
b) Aspergilosis broncopulmonar alérgica.



c) Bronquiolitis obliterante postinfecciosa.
d) Neumonía organizada criptogénica.

31. En una TC de estadificación de cáncer de pulmón se observa tumor en lóbulo inferior izquierdo, adenopatía subcarinal y adenopatías hiliares derechas. No hay metástasis a distancia. ¿Cuál es la categoría N más adecuada?

a) N1.
b) N2.
c) N3.
d) M1a.

32. En una TC tras traumatismo toracoabdominal cerrado se observa discontinuidad del hemidiafragma izquierdo, herniación intratorácica de estómago y colon, y estrechamiento focal de víscera herniada a través del defecto. ¿Cuál es el diagnóstico más probable?

a) Eventración diafragmática izquierda.
b) Hernia de Bochdalek incidental.
c) Rotura traumática del diafragma.
d) Parálisis frénica izquierda.

33. Varón joven con masa mediastínica anterior voluminosa. La TC muestra lesión heterogénea con áreas de grasa, líquido y calcificación grosera. ¿Cuál es el diagnóstico más probable?

a) Timoma invasivo.
b) Linfoma de Hodgkin.
c) Teratoma mediastínico maduro.
d) Bocio intratorácico.

34. Tras traumatismo torácico cerrado, un paciente presenta neumotórax persistente a pesar de tubo de drenaje correctamente posicionado. La TC muestra colapso del pulmón hacia la región posterolateral, separado del hilio, con sospecha de discontinuidad del bronquio principal. ¿Cuál es el diagnóstico más probable?

a) Contusión pulmonar extensa.
b) Rotura traqueobronquial.
c) Atelectasia obstructiva por tapón mucoso.
d) Enfisema intersticial pulmonar.

35. En el carcinoma de cérvix:

a) La preservación del estroma cervical indica invasión parametrial
b) El estadio IIb de la FIGO es quirúrgico.
c) La TC es la técnica de elección en la estadificación local.
d) Los tumores con frecuencia se originan en la unión escamoso-columnar.

36. Un adenocarcinoma de próstata que sobrepasa la seudocápsula e infiltra la base de vesícula seminal ipsilateral corresponde a un estadio T…

a) T3a

b) T2b
c) T3b
d) T4a

37. Los signos ecográficos de colecistitis son:

a) Diámetro vesicular > 3cm, engrosamiento mural > 5 mm, Murphy ecográfico positivo y colelitiasis.
b) Diámetro longitudinal vesicular > 10cm, engrosamiento mural > 2 mm, Murphy ecográficopositivo y colelitiasis.
c) Diámetro transversal vesicular > 5cm, engrosamiento mural > 3 mm, Murphy ecográfico positivo y colelitiasis.
d) Diámetro vesicular longitudinal > 5cm, engrosamiento mural > 5 mm, Murphy ecográfico positivo y colelitiasis

38. Sobre los tumores del intestino delgado, señale la opción correcta:

a) Los de estirpe neuroendocrina son los más frecuentes.
b) La localización más frecuente del adenocarcinoma es el duodeno seguido del yeyuno.
c) Los tumores carcinoides se localizan habitualmente en el yeyuno.
d) El adenocarcinoma de intestino delgado tiene un crecimiento extrínseco.

39. ¿Cuál de los siguientes es un signo ecográfico muy específico del Síndrome de Budd-Chiari?

a) Hepatomegalia y ascitis.
b) Infartos hepáticos.
c) Flujo portal enlentecido o invertido.
d) Estenosis o trombo en la luz de una o más venas suprahepáticas

40. La complicación vascular más frecuente en el postrasplante inmediato de hígado es:

a) Estenosis de las venas suprahepáticas.
b) Trombosis de la arteria hepática.
c) Estenosis de la vena porta.
d) Trombosis de las venas suprahepáticas

41. En hemorragia retroperitoneal, señale la opción falsa:

a) En pacientes con tratamiento anticoagulante suele comenzar el región ilio-psoas y presentar signo del “efecto hematocrito”.
b) Cuando se rompe un aneurisma de aorta abdominal la sangre rodea la aorta, extendiéndose principalmente hacia cara posterior quedando en su mayoría confinada al espacio iliopsoas o interfascial renal posterior.
c) La hemorragia suprarrenal es más frecuente en neonatos, pero también puede presentarse en niños y adultos.
d) El angiomiolipoma es la causa más frecuente de hemorragia perirrenal tumoral espontánea.

42. Respecto al adenocarcinoma gástrico, señale la opción falsa

a) La TC es la técnica de imagen elección para la estadificación.
b) La infiltración de órganos vecinos se considera T3.
c) La ecoendoscopia es más fiable que la TC en la valoración del "T".
d) Además de la profundidad de la infiltración, la extensión de las metástasis ganglionares es uno de los factores pronósticos más importantes

43. ¿Cuál de las siguientes opciones no es criterio de extensión tumoral extra glandular en el cáncer de próstata en RM?

a) Protrusión focal regular.
b) Pérdida de la hiposeñal normal de la cápsula.
c) Obliteración del ángulo rectoprostático.
d) Afectación o asimetría del plexo neurovascular o de la grasa periprostática.

44. Respecto al carcinoma renal hereditario, señale la opción falsa:

a) El síndrome de Lynch tipo 1, incluye un aumento del riesgo de desarrollo de otros cánceres sobre todo carcinoma endometrial, renal, urotelial y ovario
b) El subtipo histológico más frecuente en la enfermedad de Birt-Hogg-Dube es el carcinoma cromófobo.
c) El síndrome del carcinoma de células renales y leiomiomatosis hereditaria, se caracteriza por aumento del riesgo de leiomiomas uterinos y cutáneos y carcinomas renales papilares tipo 2.
d) El síndrome del carcinoma papilar renal hereditario predispone a cáncer renal papilar tipo 1.

45. En la valoracion ecografica prenatal del grado de maduración placentaria según la escala de grannum, una placenta heterogénea con condulaciones de la placa corial, calcificaciones difusas sin llegar a la placa basal se considera

a) Grado 1.
b) Grado 2.
c) Grado 3.
d) Grado 4.

46. Respecto a los trastornos de motilidad esofágica, señale la falsa

a) En la acalasia cricofaríngea, la impresión posterior en la columna de bario a nivel C5-C6 debe ser superior al 50% para diferenciarla de una impresión cricofaríngea fisiológica.
b) En el espasmo esofágico difuso, el hallazgo más frecuente es el esófago en "sacacorchos".
c) La enfermedad de Chagas, provoca hallazgos muy similares a la acalasia primaria.
d) En la acalasia primaria se evidencia ausencia de peristaltismo con ondas terciarias en estados iniciales con falta de relajación del esfínter esofágico inferior.

47. REV EGJ_OPE 16,17_PREG DOCU 47.- ¿Qué criterio no es diagnóstico de adenoma típico?

a) Pérdida de señal en fuera de fase en estudios de RM.

b) Porcentaje de lavado de contraste absoluto mayor del 60% a los 15minutos en un estudio de TC con contraste.
c) Densidad menor o igual a 20 UH en un estudio de TC basal.
d) Porcentaje de lavado de contraste relativo mayor del 40% a los 15minutos en un estudio de TC con contraste.

48. Respecto a las lesiones esplénicas benignas, señale la opción verdadera

a) Los hamartomas se asocian siempre con esclerosis tuberosa.
b) El angioma de células litorales no cursa con esplenomegalia.
c) El hemangioma es la neoplasia más frecuente.
d) Los linfangiomas esplénicos suelen ser sintomáticos.

49. En los estudios baritados en pacientes con colitis ulcerosa, señale la opción verdadera:

a) La pérdida de la haustración normal ocasiona acortamiento y rigidez del colon.
b) El patrón granular fino afecta a la superficie del colon de forma discontinua.
c) Las úlceras solo afectan a la mucosa y no penetran en las capas más profundas.
d) Los seudopólipos son más frecuentes en la enfermedad de Crohn.

50. En las pielonefritis agudas, señale la opción verdadera:

a) No suele cursar con aumento del tamaño renal.
b) La ecografía es muy sensible.
c) La vía de infección más frecuente es la hematógena.
d) En la ecografía Doppler color pueden verse áreas de disminución de la vascularización de las zonas afectas por isquemia tubular.

51. Respecto al traumatismo abdominal, señale la opcion falsa

a) La TAC es la técnica de imagen de elección para la detección de lesiones intestinales y mesentéricas en el traumatismo abdominal contuso.
b) La presencia de líquido mesentérico es un hallazgo frecuente en la lesión traumática de órganos sólidos.
c) Los signos más específicos de lesión intestinal son el neumoperitoneo y la discontinuidad de la pared intestinal
d) La extravasación mesentérica del contraste intravenoso, la presencia de irregularidades vasculares mesentéricas y la terminación brusca de un vaso mesentérico en la TAC sugiere lesión mesentérica importante.

52. En relación a los tumores testiculares, señale la opción falsa

a) El seminoma es el tumor testicular más frecuente.
b) Los tumores germinales son más heterogéneos, con calcificaciones áreas quísticas y mayor agresividad.
c) En ocasiones un tumor primario testicular puede regresar espontáneamente y aparecer como un foco ecogénico o hipoecogénico a veces calcificado.
d) La metástasis es la causa más frecuente de tumor testicular bilateral.

53. ¿Cuál de las siguientes afirmaciones sobre el carcinoma colorectal es falsa?

a) El pronóstico está relacionado con la presencia de ganglios y metástasis a distancia, pero no con la invasión parietal en profundidad.
b) La TC convencional ha demostrado escasa sensibilidad para el estudio de la extensión local.
c) Los carcinomas mucinosos muestran áreas de hiperseñal en las secuencias T2.
d) Las lesiones del colon derecho suelen diagnosticarse de forma más tardía y tienden a formar masas polipoideas en vez de lesiones anulares estenosantes.

54. ¿Cuál de los siguientes hallazgos es considerado categoria birads 2?

a) Nódulo sólido único de márgenes circunscritos.
b) Microcalcificaciones puntiformes agrupadas
c) Asimetría focal no palpable.
d) Distorsión de la arquitectura en clara relación con cicatriz postquirúrgica.

55. Respecto al sistema birads, indique la opción incorrecta:

a) La valoración debe basarse en el hallazgo más sospechoso.
b) BIRADS 0 en RM de mama puede emplearse ante estudios de calidad técnica inaceptable.
c) BIRADS 3 se asigna a la mayoría de los hallazgos que inducen a recomendar procedimientosIntervencionistas.
d) La probabilidad de malignidad de la categoría BIRADS 5 es igual o mayor al 95%.

56. Señale la opción incorrecta con respecto a los nódulos mamarios en ecografía

a) No es apropiado emplear la orientación de un nódulo como característica aislada para valorar la probabilidad de malignidad.
b) El margen de un nódulo con halo ecogénico se considera no circunscrito, indefinido.
c) La mayoría de las lesiones benignas y malignas de la mama son hipoecogénicas.
d) El refuerzo acústico posterior es un hallazgo exclusivo de los quistes.

57. Las calcificaciones de morfología sospechosa en mamografía son:

a) Calcificaciones redondeadas puntiformes agrupadas.
b) Calcificaciones anulares.
c) Calcificaciones lineales finas o ramificadas.
d) Calcificaciones distróficas de morfología irregular.

58. La causa más frecuente de nódulo palpable de localización retroareolar en un varón es:

a) Ginecomastia.
b) Lipoma.
c) Necrosis grasa.
d) Quiste de inclusión epidérmica.

59. Una de las principales indicaciones diagnósticas de la biopsia asistida por vacío en patología mamaria es:

a) Biopsia de microcalcificaciones y distorsiones de la arquitectura.
b) Evacuación de quistes sintomáticos.
c) Todas las lesiones de sospecha intermedia o alta.
d) Caracterización histológica de lesiones probablemente benignas.

60. En la afectación ósea por neurofibromatosis, señale la respuesta incorrecta:

a) La afectación vertebral suele originar cifoescoliosis.
b) La afectación pélvica más característica es la protusión acetabular.
c) Los fibromas no osificantes no se asocian a esta enfermedad.
d) La afectación de huesos largos cursa con arqueamiento.

61. Señale una característica de la deformidad de Madelung

a) El radio distal tiene una inclinación cubital y ventral.
b) El cúbito distal esta luxado ventralmente y es corto.
c) Es consecuencia de un trastorno de crecimiento de la fisis cubital distal.
d) El diagnóstico se establece con reconstrucciones 3D.

62. Se considera hallazgo virtualmente patognomónico en la fascitis necrotizante, en ausencia de traumatismo penetrante:

a) Edema subcutáneo.
b) Visualización de gas en planos fasciales.
c) Colecciones intramusculares.
d) Engrosamiento y captación de fascias.

63. Respecto a los tumores óseos, señale la opción incorrecta:

a) La radiología simple es la prueba de elección para iniciar el estudio de un tumor óseo.
b) Los distintos tipos de tumores óseos tienden a presentar predilección por edad y localización.
c) Los tumores óseos primarios son más frecuentes en las tres primeras décadas de la vida.
d) El encondroma y el osteocondroma no tienen potencial maligno.

64. Sobre el condrosarcoma, indique la respuesta correcta:

a) El encondroma y el condrosarcoma de bajo grado pueden ser indistinguibles con métodos de imagen.
b) Es el tumor maligno primario más frecuente del hueso.
c) La mayoría son de grado histológico intermedio.
d) Son más frecuentes los condrosarcomas secundarios (sobre lesión preexistente) que los primarios (sobre hueso sano).

65. Sobre los procesos artríticos, señale la opción falsa:

a) La localización de las articulaciones afectadas puede descartar con frecuencia algunos diagnósticos.
b) La afectación de la articulación interfalángica distal es frecuente en la artritis reumatoide.
c) La artritis reumatoide es puramente erosiva.
d) La anquilosis es una característica frecuente en la artritis psoriásica.

66. La lesión de Morel-Lavallé:

a) Representa un seroma de origen desconocido.
b) Tiene asiento subfascial.
c) La localización más frecuente es la región trocantérica.
d) Las características ecográficas se mantienen estables en su evolución.

67. Respecto a las complicaciones de las fracturas, señale la falsa

a) Las fracturas de la diáfisis humeral lesionan con frecuencia el nervio radial.
b) El síndrome de Volkmann es la complicación más temida de las fracturas de antebrazo.
c) Las fracturas pélvicas en horcajadas se asocian a lesión uretral.
d) La rigidez articular es más frecuente en las fracturas de húmero proximal.

68. Medidas en radiología ósea. señale la opción incorrecta:

a) El ángulo de Cobb no valora la rotación vertebral.
b) La enfermedad de Kiembock se asocia con más frecuencia con varianza cubital positiva.
c) Un ángulo femorotibial en el adulto mayor de10º se considera deformidad en valgo.
d) La distancia tuberosidad tibial-surco femoral aumenta en la luxación recidivante de rótula.

69. Respecto a las complicaciones de las artroplastias, cuál de estas afirmaciones es verdadera

a) La luxación recurrente no requiere artroplastia de revisión.
b) El signo más específico del aflojamiento es el cambio de posición del implante.
c) El desgaste de los componentes de artroplastias es más acentuado en los que se colocan en Posiciones anatómicas.
d) Las fracturas periprotésicas no se producen en el momento de la cirugía

70. Sobre las complicaciones postquirúrgicas, señale la respuesta incorrecta:

a) La artritis séptica postquirúrgica afecta al 2% de las artroplastias de cadera y rodilla.
b) La ecografía es la modalidad diagnóstica de primera línea en la artritis séptica.
c) La ecografía puede servir de guía a la artrocentesis diagnóstica.
d) Radiográficamente se puede diferenciar entre desajuste mecánico y desajuste séptico de una prótesis.

71. En un paciente menor de 45 años que presenta una hemorragia cerebral parenquimatosa espontánea ¿cuál de las siguientes causas no debemos considerar en primer lugar?

a) Vasculitis.
b) Drogadicción.
c) Hipertensión.
d) Malformaciones arteriovenosas.

72. Con respecto al término infarto maligno ¿cuál de las siguientes afirmaciones no es cierta?

a) Se trata de un extenso infarto que afecta a territorio de la arteria cerebral media.
b) Se observa desviación de línea media y efecto de masa.
c) Rápida progresión con edema masivo.
d) La craniectomía descompresiva no está indicada en las primeras 48 horas.

73. ¿Cuál de los siguientes tumores cerebrales presenta calcificaciones con más frecuencia?

a) Linfoma.
b) Glioblastoma.
c) Meduloblastoma.
d) Oligodendroglioma.

74. Ante un paciente varón joven que presenta de forma simultánea una lesión pineal y otra supraselar ¿cuál es la primera opción diagnóstica?

a) Germinoma.
b) Meningioma.
c) Meduloblastoma.
d) Linfoma.

75. Ante un paciente procedente de Latinoamérica, que acude al servicio de urgencias por primera crisis epiléptica y en la TC craneal observa lesiones puntiformes calcificadas, algunas con edema localizadas en espacios subaracnoideos y unión cortico-subcortical ¿cuál de las siguientes opciones diagnósticas sería su primer diagnóstico?

a) Toxoplasmosis.
b) Neurocisticercosis.
c) Tuberculosis.
d) Nocardiosis.

76. Si observamos una masa tiroidea sólida no calcificada, que crece con rapidez, en una paciente anciana con antecedentes de tiroiditis de has hashimoto, la primera opción diagnóstica es:

a) Bocio multinodular.
b) Linfoma no Hodgkin de tiorides.
c) Carcinoma diferenciado de tiroides.

d) Carcinoma anaplásico de tiroides.

77. En tumor mixto de paladar (adenoma pleomorfo) ¿cuál de los siguientes hallazgos radiológicos es menos frecuente? 77

a) Presentarse como lesión ovoide o lobulada según el tamaño.
b) Calcificaciones distróficas en interior de la lesión.
c) Hiperseñal en T2.
d) Remodelado óseo en paladar en lesiones grandes.

78. En un carcinoma de cavum ¿cuál de las siguientes afirmaciones no es cierta?

a) Se inicia en la fosita de Rosenmüller.
b) Puede manifestarse con pérdida de audición conductiva por obstrucción de la trompa de Eustaquio.
c) Es muy infrecuente que presente adenopatías retrofaríngeas.
d) La Resonancia es muy útil para valorar la afectación de la grasa parafaríngea, infiltración de la base de cráneo y presencia de tumor intracraneal.

79. En un paciente joven con masa cervical lateral compresible e indolora, con características radiològicas de lesión quística posterolateral a glándula submandibular, lateral a espacio carotideo y anterior al esternocleidomastoideo ¿cuál de los siguientes es su primer diagnóstico?

a) Quiste de la 2ª hendidura branquial.
b) Malformación linfática.
c) Quiste de la 1ª hendidura branquial.
d) Quiste tímico.

80. ¿Cuál de las siguientes afirmaciones es falsa?

a) El espacio de Prussak es el lugar de origen de los colesteatomas de la porción flácida.
b) Los colesteatomas aparecen como masas hipointensas en T1 en oído medio.
c) Los colesteatomas no restringen en las imágenes de difusión.
d) En las otomastoiditis puede existir erosión de cadena de huesecillos.

81. Ante una lesión expansiva situada en la punta del peñasco con alta señal en t1 y en t2 ¿cuál sería su diágnostico de los siguientes?

a) Granuloma de colesterol.
b) Petrositis apical.
c) Aneurisma de la carótida interna.
d) Colesteatoma congénito de la punta de peñasco.

82. Con respecto a la fractura cigomaticomaxilar o de trìpode ¿cual de las siguientes afirmaciones es falsa?

a) Es infrecuente la afectación del nervio infraorbitario.
b) Suele producirse tras golpe directo en la eminencia malar.
c) Se trata de una fractura compleja que afecta a arco cigomático, pared lateral de órbita, paredes anterior y lateral del seno maxilar y suelo de órbita.



d) Es más frecuente en hombre.

83. Si nos referimos a patologia degenerativa del raquis ¿cuál de las siguientes afirmaciones no es cierta?

a) La hiperostosis difusa e idiopática se caracteriza por la osificación a lo largo de la cara anterior y en menor medida lateral del raquis.
b) En la espondilosis deformante encontramos característicamente disminución de la altura discal.
c) La uncoartrosis es frecuentemente responsable de compromiso radicular.
d) La lordosis lumbar acentuada puede ser responsable de la enfermedad de Baastrup.

84. En relación con las principales causas de artefactos de imagen en la ecografía doppler señale la opción falsa

a) Las frecuencias Doppler más altas producen mayor atenuación tisular
b) Para disminuir el aliasing se puede aumentar la frecuencia de repetición de pulsos (PRF) y disminuir el ángulo Doppler.
c) La precisión de una estimación de velocidad obtenida mediante Doppler es tanta como la precisión de la medición del ángulo Doppler.
d) Los filtros de pared se emplean para eliminar el ruido de baja frecuencia.

85. Entre los efectos de la radiación aguda cuál de estas afirmaciones es falsa:

a) El eritema mínimo aparece con 200 – 300 rads.
b) El Síndrome Hematopoyético aparece con 200 – 600 rads.
c) La esterilidad se produce con 300 – 500 rads.
d) La dosis letal media en humanos (LD50) es de aproximadamente 900 rads cuando se administra en una única dosis.

86. De estos marcadores anatómicos en la radiografía postero anterior de tórax cuál de estas afirmaciones es falsa:

a) La línea de unión posterior se extiende por encima de la clavícula.
b) La línea de unión anterior tiene un grosor de 4 mm, se proyecta sobre la tráquea y representa la unión anterior de la pleura derecha e izquierda
c) La línea para espinal izquierda se extiende desde el arco aórtico hasta el diafragma.
d) La línea para traqueal es menor de 4 mm y nunca se extiende por debajo del bronquio derecho.

87. ¿Cuál de las siguientes enfermedades no se incluye en el diagnóstico diferencial de la neumonía organizativa criptogenética (NOC)?

a) Artritis reumatoide.
b) Linfoma.
c) Esclerodermia.
d) Síndrome de Churg – Strauss.

88. En relación con el enfisema pulmonar señale la opción falsa:

a) El enfisema para cicatricial cursa con áreas de baja atenuación adyacentes a áreas de fibrosis.
b) El enfisema centrolobulillar es el más frecuente y se asocia a tabaquismo.
c) El enfisema paraseptal puede formar bullas y neumotórax espontáneos.
d) El enfisema panacinar predomina en los lóbulos superiores y se asocia en un 10 – 15% de los casos con déficit de alfa 1 anti tripsina.

89. De las siguientes afirmaciones sobre el tumor carcinoide de pulmon, ¿cuál es la verdadera?

a) En los carcinoides típicos la localización periférica es la más frecuente.
b) La calcificación / osificación es muy rara.
c) Producen metástasis osteoblásticas.
d) Hasta un 14% se presentan en niños y adolescentes.

90. Indique cuál de las siguientes afirmaciones en relación con el mesotelioma es falsa

a) La incidencia en trabajadores excesivamente expuestos al asbesto es de hasta el 5%.
b) El tipo epitelial tiene un pronóstico peor que el tipo sarcomatoso o mixto.
c) Morfológicamente se caracteriza por un engrosamiento pleural denso y nodular.
d) El diagnóstico histológico del mesotelioma normalmente requiere biopsia.

91. En relación con el seminoma mediastínico señalar la opción verdadera.

a) La supervivencia a los 5 años se sitúa entre el 25% y el 50%.
b) En la TC los seminomas mediastínicos presentan una atenuación heterogénea.
c) En la radiografía simple generalmente se presentan como una gran masa en el mediastino anterior.
d) Es el tumor de células germinales maligno menos frecuente.

92. En un traumatismo torácico la resonancia magnética es la técnica de primera elección ante:

a) Sospecha de rotura diafragmática.
b) Sospecha de lesión del plexo braquial.
c) Sospecha de fractura de los arcos costales 10º, 11º o 12º.
d) Sospecha de fractura de esternón.

93. Los siguientes hallazgos son diagnósticos de tromboembolismo pulmonar crónico EXCEPTO:

a) Émbolos crónicos calcificados.
b) Defecto intraluminal periférico que forma ángulos agudos con la pared arterial
c) Estructuras lineales con morfología de redes o bandas ancladas a la pared arterial.
d) Defecto de llenado completo con disminución del calibre del vaso.

94. La causa más frecuente de muesca costal superior es:

a) Idiopática.
b) Coartación aórtica.

c) Hiperparatiroidismo.
d) Enfermedad de Takayasu.

95. En relación con las valvulopatías cardíacas, indique la respuesta verdadera.

a) Las válvulas aórtica y mitral son las más frecuentemente afectadas.
b) La fiebre reumática es la causa principal de patología valvular adquirida.
c) El síndrome de Williams puede ser causa de estenosis aórtica sub valvular.
d) Las opciones a) y b) son correctas.

96. En relación con la cardiopatía isquémica indique cuál de estas aseveraciones es FALSA.

a) La adenosina está indicada en la estimación del valor de la reserva de perfusión miocárdica en pacientes asmáticos y con broncopatía severa.
b) En la cascada de eventos de la isquemia miocárdica las alteraciones más tempranas se dan en la región subendocárdica.
c) El estudio de perfusión miocárdica aporta información en pacientes que han sufrido un infarto de miocardio para determinar el pronóstico de futuros eventos o planificar la cirugía de derivación vascular.
d) El fenómeno de "reserva de vasodilatación coronaria" explica la necesidad de realizar el estudio de perfusión en reposo y tras provocar un estrés miocárdico.

97. El arco aórtico a la derecha con arteria subclavia izquierda aberrante se asocia con estas entidades EXCEPTO:

a) Tetralogía de Fallot.
b) Ausencia del nervio faríngeo recurrente.
c) Coartación aortica.
d) Defecto del septo auricular y ventricular.

98. En relación con patología venosa cuál de estas aseveraciones es INCORRECTA:

a) Hasta un 70% de los pacientes con trombosis venosa profunda presentan a posteriori irregularidades y engrosamiento de la pared de la vena.
b) La TC - venografía tiene más sensibilidad que la ecografía para el diagnóstico de patología de la vena cava y de los vasos iliacos.
c) En el estudio doppler una inversión en el flujo no representa incompetencia venosa.
d) La vena de Dodd es una vena perforante dependiente de la vena safena interna.

99. En la determinación del grado de estenosis o porcentaje de oclusión de la arteria carótida interna con métodos no invasivos elegir la respuesta FALSA.

a) La NASCET y la ECST han establecido unos criterios de cuantificación de la estenosis basados en la angiografía digital.
b) La NASCET realiza la cuantificación midiendo el diámetro del vaso en la estenosis y el diámetro de la carótida por encima de la bifurcación.
c) La ESCT calcula el porcentaje de estenosis comparando el mínimo diámetro residual con una estimación del diámetro teórico de la luz original en la misma localización.
d) El método NASCET parece ser menos preciso que el método ECST.

100. En relación con el acceso vascular qué afirmación es INCORRECTA.

a) La punción arterial no se puede realizar atravesando las dos paredes del vaso.
b) Se debe evitar la utilización de guías hidrofílicas cuando la punción vascular se ha realizado con aguja metálica.
c) Las medidas de los introductores en escala French se corresponde con su luz interna.
d) Con el uso de introductores, aún a costa de aumentar el orificio vascular, se obtiene menor fricción y menor lesión en el acceso vascular.

101. En los procedimientos percutáneos guiados por imagen, señalar la respuesta correcta.

a) La técnica de manos libres se realiza acoplando a la sonda ecográfica un dispositivo para la introducción de la aguja.
b) El estómago no puede ser atravesado con agujas ni con catéteres.
c) El resto del tubo digestivo solo se puede atravesar con agujas.
d) Las alteraciones de la coagulación son una contraindicación absoluta.

102. Forman parte de los síndromes neurocutáneos o facomatosis congénitas transmitidas de forma autosómica dominante las siguientes enfermedades EXCEPTO.

a) Neurofibomatosis tipo I o enfermedad de Von Recklinghausen.
b) Complejo esclerosis tuberosa o enfermedad de Bourneville – Pringle.
c) Síndrome de Sturge-Weber-Dimitri o angiomatosis encefalotrigeminal.
d) Síndrome de Von Hippel-Lindau.

103. De estas afirmaciones sobre la encefalomielitis aguda diseminada cuál es FALSA.

a) Afecta a los núcleos grises profundos en el 50% de los casos.
b) Afecta fundamentalmente a adultos del sexo masculino.
c) El diagnóstico diferencial debe establecerse, entre otros, con la esclerosis múltiple, vasculitis autoinmune, enfermedad de Fabry y enfermedad de Behçet.
d) La SPECT Tc 99m- HMPAO muestra hipoperfusión más extensa que las lesiones en T2.

104. La frecuencia de las malformaciones broncopulmonares se correlaciona con las cifras expresadas SALVO en:

a) Secuestro intralobar, en la base izquierda en el 60% de los casos.
b) Quiste broncogénico, en el mediastino en el 85% de los casos.
c) Enfisema lobar congénito, afectando a dos lóbulos en el 40% de los casos.
d) Malformación adenomatoidea quística asienta en cualquier lóbulo.

105. Qué proceso NO está asociado con ulceración de la mucosa en la enteropatía por pérdida de proteínas.

a) Carcinoma.
b) Gastroenteropatía alérgica.
c) Linfoma.
d) Enfermedad inflamatoria intestinal.

106. De todas estas afirmaciones referentes al nefroma mesoblastico cuál es INCORRECTA.

a) Se denomina tumor de Blande.
b) En la ecografía se presenta como una masa quística intrarrenal poco vascularizada.
c) El tumor renal osificante de la infancia es una variante muy infrecuente del mismo.
d) Se presenta como una masa palpable en el flanco o poli hidramnios en la ecografía fetal.

107. En referencia al deslizamiento epifisario femoral qué es INCORRECTO.

a) Es más frecuente en varones púberes y con sobrepeso.
b) Consiste en un deslizamiento epifisario posterior.
c) Se corresponde con una fractura de Salther Harris tipo II.
d) Entre el 15% y el 25% de los casos son bilaterales.

108. En las anomalías de la migracion neuronal, es correcto:

a) La lisencefalia se caracteriza por una corteza adelgazada con escasos surcos y cisuras poco profundas.
b) Las heterotopias realzan de manera marcada tras la administración de Gadolinio.
c) La heterotopia difusa es típica de varones.
d) En la heterotopia en banda la gravedad clínica se correlaciona con la anchura de la banda.

109. En relación a las bases de interpretación de la imagen de rayos X, señale la opción verdadera.

a) Una mayor resolución espacial siempre conlleva un mayor ruido de la imagen.
b) Para aumentar la relación señal / ruido en una imagen de rayos X se puede disminuir la dosis de radiación y aumentar el número de fotones detectados en cada pixel.
c) El ruido de la imagen no se ve influido por la fluctuación intrínseca de los fotones en el detector.
d) Para explorar áreas de tejidos donde interesa el máximo contraste se utilizan altos kilovoltajes.

110. Cuál de las siguientes afirmaciones es correcta:

a) La relajación T1 se produce por la interacción con los campos magnéticos y la relajación T2 por las heterogeneidades del campo magnético del imán.
b) La relajación T2 es más lenta que la relajación T2*.
c) El agua libre tiene una relajación T2 más larga (T2 corto) mientras que el agua ligada tiene una relajación T2 más lenta (T2 largo).
d) Durante la relajación de los protones primero se recupera la magnetización longitudinal y posteriormente desaparece la magnetización transversal.

111. Cuál de estos nódulos pulmonares solitarios NO contiene grasa

a) Hamartoma.
b) Lipoma.
c) Cuerpo de impactación mucoide.

d) Teratoma.

112. Dentro del diagnóstico diferencial de los nódulos perilinfáticos incluimos éstos SALVO:

a) Sarcoidosis.
b) Vasculitis.
c) Silicosis y antracosis.
d) Neumonitis intersticial linfoide.

113. Cuál de estas masas mediastínicas NO está hipervascularizada.

a) Paraganglioma.
b) Metástasis de un carcinoma de células renales.
c) Enfermedad de Castleman.
d) Linfangioma.

114. De las afirmaciones siguientes respecto a la esclerosis múltiple cuál es FALSA.

a) La sensibilidad del TC para detectar placas de esclerosis múltiple es baja.
b) En las formas psudotumorales la lesión capta, en el TC, periféricamente en forma de anillo completo.
c) La RM detecta lesiones desmielinizantes en prácticamente la totalidad de los pacientes con esclerosis múltiple clínicamente definidas.
d) La RM es importante para valorar el pronóstico de la enfermedad.

115. De estos signos destacados del defecto del tabique aurículo ventricular , cuál NO se corresponde:

a) Aumento del flujo arterial pulmonar que puede asociarse a edema pulmonar.
b) Dilatación de la aurícula derecha.
c) Crecimiento de ambos ventrículos.
d) Dilatación de la arteria pulmonar principal y segmentos de la central.

116. Cuál de estas entidades NO cursa con bandas metafisarias densas.

a) Intoxicación por vitamina D.
b) Hiperparatiroidismo.
c) Variante normal.
d) Leucemia.

117. Señale la afirmación FALSA de las manifestaciones gastrointestinales de la fibrosis quística del páncreas.

a) Produce alteraciones digestivas muy variadas dependiendo del segmento gastrointestinal afecto.
b) No se correlaciona con el grado de deficiencia pancreática exocrina
c) Existe un incremento de la frecuencia de enfermedad celiaca y Giardiasis.
d) El engrosamiento de los pliegues y la dilatación de las asas pueden enmascarar otras patologías.

118. El ejercicio de funciones de gestión clínica en las organizaciones sanitarias:

a) Está sometido a la evaluación del desempeño y de los resultados.
b) Únicamente tienen la consideración de funciones de gestión clínica las relativas a la jefatura y coordinación de unidades y equipos sanitarios y asistenciales.
c) La participación en las Unidades de Gestión Clínica es obligatoria para todos los profesionales sanitarios del centro sanitario.
d) Conllevará necesariamente la compensación económica que se pacte con el órgano de gobierno del centro sanitario.

119. En relación con la adquisición de la condición de personal estatutario fijo, una vez superadas las pruebas de selección y obtenido el nombramiento conferido por el órgano competente, la persona seleccionada:

a) Debe incorporarse a una plaza del servicio o centro que le corresponda en un plazo no superior a tres meses a contar desde el día siguiente al del nombramiento.
b) La falta de incorporación a la plaza que le corresponda, dentro del plazo señalado para ello, producirá, en todo caso, el decaimiento de su derecho a obtener la condición de personal estatutario fijo.
c) Con carácter previo a la incorporación deberá superar, en todo caso, un periodo de prueba.
d) La falta de incorporación a la plaza que le corresponda, dentro del plazo señalado para ello, producirá el decaimiento de su derecho a obtener la condición de personal estatutario fijo, salvo que la falta de incorporación no sea imputable a la persona interesada y obedezca a causas justificadas.

120. El nombramiento como personal directivo de las organizaciones de servicios:

a) Únicamente puede recaer en personas que tengan la condición de personal estatutario fijo.
b) Requiere el acuerdo previo del Consejo de Gobierno y su posterior publicación en el Boletín Oficial del País Vasco.
c) Requiere la previa convocatoria pública en la que deberán establecerse los requisitos necesarios de capacidad y experiencia profesional.
d) Tiene una duración máxima de cuatro años, prorrogable por otros cuatro.

121. En relación con los derechos de los niños, niñas y adolescentes hospitalizados, diga cuál de estas afirmaciones es cierta:

a) Tienen derecho a estar acompañados por familiares, así como al uso, con carácter general, de habitación individual para preservar su intimidad.
b) Tienen derecho a dar su consentimiento para la intervención cuando se trate de mayores de 14 años.
c) Tienen derecho a proseguir su formación escolar durante su permanencia en el hospital.
d) Tienen derecho a disponer de un horario de visitas específico, en función de las peculiaridades de su hospitalización.

122. Conforme a la Ley 7/2002, de 12 de diciembre, de voluntades anticipadas en el ámbito de la sanidad, diga cuál de estas afirmaciones es cierta:

a) El documento de voluntades anticipadas se puede formalizar verbalmente ante tres testigos.
b) El documento de voluntades anticipadas se puede formalizar por escrito ante el funcionario o empleado público encargado del Registro Vasco de Voluntades Anticipadas.
c) Toda persona mayor de edad, y que no haya sido judicialmente incapacitada para ello, puede actuar como testigo para la formalización del documento de voluntades anticipadas.
d) El documento de voluntades anticipadas puede ser modificado una vez hayan transcurrido, al menos, tres meses desde su otorgamiento.

123. A los efectos de la Ley 4/2005, de 18 de febrero, para la igualdad de mujeres y hombres, se considera que los órganos administrativos pluripersonales tienen una representación equilibrada:

a) Cuando los dos sexos estén representados en un 50%.
b) Cuando la Presidencia y la Vicepresidencia del órgano recaigan en personas de distinto sexo.
c) Cuando los dos sexos estén representados por, al menos, 1/3 de las personas que lo integran.
d) Cuando los dos sexos estén representados al menos al 40%.

124. El abordaje de las listas de espera:

a) Permite disminuir las desigualdades en salud.
b) Requiere un consenso previo con las y los profesionales sanitarios.
c) Requiere un análisis previo de la demanda de servicios y una reordenación de la atención primaria.
d) Requiere desarrollar campañas para la concienciación a la sociedad acerca del uso de los recursos sanitarios.

125. Diga cuál de estas afirmaciones es FALSA:

a) El consumo excesivo de alcohol, tabaco, cannabis y policonsumo de drogas es más frecuente en hombres que en mujeres.
b) El consumo de psicofármacos sin receta es más frecuente en mujeres que en hombres.
c) El inicio de consumo de alcohol en Euskadi se produce, en términos generales, antes de los 14 años.
d) El consumo de tabaco es mayor en los grupos sociales más desfavorecidos.

126. Del análisis D.A.F.O. sobre el modelo de coordinación sociosanitaria diga cuál de estas conclusiones es cierta:

a) Existe un amplio consenso respecto del modelo de atención sociosanitaria y su coordinación interna.
b) La actual financiación resulta suficiente, pero necesita dotarse de mecanismos de coordinación interinstitucional.

c) La implantación de la historia clínica y social compartida constituye el mayor logro de la coordinación sociosanitaria.
d) Las tres afirmaciones anteriores son falsas.

127. En la TC-colonografía:

a) Se utiliza un contraste positivo para distender el colon y uno negativo para teñir las heces.
b) La distensión ha de ser óptima.
c) La reconstrucción 3D visión endoluminal no es importante.
d) Las heces se tiñen con gadolinio oral.

128. ¿Cuál de los siguientes fármacos se puede utilizar para reducir el movimiento de las asas intestinales en un estudio de RM abdominal?

a) Solución de Bohm® (polietilenglicol).
b) Buscapina® (butilbromuro de escopolamina).
c) Sumial® (propranolol).
d) Seguril® (furosemida).

129. ¿Qué secuencia de RM es más sensible para detectar esteatosis hepática?

a) Secuencias de desplazamiento químico.
b) Secuencias eco de gradiente T1 con supresión grasa (en 3D).
c) Secuencias ponderadas en T2 con supresión de la grasa.
d) Secuencias STIR.

130. En un corte ecográfico que muestra la pared del estómago, señale la respuesta correcta:

a) La muscular propia es hiperecogénica.
b) La mucosa es hiperecogénica.
c) La serosa con la grasa que la rodea es hipoecogénica.
d) La submucosa es hiperecogénica.

131. Paciente con clínica de oclusión en la que la TC muestra masa hipercaptante en íleon distal. ¿Cuál es el diagnóstico más probable?

a) Tumor carcinoide.
b) Linfoma.
c) Tumor del estroma intestinal.
d) Adenocarcinoma.

132. Paciente con celiaquía en la que la enterografía por TC muestra un engrosamiento concéntrico en yeyuno. ¿Qué tumores de intestino delgado muestran más incidencia en pacientes celíacos?

a) Adenocarcinoma y tumores del estroma.
b) Tumores del estroma y lipomas.
c) Linfoma y adenocarcinoma.
d) Carcinoide y linfoma.

133. Ecografía doppler realizada a las 24 horas de un trasplante hepático. El registro arterial está constituido únicamente por picos sistólicos (ausente la fase diastólica y la fase sistólica es de baja velocidad). ¿Cuál sería su diagnóstico y recomendación?

a) Trombosis de la arteria hepática, es necesaria revascularización.
b) Estenosis de la arteria hepática, es recomendable angioTC/angiografía para su confirmación.
c) Se trata de un artefacto, no hay que tomar ninguna precaución.
d) Puede no traducir patología en la arteria hepática, aunque es recomendable control ecográfico.

134. ¿En cuál de los siguientes estudios de TC puede ser suficiente una serie basal, sin contraste intravenoso?

a) Estudio de lesiones focales hepáticas.
b) Estudio de lesiones focales renales.
c) Estudio de lesiones focales suprarrenales.
d) Estudio de lesiones focales pancreáticas.

135. Paciente al que se le realiza un TC abdominal y como hallazgo incidental se encuentra una masa gástrica en el antro muy hipodensa, con valores de atenuación negativos. ¿De qué tumor se trata?

a) Pólipo hiperplásico.
b) Tumor neuroendocrino tipo 3.
c) Lipoma.
d) Tumor estromal.

136. Mujer de 43 años, con epigastralgia de 3 meses de evolución y pérdida de peso de 5 kg. Se realizan endoscopia y biopsia que confirman que es un adenocarcinoma gástrico. En la TC de abdomen con agua como contraste oral y contraste intravenoso se observa el signo de la serosa hiperdensa. ¿Qué podemos afirmar respecto al "T"?

a) Es un tumor que no sobrepasa la submucosa.
b) Es un tumor que no sobrepasa la muscular.
c) Es un T3 porque infiltra la grasa perigástrica.
d) Es un T4a.

137. Respecto al Sulfato de Bario utilizado en los estudios digestivos, una de las siguientes es FALSA:

a) Es un material inerte que no se metaboliza.
b) Se administra vía oral o por enema.
c) Se puede administrar de forma simple o como doble contraste.
d) Es el contraste de elección ante la sospecha de una fuga intestinal.

138. Respecto al artefacto en espejo que se observa con frecuencia en la ecografía hepática:

a) Es un artefacto que se produce debido a que el haz de ultrasonidos se encuentra con una superficie poco reflectante
b) La imagen en espejo se representa más superficial.
c) No es posible hacerlo desaparecer.
d) Es un artefacto que ayuda, ya que permite excluir derrame pleural cuando se refleja la imagen del hígado a través del diafragma.

139. El hallazgo más característico de la esteatosis hepática en la RM es:

a) Nodularidad del contorno del hígado.
b) Disminución de la señal en la secuencia T1 en fase opuesta.
c) Disminución de la señal en T1 en fase.
d) Realce irregular de contraste en la fase arterial.

140. ¿Qué secuencias de RM son más sensibles a la sobrecarga férrica en el hígado?

a) Eco de espín.
b) Eco de espín rápido.
c) Eco de gradiente.
d) STIR

141. La patología más frecuente de la pared abdominal es:

a) Hernia.
b) Hematoma.
c) Tumores.
d) Patología congénita.

142. En el diagnóstico radiológico del tipo de hernia inguinal la referencia anatómica más importante es:

a) Arteria epigástrica inferior.
b) Ligamento inguinal.
c) Vasos femorales.
d) Anillo inguinal interno.

143. Mujer de 60 años operada de carcinoma de ovario hace 6 meses. Se realiza TC de abdomen con contraste oral e intravenoso, que muestra un nódulo subcutáneo en el trayecto de la cicatriz de laparotomía media con captación periférica y un centro más hipodenso, sin interrupción de la pared. ¿Cuál es su diagnóstico?

a) Hematoma de pared.
b) Eventración por cicatriz de laparomía.
c) Metástasis.
d) Seroma.

144. RM pélvica axial T2 que muestra un engrosamiento tumoral de las paredes rectales que afectan a la mitad de la circunferencia, y que sobrepasa la capa muscular hipointensa. Indique la estadificación T:

a) T1.
b) T2.
c) T3.
d) T4.

145. ¿Cuál de las siguientes pielonefritis implica un peor pronóstico?

a) Pielonefritis enfisematosa de tipo 1 o seca.
b) Pielonefritis xantogranulomatosa.
c) Pielitis enfisematosa.
d) Pielonefritis aguda con microabsceso.

146. Señale la respuesta correcta en relación con la pionefrosis:

a) Es una hidronefrosis infectada asociada con destrucción supurativa del parénquima renal.
b) Siempre debe de haber bacteriuria.
c) No suele ser necesario desobstruir el sistema urinario.
d) En la ecografía aparece como una hidronefrosis sin ecos internos.

147. En un paciente con microlitiasis testicular bilateral están indicados controles periódicos solamente si presenta:

a) Hemospermia.
b) Infertilidad.
c) Antecedentes de tumor germinal.
d) Antecedentes de vasectomía.

148. ¿Cuál es la causa más frecuente actualmente de la estenosis uretral?

a) Iatrogénica.
b) Traumática.
c) Inflamatoria.
d) Congénita.

149. Para calcular el peso de la glándula prostática en el estudio ecográfico se utiliza:

a) El cálculo del producto de los diámetros transversal y anteroposterior por 0,5.
b) El cálculo de la suma de los diámetros transversal, craneocaudal y anteroposterior por 0,5.
c) El cálculo de la suma de los diámetros transversal y anteroposterior por 0,5.
d) El cálculo del producto de los diámetros transversal, craneocaudal y anteroposterior por 0,5.

150. Los efectos biológicos de las radiaciones ionizantes que aparecen cuando se supera un umbral de dosis son los:

a) Estocásticos.

b) Hereditarios.
c) Deterministas.
d) Probabilísticos.

151. Señala la opción correcta respecto a las magnitudes radiológicas que se emplean en radioprotección:

a) La Dosis Equivalente se relaciona con la radiosensibilidad del tejido radiado.
b) La Dosis Efectiva se mide en Grays.
c) La Dosis Equivalente se mide en Sieverts.
d) Todas son correctas.

152. Si a 4 metros de distancia de una fuente radiactiva la tasa de exposición es de 8mR/h, al acercarnos a esa fuente 2 metros, ¿cuál será la nueva tasa de exposición?

a) 2 mR / h.
b) 4 mR / h.
c) 16 mR/ h.
d) 32 mR / h.

153. Sobre los tubos de rayos X:

a) Los rayos X se generan al chocar con el cátodo los electrones producidos en el ánodo.
b) El material del ánodo condiciona las características de los RX emergentes.
c) Al aumentar el kilovoltaje se consigue un flujo de electrones con mayor energía y por tanto unos RX con energía máxima más alta.
d) Las opciones b) y c) son correctas.

154. Los rayos X se generan en el ánodo por dos interacciones, elige la combinación correcta:

a) Rayos X característicos y efecto fotoeléctrico.
b) Radiación de frenado y efecto Compton.
c) Bremsstrahlung y radiación de frenado.
d) Rayos X característicos y Bremsstrahlung.

155. De las siguientes afirmaciones señala la opción FALSA:

a) El hueso atenúa más los rayos X que el músculo porque su número atómico es mayor.
b) La atenuación de los rayos X depende del espesor de los tejidos que atraviesan.
c) El efecto Compton incrementa el contraste de las imágenes.
d) El efecto Compton contribuye a la dosis de radiación.

156. Los fenómenos implicados en la atenuación de la radiación cuando ésta atraviesa la materia son:

a) Efecto fotoeléctrico.
b) Dispersión Compton.
c) Formación de pares.



d) Todos los anteriores.

157. ¿Cuál es el resultado de una interacción de tipo fotoeléctrico?

a) Un electrón.
b) Un electrón y radiación dispersa.
c) Un fotoelectrón y radiación característica.
d) Un electrón y un positrón.

158. Sobre el efecto de la interacción Compton, elige la opción correcta:

a) Genera sobre todo radiación dispersa.
b) Aparece cuando se usa radiación electromagnética de gran longitud de onda.
c) Es poco peligroso para el personal que realiza exploraciones radiológicas a pie de cama.
d) Es fundamental para obtener radiografías de calidad.

159. El movimiento de precesión de los protones:

a) Es el movimiento que realizan sobre su propio eje.
b) Es específico de cada protón.
c) Es independiente de la potencia del campo magnético.
d) Sólo se produce en los protones alineados en paralelo.

160. Cuando durante la realización de una serie de RM se emite un pulso de radiofrecuencia, el efecto a nivel nuclear consiste en que:

a) Los protones con la misma frecuencia de precesión precesan en fase.
b) No existe en los protones una absorción relevante de energía.
c) Todos los protones empiezan a precesar en antiparalelo al campo magnético.
d) La magnetización longitudinal es máxima.

161. En los estudios de RM la grasa de los tejidos:

a) Tiene tiempos de relajación T1 y T2 largos.
b) La menor densidad celular hace que los protones pierdan energía más rápidamente.
c) En las secuencias potenciadas en T1 es hiperintensa.
d) En las secuencias potenciadas en T2 es hiperintensa.

162. En las secuencias en Resonancia Magnética:

a) El TR o Tiempo de Repetición es el tiempo entre el pulso de 90º y la obtención de la señal.
b) Los tiempos de Eco no influyen en la intensidad de señal de los tejidos.
c) Con un TR corto la intensidad de señal entre los tejidos depende de su relajación transversal.
d) Con Tiempos de Eco largos la secuencia estará potenciada en T2.

163. El bario y el yodo se emplean como agentes de contraste debido a que:

a) Son líquidos.

b) Tienen un elevado número atómico.
c) Son biocompatibles e inertes.
d) Su sabor es agradable.

164. Señala la opción verdadera:

a) Los contrastes yodados del tipo dímeros no iónicos son más viscosos que los mónomeros.
b) Los dímeros no iónicos son contrastes no nefrotóxicos.
c) Los estudios de TC con contraste intravenoso están contraindicados en pacientes en hemodiálisis por enfermedad renal terminal y en lista de espera de transplante renal.
d) Las opciones a) y c) son correctas.

165. El Gadolinio:

a) Es una sustancia paramagnética que acorta los tiempos de relajación T1 y T2 de los tejidos.
b) Se distribuye igual por todos los tejidos.
c) Se utiliza para realzar los tejidos en las secuencias potenciadas en T2
d) Es una sustancia inocua para el organismo.

166. Elige la opción correcta entre las siguientes afirmaciones:

a) Los contrastes yodados denominados isoosmolares tienen una osmolaridad menor que los denominados hipoosmolares.
b) Los contrastes yodados se distribuyen por el intersticio de los tejidos.
c) Los contrastes ecográficos son intravasculares.
d) Todas las opciones son correctas.

167. Sobre los ultrasonidos y la ecografía, elige la opción FALSA:

a) Las sondas ecográficas son emisores de ecos en un rango determinado de frecuencias.
b) La impedancia acústica es la mayor o menor resistencia de los tejidos a ser atravesados por ultrasonidos.
c) La ecografía Doppler es especialmente útil en estudios vasculares.
d) La ecografía torácica es útil para guiar drenajes de derrames pleurales loculados.

168. Señala la respuesta correcta de las siguientes opciones:

a) En el gantry de un TC van montados el tubo de RX, los detectores y el circuito de alto voltaje.
b) Los valores de atenuación 0 UH y -50 UH corresponden respectivamente con grasa y agua.
c) Los medios de contraste incrementan la resolución espacial de los estudios de TC.
d) Las opciones a) y c) son correctas.

169. ¿Cuál de las siguientes afirmaciones describe correctamente la función de los sistemas HIS, RIS y PACS en un servicio de radiología?

a) El HIS almacena imágenes radiológicas, el RIS gestiona la facturación general del hospital y el PACS sustituye al informe radiológico.

b) El HIS gestiona la información hospitalaria general del paciente, el RIS organiza el flujo de trabajo radiológico y el PACS almacena y distribuye las imágenes médicas.
c) El HIS solo se utiliza en radioterapia, el RIS únicamente en atención primaria y el PACS en laboratorio clínico.
d) El HIS y el RIS son sinónimos, mientras que el PACS solo sirve para imprimir placas radiográficas.

170. Complicaciones relacionadas con una arteriografía, indica la opción correcta.

a) Hasta en un 20% de pacientes se desarrollan hematomas extensos en el lugar del acceso vascular.
b) El desarrollo de un pseudoaneurisma en el lugar de punción arterial ocurre en menos del 1% de los pacientes.
c) La formación de una fístula arteriovenosa no es una posible complicación del acceso arterial.
d) El riesgo de muerte relacionado con una arteriografía es de un 5%.

171. Con respecto a los procedimientos terapéuticos de embolización intrarterial indica la opción FALSA.

a) Están indicados en la hemorragia amenazante de arterias bronquiales.
b) La embolización de un lecho visceral distal produce infarto y necrosis.
c) El reflujo de material de embolización debe ser monitorizado con precaución.
d) La embolización intrarterial carece de indicación en el sangrado digestivo.

172. La realización de un TIPS (Shunt Portosistémico Intrahepático Transyugular):

a) Carece actualmente de indicación.
b) Está indicado en pacientes con ascitis refractaria.
c) Está indicado en pacientes con hipertensión portal y varices esofágicas en los que el tratamiento endoscópico ha resultado inefectivo.
d) Las opciones b) y c) son correctas.

173. Identifica la FALSA de entre las siguientes opciones relacionadas con la patología de la aorta torácica.

a) La ateroesclerosis es la causa más frecuente de aneurisma de aorta.
b) El 90% de los aneurismas de aorta torácica por enfermedad ateroesclerótica tienen morfología sacular.
c) La disección Stanford tipo A implica a la aorta ascendente y su tratamiento es quirúrgico.
d) En estudios de imagen la falsa luz de una disección es mayor y comprime a la luz verdadera del vaso.

174. ¿Cuál de las siguientes afirmaciones es FALSA?

a) La hipertensión es la causa más frecuente de hemorragia encefálica intraaxial.
b) La afectación intraventricular de la hemorragia intraaxial no ensombrece el pronóstico.
c) La hemorragia hipertensiva típicamente se localiza en territorio de ganglios basales.
d) La extensión de la hemorragia condiciona el pronóstico del paciente.

175. ¿Cuál de las siguientes afirmaciones sobre el hematoma epidural es FALSA?

a) Se asocia con frecuencia a fracturas en los huesos de la calota.
b) No cruzan las líneas de sutura, pero sí pueden cruzar las reflexiones durales.
c) Es frecuente en niños que han sufrido malos tratos.
d) Su contorno es biconvexo o lenticular.

176. La detección en una TC craneal realizado a un niño de 6 años de una masa localizada en línea media del cerebelo, hiperdensa en la serie sin contraste, con realce homogéneo tras la administración de contraste, debe hacer sospechar de:

a) Meduloblastoma.
b) Neuroblastoma primario cerebral.
c) Neurocitoma.
d) Hemangioblastoma.

177. Respecto a los tumores de la región pineal indica la opción FALSA.

a) El Disgerminoma muestra realce intenso y homogéneo tras la administración de CIV.
b) La presencia de grasa y calcificaciones orienta a la posibilidad de Teratoma.
c) La detección de una masa en región pineal en un paciente con elevación de HCG y alfafetoproteína sugiere la posibilidad de Carcinoma de Células Embrionarias.
d) Los tumores pineales son más frecuentes en adultos de edad avanzada.

178. La estadificación del cáncer de próstata según TNM, la invasión de más de la mitad de un lóbulo prostático, pero no ambos lóbulos, es un estadio:

a) T2b.
b) T2a
c) T1c
d) T2c

179. En el estudio pretrasplante de un receptor renal:

a) Se requiere un segmento libre de calcificaciones parietales para la anastomosis arterial.
b) Deben valorarse los vasos renales del riñón propio derecho que podría permitir la realización de trasplante ortotópico.
c) Se incluye la realización de un topopielograma para valorar las vías excretoras.
d) No es necesaria la valoración de la permeabilidad de las venas ilíacas.

180. En relación con el carcinoma de vulva, señale la respuesta correcta:

a) La RM es la técnica de imagen de elección para la estadificación local.
b) Suelen ser tumoraciones en los labios mayores.
c) Son isointensas o moderadamente hiperintensas con respecto al músculo en imágenes ponderadas en T2.
d) Todas las respuestas anteriores son correctas.

181. Mujer con cáncer de ovario. Se realiza TC para estadificación y muestra adenopatías ilíaco-femorales. ¿A qué estadio FIGO corresponde?

a) Estadio IVa.
b) Estadio IIIA.
c) Estadio IVb.
d) Estadio II.

182. Con respecto a la tomosíntesis mamográfica digital, señale la respuesta correcta:

a) Sustituye con ventaja a la ecografía mamaria, en el caso de mamas densas.
b) Permite un mejor análisis de las microcalcificaciones que las proyecciones mamográficas focalizadas/magnificadas
c) Permite una mejor detección y análisis de las distorsiones arquitecturales que las proyecciones mamográficas focalizadas/magnificadas.
d) La imagen sintetizada supone una menor dosis de radiación que la mamografía.

183. ¿Cuál de las siguientes no es considerada indicación de ecografía mamaria/axilar?

a) Cribado, como único método.
b) Estadificación locorregional del cáncer de mama.
c) Técnica inicial en pacientes menores de 30 años, con síntomas no aclarados mediante evaluación clínica.
d) Evaluación de los implantes mamarios.

184. Paciente de 36 años, con dos antecedentes familiares directos de cáncer de mama premenopáusico y mamas densas. Señale la estrategia más eficaz de seguimiento radiológico:

a) Mamografía.
b) Ecografía mamaria.
c) RM + mamografía.
d) Ecografía mamaria y RM.

185. Una lesión palpable que se demuestra en la ecografía en una mujer de 44 años es altamente sospechosa de malignidad, BI-RADS 4C. ¿Cuál es la técnica intervencionista que deberíamos realizar a la paciente para caracterizar la lesión?

a) PAAF guiada con ecografía.
b) BAG guiada con estereotaxia.
c) BAG guiada con ecografía.
d) BAV guiada con estereotaxia.

186. Mujer asintomática de 45 años en la que la mamografía muestra un acúmulo de microcalcificaciones sospechosas de malignidad, BI-RADS 4B. ¿Cuál es la técnica de punción percutánea más adecuada para caracterizarlas?

a) La BAG guiada con ecografía.
b) La BAG guiada con estereotaxia.
c) La BAV (biopsia asistida por vacío) guiada con RM.
d) La BAV guiada con estereotaxia.

187. En relación con la radiología convencional, ¿cuál de estas afirmaciones es cierta?

a) Es la técnica de elección inicial en la mayoría de los procesos diagnósticos, especialmente tumores óseos y fracturas.
b) Normalmente es suficiente con realizar una única proyección.
c) Es la técnica de elección inicial en pacientes menores de 40 años con dolor lumbar mecánico.
d) Es la técnica de elección inicial en el estudio de la patología tendinosa del manguito de los rotadores.

188. En la RM de caderas. ¿Cuál de estas afirmaciones es cierta?

a) La RM no es una técnica adecuada en el estudio de la necrosis avascular (NAv) de caderas dada su baja sensibilidad.
b) En el protocolo de NAv debe incluirse al menos una secuencia que incluya ambas caderas dada la frecuencia de la bilateralidad de esta patología
c) La TC es la técnica más sensible y precoz para la valoración de la NAv.
d) La Rx convencional es la técnica de elección para el estudio de la NAv de cadera.

189. ¿Qué debe hacerse para diferenciar el origen neuropático u osteomielítico en una lesión en el pie de un paciente diabético:

a) Administrar contraste.
b) Valorar la presencia de fístula cutánea.
c) Realizar una punción-aspiración con aguja fina (PAAF).
d) Realizar una gammagrafía ósea.

190. Con respecto a la ecografía del hombro señale la respuesta falsa

a) El tendón supraespinoso normal se visualiza como una estructura hipoecoica.
b) La bursa subacromio-subdeltoidea en condiciones normales debe estar distendida y rellena de líquido.
c) Es necesario explorar los tendones del manguito rotador en dos planos.
d) La ecografía debe ser considerada la técnica de elección en el estudio de la patología tendinosa del manguito de los rotadores.

191. REV GCCA_OPE 18,19_PREG DOCU 14.- ¿Cuál de los siguientes signos radiológicos no se ve en un paciente con gota?

a) Erosiones con borde sobreelevado.
b) Tofo con reacción perióstica.
c) Signo del triple contorno.
d) Sinovial hiperecogénica.

192. Con respecto a una lesión en la metáfisis distal del fémur que sugiere infarto óseo, señala la respuesta falsa:

a) Se puede confundir con un encondroma.
b) Es una lesión agresiva que requiere biopsia.
c) Es un hallazgo casual en los estudios de rodilla.
d) Se suele ver como una lesión con contornos irregulares.

193. ¿Es posible apreciar alteración medular en la RM en un paciente con mieloma múltiple con estudio radiológico convencional normal? Señala la respuesta correcta:

a) La radiografía normal excluye la afectación medular.
b) Depende del patrón de afectación medular.
c) Depende del tratamiento realizado.
d) Una radiografía normal no excluye la infiltración medular.

194. ¿Cuál de estos fenómenos no se da en la médula ósea en pacientes con enfermedad de Gaucher?

a) Fibrosis
b) Infiltración
c) Edema
d) Isquemia

195. ¿Qué porcentaje corresponde a los componentes de la médula hematopoyética?

a) 80 % de grasa, 15 % de agua y 5 % de proteínas.
b) 50 % de grasa y 50 % de agua.
c) 40 % de grasa, 40% de agua y 20 % de proteínas.
d) 80 % de agua, 15% de grasa y 55 % de proteínas.

196. La lesión más grave de los músculos isquiotibiales es:

a) Rotura miotendinosa proximal.
b) Rotura miotendinosa distal.
c) Avulsión tendinosa proximal.
d) Ninguna de las respuestas es correcta.

197. ¿Qué es la enfermedad de Legg-Calvé-Perthes?

a) Es una osteocondrosis del hueso navicular.
b) Es una hemoglobinopatía.
c) Es una necrosis avascular de la epífisis femoral.
d) Es un proceso inflamatorio de la sinovial.

198. En relación con el rabdomiosarcoma, elija la afirmación correcta:

a) Es el sarcoma óseo más frecuente en la edad pediátrica.
b) Es el sarcoma de partes blandas más frecuente en la edad pediátrica.
c) Únicamente existe un subtipo histológico.
d) No suele responder a quimioterapia.

199. Se presenta en urgencias un niño de 2 meses de edad con deshidratación y múltiples vómitos, que la madre describe como "en escopetazo". Ante la sospecha de una estenosis hipertrófica de píloro, ¿qué técnica diagnóstica es la más indicada?

a) Ecografía de abdomen.
b) Tránsito esofagogastroduodenal.
c) TC abdominal.

d) RM abdominal con anestesia.

200. ¿Cuál de las siguientes técnicas diagnósticas se considera inicial para el estudio del cerebro en un neonato?

a) RM con anestesia.
b) Radiografía de cráneo dos proyecciones.
c) Ecografía transfontanelar.
d) TC craneal con contraste.

201. ¿Cuál es la localización más frecuente del neuroblastoma?

a) Fosa posterior cerebral.
b) Órbita.
c) Supratentorial.
d) Glándula adrenal.

202. Al realizar un estudio ecográfico de una consolidación pulmonar si, tras administrar contraste ecográfico, encuentra una captación prolongada (> 2 minutos tras la inyección), ¿cuál es su primera opción diagnóstica?

a) Neoplasia pulmonar.
b) Atelectasia pulmonar.
c) Afectación pulmonar metastásica.
d) Neumonía bacteriana.

203. Paciente asintomático en el que se descubre casualmente un nódulo pulmonar en una radiografía de tórax. Diagnóstico de carcinoma epidermoide de pulmón. El paciente se puede operar. ¿Cuál sería la siguiente prueba diagnóstica que realizar antes de la cirugía?

a) PET-TC.
b) TC cerebral.
c) Gammagrafía ósea.
d) RM cerebral.

204. Ante el engrosamiento de la línea paratraqueal derecha y una opacidad pulmonar periférica en LSD en una radiografía de tórax, ¿cuál es el diagnóstico más probable?

a) Neumonía organizativa.
b) Carcinoma broncopulmonar.
c) Lesión extrapulmonar.
d) Los hallazgos no permiten una aproximación diagnóstica.

205. Paciente de 78 años con una consolidación pulmonar hiperdensa. ¿Cuál es el diagnóstico más probable?

a) Infarto pulmonar.
b) Neumonía fúngica.
c) Adenocarcinoma pulmonar.



d) Toxicidad pulmonar por amiodarona.

206. ¿Cuáles son los criterios diagnósticos en TC de la neumonía intersticial usual (NIU) típica?

a) Patrón reticular de distribución peribroncovascular y bronquiectasias por tracción.
b) Patrón reticular de distribución basal y subpleural, quistes de panal y bronquiectasias por tracción.
c) Patrón alveolar de distribución perihiliar bilateral.
d) Patrón reticular de distribución peribroncovascular y predominio en ambos lóbulos superiores.

207. ¿Qué patología de las siguientes cursa con quistes aéreos en el pulmón?

a) Fibrosis pulmonar.
b) Linfangioleiomiomatosis.
c) Neumonía intersticial linfoide.
d) Todas las anteriores.

208. En un TC torácico se observa engrosamiento de la pared traqueal. El paciente presenta un pabellón auricular anómalo. ¿Cuál es el diagnóstico más probable?

a) Amiloidosis.
b) Traqueobroncopatía osteocondroplásica.
c) Policondritis recidivante.
d) Granulomatosis con poliangitis.

209. ¿Cuál es el tipo de enfisema que afecta más a las bases pulmonares?

a) Enfisema panacinar.
b) Enfisema paraseptal.
c) Enfisema centroacinar.
d) Enfisema bulloso.

210. Ante un paciente con fiebre y esputos hemoptoicos, con una consolidación alveolar con abombamiento cisural, ¿en qué etiología pensarías en primer lugar?

a) Neumonía por cytomegalovirus.
b) Neumonía fúngica semiinvasiva.
c) Neumonía por Mycoplasma.
d) Neumonía por Klebsiella.

211. ¿Cuál sería el manejo más adecuado de un nódulo pulmonar subsólido encontrado en un TC torácico realizado por otro motivo?

a) Repetir la TC en 3-6 meses.
b) Indicar cirugía pues la probabilidad de malignidad es mayor.
c) Realizar biopsia percutánea.
d) Control con TC en 5 años.

212. ¿Cuál es el desplazamiento significativo de la línea media en un estudio de TC craneal?

a) A partir de 1 mm.
b) A partir de 2 mm.
c) A partir de 5 mm.
d) A partir de 12 mm.

213. En el contexto de una fractura orbitaria, el atrapamiento de un músculo intraorbitario se caracteriza principalmente por:

a) Adopta una morfología ovoide.
b) Pierde la morfología ovoide.
c) Se asocia a hematoma intraorbitario.
d) Siempre se encuentra desplazado hacia el interior del seno maxilar adyacente.

214. La fractura de Le Fort I se caracteriza por:

a) Fractura de pterigoides y del arco cigomático.
b) Fractura de pterigoides y del maxilar.
c) Fractura de pterigoides y de huesos propios.
d) Fractura de pterigoides y del suelo de la órbita.

215. ¿En cuál de estas situaciones no se produce volet costal?

a) Fractura de 3 costillas en dos puntos diferentes.
b) Fracturas contiguas de varias costillas asociadas a fractura esternal.
c) Fractura de 2 costillas contiguas próximas a la unión costovertebral.
d) Fractura de 4 o más costillas contiguas.

216. En una laceración esplénica con sangrado activo, señale la respuesta correcta:

a) La acumulación de contraste extravascular presenta unidades Hounsfield inferiores a 60.
b) Dicho acúmulo no se modifica en series tardías.
c) El sangrado intraesplénico se asocia a mejor pronóstico.
d) El tratamiento de dicha lesión va a ser siempre quirúrgico.

217. ¿Cuál de las clasificaciones propuestas para la evaluación de las fracturas vertebrales incluye modificadores clínicos?

a) Escala TLICS.
b) Clasificación AO.
c) Clasificación de Denis.
d) AO Thoracolumbar Spine Injury Classification System.

218. Señale la respuesta correcta con respecto a la luxación rotatoria atlanto-axoidea:

a) No aparece en los niños.
b) Se relaciona especialmente con traumatismos graves.
c) No aparece en los adultos.

d) Es más frecuente en la infancia.

219. La causa más frecuente de hemorragia digestiva baja en adultos es:

a) El cáncer de colon.
b) La enfermedad diverticular.
c) El divertículo de Meckel.
d) La hipertensión portal.

220. ¿Cuál es la apariencia de los hematomas subdurales agudos?

a) Isodenso y de forma biconvexa.
b) Hipodenso y de forma biconvexa.
c) Hipodenso y con forma de semiluna.
d) Hiperdenso y con forma de semiluna.

221. ¿Cuál es la lesión más frecuente en los traumatismos del cuello?

a) Obstrucción de la vía aérea.
b) Fístula arteriovenosa.
c) Pseudoaneurisma carotídeo.
d) Oclusión vascular.

222. Con respecto a la utilidad de las técnicas de imagen en el traumatismo abdominal, indique cuál de las siguientes respuestas es correcta:

a) La combinación de diferentes proyecciones hace de la radiología simple una herramienta extremadamente precisa.
b) La RM es de gran utilidad en la mayoría de las lesiones cerebrales.
c) La Eco-FAST es la prueba más recomendable en todas las situaciones.
d) La TC es la herramienta diagnóstica principal en el diagnóstico del traumatismo abdominal.

223. En las lesiones del sistema urinario, señale la respuesta verdadera:

a) La hematuria es constante.
b) La ecografía es muy útil en su valoración.
c) Su localización anatómica las hace muy sensibles a mecanismos de desaceleración.
d) Para su correcta valoración no se requiere realizar fase de eliminación en TC.

224. En relación con la semiología de las arterias, indique la respuesta correcta:

a) Se sospecha estenosis significativa si la velocidad pico sistólica en las arterias principales es inferior a 200 cm/s.
b) El patrón espectral normal en las arterias intrarrenales se denomina tardus-parvus.
c) El tiempo de aceleración se define por el tiempo en alcanzar la velocidad telediastólica, que debe ser superior a 100 m/s.
d) Un índice de resistencia mayor de 0,8 en un injerto renal puede sugerir rechazo del mismo.

225. En relación con la recanalización subintimal, ¿Cuál de las siguientes afirmaciones es cierta?

a) Se usa exclusivamente en las oclusiones arteriales agudas.
b) El catéter y la guía avanzan en el espacio entre la íntima y la media.
c) En la recanalización subintimal no es recomendable implantar un stent.
d) Se actúa preferiblemente en el territorio aortoilíaco.

226. Señale cuál de las siguientes situaciones no es una contraindicación absoluta de la fibrinolisis:

a) Hemorragia activa de cualquier localización.
b) Neoplasia intracraneal.
c) Ataque cerebrovascular reciente.
d) Cirugía mayor reciente.

227. En relación con el tratamiento endovascular de la aorta torácica, ¿cuál de las siguientes afirmaciones no es cierta?

a) Una endoprótesis está reservada para el tratamiento de lesiones tipo B.
b) Una endoprótesis es la primera elección para el tratamiento de lesiones tipo A.
c) Se requiere un cuello suficientemente largo para anclar una endoprótesis.
d) La embolización y el cubrimiento del origen de la arteria subclavia izquierda puede aumentar el cuello proximal.

228. La oclusión de la vena porta, ¿es una contraindicación para la realización de un TIPS? Señale la verdadera:

a) Sí, es una contraindicación absoluta.
b) Sí, es una contraindicación relativa, pero no insalvable.
c) No, no afecta a la realización del procedimiento.
d) La realización de un TIPS no tiene sentido con la porta trombosada.

229. En cuanto a la formación de la imagen radiológica en radiografías simples, ¿cuál de las siguientes afirmaciones es cierta?

a) Se produce magnificación, de tal modo que las zonas del paciente más cercanas a la placa radiográfica se magnifican más que aquellas más lejanas.
b) Para obtener un mayor contraste entre los diferentes tejidos deben utilizarse rayos X de mayor energía.
c) La radiación dispersa es mayor en radiografías de bajo kilovoltaje.
d) El grado de atenuación de los rayos X depende del coeficiente de atenuación y del espesor de los tejidos atravesados.

230. En los equipos con un valor del índice de dosis de TC (CTDI) bajo, las dosis que recibe el paciente en una exploración cualquiera son:

a) Relativamente altas si lo es el producto dosis-longitud (DLP).
b) Relativamente bajas en cualquier caso.
c) Dependientes del número de imágenes reconstruidas.
d) Mayores en un barrido espiral que en uno axial.

231. La ICRP para estimar el riesgo de efectos estocásticos con dosis bajas de radiación considera que:

a) Existe una dosis umbral para efectos estocásticos por debajo de la cual nunca se producirán.
b) Hay una relación lineal con la dosis y no existe dosis umbral.
c) Existe una relación cuadrática con la dosis y un umbral de dosis.
d) No existe dosis umbral. El efecto depende del cuadrado de la dosis recibida.

232. En relación con las frecuencias espaciales utilizadas en RM, indique la respuesta correcta:

a) Las altas frecuencias espaciales analizan el contraste de la zona anatómica a estudiar.
b) Las bajas frecuencias espaciales analizan tanto el contraste como el detalle anatómico.
c) Las altas frecuencias espaciales analizan el detalle anatómico.
d) Las bajas frecuencias espaciales analizan el detalle anatómico.

233. En un estudio de angio-TC con contraste yodado intravenoso, si no se puede aumentar el volumen ni la velocidad de inyección del contraste, ¿cómo se puede conseguir mayor realce arterial?

a) Aumentando la dosis de radiación (mA·s).
b) Aumentando la duración de la inyección.
c) Incrementando la concentración de yodo.
d) Aumentando el kilovoltaje.

234. ¿Cuál de estas estructuras no se identifica en un corte cerebral sagital medio?

a) Neurohipófisis.
b) Cabeza del núcleo caudado.
c) Comisura anterior.
d) Cisterna cuadrigeminal.

235. En relación con el caso de la pregunta anterior, si el resultado de la angio-TC arterial es negativo para la existencia de aneurismas cerebrales, indique la respuesta correcta sobre el manejo del paciente:

a) Habría que repetir la angio-TC en 7-10 días para descartar la existencia de aneurismas o malformaciones arteriovenosas causantes del sangrado.
b) Habría que completar el estudio con una angio-RM arterial para descartar la existencia de aneurismas o malformaciones arteriovenosas causantes del sangrado.
c) Habría que completar el estudio con una arteriografía cerebral para descartar la existencia de aneurismas o malformaciones arteriovenosas causantes del sangrado.
d) Dado que el estudio es negativo no habría que hacer más pruebas neurorradiológicas.

236. En la TC craneal del paciente con traumatismo craneoencefálico, señale la respuesta FALSA

a) El estudio debe incluir desde foramen magno a vértex



b) Los cortes idealmente deben ser paralelos a la línea orbitomeatal
c) El estudio se valorará en diferentes ventanas
d) Es siempre recomendable realizar una serie sin y otra con CIV posterior

237. Señala cuál de las siguientes NO es una indicación de RM en el paciente con TCE

a) Para diagnóstico de lesiones vasculares
b) Ante discrepancia clinicorradiológica en pacientes con TC normal
c) Para confirmar o descartar presencia de fístula de LCR postraumática
d) Todas ellas son indicaciones de RM.

238. Respecto a los discos intervertebrales y los cambios de osteocondrosis, señala la asociación FALSA:

a) Modic tipo I: Hiposeñal en secuencias potenciadas en T1 e hiperseñal en potenciadas en T2.
b) Modic tipo II: Bandas con hiperseñal en secuencias potenciadas en T1 e iso/hiperseñal en secuencias potenciadas en T2
c) Modic tipo III: Hiperseñal en secuencias potenciadas en T1 y T2.
d) Todas son correctas.

239. ¿Cuál de los siguientes es el tipo de tumor intramedular más frecuente?

a) Hemangioblastoma
b) Glioma
c) Neurinoma
d) Meningioma

240. Sobre la otitis externa maligna, señala respuesta FALSA

a) Está causada casi exclusivamente por pseudomona aeruginosa
b) Suele originarse en el conducto auditivo externo
c) Es más propia de pacientes inmunodeprimidos y en diabéticos mal controlados
d) Todas son correctas

241. En una paciente con alteración de la analítica tiroidea, proptosis y que presenta en TC orbitario engrosamiento fusiforme de los vientres musculares de la musculatura extrínseca ocular, sospecharemos:

a) Enfermedad de Graves
b) Celulitis orbitaria
c) Pseudotumor orbitario
d) Ninguna de ellas

242. ¿Cuál de las siguientes NO es una indicación de RM orbitaria?

a) Estudio de lesiones intraoculares
b) Sospecha neuritis óptica
c) Estudio y seguimiento orbitopatía tiroidea
d) Todas ellas lo son



243. En pacientes con sospecha de sinusitis… Señalar la FALSA

a) La Rx simple puede ser una buena primera aproximación.
b) Una Rx de senos paranasales normal excluye posibilidad de sinusistis
c) La TC es la técnica de elección para valoración de senos paranasales.
d) La RM no suele ser una prueba de primera línea.

244. ¿Cuál de las siguientes es la neoplasia tiroidea más frecuente?

a) Carcinoma anaplásico
b) Carcinoma folicular
c) Carcinoma papilar
d) Carcinoma medular

245. Respecto a las glándulas paratiroides, señale la respuesta CORRECTA

a) Normalmente existen 6 glándulas paratiroideas
b) En pacientes con elevada producción de PTH, normalmente suele estar causada por un adenoma
c) La RM es la técnica de elección ante sospecha de adenoma, antes incluso que la gammagrafía
d) La ecografía no tiene ningún valor en el estudio de la patología paratiroidea

246. ¿Cuál es el manejo más apropiado de un nódulo tiroideo que por ecografía resulta hipoecogénico, de contornos irregulares, vascularización global y un diámetro de 15 mm?

a) Control en 3 meses
b) Gammagrafía
c) Punción (PAAF/BAG)
d) RM preferente

247. Respecto a las glándulas salivares, señale la opción FALSA

a) Las parótidas se pueden dividir en dos lóbulos, superficial y profundo.
b) La mayoría de sialolitiasis se producen en la glándula parótida
c) El tumor más frecuente es el adenoma pleomorfo
d) El tumor de Whartin es prácticamente exclusivo de las glándulas submaxilares

248. Respecto a los quistes de Thornwald (señalar VERDADERA)

a) Representan restos notocordales
b) Se sitúan en la línea media
c) En estudios de RM suelen presentar hiperseñal en secuencias T1
d) Todas con correctas.

249. Para la realización de un procedimiento de ablación percutánea hepática, señale la respuesta verdadera.

a) Siempre que sea posible, se preferirá el uso de la ecografía como guía de procedimiento

b) La técnica “de manos libres” permite una mayor libertad de movimiento que los sistemas de guiado adaptados a sonda
c) Es posible usar la ecografía de guía incluso cuando la lesión no es visible gracias a la fusión con TC o RM
d) Todas son correctas

250. Señale la respuesta FALSA sobre el empleo de la fluoroscopia como guía de procedimientos intervencionistas en el abdomen:

a) Emplea radiaciones ionizantes
b) Puede precisar de la inyección de contraste durante el procedimiento
c) Ha quedado limitada exclusivamente al intervencionismo biliar
d) Se basa en el empleo de sistemas coaxiales/seldinger.

251. Respecto a la acalasia esofágica, señale la opción FALSA.

a) En el esofagograma se objetiva ausencia de peristaltismo y falta de apertura del esfínter esofágico inferior
b) Se produce una dilatación asimétrica del esófago distal
c) El diagnóstico diferencial incluye tumores en cardias.
d) Puede observarse el signo del pico de pájaro.

252. Respecto a las úlceras duodenales, señale la respuesta CORRECTA.

a) La mayoría se localizan en segmentos distales duodenales
b) Ante sospecha de sangrado, la primera prueba diagnóstica a realizar será una arteriografía para valorar embolización.
c) Una de las complicaciones más frecuentes es la perforación, que puede presentarse como neumoperitoneo en radiografías simples.
d) En paciente con sospecha de úlcera duodenal complicada, la presencia de una radiografía abdominal normal sin datos de neumoperitoneo excluye posibilidad de perforación.

253. ¿Cuál de las siguientes es una complicación grave de la enfermedad de colitis ulcerosa?

a) Transformación linfomatosa
b) Megacolon tóxico
c) Fístula perianal
d) Estenosis

254. Respecto a la colitis pseudomembranosa, señale la respuesta correcta.

a) Está causada por clostridium difficile
b) Lo más habitual es que se presente con una afectación casi exclusiva del hemicolon derecho
c) En estudios de TC, se pone de manifiesto un engrosamiento muy marcado y de aspecto nodular de la pared
d) Es frecuente el antecedente de tratamiento antibiótico previo.



255. En el diagnóstico radiológico del carcinoma colorrectal, señale la opción correcta.

a) La TC presenta una alta sensibilidad para el estadiaje local
b) En el cáncer de recto la RM es útil para determinar la distancia del tumor a la fascia mesorrectal
c) La ecoendoscopia puede sustituir a la TC en el estudio de extensión
d) Todas son correctas

256. En el diagnóstico por imagen de las hernias de pared abdominal, señale la opción correcta.

a) La ecografía permite realizar estudios dinámicos
b) La TC es de utilidad ante sospecha de obstrucción intestinal secundaria
c) La RM también permite estudios dinámicos con maniobras de valsalva
d) Todas son correctas.

257. ¿Cuál de las siguientes referencias anatómicas ayudan a distinguir una hernia crural?

a) Localización medial a paquete vascular epigástrico inferior
b) Localización lateral a vasos epigástricos
c) Localización medial a vena femoral y lateral a tuberosidad del pubis
d) Localización lateral a vena femoral y tuberosidad pubis

258. ¿Cuál de los siguientes NO es un signo ecográfico de colecistitis aguda?

a) Líquido perivesicular
b) Signo del Murphy ecográfico
c) Engrosamiento parietal mayor de 2 mm
d) Distensión vesicular mayor de 4 cm en plano transversal

259. ¿Cuál de los siguientes hallazgos puede verse en la pancreatitis aguda grave?

a) Ausencia de realce de más de un 30% de la glándula
b) Trombosis portal
c) Absceso pancreático
d) Todas ellas

260. Señale la respuesta correcta respecto al manejo de las lesiones esplénicas

a) Ante una lesión hipodensa en TC de morfología traingular subcapsular, hay que pensar en infarto y no es necesario control ni realización de más estudios
b) Las lesiones ecogénicas pueden plantear diagnóstico diferencial con angiomas y hamartomas
c) Las lesiones hipoecoicas son siempre de aspecto benigno y no suelen requerir de pruebas complementarias
d) Los angiomas en RM son hipointensos en secuencias T2

261. ¿Cuál de las siguientes no es una variante anatómica renal que se puede ver en ecografía?

a) Lobulación fetal

b) Hipertrofia de columna de Barthin
c) Defecto de fusión de la unión
d) Riñón en herradura

262. Respecto a las adenopatías mesentéricas, señale la opción FALSA.

a) La enfermedad de Whipple puede manifestarse con adenopatías hipodensas
b) La ausencia de hepato o esplenomegalia descarta posibilidad de mononucleosis infecciosa
c) En pacientes con sospecha de apendicitis, pero apéndice normal y adenopatías en FID hay que considerar posibilidad de adenitis mesentérica
d) Las adenopatías por TBC suelen presentar centro hipodenso o necrótico

263. Respecto a las anomalías congénitas de la vía biliar, señale la opción correcta.

a) La enfermedad de Caroli se caracteriza por afectar a la vía biliar intrahepática, provocando dilataciones saculares
b) La atresia biliar es una anomalía congénita grave y poco frecuente
c) La presencia de un trayecto común del colédoco distal y ducto pancreático principal de más de 15 mm se asocia a mayor riesgo de colangiocarcinoma y pancreatitis crónica.
d) Todas son correctas.

264. Respecto al tratamiento percutáneo de la colecistitis aguda, señale la opción correcta

a) El catéter puede posicionarse mediante punción directa (trócar) o técnica de Seldinger
b) Si bien el abordaje puede ser transperitoneal o transhepático, el transhepático se asocia a menor pérdida del catéter y salida de bilis a cavidad abdominal
c) En pacientes anticoagulados, siempre que sea posible revertiremos anticoagulación
d) Todas son correctas

265. Mujer de 40 años, sin antecedentes de interés, que acude al hospital con cefalea intensa sin otra sintomatología. Se le realiza una TC cerebral simple que muestra una hemorragia subaracnoidea localizada en los surcos de la convexidad frontoparietal derecha. Señale la respuesta correcta para su manejo:

a) Se debería realizar una angio-TC en fase arterial para descartar la presencia de aneurismas cerebrales.
b) Se debería realizar una angio-TC en fase arterial y venosa para descartar la presencia de aneurismas cerebrales, vasculitis, trombosis venosa, enfermedad de Moya-Moya, malformaciones arteriovenosas, etc.
c) La hemorragia subaracnoidea es probablemente de origen traumático y no es necesario realizar estudios de angio-TC ni de angio-RM.
d) Debe realizarse una arteriografía cerebral, sin necesidad de efectuar previamente una angio-TC o angio-RM.

266. Indique la respuesta verdadera en relación con los hallazgos más frecuentes ante una tumoración frontal parasagital central, en RM cerebral (T2, T1, y T1 con contraste axial y coronal):

a) Es una lesión intraparenquimatosa, ya que visualizamos una hendidura de LCR y vasos entre la lesión y el parénquima cerebral.
b) Es una lesión poco vascularizada.
c) Existe habitualmente sangrado intratumoral.
d) En esta localización son compatibles con un meningioma del surco olfatorio.

267. Paciente que ha presentado un primer episodio de mielitis transversa incompleta. En la RM craneal se identifican lesiones focales T2 (una con rotura de BHE) así como en la RM medular, se observa una lesión focal dorsal. ¿Cuál de las siguientes afirmaciones es verdadera y los criterios diagnósticos de esclerosis múltiple?

a) La lesión medular no puede utilizarse para demostrar diseminación espacial porque es sintomática.
b) Los hallazgos de la RM cumplen criterios de diseminación espacial y temporal.
c) El diagnóstico definitivo de esclerosis múltiple en este caso requeriría la demostración de lesiones desmielinizantes nuevas en un nuevo estudio de RM.
d) Es preciso para establecer el diagnóstico de esclerosis múltiple que las bandas oligoclonales en líquido cefalorraquídeo sean positivas.

268. Síndromes parkinsonianos y atrofia del tronco encefálico. Indique la respuesta verdadera en la Atrofia Multisistémica Cerebelosa:

a) La RM suele mostrar lesiones hiperintensas en pedúnculos cerebelosos superiores.
b) La hiperseñal en cruz que afecta la protuberancia orienta al diagnóstico de enfermedad priónica.
c) La atrofia pontina es característica de la parálisis supranuclear progresiva.
d) La hiperintensidad de pedúnculos cerebelosos medios se puede observar en la atrofia multisistémica y el síndrome de premutación del X-frágil.

269. Enfermedad priónica. Indique la respuesta verdadera:

a) La RM muestra suele mostrar lesiones corticales y en núcleos caudados con restricción a la difusión.
b) La asimetría de las lesiones que se observan excluye el diagnóstico de enfermedad priónica.
c) La secuencia de difusión es menos sensible que la secuencia T2-FLAIR en la detección de las lesiones que caracterizan las enfermedades priónicas.
d) Un estudio de RM normal excluye el diagnóstico de enfermedad priónica.

270. ¿Cuál de las siguientes afirmaciones es verdadera en relación respecto al diagnóstico de hidrocefalia normotensiva?

a) Existe una adecuada proporción entre el tamaño de los espacios subaracnoideos y del sistema ventricular.

b) Se puede observar DESH *(disproportionately enlarged subarachnoid space hydrocephalus).*
c) La marcada dilatación de las astas temporales sugiere el diagnóstico de enfermedad de Alzheimer.
d) El ángulo calloso es superior a los 90º.

271. ¿Qué arteria coronaria irriga la cara inferior del VI en la mayoría de la población?

a) Arteria descendente anterior.
b) Arteria coronaria derecha.
c) Arteria circunfleja.
d) Arteria sinoatrial.

272. Se realiza una RM cardiaca a un paciente con patología valvular aórtica obteniéndose los siguientes parámetros FEVI 57 %, VTD 108 ml/m2, área valvular aórtica de 3 cm2, velocidad pico sistólica de 148 cm/s, volumen regurgitante de 69 ml y fracción de regurgitación de 44 %. ¿Cuál es el diagnóstico?

a) Insuficiencia aórtica grave.
b) Insuficiencia aórtica grave con estenosis aórtica moderada (doble lesión aórtica).
c) Insuficiencia aórtica grave con estenosis aórtica grave (doble lesión aórtica).
d) Estenosis aórtica moderada.

273. La aparición de áreas hipointensas en el seno de una cicatriz transmural en la RM obtenida de un paciente con infarto de miocardio indica:

a) Buen pronóstico.
b) Bajo flujo.
c) Ausencia de necrosis transmural.
d) Fenómeno de "no reflow" (obstrucción microvascular).

274. Señala la respuesta correcta:

a) La "pierna del tenista" se refiere únicamente a la rotura parcial del músculo gemelo interno.
b) Clínicamente es típico el "síndrome de la pedrada".
c) Nunca se complica con trombosis venosa.
d) Es importante al hacer la ecografía presionar mucho con la sonda.

275. Respecto a la interacción de los Rayos X con la materia. Señale la respuesta INCORRECTA:

a) Cuando el organismo se expone a los Rayos X las dos interacciones (efecto fotoeléctrico y efecto Compton) ocurren de forma simultánea.
b) La atenuación es el resultado de la absorción y la dispersión.
c) En el efecto fotoeléctrico predomina la absorción.
d) El efecto Compton predomina a bajas energías.

276. Las rejillas tipo Bucky se utilizan para:

a) Aumentar la resolución espacial de las radiografías.
b) Disminuir la radiación dispersa que incide en la placa radiográfica.
c) Colimar el haz de rayos X.
d) Disminuir la dosis de radiación en la piel del paciente.

277. ¿Cuál de estas afirmaciones es cierta?

a) Un objeto grueso absorbe menos radiación que uno delgado con la misma composición.
b) La absorción de la radiación es directamente proporcional al número atómico de la materia.
c) La densidad del objeto no influye en la dispersión de la radiación.
d) Las características de la radiación incidente no influyen en la absorción de la radiación.

278. En la TC helicoidal o volumétrica:

a) El movimiento de la mesa que transporta al paciente y la emisión de radiación por el tubo de RX sucede de forma simultánea.
b) Los rayos X trazan un círculo a lo largo de la superficie del paciente.
c) El movimiento de la mesa que transporta al paciente y la emisión de radiación ocurre de manera secuencial.
d) Si disminuimos el pitch en el estudio helicoidal reducimos la dosis de radiación.

279. En la física de la TC, señala la respuesta INCORRECTA:

a) En la TC las imágenes se adquieren únicamente en el plano axial.
b) En los TC de tercera generación el tubo de rayos X y los detectores gira alrededor del paciente.
c) A cada píxel se le otorga un valor que representa los valores de atenuación y se calcula en unidades hounsfield.
d) Las unidades hounsfield positivas representan densidades radiológicas inferiores a la densidad del agua.

280. En RM, la frecuencia del pulso de Radiofrecuencia necesaria para excitar los spines debe:

a) Ser igual a la frecuencia de spin de los protones.
b) Ser igual a la densidad protónica.
c) Ser igual a la frecuencia de precesión de los protones.
d) Debe ser múltiplo de la frecuencia giromagnética.

281. El tiempo T1 se refiere a:

a) El desfase de los momentos magnéticos que conforman el vector neto de magnetización.
b) La recuperación del vector neto de magnetización al plano longitudinal.
c) El número de núcleos que conforman el vector neto de magnetización.
d) El tiempo necesario para la excitación de los protones de hidrógeno.

282. El agua tiene un tiempo de relajación:

a) T1 corto.
b) T2 corto.
c) a) y b) son ciertas.
d) Todas son falsas.

283. Las bobinas de gradiente ayudan a:

a) Localizar cada punto de la imagen de RM.
b) Enviar el pulso de RF.
c) Compensar las inhomogeneidades del sistema de RM.
d) Transformar la señal de RF en datos digitales.

284. ¿En una imagen de RM cómo conseguimos mejorar la resolución espacial?

a) Aumentando el grosor de corte.
b) Aumentando el tamaño del vóxel.
c) Disminuyendo el FOV.
d) Disminuyendo el número de codificaciones de fase.

285. La dosis recibida por un individuo depende exclusivamente de:

a) Tiempo de permanencia en el campo de radiación.
b) Distancia de la fuente de radiación-individuo.
c) Tiempo de permanencia, distancia fuente-individuo y blindaje interpuesto entre ambos.
d) Blindaje interpuesto entre ambos.

286. Señale la afirmación INCORRECTA en relación a la protección radiológica (PR):

a) El objetivo de la PR es reducir la aparición de los efectos deterministas y evitar la probabilidad de aparición de efectos estocásticos.
b) Los efectos deterministas ocurren tras exposiciones a dosis relativamente altas, siendo excepcionales en el radiodiagnóstico.
c) Los efectos estocásticos se caracterizan porque su gravedad no es proporcional a la dosis absorbida.
d) Los efectos biológicos de las radiaciones ionizantes derivan del daño causado en la estructura química de las células.

287. Los efectos biológicos deterministas que pueden presentarse en Radiología:

a) Tienen una gravedad que aumenta con la dosis.
b) Tienen una probabilidad de aparición que aumenta con la dosis.
c) No tienen umbral de dosis.
d) No guardan relación con las denominadas reacciones tisulares.

288. Para preparados con la misma concentración de yodo (p.ej.300 mgI/mL). ¿Con cuál de las siguientes moléculas de contraste yodados será menor la osmolaridad de la solución?

a) Monómero no iónico.
b) Dímero iónico.
c) Dímero no iónico.
d) Si la concentración de yodo es la misma, la osmolaridad de la solución no varía, independientemente de la molécula de contraste iodado.Ç

289. ¿Cuáles son criterios diagnósticos en TC de la NIU (Neumopatía Intersticial Usual)?

a) Patrón de distribución peribroncovascular y bronquiectasias por tracción.
b) Patrón reticular de distribución basal y subpleural, quistes de panal y bronquiectasias por tracción.
c) Patrón alveolar de distribución perihiliar bilateral.
d) Patrón reticular de distribución peribroncovascular y predominio en lóbulos superiores.

290. Definimos como T3 en la 8ª TNM de cáncer de pulmón:

a) Tumor >5 cm pero <7 cm.
b) Invasión de la pared torácica, nervio frénico o pericardio parietal.
c) Otro tumor en el mismo lóbulo que el primario.
d) Todas las anteriores.

291. En un TC de alta resolución de tórax, la presencia de quistes aéreos nos sugiere:

a) Neumonía intersticial linfoide.
b) Linfangioleiomiomatosis.
c) Amiloidosis pulmonar.
d) a) y b) son correctas.

292. Definimos como T4 en la 8ª TNM de cáncer de pulmón:

a) Tumor de >7 cm.
b) Adenopatías homolaterales mediastínicas.
c) 2 nódulos en diferentes lóbulos del mismo hemitórax.
d) a) y c) son correctas.

293. Un nódulo pulmonar de 1 cm asociado a la presencia de metástasis cerebral única, se estadía (según la 8ª TNM) como:

a) T1N0Mia.
b) T1N0M1b.
c) Estadio I.
d) Estadio IIIB.

294. La presencia de adenopatías mediastínicas homolaterales de 2 cm en TAC, con PET negativo; para la correcta estadificación según la 8TNM:

a) Es N0.
b) Es N2.
c) Es necesaria confirmación histológica.
d) Es N3.

295. ¿Cuál de los siguientes hallazgos radiológicos NO se considera típico en la neumonía por COVID-19?

a) Densidades en "vidrio deslustrado" de predominio periférico.
b) Cavitación.
c) Signo del halo invertido.
d) Dilatación de los vasos segmentarios.

296. Sobre los anillos vasculares. ¿Cuál provoca una muesca anterior en el esofagograma?

a) Doble arco aórtico.
b) Arco aórtico derecho con subclavia izquierda aberrante.
c) Arco aórtico izquierdo con subclavia derecha aberrante.
d) Lazo (sling) de la arteria pulmonar.

297. ¿Cuál de las siguientes lesiones difusas de la tráquea curso con mayor frecuencia con aumento de calibre traqueal?

a) Granulomatosis de Wegener.
b) Policondritis recidivante.
c) Sarcoidosis.
d) Síndome de Mounier-Kuhn.

298. Es un signo directo de atelectasia lobular:

a) Desplazamiento hiliar.
b) Elevación del hemidiafragma.
c) Agrupación broncovascular.
d) Desplazamiento mediastínico.

299. ¿Cuál de las siguientes entidades es causa de consolidación pulmonar difusa aguda?

a) Linfoma.
b) Síndrome de Goodpasture.
c) Sarcoidosis.
d) Proteinosis alveolar.

300. A las 48 horas de un traumatismo pulmonar la aparición de consolidación del espacio aéreo nos debe hacer sospechar:

a) Embolismo graso.
b) Contusión.
c) Laceración.

d) Aspiración.

301. Indique cuál de los siguientes es un signo directo de atelectasia lobular:

a) Pérdida de aireación.
b) Desplazamiento de cisuras.
c) Signos broncovasculares.
d) Todos son signos directos.

302. Mujer de 35 años fumadora ocasional con tos y disnea. Entre sus antecedentes destaca una esclerosis tuberosa y 2 episodios de neumotórax. En el TACAR se observan quistes de paredes finas de distribución difusa en ambos hemitórax. El diagnóstico más probable es:

a) Neumonía intersticial linfoide.
b) Linfangioleiomiomatosis.
c) Neumonía no específica o NINE.
d) Histiocitosis de células de Langerhans.

303. Cuál de las siguientes afirmaciones NO es cierta en la Coartación de Aorta:

a) Se asocia con frecuencia a válvula aórtica bicúspide.
b) Se asocia a síndrome de Turner.
c) Se asocia a aneurismas cerebrales.
d) Se asocia a enfermedad pulmonar intersticial difusa.

304. Las endofugas tipo II que ocurren como complicación del tratamiento percutáneo con endoprótesis en los aneurismas de aorta abdominal:

a) Son las más frecuentes.
b) Las arterias lumbares y la mesentérica inferior son las fuentes más frecuentes que retroalimentan el saco.
c) a) y b) son ciertas.
d) Están causadas por porosidad de la prótesis.

305. El mixoma cardiaco:

a) La localización más frecuente es el lado izquierdo del septo interauricular.
b) La localización más frecuente es el lado derecho del septo interauricular.
c) La localización más frecuente es el lado izquierdo del septo interventricular.
d) La localización más frecuente es el lado derecho del septo interventricular.

306. La Neumonía Intersticial Descamativa:

a) Afecta principalmente a fumadores.
b) Cursa con eosinofilia en sangre.
c) El pronóstico suele ser malo con fibrosis progresiva.
d) La afectación es de predominio apical.

307. ¿Cuál de las siguientes afirmaciones es FALSA en las trombosis venosas?

a) En la trombosis aguda el vaso es compresible.
b) En la trombosis aguda aumenta el diámetro del vaso.
c) En la trombosis crónica el trombo es ecogénico.
d) En la trombosis crónica el vaso es ecogénico, estrecho y no compresible.

308. Ante la sospecha de hipertensión pulmonar tromboembólica crónica la prueba de imagen indicada es:

a) Resonancia magnética.
b) RX de tórax.
c) Gammagrafía de ventilación-perfusión.
d) Angio-TAC de arterias pulmonares.

309. La neumonía por *Klebsiella pneumoniae*:

a) Es típica en infección por VIH.
b) Nunca se asocia a derrame metaneumónico.
c) Es una neumonía por un grampositivo.
d) Abomba las cisuras y produce una "neumonía pesada".

310. El tumor de Pancoast:

a) Tiene calcificaciones condroides.
b) El adenocarcinoma es el tipo histológico más frecuente.
c) El carcinoma epidermoide es el tipo histológico más frecuente.
d) Tiene calcificaciones laminares.

311. Es cierto que el estudio pre-TAVI para el tratamiento de la estenosis aórtica:

a) Las medidas del anillo valvular deben hacerse en sístole.
b) Deben valorarse las venas ileofemorales.
c) Debe realizarse un TAC de cráneo basal sin contraste.
d) Las medidas del anillo valvular deben hacerse en diástole.

312. La técnica endovascular de recanalización subintimal:

a) Se usa exclusivamente en las oclusiones arteriales agudas.
b) En la recanalización subintimal no es recomendable usar un balón de angioplastia.
c) El catéter y la guía avanzan en el espacio entre la íntima y la media.
d) Se actúa preferentemente en el territorio aortoilíaco.

313. NO es un signo de tromboembolismo pulmonar agudo:

a) Defecto de llenado periférico formando un ángulo agudo con la pared arterial.
b) Defecto de llenado periférico formando un ángulo obtuso con la pared arterial.
c) Defecto de llenado completo del vaso, con aumento de su diámetro.
d) Defecto de llenado parcial rodeado de contraste ("signo del tranvía").

314. El secuestro pulmonar extralobar:

a) Es más frecuente en lóbulos superiores.
b) Tiene un aporte arterial sistémico y un drenaje venoso pulmonar.
c) Tiene un aporte arterial y venoso sistémico.
d) Está revestido por pleura visceral.

315. ¿Cuál de las siguientes afirmaciones es FALSA de la neumonía organizativa criptogénica?

a) Puede verse el "signo del halo invertido" en el TACAR.
b) Puede verse el "signo del halo" en el TACAR.
c) Buena respuesta al tratamiento con corticoides.
d) Es la neumonía intersticial idiopática más rápidamente progresiva.

316. ¿Cuál de los siguientes tumores es el tumor sólido más frecuente del mediastino anterior?

a) Timoma.
b) Linfoma de Hodgkin.
c) Tumores germinales.
d) Tumores mesenquimales.

317. ¿Cuál de las siguientes técnicas diagnósticas es superior en la distinción entre trombo y tumor cardíaco?

a) Cateterismo cardíaco.
b) TAC multidetector.
c) RMN cardiaca.
d) Ecografía.

318. En el estudio vascular con angio-TAC, es FALSO que:

a) Son útiles las reconstrucciones con MIP.
b) Son útiles las reconstrucciones con minIP.
c) La fase venosa se obtiene unos 100 segundos tras el inicio de la inyección de contraste.
d) La fase arterial se obtiene unos 45 segundos tras el inicio de la inyección de contraste.

319. Señale cuál de los siguientes signos NO es un signo localizador en una radiografía de tórax:

a) Signo del hilio oculto.
b) Signo toracoabdominal.
c) Signo cervicotorácico.
d) Signo del nenúfar.

320. En un paciente de la Unidad de Cuidados Intensivos con barotrauma en la RX de tórax nos podemos encontrar:

a) Neumomediastino.
b) Neumotórax.
c) Enfisema subcutáneo.
d) Todas las respuestas son correctas.

321. ¿Cuál de los siguientes procesos NO se asocia con el consumo de tabaco?

a) Histiocitosis de células de Langerhans.
b) Linfangioleiomiomatosis.
c) Enfisema.
d) Cáncer de pulmón.

322. En la invaginación intestinal, señale la respuesta FALSA:

a) La mejor prueba diagnóstica es la ecografía.
b) En la ecografía veremos la típica imagen en "dónut".
c) El tratamiento inicial consiste en la reducción hidrostática con guía ecográfica.
d) La localización más frecuente es la colo-cólica.

323. ¿Cuál de los siguientes escenarios NO se incluye dentro del síndrome aórtico agudo?

a) Úlcera penetrante aguda.
b) Disección aórtica.
c) Arco aórtico cervical.
d) Hematoma intramural.

324. ¿Cuál de los siguientes tipos de comunicación interauricular se puede asociar con un drenaje anómalo de las venas pulmonares derechas?

a) Tipo ostium secumdum.
b) Tipo seno venoso superior.
c) Tipo seno coronario.
d) Tipo ostium primum.

325. ¿Un pseudoaneurisma renal en un traumatismo abdominal cerrado con qué grado lesional se corresponde en la clasificación de la AAST (American Asociation of Surgery of Trauma)?

a) Grado I.
b) Grado II.
c) Grado III.
d) Grado V.

326. ¿Cuál de los siguientes subtipos de neoplasia renal es el más frecuente en adultos?

a) Células claras.

b) Papilar.
c) Cromófobo.
d) Oncocitoma.

327. ¿En cúal de las siguientes situaciones estaría indicada la realización de una ecografía en un paciente con sospecha de cólico renal?

a) Fiebre.
b) Más de 6 horas de duración.
c) Ausencia de antecedentes de cólico renal.
d) Paciente oncológico.

328. En el contexto del traumatismo renal, ¿cuál de los siguientes hallazgos tomográficos clasifica una lesión como Grado IV según la escala de la AAST (American Association for the Surgery of Trauma)?

a) Laceración del córtex renal profunda de más de 1 cm sin extravasación de orina.
b) Laceración parenquimatosa que se extiende a través de la corteza, médula y sistema colector con extravasación de contraste urinario.
c) Hematoma subcapsular no expansivo que comprime el parénquima renal.
d) Avulsión completa del hilio renal con riñón desvascularizado.

329. Ante una sospecha clínica de litiasis ureteral aguda, ¿cuál es el signo radiológico indirecto más sensible y específico observable en una TC helicoidal sin contraste (TCMD)?

a) El signo del "borde de tejido blando" (tissue rim sign).
b) Presencia de nefrograma estriado persistente.
c) La ectasia ureteropiélica asociada a estriación de la grasa perirrenal.
d) La visualización directa de la sombra acústica posterior.

330. En la RM multiparamétrica de próstata, ¿cómo se define la categoría PI-RADS 4 en la secuencia de Difusión (DWI/ADC) para una lesión localizada en la zona periférica?

a) Foco hiperintenso en DWI y marcadamente hipointenso en ADC, de tamaño menor a 1.5 cm sin extensión extraprostática.
b) Lesión de comportamiento lineal o difuso con restricción moderada de la difusión.
c) Cualquier lesión que muestre realce precoz y lavado en la secuencia dinámica con contraste (DCE).
d) Masa de tamaño mayor o igual a 1.5 cm o con signos evidentes de invasión capsular.

331. Una masa suprarrenal incidental de 2.5 cm detectada en TC presenta una atenuación basal de 18 Unidades Hounsfield (UH) en la fase sin contraste. En el estudio dinámico presenta 65 UH en fase portal y 28 UH en la fase tardía (a los 15 minutos). ¿Cuál es la naturaleza más probable de la lesión?

a) Mielolipoma suprarrenal.
b) Adenoma suprarrenal rico en lípidos.
c) Adenoma suprarrenal pobre en lípidos.
d) Metástasis suprarrenal o carcinoma suprarrenal.

332. En la caracterización por Resonancia Magnética de una masa ovárica, ¿cuál de los siguientes perfiles de señal en las secuencias ponderadas en T1 y T2 es característico de un endometrioma?

a) Hiperintenso en T1 e hiperintenso en T2 de forma homogénea.
b) Hipointenso en T1 e hiperintenso en T2 con realce nodular.
c) Hiperintenso en T1 con caída de señal en las secuencias de supresión grasa (Fat-Sat).
d) Hiperintenso en T1 con pérdida progresiva de señal en T2, fenómeno conocido como "sombreamiento" o "shading".

333. Paciente diagnosticado de Neoplasia Endocrina Múltiple tipo 1 (MEN 1). ¿Cuál es la neoplasia endocrina pancreática funcional más frecuente que se debe buscar mediante TC multifásica o RM?

a) Glucagonoma.
b) VIPoma.
c) Gastrinoma.
d) Insulinoma.

334. Según el sistema BI-RADS® de la ACR, si una ecografía mamaria revela un nódulo ovalado, circunscrito, paralelo a la piel (más ancho que alto) y con ecogenicidad homogénea, que no ha cambiado en los últimos dos años, ¿cuál es la categorización correcta y su manejo?

a) BI-RADS 3; Seguimiento a corto plazo (6 meses).
b) BI-RADS 2; Hallazgo benigno, se reanuda el cribado anual habitual.
c) BI-RADS 4A; Sospecha baja de malignidad, requiere biopsia con aguja gruesa (BAG).
d) BI-RADS 1; Examen normal.

335. Al evaluar calcificaciones mamarias por mamografía, ¿cuál de los siguientes descriptores morfológicos se asocia con el mayor Valor Predictivo Positivo (VPP) para carcinoma ductal in situ (CDIS) y requiere obligatoriamente una categoría BI-RADS 4B o 4C?

a) Calcificaciones groseras heterogéneas.
b) Calcificaciones lineales finas o ramificadas (casting).
c) Calcificaciones amorfas.
d) Calcificaciones pleomórficas finas.

336. En una TC trifásica renal, una lesión sólida cortical muestra captación intensa en fase corticomedular y lavado rápido en fase nefrográfica. ¿Cuál es el diagnóstico más probable?

a) Carcinoma papilar
b) Carcinoma de células claras
c) Oncocitoma
d) Angiomiolipoma pobre en grasa

337. En la diferenciación entre obstrucción aguda y crónica en TC, ¿qué hallazgo orienta a cronicidad?

a) Estriación de grasa perirrenal
b) Nefrograma retardado
c) Atrofia cortical
d) Edema perirrenal

338. En Uro-TC, ¿qué fase es más útil para detectar carcinomas uroteliales?

a) Fase corticomedular
b) Fase nefrográfica
c) Fase excretora
d) Fase arterial precoz

339. En RM prostática, una lesión PI-RADS 5 se define por:

a) Restricción leve difusión
b) >1.5 cm o invasión extraprostática
c) Solo realce precoz
d) Hipointensidad en T1

340. En el escroto agudo, ¿qué hallazgo diferencia epididimitis de torsión?

a) Dolor
b) Aumento tamaño
c) Hiperemia Doppler
d) Hidrocele

341. Trasplante renal: índice de resistividad >0.9 sugiere:

a) Normalidad
b) Rechazo agudo
c) Estenosis arterial
d) Trombosis venosa

342. Una masa suprarrenal con señal caída en out-of-phase indica:

a) Metástasis
b) Adenoma lipídico
c) Feocromocitoma
d) Carcinoma

343. En RM pélvica, el signo de 'shading' sugiere:

a) Teratoma
b) Endometrioma
c) Quiste simple



d) Absceso

344. Tumores neuroendocrinos pancreáticos pequeños se detectan mejor en:

a) Fase venosa
b) Fase arterial
c) Sin contraste
d) RM T1

345. En Doppler fetal, aumento índice pulsatilidad arteria umbilical indica:

a) Normalidad
b) Insuficiencia placentaria
c) Macrosomía
d) Gemelaridad

346. Embarazo ectópico: signo más temprano:

a) Saco intrauterino
b) Endometrio fino
c) Masa anexial
d) Calcificación

347. En BI-RADS, categoría 4C implica:

a) <2%
b) Alta sospecha 50-95%
c) Benigno
d) Normal

348. Calcificaciones lineales finas sugieren:

a) Fibroadenoma
b) CDIS
c) Necrosis grasa
d) Quiste

349. En mama joven, prueba inicial:

a) Mamografía
b) RM
c) Ecografía
d) PET

350. En TC renal, grasa macroscópica en masa indica:

a) Carcinoma
b) Angiomiolipoma

c) Metástasis
d) Absceso

351. Nefrograma persistente indica:

a) Normal
b) Obstrucción
c) Litiasis resuelta
d) Hipotensión

352. En vejiga, engrosamiento focal irregular sugiere:

a) Cistitis
b) Tumor
c) Divertículo
d) Normal

353. En patología uterina, RM es superior para:

a) Lesiones traumáticas
b) Caracterización miomas
c) Lesiones calcificadas
d) Monitorización del parto

354. En MEN1, tumor pancreático más frecuente:

a) Insulinoma
b) Gastrinoma
c) VIPoma
d) Glucagonoma

355. En el diagnóstico diferencial de las adenopatías cervicales, podemos afirmar que:

a) El diagnóstico diferencial de adenopatías hipercaptantes se debe realizar con paragangliomas.
b) Los conglomerados adenopáticos, no se ven en infecciones.
c) Las adenopatías con cambios quísticos del carcinoma papilar de tiroides no son sospechosas de malignidad.
d) Los ganglios retrofaríngeos se incluyen en el nivel cervical VIII.

356. ¿Qué estructura de las siguientes NO encontraremos en el espacio sublingual?

a) Ramas de los nervios hipoglosos.
b) Arteria y venas linguales.
c) El conducto de Wharton.
d) Vientre anterior del músculo digástrico.

357. La ránula es un quiste de retención en la glándula sublingual o en una glándula salival menor. Señala la respuesta correcta:

a) Las simples son pseudoquistes localizados en espacio sublingual.
b) Las profundas son más frecuentes que las ránulas simples.
c) Las profundas son ránulas simples con trasformación maligna.
d) Los quistes epidermoides en ocasiones pueden simular una ránula simple.

358. Con respecto a la invasión de los cartílagos laríngeos por un carcinoma glótico:

a) La sensibilidad de la TC para detectar la invasión del cartílago tiroides es limitada.
b) La destrucción del cartílago como signo para valorar la invasión tiene una sensibilidad baja y especificidad alta.
c) Los signos que se emplean para valorar la invasión del cartílago son la erosión y esclerosis.
d) Todas son verdaderas.

359. Los gliomas intracraneales de la Neurofibromatosis I se localizan frecuentemente en todas las siguientes localizaciones EXCEPTO en:

a) Quiasma óptico.
b) Cuerpo calloso.
c) Cerebelo
d) Tronco del encéfalo.

360. La celulitis orbitaria en la edad pediátrica, NO cumple:

a) Es más frecuentemente vírica.
b) Puede ser preseptal o postseptal.
c) La mayoría de celulitis postseptales se asocian a patología en senos etmoidales.
d) Una posible complicación menos frecuente de la cellulitis postseptal es la trombosis de la vena oftálmica.

361. Respecto al colesteatoma, señala la respuesta FALSA:

a) Se trata de una patología que afecta al oído medio.
b) El colesteatoma congénito se clasifica según su localización en el hueso temporal, pudiendo localizarse en la pirámide petrosa, la mastoides o el oído medio.
c) El colesteatoma adquirido que afecta a la pars tensa es la más frecuente.
d) El colesteatoma de la pars tensa típicamente se extiende al seno timpánico.

362. Respecto a las masas del cuello en la edad pediátrica, NO es cierto:

a) Lo más frecuente son las adenopatías inflamatorias.
b) La mayoría de las lesiones malignas se presentan como masas indoloras.
c) Entre las lesiones congénitas se encuentran: quiste del conducto tirogloso y los quistes tímicos.

d) Los quistes del segundo arco branquial típicamente se localizan posterolaterales a la glándula submaxilar, mediales al espacio carotídeo y anteriores al músculo esternocleidomastoideo.

363. Paciente con adenopatía axilar biopsiada con diagnóstico histológico de origen mamario, en la que NO se visualizan lesiones mediante técnicas de imagen convencionales para el estudio de la mama. Señale la FALSA:

a) Si la lesión se ve por ecografía se trataría de un Carcinoma Oculto.
b) La técnica de estudio indicada es la RM.
c) En aproximadamente un tercio de las mastectomías realizadas no se confirma tumor en la pieza quirúrgica.
d) Si mediante RM se visualiza lesión debe confirmarse mediante punción previo al tratamiento.

364. Mujer de 33 años de edad remitida desde Urgencias de Ginecología por tumefacción, dolor y eritema en mama derecha. Ante la sospecha clínica…:

a) La primera prueba diagnóstica sería la RM de mama.
b) Lo principal es realizar la tomosíntesis que nos permite el diagnóstico correcto de la patología.
c) Ante la sospecha clínica es imprescindible realizar ecografía y valorar la necesidad de drenaje.
d) Dada la edad y la clínica de la paciente es necesario realizar biopsia con control ecográfico para descartar carcinoma inflamatorio.

365. El realce parenquimatoso de fondo en la RM según la 5ª edición del BI-RADS, señale la INCORRECTA:

a) Se debe valorar en la primera secuencia postcontraste.
b) Es independiente de la cantidad de tejido mamario.
c) Es un factor que no aumenta la posibilidad de estudios complementarios.
d) Se clasifica según en nivel de realce y la simetría.

366. Paciente de 65 años de edad con diagnóstico de carcinoma ductal infiltrante tras biopsia de nódulo con control ecográfico, en tratamiento con hormonoterapia primaria. Acude a control mamográfico para valoración de respuesta al tratamiento. Señale la respuesta correcta:

a) Se trata de un nódulo BI-RADS 6.
b) En la mamografía se visualizarán cambios postquirúrgicos.
c) Este tratamiento sólo se aplica si la axila de la paciente es metastásica comprobado tras biopsia de ganglio axilar.
d) Este tratamiento está indicado en pacientes independientemente del subtipo molecular de carcinoma.

367. Según la 5ª edición del BI-RADS, en las calcificaciones de morfología sospechosas, NO estarían incluidas las calcificaciones:

a) Pleomórficas finas.
b) Distróficas.
c) Finas lineales ramificadas.
d) Heterogéneas grosera.

368. Entre las indicaciones de la RM de mama NO se encuentra:

a) Pacientes con diagnóstico de carcinoma lobulillar infiltrante.
b) Protocolos de cribado en pacientes de alto riesgo para cáncer de mama mayores de 35 años.
c) Planificaciones y control del tratamiento neoadyuvante del cáncer de mama.
d) Como sustituto de técnicas de imagen convencionales para la caracterización inicial de lesión mamaria.

369. Entre las siguientes, una NO se considera lesión de riesgo:

a) Papiloma.
b) Hiperplasia estromal seudoangiomatosa.
c) Neoplasia lobular.
d) Lesión esclerosante compleja.

370. Según la 5ª edición del BI-RADS para la composición del tejido mamario, señale la INCORRECTA:

a) Si existen diferencias entre la composición de ambas mamas en el estudio mamográfico, se asignará la categoría que corresponda a la menor densidad.
b) La clasificación para la mamografía se basa según la percepción visual del radiólogo.
c) La composición del tejido por ecografía es el equivalente a la composición de la mama en mamografía, y se describen 3 tipos.
d) Todos los tipos de mama contienen tejido adiposo y fibroglandular en distinta proporción.

371. Respecto de la Tomosíntesis podemos afirmar que:

a) Presenta menor resolución para la valoración de las calcificaciones por lo que debemos realizar proyecciones adicionales para su categorización.
b) Al realizar un estudio de tomosíntesis es imprescindible adquirir proyecciones convencionales 2D.
c) No es útil como guía para procedimientos intervencionistas.
d) Puede sustituir a la ecografía en caso de mamas densas.

372. Respecto a la valoración de la afectación ganglionar en el cáncer de mama, podemos afirmar que:

a) Si en la exploración física se palpa un ganglio axilar de alta consistencia o adherido a planos adyacentes, la paciente deberá ser sometida a linfadenectomía.

b) Todo ganglio que este aumentado de tamaño debe considerarse sospechoso por lo que debemos realizar biopsia del mismo.
c) La RM es la técnica de elección para valoración de ganglios axilares.
d) La punción percutánea del ganglio axilar sospechoso para estudio citológico o histológico debe realizarse previo a la decisión terapéutica.

373. Señala la respuesta FALSA en relación con el carcinoma de mama:

a) En la enfermedad de Paget, es posible que las técnicas por imagen convencionales no muestren lesión en la mama.
b) El carcinoma de mama diagnosticado durante la lactancia (primer año tras el parto), se considera carcinoma del embarazo.
c) El engrosamiento cutáneo en el carcinoma inflamatorio se debe a bloqueo axilar.
d) El subtipo histológico de carcinoma lobulillar infiltrante es casi inexistente en el varón.

374. Señala la respuesta FALSA, los fibroadenomas de la mama son lesiones que:

a) Microscópicamente tiene dos componentes: epitelial y estromal.
b) Presenta imagen característica en RM.
c) Es la causa más frecuente de tumor palpable en la mujer joven.
d) Las calcificaciones incipientes del fibroadenoma pueden ser indistinguibles de las calcificaciones sospechosas.

375. ¿Qué es FALSO en relación con la necrosis grasa de la mama?

a) En ocasiones se presentan clínicamente como masas pétreas e irregulares que retraen la piel.
b) Son hallazgos típicos en la mama operada.
c) Las calcificaciones de necrosis grasa pueden ser indistinguibles de calcificaciones sospechosas por lo que requieren de biopsia.
d) Ante hallazgos dudosos en técnicas de imagen convencional, es necesario realizar RM por su alta especificidad.

376. Varón de 64 años en tratamiento con espironolactona, remitido por nódulo doloroso en mama derecha. Señalar la respuesta verdadera:

a) El estudio debe realizarse con ecografía ya que la mamografía en el varón no está indicada.
b) La ginecomastia generalmente se presenta excéntrica al pezón.
c) Si se trata de ginecomastia verdadera derecha la conclusión de nuestro informe será de BI-RADS 2.
d) Tendremos que dudar del diagnóstico de ginecomastia si ésta es asimétrica.

377. ¿Qué técnica de imagen radiológica tiene mayor capacidad para detectar cantidades mínimas de neumoperitoneo, además de reconocer su causa y lesiones asociadas?

a) Radiografía de tórax Postero Anterior (PA).
b) Tomografía Computarizada (TC) abdominal.
c) Resonancia Magnética (RM).
d) Radiografía de abdomen en decúbito lateral izquierdo.

378. En una ecografía abdominal, se visualiza una imagen de "Joroba de dromedario" en el riñón izquierdo: ¿Cuál es la conducta a seguir?

a) Realizar una TC para el diagnóstico de confirmación.
b) Realizar una RM para el diagnóstico de confirmación.
c) No requiere más estudios.
d) Seguimiento ecográfico dentro de 3 meses.

379. En relación a la clasificación de Bosniak de los quistes renales. Con respecto a la categoría II-F, señale ¿cuál es la respuesta correcta?

a) Corresponde a un "quiste simple". Con una sospecha de malignidad del 0 %.
b) Corresponde a un "quiste mínimamente complejo". Con una sospecha de malignidad del 0 %.
c) Corresponde a un "quiste complejo indeterminado". Con una sospecha de malignidad en torno al 5 %.
d) Corresponde a un "quiste complejo sospechoso". Con una sospecha de malignidad entre 50 al 70 %.

380. En el protocolo de realización de Tomografía Computarizada (TC), para la valoración radiológica en el seguimiento del carcinoma de células renales (subtipo de células claras): ¿Qué contestación es la correcta?

a) Solo es necesario realizar una fase portal de TC abdomino-pélvica.
b) Se debe realizar siempre una fase arterial de TC tórax y abdomen superior.
c) Se debe realizar siempre una fase portal y de eliminación de TC abdomino-pélvica.
d) Se debe realizar solamente una fase portal TC tórax – abdomen - pélvico.

381. Si en una Tomografía Computarizada (TC), se objetiva la presencia de aire en la pared vesical: ¿Cuál es el diagnóstico? Señale la respuesta correcta:

a) Vejiga de lucha.
b) Cistitis quística.
c) Tuberculosis.
d) Cistitis enfisematosa.

382. En la torsión testicular: ¿Cuál de las siguientes afirmaciones es la verdadera?

a) Los parámetros Doppler deben ser optimizados en el testículo normal; el cual debe ser usado como control.



b) La ausencia completa de señal Doppler color en el lado afectado es diagnóstica de torsión testicular, siempre que se demuestre flujo en el lado contralateral.
c) La selección inadecuada de los parámetros Doppler, como ganancias bajas y frecuencias de repetición de pulso altas, pueden conducir a un falso diagnóstico de torsión testicular.
d) Todas las anteriores son verdaderas.

383. En la valoración ecográfica y por Tomografía Computarizada (TC) de la apendicitis aguda: ¿Cuál es el diámetro anteroposterior que se considera distensión de la luz apendicular?

a) Diámetro: igual o mayor de 7 mm.
b) Diámetro: entre 6 y 7 mm.
c) Diámetro: igual o mayor de 6 mm.
d) Diámetro: igual o mayor de 8 mm.

384. ¿En qué supuestos NO está indicada la radiografía simple de abdomen? Señale la correcta:

a) Sospecha de perforación de víscera hueca.
b) Traumatismo abdominal.
c) Sospecha de obstrucción intestinal.
d) Detección de cuerpos extraños radioopacos.

385. Tras la administración intravenosa de contraste ecográfico: ¿Cuál es el patrón de captación típico del hemangioma hepático?

a) Intenso, de comienzo precoz, nodular periférico y con relleno centrípeto progresivo.
b) Débil, de comienzo tardío, nodular central y con relleno centrípeto progresivo.
c) Débil, de comienzo tardío, nodular central y sin relleno centrípeto progresivo.
d) Intenso, de comienzo precoz, nodular periférico y sin relleno centrípeto progresivo.

386. En el Síndrome de Budd-Chiari: ¿Cuáles son los tres signos específicos en ecografía Doppler?

a) No visualizar las venas suprahepáticas (VSH) en el Doppler color, estenosis o trombo en la luz de una o más venas VSH y cordón fibroso que reemplaza a la vena.
b) No visualizar las venas suprahepáticas (VSH) en el Doppler color, estenosis o trombo en la luz de una o más venas VSH e infartos hepáticos.
c) No visualizar las venas suprahepáticas (VSH) en el Doppler color, estenosis o trombo en la luz de una o más una VSH y en Doppler pulsado perdida de las oscilaciones de flujo en las VSH.
d) No visualizar las venas suprahepáticas (VSH) en el Doppler color, estenosis o trombo en la luz de una o más venas VSH y en Doppler pulsado flujo portal invertido.

387. En relación con los hallazgos radiográficos del tumor neuroendocrino gástrico: ¿Cuál de las afirmaciones es la correcta?

a) En los de tipo III, la Tomografía Computarizada (TC) muestra masas mucosas o submucosas hipervasculares de pequeño tamaño (menores de 2 cm).
b) En los de tipo I y II, la TC muestra masa (mayor de 2 cm), solitaria e hipervascular, en ocasiones ulcerada.
c) En los de tipo I y II, la TC muestra masas mucosas o submucosas hipovasculares de pequeño tamaño (menores de 2 cm).
d) En los de tipo I y II, la TC muestra masas mucosas o submucosas hipervasculares de pequeño tamaño (menores de 2 cm).

388. Respecto a la osteopenia, señale la respuesta FALSA:

a) Lo más frecuente es que sea secundaria a la osteoporosis.
b) Son habituales las fracturas vertebrales.
c) El engrosamiento cortical es característico.
d) En los cuerpos vertebrales desaparece inicialmente la trabeculación horizontal.

389. En la patología articular de la Artritis Reumatoide:

a) La afectación suele ser bilateral y asimétrica con predominio proximal.
b) En estadios precoces en frecuente ver luxaciones y subluxaciones en zig-zag.
c) Son frecuentes las erosiones marginales en “lápiz-copa”.
d) La osteoporosis periarticular y el pinzamiento simétrico del espacio articular son característicos.

390. En la osteocondritis disecante, señale la respuesta FALSA:

a) Afecta predominantemente a niños y adolescentes, aunque puede manifestarse en la edad adulta.
b) La RM es la única prueba de imagen capaz de valorar la estabilidad del fragmento.
c) Las radiografías pueden ser normales en estadios iniciales.
d) Como uno de los hallazgos tardíos se puede ver una zona radiolúcida subcondral en forma de semiluna.

391. En una osteomielitis crónica, ¿qué asociación terminológica es correcta?

a) Secuestro: hueso neoformado periférico que rodea la lesión infectada.
b) Involucro: fragmento de hueso desvitalizado separado del hueso viable.
c) Cloaca: defecto cortical que permite el drenaje desde el foco intraóseo hacia partes blandas.
d) Absceso de Brodie: reacción perióstica sólida secundaria a tumor osteoide.

392. En el Síndrome de Parsonage Turner, señale la respuesta FALSA:

a) Se define como una neuropatía idiopática del plexo braquial.

b) El nervio que con más frecuencia se afecta es el axilar seguido del supraescapular.
c) Generalmente su curso es autolimitado.
d) En la RM inicialmente se visualiza edema, pero a partir de las 48 horas se puede producir atrofia muscular.

393. La neuropatía compresiva del nervio cubital:

a) El suelo del túnel cubital está formado por la banda anterior del ligamento colateral cubital.
b) La presencia de variantes anatómicas como el músculo accesorio ancóneo epitroclear se ha descrito hasta en el 30 % de los pacientes.
c) La ecografía es el método de diagnóstico de elección.
d) La inestabilidad del nervio cubital asintomática únicamente se observa en el 3 % de la población.

394. Masas abdominales en el paciente pediátrico. Señale la respuesta FALSA:

a) El neuroblastoma engloba a los vasos sin invadirlos y tiende a cruzar la línea media.
b) En un paciente con diagnóstico reciente de masa sólida abdominal con metástasis hepáticas y óseas pensaremos inicialmente en el tumor de Wilms.
c) Los neuroblastomas muestran calcificaciones más frecuentemente que el tumor de Wilms.
d) El tumor de Wilms se presenta como una masa renal heterogénea con pseudocápsula.

395. Las diferencias del tórax pediátrico con respecto al del adulto son todas EXCEPTO una:

a) La presencia de timo.
b) La silueta cardiaca es relativamente más pequeña.
c) La tráquea puede estar levemente desviada a la derecha.
d) Con una proyección AP es suficiente en la mayoría de los pacientes.

396. En la patología dolorosa de la cadera pediátrica señale la respuesta FALSA:

a) El diagnóstico para la displasia del desarrollo de la cadera deberíamos de realizarlo en las primeras 6-8 semanas.
b) La esclerosis, fragmentación y colapso son hallazgos radiológicos típicos de la enfermedad de Perthes.
c) La epifisiolisis de la cabeza femoral es más frecuente en los primeros 3 años de vida.
d) En la osteomielitis de cadera una radiografía inicial normal no descarta el diagnóstico.

397. En el distrés respiratorio del recién nacido:

a) En un RN pretérmino con patrón algodonoso sospecharemos síndrome de aspiración de meconio.
b) En un RN a término nacido por cesárea con mejoría en las primeras 48 horas sospecharemos taquipnea transitoria del recién nacido.
c) En un RN pretérmino con patrón en vidrio deslustrado pensaremos como primera opción diagnóstica en la displasia broncopulmonar.
d) En un RN pretérmino el broncograma aéreo hasta la periferia es típico de la taquipnea transitoria del recién nacido.

398. Respecto a la dilatación de la vía urinaria en el neonato, señale la respuesta FALSA:

a) La presencia de una dilatación de la pelvis renal de más de 1 cm obliga a descartar anomalías asociadas.
b) La estenosis de la unión pieloureteral es la causa más frecuente de dilatación de la vía excretora y puede asociarse a RVU.
c) El diagnóstico se establece con ecografía y urografía intravenosa.
d) La presencia de hidronefrosis bilateral en un niño nos hace sospechar la presencia de válvulas de uretra posterior.

399. Respecto a la física de los ultrasonidos:

a) Los ultrasonidos son ondas mecánicas que transmiten energía en el vacío.
b) La ecografía utiliza materiales piezoeléctricos que transforman señales eléctricas en energía mecánica y viceversa.
c) Los transductores de alta frecuencia permiten una mayor penetración de la materia.
d) El efecto Doppler consiste en el cambio en la frecuencia de una onda debido a la fuerza de la fuente o del observador.

400. ¿Cuál de los siguientes escenarios NO se incluye dentro del síndrome aórtico agudo?

a) Úlcera penetrante aguda.
b) Disección aórtica.
c) Arco aórtico cervical.
d) Hematoma intramural.

401. ¿Cuál de las siguientes es una complicación tardía del trasplante de pulmón?

a) Bronquiolitis constrictiva.
b) Disfunción precoz del injerto.
c) Rechazo agudo.
d) Neumonía por gramnegativos.

402. ¿Cuál de los siguientes tipos de comunicación interauricular se puede asociar con un drenaje anómalo de las venas pulmonares derechas?

a) Tipo ostium secundum.
b) Tipo seno venoso superior.
c) Tipo seno coronario.
d) Tipo ostium primum.

403. En pacientes con diagnóstico de enfermedad de Crohn todos los siguientes datos de la enteroRM son signos de actividad inflamatoria EXCEPTO:

a) Engrosamiento e hiperrealce de la pared intestinal.
b) Hiperintensidad de la pared en secuencias T2.
c) Proliferación fibrograsa.
d) Úlceras.

404. En relación con la estadificación del cáncer de recto mediante RM, ¿cuál de las siguientes afirmaciones es FALSA?

a) El tumor confinado a la pared rectal se considera T1/T2.
b) Un tumor que infiltra la grasa perirrectal entre 5-15 mm se considera T3c.
c) Un tumor que infiltra la fascia mesorrectal se considera T4a.
d) La presencia de 2-3 ganglios linfáticos regionales sospechosos se considera N1b.

405. Respecto a la varianza cubital, señale la respuesta correcta:

a) Una varianza cubital positiva favorece la necrosis avascular del semilunar.
b) Una varianza cubital negativa favorece la lesión del fibrocartílago triangular.
c) Una varianza cubital negativa favorece la necrosis avascular del escafoides.
d) Una varianza cubital positiva favorece el síndrome de impactación cubito-carpiano.

406. Respecto a las poleas, señale la respuesta FALSA:

a) Las poleas tienen la función de mantener los tendones flexores en proximidad a los huesos subyacentes.
b) La polea que más frecuentemente se lesiona en primer dedo es la polea A3.
c) La polea que con más frecuencia se lesiona en escaladores es la polea A2 seguida de la A3 y A4.
d) El engrosamiento de la polea que produce el denominado “dedo en resorte” es más frecuente en la polea A1.

407. En la invaginación intestinal, señale la respuesta FALSA:

a) La mejor prueba diagnóstica es la ecografía.
b) En la ecografía veremos la típica imagen en “dónut”.
c) El tratamiento inicial consiste en la reducción hidrostática con guía ecográfica.
d) La localización más frecuente es la colo-cólica.

408. En un paciente diabético con colapso del mediopié y úlcera plantar, ¿qué combinación de hallazgos en RM favorece más osteomielitis por contigüidad frente a neuroartropatía de Charcot activa?

a) Edema medular periarticular subcondral, multifocal, centrado en varias articulaciones tarsometatarsianas, sin trayecto cutáneo visible.
b) Edema medular focal hipointenso en T1 en un hueso inmediatamente profundo a la úlcera, con trayecto sinusal o colección de partes blandas adyacente.
c) Fragmentación, subluxaciones y cuerpos osteocondrales intraarticulares, con afectación predominante del mediopié.
d) Realce sinovial difuso y derrame articular en múltiples articulaciones de carga, sin alteración de la cortical subyacente.

409. ¿Cuál de los siguientes hallazgos orienta más a osteomalacia que a osteoporosis no complicada?

a) Disminución difusa de la densidad ósea sin líneas corticales visibles.
b) Fracturas biconcavas vertebrales en charnela toracolumbar, sin alteraciones corticales apendiculares.
c) Pseudofracturas o zonas de Looser-Milkman, típicamente bilaterales y perpendiculares a la cortical.
d) T-score densitométrico menor o igual a -2,5 desviaciones estándar, sin alteraciones bioquímicas.

410. En la osteodistrofia renal con hiperparatiroidismo secundario, ¿qué combinación radiológica es más congruente?

a) Resorción subperióstica radial en falanges, reabsorción distal de clavículas y patrón vertebral en “rugger jersey”.
b) Osteopetrosis homogénea difusa con desaparición de todos los espacios medulares y ausencia de resorción cortical.
c) Condrocalcinosis aislada de fibrocartílago triangular, sin alteraciones óseas estructurales.
d) Lesiones medulares serpiginosas con centro graso y borde esclerótico periférico, sin cambios subperiósticos.

411. En una lesión condral central de húmero proximal en un adulto, ¿qué dato aislado tiene mayor peso para inclinar el diagnóstico hacia tumor cartilaginoso atípico o condrosarcoma de bajo grado?

a) Calcificaciones arciformes intralesionales con señal T2 alta lobulada.
b) Realce septal periférico tras gadolinio sin masa de partes blandas.
c) Scalloping endostal profundo que afecta a más de dos tercios del espesor cortical o interrupción cortical.
d) Localización metafisodiafisaria en un hueso largo, con tamaño menor de 3 cm.

412. En la sospecha de osteoma osteoide yuxtaarticular, ¿qué afirmación es más precisa?

a) La RM siempre delimita mejor el nidus que la TC, por la ausencia de edema reactivo.
b) La TC de cortes finos es especialmente útil para identificar el nidus, que puede quedar enmascarado en RM por sinovitis y edema óseo.
c) La presencia de derrame articular excluye la lesión y obliga a diagnosticar artritis inflamatoria primaria.
d) El nidus debe medir más de 3 cm para diferenciarse de un osteoblastoma.

413. En una masa grasa profunda del muslo, ¿qué hallazgo en RM obliga a considerar tumor lipomatoso atípico frente a lipoma convencional?

a) Señal grasa homogénea que se suprime completamente y septos finos aislados.
b) Localización subcutánea superficial, menor de 2 cm, estable y sin realce.
c) Septos gruesos o nodulares mayores de 2 mm, componentes no grasos y realce de áreas sólidas.
d) Calcificación periférica laminar sin componente de partes blandas.

414. En una lesión medular serpiginosa de fémur distal, ¿qué hallazgo favorece infarto óseo frente a encondroma?

a) Calcificaciones condroides en anillos y arcos distribuidas de forma lobulada.
b) Borde periférico serpiginoso hipointenso con centro graso conservado y posible doble línea en secuencias sensibles al líquido.
c) Expansión cortical progresiva con matriz condroide y masa de partes blandas.
d) Scalloping endostal focal de menos de un tercio del espesor cortical.

415. En un paciente anciano con dolor inguinal postraumático y radiografías normales, ¿qué secuencia y hallazgo de RM tienen mayor rendimiento para fractura oculta de cuello femoral?

a) T1 coronal con línea hipointensa y STIR con edema medular perifractura.
b) T2 sin supresión grasa aislada, buscando únicamente derrame articular.
c) T1 post contraste dinámico, ya que la fractura solo se visualiza en fase arterial.
d) Difusión axial, porque la ausencia de restricción descarta fractura.

416. Ante una fractura espiral del tercio proximal del peroné en un traumatismo de tobillo, ¿qué debe buscarse de forma dirigida?

a) Fractura por avulsión de la tuberosidad tibial anterior.
b) Lesión sindesmal distal y lesión del maléolo medial o del ligamento deltoideo, compatible con lesión de Maisonneuve.
c) Rotura aislada del tendón tibial posterior sin afectación ligamentosa.
d) Lesión osteocondral de la cabeza del astrágalo como hallazgo obligado.

417. En una rotura del supraespinoso, ¿qué dato en RM tiene mayor impacto en la reparabilidad quirúrgica y debe constar en el informe?

a) La presencia aislada de líquido en la bursa subacromial-subdeltoidea.
b) La morfología del acromion como único dato pronóstico.
c) Retracción tendinosa, atrofia muscular y grado de infiltración grasa del vientre muscular.
d) El grosor del cartílago glenoideo inferior.

418. En una colección postraumática crónica superficial a la fascia lata, ¿qué hallazgo apoya lesión de Morel-Lavallée crónica?

a) Colección interfascial entre tejido celular subcutáneo y fascia profunda, con cápsula hipointensa periférica y contenido hemático variable.
b) Colección intraarticular pura con cuerpos libres osteocondrales y sin relación con planos fasciales.
c) Absceso intraóseo con margen esclerótico y edema medular circundante.
d) Tenosinovitis infecciosa localizada exclusivamente dentro de una vaina tendinosa.

419. En el choque femoroacetabular tipo pincer, ¿qué combinación de hallazgos es más coherente?

a) Aumento del ángulo alfa por prominencia anterolateral de la unión cabeza-cuello, sin sobrecobertura acetabular.
b) Retroversión o sobrecobertura acetabular, signo del cruce, coxa profunda o protrusión acetabular, con lesión labral anterosuperior.
c) Pinzamiento femorotibial medial con extrusión meniscal y osteofitos en gancho.
d) Esclerosis triangular del lado ilíaco inferior sin erosiones sacroilíacas.

420. En una cadera displásica del adulto, ¿qué dato radiográfico o de RM se asocia mejor a sobrecarga del reborde acetabular y lesión labral secundaria?

a) Ángulo centro-borde lateral disminuido y aumento de la oblicuidad del techo acetabular.
b) Coxa profunda bilateral con sobrecobertura global y ángulo alfa normal.
c) Calcificación del ligamento redondo sin alteración acetabular.
d) Anquilosis sacroilíaca bilateral como hallazgo definitorio.

421. ¿Cuál es una contraindicación relativa o absoluta que debe valorarse antes de vertebroplastia o cifoplastia?

a) Dolor focal concordante con fractura aguda o subaguda y edema medular en RM.
b) Fractura osteoporótica dolorosa refractaria al tratamiento conservador.
c) Compromiso neurológico por retropulsión significativa.
d) Colapso vertebral menor del 25 % con dolor mecánico persistente.

422. Según la clasificación semicuantitativa de Genant, una pérdida de altura vertebral aproximada del 30 % corresponde a:

a) Grado 0, porque solo se considera fractura por encima del 40 %.

b) Grado 1, deformidad leve.
c) Grado 2, deformidad moderada.
d) Grado 3, deformidad severa.

423. En la RM de sacroilíacas, ¿qué hallazgo se considera más propio de sacroilitis inflamatoria activa?

a) Esclerosis triangular del lado ilíaco inferior bilateral, sin edema ni erosiones.
b) Edema óseo subcondral en localización periarticular, con erosiones o sinovitis asociada en el contexto clínico adecuado.
c) Cambios grasos aislados subcondrales simétricos, sin alteración STIR.
d) Osteofitos marginales anteriores y vacío articular, sin realce sinovial.

424. Varón de 52 años con dolor progresivo en el hombro. La RM muestra una lesión condral endomedular proximal humeral de 6,5 cm, con festoneado endostal profundo mayor de dos tercios del espesor cortical, edema perilesional y pequeño componente extraóseo. ¿Cuál es la opción diagnóstica más probable?

a) Encondroma incidental no agresivo.
b) Condrosarcoma central de bajo grado.
c) Osteoma osteoide intramedular.
d) Infarto óseo medular maduro.

425. Tras traumatismo deportivo de rodilla, la radiografía muestra una pequeña avulsión de la estiloides peronea. En RM existe edema posterolateral y sospecha de lesión ligamentosa compleja. ¿Cuál es la implicación radiológica más importante del denominado signo arcuato?

a) Sugiere lesión del complejo posterolateral, por lo que deben revisarse ligamento colateral lateral, tendón poplíteo, ligamento popliteoperoneo y ligamentos cruzados.
b) Es específico de rotura aislada del menisco lateral, sin necesidad de valorar estructuras capsuloligamentosas.
c) Equivale a fractura de Segond y se asocia exclusivamente a rotura del ligamento cruzado anterior.
d) Indica luxación rotuliana transitoria y lesión del retináculo medial.

426. En una lesión ósea agresiva del fémur distal con sospecha de sarcoma primario, se planifica biopsia percutánea con aguja gruesa. ¿Cuál es el principio técnico más correcto para minimizar el impacto quirúrgico posterior?

a) Cruzar la articulación más próxima si permite un trayecto más corto.
b) Atravesar varios compartimentos para obtener cilindros de mayor longitud.
c) Diseñar un trayecto longitudinal, resecable en bloque con la futura cirugía, evitando contaminación articular y paquetes neurovasculares.
d) Tomar muestra del centro necrótico, ya que maximiza la rentabilidad histológica.

427. En la enfermedad de membrana hialina del recién nacido, ¿cuál es el patrón radiográfico más característico?

a) Hiperinsuflación pulmonar marcada con engrosamiento peribronquial y líquido cisural.
b) Volumen pulmonar disminuido, patrón reticulogranular difuso y broncograma aéreo.
c) Atrapamiento aéreo unilateral con desplazamiento mediastínico en espiración.
d) Masa quística multiloculada con nivel hidroaéreo persistente.

428. En la aspiración meconial, ¿qué combinación de hallazgos radiográficos es más típica?

a) Hipoplasia pulmonar bilateral sin aireación distal.
b) Hiperinsuflación con opacidades alveolares parcheadas y atelectasias cambiantes.
c) Derrame pleural masivo aislado sin afectación parenquimatosa.
d) Bronquiectasias varicosas simétricas desde el nacimiento.

429. ¿Cuál de las siguientes características radiológicas es propia del secuestro pulmonar?

a) Irrigación arterial sistémica, habitualmente procedente de la aorta.
b) Comunicación obligada con el árbol traqueobronquial normal.
c) Localización exclusiva en lóbulos superiores.
d) Ausencia de drenaje venoso en todos los casos.

430. En la sospecha radiológica de cuerpo extraño bronquial, ¿qué hallazgo indirecto es más habitual?

a) Calcificación lineal de la pared bronquial.
b) Atrapamiento aéreo unilateral, más evidente en espiración o decúbito lateral.
c) Derrame pleural bilateral simétrico.
d) Patrón reticular basal irreversible desde la primera radiografía.

431. En la enfermedad de Hirschsprung, ¿qué hallazgo en enema opaco apoya el diagnóstico?

a) Recto de mayor calibre que el sigma en todos los segmentos.
b) Zona de transición entre segmento distal estrecho y colon proximal dilatado.
c) Relleno exclusivo del intestino delgado sin paso al colon.
d) Defecto de repleción intraluminal móvil en el íleon terminal.

432. En la clasificación ecográfica de la Sociedad de Urología Fetal (SFU) de hidronefrosis, ¿qué caracteriza al grado 4?

a) Dilatación exclusiva de la pelvis renal sin cálices visibles.
b) Dilatación de pelvis y cálices con adelgazamiento del parénquima renal.
c) Dilatación de pelvis y cálices con espesor de parénquima preservado.

d) Dilatación uretral posterior aislada sin afectación renal.

433. ¿Qué hallazgo en cistouretrografía miccional es característico de válvulas de uretra posterior?

a) Dilatación de la uretra posterior con vejiga trabeculada.
b) Imagen lacunar redondeada en el uréter distal sin alteración vesical.
c) Reflujo exclusivo a cálices menores sin uréter visible.
d) Ausencia de contraste en vejiga por agenesia vesical.

434. En el riñón multiquístico displásico, ¿cuál es el aspecto ecográfico típico?

a) Múltiples quistes no comunicantes con ausencia de parénquima renal funcional reconocible.
b) Dilatación pielocalicial comunicante con uréter dilatado.
c) Masa renal sólida hipervascular con pseudocápsula.
d) Engrosamiento difuso de la pared vesical sin lesión renal.

435. En la osteogénesis imperfecta, ¿cuál es la asociación radiológica más característica?

a) Osteopenia generalizada, deformidades óseas y fracturas múltiples de distinta edad.
b) Esclerosis metafisaria simétrica con ensanchamiento exclusivo de clavículas.
c) Condrocalcinosis extensa de cartílago hialino y fibrocartílago.
d) Osificación ligamentaria difusa sin fracturas.

436. En el raquitismo, ¿qué alteración radiográfica metafisaria es más típica?

a) Desflecamiento, ensanchamiento y concavidad en copa de las metáfisis.
b) Erosiones marginales en sacabocados con borde sobresaliente.
c) Reacción perióstica laminar diafisaria sin alteración fisaria.
d) Hiperdensidad uniforme de epífisis y diáfisis sin ensanchamiento metafisario.

437. En la displasia tanatofórica, ¿qué hallazgo radiográfico es más característico?

a) Fémures muy cortos y curvados en forma de auricular de teléfono, con tórax estrecho.
b) Luxación bilateral de rótulas con longitud normal de huesos largos.
c) Lesiones líticas craneales en sacabocados con preservación de huesos largos.
d) Calcificación aislada de cartílago triangular.

438. ¿Qué hallazgo es típico de histiocitosis de células de Langerhans con afectación vertebral?

a) Vértebra plana por colapso del cuerpo vertebral.
b) Anquilosis completa de todos los cuerpos vertebrales.
c) Osteofitos marginales simétricos como dato inicial.

d) Erosión bilateral de sacroilíacas con sindesmofitos.

439. ¿Qué tríada de imagen define mejor la malformación de Dandy-Walker?

a) Hipoplasia del vermis, dilatación quística del cuarto ventrículo y aumento de tamaño de la fosa posterior.
b) Herniación amigdalar, siringomielia y fosa posterior pequeña.
c) Agenesia del cuerpo calloso, lipoma pericalloso y colpocefalia exclusiva.
d) Disminución de sustancia blanca periventricular con quistes parietales.

440. En la malformación de Chiari II, ¿qué asociación de hallazgos es más característica?

a) Fosa posterior pequeña, descenso del rombencéfalo y asociación con mielomeningocele.
b) Fosa posterior aumentada con quiste del cuarto ventrículo aislado.
c) Macrocráneo por quiste aracnoideo temporal sin anomalía espinal.
d) Calcificaciones de ganglios basales como dato principal.

441. Según la clasificación de Papile de la hemorragia de la matriz germinal, ¿qué corresponde al grado III?

a) Hemorragia subependimaria aislada.
b) Hemorragia intraventricular sin dilatación ventricular.
c) Hemorragia intraventricular con dilatación ventricular.
d) Lesión parenquimatosa periventricular hemorrágica aislada sin sangre intraventricular.

442. ¿Qué patrón de imagen es más típico del astrocitoma pilocítico?

a) Lesión quística con nódulo mural realzante.
b) Masa en pared posterior de cuarto ventrículo hiperdensa con calcificación laminar.
c) Lesión difusa infiltrativa talámica bilateral sin realce.
d) Masa extraaxial con niveles hemáticos de distinto tiempo de evolución.

443. Neonato de 36 horas con vómitos biliosos, abdomen poco distendido y acidosis metabólica. La ecografía urgente muestra inversión de la relación arteria mesentérica superior-vena mesentérica superior y signo del remolino del pedículo mesentérico. El estudio digestivo alto posterior sitúa la unión duodeno-yeyunal baja y medial. ¿Cuál es la interpretación más precisa?

a) Estenosis hipertrófica de píloro, porque los vómitos aparecen en el periodo neonatal precoz.
b) Atresia duodenal, porque el abdomen poco distendido descarta vólvulo.
c) Malrotación intestinal complicada con vólvulo de intestino medio.
d) Íleo meconial no complicado, porque el signo del remolino es inespecífico y no cambia la conducta.

444. Niño de 18 meses con macrocefalia progresiva e hipertensión intracraneal. La RM muestra una masa intraventricular lobulada dependiente del atrio del ventrículo lateral derecho, de aspecto frondoso, con realce intenso y relativamente homogéneo, hidrocefalia y sin clara invasión del parénquima adyacente. ¿Cuál es el diagnóstico más probable?

a) Papiloma de plexos coroideos.
b) Craneofaringioma adamantinomatoso.
c) Meduloblastoma clásico.
d) Quiste aracnoideo intraventricular.

445. ¿Cuál es el signo característico en resonancia magnética (RM) que permite diagnosticar con mayor fiabilidad la Sinovitis Villonodular Pigmentada (SVNP / Tumor tenosinovial de células gigantes difuso)?

a) Alta intensidad de señal homogénea en T1 y T2 con realce difuso y masivo tras la administración de gadolinio debido a la proliferación vascular estromal.
b) Lesiones óseas líticas geográficas corticales con matriz condroide florida en "anillos y arcos" rodeadas de edema óseo extenso.
c) Hiperseñal acuosa multilocular con niveles líquido-líquido idénticos al quiste óseo aneurismático clásico dentro de la cavidad articular.
d) D) Zonas nodulares marcadamente hipointensas ("blooming effect") en secuencias eco de gradiente (T2*) y T2 debido a la susceptibilidad magnética por depósitos de hemosiderina.

446. En el examen radiológico de la vía biliar principal de un paciente, se discute el diámetro del conducto colédoco y las decisiones clínicas derivadas de dicho hallazgo. Según el texto, ¿cuál es el tamaño medio estimado como normal en las exploraciones radiológicas y qué conducta se debe adoptar?

a) 3 mm; cualquier valor superior en ayunas obliga a realizar maniobras quirúrgicas o descompresión inmediata.
b) 5 mm; sirve de umbral estricto para descartar de forma definitiva la presencia de coledocolitiasis.
c) 8 mm; sin embargo, este valor no debe ser por sí mismo un criterio definitivo para determinar una actitud terapéutica o quirúrgica.
d) 13 mm; se considera el límite superior máximo en condiciones normales antes de diagnosticar una ectasia biliar masiva.

447. Un radiólogo intervencionista analiza una colangiografía anatómica compleja previa a un trasplante de donante vivo. Identifica una anomalía clasificada específicamente como "Tipo F". ¿Qué hallazgo define a esta variante y la vuelve de extremo cuidado por el riesgo de lesiones inadvertidas?

a) Ausencia completa de confluencia biliar con drenaje en paralelo ("cañón de escopeta").
b) Confluencia en espiral del conducto cístico por la cara anterior de la vía biliar principal.
c) Ausencia del conducto hepático derecho y drenaje ectópico del conducto hepático derecho posterior en el conducto cístico.

d) Drenaje exclusivo de los conductos del segmento 1 (S1) en el conducto hepático derecho.

448. En los estudios de imagen preoperatorios para delimitar una mesohepatectomía o resección central (S5-S8), se debe identificar con precisión una estructura radiológica/anatómica crítica: el trayecto que realiza el conducto derecho posterior (que drena S6 y S7) en su relación espacial sobre la vena porta derecha anterior. ¿Con qué nombre se conoce a este reparo?

a) Trígono hepatocístico de Calot.
b) Línea de Cantlie.
c) Triángulo crítico de seguridad de Buddé.
d) Cayado de Hjörtsjo (*Hjörtsjo's Crook*).

449. Durante la evolución de una pancreatitis aguda grave, un paciente presenta una caída brusca de las cifras de hemoglobina asociada a inestabilidad hemodinámica transitoria. Se realiza de forma urgente una angio-TC abdominal que demuestra la presencia de un pseudoaneurisma dependiente de la arteria esplénica que se ha roto hacia el interior de un pseudoquiste pancreático. ¿Cuál es el tratamiento definitivo de primera línea recomendado desde la perspectiva radiológica?

a) Embolización transcatéter mediante radiología intervencionista (coils o uso de agentes líquidos embolizantes).
b) Colocación percutánea urgente de un catéter de drenaje pigtail de grueso calibre en el interior de la colección hemorrágica.
c) Infusión intravenosa continua de somatostatina y control radiológico mediante ecografía Doppler a las 48 horas.
d) Pancreatectomía corporocaudal quirúrgica urgente combinada con esplenectomía sin realizar maniobras endovasculares previas.

450. Para la correcta estadificación, evaluación de la resecabilidad vascular local y planificación quirúrgica de un presunto adenocarcinoma ductal de páncreas, ¿cuál es el protocolo óptimo de adquisición mediante Tomografía Computarizada Multidetector (TCMD) recomendado?

a) Adquisición en fase arterial muy precoz (15 segundos tras inyección) con cortes gruesos (>5 mm) utilizando únicamente contraste baritado por vía oral.
b) Estudio multifásico que incluya una fase pancreática (arterial tardía, 40-50 segundos) para optimizar el contraste entre el tumor hipovascular y el parénquima sano, junto con una fase venosa portal (65-70 segundos) para valorar el eje mesentérico-portal y metástasis hepáticas.
c) Adquisición en fase de equilibrio tardía (5 minutos) de forma exclusiva para evaluar el lavado (*washout*) tumoral de la lesión.
d) Realización exclusiva de TC sin contraste intravenoso asociado a una tomografía poremisión de positrones (PET/TC) con Fluorodesoxiglucosa (FD

CASOS CLINICOS DE PREGUNTA UNICA

451. Respecto a la alteración mostrada en la imagen, señale la respuesta correcta:

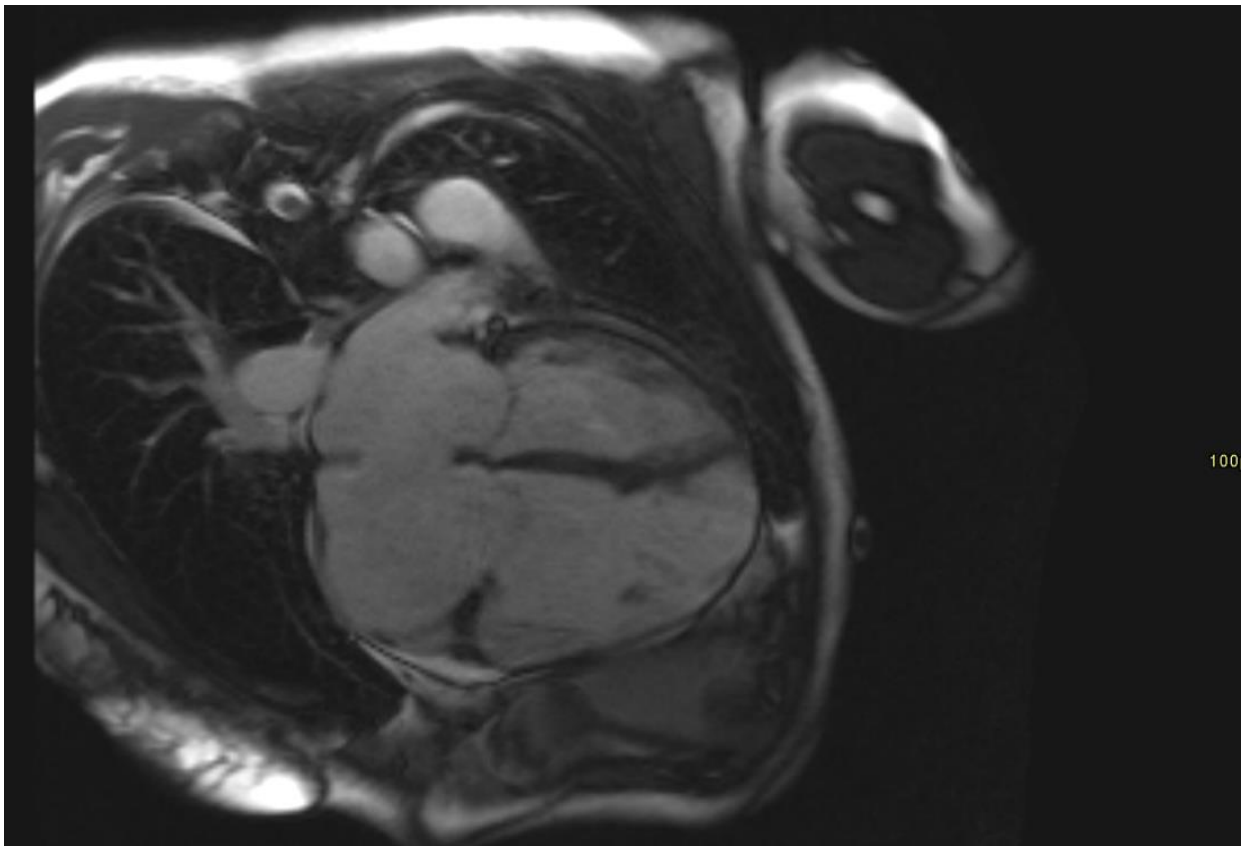

a) El flujo a través del defecto es habitualmente derecha-izquierda en fases iniciales.
b) La cuantificación del cociente Qp/Qs mediante resonancia magnética puede emplearse para estimar la magnitud del cortocircuito.
c) La repercusión sobre cavidades derechas carece de utilidad para valorar la significación hemodinámica.
d) La presencia de hipertensión pulmonar excluye este diagnóstico.

452. Paciente de 69 años con ictus isquémico de etiología inicialmente indeterminada. Respecto a la alteración mostrada en las imágenes, señale la respuesta correcta:

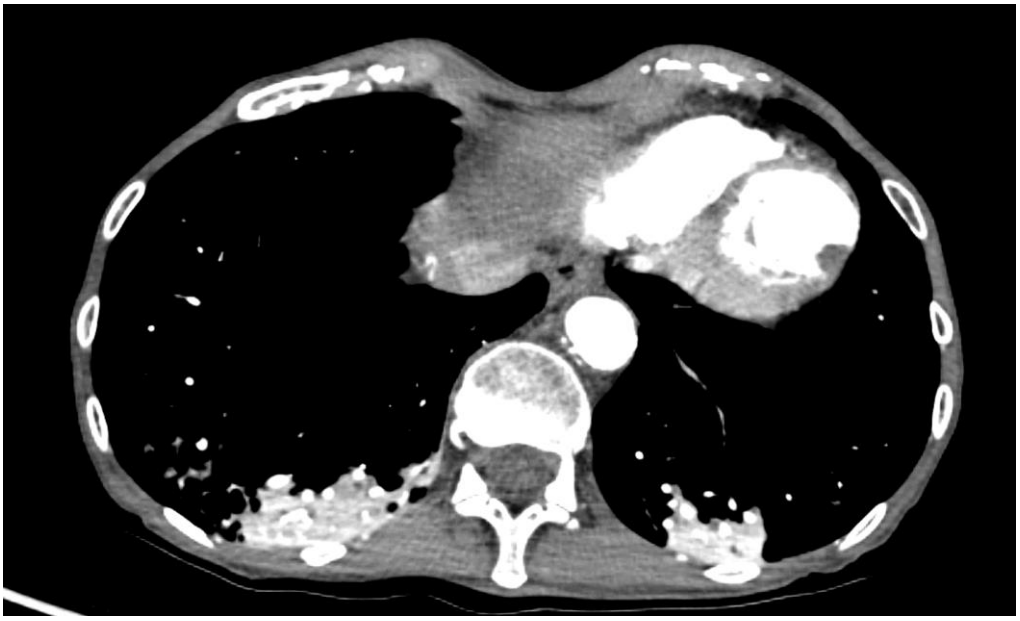

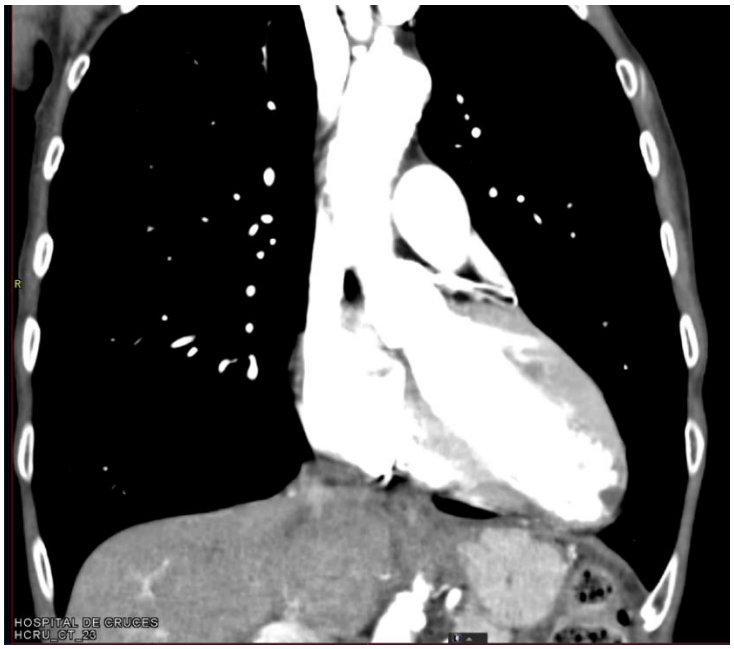

a) Se trata de un pseudoaneurisma ventricular izquierdo, entidad con bajo riesgo de complicaciones tromboembólicas.
b) La presencia de un trombo mural asociado a una cicatriz isquémica ventricular constituye una fuente potencial de embolismo sistémico.
c) El hallazgo es característico de miocardiopatía hipertrófica apical.
d) La tomografía computarizada no permite detectar trombos intracavitarios ventriculares.

453. Respecto a la anomalía coronaria mostrada en la imagen, señale la respuesta correcta:



a) El principal factor asociado al riesgo de isquemia es la dominancia coronaria derecha.
b) El hallazgo de un ostium en hendidura (slit-like ostium) y un ángulo agudo de emergencia se consideran características anatómicas de alto riesgo.
c) El trayecto retroaórtico se asocia a mayor riesgo de muerte súbita que el trayecto interarterial.
d) La presencia de una arteria coronaria única excluye la necesidad de valoración funcional

454. Paciente politraumatizado tras accidente de tráfico. Respecto a los hallazgos mostrados en la imagen, señale la respuesta correcta:

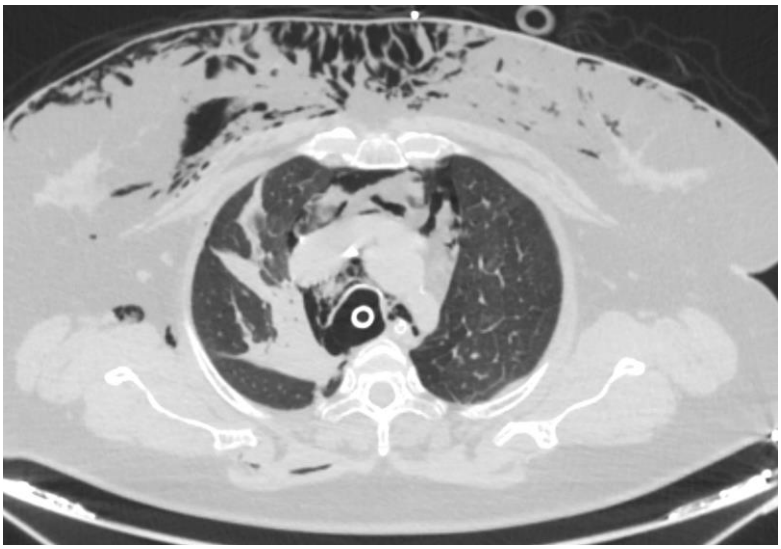

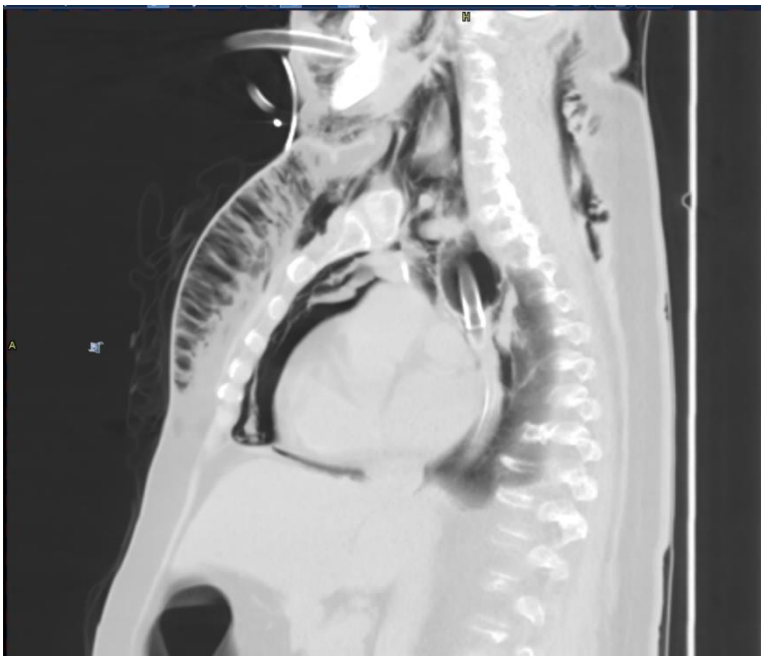

a) El neumomediastino aislado descarta una lesión de la vía aérea central.
b) La identificación de una discontinuidad focal de la pared traqueal asociada a neumomediastino constituye un hallazgo altamente sugestivo de lesión traqueobronquial.
c) Las lesiones traqueales traumáticas afectan con mayor frecuencia al tercio distal de la tráquea cervical.
d) La tomografía computarizada tiene escasa utilidad en la detección de lesiones de la vía aérea central.

455. Paciente con traumatismo penetrante torácico. Respecto a los hallazgos mostrados en las imágenes, señale la respuesta correcta:

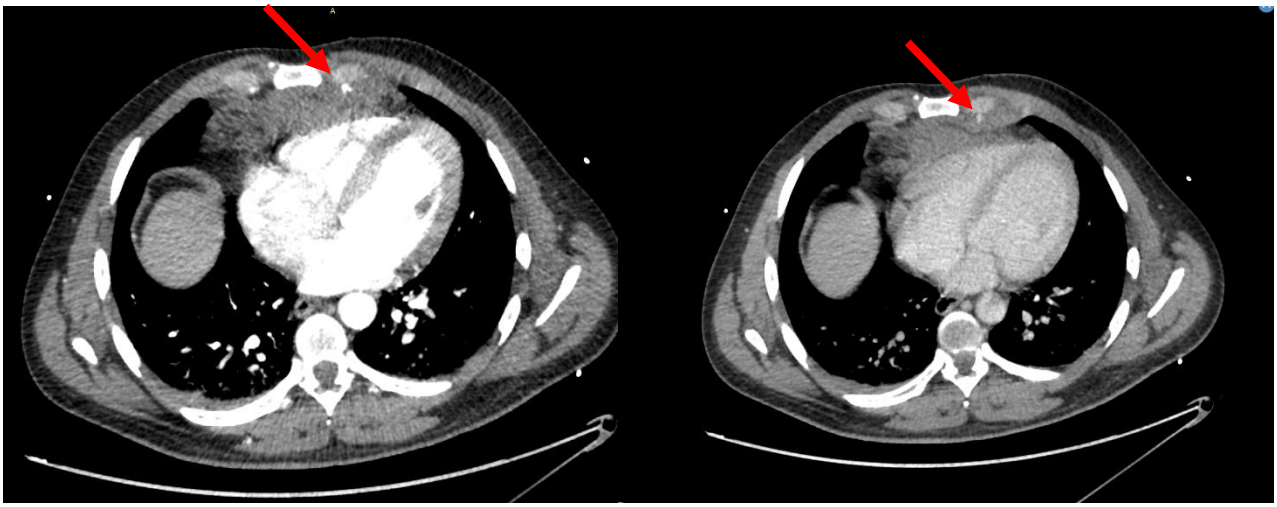

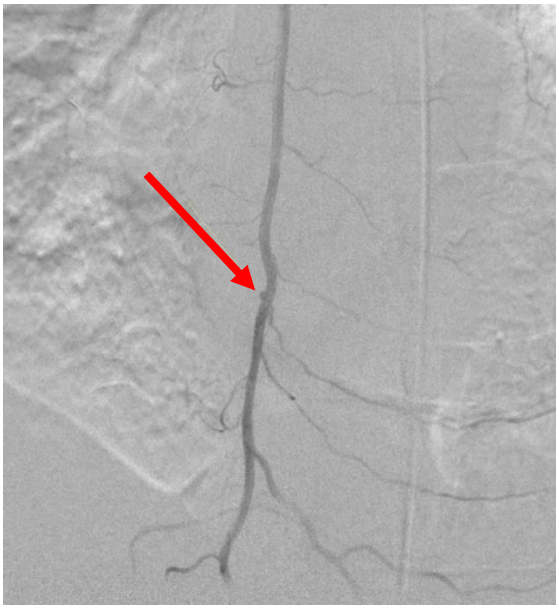

a) La persistencia de una imagen de alta atenuación con morfología definida e intensidad similar en fases arterial y venosa es sugestiva de pseudoaneurisma.
b) La ausencia de incremento de tamaño en fase venosa excluye una lesión arterial.
c) La presencia de hematoma mediastínico permite descartar una lesión vascular activa.
d) La angiografía está contraindicada cuando existe sospecha de lesión de la arteria mamaria interna.

456. ¿Cuál de los siguientes hallazgos forma parte de la puntuación radiológica de Bhalla utilizada para valorar la gravedad de la enfermedad mostrada en las imágenes?

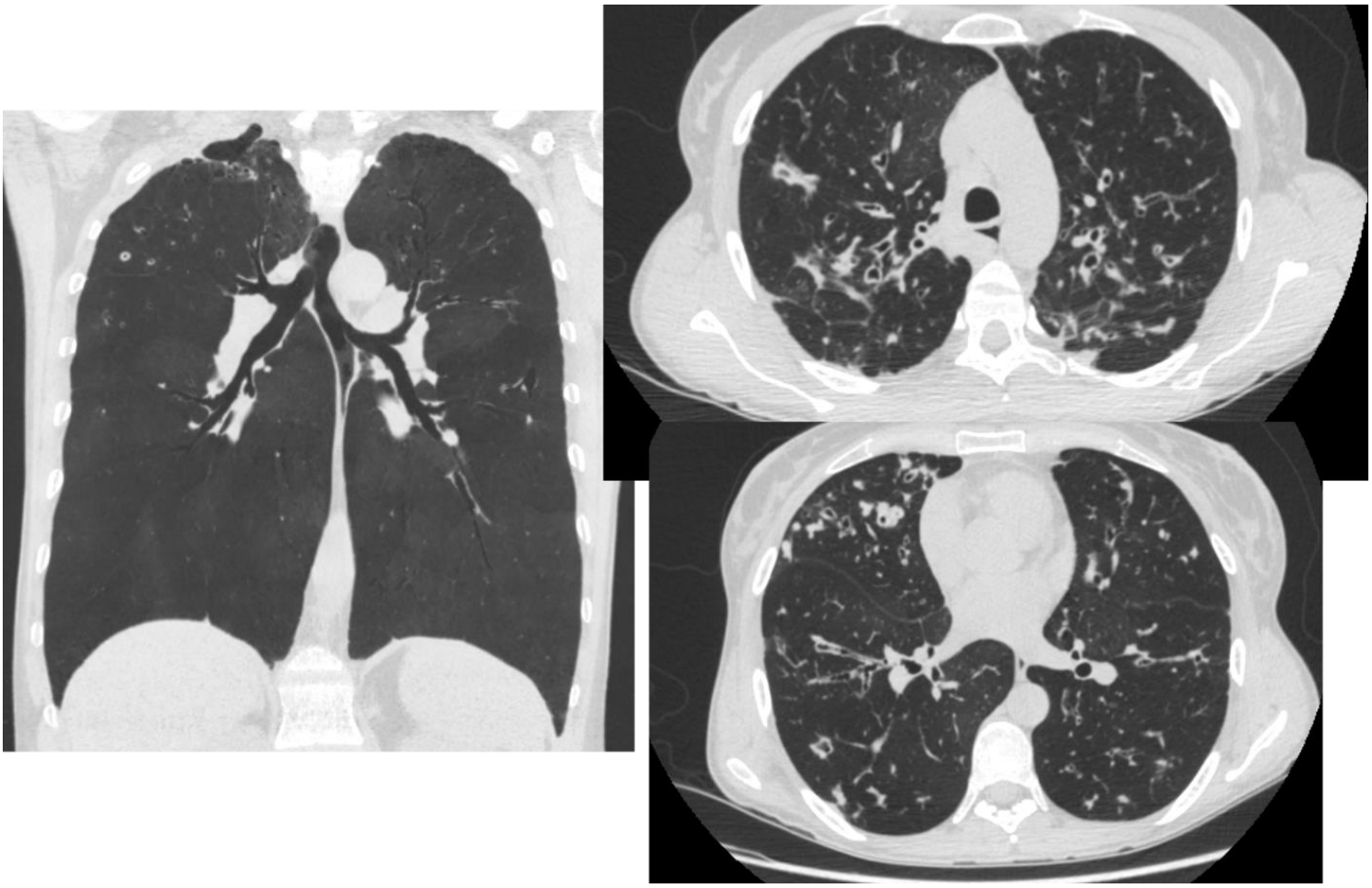

a) Presencia de derrame pleural.
b) Tamaño de las adenopatías mediastínicas.
c) Grado de bronquiectasias e impactación mucosa.
d) Diámetro de la arteria pulmonar principal.

457. ¿Cuál de los siguientes hallazgos radiológicos sería el más útil para favorecer un diagnóstico de neumonía intersticial usual (UIP) frente a la entidad mostrada en las imágenes?

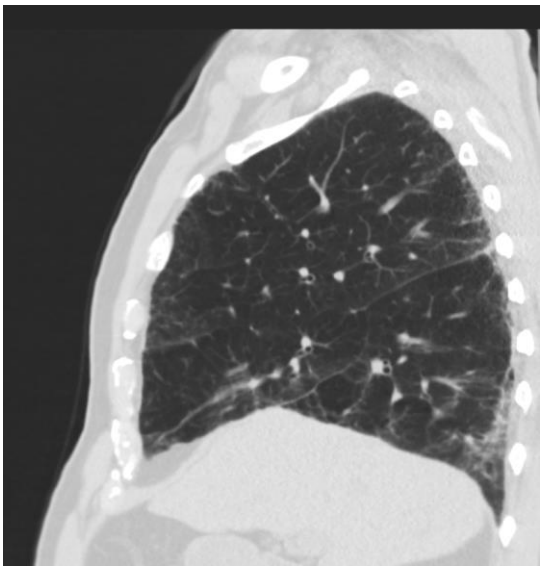

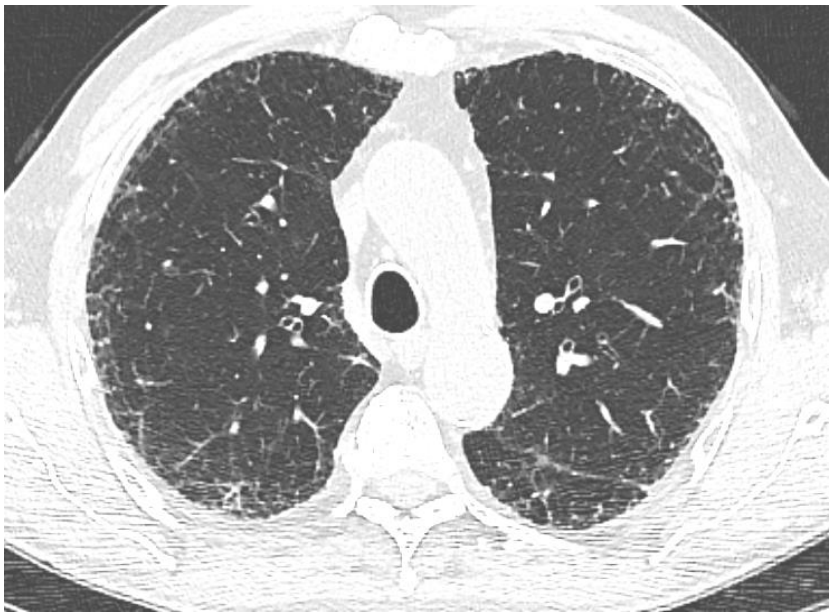

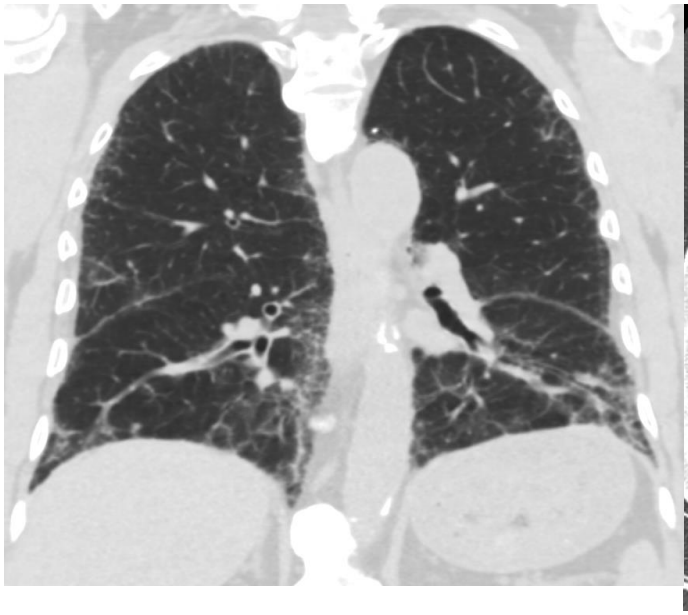

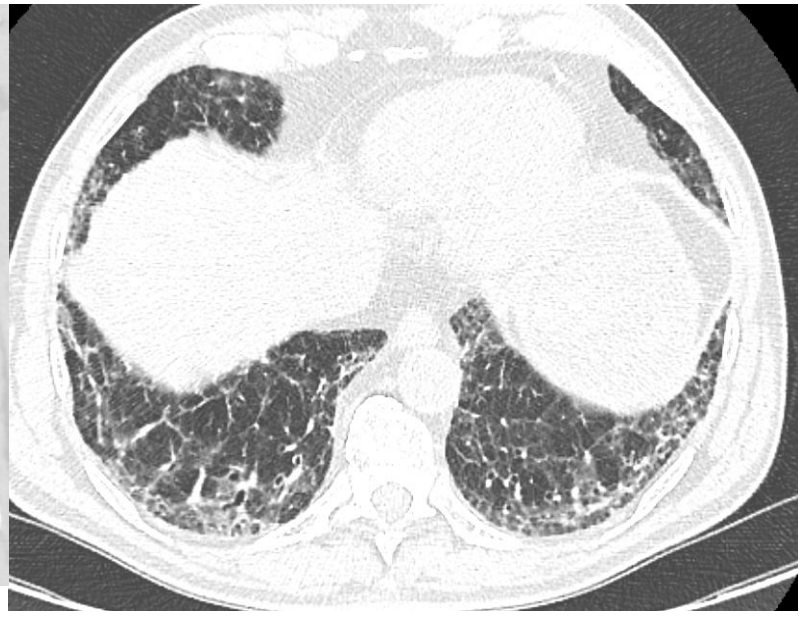

a) Bronquiolectasias de tracción basales.
b) Reticulación subpleural de predominio basal.
c) Panalización subpleural en múltiples hileras.
d) Distribución bilateral y simétrica.

458. Respecto a la lesión mostrada en las imágenes, señale la respuesta correcta:

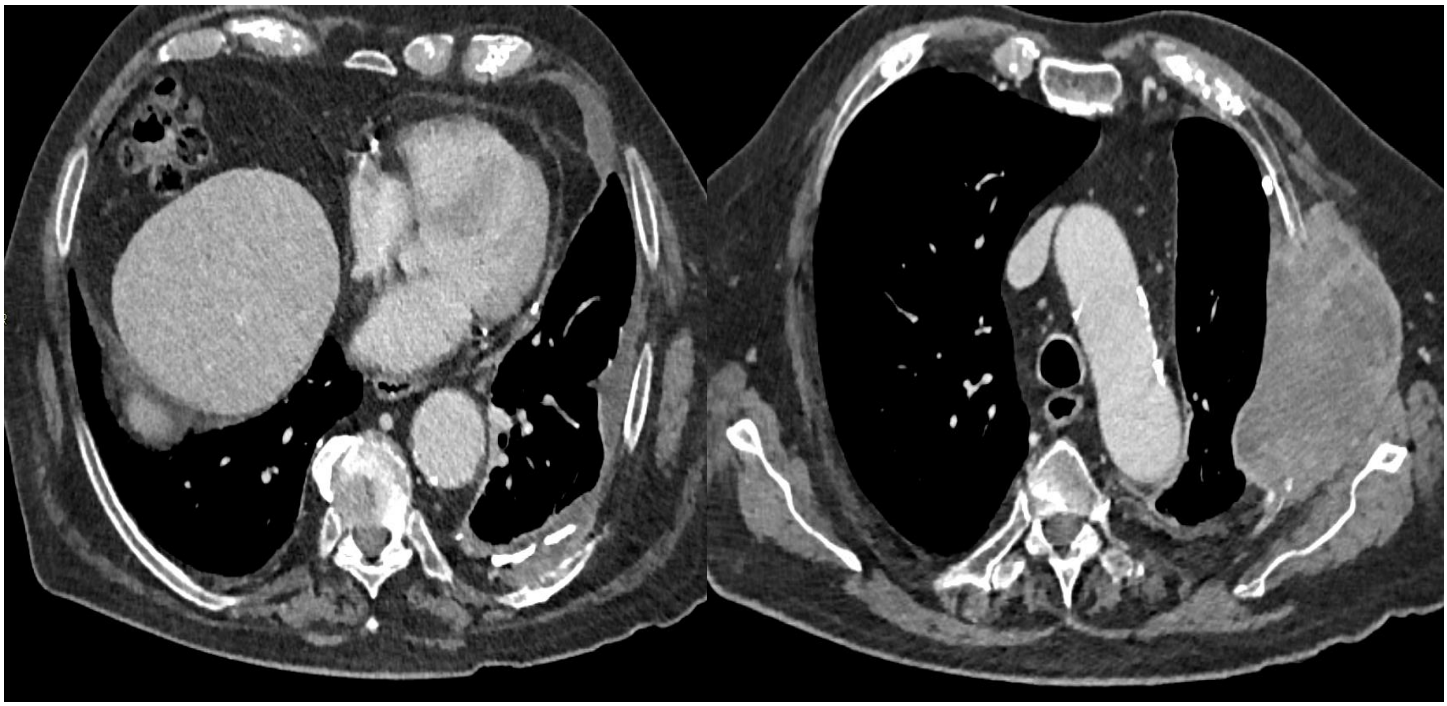

a) La afectación de las cisuras interlobares favorece un origen pleural frente a un origen pulmonar primario.
b) La destrucción costal excluye un origen pleural de la lesión.
c) La presencia de placas pleurales calcificadas descarta una etiología maligna.
d) La ausencia de adenopatías mediastínicas excluye invasión local.

459. Respecto al patrón pulmonar mostrado en las imágenes, señale la respuesta correcta:

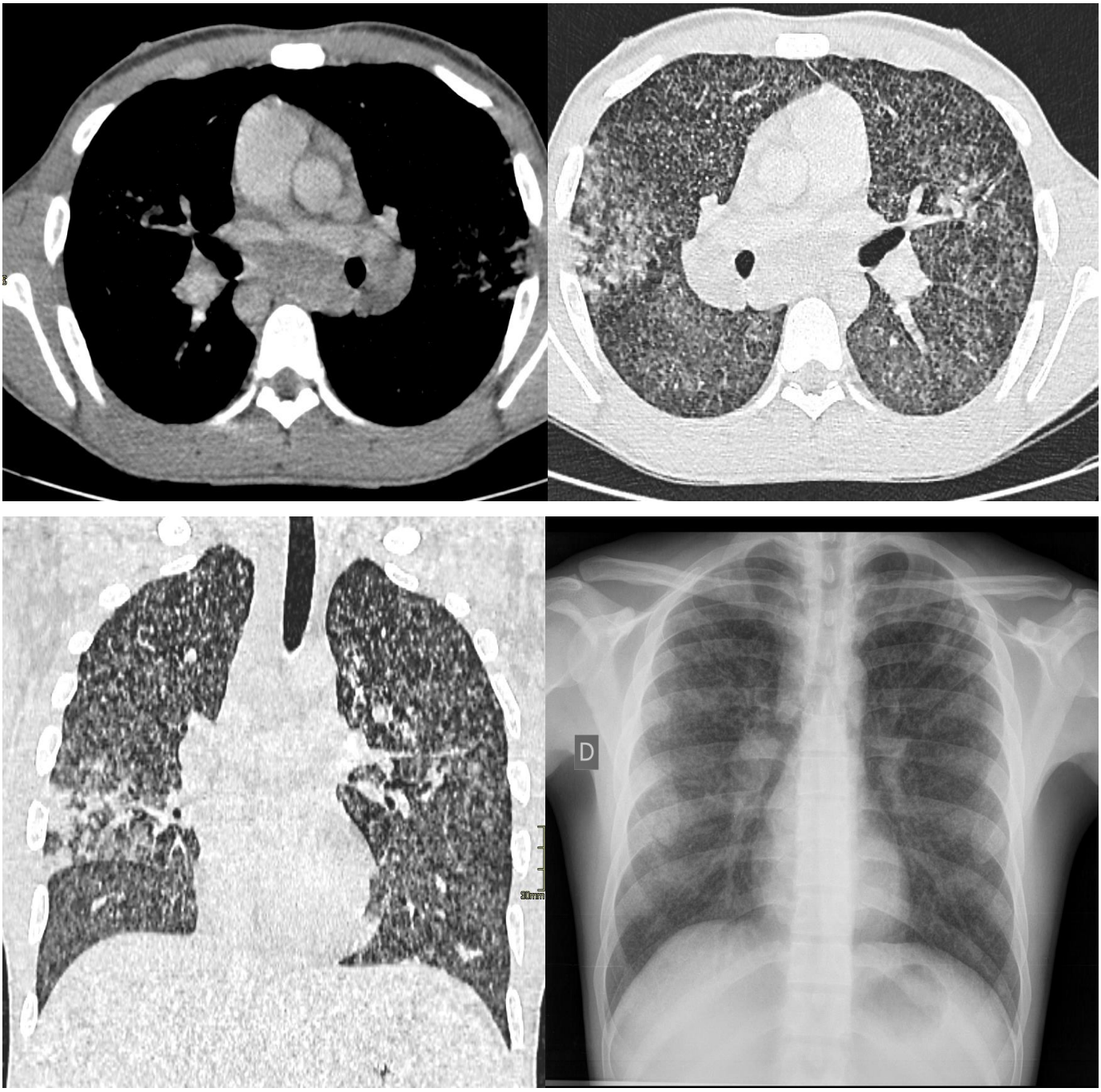

a) Corresponde a una distribución perilinfática.
b) Corresponde a una distribución centrolobulillar.
c) Corresponde a una distribución aleatoria.
d) Corresponde a una distribución peribroncovascular.

460. ¿Cuál de las siguientes anomalías congénitas presenta una asociación más estrecha con cardiopatías congénitas complejas que la entidad mostrada en las imágenes?

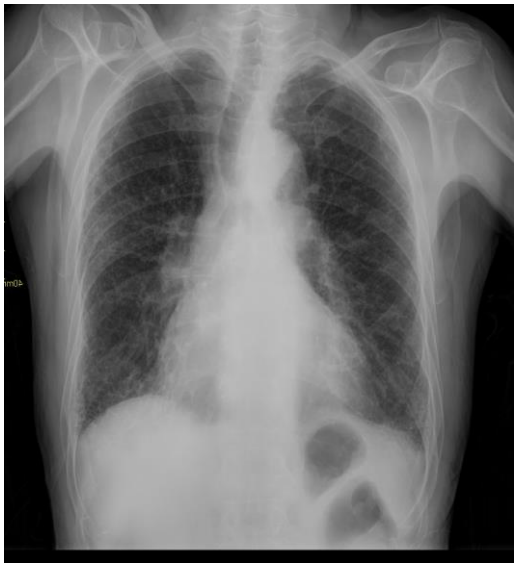





a) Situs inversus totalis.
b) Dextrocardia aislada.
c) Situs ambiguus (heterotaxia).
d) Síndrome de Kartagener.

461. Varón de 81 años al que se ha implantado una endoprótesis para tratar un aneurisma de Aorta infrarrenal. Primera TC de control a los 3 meses del implante, adquirida con protocolo trifásico (sin contraste y tras CIV en fases arterial y venosa). Se muestran tres imágenes representativas de las tres fases y en similar nivel de corte. Selecciona la opción correcta.

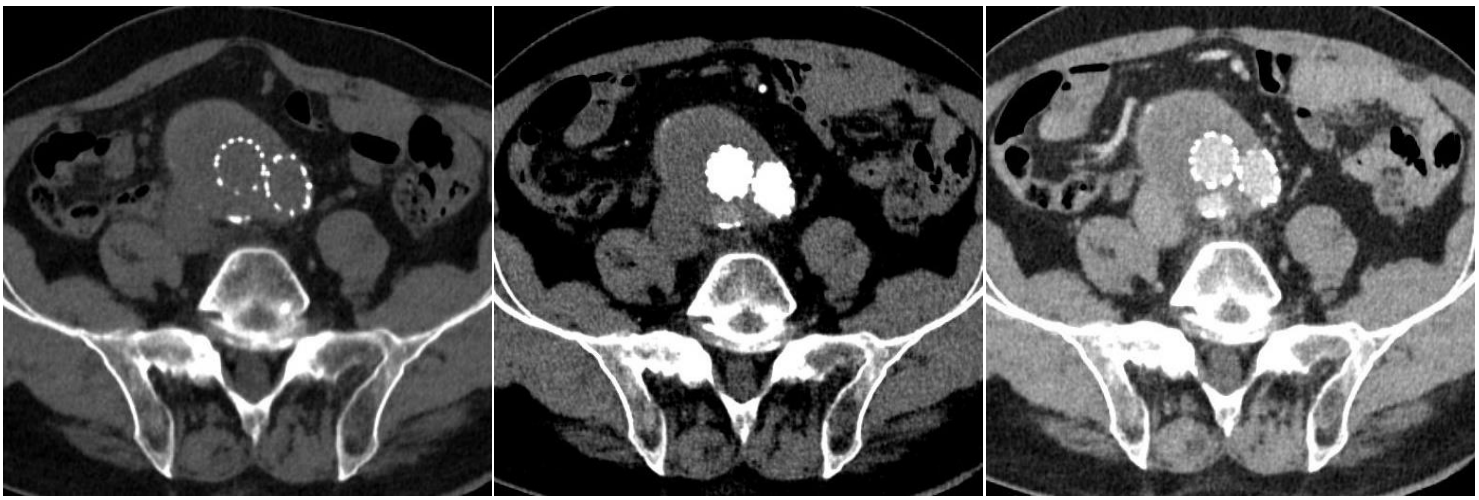

a) Sugiere endofuga tipo I.
b) Sugiere endofuga tipo II.
c) Sugiere endofuga tipo III.
d) Sugiere endofuga tipo IV.

462. Varón de 79 años, cirrosis alcohólica estadio Child A y bebedor activo. Se muestran dos imágenes representativas y al mismo nivel de corte de la TC con CIV y protocolo bifásico (adquisiciones en fases arterial y venosa) realizada al paciente por sospecha de LOE detectada en ecografía previa de control. El radiólogo de abdomen informa de lesión sólida en segmento V, con lavado en fase venosa, de 2 cm de tamaño, de nueva aparición y sobre hígado cirrótico. Se presenta el caso al comité de patología hepática. ¿Cuál sería la actitud adecuada?

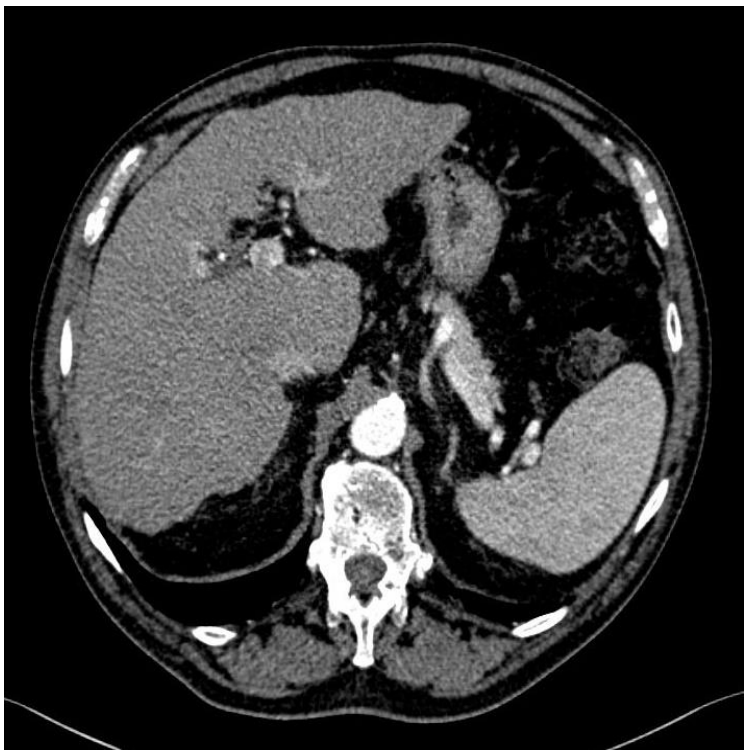

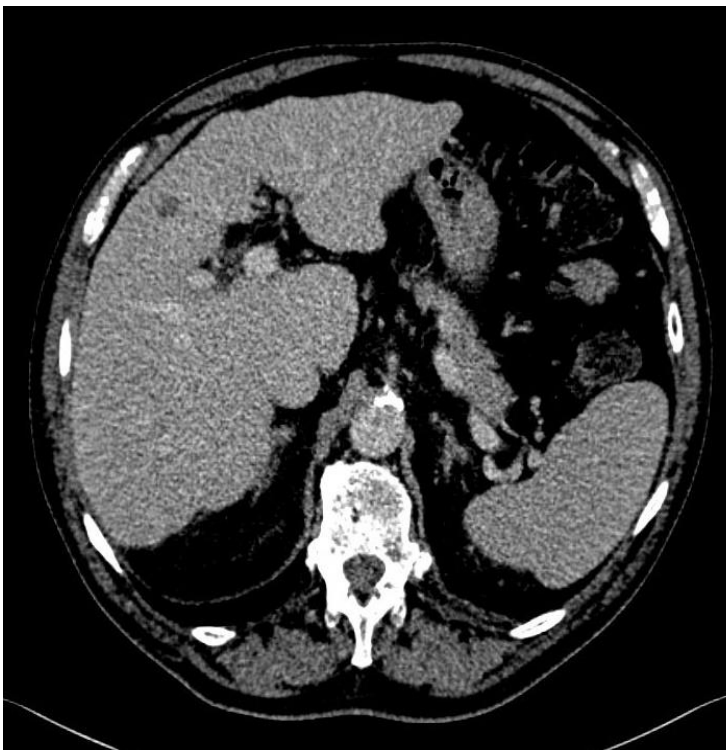

a) Debe realizarse una biopsia percutánea.
b) Se trata de un Carcinoma Hepatocelular y debe indicarse trasplante hepático.
c) El tratamiento de elección es la ablación térmica percutánea con guía de imagen.
d) RM de control en 6 meses para ver evolución.

463. Mujer de 30 años. Imagen de arteriografía renal selectiva izquierda que muestra un aneurisma de una rama lobar superior, próximo al hilio renal y de 25 mm de tamaño máximo. ¿Qué decisión tomarías?

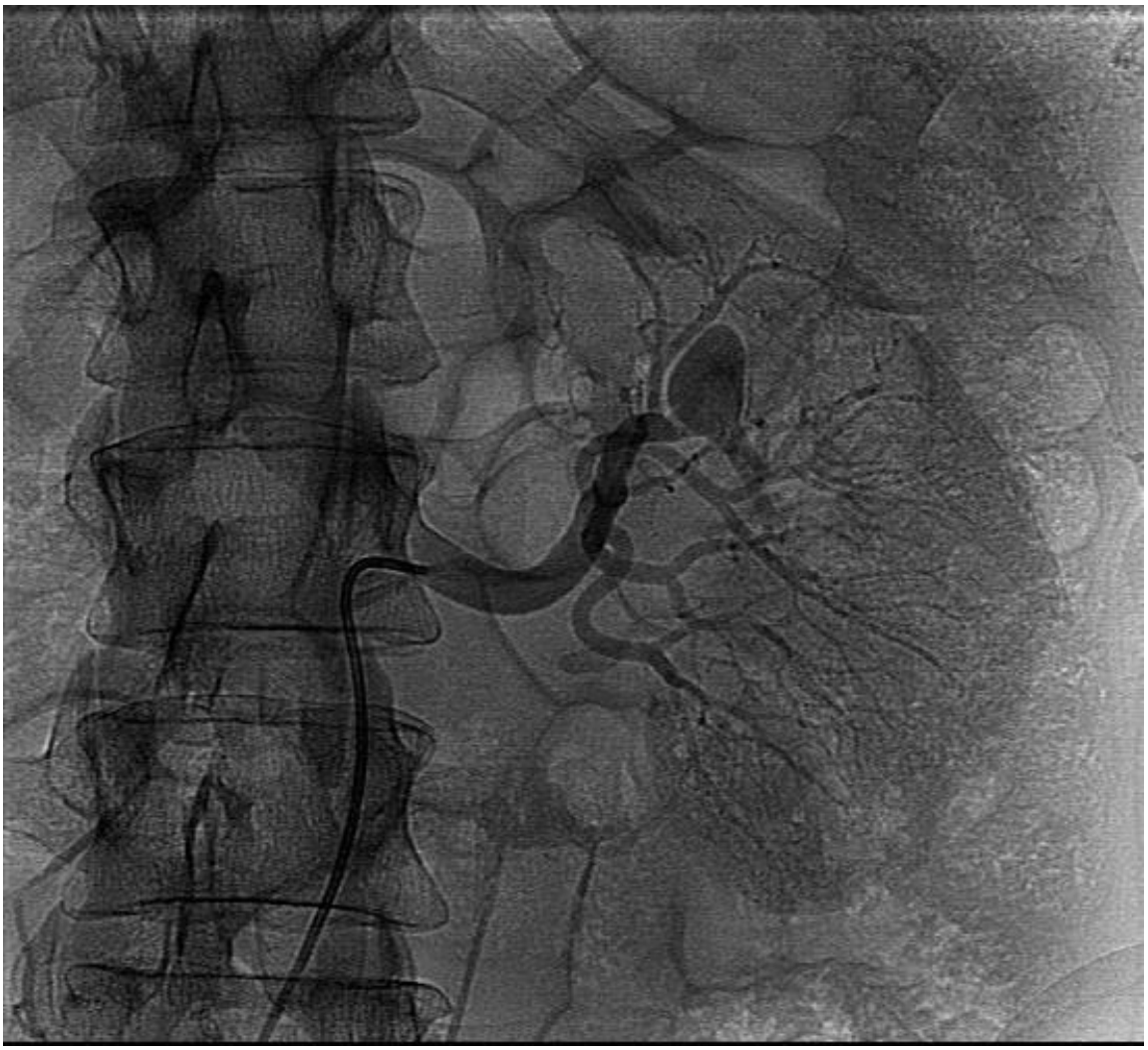

a) Embolización del saco aneurismático con espirales de embolización.
b) Oclusión del vaso aferente con un tapón vascular.
c) Embolización del aneurisma con micropartículas de un tamaño superior a 600 micras.
d) La embolización no está indicada en este caso, planteo controles anuales con TC.

464. Mujer de 30 años, hipertensa, se le realiza AngioTC en fase arterial (se muestra una imagen MIP coronal). Los nefrólogos presentan el caso a los radiólogos de Vascular Intervencionista. ¿Qué opción les plantearías?



a) Rechazar la opción endovascular.
b) Controles periódicos con AngioTC.
c) Arteriografía y embolización del saco con coils de liberación controlada.
d) Arteriografía e implante de stent cubierto para exclusión del saco.

465. ¿Cuál es el diagnóstico que sugieren las reconstrucciones volumétricas?

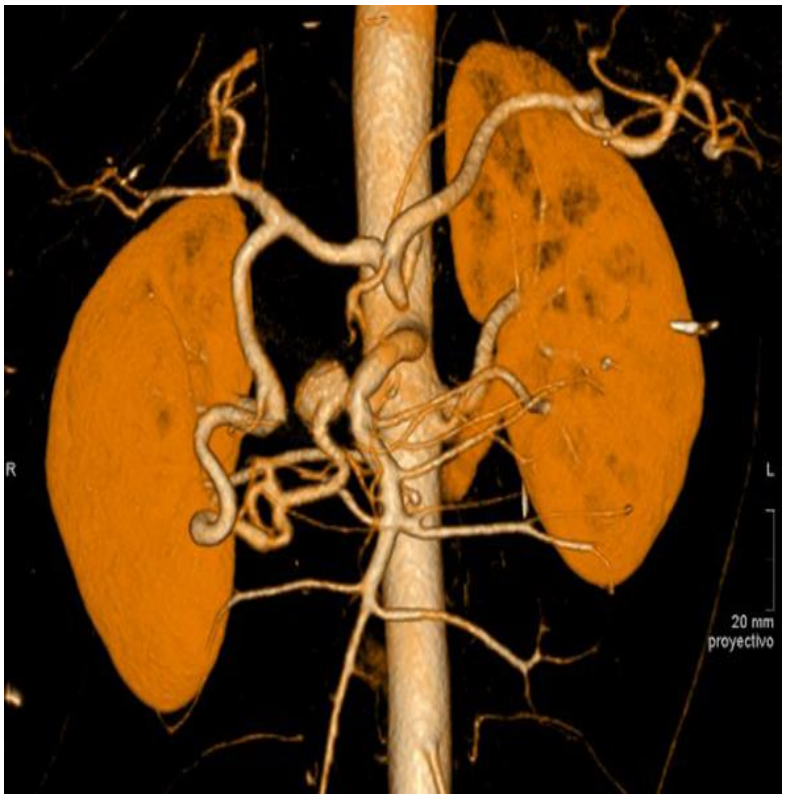



a) Estenosis preoclusiva de Tronco Celiaco.
b) Ligamento arcuato.
c) Hipertrofia de arcada pancreato-duodenal y pseudoaneurisma.
d) Las opciones a) y b) son correctas.

466. Varón que ha sufrido un accidente de tráfico. Presenta dolor abdominal y se encuentra hemodinámicamente estable. Se indica TC urgente. Ante los hallazgos de la prueba ¿qué opción terapéutica debería adoptarse?

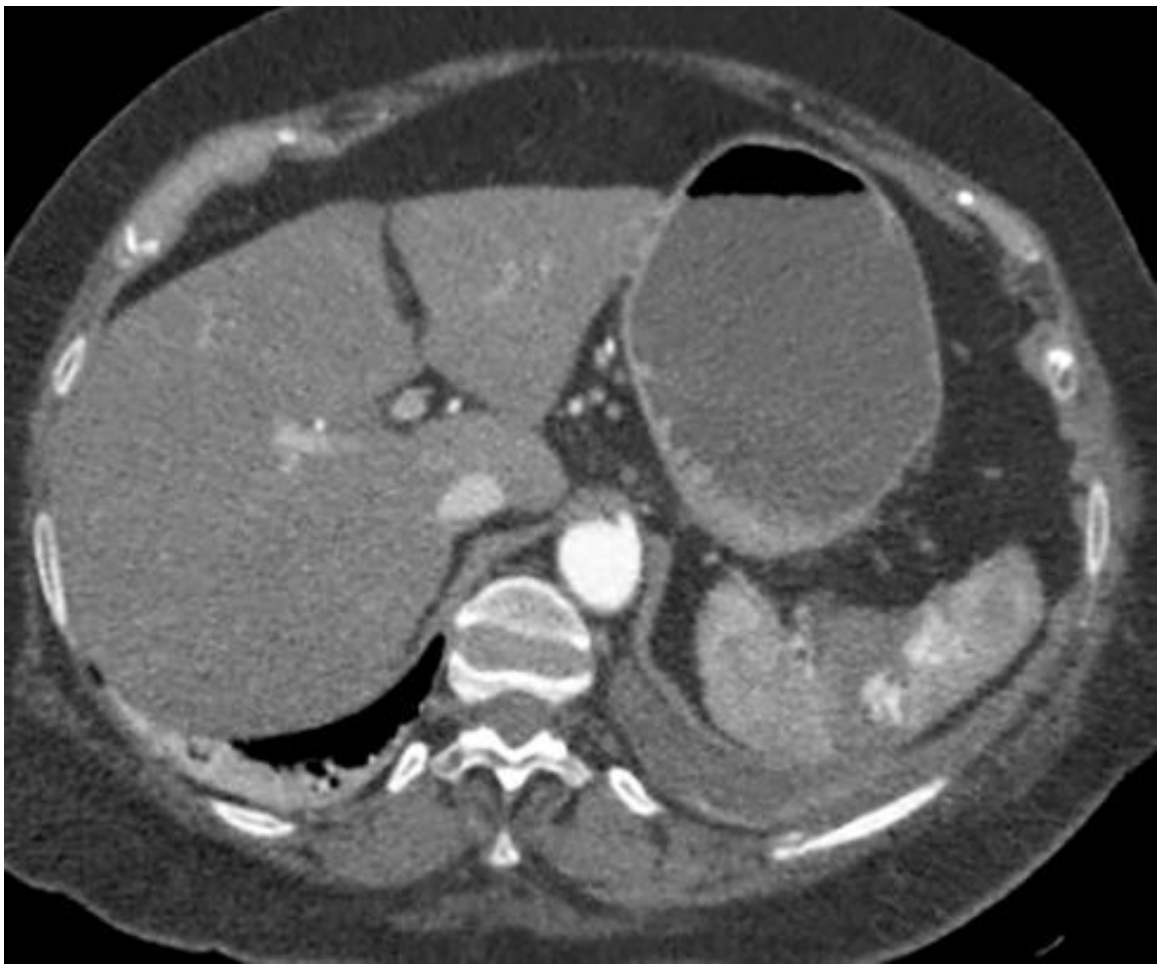

a) Control clínico y por imagen para ver evolución, tratamiento conservador.
b) Esplenectomía urgente.
c) Angiografía diagnóstica para evaluar la posible indicación terapéutica definitiva.
d) Arteriografía y embolización de las lesiones vasculares esplénicas.

467. Mujer de 35 años con HTA refractaria al tratamiento. Se plantea una arteriografía con intención terapéutica de la que se muestra una imagen representativa centrada en las arterias renales. ¿Cuál sería tu decisión en función de los hallazgos angiográficos?

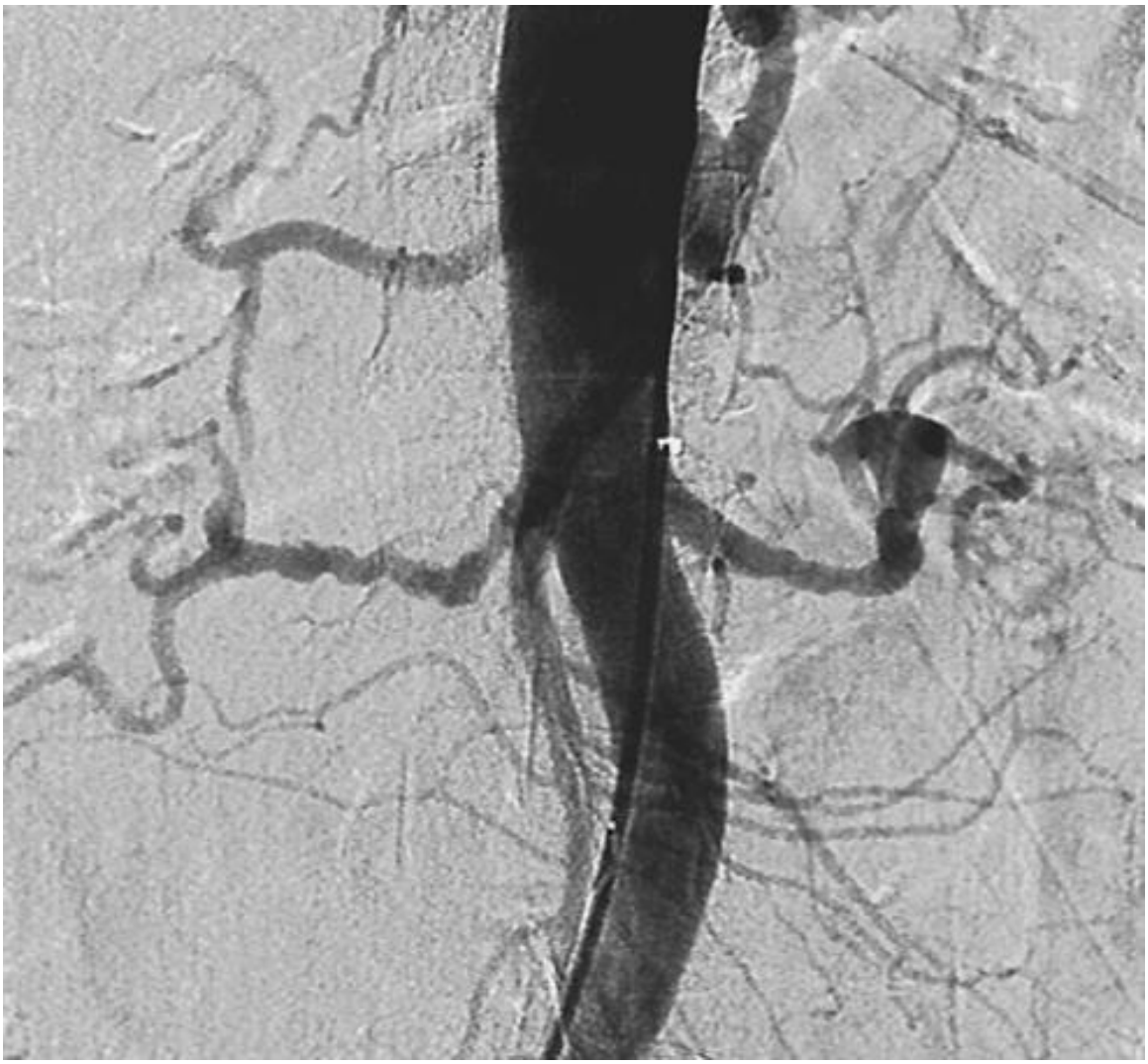

a) Angioplastia de las arterias renales.
b) Implante de stent cubierto bilateral.
c) Enfermedad ateromatosa evolucionada.
d) Espasmos arteriales bilaterales motivados por la arteriografía.

468. Varón sano de 43 años al que incidentalmente se le ha detectado una masa hepática de 10 cm. La masa ha progresado en controles sucesivos y por RM se sugiere la posibilidad de hemangioma atípico o tumor mesenquimal. Se presenta el caso en el comité de tumores y los cirujanos plantean cirugía. Se muestran dos imágenes representativas de la TC con CIV en fase arterial. Como radiólogo vascular intervencionista ¿propondrías alguna opción?



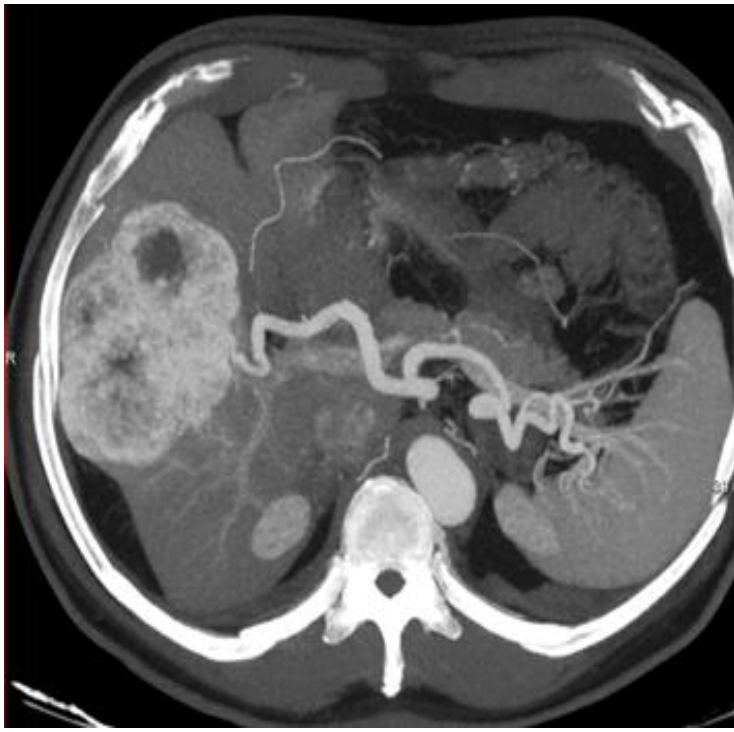

a) Antes de la cirugía debería realizarse una biopsia percutánea.
b) Una ablación percutánea con radiofrecuencia sería suficiente para el control de la lesión.
c) Al tratarse de una gran masa hipervascular plantearía una embolización intrarterial previa a la cirugía para disminuir el sangrado durante la exéresis.
d) La opción quirúrgica me parece óptima y no plantearía nada más.

469. A una mujer de 28 años con cefaleas de repetición se le realiza una TC craneal sin y con CIV. Se muestran dos imágenes al mismo nivel de corte sin y con CIV. ¿Cuál es tu diagnóstico?





a) Astrocitoma de bajo grado.
b) Higroma quístico.
c) Aneurisma trombosado.
d) Quiste aracnoideo.

470. Varón de 67 años que experimenta cefalea brusca y deterioro del nivel de conciencia. A la llegada al Servicio de Urgencias se activa el protocolo de Código Ictus. ¿Cuál es tu opinión en función de los hallazgos de la TC?

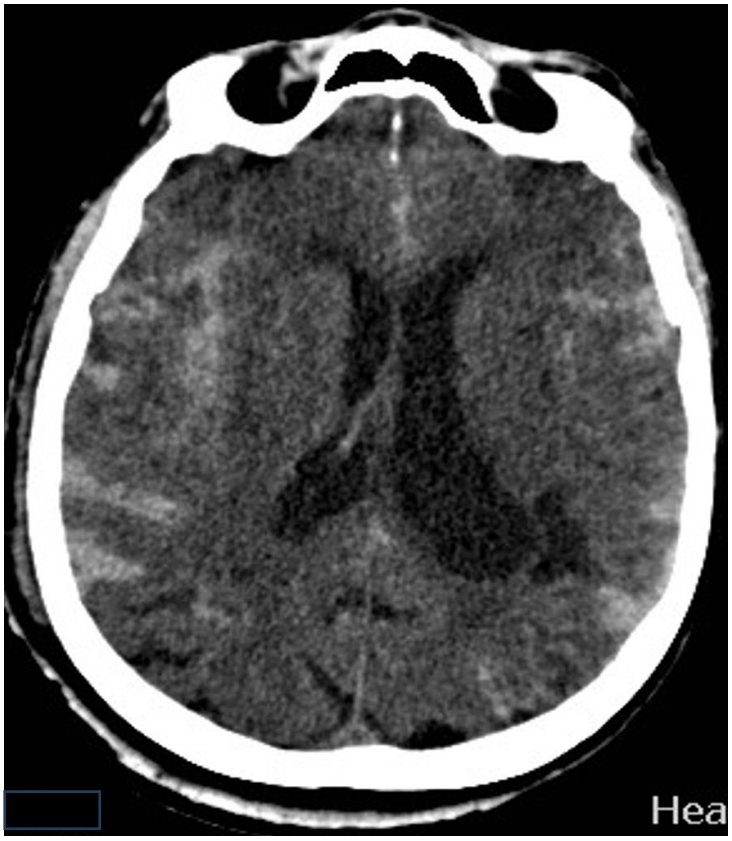



a) Se trata de un hematoma subdural agudo.
b) Extensa hemorragia subaracnoidea.
c) Hematomas epidurales.
d) Contusión parenquimatosa difusa.

471. Mujer de 46 años con cefalea brusca occipital; a su llegada al hospital está consciente y orientada. Escala de Glasgow 15. Sin déficit motor ni sensitivo, ni alteración de pares craneales. Se le realiza TC craneal sin contraste que muestra HSA de las cisternas supraselares y ambos valles silvianos. Señale la respuesta correcta sobre su manejo:

a) Al tratarse de un paciente con intenso edema cerebral no haría falta completar el estudio con contraste.
b) Al tratarse de un paciente con hemorragia subaracnoidea con patrón central con extensión periférica habría que completar el estudio con una angio-TC en fase arterial para descartar la presencia de aneurismas cerebrales.
c) Al tratarse de un paciente con hemorragia subaracnoidea con patrón central con extensión periférica no hay que completar el estudio dado que probablemente no se deba a un aneurisma cerebral.
d) Al tratarse de un paciente con hemorragia subaracnoidea con patrón central perimesencefálico no hay que completar el estudio dado que probablemente no se deba a un aneurisma cerebral.

472. Paciente varón de 34 años que acude trasladado al hospital por servicios de rescate tras caída de 10 metros practicando escalada. Se encuentra consciente y estable hemodinámicamente, pero presenta tetraparesia. ¿Cuál es la actitud más adecuada?

a) Realizar TC de columna para valorar fracturas y/o compresión medular y en caso de normalidad RM urgente
b) Realizar TC de columna para valorar fracturas y/o compresión medular y solicitar RM únicamente en caso de hallazgos patológicos.
c) Realizar directamente RM urgente medular, sin necesidad de TC previo.
d) No es necesario realización de pruebas de imagen, requiere de IQ urgente.

473. Mujer de 27 años con clínica de parestesias y debilidad en extremidades de instauración aguda, a la que se le realiza RM craneal y cervical. En RM de columna cervical se objetiva la presencia de lesión ovoidea hipointensa en T1 e hiperintensa en T2 con realce en anillo tras gadolinio y que afecta prácticamente la totalidad de la sección transversal del cordón medular. En RM craneal se identifican dos lesiones similares periventriculares. ¡Cual es el diagnóstico más probable?

a) Metástasis de primario desconocido
b) Tuberculosis
c) Esclerosis múltiple
d) Esclerosis lateral amiotrófica

474. Paciente varón de 52 años, que se le realiza un TC de peñascos en el que se informa de la presencia de masa homogénea de partes blandas que ocupa la porción superior del oído medio y que desplaza y erosiona la cadena de huesecillos. ¿Cuál es el diagnóstico más probable?

a) Colesteatoma
b) Neurinoma
c) Glomus yugular

d) Meningioma agresivo

475. Mujer de 44 años que acude por dolor cervical y edema. Se le realiza analítica en la que se evidencian datos de hipertiroidismo. En ecografía, se evidencia un aumento de tamaño asímetrico de la glándula a expensas de LTD dónde se objetiva imagen pseudonoular hipoecogénica. ¿Cuál es el diagnóstico más probable?

a) Tiroiditis subaguda (de Quervain)
b) Carcinoma papilar
c) Tiroiditis de Hasimoto
d) Enfermedad de Graves

476. Paciente de 88 años, mujer, con múltiples factores de riesgo cardiovasculares y ERC avanzada. Ingresa por fiebre sin foco. Durante el ingreso se realiza ecografía abdominal que informa de hallazgos compatibles con colecistitis aguda litiásica. Desde el punto de vista de la radiología intervencionista, señale la opción más correcta.

a) Podría tratarse con antibioticoterapia empírica sin necesidad de procedimiento intervencionista
b) Requiere de colocación de catéter de colecistostomía, idealmente ecodirigido
c) Siempre que sea posible realizaremos la colecistostomía con guía de TC al proporcionar mayor seguridad
d) Las respuestas a) y b) son correctas.

477. Hombre joven de 25 años que acude a Servicio de Urgencias por dolor abdominal y diarrea de varios días de evolución. Se le realiza TC abdominopélvico urgente con CIV en fase venosa, en la que se pone de manifiesto la presencia engrosamiento de varios segmentos de yeyuno e ileon de paredes engrosadas y realce mucoso, alternados con otros segmentos de aspecto estenótico. Las ramas vasculares mesentéricas de vecindad se encuentran ingurgitadas y de aspecto tortuoso. ¿Cuál es el diagnóstico más probable?

a) Anisakiasis
b) Enfermedad de Crohn
c) Linfoma intestinal
d) TBC intestinal

478. Mujer de 47 años con diagnóstico de policitemia vera que acude a Servicio de Urgencias por dolor abdominal de inicio agudo y hepatomegalia palpable a la exploración física. Se le realiza una TC abdominopélvica con CIV en fase venosa por parte de Sección de radiología de Urgencias. En la TC se objetiva una hepatomegalia con una captación parcheada del contraste, con áreas centrales más realzantes y ascitis asociada. Las venas suprahepáticas no se consiguen visualizar. ¡Cual es el diagnóstico más probable?

a) Hepatocarcinoma multicéntrico
b) Hepatitis aguda vírica
c) Síndrome de Budd-Chiari
d) Hígado de estasis

479. Paciente varón de 51 años que acude por fiebre y dolor abdominal de 5 días de evolución. Ha presentado algún vómito aislado. A la exploración, destaca un dolor en cinturón a nivel epigástrico y en la analítica se evidencia marcada elevación de la PCR e hiperamilasemia. Señale la respuesta falsa respecto a la sospecha y manejo de su patología.

a) Se trata probablemente de una pancreatitis aguda
b) No tiene en este momento indicación de TC ya que el diagnóstico es clínico
c) El empleo de la TC se reserva para la estadificación de gravedad y valoración de complicaciones
d) Un hiporrealce de más de un 30% de la glándula en la TC es un criterio de gravedad.

480. Hombre de 54 años que, en el contexto de estudio por dolores abdominales intermitentes, se le realiza un TC abdominopélvico en afse venosa. El estudio pone de manifiesto la presencia de lesión sólida mesentérica con calcificaciones y estriaciones radiales que retrae asa de yeyuno. Ante estos hallazgos radiológicos ¿cuál es el diagnóstico más probable?

a) Linfoma
b) Sarcoidosis
c) Tumor carcinoide
d) Cambios post-TBC

481. Varón de 79 años de edad que ingresa para estudio de cefalea y diabetes insípida de reciente aparición. En la RM hipofisaria presenta una lesión que ocupa la parte más posterior de la silla turca por detrás de la inserción del tallo hipofisario, y en el estudio con contraste se puede identificar cómo la lesión comprime y desplaza en sentido anterior la adenohipófisis (lesión que se origina en la neurohipófisis). Indique el diagnóstico más probable:

a) Hay que valorar la posibilidad de una metástasis hipofisaria.
b) Se trata de la localización habitual de los adenomas productores de TSH.
c) Presenta el aspecto habitual de una hipofisitis linfocitaria.
d) Se trata de un quiste de la *pars intermedia.*

482. Varón de 30 años con disnea y arritmia. En RM cardíaca se objetiva un VTDVD indexado de 118 ml/m2 y una función sistólica ligeramente disminuida (FEVD:42%). Se objetiva además trabeculación de paredes de VD con aneurismas de pequeño tamaño asociados. ¿Cuál es el diagnóstico más probable?

a) Enfermedad de Fabry.
b) Miocardiopatía hipertrófica.
c) Displasia arritmogénica.
d) Amiloidosis cardiaca.



483. Un varón de 65 años presenta hematuria macroscópica. En la urografía por TC (Uro-TC) se observa un defecto de repleción nodular y fijo en el uréter distal izquierdo. ¿Cuál es el diagnóstico anatomopatológico más probable para esta lesión?

a) Carcinoma de células escamosas.
b) Adenocarcinoma de uréter.
c) Carcinoma urotelial (de células de transición).
d) Pólipo fibroepitelial benigno.

484. Paciente varón de 15 años con dolor testicular que al realizar ante una ecografía urgente, objetivas un testículo izquierdo aumentado de tamaño, con ecogenicidad heterogénea y ausencia completa de flujo Doppler color y pulsado. El cordón espermático muestra una configuración en espiral ("signo del remolino"). ¿Cuál es el diagnóstico de sospecha inmediato?

a) Orquiepididimitis aguda congestiva.
b) Torsión testicular con infarto establecido.
c) Rotura testicular traumática.
d) Seminoma testicular de presentación aguda.

485. Paciente de 52 que en la evaluación Doppler post-trasplante hepático, presenta un flujo arterial intrahepático con un índice de resistividad (IR) disminuido (IR < 0.5) y un tiempo de aceleración prolongado (> 0.08 s), configurando un patrón "tardus-parvus". ¿Qué complicación vascular debes sospechar?

a) Trombosis de la vena porta.
b) Estenosis de la arteria hepática.
c) Síndrome de robo de la arteria esplénica.
d) Rechazo agudo celular.

486. Paciente varón de 35 años que sufre accidente de tráfico con traumatismo abdominal cerrado, hemodinámicamente estable, presenta en la TC focos de extravasación activa de contraste iodado en el interior de un hematoma esplénico, que se expanden en la fase tardía. ¿Cuál es el manejo inicial de elección?

a) Esplenectomía quirúrgica de urgencia.
b) Angioembolización esplénica selectiva por radiología vascular intervencionista.
c) Observación estricta y control tomográfico a las 6 horas.
d) Colocación de un drenaje percutáneo intraesplénico.

487. Mujer de 26 años que presenta masa palpable en mama, ¿cuál es la conducta inicial recomendada según las guías de práctica clínica?

a) Realización directa de mamografía bilateral con proyecciones complementarias.
b) Realización de ecografía mamaria dirigida como prueba de imagen inicial.
c) Resonancia Magnética mamaria dinámica con gadolinio.
d) Biopsia quirúrgica escisional inmediata.

488. Una mujer de 34 años, sin antecedentes de interés, acude al servicio de urgencias por un dolor agudo, de inicio súbito, localizado en la fosa renal derecha y que se irradia hacia la fosa ilíaca y labios mayores homolaterales. El dolor se acompaña de náuseas, vómitos y agitación psicomotriz. La analítica de orina muestra hematuria microscópica. Se solicita una TC abdominal sin contraste (TCMD). ¿Cuál de los siguientes hallazgos tomográficos confirmaría la presencia de un cólico renal agudo por litiasis impactada, diferenciándolo de un flebolito pélvico?

a) Un nefrograma denso y persistente en el riñón afectado tras la administración de contraste.
b) La visualización de un anillo de atenuación de partes blandas que rodea completamente a la calcificación (signo del borde de tejido blando).
c) Una calcificación de morfología ovalada con un centro radiolúcido nítido en el trayecto ureteral.
d) Presencia de gas sutil dentro de la pared del uréter distal.

489. Una mujer de 28 años, embarazada de 22 semanas, ingresa por fiebre de 38.8 °C, escalofríos, dolor lumbar izquierdo franco y puñopercusión renal positiva. Ante la sospecha de pielonefritis aguda y dada su condición gestacional, se solicita una ecografía renal y de vías urinarias. ¿Cuál es el hallazgo ecográfico más frecuente y qué limitación principal presenta esta técnica en el diagnóstico de esta entidad?

a) El hallazgo más frecuente es una masa quística compleja, y la limitación es la radiación ionizante.
b) El hallazgo más frecuente es la presencia de gas en el seno renal, y la limitación es que requiere contraste endovenoso iodado obligatoriamente.
c) El hallazgo más frecuente es una ecografía normal o un aumento sutil del tamaño renal con pérdida de la diferenciación corticomedular, y la limitación es su baja sensibilidad frente a la TC para detectar áreas de nefritis focal.
d) El hallazgo más frecuente es la inversión completa del flujo diastólico en la arteria renal principal, y la limitación es que sobreestima los abscesos de menos de 5 mm.

490. Varón de 29 años ingresado en cuidados médicos intensivos por trauma abdominal presenta empeoramiento clínico con aumento del dolor e irritación peritoneal. Se encuentra hemodinámicamnete estable. ¿Cuál es la actitud más adecuada?

a) Observación
b) Ecografía con contraste
c) Angioembolización
d) TC abdominal

491. Paciente diabético con neuroartropatía conocida del mediopié. Presenta eritema y aumento de temperatura del pie, sin herida visible. La RM muestra edema medular subcondral periarticular multifocal en articulaciones tarsometatarsianas, fragmentación y subluxación, sin trayecto cutáneo ni colección. ¿Qué interpretación es más adecuada?

a) Osteomielitis multifocal hematógena, porque el edema medular es extenso.
b) Neuroartropatía de Charcot activa, siendo la distribución periarticular y la ausencia de úlcera datos a favor.

c) Absceso de Brodie múltiple, por la afectación del mediopié.
d) Fascitis necrotizante, porque el edema óseo descarta artropatía neuropática..

492. Paciente operado de reconstrucción del ligamento cruzado anterior hace 9 meses. Consulta por bloqueo doloroso en extensión. La RM muestra un nódulo fibroso de baja-intermedia señal anterior al injerto, en la escotadura intercondílea, que contacta con el techo de la escotadura durante la extensión. ¿Cuál es el diagnóstico más probable?

a) Lesión de cíclope.
b) Rotura completa del injerto del ligamento cruzado anterior.
c) Ganglión del ligamento cruzado posterior.
d) Artrofibrosis difusa sin lesión nodular focal.

493. Recién nacido varón con antecedente de oligohidramnios severo. La ecografía muestra vejiga de pared gruesa, uretra posterior dilatada, hidroureteronefrosis bilateral y aumento de ecogenicidad cortical renal. ¿Cuál es la prueba más indicada para confirmar la sospecha principal y valorar la uretra?

a) Renograma DMSA basal como primera prueba, porque define la anatomía uretral.
b) Cistouretrografía miccional seriada o cistosonografía, orientada a válvulas de uretra posterior.
c) TC abdominopélvica trifásica, por su mayor sensibilidad para cicatrices corticales.
d) Urografía intravenosa diferida, porque es la técnica de elección en el neonato inestable.

494. Recién nacido a término con distrés respiratorio progresivo desde las primeras horas de vida. La radiografía muestra hiperclaridad y sobredistensión del lóbulo superior izquierdo, desplazamiento mediastínico contralateral y atenuación, pero no ausencia, de la trama vascular. La TC confirma bronquio permeable estrecho, sin quistes dominantes ni arteria sistémica aberrante. ¿Cuál es el diagnóstico más probable?

a) Secuestro pulmonar intralobar.
b) Malformación congénita de la vía aérea pulmonar tipo I
c) Hiperinsuflación lobar congénita.
d) Quiste broncogénico intrapulmonar complicado.

495. Lactante de 4 meses con estridor bifásico, episodios de cianosis con el llanto y dificultad para la alimentación. El tránsito esofágico muestra improntas extrínsecas opuestas en el esófago torácico proximal. En la broncoscopia se observa compresión pulsátil traqueal. ¿Cuál es la afirmación más adecuada para la planificación diagnóstica?

a) La radiografía simple de tórax permite clasificar con fiabilidad el lado dominante del anillo vascular.
b) La angio-TC multidetector o la angio-RM deben definir la relación de los arcos con la tráquea y el esófago antes de la corrección quirúrgica.

c) La ecografía torácica es la técnica de elección para demostrar el trayecto retroesofágico del vaso responsable.
d) La ausencia de disfagia excluye un anillo vascular completo.

496. Paciente con artroplastia total de cadera metal-metal y dolor progresivo. La analítica infecciosa es normal. La RM con reducción de artefacto metálico muestra masa periarticular heterogénea, quístico-sólida, sinovitis marcada, afectación de abductores y osteólisis. ¿Cuál es el diagnóstico más probable?

a) Reacción adversa local a detritos metálicos con seudotumor.
b) Hematoma posquirúrgico agudo fisiológico.
c) Osificación heterotópica madura no complicada.
d) Luxación posterior crónica aislada de la prótesis.

497. Mujer de 74 años en tratamiento prolongado con bisfosfonatos, con dolor prodrómico en muslo. La radiografía muestra engrosamiento cortical focal lateral subtrocantérico y una línea de fractura transversa incompleta que nace en la cortical lateral. ¿Cuál es la interpretación más adecuada?

a) Fractura femoral atípica por insuficiencia, debiendo valorar el fémur contralateral.
b) Metástasis lítica subtrocantérica, porque toda fractura transversa en ancianos es tumoral.
c) Fractura espiral de alta energía con patrón típico osteoporótico.
d) Osteonecrosis de la diáfisis femoral inducida por corticoides.

498. Feto con ectasia pielocalicial unilateral de 24 mm. A las 72 horas de vida, la ecografía muestra pelvis renal y cálices dilatados, parénquima adelgazado, uréter no dilatado y vejiga normal. La cistouretrografía miccional seriada no demuestra reflujo. El renograma diurético muestra función relativa del 36 % y tiempo medio de lavado superior a 20 minutos. ¿Cuál es la conclusión más adecuada?

a) Reflujo vesicoureteral de alto grado, aunque la cistouretrografía haya sido negativa.
b) Megauréter primario obstructivo, por ausencia de dilatación pielocalicial.
c) Estenosis de la unión pieloureteral con obstrucción funcional significativa.
d) Megacaliosis idiopática, porque siempre cursa con tiempo medio de lavado prolongado.

499. Neonato con polihidramnios prenatal, macrocefalia, tórax muy estrecho, micromelia rizomélica y dificultad respiratoria grave. La serie ósea muestra platyspondilia, costillas cortas y fémures cortos, curvos, con morfología en "auricular de teléfono". ¿Cuál es el diagnóstico radiológico más probable?

a) Acondroplasia no complicada.
b) Osteogénesis imperfecta tipo I.
c) Displasia tanatofórica tipo I.
d) Hipofosfatasia infantil leve.

500. Prematuro de 27 semanas en el quinto día de vida. La ecografía transfontanelar muestra hemorragia de la matriz germinal con extensión intraventricular, dilatación ventricular y una zona hiperecogénica periventricular unilateral compatible con infarto hemorrágico venoso. ¿Cómo debe clasificarse el hallazgo principal?

a) Hemorragia subependimaria aislada de grado I.
b) Hemorragia intraventricular sin dilatación ventricular de grado II.
c) Hemorragia intraventricular con ventriculomegalia de grado III, sin lesión parenquimatosa.
d) Hemorragia intraventricular con afectación parenquimatosa periventricular, tradicionalmente grado IV.