Osakidetza



OFTALMOLOGIAKO FAKULTATIBO ESPEZIALISTA MEDIKOA

GALDERAK

1. Adieraz ezazu zer funtzio duten muskulu estraokularren ardatz neuromuskularrek:

a) Zentro erregulatzaileei muskuluaren uzkurdura-egoeraren berri ematea.
b) Begi-mugimenduen ondoren muskulu-erlaxazioa erraztea.
c) Muskuluaren uzkurtze-gaitasuna handitzea.
d) Muskulu sinergistak aldi berean uzkurtu daitezen ahalbidetzea.

2. Adieraz ezazu non dagoen kokatuta erretinaren kanpoko plexu kapilarra:

a) Barneko nukleo-geruzan.
b) Kanpoko nukleo-geruzan.
c) Plexu-formako barneko geruzan.
d) Plexu-formako kanpoko geruzan.

3. Adieraz ezazu zein den erantzun zuzena korneari dagokionez:

a) Begiaren ahalmen dioptrikoaren erdiaren arduradun da.
b) Humore urtsuaz soilik elikatzen da.
c) Ez du zelularik bere estroman.
d) Trinkoen inerbatutako gorputz-ehuna da.

4. Adieraz ezazu zeren artean osatzen den alfa (α) angelua:

a) Ardatz optikoaren eta pupila-ardatzaren artean.
b) Pupila-ardatzaren eta ikusmen-ardatzaren artean.
c) Ardatz optikoaren eta ikusmen-ardatzaren artean.
d) Ikusmen-lerro nagusiaren eta pupila-ardatzaren artean.

5. Adieraz ezazu zein den erantzun zuzena Bergmeister-en papilari dagokionez:

a) Fetuaren baskularizazioak irautearen modu onbera bat da.
b) Displasia septo-optikoaren sindromearekin lotzen da.
c) Pronostiko txarreko zeinu bat da haur goiztiarren erretinopatian.
d) Papila-drusekin lotzen da.

6. Begi-mugimenduei dagokienez:

a) Eskuineko alboko muskulu zuzena eskuineko muskulu zuzen medialaren agonista da.
b) Eskuineko goiko muskulu zuzenak eta eskuineko beheko muskulu zeiharrak sinergikoki jokatzen dute altxatzean.
c) Ezkerreko goiko muskulu zeiharraren muskulu sinergista beheko muskulu zuzena da.
d) Goranzko eta ezkerreranzko mugimendua goiko ezkerreko muskulu zuzenak eta beheko ezkerreko muskulu zeiharrak egiten dute.

7. Anatomikoki, adieraz ezazu zer egitura den trabekula-sare ez-pigmentatuaren aurrekoa:

a) Trabekula-sare pigmentatua.
b) Gorputz ziliarraren banda.
c) Schwalbe-ren lerroa.
d) Esklerotika-ezproia.

8. Funtzio horietako bat ez dagokio malko-geruzaren geruza lipidikoari:

a) Geruza urtsua kornea-konjuntibako epitelioari atxikitzea.
b) Ikusmen-kalitatea hobetzea.
c) Fase urtsuaren lurrunketa atzeratzea.
d) Surfaktante gisa jokatzea malko-geruza isurtzea saihesteko.

9. Adieraz ezazu zein EZ den igarotzen betzuloko behe-fisuratik:

a) Masailezurreko nerbioa.
b) Nerbio zigomatikoa.
c) Beheko zain oftalmikoa.
d) Malko-nerbioak.

10. Muskulu estraokularren ekintzei dagokienez, adieraz ezazu zein den lotura zuzena:

a) Goiko muskulu zeiharra barnerantz biratzea.
b) Beheko muskulu zeiharra eta jaistea.
c) Goiko muskulu zuzena eta urruntzea.
d) Beheko muskulu zuzena eta barnerantz biratzea.

11. Lau muskulu zuzenek ehun konektiboaren kondentsazioak eta muskulu lisoa zeharkatzen dituzte ekuatorearen atzetik. Esan ezazu zein den zuzena:

a) Kondentsazio horiek polea gisa jarduten dute, eta ezkerrera eta eskuinera begiratzeko erabiltzen diren erdiko eta alboko muskulu zuzenen sabelen goranzko mugimenduak murrizten dituzte.
b) A eta V patroiak eragin ditzakete.
c) Kondentsazio horiek polea gisa jarduten dute, eta goiko eta beheko muskulu zuzenen mugimendu horizontalak murrizten dituzte barnerantz eta kanporantz biratzean.
d) Poleek ez dute aldatzen muskulu zuzenen ibilbidea, eta, beraz, haien benetako jatorria Zinn-en eraztunean dago.

12. Nola hobetzen du KAMRA inplanteak hurbileko ikusmena pazienteetan, eta non kokatzen da anatomikoki?

a) Begian sartzen den argi-kantitatea areagotzen du eta bi begietako kornea-estroman jartzen da.
b) Diseinu lentikular garden baten bidez, zeinak kurbadura aldatzen baitu eta begi baten epitelioaren gainean jartzen baita.
c) Zulo estenopeiko gisa jokatzen du, zeinak eremu-sakonera handitzen baitu eta begi baten kornea-estroman finkatzen baita.
d) Kornearen beheko atalaren kurbadura handitzen du bi begien estroman jarri ondoren.

13. Ondoko aldaketa fisiologiko eta anatomiko hauetako zein gertatzen da gongoil-zelulen axoietan bahe-lamina zeharkatzen dutenean espazio erretrobulbarrerantz?

a) Axoiek beren mielina-zorroa galtzen dute laminaren 200-300 zulo igaro ahal izateko.
b) Axoiak begi barneko presio txikiko ingurune batetik presio handiagoko ingurune batera igarotzen dira espazio erretrobulbarrean.
c) Axoien arteria-hornidura erretinako arteria zentralaren mende soilik egoten hasten da.
d) Axoiek bira ortogonal bat egiten dute eta mielinizatuak egoten hasten dira hura zeharkatu orduko.

14. Begiko egitura hauetako zein sortzen da enbriologikoki gandor neuraletik eta ez neuroektodermotik edo azaleko ektodermotik?

a) Kristalinoa.
b) Kornearen estroma.
c) Erretina sentsoriala.
d) Korneako epitelioa.

15. Orbitaren erpinean, zer nerbio-egiturak zeharkatzen du Zinn-en eraztuna (eraztun tendinoso bateratua) begiko nerbio motorrekin batera?

a) Nerbio nasoziliarra.
b) Malko-nerbioak.
c) Aurreko nerbioa.
d) IV. nerbio kraniala (patetikoa).

16. Zer izen du humore beirakara kristalinoaren atzeko kapsulara modu zirkularrean lotzen duen lotailuak?

a) Wieger-en lotailua.
b) Erggelet-en lotailua.
c) Cloquet-en lotailua.
d) Martegiani-ren lotailua.

17. Zein da Y zelulen (aterki-itxurako gongoil-zelulen) funtzio nagusia ikusmen-sistema sentsorialaren barruan?

a) Ikusmen-zorroztasun fina, kolorea eta xehetasun morfologikoak bereiztea.
b) Estereopsi fina prozesatzea eremu errezeptore oso murriztuen bidez.
c) Mugimendua eta espazio-orientazioa hautematea bereizmen espazial txikiarekin.
d) Bulkada kromatikoak poliki transmititzea alboko gorputz genikulatuko geruza parbozelularretara.

18. Zer angelu osatzen dute, gutxi gorabehera, orbitaren ardatzak eta gizakien begi-globoaren ardatzak elkarren artean?

a) 60 gradu.
b) 42,5 gradu.
c) 22,5 gradu.
d) 15 gradu.

19. Zenbat denbora behar da, gutxi gorabehera, korneako epitelioa erabat aldatzeko?

a) 24-48 ordu
b) 3-5 egun
c) 7-10 egun
d) 28 egun

20. Ikusizko sistema sentsorialean, zein da koloreari, formari eta xehetasun finei buruzko informazioa transmititzeaz arduratzen den bidea?

a) Bide magnozelularra (M bidea).
b) Goranzko bide bestibularra.
c) Bide erretino-tektala.
d) Bide parbozelularra (Bide-P).

21. Garun-azalaren zein eremutan dago makularen eta fobearen irudikapena?

a) 5. eremuan.
b) 8. eremuan.
c) 17. eremuan.
d) 45. eremuan.

22. Adierazi zein den adierazpen hauetatik zuzena koroidearen histologiari dagokionez:

a) Geruza koriokapilarrak zelula endotelial leihodunak ditu, gap junction loturen bidez elkartuak.
b) Bruch-en mintza geruza basal batek baino ez du osatzen.
c) Koroidearen estromako hodiek endotelio leihoduna dute.
d) Koroide gaineko geruza erretinaren eta koroidearen arteko trantsizio-eremua da.

23. Zein da nerbio optikoaren garezur barneko segmentuaren gutxi gorabeherako luzera kiasmara iritsi aurretik?

a) 4-6 mm.
b) 8-10 mm.
c) 12-16 mm.
d) 20-24 mm.

24. Non sartzen da nerbio motorra muskulu zuzen estraokularretan?

a) Muskuluaren aurreko herenean.
b) Muskuluaren erdiko herenak eta atzeko herenak bat egiten duten gunean.
c) Muskulua eskleran sartzen den gunean.
d) Jatorriko tendoian, Zinn-en eraztunean.

25. Aurpegiko nerbioren zer adarrek ematen diote inerbazio motor nagusia orbita inguruko muskuluei?

a) Ahokoak eta barailakoak.
b) Tenporalak eta zigomatikoak.
c) Zerbikalak eta ahokoak.
d) Barailakoak eta zerbikalak.

26. Non drainatzen du, azkenean, goiko zain oftalmikoak?

a) Sinu leizetsuan.
b) Sinu sigmoidean.
c) Barneko jugularrean.
d) Goiko zain bortikosoan.

27. Korneako eraso baten ondoren, zein da berrepitelizatzeko lehenengo prozesua eta zer mekanismo ditu ezaugarri?

a) Linboko zelula basalak ugaritzea; hasiera batean, mitosi biziak eragiten du, epitelio-akatsaren gainean zelulak mugitu aurretik.
b) Migrazio epiteliala: kaltetutako eremuaren ondoko korneako eta linboko zelula epitelialak eremu akastunera joaten dira, zelula-zelula eta zelula-zelulaz kanpoko matrizea atxikitzean izaten diren aldaketa dinamikoen bidez.
c) Keratozito aktibatuek estromako kolagenoa sintetizatzea; horrek epitelio-akatsa ixteko aukera ematen du zelulen migrazioa gertatu aurretik.
d) d) Korneako angiogenesi periferikoa, zeina beharrezkoa baita zelula inflamatorioak emateko eta epitelioa konpontzen hasteko.

28. Konjuntibaren drainatze linfatikoari dagokionez, baieztapen hauetatik zein da zuzena?

a) Konjuntibak ez du hodi linfatikorik, eta drainatzea zain-sistema epieskleralaren mende dago soilik.
b) Konjuntibako hodi linfatikoak linboan sortzen dira batez ere, eta gongoil zerbikal sakonetara drainatzen dute beti.
c) Konjuntibako linfa-hodiek anastomosi-plexu aberats bat eratzen dute, zeinak linfa hodi epieskleraletan husten baitu edukia; alboko konjuntibak aurikula aurreko gongoiletan drainatzen du batez ere, eta medialak baraila azpiko gongoiletarantz.
d) Konjuntibako hodi linfatikoak goiko betazalean baino ez daude, eta ez dute parte hartzen konjuntiba bulbarraren drainatzean.

29. Paziente batek epifora du malko-ponparen alterazioagatik, muskulu orbikularraren disfuntzioaren ondorioz. Muskulu orbikularraren zer zati da garrantzitsuena begien nahi gabeko kliskatzean eta malko-drainatzearen mekanismoan?

a) Zati orbitarioa.
b) Zati preseptala.
c) Zati pretartsala.
d) Goiko betazalaren muskulu jasotzailea.

30. Adieraz ezazu nola definitzen den Vernier-en ikusmen-zorroztasuna:

a) Gero eta letra edo forma txikiagoak identifikatzeko gaitasuna.
b) Zuri bat hondotik bereizteko behar den gutxieneko argitasuna.
c) Bi segmentu linealen artean detekta daitekeen lerrokatze faltarik txikiena.
d) Bi objektu desberdin bereizten direneko ikus-angelurik txikiena.

31. Adieraz ezazu zein den erantzun zuzena leiarrek eragiten duten aberrazio kromatikoari dagokionez:

a) Argi gorria urdinaren aurretik fokuratzea eragiten du.
b) Begi arrunt batean, foku gorriaren eta urdinaren arteko aldea 0,5 dioptriakoa da, baina askoz handiagoa izan daiteke.
c) Kolore batzuk blokeatzen dituzten eguzkitako betaurrekoek hautemandako irudiaren eduki kromatikoa handitzen dute.
d) Okerrera egiten du pupilak dilatatuz gero.

32. Ametropia duen begi baten errefrakzio-errorea konpentsatzeko, adieraz ezazu non kokatu behar den leiar zuzentzaileak sortzen duen irudia:

a) Leiar zuzentzailearen ahalmen dioptrikoaren distantzia berera, metrotan.
b) Leiar zuzentzailearen ahalmen dioptrikoaren distantzia-erdira, metrotan.
c) Leiarraren urruneko puntuan.
d) Begiaren urruneko puntuan.

33. Begi bateko errefrakzio-errore miopea −8 dioptriakoa da, erpinera 12 mm-ko distantzia duena. Zein da izpi horien bergentzia kornearen aurreko aldean?

a) –8,55 D.
b) –7,09 D.
c) –7,30 D.
d) –8,85 D.

34. Zer errefrakzio da ondoko honen baliokidea? +2,50 (–1,50 x 60°):

a) +2,00 (−1,00 × 60°).
b) +1,00 (+1,50 × 150°).
c) +1,50 (−2,50 × 60°).
d) −1,50 (+2,50 × 150°).

35. Brushfield-en orbanei dagokienez, adieraz ezazu zein EZ den zuzena:

a) Eraztun zentrokide baten gisara kokatzen diren orban periferiko txikiak.
b) Bereziki ohikoak dira Downen sindromean.
c) Aurkikuntza normala da begi urdinak dituztenen artean.
d) Foku-hipoplasia, hiperplasia-eraztun batez inguratua eta gaizto izateko ahalmenik ez duena.

36. Zein da betaurrekoekin zuzendu ondoren begi normaletako hondar-aberrazio ohikoena koma izatearen arrazoi nagusia, eta nola agertzen da bisualki?

a) Begi-ninitik argi gehiegi sartzearen ondorio da; ikuspen lauso zirkular uniformea eragiten du.
b) Begiko elementu optikoek ardatz optiko bera ez dutelako gertatzen da; kometa-isatsaren formako distira gisa agertzen da.
c) Korneako estroma mehetzearen ondorio da; “hondartzako aulkiaren” itxurako aberrazio gisa agertzen da.
d) Irekidura estenopeiko txikiko leiarrak erabiltzearen ondorio da; eremu-sakoneraren galera gisa agertzen da.

37. Zergatik da funtsezkoa 3,06 mm-ko lautze-diametroa lortzea Goldmann-en tonometroa erabiltzen denean?

a) Diametro horretan kornea esfera ideal eta lehor bihurtzen delako, eta hori delako, hain justu, Goldmann-en tonometroaren konoak neurtzen duena.
b) Tonometroaren prisma zatituek biomikroskopioan irudi bat proiektatu ahal izateko behar den gutxieneko diametroa delako.
c) Neurri horretan esklerotikaren zurruntasunaren indarrak eta malkoen gainazal-tentsioak elkar ezabatzen dutelako.
d) 3,06 mm-tik gorako diametroak artifizialki handituko lukeelako gainazal-tentsioa, eta negatibo faltsua emango lukeelako presioan.

38. Zergatik eragin dezake aberrazio esferiko positiboak "gaueko miopia", eta nola eragiten dio horrek pazientearen errefrakzioari iluntasunean?

a) Begi-ninia dilatatzen denean, izpi periferikoek erretinaren atzealdean fokuratzen dute, eta zuzenketa positiboa eskatzen du horrek (+0,50 D).
b) Begi-nini handiak aukera ematen duelako puntu idealaren aurretik fokuratzen duten izpi periferikoak sar daitezen, miopia gutxi gorabehera –0,50 D handituz.
c) Uhin-frontearen "katilu"-forma iluntasunean lautu egiten delako eta horrek errefrakzio zentralaren errorea ezabatzen duelako.
d) Fokuratzea galtzeak (defocus) zehatz-mehatz konpentsatzen duelako aberrazio periferikoa argi gutxi dagoenean.

39. Zergatik gerta liteke astigmatismoaren benetako ardatza zehatz-mehatz bat ez etortzea erloju astigmatikoaren lerroetako batekin?

a) Proba egin bitartean pazientea akomodazio-prozesuan dagoelako.
b) Probak astigmatismo erregularra soilik ebaluatzen duelako.
c) Probak ardatz bertikala soilik neurtzen duelako.
d) Erlojuaren grafikoaren lerroak 30°-ko tarteak bereizten dituelako.

40. Snellen-en ikusmen-zolitasunaren eskalan, LogMAR eskalekin alderatuta, adierazi zein den erantzun zuzena:

a) Letra guztiak modu bertsuan irakur daitezke.
b) Lerroak konpentsatuta daude, irakurgarritasun uniformea izan dezaten.
c) Beheko lerroetan letra gehiago egoteak pilaketa-efektua eragiten du.
d) Letren arteko tartea doituta dago, ingeraden interakzioa ezin hobea izan dadin.

41. Adieraz ezazu zer egin behar duen pazienteak erretinoskopia bat "fogging" teknikaren bidez behar bezala egiteko:

a) Metro batera dagoen orri zuri batean finkatu begirada.
b) Metro batera dagoen orri beltz batean finkatu begirada.
c) Gelaren hondoan dagoen argi apal batean finkatu begirada.
d) Gelaren hondoan dagoen argi bizi batean finkatu begirada.

42. Erretinoskopia egin bitartean, erretinak islatzen duen argia ekorketaren noranzko berean mugituko da, baldin eta:

a) Urruneko puntua aztertzailearen eta pazientearen artean badago.
b) Urruneko puntua bat badator aztertzailearen posizioarekin.
c) Urruneko puntua aztertzailearen atzean badago.
d) Urruneko puntua bat badator pazientearen posizioarekin.

43. Disoziazio prismatikoaren teknikan, oreka errefraktibo binokularra baloratzeko:

a) 4 edo 5 dioptria prismatikoko prisma bertikal bat jartzen da begi baten aurrean.
b) 4 edo 5 dioptria prismatikoko prisma bertikal bat jartzen da begi bakoitzaren aurrean.
c) 4 edo 5 dioptria prismatikoko oinarri tenporaleko prisma bat jartzen da begi baten aurrean.
d) 4 edo 5 dioptria prismatikoko oinarri tenporaleko prisma bat jartzen da begi bakoitzaren aurrean.

44. Ukipen-leiarrek eragiten duten korneako distortsioa desager dadin, gutxienez zenbat denboran gomendatzen da ukipen-leiarrik ez erabiltzea keratometria egin aurretik kirurgia bati begira?

a) 2 aste, ukipen-leiar bigunen kasuan.
b) 1 aste, ukipen-leiar bigunen kasuan.
c) 2 aste, ukipen-leiar zurrunen kasuan.
d) 4 aste, edozein motatako ukipen-leiarrak direla ere.

45. Emetropia duen begi batean, nola fokuratzen dira uhin-luzerak erretinarekiko?

a) Argi urdina erretinaren aurrean fokuratzen da, eta argi gorria atzean.
b) Argi gorria erretinaren aurrean fokuratzen da, eta argi urdina atzean.
c) Argi berdea erretinaren atzean fokuratzen da, eta argi gorria aurrean.
d) Argi berdea erretinaren aurrean fokuratzen da, eta argi gorria erretinan.

46. Ondoko hauetako zein ez da ukipen-leiar bigunak egiteko metodo bat?

a) Moldaketa matrizearekin.
b) Laserrarekin lantzea.
c) Zentrifugazioa.
d) Tornuan ebakitzea.

47. GIZ (gasarekiko iragazkorrak diren leiar zurrunak) ukipen-leiarrak moldatzean, adieraz ezazu zein den zuzena lerrokatze apikalari dagokionez:

a) Jarria izatearen sentsazio handiagoa eragiten du.
b) Leiarra goiko eta beheko betazalen artean egoten da.
c) Leiarraren goiko ertza goiko betazalaren azpian moldatzen da.
d) K baino adaptazio kurbatuagoa du.

48. Adieraz ezazu zein den erantzun zuzena ukipen-leiarrei dagokienez, betaurrekoek dituzten leiarrekin alderatuta:

a) Konbergentzia-eskakizunak handitzen dituzte hipermetropia dutenetan.
b) Akomodazio-beharrak handitzen dituzte miopia dutenetan.
c) Konbergentzian duen eragina errefrakzio-errorearen magnitudearekiko independentea da.
d) Efektu prismatikoa eragiten dute hurbil dauden objektuentzat.

49. Adieraz ezazu zein den mendebaldeko munduan keratitis infekziosoa izateko arrisku-faktorerik handiena:

a) Korneako traumatismoa.
b) Blefaritis estafilokozikoa.
c) Ukipen-leiarrak erabiltzea.
d) Begi lehor larria.

50. Ortokeratologiari dagokionez, zein da erantzun zuzena?

a) DK balio baxuak dituzten leiarrak dira.
b) Alderantzizko geometria duten leiarrak dira.
c) Begietako lehortasuna eragiteko arriskua handia da.
d) Loaren REM fasean asko mugitzen diren leiarrak dira.

51. Calhoun Vision-ek garatu zuen argi bidezko leiar doigarriari (ALD) dagokionez, adieraz ezazu zein den baieztapen zuzena:

a) Errefrakzio-ahalmenaren aldaketa leiarra ezarri aurretik egiten da.
b) Errefrakzio-aldaketa leiarraren materialaren uzkurdura termikoaren bidez lortzen da.
c) Errefrakzio-ahalmenaren aldaketa argiaren uhin-luzera espezifikoan dauden makromero sentikorren fotopolimerizazioari esker gertatzen da.
d) Errefrakzioa doitzeak miopia zuzentzeko aukera soilik ematen du.

52. Adieraz ezazu zein den erantzun zuzena Artisan / Verisyse-ren leiarraren ertz optikoaren eta korneako endotelioaren arteko bereizketari dagokionez:

a) 0,5etik 1,0 mm-ra.
b) 1,5etik 2 mm-ra.
c) 2,5etik 3 mm-ra.
d) Berdin dio horrelako leiarrentzat.

53. Begi barneko leiar hauetatik, zer baieztapen da zuzena?

a) Physiol-en FineVision leiarra hiru fokuko difraktiboa da.
b) Oculentis Gmbh-en lentis Mplus leiarra difraktiboa da.
c) Tecnis leiarra errefraktiboa da.
d) Rayner Ltd.ren M-flex leiarra difraktiboa da.

54. Begi barneko leiarraren ahalmena kalkulatzeko, formula hauetako zeinek erabiltzen ditu bost aldagai?

a) SRK/T formulak.
b) Haigis formulak.
c) Barrett Universal ll formulak.
d) Holladay l formulak.

55. Anestesia erretrobulbarrean, adieraz ezazu zergatik gertatzen diren arnasteko zailtasunei lotutako nerbio kranialen paralisi-kasuak:

a) Anestesikoa espazio epiduralean injektatzeagatik.
b) Anestesikoa begiko nerbio komunaren (III) beheko adarrean injektatzeagatik.
c) Anestesikoa arteria oftalmikoan injektatzeagatik.
d) Anestesikoa espazio subduralean injektatzeagatik.

56. Ebakuntza aurreko sedazioan, adieraz ezazu zein den erantzun zuzena zain barneko midazolam farmakoari dagokionez:

a) 1 orduko ezabatze-erdibizitza du.
b) Efektua flumazeniloarekin indargabetu daiteke.
c) Efektua naloxonarekin indargabetu daiteke.
d) Oinarri lipoidea duen medikamentu bat da.

57. Adieraz ezazu ondoko hauetako zein den esterren taldeko anestesiko lokal bat:

a) Tetrakaina.
b) Lidokaina.
c) Bupibakaina.
d) Mepibakaina.

58. Adieraz ezazu zein den erantzun zuzena hipertermia gaiztoari buruz, zeina zenbait farmako anestesikok eragiten duten ebakuntza barneko konplikazioa baita:

a) Adineko pertsonetan gertatzen da bereziki.
b) Bat-batean hasten da, bradikardiarekin.
c) Estrabismoarekin, muskulu-distrofiarekin eta sortzetiko ptosiarekin lotu daiteke.
d) Arnastutako anestesiko gisa oxido nitrosoa erabiltzearekin lotzen da.

59. Adieraz ezazu Tenon-en kapsula azpiko anestesiaren zer kantitate gomendatzen den begiko kirurgian:

a) 1 eta 3 cc artean.
b) 3 eta 5 cc artean.
c) Gutxienez 5 cc.
d) Egin behar den kirurgiaren araberakoa da.

60. Anestesiko topikoei dagokienez, baieztapen hauetako zein da zuzena?

a) Lidokainak nabarmen bizkortzen du epitelio-akatsen orbaintze-prozesua.
b) Toxikotasun endoteliala kontserbatzaileekin lotuta egon ohi da, hala nola bentzalkonio kloruroarekin, trauma sarkorra dagoen kasuetan.
c) Anestesiko topikoek malko-geruzaren egonkortasuna areagotzen dute.
d) Ez dago alergia-erreakzioak izateko arriskurik farmako hauek erabiltzean.

61. Midazolamari buruzko baieztapen hauetatik, zein da zuzena?

a) Ekintza luzeko bentzodiazepina bat da, eta 24 orduko batez besteko bizitza du.
b) Zain barnetik ematen da, 0,5-1 mg-ko gehikuntzekin.
c) Gaindosia gertatuz gero, ezin da itzuli.
d) Pazientearen lehengoratzea oso mantso gertatzen da.

62. Adieraz ezazu ondoko hauetako zein erabil daitekeen presbizia zuzentzeko:

a) Estroma barneko inplanteak.
b) Lentikula errefraktiboa erauztea (RelEx).
c) LASEK (laser bidezko keratomileusi epiteliala).
d) Atzeko ganberako inplante fakikoa (ukipen-leiar ezargarria, ICL).

63. Adieraz ezazu zein den zuzena aurreko lamina-keratoplastia sakoneko (ALKS-DALK) teknikari dagokionez:

a) Ez da egokia gaixotasun inflamatorio kronikoetan, hala nola keratokonjuntibitis atopikoan.
b) Josturak gutxienez urtebetez mantendu behar dira.
c) Korneako endotelio-kontaketak 1.800 zelula/mm²-koa izan behar du, gutxienez.
d) Interfasearen uhertasunak ikusmen-zorroztasun hobea izatea mugatu dezake.

64. Adieraz ezazu zein den zuzena kondukziozko keratoplastiari (CK) dagokionez:

a) Holmio laser baten bidez sortutako beroa jartzean datza.
b) Harekin lortzen den efektuaren erregresio esanguratsua ez da ohikoa.
c) Korneak 400 µ-ko lodiera izan behar du gutxienez.
d) Korneako estroman irrati-maiztasuneko energia aplikatuz egiten da.

65. LASIK teknikan (laser bidez lagundutako keratomileusia), adieraz ezazu zein den lamina-keratitis hedatsuaren (Saharako harea) ezaugarria:

a) Epitelio azpiko uhertasuna.
b) Akats epitelial iraunkorrak.
c) Metaketa pikortsuak interfasean.
d) Epitelio-inbasioa zintzilikarioaren azpian.

66. Adieraz ezazu zeren bidez bizkortu daitekeen korneako hidropesia konpontzea:

a) Bendaje-erako ukipen-leiarrak erabilita.
b) Oklusio bidez.
c) Aurreko ganberan gasa injektatuta.
d) Crosslinking-aren bidez.

67. Femtosegundo-laserrarekin zintzilikario bat sortzean hurrupaketa galduz gero, adieraz ezazu zer har dezakeen barne jokabide egokienak:

a) Kirurgia uztea eta aste batzuk geroago berriro programatzea, ezinbestean.
b) Femtosegundo-laserra berriz pasatzea berehala diametro txikiagoarekin, beste zintzilikario bat sortzeko.
c) Excimer laserrarekin zuzenean ablazioa egitea, zintzilikarioa berregin gabe.
d) Zintzilikarioa mikrokeratomo mekaniko batekin amaitzea, femtosegundo-laserrean programatutakoa baino sakonera handiagoarekin.

68. Kirurgialari batek x3,5 – 500eko telelupa x3,5 – 250eko telelupa batez ordezten badu eremu kirurgikora gehiago hurbiltzeko, zer gertatzen da irudiaren magnifikazio osoarekin?

a) Magnifikazioa berdin mantentzen da (x1,75), teleskopioak x3,5 izaten jarraitzen baitu.
b) Magnifikazioa erdira murrizten da (x1,75)
c) Magnifikazioa bikoiztu egiten da (x3,5), laneko leiarraren ahalmena +4D handitzen delako.
d) Magnifikazioa lau aldiz handitzen da (x7), foku-distantzia aldatzearen ondorioz.

69. Zer mekanismoren bidez saiatzen da IntraCor prozedura pazientearen presbizia zuzentzen?

a) Erdiko eremu periferikoa lautuz excimer laserrarekin.
b) Kornearen erdian goragune bat eraginez, femtosegundo-laserrarekin estroma-eraztun zentrokideak sortzean.
c) Erdiko estromaren zati bat femtosegundo-laserrarekin ezabatuz, eremu-sakonera handitzeko.
d) Estroma barnean disko opaku bat txertatuz, zulo estenopeiko baten efektua antzeratzeko.

70. Haurdun dauden pazienteei laser bidezko kirurgia errefraktiboa egiteari dagokionez, baieztapen hauetako zein da zuzena?

a) Malko-geruza ez da aldatzen haurdunaldian.
b) Haurdunaldiak aldaketak eragin ditzake kornearen lodieran eta kurbaduran.
c) Opakutasuna (kornea-lanbroa) sortzeko, erregresio miopikoa edo gainzuzenketa izateko arrisku handiagoa dago kirurgia egin osteko 5 hilabeteetan haurdun geratu ziren pazienteen kasuan.
d) Pazienteei gomendatzen zaie gutxienez urtebete itxaron dezatela erditu ondoren laser bidezko kirurgia errefraktiboa egiteko.

71. Zer ebidentzia dago gaur egun kirurgia errefraktiboan laserraren kearen bidez GIBa transmititzeko arriskuari dagokionez?

a) GIBaren transmisio-kasuren bat baieztatu da bide horretatik.
b) Ez da jaso laserraren keak eragindako transmisio-kasurik, baina bada arrisku teoriko bat.
c) Ez dago arriskurik, laserraren tenperatura altua dela eta.
d) Femtosegundoko laserrak airean ezabatzen du birusa.

72. Non jartzen da normalean piggyback erako begi barneko leiar bat begi-lausoko kirurgiaren ondoren hondar-errore errefraktibo bat zuzentzeko?

a) Kapsula-zakuan, begi barneko leiar primarioarekin batera.
b) Ildo ziliarrean, leiarraren ondoan kapsula-zakuan.
c) Aurreko ganberan, irisaren gainean.
d) Posizio guztiak zuzenak dira.

73. Faktore hauetako zeinek areagotzen du korneako transplante baten errefus-arriskua?

a) Kornean odol-hodirik ez izateak.
b) 8 mm baino gehiagoko diametroa duten kornea-mentuak izateak.
c) Zelula antigeno-aurkezle gutxi izateak.
d) Emailea emakume bat izan deneko kornea izateak.

74. Zein da ebakuntza ondoko diplopiaren kausa nagusia mikrotropia edo anbliopia funtzionalaren aurrekariak dituzten eta kirurgia errefraktiboa egin zaien pazienteetan?

a) Ohiz kanpoko erretina-korrespondentziaren aurrean ikusmen-dominantzia alderantzikatzearen ondoriozko gatazka sentsoriala.
b) Hering-en legearen aldaketa bat, ablazioaren ondoren akomodazio-estimulua aldatzearen ondorioz.
c) Eremu-anisotropia bat eragitea, erdiko kornea-lodiera aldatzearen ondorioz.
d) Begi-ardatzen desplazamendu mekanikoa, kornea-estromaren manipulazioak eragindakoa.

75. LASIK kirurgia baten ondoren, zein da kornea-ohantzearen gutxieneko lodiera gomendatua kornea-ektasia iatrogenikoa izateko arriskua murrizteko?

a) 150 mikrometro.
b) 200 mikrometro.
c) 250 mikrometro.
d) 300 mikrometro.

76. Epi-LASIK prozeduran zintzilikario epitelialeko konplikazio bat gertatzen bada, adieraz ezazu zein den jokabiderik ohikoena:

a) Kirurgia behin betiko uztea.
b) Prozedura PRK bihurtzea.
c) LASIK bihurtzea.
d) Ukipen-leiar terapeutiko bat jartzea.

77. LASEK eta Epi-LASIK kirurgien artean dauden desberdintasun teknikoei dagokienez, adieraz ezazu zein den baieztapen zuzena:

a) LASEK kirurgian, epitelioa mikrokeratomo mekaniko baten bidez bereizten da.
b) Epi-LASIK kirurgian, epitelioa erabat ezabatzen da laser bidezko ablazioa egin aurretik.
c) LASEK kirurgian ez da inolako zintzilikario epitelialik sortzen.
d) Epi-LASIK kirurgian, epitelioa mekanikoki bereizten da, alkohola edo beste agente kimiko batzuk erabiltzea saihestuz.

78. Zein da maiztasun espazial altuetan (>6 cpd) kontrastearekiko sentikortasuna murriztearen arrazoi nagusia?

a) Fotorrezeptoreen asetasuna.
b) Difrakzioak eta begi-sistemako aberrazio optikoek duten eragina.
c) Argia begiaren sistema optikoko zenbait egitura kurbatutatik igarotzea.
d) Pupilen tamainaren ondoriozko muga.

79. Adieraz ezazu zertan datzan Wies-en ebakuntza inboluzio-entropionean:

a) Beheko betazaleko muskulu erretraktoreak berriz txertatzea.
b) Betazalaren lodiera osoa horizontalki zatitzea eta ebertsio-josturak aplikatzea.
c) Orbikular preseptala orbikular pretartsalaren gainean jostea.
d) Zeharkako tartsotomia.

80. Adieraz ezazu non den ohikoa "mailuarekin jotako zilarraren" itxurako endotelioa:

a) Cogan-Reese-ren sindromea.
b) Posner-en sindromea.
c) Fuchs-en sindromea.
d) Chandler-en sindromea.

81. Korneako distrofia hauetatik, zein ez dagokie Bowman-en geruzako distrofiei?

a) Reis-Bücklers-en distrofia.
b) Thiel eta Behnke-ren abaraska-erako distrofia.
c) Avelino-ren kornea-distrofia.
d) Herentziazko banda-keratopatia

82. Adierazi zein den erantzun zuzena zelulitis preseptalei dagokienez:

a) Haurretan, kausarik ohikoena otitisa da.
b) Helduetan, sinusitisarekin lotu ohi da.
c) Traumatismo ostean izaten diren septu aurreko zelulitisetan, patogenorik ohikoena *Staphylococcus aureus* da.
d) Kasu horietan ez da beharrezkoa orbitako OTA bat egitea.

83. Egoera hauetako bat EZ da lotzen kornearen urradura errepikatuarekin:

a) Objektu kamuts batekin izandako traumatismoa.
b) Reis-Bücklers-en distrofia.
c) Meibomius-en disfuntzioa.
d) Distrofia pikortsua.

84. OMEk xeroftalmiaren larritasunari buruz egiten duen sailkapenean, adieraz ezazu zer den X1 maila:

a) Gaueko itsutasuna.
b) Konjuntibako xerosia, Bitot-en orbanekin.
c) Korneako xerosia.
d) Hondo xeroftalmikoa.

85. Episodio baten ostean kornean berriz herpesa izateko tasa hau da, gutxi gorabehera:

a) % 50 urtebetera, eta % 80 10 urtera.
b) % 10 urtebetera, eta % 50 10 urtera.
c) % 30 urtebetera, eta % 70 10 urtera.
d) >% 5 urtebetera, eta % 20 10 urtera.

86. Betazalen laxotasunaren sindromean ("floppy"), ondoko hau da ohiko aurkikuntza bat:

a) Goiko betazala atzeratua izatea.
b) Betileetako ptosia.
c) Konjuntibitis folikularra.
d) Goiko keratokonjuntibitis linbikoa.

87. Adieraz ezazu zein den erantzun OKERRA betazaleko zelula ezkatatsuetako kartzinomari dagokionez:

a) Goiko betazalari eragin ohi dio.
b) Garezur barneko espazioa har dezake bide perineuraletik.
c) Gehiago eragiten die immunoezabatzea duten pazienteei.
d) Metastasia eragin dezake eskualdeko gongoilen bidez.

88. Adieraz ezazu zein den erantzun okerra blefaritisari dagokionez:

a) Askotan, aurrekoa eta atzekoa lotuta egon ohi dira.
b) Atzekoa (Meibomius-ena) Demodex akaroen infestazioarekin lotzen da.
c) Salzmann-en endekapenarekin lotu daiteke.
d) Oldarraldi pseudodendritikoko epitelopatiarekin lotu daiteke.

89. BUTaren zer balio jotzen da mugakotzat begi lehorraren susmoa pizteko?

a) 10 segundo.
b) 12 segundo.
c) 15 segundo.
d) 20 segundo.

90. Ondoko prozedura hauek guztiak erabilgarriak dira alkaliek eragindako kaustikazioen fase akutuan, bat IZAN EZIK:

a) Mintz amniotikoaren mentua.
b) Tenon-en kapsula aurreratzea, linbora lotuta.
c) Konjuntibaren edo beste muki-mintz baten mentua.
d) Itsasgarri biologikoa.

91. Keratokonjuntibitis adenobiral akutu baten ostean, paziente batek opakutasun zuri txikiak garatu ditu kornearen erdigunean eta haren inguruan. Epitelioa osorik dago eta ez dago akats epitelial aktiborik. Korneako zer lesio-mota dauka?

a) Keratitis epitelial dendritikoa.
b) Epitelio azpiko infiltratu immuneak.
c) Korneako ultzera infekzioso aktiboa.
d) Terrien-en ertz-endekapena.

92. Paziente batek begietako azkura handia, kemosia eta hiperemia ditu alergeno batekiko esposizioan egon ondoren. Prozesua Th2 linfozitoek bideratzen dute, IgE ekoitzi da, hura mastozitoei lotu zaie eta histamina eta beste hantura-bitartekari batzuk askatu dira. Zer hipersentikortasun-motak azaltzen du ondoen koadro hori?

a) I. motako hipersentikortasunak.
b) II. motako hipersentikortasunak.
c) III. motako hipersentikortasunak.
d) IV. motako hipersentikortasunak.

93. Zer teknikak ematen du aukera kornea-endotelioa modu klinikoan ebaluatzeko, zelula-dentsitatea, morfologia, aldakuntza-koefizientea eta zelula hexagonalen ehunekoa barne direla?

a) Kornearen topografiak.
b) Mikroskopia espekularrak.
c) Pakimetria ultrasonikoak.
d) Biometria optikoak.

94. Zer eragin izan dezake korneako endotelioan begi barneko presioa etengabe altu egoteak?

a) Endotelioaren dentsitatea pixkanaka handitzea.
b) Endotelioko zelulak eta haien funtzioa pixkanaka galtzea.
c) Endotelioa korneako epitelio bihurtzea.
d) Endotelioan aldaketarik ez izatea kasu guztietan.

95. Zer gertatzen da, normalean, endotelioko zelulen dentsitatearekin keratoplastia sarkor baten ostean?

a) Egonkor egon ohi da ebakuntza osteko lehenengo hilabetetik.
b) Pixkanaka handitzen da, mentuaren endotelio-ugalketagatik.
c) Nabarmen murrizten da kirurgiaren ostean, eta hainbat urtez murrizten jarraitu dezake.
d) Mentuaren errefus immunologikoa gertatzen bada soilik murrizten da.

96. Korneako zer gorabehera endotelial deskribatu dira diabetesean?

a) Endotelioko zelulen dentsitatea etengabe handitzea eta morfologia-aldaketarik ez izatea.
b) Zelulen dentsitatea murriztea, polimorfismoa areagotzea eta zelula hexagonalen ehunekoa murriztea.
c) Endotelioa epitelio ezkatatsu keratinizatu bihurtzea.
d) Korneako estroma soilik egotea erasana, endotelioko aldaketarik gabe.

97. Zertarako da erabilgarria biomikroskopia ultrasonikoa korneako gaixotasunetan?

a) Malko-ekoizpen basala neurtzeko soilik.
b) Kornea-edema, Descemet-en mintzaren askatzea, begi barneko leiarren malposizioa eta aurreko segmentua ikustea zailtzen duten kornea-opakutasunak baloratzeko.
c) Erretinako gaixotasunetan fluoreszeina bidezko angiografia ordezteko beti.
d) Begi barneko presioa zehazteko soilik.

98. Gaixotasun metaboliko hereditarioen zein taldek eragin dezake kornean glukosaminoglukanoak metatzearen ondoriozko kornea-opakutasuna?

a) Mukopolisakaridosia.
b) Wilson-en gaixotasuna.
c) Begietako albinismoa.
d) Fuchs-en distrofia endoteliala.

99. Keratitis infekzioso baten tratamenduan, zer elementuren arabera aldatu behar da hasierako tratamendu antibiotikoa?

a) Gram tindaketaren hasierako emaitzaren arabera soilik.
b) Ultzeraren kokapen anatomikoaren arabera, bilakaera klinikoa kontuan hartu gabe.
c) Erantzun klinikoaren arabera, barne direla akats epiteliala ixtea, infiltrazioa gutxitzea, hantura murriztea eta mina hobetzea.
d) Antibiotikoa mina desagertu bezain laster uztea.

100. Hasierako zer maneiu gomendatzen da ektropion paralitikoan aurpegiko paralisi berria eta kornea agerian geratzeko arriskua dagoenean?

a) Berehalako kirurgia, kasu guztietan.
b) Lubrifikatzaileak, pomadak, gauez zintaz ixtea eta kornea babestea, batez ere Bell-en fenomenoa urria bada.
c) Lubrifikazio oro etetea, berezko kliska estimulatzeko.
d) Iraupen luzeko tratamendu antibiotiko sistemikoa soilik egitea.

101. Zer tratamendu da egokia konjuntibako edo anexuetako onkozitoma batentzat?

a) Behaketa, bere kabuz desagertzen baita.
b) Kortikoide topikoak erabiltzea denbora luzez.
c) Erauzketa kirurgikoa.
d) Kanpoko erradioterapia.

102. Zein da Meibomius-en guruinen disfuntzioaren tratamenduaren oinarria?

a) Antibiral topikoak eta malko-puntuen oklusio iraunkorra.
b) Betazalen higienea konpresa beroekin, betazalaren masajea eta betazal-ertza garbitzea.
c) Meibomius-en guruinetako kirurgia goiztiarra.
d) Lubrifikatzaileen eta antibiotiko topikoen erabilera erabat etetea.

103. Zer mekanismok azaltzen du nagusiki begi lehorra Sjögren-en sindromea?

a) Hodi nasolakrimalaren buxadura mekanikoa.
b) Malko-guruinaren suntsiketa autoimmunea, linfozitoen infiltrazioarekin eta ur-hipojariaketarekin.
c) Malko-jario erreflexuaren areagotze primarioa.
d) Meibomius-en guruinen asaldu isolatua, malko-erasanik gabe.

104. Zer aurkikuntza histologiko da oso bereizgarria konjuntiba-neboan, zeinak beste lesio melanozitiko batzuetatik bereizten laguntzen baitu?

a) Osagai epiteliala erabat falta izatea.
b) Inklusio kistiko epitelialak, zelula kaltziformeekin.
c) Konjuntiba-epitelioaren nekrosi zabala.
d) Esklerotikaren inbasio behartua.

105. Zer mikroorganismo lotzen da maizen zorne-jario ugaria, kemosi nabarmena eta keratitis-arriskua edo kornea zulatzeko arriskua dituen konjuntibitis bakteriano hiperakutuarekin?

a) Chlamydia trachomatis.
b) Neisseria gonorrhoeae.
c) Adenobirusa.
d) Staphylococcus epidermidis.

106. Zer datu izan behar da kontuan herpes birus soilak eragindako konjuntibitis folikular baten aurrean?

a) Hasieratik korneako erasan larria eragiten du beti.
b) Adenobirusek eragindako konjuntibitisarekin nahastu daiteke, bereziki, larruazalean edo kornean ohiko lesiorik ez badago.
c) Inoiz ez da izaten aurikula aurreko adenopatiarik.
d) Kortikoide topikoak dira hasierako lehen aukerako tratamendua.

107. Zein da ikuspegi terapeutiko nagusia begietako orbain-penfigoide progresiboan?

a) Tratamendua lubrifikatzaileekin soilik egitea eta behatzea.
b) Kortikoide topikoak erabiltzea epe luzeko tratamendu bakartzat.
c) Immunoezabatze sistemikoa egitea dapsona, azatioprina, metotrexatoa, mikofenolatoa, ziklofosfamida eta antzeko farmakoekin, larritasunaren arabera.
d) Epe luzean antibiotiko topikoak erabiltzea, orbaintzeak aurrera egitea saihesteko.

108. Zer nahasmendu sistemikorekin lotu ohi da konjuntibitis zurkara?

a) I motako plasminogeno-urritasuna.
b) A bitaminaren urritasuna.
c) Wilson-en gaixotasuna.
d) C3 konplementuaren urritasuna.

109. Betazaletako lesio onberei eta gaiztoei dagokienez, aukeratu ezazu haien portaera klinikoa ondoen deskribatzen duen aukera.

a) Kartzinoma basozelularra azkar hazten den tumorea da, sarritan metastasia izaten du gongoil linfatikoetan eta maizago gertatzen da goiko betazalean.
b) Xantelasma alde bakarrekoa izaten da, batez ere haurretan agertzen da eta ez da asaldu sistemikoekin erlazionatzen.
c) Kartzinoma ezkatatsua ez da kartzinoma basozelularra bezain ohikoa, baina oldarkorragoa da, eta gongoil-metastasia eragiten du kasuen % 20n, gutxi gorabehera.
d) Larruazal barneko nebo melanozitikoa lesio lau marroi gisa agertzen da, zeinak gaiztoa izateko potentzial handia baitu.

110. Zer ezaugarrik ematen du trikiasia eta hartutako distikiasia bereizteko aukera?

a) Trikiasian, betileak atzerantz desbideratuta daude, baina kokapen normaletatik sortzen dira; hartutako distikiasian, betileak pigmentatu gabeak eta laburrak izaten dira, eta Meibomius-en guruinen zuloetan sortzen dira.
b) Trikiasian, betileak Meibomius-en guruinen zuloetatik sortzen dira, guruin-metaplasiaren bidez; hartutako distikiasian, betileak kokapen normaletatik sortzen dira, baina atzerantz bideratuta daude.
c) Trikiasia sortzetikoa eta autosomiko gainartzailea da beti, eta hartutako distikiasia, berriz, bularreko haurretan agertzen da eta ondo jasaten da haurtzaroan.
d) Trikiasiak betilerik ez izatea du ezaugarri, eta hartutako distikiasiak, berriz, betileen eta bekainen zuritze goiztiar lokalizatua eragiten du.

111. Hartutako betazaleko alterazioetan, mekanismoaren, aurkikuntza klinikoaren eta tratamenduaren arteko zer lotura da egokiena?

a) Inboluzio-ptosia muskulu frontalaren disfuntzioaren ondorio da, jasotzailearen funtzio kaskarra du eta orokorrean aldebiko suspentsio frontalarekin tratatzen da.
b) Orbain-ektropiona aurpegiko nerbioaren paralisiaren ondorioz gertatzen da, ahoa irekitzean hobetu egiten da eta, behin betiko tratatzeko, urrezko edo platinozko pisu bat jartzen da goiko betazalean.
c) Inboluzio-entropiona konjuntiba-orbaintzearen ondorio da soilik, goiko eta beheko betazalei berdin eragiten die eta, kasu guztietan, ehunen mentua egin behar izaten da.
d) Ektropion paralitikoa aurpegiko paralisiarekin lotzen da, epifora eragiten du malko-puntuaren malposizioagatik, malko-ponpak huts egiten duelako eta kornea agerian dagoelako, eta aldi baterako neurriekin trata daiteke, hala nola lubrifikazioarekin, gauez itxita edo tartsorrafiarekin.

112. Malko-geruzari eta keratokonjuntibitis lehorraren sailkapenari dagokienez, identifika ezazu fisiopatologia behar bezala laburbiltzen duen aukera:

a) Muki-geruza malko-guruinek jariatzen dute, eta haren funtzio nagusia korneako epitelioari oxigenoa ematea da.
b) Meibomius-en guruinen gaixotasunak eragiten duen begietako lehortasuna ur-geruzaren urritasun gisa sailkatzen da, guruin horiek sortzen baitute malkoen osagai urtsu gehiena.
c) Meibomius-en guruinek jariatzen duten lipido-geruzak lurruntzeari aurrea hartzen eta malko-geruzaren lodierari eusten laguntzen du; horregatik, Meibomius-en gaixotasuna keratokonjuntibitis lehorraren forma lurrunkorren barruan sartzen da.
d) Xeroftalmia konjuntibaren orbaintze larriaren ondoriozko begietako lehortasuna da, non muturreko keratinizazioa gertatzen baita.

113. Begi lehorraren sindromearen diagnostikoan, proba bereziei buruzko zer datu gogoratu behar da?

a) Malko-geruzaren hauste-denbora anormaltzat hartzen da 10 segundo baino gutxiagokoa bada, eta azken kliska egin denetik ausaz banatutako lehen eremu lehorra agertu bitarteko tartea neurtzen du.
b) Anestesiarik gabeko Schirmer-en probak jariaketa basala soilik neurtzen du; anestesiarekin, berriz, gehieneko jariaketa erreflexua.
c) Lisamina-berdearekin egiten den tindatzeak korneako epitelio osasuntsua soilik tindatzen du; horregatik, Bengalako arrosa baino mingarriagoa da.
d) Malkoen osmolaritatea 316 mOsm/L izateak begi osasuntsua eta begi lehorra bereizteko aukera ematen du, baina ez du zerikusirik larritasun klinikoarekin, ezta tratamenduarekiko erantzunarekin ere.

114. Begi lehorraren tratamenduan, zer neurri terapeutiko lotzen da behar bezala bere indikazioarekin eta arretarekin?

a) Lau malko-puntuen oklusio iraunkorra kasu arin guztietan egin behar da hasiera batean, malkoak lurruntzea saihesteko.
b) % 5eko azetilzisteina duten kolirioak korneako harizpiak daudenean erabiltzen dira espezifikoki.
c) Zelulosa-deribatuak dituzten malko-ordezkoak kasu larrietarako bakarrik gordetzen dira; serum autologoa, berriz, kasu arinetan bakarrik erabiltzen da.
d) Dosi txikiko kortikoide topikoak kontraindikatuta daude exazerbazio akutuetan, T linfozitoek bideratzen duten hantura areagotzen dutelako.

115. Begietako muki- edo orbain-penfigoidean, zer aukerak hartzen ditu barnean haren mekanismo immunologikoa, konjuntibako zeinuak eta bilakaera aurreratua?

a) I. motako hipersentikortasun-erreakzio bat da, IgE-k eragindakoa; folikulu-konjuntibitis akutua eragiten du, fibrosirik eta kornea-erasan esanguratsurik gabe.
b) IV. motako erantzun autoimmunea du ezaugarri, larruazalera mugatzen dena, non larruazalean besikulak sortzen baitira, baina epitelio-mintz basalei eragin gabe.
c) II. motako hipersentikortasuna eta epitelio-mintz basaletan antigorputzak eta konplementua metatzea ezaugarri duten pusla-gaixotasun mukokutaneo kronikoen talde bat da, eta konjuntiba azpiko fibrosia, sinblefarona eta kornearen opakutze terminala eragin ditzake.
d) Aldebiko gaixotasun infekziosoa da, bat-batean hasten dena, Bartonella henselae-ren ondoriozkoa eskuarki, eta aurikula aurreko alde bereko linfadenopatia gertatzen da.

116. Stevens–Johnson-en sindromean / nekrolisi epidermiko toxikoan, zer datu kliniko edo terapeutiko izan behar da kontuan?

a) Farmako ugarik eragin dezakete, barne direla sulfonamidak, trimetoprima, AIEEak eta konbultsioen kontrakoak, eta begiko fase akutuan betazaletako zarakar hemorragikoak, papilako, mintzetako edo pseudomintzetako konjuntibitisa eta korneako epitelio-akatsak eragin ditzake.
b) Begiei soilik eragiten dien orbain-konjuntibitisa da, zeinu sistemikorik gabea, eta inoiz ez die eragiten ez larruazalari ez ahoko mukosari.
c) Begietako tratamendu akutua behatzea soilik da, sinblefaronaren lisia eta mintzak kentzea kontraindikatuta daude eta.



d) Forma berantiarraren ezaugarriak hauek dira: keratinizaziorik eza, zaku-hondoak kontserbatzea eta trikiasia edo ankiloblefarona izateko arriskua erabat desagertzea.

117. Zelula ama hematologikoen transplante alogenikoa jaso ondoren begi lehorra, ikusmen lausoa, blefaritisa, konjuntibako hiperemia, pseudomintzak eta keratitis harikara dituen paziente baten kasuan, zer diagnostiko eta tratamendu nagusi egokitzen zaizkio ondoen koadroari?

a) Konjuntibitis zurkara; tratamendu nagusia beta-blokeatzaile topikoak etetea eta keratoplastia sarkorra berehala egitea da.
b) Begietako orbain-penfigoidea; tratamendu nagusia antibiotiko sistemikoak eta malko-zakuaren drainatze kirurgikoa dira.
c) Pingekula handitua; tratamendu nagusia konjuntibaren exeresi zabala da, hasieran C mitomizina emanda.
d) Mentu versus ostalari gaixotasuna; tratamenduak barne hartzen ditu lubrifikatzaileak, kortikoideak eta % 0,5eko ziklosporina topikoa, zeina zutabe terapeutikotzat hartzen baita.

118. Konjuntibaren endekapenetan, lesioaren, mekanismoaren eta maneiuaren arteko zer lotura da egokiena?

a) Pingekula kornearen inbasio fibrobaskular triangeluarra da, mediala beti, eta haren tratamendu nagusia lamina-keratoplastia periferikoa da.
b) Pterigioa klima eguzkitsuetako pertsonen kalte aktinikoarekin lotzen da, astigmatismoa eragin edo ikusmen-ardatza oztopa dezake, eta lubrifikatzaileekin eta kortikoideekin trata daiteke hanturazko gertakarietan, baita babes ultramorearekin eta kirurgiarekin ere, beharrezkoa bada.
c) Konkrezioak likidoz betetako kiste gardenak dira, epitelio-geruza bikoitzez estaliak, eta, hasiera batean, orratzarekin ziztatuz tratatzen dira, errazago itsasteko.
d) Actinomyces-ek eragindako infekzio batek eragiten du konjuntibokalasia, masa zuri-gorrixka zurkarak sortzen ditu, eta orduz ordu heparina topikoa behar izaten da erresekzioaren ondoren.

119. Fuchs-en distrofia endotelialean, zer bilakaera kliniko eta ebakuntza aurreko kontsiderazio hartu behar dira aintzat?

a) Normalean haurtzaroan hasten da, aldebiko kornea-edema lausoarekin eta itxura urdin grisaxkarekin, eta keratoplastia atzeratzea onuragarria da anbliopia saihesteko.
b) Intzidentalki identifikatzen da endotelioko aldebiko lesioengatik, eta kasu gehienetan ez du tratamendurik behar izaten.
c) Adin aurreratuetan hasten da, kornea guttatarekin, goizeko ikusmen lausoa eragiten duen estromako eta epitelioko edema bihur daiteke, eta katarata-kirurgiak bizkortu egin dezake endotelio-galera.
d) Descemet-en mintz periferikoan kobrezko metaketak izatea du ezaugarri, eta kobrearen xurgapen sistemikoa murriztuz tratatzen da.

120. Adinarekin lotuta dauden korneako endekapenetan, zer lesio dagokio ondoko deskribapen klinikoari?

a) Zahartzaroko arkuan, linboaren inguruko estroman lipidoak metatzen dira, eta egoera horrek aurrera egiten du eremu argi batez linbotik bereizitako banda zirkunferentzial bat osatu arte.
b) Farinata korneak opakutasun poligonal gris-zurixkak sortzen ditu aurreko estroman, zeinak espazio argien bidez bereizita baitaude.
c) "Crocodile shagreen" deritzonaren ezaugarria da metaketa irintsu ñimiñoak izatea sakoneko estroman, zeinak nabarmenagoak baitira erdian.
d) Mendebaldeko Indietako keratopatia puntuduna korneako endotelioan 2 mm-tik gorako lesioak dituzten haur sintomatikoetan agertzen da.

121. Banda-erako keratopatia duen paziente batean, zer aukerak laburbiltzen ditu haren kokapena, kausak eta tratamendua?

a) Atzeko estromako lipido-metaketa bat da, normalean herpes sinpleak eragindako kornea-baskularizazioaren ondoriozkoa, eta mantentze-hodien fotokoagulazio bidez tratatzen da.
b) Aire zabalean lan egiten duten gizonek izpi ultramoreekiko duten esposizioak eragindako aldebiko endekapena da, eta betazalen artean anbar-koloreko pikorrak ditu ezaugarri.
c) Azaleko opakutasun nodular urdin-grisaxka bat da, kornearen narritadura kronikoari lotua, eta transplante sarkor bidez tratatzen da beti.
d) Kaltzio-gatzak Bowman-en geruzan, epitelio-mintz basalean eta aurreko estroman metatzean datza; aurreko ubeitis kronikoarekin, glaukomarekin edo ptisis bulbi-rekin lotu daiteke, eta EDTArekin egiten den kelazioarekin tratatu.

122. Aurreko lamina-keratoplastia sakona Descemet-en stripping bidezko keratoplastia endotelialarekin alderatzean, zer desberdintasunez jabetu behar da?

a) Aurreko lamina-keratoplastia sakona gaixotasun endotelialetan gomendatzen da, eta keratoplastia endoteliala, berriz, estromaren azaleko herenaren opakutasunetarako.
b) Descemet-en stripping bidezko keratoplastia endotelialak endotelioa eta Descemet-en mintza ezabatzen ditu, emailearen ehuna sartzen du tolestuta linboko ebaki txiki baten bidez, eta mentuaren ondorengo luxazioa izan dezake.
c) Aurreko lamina-keratoplastia sakonak beti eragiten du endotelio-errefusa, eta, beraz, kontraindikatuta dago hanturazko gaixotasun kronikoetan.
d) Descemet-en stripping bidezko keratoplastia endotelialak kornea-jostura osoak eskatzen ditu, eta errefrakzio-aldaketa handiak eragiten ditu; hori dela eta, egiturari dagokionez, keratoplastia sarkorra baino ahulagoa da.

123. Paziente batek begiko min handia du, pixkanaka areagotzen ari dena eta hedatua, zeinak loa eragozten baitio eta analgesiaren aurrean gaizki erantzuten baitu; mina episklera duten esklerako edema-eremuei eta perfusiorik ez duten gaineko konjuntiba-eremuei lotuta dago. Zer diagnostiko da probableena?

a) Koadroa episkleritis nodularrari dagokio, eta haren ezaugarri dira azaleko nodulu mingarriak eta eskleraren sakoneko loditzerik eza.
b) Ziurrenik, eskleromalazia perforatzailea da, zeina ohikoa baita artritis erreumatoidea duten adineko emakumeen artean, baina minik eta kongestio baskularrik ez izatea du ezaugarri.
c) Diagnostiko probableena atzeko eskleritisa da, zeinaren proba bereizgarria malko-osmolaritate altua baita eta tratamendua lubrifikatzaileetan soilik oinarritzen baita.
d) Koadroak aurreko eskleritis nekrosatzailea iradokitzen du, hodien hantura oklusiboarekin; artritis erreumatoidearekin lotua egoten da maiz, eta esklerotikako nekrosia eragiteko arriskua du.

124. Adieraz ezazu zein den erantzun zuzena nerbio optikoaren zorroaren meningiomari dagokionez:

a) Ohikoagoa da I. motako neurofibromatosian (1 NF).
b) % 50 haurtzaroan agertzen dira.
c) Histopatologiaren aldetik, 2 mota daude: meningoteliala eta psamomatosoa.
d) Nerbio optikoaren atrofia eragiten dute, papilaren edemarik gabe.

125. Zein da orbitan eragina duen fistula arteriobenoso bat eratzea maizen eragiten duen haustura-mota?

a) Orbitaren eztanda-erako haustura.
b) Garezurraren oinarriko haustura.
c) Sinu frontalaren haustura.
d) Garezur barneko traumatismo perforatzailea.

126. Adierazi zein den erantzun zuzena neuropatia optiko traumatikoari dagokionez:

a) Aurpegiko hausturen % 5en gertatzen da.
b) Zeharkako neuropatia ez da zuzenekoa bezain ohikoa.
c) Ikusmena ona da hasieran, baina bizkor hondatzen da egun edo aste batzuen buruan.
d) Aurreko guztiak zuzenak dira.

127. Gorantz begiratzean begirada bertikalaren paralisia eta goiko betazalak atzeratuak dituen haurra. Zer eskualde aztertu behar da EMNan?

a) Willis-en poligonoa.
b) Lobulu okzipitala.
c) Aurreko lobulua.
d) Guruin pineala.

128. Adieraz ezazu zein den erantzun OKERRA malko-adenoma pleomorfiko bati dagokionez:

a) Exoftalmia eta begi-globoaren desplazamendua eragiten ditu.
b) Aurrez biopsia bat egin behar da.
c) Haren aurkikuntza erradiologikoak nahiko bereizgarriak dira.
d) Kirurgikoki behar bezala ez kudeatzeak arriskuan jartzen du pazientearen bizia.

129. Betazaleko alde bakarreko edema mingarria duen paziente batean, zer aurkikuntza-konbinaziok iradokitzen du bakterioek eragindako orbitako zelulitisa trenkada aurreko zelulitisaren ordez?

a) Alde bateko betazala gorri eta mingarria izatea, proptosirik eta kemosirik gabe, begien mugimendua eta nerbio optikoaren funtzioa kontserbatuta daudela.
b) Orbita-trenkadaren aurreko ehunetara mugatutako opakutasuna OTn, ahotiko antibiotiko bidezko ohiko tratamenduarekin.
c) Bat-batean hastea eta mina, ikusmen-alterazioak, ondoez orokorra, proptosia, oftalmoplegia mingarria eta nerbio optikoaren balizko disfuntzioa eragitea.
d) Orbita-trenkadaren aurreko larruazalpeko hantura, larruazaleko traumatismo baten edo bekatxo batetik hedatu izanaren ondorioz.

130. Malko-guruinean duela urtebetetik poliki hazten ari den eta minik eragiten ez duen masa bat izanez gero, malko-hobian kokatua eta beheranzko eta sudurreranzko distopiari lotua, zer jokabide diagnostiko edo terapeutiko hartu behar da kontuan?

a) Aurrez biopsia egitea saihestu behar da malko-guruineko adenoma pleomorfikoaren susmorik izanez gero; izan ere, tumore-metaketa gertatzea erraztu dezake, eta berriz gertatzeko arriskua areagotu.
b) Ebaki bidezko biopsia egitea ezinbestekoa da exeresia egin aurretik; izan ere, adenoma pleomorfikoak bizi-pronostiko txarra du, eta hezurrak inbaditzeko joera handia.
c) Malko-guruineko kartzinoma oso mantso hazten den eta mingarria ez den masa gisa agertzen da, zeinak ertz erregularrak baititu eta ez baitu hezurra suntsitzen.
d) Dakriopsa garezur barneko edukia garezurraren oinarriko sortzetiko akats baten ondorioz hernia gisa ateratzen delako gertatzen da.

131. 7 urte inguruko haur batek bilakaera azkarreko alde bakarreko proptosia du, gaineko azala gorritua eta handitua baina ez bero, eta ondo zehaztu gabeko orbita-masa bat du, irudian hezurra suntsitua duena. Zer diagnostiko eta tratamendu egokitzen zaizkio ondoen koadro horri?

a) Diagnostikorik probableena orbitako linfoma da, zeina ohikoa baita haurtzaroan eta erabateko kirurgiarekin tratatzen baita nagusiki.
b) Ziurrenik hemangioma leizetsu bat izan daiteke, zeinak bilakaera mantsoko proptosi axiala baitu bereizgarri bizitzaren laugarren edo bosgarren hamarkadan.
c) Koadroak helduen orbita-metastasia iradokitzen du, zeinaren jatorririk ohikoena abdomeneko neuroblastoma baita.
d) Diagnostikorik probableena errabdomiosarkoma da, zeina orbitako neoplasia primario gaizto ohikoena baita haurtzaroan, eta erradioterapia eta kimioterapiarekin tratatzen da.



132. Adieraz ezazu zein den malkobidea buxatzen duen kausarik ohikoena:

a) Orbitako traumatismoa, sudurreko kirurgia eta paranasala barne direla.
b) Gaixotasun granulomatosoak, hala nola Wegener-ena eta sarkoidosia.
c) Estenosi idiopatikoa.
d) Korneetako mukosaren hipertrofia, trenkadaren desbiderapenarekin.

133. Ondoko nahasmendu hauetako batek ez du epifora eragiten:

a) Konjuntibokalasia.
b) Goiko keratitis linbikoa.
c) Betazaletako ektropiona.
d) Betazalen laxotasuna.

134. Adieraz ezazu zer kasutarako den egokia dakrizistografia bat kontrastearekin egitea.

a) Tumore bat dagoelako susmoa dagoenean.
b) Malko-zakuaren mukozelea dagoenean.
c) Dakriozistitis akutuetan.
d) Epifora funtzionalean.

135. Begi lehorra duelako susmoa pizten duen paziente bati proba bat egin zaio, non % 0,1eko 5 µl fluoreszeina instilatu baitira. Pazienteari begiak kliskatzeko eskatu zaio, eta, 10 minuturen buruan, hezetasun-maila neurtu da, paper-zerrenda batekin eta koloratzailearen diluzioarekin. Zer alderdi ebaluatzen du, nagusiki, proba horrek?

a) Meibomius-en guruinetako lipido-ekoizpena.
b) Malko-argitzea eta malkoa berritzea.
c) Kornearen erdialdeko sentikortasuna.
d) Malko-geruzaren egonkortasuna, haustura-denboraren bidez.

136. Epifora duen paziente batean, malko-irrigazioak «soft stop» bat erakusten du eta berresten da banakako erabateko kanalikulu-buxadura dagoela, non 6-8 mm kanalikulu normal iragazkor baitaude malko-puntuaren eta buxaduraren artean. Zein izango litzateke tratamendu egokiena testuaren arabera?

a) Dakriozistorrinostomia, hodi nasolakrimalaren erabateko buxadura baita.
b) Kanalikulu-dakriozistorrinostomia, baldin eta 6-8 mm-ko kanalikulu-segmentu funtzional bat badago malko-puntuaren eta buxaduraren artean.
c) Retropunctal cautery deritzona, «soft stop»ak malko-puntuaren ebertsio garbia adierazten baitu.
d) Malko-puntutik isolatutako dilatazioa, epe luzera hobekuntza ekartzen baitu.

137. Jaiotzatik epifora duen eta malko-zakua estutzean jariatze likatsua eta material zornetsua dituen bularreko haur batean, zer ikuspegi diagnostiko eta terapeutiko hartu behar da kontuan?

a) Jones-en proba positibo batek, sudur-hobian fluoreszeina ikusgaiarekin, hodi nasolakrimalaren buxadura partzial bat berresten du.
b) Sudurrean fluoreszeina berreskuratzerik ez izateak adierazten du malko-jarioa aurreko segmentuko gaixotasunaren ondoriozko hiperjarioak eragiten duela.
c) Dakriozistorrinostomia hasierako lehen aukerako tratamendua da, jaio ostean bere kabuz konpontzea ohiz kanpokoa baita.

d) Diagnostiko diferentzialean kontuan hartu behar da sortzetiko glaukoma, eta hasierako maneiua kontserbatzailea izan ohi da; izan ere, kasuen % 95 inguru beren kabuz konpontzen dira lehenengo 12 hilabeteetan.

138. Adierazi zein den aukerarik egokiena helduen malkobideen kirurgiari eta malkoen drainatze-sistemako infekzioei dagokienez:

a) Dakriozistorrinostomia irekia egokia da kanalikuluen buxadura handietarako, eta haren arrakasta-tasa txikiagoa da abordatze endoskopikoarena baino.
b) Kanalikulitis kronikoa Actinomyces israelii bakterioak eragindakoa izan ohi da, «pouting» malko-puntua, muki- eta zorne-jarioa eta konkrezioak izan ditzake, eta kasurik gehienetan konjuntiban zeharreko kanalikulotomia egin behar izaten da, kuretajearekin.
c) Dakriozistitis akutua berehalako dakriozistorrinostomiarekin tratatzen da hasieran, baita infekzioa eten aurretik ere, fistulak eratzea saihesteko.
d) Silikonazko stent-ak kanalikuluaren banakako erabateko buxaduretan soilik jartzen dira, eta Lester Jones-en hodia, berriz, hodi nasolakrimalaren buxadura partzialetan erabiltzen da.

139. Ondoko gaixotasun hauetako zeinetan izan liteke aurreko ubeitisa eta HLA-B27 positiboa?

a) Behçet-en gaixotasuna.
b) Artritis psoriasikoa.
c) Whipple-ren gaixotasuna.
d) Gazteen artritis idiopatikoa.

140. Adieraz ezazu zer aurkituko dugun Vogt-Koyanagi-Harada-ren gaixotasuna duen paziente baten likido zefalorrakideoan:

a) Granulozitosia, eosinofilo-maila areagotuarekin.
b) IgA/IgG zatidura 1 baino handiagoa.
c) Melanina duten makrofagoak.
d) Linfozitoen deplezioa.

141. Adieraz ezazu zein den zuzena barneko koroidopatia puntudunari (PIC) dagokionez:

a) Koadro biral baten testuinguruan agertzen da.
b) Miopia duten emakumeen artean agertzen da.
c) Perdigoikada-itxurako koroiditis-modu bat da.
d) Papila inguruko eremuan izaten da nagusiki.

142. Adieraz ezazu ondoko hauetako zein <u>EZ</u> den oftalmia sinpatikoaren ezaugarri:

a) Begietako zauri perforatzaile traumatiko (% 53,5) edo kirurgiko (% 40,4) baten ostean agertzea.
b) Ohikoagoa izatea gizonezkoen artean emakumezkoen artean baino.
c) Begiko zauri perforatzailea gertatzen denetik lehenengo sintomak agertzen direnera bitarteko aldia 5 egunetik 40 urte baino gehiagora bitartekoa da.
d) Patroi histopatologiko nagusia hantura granulomatoso nekrosatzaile lausoa da, eta Dalen-Fuchs-en ohiko noduluak agertzen dira.

143. Adieraz ezazu zer egoeratan den ohikoa Sugiura-ren zeinua:

a) Vogt-Koyanagi-Harada-ren gaixotasuna.
b) Begiko sarkoidosia.
c) Oftalmopatia sinpatikoa.
d) Begiko toxoplasmosia.

144. Adieraz ezazu zein den erantzun zuzena immunitate-jatorria duten bitarteko ubeitisen tratamenduari dagokionez:

a) Haien oinarria kortikoide-kolirioak dira.
b) Alde bakarrekoak badira, begi barneko kortikoideak eman daitezke.
c) Bitrektomia aukera terapeutiko bat da.
d) b) eta c) zuzenak dira.

145. Adieraz ezazu zer kasutan diren ohikoak prezipitatu keratiko hedatsuak:

a) Aurreko ubeitis akutua.
b) Aurreko ubeitis kronikoa.
c) Gazteen artritisean gertatzen den ubeitisa.
d) Fuchs-en ubeitis-sindromea.

146. Adieraz ezazu zer HLA alelorekin lotzen den perdigoikada-itxurako erretinokoroiditisa:

a) A29.
b) B27.
c) B51.
d) DR4.

147. Irisaren hipokromia ondoko egoera guztietan ikus daiteke, batean IZAN EZIK:

a) Horner-en sindromea.
b) Waardenburg-en sindromea.
c) Begiko sindromea.
d) Fuchs-en ubeitis-sindromea.

148. Begiaren zer ezaugarrik eragiten du ubeitisean immunologiaren aldetik organo aktiboa izatea?

a) Immunitate-zelula egoiliarrik ez egotea.
b) Immunitate-sistemarekin interakzioa izateko begiko zelula egoiliarrak eta antigeno ubeitis-eragileak egotea.
c) Begia gai ez izatea kanpoko antigenoen aurrean immunitate-erantzunak aktibatzeko.
d) T linfozitoek parte ez hartzea begiaren hanturan.

149. Ubeitis baten hasierako balorazioan, zergatik ez dira KOTa eta antzeko beste proba osagarri batzuk soilik egin behar diagnostikoa eta jarraipena zehazteko?

a) KOTak atzeko katarata subkapsularra detektatzeko aukera baino ez duelako ematen, eta ez duelako begi barneko hanturari buruzko informaziorik ematen.
b) Miaketa klinikoak aukera ematen duelako proba osagarriek ordezkatzen ez dituzten datuak sartzeko, hala nola zelulak eta flare-a aurreko ganberan, zelulak eta opakutasun beira, lesio periferikoak, erretinako baskulitisa, Dalen-Fuchs-en noduluak eta jarraipenean hanturan erreproduzi daitezkeen aldaketak.
c) Hantura-eskala estandarizatuak ez direlako erabilgarriak ubeitisean, eta saihestu egin behar direlako, interpretazio klinikoa ez nahaste aldera.
d) Ikusmen-zorroztasunak beti islatzen duelako zehazki begietako hanturaren intentsitatea, alde batera utzita begi-lausoa, makula-edema, kornea-opakutasuna edo humore beirakararen uhertasuna.

150. Ubeitis baten azterketa diagnostikoari ekitean, zer estrategia da egokiena diagnostiko-akatsak saihesteko eta proba osagarriak behar bezala aukeratzeko?

a) Hasieratik eskatzea proba infekziosoen, autoimmuneen eta tumore-proben sorta zabal bat, hanturaren patroi anatomikoa eta hari lotutako datu klinikoak zehaztu gabe egon arren.
b) Lehenik eta behin, ubeitisa bere ezaugarri klinikoen arabera sailkatzea, adina, aurrekariak, sintoma sistemikoak, begien miaketa eta azterketa fisiko gidatua sartzea, diagnostiko diferentzialen zerrenda arrazoitu bat egitea eta, ondoren, aukera horiek berresteko edo baztertzeko probak eskatzea.
c) Diagnostikoa kortikoideen aurrean izaten den hasierako erantzunean oinarritzea batez ere, hobekuntza klinikoak ez baititu kausa infekziosoak edo neoplasikoak baztertzen.
d) Hantura begira mugatuta dagoela badirudi, balorazio sistemikoa saihestea, azaleko aurkikuntzek eta aurkikuntza neurologikoek edo erreumatologikoek gutxitan aldatzen baitute diagnostiko diferentziala.

151. Ubeitis bat aztertzen denean, laborategiko eta irudi bidezko hainbat proba eskatzea pentsatzen da, patroi klinikoa ondo zehaztu aurretik. Zeinek izan behar du proba horiek hautatu eta interpretatzeko printzipio zuzena?

a) Ahalik eta proba gehiena eskatzea hasieratik, proba positibo batek beti berresten baitu diagnostikoa.
b) Arrazoizko susmo kliniko bat ezarri ondoren soilik eskatzea probak, pretest probabilitatea baloratuz eta proba bakoitzaren sentikortasuna eta espezifikotasuna ezagutuz.
c) Proba oso sentikorrak erabiltzea, hala nola sifiliserako FTA-ABS proba, ubeitisa duten paziente guztien baheketa orokor gisa.
d) Irudi-probak saihestea, KOTak eta fluoreszeina bidezko angiografiak ez baitute ematen informazio erabilgarririk jarraipenean.

152. Ubeitisaren azterketan eta jarraipenean, zein da koherentzia optikoko tomografiaren eta haren aldaeren egitekoa?

a) KOTa begi barneko presioa baloratzeko erabiltzen da nagusiki, eta arrail-lanpararekin egiten den miaketa ordezten du hanturaren balorazioan.
b) Denbora gailentzen deneko KOTa domeinu espektraleko KOTaren gainetik dago gaur egun erretinaren sakoneko geruzak eta koroidea ikusteko.
c) KOTak makula-edema detektatzeko aukera baino ez du ematen, baina ez du informaziorik ematen epirretinako mintzei, mintz neobaskular koroideoei eta hanturazko lesio baskularrei dagokienez.



d) KOTak aukera ematen du ubeitisean makula-edema dokumentatzeko eta kuantifikatzeko, tratamenduaren aurrean emandako erantzuna baloratzeko, erretinako eta koroideko egiturak aztertzeko, eta KOT-angiografiak hodietako ihesak eta hanturazko lesioak detektatzen lagundu dezake.

153. Ubeitisaren tratamenduan, zer egin behar da paziente batek kortikoide sistemikoak behar baditu eta ezin badira behar bezala murriztu 3 hilabeteren buruan?

a) Kortikoide sistemikoak behin betiko ematen jarraitu, terapia bakar gisa.
b) Hanturaren kontrako tratamendua eten, hanturak bere horretan jarraitu arren.
c) Tratamendu kortikoide-aurreztailea egiteko aukera kontuan hartu eta helburu terapeutikoak berriz ebaluatu.
d) Antibiotiko sistemikoak agindu kasu guztietan, kausa edozein dela ere.

154. Ubeitisa duten eta hautazko kirurgia egingo zaien begietan, ebakuntza aurreko eta ebakuntzako zer estrategia jotzen da egokientzat hanturazko konplikazioak murrizteko?

a) Ebakuntza egitea, hantura aktibo arina izan arren, baldin eta ikusmen-zorroztasuna murriztu bada, eta immunoezabatze oro etetea kirurgiaren ondoren, infekzioak saihesteko.
b) Hantura gutxienez 3 hilabetez klinikoki geldirik egon arte itxarotea, immunoezabatze-kontrol egokia mantentzea ebakuntza inguruko aldian, eta kirurgiaren inguruan kortikoterapia gehigarria egiteko aukera kontuan hartzea.
c) Kirurgia behin betiko atzeratzea bitartekoen opakutasun oro desagertzen den arte, kataratarен ondorioz ikusmen-narriadura progresiboa edo humore beirakararen opakutasuna izan arren.
d) Kirurgia fase terminalean dauden begietarako soilik gordetzea, onura handiagoa baita berreskura daitekeen ikusmen-ehunik geratzen ez denean.

155. Jatorri infekziosoa izan dezakeen ubeitis bat aztertzen denean, zer alderdi da funtsezkoa diagnostiko- eta tratamendu-akatsak saihesteko?

a) Kortikoide sistemikoak ematen hastea beti kausaren berri izan aurretik, ubeitis infekzioso gehienek ondo erantzuten baitiote immunoezabatzeari.
b) Proba mikrobiologikoak saihestea, etiologia infekziosoak oso gutxitan aldatzen baitu tratamendua.
c) Eskatutako proben sentikortasuna, espezifikotasuna eta pretest probabilitatea ezagutzea, eta dagokien testuinguru klinikoaren barruan interpretatzea.
d) Kontuan hartzea tuberkulosia, histoplasmosia eta onddo sistemikoak ez direla inoiz begietako hanturarekin lotzen.

156. Espiroketek eragindako gaixotasunaren susmoa dagoen ubeitis batean, zer ikuspegi diagnostiko eta terapeutiko da egokiena?

a) Lyme-ren serologia eskatzea ubeitisa duten paziente guztiei, aurrekari epidemiologikorik eta aurkikuntza bateragarririk izan ez arren.
b) Begietako sifilisa baztertzea VDRLaren emaitza negatiboa bada, proba horrek sentikortasun handia baitu gaixotasunaren fase guztietan.
c) Kontuan hartzea sifilisa, Lyme-ren gaixotasuna eta beste espiroketosi batzuk diagnostiko diferentzialaren barruan; begietako sifilisaren susmoa izanez gero, proba ez-treponemikoak FTA-ABSrekin osatzea eta neurosifilisaren erregimenarekin tratatzea, baieztatzen bada.
d) Espiroketek eragindako ubeitis guztiak kortikoide topikoekin soilik tratatzea, tratamendu antibiotikoak ez baitu begien pronostikoa aldatzen.

157. GIBak eragindako infekzioan, begietako zer zeinu oportunista da ohikoena eta zeren araberakoa da, nagusiki, haren tratamendua?

a) Kotoi-itxurako orbanak dituen erretinako baskulopatia; kortikoide sistemikoekin tratatzen da beti.
b) Immunitate-errekuperazioko ubeitisa; tratamendu antirretrobirala behin betiko etenda tratatzen da.
c) Zitomegalobirusek eragindako erretinitisa; tratamendua lesioaren kokapenaren eta tratamendu antirretrobiralaren iraupenaren araberakoa da.
d) Odoljario subkonjuntibal errepikatua; tratamendua plaketa-zenbaketaren araberakoa baino ez da.

158. Erretinako nekrosi akutu batean, jarrera hauetako zein da egokiena hasieran, susmo klinikoa izanez gero?

a) CPEaren emaitza jakin arte itxarotea beti tratamendu antibiralari ekin aurretik.
b) Kortikoide topikoekin soilik tratatzea, aurreko ubetis moduan hasi ohi baita.
c) Tratamendu antibiral sistemiko goiztiarrari ekitea, kasu batzuetan humore beirakararen barneko foskarneta ere egiteko aukerarekin, tratamendua atzeratu gabe laborategiko emaitzen zain gauden bitartean.
d) Erretinaren jarraipena etetea aurreko hanturak hobera egiten badu, erretina-askatzea ez delako batere ohikoa.

159. Aurreko ubeitisean, miaketako zer aurkikuntzak adierazten du aurreko ganberan hantura dagoela?

a) Begi-ninien diametroa handitzea, beste zeinurik gabe.
b) Aurreko ganberan zelulak eta flare-a egotea.
c) Drusa-metaketak izatea makulan.
d) Papilako beheragunea areagotzea, hiperemiarik gabe.

160. Ubeitis granulomatoso kroniko batean, zer diagnostiko sistemiko hartu behar da bereziki kontuan birikak, gongoilak edo larruazala ere erasanak badaude?

a) Sarkoidosia.
b) Begiko toxoplasmosia.
c) Begiko ustezko histoplasmosiaren sindromea.
d) Erretinako nekrosi akutua.

161. Ondoko hauetako zein da Vogt-Koyanagi-Harada-ren sindromearen bereizgarri?

a) Erretinara mugatzen den gaixotasun infekziosoa, herpes birusa berraktibatzeak eragiten duena.
b) Gaixotasun autoimmune sistemikoa, melanina duten zelulen kontra bideratua.
c) Makularen herentziazko distrofia, lipofuszina-metaketei lotua.
d) Erretinako baskulopatia, hipertentsio arterial gaiztoaren ondoriozkoa.

162. Erretinako hodiak erasanak daudelako susmoa pizten duen atzeko edo tarteko ubeitis batean, zer erabilera du fluoreszeina bidezko angiografiak?

a) Begi-hondoaren miaketa ordezten du, eta hari lotutako edozein gaixotasun sistemiko baztertzeko aukera ematen du.
b) Makulako edema diagnostikatzeko baino ez du balio, baina ez du informaziorik ematen erretinako hodien inguruan.
c) Arteria-oklusioaren ondorioz ikusmen-galera larria dagoenean soilik erabiltzen da.
d) Aukera ematen du odol-hodietako gaixotasunaren hedadura baloratzeko, ihesa, hodien tindaketa edo oklusioa detektatzeko eta hantura-jardueraren jarraipena egiten laguntzeko.

163. Zer ezaugarri orokor partekatzen dute puntu zurien sindromeek?

a) Gaixotasun infekziosoak baino ez dira, eta kornea-orbainak eragiten dituzte beti.
b) Aurreko segmentuari baino ez diote eragiten, eta hipopion moduan agertzen dira nagusiki.
c) Atzeko hanturazko ubeitisak dira, eta lesio zuri edo horixkak dituzte kanpoko erretinan, erretinako epitelio pigmentarioan edo koroidean.
d) Erretina-askatze erregmatogenoa eta begi barneko hanturarik eza dituzte ezaugarri.

164. Gaztea edo adin ertainekoa den emakume batek fotopsiak, flotagailuak, ikuseremuaren eremu-galera —normalean tenporala—, fundoskopian hasieran zeinu gutxi eta ERGan gorabeherak ditu, zeinek a eta b uhinen anplitudea murrizten baitute. Zer entitate kliniko da egoera horrekin bateragarriena?

a) Koroidopatia serpiginosoa.
b) Perdigoikada-itxurako erretinokoroiditisa.
c) AZOOR, edo kanpoko ezkutuko eremu-erretinopatia akutua.
d) Fuchs-en ubeitisa.

165. Vogt–Koyanagi–Harada-en sindromean, zer aukerak biltzen ditu ondoen haren patogenia, fase klinikoak eta tratamendua?

a) Mycobacterium leprae bakterioak eragiten duen infekzio granulomatoso bat da, larruazalarekiko, nerbio periferikoekiko eta aurreko segmentuarekiko afinitatea duena, eta dapsonarekin, errifanpizinarekin eta klofaziminarekin tratatzen da.
b) Melanozitoak dituzten ehunen aurkako gaixotasun autoimmune bat da, fase prodromiko neurologiko-entzumenezko bat izan dezake, erretina-askatze exudatzaileak fase akutuan, eta kortikoide sistemiko goiztiarrak behar izaten dira, dosi handitan.
c) Traumatismo sarkor baten ondoriozko aldebiko panubeitis granulomatoso bat da, eta haren tratamendu nagusia begi osasuntsuaren enukleazioa da.
d) Alde bakarreko ubeitis kroniko idiopatikoa da; prezipitatu keratiko izartsu lausoak izaten ditu, ez du atzeko sinekiarik eta erantzun eskasa du kortikoide topikoen aurrean.

166. Fuchs-en ubeitis-sindromean, zer patroi klinikok ematen du hura identifikatzeko aukera?

a) Ezaugarri ditu aurreko aldebiko ubeitis akutua, atzeko sinekia zabalak eta kortikoide topikoekiko erantzun bikaina.
b) Begi barneko kirurgiaren ondoren agertu ohi da, aldebiko panubeitis granulomatoso gisa, eta Dalen-Fuchs-en noduluak eta erretina-askatze exudatzailea izaten ditu.
c) HLA-A29ari lotutako aldebiko gaixotasun errepikatu bat da, koroidean krema-koloreko lesioak dituena, zeinak papilatik irradiatzen baitira, eta makulako edema zistoidea ere ohikoa izaten da.
d) Ubeitis kroniko idiopatikoa da, normalean alde bakarrekoa, oso poliki hasten dena; prezipitatu keratiko biribil edo izar-formako hedatsuak izaten dira, eta ez da atzeko sinekiarik, irisaren atrofia lausorik eta heterokromiarik izaten.

167. Adieraz ezazu zein den erantzun zuzena krisi glaukomatoziklitikoei dagokienez:

a) HLA-B54 gene-locusari lotuta egon daitezke.
b) Ia beti aldebikoak izaten dira.
c) Pronostiko funtzional txarra dute.
d) Fase akutuan pilokarpina erabiltzea gomendatzen da.

168. Adieraz ezazu nolakoa izan behar duen ondo funtzionatzen duen pusla batek trabekulektomia egin ondoren:

a) Zapala, baskularizaziorik gabea.
b) Pusla baskularizatua.
c) Pixka bat goratua, nahiko abaskularra eta mikrokisteekin.
d) Pusla kapsulatua.

169. Adieraz ezazu zein den zuzena Sampaolesi-ren lerroari dagokionez:

a) Ohikoa da Posner-Schlossman-en sindromean.
b) Schwalbe-ren lerroaren atzean dagoen banda irregular bat da.
c) Kapsula-pseudoexfoliazioaren sindromean ere agertzen da.
d) Glaukomaren egonkortzea adierazten du.

170. Tentsio normaleko glaukomari dagokionez, adieraz ezazu zein den zuzena:

a) Tentsio normaleko glaukoma duten pazienteak gazteagoak izan ohi dira angelu irekiko glaukoma duten pazienteak baino.
b) Ez da batere ohikoa Japonian.
c) Hodietako beste fenomeno batzuekin lotu daiteke, hala nola Raynaud-en fenomenoarekin.
d) Ikuseremuko akatsak desberdinak dira angelu irekiko glaukomarekin alderatuta.

171. Laser bidezko trabekuloplastia selektiboari dagokionez, adierazi zein den zuzena:

a) 532 nm-ko maiztasun bikoitzeko neodimiun yag Q switched laser bat erabiltzen du, 3 nanosegundoko pultsuekin.
b) Ez da laser bidezko trabekuloplastia bezain segurua.
c) Ezin da saio bat baino gehiago egin.
d) Ez da potentzia aldatu behar oso pigmentatuta dauden angeluetan.

172. Glaukomaren aurkako zer farmako dago KONTRAINDIKATUTA bularreko haurren glaukomaren tratamenduan?

a) Latanoprosta.
b) Brimonidina.
c) Dortzolamida.
d) Timolola.

173. Adierazi zein den erantzun zuzena Axenfeld-Rieger-en sindromeari dagokionez:

e) Alde bakarreko erasana da.
f) Herentzia autosomikoa eta errezesiboa da.
g) % 50 inguru glaukomarekin lotzen da.
h) Eraztun-itxurako kornea-opakutasuna izaten da, zeinak ikusmen-ardatzari eragiten baitio.

174. Adieraz ezazu zer konplikazio gerta daitekeen C mitomizina aurreko ganberan sartzen bada glaukomaren kirurgian:

a) Kataratak sortzea.
b) Kornearen deskonpentsazioa.
c) Erretinako infartua.
d) Esklerako nekrosia.

175. Baldintza hauetatik, zeinek EZ du besteen glaukoma-patogenesi bera?

a) Sturge-Weber-en sindromea.
b) Tiroide-gaixotasuna.
c) Aniridia.
d) Karotidaren eta sinu leizetsuaren arteko fistula.

176. Adieraz ezazu zein den zuzena gonioskopiari dagokionez:

a) Angelu ireki batean, irisetik korneara ikusten diren egiturak gorputz ziliarraren banda, esklerotika-ezproia, trabekula-sarea eta Schwalber-en lerroa dira.
b) Iriseko prozesuak patologikoak dira beti.
c) Koeppe-ren leiarrak zeharkako gonioskopia bat egiten du.
d) Goldmann-en leiarrak ez du aukerarik ematen zeharkako gonioskopia egiteko.

177. Ultrasoinu bidezko biomikroskopiak abantaila hauek ditu aurreko segmentuko KOTarekiko irisaren eta kornearen arteko angelua ebaluatzeko, bat izan ezik:

a) Irisaren atzeko irudiak lortzeko aukera ematen du.
b) Esklerotika-ezproia hobeto identifikatzen da, bereizmen axial handiagoa duelako.
c) Errazagoa da goiko eta beheko koadranteetako kalitateko irudiak lortzea.
d) Pupila-blokeoaren mekanismoa aztertzea errazten du lautada gisako irisean.

178. Adieraz ezazu zein den erantzun zuzena glaukoman atzeko segmentuan KOTa erabiltzeari dagokionez:

a) Erabilgarriagoa da glaukomaren susmoa duten pazienteentzat edo gaixotasunaren hasierako edo tarteko fase batean daudenentzat.
b) Glaukoma aurreratuan ez da hain erabilgarria, “zoru-efektua” dela eta; izan ere, nerbio-zuntzen geruzaren lodiera 40-50 mikra da, eta ez da gehiago murrizten, kalteak aurrera egin arren.
c) Makula-lodiera neurtzea erabilgarria izan daiteke glaukoma aurreratuan, % 90erainoko espezifikotasunarekin eta sentikortasunarekin, datu-base normalizatuak erabiliz.
d) Aurreko guztiak zuzenak dira.

179. Ikuseremu bat interpretatzean, nola bereizi behar dira erabateko desbideratzea, desbideratze eredua eta laburpen-balioak?

a) Erabateko desbideratzeak ikuseremuaren sentikortasun orokorra zuzentzen du, eta desbideratze ereduak, berriz, goiko eta beheko hemieremuak.
b) Desbideratze ereduak lortu den atalasearen eta biztanleriaren sentikortasun normalaren arteko aldea erakusten du; VFI indizeak, berriz, foku-galera soilik neurtzen du.
c) Erabateko desbideratzeak neurtu den atalasea espero den sentikortasun normalarekin alderatzen du; desbideratze ereduak sentikortasunaren murrizketa orokor baten ondorioz izan den alde hori doitzen du; eta PSDak foku-galera islatzen du, eta haren igoera glaukomaren adierazle da.
d) Gris-eskalak VFI indizea kalkulatzen du, eta aukera ematen du zehazteko % 15etik gorako erantzun faltsu positibo edo faltsu negatiboek ikuseremua baliogabetzen duten.

180. Gonioskopian, irisaren eta kornearen arteko angeluko egituren zein deskribapen dagokio espero den aurkikuntzari?

a) Schwalbe-ren lerroa angeluaren egiturarik atzekoena da, eta trabekuluaren atzeko muga zehazten du.
b) Schlemm-en kanala atzeko trabekuluan sakonean kokatutako lerro apur bat ilunago bat bezala ikusten da.
c) Zuzeneko gonioskopiak ispiluaren kontrako angeluaren irudi alderantzikatua ematen du, eta sedestazioan egiten da beti.
d) Gorputz ziliarra Schwalbe-ren lerroaren aurretik dago, eta pigmentatu gabeko banda zurixka gisa ikusten da.

181. Glaukoman erabiltzen diren prostaglandinen analogoetan, zer ekintza-mekanismo eta kontrako ondorio espero behar dira?

a) Batez ere, humore urtsua murrizten dute, eta kontraindikatuta daude angelu irekiko glaukoman.
b) Begi barneko presioa murrizten dute, fluxu ubeoesklerala errazten dutelako nagusiki, eta konjuntibako hiperemia, betileak haztea eta irisaren hiperpigmentazio itzulezina eragin ditzakete.
c) Haien abantaila handiena da ez dutela eragiten begietako kontrako ondoriorik nahiz kontrako ondorio sistemikorik, eta, beraz, lehen aukerakoak dira haurdunaldian.
d) Bimatoprostak trabekula-drainatzea soilik murrizten du, eta, beraz, begi barneko presioa handitzen du glaukoma aurreratua duten pazienteetan.

182. Glaukomaren tratamenduan erabiltzen diren beta-blokeatzaile topikoei dagokienez, zer neurri edo mekanismo izan behar da kontuan?

a) Jario urtsua murrizten dute, baina saihestu egin behar da gauez instilatzea, xurgapen sistemikoak gauean arteria-presioa jaistea eta nerbio optikoaren perfusioa murriztea eragin baitezake.
b) Bereziki egokiak dira asma, bigarren edo hirugarren mailako blokeo aurikulobentrikularra eta bradikardia dituzten pazienteentzat.
c) Mekanismo nagusia drainatze ubeoesklerala areagotzea eta miosi bizia eragitea da.
d) Xurgapen sistemikoa ezin da murriztu malko-oklusioaren bidez, ezta instilazioaren ondoren betazala itxita ere.

183. Trabekulektomia egin ostean aurreko ganbera estua duen paziente batean, zeinak begi barneko presio baxua baitu, Seidel-en test positiboa, eta koroide-askatzea izan baitezake, zein da mekanismorik probableena testuaren arabera?

a) Pupila-blokeoa, iridektomia kirurgiko ez-iragazkorraren ondoriozkoa.
b) Glaukoma gaiztoa, prozesu ziliarren aurreranzko errotazioaren eta humore urtsua atzerantz humore beirakararantz desbideratzearen ondoriozkoa.
c) Iragazpen-akatsa, pusla baskularizatua duen fibrosi epieskleralaren ondoriozkoa.
d) Gainiragazpena, puslaren konjuntiba-ihesaren, esklera-zintzilikarioko neurriz gaineko drainatzearen edo bi mekanismoen ondoriozkoa.

184. Glaukomarako teknika kirurgikoetan, prozeduraren, mekanismoaren eta indikazioaren arteko zer lotura da egokiena?

a) Diodo bidez egindako ziklofotokoagulazioak areagotu egiten du ur-ekoizpena, gorputz ziliarra estimulatzen baitu, eta begietako hipertentsio arineko lehen lerroko tratamendu gisa erabiltzen da.
b) Trabekulektomiak ez du komunikaziorik sortzen konjuntiba azpiko espazioarekin, eta, horregatik, ezin du anpoila iragazlerik sortu.
c) Explante epiesklerala duten drainatze-gailuek komunikazio bat sortzen dute aurreko ganberaren eta Tenon-en kapsularen azpiko espazioaren artean, atzeko plaka bati lotutako hodi baten bidez, eta trabekulektomiak pronostiko txarra duenean erabili izan dira.
d) MIGS kirurgia ikuste-ahalmenik ez duen glaukoma terminal mingarrian soilik erabiltzen da, eta beti eragiten ditu begi barneko presioaren murrizketa handiak, medikazio beharrik gabe.

185. Adieraz ezazu zer kasutan den ohikoa "olio-tanta itxurako" sortzetiko begi-lausoa agertzea:

a) Fabry-ren gaixotasuna.
b) Lowe-ren sindromea.
c) Galaktosemia.
d) Manosidosia.

186. Kristalinoari dagokionez, adieraz ezazu ondoko baieztapen hauetatik zein den <u>OKERRA</u>:

a) Mekanismo lentikularraren helburua gardentasuna mantentzea da.
b) Kristalinoaren energia-ekoizpena glukosaren mende dago nagusiki.
c) Kristalinoa denbora luzez oxigeno hiperbarikoarekiko eraginpean egoteak kataratak sortzea eragin dezake.



d) Ez dago humore urtsuaren mende metabolismoa mantentzeko.

187. Galaktosemiari dagokionez, adieraz ezazu zein den zuzena:

a) Modu autosomiko gainartzailean heredatzen da.
b) Pazienteen % 75ek aldebiko begi-lausoak izaten ditu urtebete duenetik.
c) Ez da inolako begi-lausorik izaten biomikroskopia bidezko behaketaren ezaugarri bereziekin.
d) Batzuetan, diagnostiko eta dieta bidezko tratamendu goiztiarrak begi-lausoaren bilakaera lehenera dezake.

188. Kristalinoaren aldebiko subluxazioa, erretina-askatzea, iriseko prozesu irtenak, zonula osorik eta egokitzapen kontserbatua dituen pazientea. Adieraz ezazu ondoko hauetako zer izango den ziurrenik:

a) Marfan-en sindromea.
b) Homozistiniuria.
c) Weill-Marchesani-ren sindromea.
d) a) eta b) zuzenak dira.

189. Adieraz ezazu zein den OKERRA homozistinuriari dagokionez:

a) Kristalinoa beherantz eta sudurrerantz lokatuta egon ohi da.
b) Nahasmendu autosomiko eta errezesibo bat da.
c) Erasandako pertsonak garaiak izaten dira eta araknodaktilia izaten dute.
d) Fenomeno tronboenbolikoak izateko joera izaten da.

190. Adieraz ezazu zer sindromerekin lotzen den ebakortz supernumerarioekin, antebertsioan dauden belarri-pabiloiekin eta metakarpo-hezur laburrekin lotzen den sortzetiko begi-lausoa:

a) Nance-Horan-en sindromea.
b) Hallerman-Streiff-François-en sindromea.
c) Lowe-ren sindromea.
d) Alport-en sindromea.

191. Begietako beste prozesu batzuei edo beste prozesu sistemiko batzuei lotutako kataratei dagokienez, adieraz ezazu zein EZ den zuzena:

a) Bitrektomia osteko kataratak ohikoagoak dira 50 urtetik aurrera.
b) Zahartzeari lotutako gorputz beirakararen endekapena ez da opakutasun nuklearraren arrisku handiagoarekin lotzen.
c) Oxigeno hiperbarikoarekin egiten den tratamendua esklerosi nuklearra izateko arrisku handiagoarekin lotzen da.
d) Dermatitis atopikoa kataratak izateko arrisku handiagoarekin lotzen da.

192. 6 hilabeteko haur batek alde bakarreko katarata bat du. Ez dago begietako gaixotasunen familia-historiarik. Ondoko proba hauetako zein izan liteke erabilgarriena etiologia zehazteko?

a) TORCH eta sifilisaren serologia.
b) Ultrasoinu bidezko ekografia.
c) Analisi kromosomikoa.
d) Gernuko proteinen analisia.

193. Ectopia lentis egoeran, gaixotasun sistemikoaren, kristalinoaren desplazamenduaren eta ezaugarri laguntzaileen arteko zer lotura da bereizgarriena?

a) Marfan-en sindromea aldebiko ektopia supertenporalarekin lotzen da, zeinaren ezaugarri baitira zonula osorik egotea, garaia eta argala izatea, araknodaktilia, ahosabai ojibala eta lesio kardiobaskularrak.
b) Homozistinuriak aldebiko ektopia superotenporala eragiten du, non zonula osorik egoten baita, eta herentzia autosomiko gainartzailea du.
c) Weill–Marchesani-ren sindromearen ezaugarri dira garaia izatea, araknodaktilia, ahosabai ojibala eta pupila- eta lentikula-desplazamendua kontrako aldeetarantz.
d) Lentis et pupillae ektopia aniridiarekin lotzen da, eta kristalinoaren behe-desplazamendua eragiten du, pupilan aldaketarik eragin gabe.

194. Adieraz ezazu zenbat kasutan izaten den, gutxi gorabehera, hesi-moduko endekapena:

a) Populazio orokorraren % 15en.
b) Populazio orokorraren % 30en.
c) Erretina-askatzea izan duten begien % 40n.
d) Erretina-askatzea izan duten begien % 20n.

195. Zaldi-ferra gisako urradura sintomatiko akutuan erretina-askatze erregmatogenoa izateko aukera hau da, gutxi gorabehera:

a) % 90.
b) % 70.
c) % 50.
d) % 40.

196. Erretina-askatzea tratatzeko egiten den kirurgian erabiltzen diren begi barneko gasei dagokienez, ondoko baieztapen hauetako zein da zuzena?

a) % 100eko sufre hexafluoruroak (SF6) 18 eta 20 egun bitartean irauten du.
b) Perfluoropropanoaren (C3F8) kontzentrazio ez-hedakorra % 18 - % 20koa da.
c) % 100eko perfluoroetanoak (C2F6) bere bolumena hirukoizten du.
d) Begi barneko gasak karbono dioxidoa atzitzen dutelako hedatzen dira begi barnean.

197. Adieraz ezazu ondoko hauetako zein den Schwartz-en sindromearen bereizgarri:

a) Begi barneko presio baxua.
b) Aurreko ganberan fotorrezeptoreen segmentuak egotea.
c) Atzeko poloko erretina-askatzea.
d) Koroide-askatze hemorragikoa.

198. Begi barneko gasei dagokienez, adieraz ezazu zein den okerra:

a) SF6 (sufre hexafluoruroa) eta C3 F8 8 (perfluoropropanoa) koloregabeak, usaingabeak eta ez-toxikoak dira.
b) SF6aren hedapena bikoitza da, eta C3F8arena laukoitza.
c) SF6a 36 orduan iristen da bere gehieneko tamainara.
d) C3F8a 24 orduan iristen da bere gehieneko tamainara.

199. Erretina-askatze erregmatogenoa hauetan guztietan bereizten da trakziozkotik, batean izan ezik:

a) Fotopsiak eta miodesopsiak izaten dira.
b) Konfigurazio ganbila du duela gutxiko erretina-askatzean; trakziozkoak, berriz, konfigurazio ahurra du.
c) Marcuss-Gunn-en pupila du, pupila-akats aferentea, trakziozkoan ez bezala, non akats hori ez baita gertatzen.
d) Erretina gehiago mugitzen da trakziozkoetan baino, duela gutxikoak badira.

200. Adieraz ezazu zein den zuzena erretinaren eta humore beirakararen hesi-moduko endekapenari dagokionez:

a) Populazio orokorrean, haren prebalentzia % 6 - % 8 artekoa da.
b) Gehiago erasaten die emakumeei.
c) % 20tik gorakoa ez den aldebiko erasana du.
d) Pazienteen % 2k erretina-askatzea izaten dute.

201. Adieraz ezazu zein den baieztapen okerra begi barneko sufre hexafluoruro gasari (SF6) dagokionez:

a) SF6 gasaren pisu molekularra 146,06 g/mol da.
b) SF6 gasak 10 eta 14 egun artean irauten du begi barnean, gutxi gorabehera.
c) SF6 gasaren pisu espezifikoa urarena baino txikiagoa da; horregatik eragiten du indar flotatzaile bat.
d) SF6 gasa hedakorra da % 18ko kontzentrazioan.

202. Erretinaren endekapen periferikoei dagokienez, adierazi zein den esaldi OKERRA:

a) “Presiorik gabeko zuriune” erako endekapen-kasuetan, batzuetan erretinako urradura erraldoiak izaten dituzte atzeko ertzean, eta komeni da laserterapiarekin tratatzea kontrako begian erretina-askatzea duten kasuak.
b) “Barraskilo-lirdinga” moduko erretinako endekapenean, ez da ohikoa humore beirakararen trakzio nabarmenik izatea, eta trakziozko urradurak izateko arriskua txikia da.
c) Erretinoskisi degeneratiboa ohikoagoa da miopia duten pazienteen artean, eta tenporalaren beheko aldeko periferiari eragiten dio.
d) Hesi-moduko endekapena populazio orokorraren % 8n eta erretina-askatzea izan duten pazienteen % 40n gertatzen da.

203. Ondoko ezaugarri hauetako zein EZ dagokio plus gaixotasunari haur goiztiarren erretinopatian?

a) Humore beirakararen opakutasuna.
b) Erretina aurreko eta humore beirakarako odoljarioak areagotzea.
c) Arteria filiformeak erretinako bi koadrantetan.
d) Begi-niniek dilatazio urria izatea, iriseko odol-hodiak loditu izanaren ondorioz.

204. Adieraz ezazu zein den erantzun zuzena erretina-askatzean egiten den esklera-zerklajeari dagokionez:

a) Aldaketa miopikoa handiagoa da afakikoetan fakikoetan baino.
b) 5 mm-ko altuera duten esklera-begiztek aldaketa hiperopikoak eragiten dituzte.
c) Indentazio erradialek ez dute astigmatismorik eragiten.
d) Gertatzen diren errefrakzio-aldaketek urtebete baino gehiago behar dute egonkortzeko.

205. Erretina-askatze erregmatogenoak, trakziozkoak eta exudatzaileak klinikoki bereizteko, zer ezaugarri da baliagarria?

a) Trakziozko erretina-askatzean fotopsia handiak eta flotagailuak izaten dira humore beirakararen atzeko askatze akutuaren ondorioz, erretina ganbila izaten da eta erretina azpiko likidoa oso mugikorra izaten da.
b) Erretina-askatze exudatzailea erretinaren haustura periferikoen ondorioz gertatzen da, aurreko humore beirakarako "tobacco dust" delakoarekin lotzen da eta esklera-zerklajea egin behar izaten da beti.
c) Gertatu berri den erretina-askatze erregmatogenoan, askatutako erretina ganbila izan ohi da, pixka bat opakua eta uzkurtua, eta fotopsiak, flotagailuak eta ikuseremuan pixkanakako itzalak izan daitezke.
d) Trakziozko erretina-askatzearen ezaugarri dira erretinako haustura anizkoitzak, erretina azpiko likido sakona eta likido aldakorraren fenomenoa edo "shifting fluid".

206. Ondoko zeinu hauetatik, zein da erretinopatia diabetikoa proliferatibo bihurtzen ari litekeela adierazten duen adierazlea?

a) Makulako edema klinikoki esanguratsua.
b) Exudatu gogorrak lau koadranteetan.
c) Odoljario biribil sakonak.
d) Aldaketak erretina barneko mikrozirkulazioan.

207. Erretinako erdiko zainaren berehalako oklusioari dagokionez, adierazpen hauetatik zein da zuzena?

a) Ohikoagoa da 70 urtetik gora eta hipertentsioa dituzten pazienteen artean.
b) Pronostiko funtzional txarra izan ohi du.
c) Ohikoa da hipertentsio arteriala duten emakumeen artean.
d) Ez da egiaztatu tratamendu antikoagulatzaileek eragin onuragarria dutenik.

208. Adieraz ezazu zein den erantzun zuzena begietako sindrome iskemikoari dagokionez:

a) Karotidaren buxadura % 70ekoa denean gertatzen da.
b) Berdin gertatzen da gizonezkoen eta emakumezkoen artean.
c) Iriseko errubeosia gertatzen da kasuen % 80n baino gehiagoan.
d) Hasierako faseetan, begietako tentsio altua izatea eragiten du.

209. 49 urteko paziente osasuntsua; ikusmen lausoa du, pupila-akats aferenterik gabe, zain bihurriak ditu begi-hondoan, odoljarioak papila inguruan eta atzeko poloan, eta papilako edema. Koadro horren arabera, ondoko baieztapen hauek zuzenak dira, BAT IZAN EZIK:

a) Angiografian atzerapen txiki bat ikusiko da betetze arteriobenosoaren denboran.
b) Buxadura zainetan gertatzen da eta bahe-laminaren mailan dago.
c) Pronostikoa oso ona da, baita tratamendurik egin ezean ere.
d) Koadro hori ez da batere ohikoa.

210. Arteria zilio-erretiniano baten oklusioak, modu isolatuan, aukera honetan pentsarazi behar digu:

a) Zelula erraldoien arteritisa.
b) Aurreko neuropatia optiko iskemikoa.
c) Interferonak eragindako erretinopatia.
d) Erretinako arteria zentralaren berehalako oklusioa izateko arriskua.

211. Erretinako zirkulazioari dagokionez, zein EZ da zuzena?

a) Erretinako arteria zentrala arteria terminal bat da.
b) Erretinako arteriolen barneko geruza elastikoa jarraitua da, arteriena bezala.
c) Plexu kapilarra kanpoko nukleo-geruzan dago.
d) Kapilarretako perizitoek kapilarrak biltzen dituzten pseudopodoak dituzte, eta uste da parte hartzen dutela zirkulazio mikrobaskularraren autoerregulazioan.

212. Adieraz ezazu zein den zuzena erretinako enbolo asintomatikoari dagokionez:

a) Ez da batere ohikoa adineko pazienteetan ikustea, beti sintomatologia eragiten baitu.
b) Iktusa eta kardiopatia iskemikoa izateko arriskua nabarmen handitua dagoela adierazten du.
c) Karotidako kirurgiaren indikazioa nabarmentzen du.
d) Gutxitan gertatzen denez, ez da beharrezkoa arrisku kardiobaskularreko faktoreak aztertzea eta zuzentzea.

213. Zein EZ da zuzena fluoreszeina bidezko angiografiari dagokionez?

a) Fluoreszeina proteina plasmatikoei lotzen zaie % 70en baino gehiagoan, eta gernu bidez kanporatzen da 24-36 orduren buruan.
b) Kontraste iododunekiko eta itsaskiekiko alergia ez da hura egiteko kontraindikazio argi bat.
c) Koroideko odol-hodi nagusiak iragazgaitzak dira fluoreszeinarekiko, baina geruza koriokapilarraren paretek zuloak dituzte eta lotu gabeko molekulei pasatzen uzten diete.
d) Mintz basalak eta perizitoek fluoreszeinak odoletik erretinarako barneko hesia zeharkatzea eragozten dute.

214. Fluoreszeina bidezko angiografiaren (FAG) eta indozianina-berde bidezko angiografiaren (IBA) arteko aldeen artean, ondoko baieztapen hauetako zein EZ DA ZUZENA?

a) Geruza koriokapilarreko zuloak iragazgaitzak dira proteina-molekula handienekiko, eta, beraz, indozianinaren zatirik handiena koroideko odol-hodietan geratzen da.
b) Argi infragorria gehiago sakabanatzen da argi ikusgaia baino, eta, beraz, IBAk emaitza hobeak lortzen ditu FAGak baino opakutasuna duten begietan.
c) Indozianina-berdearen fluoreszentzia 25 aldiz txikiagoa da fluoreszeinarena baino.
d) Berdea gibelaren bidez iraizten da, eta fluoreszeina giltzurrunaren bidez.

215. Angio-KOTean:

a) Ohiko angiografiaren anomalia klasikoak agertzen dira: exudazioa, tindaketa eta metaketa.
b) Fluxua ikusten denez eta ez odol-hodien paretak, fluxu guztiak hautematen ditu (bizkorregiak, bizkorrak, normalak, mantsoak eta mantsoegiak).
c) Lortzen diren irudiekin, erretinako eta koroideko geruzetako mikrozirkulazioaren bi dimentsioko mapa bertikal bat sortzen du.
d) Irudiak bertikalean hartzen dira, erretinako kokapen berean.

216. Definizio hauetatik, zein dagokio eremu ultrazabalaren irudi bati?

a) Zain bortikosoen anpoiletara iristen dena.
b) Fobea ardatz duen irudi bakar batean zain bortikosoen anpoiletan sartzen dituena erretinaren atzeko lau koadranteak.
c) Erretinaren 200° hartzen duen irudia, lau koadranteen ertzeko periferia barne dela.
d) Erretinaren 360° hartzen dituen irudia, ora serratatik ora serratara.

217. Adieraz ezazu zein den zuzena koroidopatia hipertentsiboari dagokionez:

a) Siegrist-en ildaskak koroideko infartu fokalak dira, eta halo horixka batez inguraturiko orban beltz gisa ikusten dira.
b) Elsching-en orbanak arku-formako orbanak dira, eta plexu-formako kanpoko geruzaren nekrosi fibrinoidea adierazten dute.
c) Toxemia grabidikoan bezala, erretina-askatze exudatzaileak eragin ditzake, baita aldebikoak ere.
d) Ez da batere ohikoa, baina ikus daiteke hipertentsio gaiztoan, adineko pazienteetan.

218. Erretinako hodietako nahasmenduei dagokienez, zein da zuzena?

a) Coats-en gaixotasunean, telangiektasiak ekuatorearen eta ora serrataren artean hasi ohi dira sarritan, goiko koadrantean.
b) Eales-en lesioan, hantura-lesioak, lesio oklusiboak eta neobaskularrak ikus daitezke gainjarrita.
c) Purtscher-en orbanak kotoi-itxurako exudatu antzekoak dira, geruza koriokapilarreko infartuen ondoriozkoak.
d) Erretinako lipemian ikusten da ikusmen-zorroztasuna murriztu egiten dela pixkanaka, elektrorretinogramaren anplitude normalarekin.

219. Arteria zilio-erretinianoaren oklusioan:

a) Modu isolatua da ohikoena, eta baskulitis sistemikoa duten paziente gazteetan gertatzen da.
b) Erretinako zain zentralaren oklusioarekin konbinatutakoak pronostiko kaskarragoa du mota isolatuak baino, oklusioa iragankorra baita.
c) Begien heren batean atzeko zirkulazio ziliarraren irrigazioa ematen duen arteria zilio-erretinianoa dago.
d) Pronostiko onena duten motak aurreko neuropatia optiko iskemikoari lotutakoak dira.

220. Erretinako arteria-oklusio baten ondoren, zer neurri sistemiko hartu behar da lotutako arrisku baskularragatik?

a) Iktusaren unitate batera premiaz bideratzea aldebiko ikusmen-galera gertatzen denean soilik da beharrezkoa.
b) Tratamendu antiagregatzailea kontraindikatuta dago beti erretinako arteria-oklusioa gertatu osteko lehenengo egunetan.
c) Iktus-arriskua nahiko handia da lehenengo egunetan, eta, beraz, ezinbestean bideratu behar da premiaz iktusean espezializatutako klinika batera.
d) Karotidako endarterektomia % 30etik beherako estenosi sintomatikoetan soilik hartzen da kontuan.

221. Erretinopatia hipertentsiboan, zer aurkikuntza lotzen da haren esanahi klinikoarekin?

a) Exudatu gogorrek eragiten duten makulako izarra erretinako edema kronikoaren ondorioz ager daiteke.
b) Elschnig-en orbanak erretina aurreko odoljarioak dira, Valsalvaren maniobra egin ondoren fobea inguruko kapilarrak haustearen ondorioz sortzen direnak.
c) Nerbio optikoaren buruaren hantura ohiko aurkikuntza bat da hipertentsio arin eta ez-bizkortuan.
d) Arteriolen estutzea koroidopatia hipertentsiboan soilik gertatzen da, eta ez da erretinopatia hipertentsiboaren parte.

222. Haur goiztiarren erretinopatian, zer irizpidek zehazten du tratamendu-indikazioa den atalase-gaixotasun bat?

a) 3. eremuko mugaketa-lerro fin orok, plus gaixotasunik gabe, edozein dela ere haren iraupena ordutan.
b) Erretinaz kanpoko 3. estadioko neobaskularizazioa bost orduz jarraian edo zortzi orduz guztira, 1. edo 2. eremuan, plus gaixotasunari lotua.
c) Erabateko erretina-askatzea 5. estadioan, aurretiko nahasmendu baskularrik eta oxigenoarekiko esposiziorik gabe.
d) Zainetako bihurdura arin isolatua izatea koadrante bakar batean, ugaritze fibrobaskularrik gabe.

223. Adieraz ezazu zerk zehazten duen erretinako ugaritze angiomatosoaren II. fasea:

a) Erretina azpiko neobaskularizazioa agertzea.
b) Odoljarioak izatea.
c) Fobea azpian orbain fibrosoa izatea.
d) Humore beirakararen barneko antiangiogenikoekin egindako tratamenduarekiko erantzuna.

224. Adieraz ezazu zein den zuzena telangiektasia makular idiopatikoei dagokienez:

a) I. motakoek ez dute exudaziorik izaten.
b) II. motakoak alde bakarrekoak dira.
c) II. motakoak fobea inguruko eremuan kokatzen dira nagusiki.
d) I. motakoak ohikoak dira emakumeen artean.

225. Adieraz ezazu zein den zuzena drusa handiei dagokienez:

a) Erretinako zain batek papilaren ertzean duen lodiera baino txikiagoak dira.
b) ALME aurreraturako bilakaera izatearekin eta drusa-erako askatzearekin lotzen dira, baina ez kaltzifikazio distrofikoarekin.
c) Bi begietako anomalia pigmentarioekin batera agertzen denean, 5 urtera modu aurreratua izateko % 50 inguruko arriskuarekin lotzen da.
d) AREDS1 azterlanak arrisku handiko ezaugarritzat jotzen ditu 50 urtetik gorakoetan.

226. Adinari lotutako makula-endekapenaren mota atrofikoak ezaugarri hau du:

a) Mota exudatiboan baino ikusmen-galera handiagoa izaten da.
b) Adinari lotutako makula-endekapenaren aurkezpen-modurik ohikoena da.
c) Angiografian hiperfluoreszentzia dago metaketa pigmentarioen ondorioz.
d) Erretinako epitelio pigmentarioaren askatze baten kolapsoak eragiten du.

227. Ondoko baieztapen hauetako zein EZ da lamina-zuloen ezaugarri?

a) Ohikoa da epirretina-mintza ere izatea.
b) Koherentzia optikoko tomografian fobea ingurua mantenduta ikusten da, baina irregularra, lehenengo faseetan.
c) Fotorrezeptoreen osotasunaren galera ikusten da.
d) Erretina barneko kisteak eta epirretinako gliosia ikus daitezke.

228. Adieraz ezazu erretinako zer geruzatan <u>EZ</u> dauden edema makular kistikoan izan ohi diren petalo-itxurako kisteak:

a) Plexu-formako barneko geruzan.
b) Plexu-formako kanpoko geruzan.
c) Kanpoko nukleo-geruzan.
d) a) eta c) zuzenak dira.

229. Adieraz ezazu ondoko drusa hauetako zein EZ dagoen epitelio pigmentarioaren azpian:

a) Drusa bigunak.
b) Drusa gogorrak.
c) Sare-itxurako drusak.
d) Drusa kutikularrak.

230. Telangiektasia makularrei dagokienez, adieraz ezazu baieztapen hauetako zein den OKERRA:

a) I. motakoak ohikoagoak dira gizonezkoen artean, eta alde bakarrekoak eta fobearen ondokoak dira.
b) II. motakoak ohikoagoak dira emakumeen artean, eta aldebikoak eta fobea ingurukoak dira.
c) KOTak makulako edema kistikoa erakusten du, barneko mugatzailearen azpian kisteak dituena.
d) KOT-angiografiak ez du ematen informaziorik patologia honetan.

231. Makulopatia fototoxikoaren ezaugarri dira ondoko hauek guztiak, BAT IZAN EZIK:

a) Erretinaren barneko geruzei eragiten die.
b) Begiarentzako argi-iturririk kaltegarriena argi urdina eta ultramorea da (350 nm baino gutxiago).
c) Arriskua handiagoa da afakikoetan eta egitura gardenak dituzten pazienteetan.
d) KOTa patologia honen jarraipen- eta egiaztapen-tresna erabilgarria da.

232. Kupula-erako makulari dagokionez, adieraz ezazu zein den erantzun OKERRA:

a) Estafiloma makular miopikoaren azpimota bat da.
b) Ebaki bertikaleko KOTa behar du, ebaki horizontalekin baino hobeto erakusten baita horrela.
c) Ez dute hobera egiten antiangiogenikoekin.
d) Ez da fobearen askatze neurosentsorialik izaten.

233. 69 urteko paziente batek ikusmen-galera du eta eskuineko begiko KOTean papila inguruko epitelio pigmentarioaren askatze handia ikusten da, morfologia biribildua eta eduki serosoa dituena, neuroepitelioaren askatzeari lotua. Adieraz ezazu zer aurkitzea espero dugun kasu horretan:

a) Odol-hodien dilatazioak eta koroide-adarkadurak indozianina-berdearekin egindako angiografian.
b) Antiangiogenikoekiko erantzuna, zeinak batzuetan beste terapia lagungarri batzuk behar izaten baititu, hala nola terapia fotodinamikoa.
c) Batzuetan, egitura hiperreflektibo bat ikusten da KOTean, zeinak itzal bat eragiten baitu atzean eta koroidearen seinalea ezabatzen baitu maila horretan.
d) Aurreko guztiak zuzenak dira.

234. Ondoko prozesu hauetako zein ez da lotzen korirretinopatia seroso zentrala izateko arrisku handiagoarekin?

a) Hipertentsio arteriala.
b) Lupus eritematoso sistemikoa.
c) Alkohol-kontsumoa.
d) Addison-en gaixotasuna.

235. 26 urteko emakumea. Larrialdi-zerbitzura joan da, duela 24 ordutik bi begietan eskotoma parazentralak dituelako. Pazienteak adierazi du ustez birusek eragindako koadro bat jasan zuela begietako sintomak izan baino astebete lehenago. Koherentzia optikoko swept source tomografia bat (KOT) egin zen, eta han ikusi zen banda hiperreflektibo bat zuela erretinaren geruza nuklearraren kanpoko geruzetan eta plexu-formako kanpoko geruzan. Ikusmen-zorroztasuna 1 da bi begietan. Ahotiko antisorgailuak hartzen ditu. Ondoko baieztapen hauetatik zein da zuzena?

a) Angio–KOTak ez du informazio erantsirik eskaintzen diagnostikorako.
b) Gaixotasunak bilakaera negatiboa izango du, tratamendua egin ala ez.
c) Diagnostiko diferentziala erdiko makulopatia akutu parazentralarekin (PAMM) egin behar da, zeinaren aldaera bat izan baitaiteke.
d) Pazientearen historia klinikoak ez du garrantzirik gaixotasun honetan.

236. Adierazi zein den erantzun zuzena erretinopatia diabetikoari (ED) dagokionez:

a) Diabetesaren iraupenak aurresate-balio handiagoa du gaixotasun proliferatiboarentzat makulopatiarentzat baino.
b) Diabetesaren iraupena da arrisku-faktore garrantzitsuena, eta pubertaroa baino lehen hasten den pazienteen kasuan, diagnostikoa egin eta lehenengo urteetan agertu ohi da ED.
c) Haurdunaldia EDaren bilakaera azkarrarekin lotzen da zenbaitetan, eta aurrera egiteko arriskua haurdunaldi amaitzean EDak duen larritasunaren araberakoa da.
d) Gaixotasunaren diagnostikoa 30 bete aurretik egin zaien pazienteetan, EDaren intzidentzia 10 urtera % 30ekoa da, eta % 50era iristen da 30 urtera.

237. Zein da zuzena drusei dagokienez?

a) Drusa gogorrek 63 mikra edo gutxiago neurtzen dute, zuri-horixkak dira eta ertzak ez dituzte ondo zehaztuak.
b) Anomalia pigmentariorik gabe bi begietan drusa handiak izatea 5 urtera adin handiarekin lotutako makulako endekapena (ALME) izateko % 33ko arriskuarekin lotzen da.
c) Anomalia pigmentarioekin lotzen diren drusa ertainek % 10eko arriskua dute bost urtera adin handiarekin lotutako makulako endekapen (ALME) bihurtzeko.
d) Drusa txikiek erretinako zain batek papilaren ertzean duen lodiera dute.

238. Zuzena da ondoko hau esatea:

a) Malattia Leventinese ezohiko nahasmendu bat da, berrogeita hamar urtetik aurrera agertzen dena.
b) Drusa kutikularrak bat egiteko joera duten nodulu horixkak dira, eta hauek ere berrogeita hamar urtetik aurrera izaten dira.
c) 2. motako glomerulonefritis menbranoproliferatiboak drusa-lesio lausoak eragiten ditu, askotan, bi begietan.
d) Hasiera goiztiarreko helduaren drusa multzokatuak CFH genearen aldaera bati lotuta daude.

239. AREDS saiakuntzei dagokienez, adieraz ezazu zein EZ DEN ZUZENA:

a) AREDS 1en osagarriek ez zuten eragin nabarmenik izan ikerketaren hasieran ALME ez zuten edo ALME goiztiarra zuten pazienteen bilakaeran.
b) AREDS 2k beta-karotenoaren eta zinkaren dosiak doitu zituen.
c) Badirudi dietari omega 3 gantz-azidoak gehitzeko AREDS 2 saiakuntzan emaitzak hobetu egin zirela.

d) Zinkaren dosia murrizteak ez zuen pronostikoa estatistikoki modu esanguratsuan okertzea ekarri AREDS 2 saiakuntzan.

240. Makulako zulo idiopatikoan, fase aurreratuaren eta maneiuaren zer ezaugarri ezagutu behar da?

a) 1a estadioak ezaugarri du 400 µm-tik gorako erabateko lodiera-akatsa, operkulua eta humore beirakararen atzeko erabateko askatzea dituena.
b) 2. estadioko edo goragoko lodiera osoko zuloetan, non ikusmen-zorroztasuna 6/9 baino txikiagoa baita, pars plana bitrektomia egiteko agindu daiteke, barneko mintz mugatzailea zurituta, gasa sartuta eta ahoz beherako jarrera aginduta.
c) Watzke-Allen-en testa positiboa da argi-sorta distortsionatuta baina lodiera uniformearekin hautematen denean; horrek makulako benetako zulo bat berresten du.
d) 1. estadioko zulo guztiak, ezinbestean, lodiera osoko zulo bihurtzen dira, eta, beraz, ez dira inoiz modu kontserbatzailean maneiatu behar.

241. Adin ertaineko gizon batek alde bakarreko metamorfopsia, 6/9-6/18ko ikusmena eta makula-erretina sentsorialaren goragune seroso biribildua badu, zer diagnostiko eta bilakaera egokitzen dira ondoen?

a) Fluoreszeina bidezko angiografiak lore-petaloen itxurako patroi bat erakusten du beti, makulako edema zistoidearen bereizgarri.
b) Gaixotasuna humore beirakarak fobearen gainean eragiten duen aurretik atzerako trakzio iraunkorraren ondorio izan ohi da; beraz, bitrektomia izaten da beti hasierako tratamendua.
c) EEParen ihesaren gainean laser bidezko fotokoagulazioa egiteak bizkortu egiten du osatze-prozesua, hobetu egiten du amaierako ikusmen-pronostikoa eta nabarmen murrizten du errepikatze-tasa.
d) Koadroa bat dator koriorretinopatia seroso zentralarekin; kasu gehienak bere kabuz konpontzen dira 3-6 hilabeteren buruan, baina kasuen % 50eraino berriz ager daitezke.

242. Ildaska angioideetan, patogeniaren, aurkikuntzen eta ikusmen-galeraren kausaren arteko zer erlazio identifikatu behar da?

a) Bruch-en mintz hauskor, lodi eta kaltzifikatu baten banda-dehiszentziak dira; pseudoxantoma elastikoarekin lotu daitezke, eta ikusmen-galeraren kausarik ohikoena koroidearen neobaskularizazioa da.
b) Barneko erretinaren toles paraleloak dira, 6 mmHg baino txikiagoko begi barneko presioaren ondoriozkoak, zeinak ohikoak baitira glaukomaren kirurgia iragazlearen ondoren.
c) Endekapen-miopiak eragindako fobea inguruko lipido-metaketak dira, Fluchs-en orbana eta txanpon-itxurako odoljarioak ezaugarri dituztenak.
d) Erretina barneko barrunbe kistikoak dira, petalo-itxurako patroi angiografikoa dutenak, eta pars plana bitrektomiarekin tratatzen dira beti.

243. Erretinako gaixotasun hereditarioen aurkezpen-zeinu bereizgarriena, haurra hizketan hasi aurreko etapan, hau da:

a) Nistagmoa.
b) Fotofobia.
c) Estrabismoa.
d) Pupila-erreflexu zurixka.



244. Ondoko patologia hauetatik zeinetan da begi-hondoa normala?

a) Oguchi-ren gaixotasuna.
b) Aicardi-ren sindromea.
c) Alport-en sindromea.
d) Kono urdinen monokromatismoa.

245. Adieraz ezazu zein den zuzena makulako eraztun-itxurako distrofia zentrokideari dagokionez:

a) Bizitzako bigarren hamarkadan agertzen da.
b) Modu autosomiko gainartzailean heredatzen da.
c) Ikuseremua normala izaten da.
d) Papila-zurbiltasuna izaten da.

246. Adieraz ezazu zein den zuzena fundus albipunctatus-a duten pazienteei dagokienez:

a) Koloreekiko ikusmena aldatzen da.
b) Ikusmen-zorroztasuna murriztu egiten da hirugarren hamarkadatik aurrera gutxi gorabehera pazienteen % 50en.
c) Elektrookulograma normalizatu egiten da denbora luzez iluntasunera moldatu ondoren.
d) Erretinako hodien tindatzea agertzen da fluoreszeina bidezko angiografiaren fase berantiarrean.

247. I. motako Stickler-en sindromean zeinu-konbinazio hauetako bat aurki dezakegu:

a) Humore beirakara optikoki hutsa, miopia nagusia eta gorreri neurosentsoriala.
b) Humore beirakara fibrilarra, ekuatore atzeko mintzak eta miopia nagusia.
c) Humore beirakara optikoki hutsa, ekuatore atzeko mintzak eta kristalino atzeko mintza.
d) Errosario-itxurako humore beirakara, barailako hipoplasia eta artrosi goiztiarra.

248. Adieraz ezazu zein den erantzun zuzena bitreorretinopatia inflamatorio neobaskular autosomiko gainartzaileari dagokionez:

a) Ez da papilako ohiz kanpoko odol-hodi berririk izaten.
b) B uhinaren anplitudearen galera dago ERGan.
c) Hasieran, odoljarioa gertatzen da aurreko ganberan.
d) Humore beirakararen erasana gaixotasunaren fase berantiarrean gertatzen da.

249. Erretinako endekapen periferikoei dagokienez, adieraz ezazu zein den zuzena:

a) Hesi-moduko endekapenaren gehieneko intzidentzia bigarren eta hirugarren hamarkadetan izaten da.
b) Endekapen zistoide periferikoa ez da batere ohikoa helduetan.
c) Ezkatazko endekapena ora serrataren ondoan hasten da, eta modu zirkunferentzialean eta atzerantz hedatzen da, atzeko ertza pixka bat uhindua duela.
d) Barraskilo-lirdinga moduko endekapenetan, zaldi-ferra gisako urradurak ohikoagoak dira zulo biribilak baino.

250. Adieraz ezazu zein den zuzena Sorsby-ren distrofiari dagokionez:

a) Ikusmen zentrala murriztu egiten da niktalopiarekin batera, zeina bizitzako lehen hamarkadan agertzen baita.
b) Material lipidikoa Bruch-en mintzaren barruko zatian metatzea du bereizgarri; mintz horren lodiera handitu egiten da, eta epitelio pigmentarioaren metabolismoa aldatzen du horrek.
c) Ez da batere ohikoa koroidearen neobaskularizazioa, eta ohikoagoa da atrofia geografikoa.
d) Ohikoa da elektrorretinograman a uhinaren depresioa areagotzea.

251. Ondoko gaixotasun hauetako zeinetan da ohikoa Mizuo-ren fenomenoa?

a) Fundus albipunctatus-a.
b) Oguchi-ren gaixotasuna.
c) Stickler-en sindromea.
d) Wagner-en sindromea.

252. Bietti-ren kristalinoaren distrofiari dagokionez, adierazi zein den erantzun OKERRA:

a) Bizitzako lehenengo hamarkadan agertzen da.
b) Herentzia autosomikoa eta errezesiboa da.
c) Kornean kristalak metatzearekin lotzen da.
d) ERGa aldatua dago.

253. Begi-hondoko herentziazko distrofiei dagokienez, zein da zuzena?

a) Distrofia autosomiko gainartzaileak (AG) lehenago agertu ohi dira.
b) Distrofia autosomiko errezesiboek bilakaera arinagoa izaten dute AGek baino, eta lehenago hasi ohi dira.
c) Eremu osoko ERGa proba oso sentikorra da erretinosi pigmentarioan.
d) Usher-en sindromea haurren gorreria-kasu guztien % 15en egon ohi da.

254. Adieraz ezazu zein den zuzena BESTen makulako distrofia biteliformeari dagokionez:

a) 11Q15 kromosoman dagoen bestrofinaren genearen alelo-aldaketa baten ondorioz gertatzen da.
b) Autofluoreszentzian, material horia oso hipoautofluoreszentea da.
c) KOTean, materiala EEParen gainetik soilik egon ohi da.
d) EOGa aldatuta dago fase guztietan, baita begi-hondoa klinikoki normala duten eramaileetan ere.

255. Ondoko hauetako zein EZ da gertatzen Wagner-en sindromean?

a) Zeinu sistemikoak.
b) Herentzia autosomiko gainartzailea, eta VCAN genearen mutazioaren ondorio izan daiteke.
c) Erretina-askatzea gertatzen da kasuen % 50en.
d) Miopia txikia edo ertaina izan ohi da.

256. Erretinako herentziazko distrofiei (EHD) dagokienez, adieraz ezazu zein EZ DEN ZUZENA:

a) 250 gene baino gehiagotan mutazioak identifikatu dira.
b) Gene beraren mutazioak zenbait fenotipo sor ditzake.
c) Zenbait generen mutazioek fenotipo kliniko bera eragin dezakete.
d) EHDaren susmoa izanez gero, familia-aurrekariak daudenean soilik egin behar da sekuentziazio genetikoa, probaren errentagarritasun txikia dela eta.

257. Adieraz ezazu ondoko baieztapen hauetako zein den zuzena erretinosi pigmentarioari dagokionez:

a) Barnealderako anbar-koloreko betaurrekoek kontrastearekiko sentikortasuna eta konforta hobetu ditzakete.
b) A bitaminaren dosi handiak dituzten osagarriek eragin onuragarri handia dute, eta ez dute albo-ondoriorik eragiten biriketan, baina bai gibelean.
c) Osagarriak gomendatzen dira ABCA4 genearen mutazioetan.
d) RHO1 genea duten pazienteek hobetzeko aukera txikiagoa dute.

258. Adieraz ezazu ondoko gaixotasun sistemiko hauetatik zein EZ den lotzen erretinosi pigmentarioarekin:

a) Kearns-Sayre-ren sindromea.
b) Bassen-Kornzweig-en sindromea.
c) Refsum-en gaixotasuna.
d) Fabry-ren gaixotasuna.

259. Adieraz ezazu zein den zuzena Leber-en sortzetiko amaurosiari dagokionez:

a) Haurtzaroan ikusmena galtzeko genetikoki zehaztutako bigarren kausa ohikoena da.
b) Zeinu orokorrik ez duen gaixotasuna da.
c) Hala ere, makularen pigmentazio larria, atrofia pseudokolobomatosoa, keratokonoa edo keratogloboa izan ohi dira.
d) Erretinosi pigmentarioko kasuen % 15 dira.

260. Stargardt-en gaixotasunari eta fundus flavimaculatus deritzonari dagokienez, adieraz ezazu zein EZ den zuzena:

a) Gaixotasun beraren aldaeratzat hartzen dira.
b) Biek batera, makulako distrofiarik ohikoena osatzen dute.
c) Bruch-en mintzaren barruan lipofuszina metatzea du ezaugarri.
d) STGD1 mota da ohikoena, zeina autosomiko errezesiboa baita, eta ABCA4 genearen mutazioaren ondorioz gertatzen da.

261. Stargardt-en gaixotasunean eta fundus flavimaculatus deritzonean, zer mekanismo eta aurkikuntza angiografiko dira bereizgarriak?

a) Herentzia autosomiko gainartzailea izan ohi da, eta korneako kristal-metaketa periferikoak ditu ezaugarri, zeinak koroidearen atrofia lauso goiztiarrarekin lotzen baitira.
b) Haurtzaroko niktalopia egonkorra, hondo normala eta iluntasunera denbora luzez moldatu ondoren erabateko lehengoratzea ditu ezaugarri.
c) Erretinako epitelio pigmentarioan lipofuszinaren metaketa barreiatua du ezaugarri; ABCA4 genearen mutazio baten ondorioz gertatu ohi da, eta fluoreszeina bidezko angiografian "koroide ilun" orokortua ikus daiteke.
d) "Arrautza frijituaren" itxurako makulako lesio biteliformeak eragiten ditu, fase guztietan elektro-okulograma normala dutenak.

262. 5 eta 10 urte bitartean irakurtzeko zailtasunak dituen haur batek "bizikleta-gurpilaren itxurako" ildaskak ditu makulan, zeinak fobeatik irradiatzen baitira, baita aldaketa kistikoak ere. Zer entitatek azaltzen du ondoen koadroa, eta zein da haren oinarri patogenikoa?

a) Stickler-en sindromeari dagokio, zeinaren makulako lesio unibertsala erretinako epitelio pigmentarioan arrain-formako izpiak egotea baita.
b) Ziurrenik, X-ri lotutako gazteen erretinoskisia da, Müller-en zelulen funtzio-akats batek eragina, non erretinako nerbio-zuntzen geruza gainerako erretina sentsorialetik bereizia baitago.
c) Best-en makulako distrofia bat da, non aurkikuntza diagnostiko nagusia hasierako faseetatik nabarmen ohiz kanpokoa den ERG bat baita.
d) Begietako albinismoari dagokio; haren ezaugarri da kasuen % 50en aldebiko erretina-askatzea gertatzea lehenengo hamarkadan.

263. Amiloidosi-modu hauetako zeinetan egon daiteke erasana humore beirakara?

a) Dialisiarekin lotutako amiloidosia.
b) AA amiloidosia.
c) AL amiloidosia.
d) Familia-amiloidosia.

264. Adieraz ezazu zein den <u>okerra</u> Tearson-en sindromeari dagokionez:

a) Odoljario subaraknoideoaren eta humore beirakarako odoljarioaren konbinazioa da.
b) Eskuarki, odoljarioa hiru mailatan gertatzen da: humore beirakaran, erretina aurrean eta erretina barnean.
c) Eskuarki aurreko arteria komunikatzailean egoten den aneurisma baten hausturaren ondorioz gertatzen da.
d) Ziurrenik, begi barneko odoljarioa sinu leizetsuan presioa igotzearen ondorioz gertatzen den erretinako zain-estasiaren ondorio izan daiteke.

265. Adieraz ezazu zer erantzun den zuzena humore beirakarako opakutasunei dagokienez:

a) Sinkisi izarniatzailea kaltzio pirofosfatozko partikulak metatzearen ondorioz gertatzen den ohiko endekapen-prozesu bat da.
b) Hialosi asteroidea aldebikoa izaten da kasuen % 75en.
c) Amiloidosian izaten diren humore beirakararen opakutasunak odol-hodien inguruan hasten dira.
d) Tearson-en sindromean, humore beirakarako odoljarioa ez da berez konpontzen hilabete gutxi batzuen buruan.

266. Hialosi asteroidea humore beirakarako prozesu onbera da:

a) Eta haren ezaugarri dira opakutasun zuri-horixka esferikoak edo disko-formakoak, humore osoan barreiatuak eta kaltzio fosfatozko eta hidroxiapatitazko kristalez osatuak.
b) Humore beirakarako odoljario kronikoaren ondorio da.
c) Azterketa kimikoek erakusten dute kolesterol-kristalak daudela; hori dela eta, "Cholesterolosis bulbi" ere deitzen zaio.
d) Egoera horren prebalentzia % 5 eta % 15 artekoa da, eta intzidentzia bera du gizonezkoen eta emakumezkoen artean. Aldebikoa izan ohi da kasuen % 75en.

267. Adieraz ezazu zer EZ duen eragiten fetuaren baskulatura iraunkorrak:

a) Humore beirakarako kiste pigmentatuak.
b) Mittendorf-en orbana.
c) Humore beirakarako sortzetiko errezela.
d) Bergmeister-en papila.

268. Adieraz ezazu metaketa-gaixotasun hauetako zeinetan EZ den ikusten gerezi gorriaren koloreko orbana:

a) Sialidosian.
b) Tay-Sachs-en gaixotasunean.
c) Sandhoff-en gaixotasunean.
d) Gaucher-en gaixotasunean.

269. Stickler-en sindromean, ondoko hauek guztiak ikus daitezke, BAT IZAN EZIK:

a) Kristalinoaren ektopia izan daiteke, baina ez da ohikoa.
b) Humore beirakara optikoki hutsa, errosario-itxura fibrilarrarekin.
c) Ohikoa da katarata presenila, ziri-formako opakutasunekin, pikardatuak edo lamina-itxurakoak direla ere.
d) Kasuen % 25en glaukoma izan ohi da, angeluaren sortzetiko anomaliagatik.

270. Adieraz ezazu zein den erantzun zuzena Wagner-en sindromeari dagokionez:

a) Odol-hodirik gabeko mintzak ikusten dira humore beirakaren barrunberantz.
b) Zenbait ezaugarri partekatzen ditu Stickle-ren sindromearekin, hala nola zeinu orokorrak.
c) Miopia nagusia izan ohi dute.
d) Gauez ikusteko arazoak izaten dituzten arren, ikuseremuak ez dira uzkurtzen.

271. Adieraz ezazu zein EZ den zuzena familiako bitreorretinopatia exudatzaileari dagokionez:

a) Criswick-Schepens-en sindrome ere deitzen zaio.
b) 1. estadioan, humore beirakararen endekapena eta humore beirakarako eta erretinako atxikidura periferikoak ikusten dira.
c) Erretina tenporalean baskularizazio falta ikusten da, haur goiztiarren erretinopatian ikusten denaren modukoa.
d) 3. estadioan, erretina-askatzea ikusten da, makula-erasanarekin.

272. Adieraz ezazu zein den zuzena Terson-en sindromeari dagokionez:

a) Bitrektomia goiztiarra egin behar da, ikusmen-pronostiko kaskarra baitu.
b) Askotan, aldebikoa izaten da.
c) Odoljarioa subhialoidea izan ohi da, eta humore beirakararantz sartzen da.
d) Humore beirakarako odoljarioa atzeko arteria komunikatzailean aneurisma bat haustearen ondorioz gertatzen da.

273. Adieraz ezazu zein den funtsezko desberdintasun bat sinkisi izarniatzailearen eta hialosi asteroidearen artean:

a) Hialosian, metaketak mugikorrak dira eta behean metatzen dira, atsedenean.
b) Sinkisia egiturari dagokionez osasuntsuak diren begiekin lotzen da; hialosia, berriz, humore beirakarako odoljario kronikoen ondoren.
c) Hialosia kaltzio pirofosfatoz osatua dago, eta sinkisia kolesterol-kristalez.
d) Hialosiak bi begiei eragiten die pazienteen % 60n.

274. Adieraz ezazu zein den zuzena amiloidosiari dagokionez:

a) Humore beirakarako opakutasunak odol-hodien ingurukoak dira hasieran, eta aurreko humore beirakarari eragiten diote geroago.
b) Fase berantiarretan, metaketek pikor-itxura bereizgarria hartzen dute.
c) Proteina fibrilarrak zelula barnean metatzea du ezaugarri.
d) Humore beirakararen erasana ohikoagoa da amiloidosi primarioan.

275. Linfomek begietan eragiten duten erasanari dagokionez, adieraz ezazu zein den <u>okerra</u>:

a) Nerbio-sistema zentraleko B zelulen linfomek infiltratuak eragin ditzakete erretinaren epitelio pigmentatuan, baita tarteko ubeitisa ere.
b) Hodgkin-en gaixotasunak aurreko ubeitisa, bitritisa eta foku anitzeko lesioak eragin ditzake begi-hondoan.
c) Humore beirakarako eta erretinako linfoma primarioa duten pazienteen % 40k erasan neurologikoaren aurretik edo ondoren ager daitezkeen begietako zeinuak izaten dituzte.
d) Ez-Hodgkin linfomek Mikulicz-en sindromea, ubearen infiltrazioa eta konjuntibaren edo orbitaren erasana eragin ditzakete.

276. Adieraz ezazu zein ez den <u>zuzena</u> ubeako aldebiko melanozito-ugaritze lausoari dagokionez:

a) Erretina azpian orban gorri-grisaxkak ikusten dira.
b) Bilakaera bizkorreko begi-lausoa izaten da.
c) Kanpoko koroidean melanozito gaiztoak ugaritzea du ezaugarri.
d) Ikusmena oso murriztua egon daiteke.

277. Erretinoblastoma metastasikoa izateko arrisku handiko faktoreen artean, ondoko hauek guztiak daude, <u>BAT IZAN EZIK</u>:

a) Begiko aurreko segmentuaren erasana (iriseko errubeosia, ubeako ektropiona, tumore-hipopiona).
b) Nerbio optikoaren inbasioa, bahe-laminaz harago.
c) Anatomia patologikoan koroidearen erasan puntuala agertzea.
d) Erasandako begiaren enukleazioan 120 egunetik gorako atzerapena izatea diagnostikoa egin ondoren.

278. Estatu Batuetako eta Kanadako agintariek irizpide hauek onartzen dituzte koroideko melanoma duten pazienteen artean enukleazio bidezko tratamendua egiteko hautagai direnak hautatzeko, honako hauek <u>IZAN EZIK</u>:

a) Glaukoma neobaskularra edota itsutasun mingarria.
b) Esklerotikaz kanpoko hedapen ugaria, eraztun-itxurako melanoma edo gorputz ziliarraren erdia baino gehiago tumoreak hartua duten pazienteak.
c) Tumore parapapilar ertainak, ikusmen-zailtasunak eta brakiterapiarako sarbide zaila duten pazienteak.
d) Ikusmen ona eta tumore txiki-ertainak dituzten eta enukleazioa beldurragatik eta beste begian ikusmen ona dutelako aukeratzen duten pazienteak.

279. Ondoko faktore hauetako zein EZ da hartzen kontrako pronostikotzat koroideko melanoman?

a) Irabazia 6. kromosomaren beso laburrean.
b) 3. kromosoma galtzea.
c) Gorputz ziliarrari erasaten dioten tumoreak.
d) Anatomia patologikoan zelula epitelioideak areagotzea.

280. Adieraz ezazu zer EZ den ikusten koroideko melanomaren ekografian:

a) Barne-homogeneotasuna, erreflektantzia handiarekin.
b) Koroideko beheragunea.
c) Orbita ilundua.
d) Eremu basal akustikoki laua.

281. Zein EZ da zuzena koroideko hemangioma zirkunskribatuaren proba diagnostikoei dagokienez?

a) Begi-hondoan ondo zehaztu gabeko ertzak dituen masa laranja bat ikusten da.
b) Fluoreszeina bidezko angiografiak hiperfluoreszentzia pikordatu goiztiarra erakusten du.
c) Indozianina-berdearekin, tumore-hodi oso fluoreszenteak ikusten dira fase arterialean.
d) Autofluoreszentzian, lesioak hiperautofluoreszentzia handia du.

282. Irisean kolore marroi argiko aldebiko lesio goratu ugari dituen pazientea, hazkunde- edo baskularizazio-zeinurik ez duena. Zein da diagnostikorik probableena?

a) Lisch-en noduluak.
b) Iriseko melanoma.
c) Efelideak.
d) Brushfield-en orbanak.

283. Adieraz ezazu zein den zuzena koroideko neboei dagokienez:

a) Ohikoak dira larruazal ilunagoa duten arrazetan.
b) Helduaroan hazten dira nagusiki.
c) Bizitzan zehar gaizto bihurtzeko arriskua % 1ekoa da.
d) Haien azalean drusak izatea ez da ohikoa.

284. Adieraz ezazu zer EZ den ikusten melanoma gaiztoan:

a) Fluoreszeina bidezko angiografian, ohikoa da estrabasazio lausoa eta tindaketa ikustea fase arteriobenosoan.
b) Ekografian barne-homogeneotasuna ikusten dugu, erreflektantzia txiki edo ertainarekin.
c) Hiperautofluoreszentzia handi hedatsu edo konfluentea markatzaile diagnostiko erabilgarria da.
d) Indozianina-berdearekin egiten den angiografian, hipofluoreszentzia ikusten da proba guztian, eta tumorearen hedapenari buruzko informazio gehiago ematen du fluoreszentzia bidez egiten den angiografiak baino.

285. Koroideko hemangioma zirkunskribatuari dagokionez:

a) Gaixotasun sistemikoarekin lotzen da.
b) Ertzak argi zehaztuak dituen lesio laranja obalatu bat ikusten da atzeko poloan.
c) Erretina azpian likidoa egon ohi da kasu asintomatikoetan.
d) Indozianina-berdearekin egiten den angiografia ez da oso erabilgarria, hipofluoreszentzia ikusten baita proba guztian.

286. Koroideko metastasiei dagokienez, guztiak zuzenak dira, BAT IZAN EZIK:

a) Minbizi primariorik ohikoenak bularrekoa eta birikakoa dira, eta pronostiko kaskarra eta bizi-itxaropen laburra adierazten dituzte.
b) Eskuarki plaka-itxurako lesioak izaten dira, apur bat goratuak, horiak eta ertzak ondo zehaztu gabeak.
c) Askotan, foku anitzekoa eta aldebikoa izaten da.
d) Ekografian, kupula-itxurako lesioak barne-erreflektantzia akustiko txikiarekin edo ertainarekin ikusten dira.

287. Erretinoblastoma izateko arriskua duten senitartekoen baheketari dagokionez, adieraz ezazu zein EZ DEN ZUZENA:

a) Lerro germinaleko mutazioak % 50en transmititzen zaizkie seme-alabei.
b) Haur batek herentziazko erretinoblastoma bat badu, haren anai-arreben arriskua % 25ekoa da gurasoak osasuntsu badaude.
c) Erretinoblastoma izateko arriskua duten anai-arrebak jaio aurreko ekografia bidez eta jaio eta gutxira egindako oftalmoskopia bidez aztertu behar dira.
d) Haur batek herentziazko erretinoblastoma bat badu, haren anai-arreben arriskua % 40koa da gurasoetako bat erasana badago.

288. Leukokoria eta estrabismoa dituen haur txiki batean, erretinoblastomari buruzko zer datu gogoratu behar da?

a) Begi barneko tumore primario gaiztorik ohikoena da haurtzaroan, leukokoria eta estrabismoa eragin ditzake, eta erresonantzia magnetikoa egokiagoa da OT baino nerbio optikoa eta begi kanpoko hedapena baloratzeko.
b) Lesio baskular onbera da, ia beti von Hippel-Lindau-ren gaixotasunarekin lotura duena, eta masa gorri-laranja periferiko gisa agertzen da, manten-hodiak zabalduak dituela.
c) Koroideko tumore onbera osifikatzaile bat da, aldebikoa kasurik gehienetan, eta lesio horixka lau gisa agertzen da papilaren ondoan.
d) Erretinako epitelio pigmentarioko sortzetiko lesio pigmentatu bat da, inplikazio sistemikorik gabea, «hartz-oinatzen» erako lesioak ezaugarri dituena.

289. Ubeako metastasietan, zer kokapen-, jatorri- eta zeinu-patroi da ohikoa?

a) Gehienek gorputz ziliarrari eragiten diote eta nagusiki giltzurruneko edo urdail-hesteetako tumoreetan sortzen dira.
b) Lesio beltzak izan ohi dira, ondo mugatuak eta poliki hazten direnak, eta ez dute askatze exudatzailerik izaten.
c) Tratamenduak berehalako enukleazioa eskatzen du beti, baita pazienteak sintomarik ez badu eta kimioterapia sistemikoa jasotzen badu ere.
d) Ubeako metastasien % 90ek koroideari eragiten diote, eta bularra eta bronkioa izaten dira gune primariorik ohikoenak; foku anitzekoak izan daitezke, eta erretina-askatze exudatzailea eragin.

290. Erretinako hemangioma kapilarrean, inplikazio sistemikoaren, aurkikuntzen eta tratamenduaren arteko zer lotura ezagutu behar da?

a) Poliposi adenomatoso familiarrarekin lotzen da eta ertzetan hipopigmentazioa duten erretinako epitelio pigmentarioko aldebiko lesio obal ugari ditu ezaugarri.
b) Von Hippel-Lindau-ren sindromearen parte izan daiteke, arteriola baten eta benula baten artean ondo mugatutako lesio gorri gisa edo hodi aferentea eta eferentea dilatatuak dituen masa gorri-laranja periferiko gisa agertzen da, eta laser bidez trata daiteke lesioak txikiak badira.
c) Erretinako arterien eta zainen arteko zuzeneko malformazio arteriobenosoa da, tartean kapilar-ohantzerik gabe; beraz, inoiz ez du baheketa sistemikorik behar izaten.
d) Nerbio-sistema zentraleko erasanaren aurretik izaten den begi barneko linfoma primario bat da, eta humore beirakararen barnean metotrexatoa emanda tratatzen da.

291. CHRPE tipiko bat eta inplikazio sistemikoak dituen CHRPE atipiko bat alderatzen direnean, zer desberdintasun da garrantzitsua?

a) CHRPE tipiko bakartia lesio lau gris ilun edo beltza izan ohi da, biribila edo obalatua, ondo mugatua eta hutsune despigmentatuak dituena; CHRPE atipikoa poliposi adenomatoso familiarrarekin lotu daiteke.
b) CHRPE tipikoak aldebiko lesio fusiforme ugari izatea du ezaugarri, eta kolon-ondesteetako minbizia adierazten du beti 20 urte baino lehen.
c) CHRPE atipikoak ez du garrantzi sistemikorik, baina «hartz-oinatzen» itxuran multzokatutako lesioek kolektomia profilaktikoa egitea eskatzen dute beti.
d) CHRPE tipikoa nerbio-sistema zentraleko ez-Hodgkin B linfomak eragindako foku anitzeko erretina azpiko infiltratuei dagokie.

292. Adieraz ezazu zein den zuzena kappa angeluari dagokionez:

a) Oso positiboa bada pseudoendotropia eragin dezake.
b) Begiak pixka bat hurbilduta daude, finkapen bifobeala lortzeko.
c) Kappa angelua negatiboa denean, kornea-erreflexua sudurraren alderantz dago kornearen erdigunearekiko.
d) Ikusmen-ardatzaren eta begi-ninien ardatzaren arteko angelua da.

293. Adieraz ezazu zein den zuzena Franceschetti erako helduaren estropia akutuari dagokionez:

a) Hipermetropia duten pazienteetan gertatzen da.
b) Miopia duten pazienteetan agertzen da, zeinek, askotan, neuropatiak baitituzte.
c) Urruneko ikusmeneko esotropia eta hurbileko ikusmeneko ortotropia ditu ezaugarri.
d) Begiko prozesu baten ondorioz oklusioa egin zaien paziente heldu gazteetan gertatzen da.

294. Goiko bi muskulu zeiharren aldebiko paralisi simetrikoaren diagnostikoan, kontuan izan behar dira zeinu kliniko hauek guztiak, bat IZAN EZIK:

a) Bielchowsky-ren zeinua positiboa izatea bi aldeetarantz.
b) Intziklotropia nabarmena; areagotu egiten da beherantz begiratzean, eta 45°-rainokoa izan daiteke.
c) Konbergentzia nabarmena behera begiratzean; ortotropia egon daiteke begiradaren posizio primarioan.
d) Beheko bi muskulu zeiharren hiperfuntzioa. Normalean ohikoa den arren, litekeena da batzuetan falta izatea, eta beheko bi zuzen horien hiperfuntzioa agertzen da.

295. Zer fenomenori erantzuten dio alboko muskulu zuzenaren uzkurdurarekin batera begi bereko erdiko muskulu zuzena erlaxatzeak?

a) Hering-en legea.
b) Sherrington-legea.
c) Bielschowsky-ren legea.
d) Worth-en legea.

296. Adieraz ezazu zein den zuzena begiaren mekanikari dagokionez:

a) 23 graduko abdukzioan, ikusmen-ardatza eta orbitarena bat datoz, eta, beraz, goiko muskulu zuzenak goratu baino ez du egiten.
b) 67 graduko adukzioan, ikusmen-ardatza eta orbitarena 90 graduan daude, eta, beraz, goiko muskulu zuzenak kanporantz biratu baino ez du egiten.
c) Beheko muskulu zuzenak Zinn-en eraztunaren beheko aldean du sorrera, eta linbotik 7,2 mm-ra txertatzen da.
d) Begi-globoa 51 graduko adukzioan dagoenean, ikusmen-ardatza bat dator goiko muskulu zeiharraren trakzio-lerroarekin, eta barnerantz biratu baino ez du egiten.

297. Adieraz ezazu ondoko hauetako zein EZ dagoen eskuineko VI. nerbio kranialaren paralisi bati buruzko Hess-en grafikoan:

a) Eskuineko grafikoa handiagoa da ezkerrekoa baino.
b) Eskuineko esotropia.
c) Eskuineko grafikoan alboko muskulu zuzenaren hipofuntzio nabarmena ikusten da.
d) Ezkerreko grafikoan erdiko muskulu zuzenaren hiperfuntzio bat ikusten da.

298. Betzuloko goi-fisuratik eta Zinn-en eraztunaren barrutik egitura hauek igarotzen dira, BAT IZAN EZIK:

a) Nerbio troklearra.
b) Nerbio okulomotorraren goiko adarra.
c) Begiko kanpoko nerbio motorra.
d) Nerbio oftalmikoaren adar nasoziliarra.

299. Adieraz ezazu zein den zuzena muskulu zeiharrei dagokienez:

a) Goiko muskulu zeiharraren tendoiaren aurreko zuntzek barneranzko biraketa eragiten dute, nagusiki.
b) Begi-globoa 39°-ko abdukzioan dagoenean, goiko muskulu zeiharrak jaistaile gisa jokatzen du, eta beheko muskulu zeiharrak kanporanzko biraketa egiten du.
c) Begi-globoa 51°-ko adukzioan dagoenean, beheko muskulu zeiharrak kanporanzko biraketa egiten du, eta goiko muskulu zeiharrak jaistaile gisa jokatzen du.
d) Goiko muskulu zeiharra goiko koadrante tenporalean txertatzen da esklerotikan, ekuatorearen aurretik.

300. Hasiera goiztiarreko esotropian:

a) Angelua txikia eta aldakorra izaten da.
b) Alboko begirada modu gurutzatuan finkatzen da.
c) Eskuarki, ez da desbideratze bertikal bereizirik izaten.
d) 3 eta 8 dioptria bitarteko hipermetropia izaten da.

301. Adieraz ezazu zein EZ den zuzena akomodaziozko esotropia ez-errefraktiboari dagokionez:

a) AC/A zatiduraren emaitza altua da.
b) Ez du loturarik errefrakzio-akatsarekin.
c) Askotan miopia izaten da, eta hortik datorkio izena.
d) Neurriz gaineko konbergentzia badago, hurbileko akomodazio-puntua normala da.

302. Adieraz ezazu mikrotropiaren ezaugarri hauetatik zein EZ DEN ZUZENA:

a) Ez du sintomarik eragiten, gaizki konpentsatutako heteroforiarekin lotu ezean.
b) Ez du loturarik anisometropiarekin.
c) Fusio motorra normala da.
d) Erretinaren bat-etortzea anomaloa da.

303. Duane-ren uzkurdura-sindromean, zeinu hauek guztiak ikusten dira, BAT IZAN EZIK:

a) Aurpegia biratzea anbliopia saihesteko.
b) Abdukzioa erabat edo partzialki murriztea.
c) Begi-globoaren uzkurdura adukzioan, betazal-arraila zabaldua dagoela.
d) Konbergentzia-urritasuna.

304. Haur batek hurbileko esotropia du, urruneko esoforia txikia edo ortoforia ikusmen binokular sinplearekin, errefrakzio-akats esanguratsurik gabe, eta AC/A erlazioa normala edo baxua da. Zer diagnostiko eta tratamendu dira egokienak?

a) Partzialki akomodaziozkoa den esotropia; erabateko zuzenketa hipermetropikoarekin tratatzen da beti, eta ez du kirurgiarik behar.
b) Hurbileko exotropia etena; tratamendu nagusia ariketa ortoptikoak eta oklusio partziala dira.
c) Hurbileko esotropia ez-akomodatiboa, gehiegizko konbergentziagatik; tratamendua erdiko muskulu zuzenen aldebiko atzerapenean datza.
d) I. motako Duane-ren sindromea; goiko muskulu zeiharra bi aldeetan ahulduz tratatzen da.

305. Duane-ren sindromea eta Brown-en sindromea bereiztean, zer ezaugarri kliniko da funtsezkoa?

a) Brown-en sindromea III. nerbio kranialak alboko muskulu zuzena inerbatzean dagoen anomalia baten ondorio da, eta begi-globoa atzeratzen du adukzioan.
b) Duane-ren sindromearen ezaugarri nagusiak abdukzioa mugatzea, adukzioa partzialki mugatzea, adukzioan begi-globoa atzeratzea eta betazal-arraila estutzea dira.
c) Duane-ren sindromean goiko muskulu zeiharraren tendoiaren murrizketa mekanikoa gertatzen da, eta goratzea mugatuta egoten da adukzioan eta posizio primarioan, betiere ikusmen binokular sinplerik gabe.
d) Brown-en sindromea hiru motatakoa izan daiteke Huber-en arabera, abdukzioa, adukzioa edo biak mugatzen dituen kontuan hartuta.

306. Adieraz ezazu zein EZ den zelula erraldoien arteritisaren irizpide bat American College of Rheumatology (1990) elkartearen arabera:

a) Barailaren klaudikazioa.
b) ≥ 50 urterekin hastea.
c) Buruko mina.
d) Globuluen jalkiera-abiadura 50 mm/h edo handiagoa izatea.

307. 45 urteko brasildar emigrante bat bi begietan ikusmen lausoa duelako etorri da kontsultara. Ikusmen-zorroztasuna 20/40 da bi begietan, eta gorriaren eta berdearen diskromatopsia eta hemianopsia bitenporala antzeratzen duten akats zekal tenporalak dituen kanpimetria ditu bi begietan. Haren historia klinikoko zer alderdi da garrantzitsuena klinika hori justifikatzeko?

a) Diabetesarentzako tratamendua du duela 10 urtetik.
b) Tuberkulosiarentzako tratamendua izan du hamar hilabetez.
c) Eztarriko hantura septikoarentzako tratamendua izan du 5 egunez.
d) Hipotiroidismoarentzat tratamendua izan du 5 urtez.

308. Adieraz ezazu patologia hauetako zein EZ den argi-hurbil disoziazio baten eragile:

a) Argyl Robertson-en begi-niniak.
b) Horner-en sindromea.
c) Parinaud-en sindromea.
d) Herpes zoster oftalmikoa.

309. Nukleo arteko ezkerreko oftalmoplegia batean, hau ikusten dugu:

a) Ezkerrerako adukzio akastuna eta nistagmoa eskuineko begian eskuinera begiratzean.
b) Konbergentzia-urritasuna.
c) Exotropia ezkerreko begian.
d) Midriasiak eragindako anisokoria ezkerreko aldean.

310. Leber-en herentziazko neuropatia optikoari dagokionez, adierazi zein den erantzun OKERRA:

a) Gizonezkoek gaixotasuna izan dezakete, baina ez diete ondorengoei transmititzen.
b) Gaur egun gehien erabiltzen den tratamendua idebenona eta bitamina-osagarriak dira.
c) Ikusmena bizitzako 7. hamarkadara arte mantentzen da kasuen % 80n.
d) Erasana bizitzako 2. edo 3. hamarkadan hasi ohi da.

311. 13 urteko mutikoa; buruko mina, goitikak eta diplopia dituen koadro azpiakutu bat du. Begien mugikortasunean, begirada bertikalaren paralisia du bi begiekin aldi berean gorantz begiratzean, eta goiko betazalak atzeratuak. Zer eskualde aztertu behar genuke erresonantzia magnetiko nuklearrean jatorria bilatzeko?

a) Willis-en poligonoa.
b) Lobulu okzipitala.
c) Aurreko lobulua.
d) Guruin pineala.

312. Zelula erraldoien arteritisaren susmoa izanez gero egiten den arteria tenporalaren biopsiari dagokionez, zein da OKERRA?

a) Erasana dagoen begiaren alde bereko biopsia egitea gomendatzen da.
b) Kortikoideak 7 egun baino gehiagoz sistemikoki emateak zeinu histopatologikoak ezaba ditzake, eta, beraz, tratamendua ez da hasi behar biopsia egin baino lehen.
c) Gutxienez 2,5 cm arteria hartu behar dira, eta zenbait lekutakoa.
d) Histologiaren % 15 normala izaten da, eta kontrako aldeko biopsia positiboa izan daiteke hasieran biopsia negatiboa izan deneko kasuen % 5en.

313. Adieraz ezazu zein EZ den zuzena Leber-en herentziazko neuropatia optikoari dagokionez:

a) Gaixotasun arraro bat da, eta sorta papilomakularrean gongoil-zelulei eragin ohi die.
b) Amarengandik DNAren zenbait mutazio jasotzearen ondorio da, gehienak 11778 nukleotidoaren posizioan.
c) Ohikoa da begi baten ikusmen zentralaren %50eko galera akutu edo azpiakutua, larria eta minik gabea.
d) 15 eta 35 urte arteko emakumeei eragiten die nagusiki, baina izan daitezke ohiz kanpoko zenbait kasu ere, gizonezkoei edo 10 eta 60 urte bitarteko emakumeei eragiten dietenak.

314. Erabilera sistemikoko farmako hauetako zeinek eragin dezake tratatutako pazienteen % 1 - % 2ri eragingo liekeen neuropatia optiko desmielinizatzaile bat?

a) Topiramatoa.
b) Klorpromazina.
c) Amantadina.
d) Amiodarona.

315. Hipofisiko tumoreei eta zela-diafragmaren bidez duten hedapenari eta horren ondorioz kiasma optikoari eragiten zaion kalteari dagokienez, hipofisiko zer tumore da kiasma optikoari maizen kalte egiten diona?

a) Adenoma hipofisario kromofoboa.
b) Adenoma hipofisario eosinofiloa.
c) Adenoma hipofisario basofiloa.
d) Pinealoma.

316. Hipofisiko tumoreen hazkunde-zeinuen artean, adieraz ezazu zein ez den batere ohikoa:

a) Hemianopsia bitenporala.
b) Atrofia optikoa.
c) Trigeminoaren anestesia.
d) Papiledema.

317. Ikuseremuaren eskotoma zentralaren kausen artean daude hauek guztiak, BAT IZAN EZIK:

a) Papiledema.
b) Gaixotasun desmielinizatzaileak eragindako neuropatia.
c) Neuropatia toxikoa edo nutrizionala.
d) Leber-en herentziazko neuropatia optikoa.

318. Atrofia optiko primarioari dagokionez, adieraz ezazu zein EZ den zuzena:

a) Aldez aurretik ez da hanturarik izaten nerbio optikoan.
b) Erretinosi pigmentarioarekin lotu daiteke.
c) Kiasma aurreko erasanak alde bakarreko atrofia eragiten du.
d) Nerbio optikoaren laminaren atzeko ataletik alboko gorputz genikulatura bitartean dauden lesioen ondorio izan daiteke.

319. Esklerosi anizkoitzarekin lotutako neuropatia optikoari dagokionez, adieraz ezazu zein den erantzun zuzena:

a) Devic-en gaixotasuneko neuromielitis optikoa bezain ohikoa da.
b) Neuritis optikoa izan ondoren esklerosi anizkoitza izateko arriskua % 25ekoa da EMNan lesioak badaude.
c) Ikusmena poliki berreskuratzen da, baina kortikoide-pultsuekin bizkortu daiteke, zeinek eragina baitute ikusmen-emaitzan.
d) Ohikoa da diskromatopsia bat izatea, batez ere urdinarena eta horiarena.

320. Neurorretinitisari dagokionez, zein EZ da zuzena?

a) Kasuen % 60 katuen harramazkadak eragindako gaixotasunaren ondorio da.
b) Papila inguruko eta makulako edemarekin lotutako papilitis bat gertatu ohi da.
c) Makulako izarra 6-12 hilabeteren buruan konpontzen da, ikusmen-galerarekin.
d) Kasuen % 25 inguru idiopatikoak dira.

321. Aurreko neuropatia optiko iskemiko ez-arteritikoari dagokionez, adieraz ezazu zein den erantzun zuzena:

a) C proteina erreaktiboaren maila goratua egoten da beti.
b) Ezinbestekoa da kortikoideekin tratamendu goiztiarra egitea beste begia erasatea saihesteko.
c) Kasuen % 60k baino gehiagok ikusmen-zorroztasun ona mantentzen dute.
d) Arrisku-faktoreen artean CPAPa behar bezala ez erabiltzea dago loaldiko apnea duten pazienteetan.

322. Adieraz ezazu zein den erantzun OKERRA:

a) Papilopatia diabetikoa 1 motako nahiz 2 motako diabetesa duten pazienteetan gertatzen da.
b) Leber-en neuropatia amarengandik jasotako DNA mitokondrialaren mutazio baten ondorioz gertatzen da.
c) Alkoholak eta tabakoak eragindako neuropatia-kasuetan, papila gehienak normalak dira.
d) Aurreko neuropatia optikoa iskemiko arteritikoan, 2. begia erasana egoten da kasuen % 75en.

323. Adieraz ezazu zerekin lotzen diren aldebiko midriasia argi apalarekin, argi-hurbil pupila-erreflexuaren disoziazioa eta betazalen atzerapena:

a) Neurosifilisa.
b) Adie-ren begi-ninia.
c) Pupila tektalak (atzeko mesentzefalikoak).
d) Argyl Robertson-en begi-niniak.

324. Hauek guztiak nukleo arteko aldebiko oftalmoplegiaren ezaugarriak dira, bat IZAN EZIK:

a) Ezkerreranzko eta eskuineranzko adukzioa mugatua izatea.
b) Eskuineko begiko nistagmo ataxikoa ezkerrera begiratzean.
c) Konbergentzia osorik izatea lesioa mugatua bada.
d) Ezkerreko begiko nistagmo ataxikoa ezkerrera begiratzean.

325. Nistagmo-motetan, zer ezaugarri kliniko ezagutu behar da?

a) Nistagmo pendularrak deriba-fase motel bat eta fase zuzentzaile sakadiko azkar bat ditu ezaugarri.
b) Eskuineko belarrian ur hotzak eragiten duen nistagmo bestibular fisiologikoak fase azkarra sortzen du eskuinerantz.
c) Sortzetiko nistagmo primarioa 2-3 hilabeterekin agertzen da, moteldu egin daiteke konbergentziarekin, desagertu egiten da loaldian eta ez du oszilopsiarik eragiten.
d) Downbeat nistagmoa zela inguruko lesioekin lotzen da normalean, eta haren ezaugarri da begi batek gora egitea eta barnerantz biratzea eta besteak behera egitea eta kanporantz biratzea.

326. Ptosia eta diplopia fluktuatzailea dituen paziente baten kasuan, zeinak okerrera egiten baitu egunaren amaieran, ptosiak hobera egiten du 2 minutuz izotza eman ondoren eta Cogan-en zeinua izan dezake; zer gaixotasunek azaltzen du ondoen koadroa?

a) Koadroak miastenia larria iradokitzen du, azetilkolinaren errezeptoreen aurkako antigorputzek bideratzen duten gaixotasun autoimmunea, non begiak maiz erasanak egoten baitira eta azetilkolinaren errezeptoreen kontrako antigorputzen maila igoa egon baitaiteke.
b) Diagnostiko probableena kanpoko oftalmoplegia progresibo kronikoa da, non diplopia bertikal fluktuatzailea baita sintoma nagusia eta izotzaren testa normalean positiboa baita.
c) Distrofia miotonikoa da, kanpoko aldebiko oftalmoplegia progresiboa, “ragged red fibres” zuntzak eta likido zefalorreakideoan proteinak areagotzea ditu ezaugarri.
d) Timomaren aurkikuntzak miastenia larria baztertzen du eta Kearns–Sayre-ren sindromean pentsarazten du.

327. Neurofibromatosian, zer lotura kliniko dagokie NF1ari eta NF2ari?

a) NF2ak kafesne-koloreko orbanak, plexu-formako neurofibromak, Lisch-en noduluak % 95en eta alde bakarreko sortzetiko glaukoma maiz izatea ditu ezaugarri.
b) NF1a aldebiko schwannoma bestibularrekin, 30 urte bete aurretik begi-lausoa izatearekin eta erretinako epitelio pigmentarioko eta erretinako hamartoma konbinatuak izatearekin lotzen da.
c) NF1ean nerbio optikoko glioma, betazaletako neurofibromak, Lisch-en noduluak eta kafesne-koloreko orbanak egon daitezke; NF2a aldebiko schwannoma bestibularrekin lotu ohi da.
d) NF1a eta NF2a modu errezesiboan heredatzen dira X kromosomari lotuta, eta ez dute begietako zeinurik eragiten.

328. Begi inguruko buruko min eta neuralgietan, zer datuk gidatu behar du ebaluazioa?

a) Migraina klasikoa aurarik eta sintoma neurologiko edo oftalmikorik gabeko buruko mina da, goragalea eta zurbiltasuna soilik izaten dituena.
b) "Erretina-migrainari" egozten zaion alde bakarreko ikusmen-galera iragankorra erretinako enbolizazio gisa ikertu behar da, kontrakoa frogatzen den arte.
c) Luku gisako buruko minak emakume gazteei eragiten die bereziki, eta ezaugarri du zenbait egun irauten duen aldebiko min arina, sintoma autonomikorik gabea.
d) Trigeminoaren neuralgiak etengabeko mina eragiten du, aurpegiko sentikortasun-galera iraunkorrarekin batera.

329. 56 urteko pazientea. Eskuineko irisaren kolorea aldatu zaiolako etorri da kontsultara. Pazienteak ez daki begietako traumatismorik izan duen, baina arrail-lanpararekin egindako miaketan ikusi da irisa zulatuta dagoela eta opakutasun bat dagoela kristalinoan 6etan, baita gorputz arrotz bat ere humore beirakaran. Ondoko baieztapen hauetatik, zein ez da egokia?

a) Irisaren heterokromia badago, irisean ioi metalikoa metatu delako izango da ziurrenik.
b) Kobre puruak endoftalmitis oso larria eragin dezake.
c) Gorputz arrotza atera behar da glaukoma eta erretina-toxikotasuna saihesteko.
d) ERG murriztua edo laua izatea erabateko kontraindikazioa da gorputz arrotza ateratzeko.

330. 20 urteko gizonezko bat kontsultara etorri da ezkerreko begian ikusmena murriztu zaiolako squasheko pilota batekin izandako istripu baten ondoren. 0,1eko ikusmen-zorroztasuna zuen, gorabeherarik gabe, aurreko segmentuan, 16 mmHg-ko begi-tentsioa, eta begi-hondoan erretinaren erdigunea zurituta dago, eta periferia normal. Zein izango litzateke jarduketarik egokiena?

a) Kortikoide-pultsuak ematea dosi handitan.
b) Miaketa kirurgikoa egitea begi-globoaren haustura baztertzeko.
c) Ordenagailu bidezko tomografia axiala egitea betzuloaren haustura baztertzeko.
d) Behaketa.

331. Adieraz ezazu zerekin lotzen den maiz akne arrosa:

a) Bakterioek eragindako keratitisa.
b) Atzeko blefaritisa.
c) Blefaritis estafilokozikoa.
d) Herpes birusagatiko keratokonjuntibitisa.

332. Koroidearen hausturak koroideari, Bruch-en mintzari eta erretinako epitelio pigmentarioari eragiten die. Ondoko baieztapen hauetako zein da zuzena?

a) Zuzeneko hausturak nerbio optikoarekiko zentrokideak dira.
b) Zeharkako hausturak ora serratarekiko paraleloak izaten dira.
c) Maiz gertatzen den konplikazio berantiar bat mintz neobaskular koroideo bat agertzea da.
d) Berriki izandako haustura bat ezkuta dezake erretinako edo humore beirakarako odoljario batek edo odoljario subhialoideo batek.

333. Zer adierazten du conmotio retinae batek?

a) Erretinako edema bat, kontusioaren ondorioz.
b) Koroideko zirkulazioaren eten traumatikoa, erretinako edema eragiten duena.
c) Fotorrezeptoreen etena eta kaltea erretinaren kanpoko geruzetan.
d) Erretinako hodietan sortzen den erretinako edema.

334. Adieraz ezazu zein den zuzena betzulo-zoruko hausturei dagokienez:

a) Betzulo-laminaren hausturarekin lotzen da kasuen ia erdietan.
b) Begi-globoa hausteko arriskua ez da % 9 baino handiagoa.
c) Diplopia neurogenikoa izan daiteke, foriaren deskonpentsazioagatik, edo mekaniko murriztailea.
d) Aurreko guztiak zuzenak dira.

335. 45 urteko paziente batek begiko traumatismo itxi bat izan du, xanpain-botila baten kortxoarekin. 48 ordura, erabateko hipema du, 45 mmHg-ko begi-tentsioarekin (BT), zeina ezin baita kontrolatu gehieneko tratamendu medikoarekin. Begi-tentsioa kontrolatzeaz gainera, zein da premiazko ebakuntza kirurgiko bat justifikatuko lukeen konplikaziorik larriena?

a) Aurreko sinekia periferikoak eratzea.
b) Kornearen tindaketa hematikoa.
c) Angelua blokeatzen duen begi-lauso intumeszente bat garatzea.
d) Odoljarioa berragertzea.

336. Paziente bat larrialdi-zerbitzura joan da labana batek eragindako traumatismo sarkor batekin. Ikusi da kornean zauri bat dagoela, esklerararaino hedatzen dena, eta ubea irtena dagoela. Zein izango litzateke esku-hartzerik egokiena ubea bere lekuan jarri eta korneako eta esklerako zauria josi ondoren?

a) Pars plana bitrektomia profilaktiko bat egitea humore beirakararen trakzioa saihesteko.
b) Gas hedakor baten burbuila bat injektatzea humore beirakaran, erretina buxatzeko.
c) Zain barnetik metilprednisolona ematea megakortikoide-dosietan.
d) Krioterapia edo laser bidezko fotokoagulazioa egitea zauriaren inguruan, erretina-askatze bat prebenitzeko.

337. Paziente batek traumatismo itxi bat izan du, eta miaketan ikusi da urradura erraldoi bat duela erretina-askatzearekin (EA), eta erretinako eta humore beirakarako ugaritzea, C gradukoa. Zein izango litzateke begi barneko buxadura egokiena paziente horrentzat, EA konpondu ondoren?

a) Fluidoa airez ordeztea aire-burbuila baten bidez.
b) % 20ko SF6 gasa injektatzea.
c) % 14ko C3F8 injektatzea.
d) Silikona-olioa (1000 edo 5000 zentistokes).

338. Duela 2 aste saskibaloian jokatzen ari zela hatzekin kontusio bat izan eta eskuineko begiko ikusmena murriztua duelako larrialdietara joaten den pazientea. Ikusmen-zorroztasuna 20/40koa da, eta arrail-lanpararekin egindako azterketan pigmentua eta depresio zirkularra ikusten dira kristalinoaren aurreko kapsulan, bai eta puntu zurixkak ere aurreko humore beirakaran. Zein dira aurkikuntza honen diagnostikoa eta mekanismoa?

a) Traumatismo osteko erroseta-erako begi-lausoa; kontusioak eragindako opakutasuna.
b) Glaukoma fakolitikoa; kapsularen haustura batetik kristalinoko proteinak askatzea.
c) Vossius-en eraztunaren ondoriozko begi-lausoa; iriseko begi-niniaren ertzaren inpaktua kristalinoaren aurka.
d) Kristalinoaren subluxazioa.

339. Kornean zauri perforatzaile bat jasan ostean eskuineko begiko endoftalmitisa duen pazientea. Bitrektomia eta kultiboa egin ondoren, kultiboaren emaitza positiboa da Bacillus Cereus-entzat. Zein da infekzio honen ezaugarri kliniko bereizgarriena eta zer pronostiko du?

a) Azkar hedatzen den abzesu bat eratzea erretinan; ikusmen-pronostikoa katastrofikoa izaten da, eta argiaren pertzepzioa galtzen da.
b) Prezipitatu keratiko handiak dituen aurreko ubeitis granulomatosoa; pronostikoa ona da humore beirakararen barneko kortikoideekin tratatzen bada.
c) Erretinako nekrosi periferikoa, baskulitis oklusiboarekin; ondo erantzuten dio humore beirakararen barneko ganziklobirrari.
d) Elur-bolen itxurako hazkunde fungiko motela; anfoterizinarekin tratatu behar da, eta pronostikoa erreserbatua da.

340. 60 urteko pazientea, miopia nagusia duena; duela 4 aste erretina-askatze traumatikoa tratatu zitzaion (bitrektomia eta fakoemulsifikazioa) ezkerreko begian, eta emaitza anatomikoa ona izan da, baina ikusmen-zorroztasuna ez da hobetu. Miaketan, epirretina-mintza eta lamina-zuloa ikusi dira. Zein da, ziurrenik, erretinaren trakzioa eragiten duen epirretina-mintz horren jatorria?

a) Müller-en glia-zelulak eta astrozitoak ugaritzea, zeinek traumatismoak edo kirurgiak eragindako barne-mintz mugatzailearen dehiszentzia baten bidez migratzen baitute.
b) Traumatismoaren edo kirurgiaren ondorioz barreiatuak dauden erretinako epitelio pigmentarioko zelulen metaplasia.
c) Erretinaren gainazalean koagulu-hondar bat antolatzea.
d) Bitrektomia-ataken sarrerako esklera-zauritik humore beirakararen hondar-orbaintzea.

341. Zirkulazio-istripu batean politraumatismoak jasan dituen pazientea, betzuloko haustura konplexua duena. Miaketan ikusten da goratzea nabarmen mugatuta dagoela adukzioan, hipertrofiarik gabe begiradaren posizio primarioan. Muga horrek ez du hobera egiten dukzio behartuaren probarekin. Ondoko azalpen hauetako zein da onargarriena muga horrentzat?

a) Zuzeneko kontusio bat beheko muskulu zeiharraren jatorrian.
b) Kontrako aldeko IV. nerbio kranialaren (troklearra) paralisia.
c) III. nerbio kranialeko (begiko nerbio motor komuna) lesioa, beheko muskulu zeiharrarentzako adarrari eragiten diona.
d) Fibrosia eta beheko muskulu zuzena zoruaren hausturan harrapatzea, zeinak mekanikoki posizio guztietan altxatzea eragozten baitu, beheko muskulu zeiharrarena barne.

342. Begian traumatismo bat jasan bada eta begi barnean metalezko gorputz arrotz bat dagoelako susmoa badago, zer irudi-proba eta zer arreta-neurri dira funtsezkoak?

a) Erresonantzia magnetikoa da beti lehen aukerako proba burdinazko gorputz arrotz bat dagoelako susmoa dagoenean, OTak baino hobeto aurkitzen baititu metalezko gorputzak.
b) Begiko ekografia kontraindikatuta dago begiko traumatismo guztietan, baita begi-globoa irekita dagoelako susmorik ez dagoenean ere.
c) OTak erradiografia sinplea gainditzen du gorputz arrotzak detektatzeko eta aurkitzeko orduan, eta EMa ez da inoiz egin behar burdinazko gorputz arrotz bat dagoelako susmoa izanez gero.
d) Erradiografia sinpleak aukera ematen du begi-globoaren atzean ezkutuko haustura bat dagoela segurtasunez baztertzeko, eta, beraz, ez da beste probarik behar.

343. Begian erredura kimiko bat gertatzen bada, hasierako zer esku-hartze eta zer pronostiko-faktore lehenetsi behar dira?

a) Historia kliniko osoa egin behar da edozein tratamendu egin baino lehen, irrigatu aurretik agente kimikoa identifikatzeko.
b) Azidoek eragindako erredurak alkaliek eragindakoak baino sakonago sartzen dira, azaleko proteinak ez dituztelako koagulatzen.
c) Roper-Hall-en arabera 4. gradukoa den lesio batek kornea argia, epitelioko kalte isolatua eta linboko iskemiarik eza ditu ezaugarri, eta pronostiko bikaina du.
d) Berehalako tratamendua hau da: anestesia topikoa, eskuragarri badago; irrigazio ugaria 15-30 minutuz edo pH-a neutralizatu arte; goiko betazalaren ebertsio bikoitza; eta kutsatze-hondarrak edo epitelio nekrotikoa kentzea.

344. Adieraz ezazu zein den begietako zeinua alkaptonurian:

a) Eskleraren eta muskulu zuzen horizontalen tendoien pigmentazio urdinxka edo beltza.
b) Metaketa berdexkak beheko konjuntiba bulbarrean.
c) Trabekula-hiperpigmentazioa.
d) Atzeko lentikonoa.

345. Adieraz ezazu zein den zuzena tiroide-oftalmopatiari dagokionez:

a) Goiko eta beheko betazalek atzera egiten dute pazienteen % 80n gutxi gorabehera.
b) Pazienteen % 15ek oftalmoplegia izaten du.
c) % 6k neuropatia optikoa izaten du.
d) Pazienteen % 3n glaukoma ager daiteke zain-presio epiesklerala igotzearen ondorioz.

346. OMEk egiten duen xeroftalmiaren sailkapenean, adieraz ezazu zeri dagokion X1 gradua:

a) Gaueko itsutasuna.
b) Konjuntibako xerosia, Bitot-en orbanekin.
c) Korneako xerosia.
d) Hondo xeroftalmikoa.

347. Aukeratu erantzun zuzena Freaser-en sindromeari dagokionez:

a) Herentzia errezesiboa da.
b) Kriptoftalmia izaten da.
c) Anoftalmia izaten da.
d) Ablefaria izaten da.

348. Adierazi zein den erantzun zuzena Hemansky-Pudlak-en sindromeari dagokionez:

a) Herentzia autosomikoa eta gainartzailea da.
b) Leukozito-alterazioek infekzio piogeniko errepikatuak eragiten dituzte.
c) Plaketa-disfuntzioak hematoma goiztiarrak eragiten ditu.
d) Ikusmen-zorroztasuna kontserbatu egin ohi da.

349. Entzefalopatia, erretinako arteria-adarraren oklusioa eta gorreria dituen emakumea. Haren diagnostikoari dagokionez, adierazi zein den zuzena:

a) Endoteliopatia mikrobaskular autoimmune bat da.
b) Diagnostiko goiztiarrak pronostikoa hobetzen du.
c) Erretinaren erasana automugatua izan ohi da.
d) Aurreko guztiak zuzenak dira.

350. Adieraz ezazu zer izen duen Graves-en gaixotasunarekin lotutako begiko zeinuak, non betazalek dar-dar egiten baitute eta itxi egiten baitira:

a) Dalrymple-ren zeinua.
b) Rosenbach-en zeinua.
c) Stellwag-en zeinua.
d) Möbius-en zeinua.

351. Sukar erreumatikoan zenbait zeinu oftalmiko ager daitezke, hala nola hauek:

a) Roth-en orbanak.
b) Garuneko sasitumorea.
c) Aurreko ubeitis akutua.
d) Aurreko guztiak.

352. C bitaminari dagokionez, ondoko baieztapen hauek guztiak zuzenak dira, BAT IZAN EZIK:

a) Haren urritasunak eskorbutoa eragiten du.
b) Begi-lausoa duen kristalinoan, haren kontzentrazioa 20 aldiz handiagoa da odolean baino.
c) Eskorbutoan konjuntiba azpiko odoljarioak ager daitezke.
d) Hipema eta erretinako eta betzuloko odoljarioa deskribatu izan dira eskorbuto-kasu aurreratuetan.

353. Adieraz ezazu zein den zuzena igeriketari dagokionez:

a) Hipermetropiako 42 dioptria eragiten ditu kornea uretan sartzearen ondorioz.
b) Ikusmen-laguntzarik gabe urpean ikusmen-zorroztasuna 20/4.000ra murriztea eragiten du.
c) Keratitisa eta begietako narritadura eragiteko arriskua du kloroaren eta beste agente batzuen ondorioz.
d) Aurreko guztiak zuzenak dira.

354. CAR (minbiziari lotutako erretinopatia) sindromeari dagokionez, baieztapen hauetako zein EZ da zuzena?

a) Fotorrezeptoreen endekapen bat gertatzen da, eta, ondorioz, ikusmena galtzen da pixkanaka.
b) Ez dago begi-globoko metastasiaren ebidentziarik.
c) Maiz ikusten da papilako edema ikusmen-eremuaren uzkurdura periferikoarekin.
d) Biriketako zelula txikien kartzinomarekin eta bularreko minbiziarekin lotzen da askotan.

355. Artritis erreumatoidearen zeinu oftalmikoei dagokienez, ondoko baieztapen hauetako zein EZ da zuzena?

a) Eskleritisa eta esklerokeratitisa ohikoagoak dira helduetan.
b) Sjögren-en sindromearen intzidentzia handiagoa da haurretan.
c) Ubeitisa ohikoagoa da haurretan.
d) Iritisaren intzidentzia handiagoa da mota monoartikularrean eta oligoartikularrean poliartikularrean baino.

356. Fibrosi kistikoaren zeinu oftalmikoen artean, ondoko zeinu hauek guztiak daude, BAT IZAN EZIK:

a) Xeroftalmia.
b) Korneako ultzera.
c) Erretinako zainak bihurriak izatea.
d) Makulako sakabanatze pigmentarioa.

357. Alport-en sindromea herentziazko familia-nefritis bat da, gainartzailea, eta larriago eragiten die gizonezkoei. Zeinu oftalmikoen artean, ondoko zeinu hauek guztiak daude, BAT IZAN EZIK:

a) Aurreko lentikonoa.
b) Fundus albipunctatus-a.
c) Elektrorretinograman A uhina murriztua egotea.
d) Nerbio optikoaren buruan gorputz hialinoak izatea.

358. Ondoko egoera hauetako zeinetan murriztu daiteke kornearen sentikortasuna?

a) Herpes sinplea.
b) Esklerodermia.
c) Steinert-en distrofia miotonikoa.
d) Aurreko guztiak.

359. Bakterioek eragiten duten endoftalmitis endogenoari dagokionez, adieraz ezazu zein EZ den zuzena:

a) % 75 aldebikoak dira.
b) Arrisku-faktoreen artean, DMa, bihotzeko kirurgia, immunoezabatzea eta zain barnetik drogak hartzea daude.
c) Aurreko ganberako parazentesia erabilgarriagoa da ebakuntza osteko endoftalmitisean baino agente eragilea identifikatzeko.
d) Heriotza ohiko emaitza izaten da sepsia eta ahulezia kronikoa dituzten pazienteen artean.



360. Ondoko hauetako zein da begiko toxoplasmosiaren ezaugarri kliniko garrantzitsu bat?

a) Sortzetikoa denean soilik eragiten dio begiari, eta gutxitan gertatzen da berriz.
b) Aldebikoa izan ohi da hasieratik, eta berragertzeak lehen izandako lesioetatik urrun agertzen dira.
c) Sortzetiko nahiz hartutako gaixotasunean ager daiteke, alde bakarrekoa izan ohi da eta berragertzeak lesio satelite gisa agertu ohi dira askotan.
d) Gizakien artean zuzeneko kontaktua izanda soilik transmititzen da, eta ez die eragiten paziente immunodeprimituei.

361. Zer triadak bideratzen du begiko ustezko histoplasmosiaren sindromearen diagnostikoa?

a) Aurreko ubeitis granulomatosoa, hipopiona, erretinako baskulitis periferikoa.
b) Korion-erretinako orbain pigmentatu periferiko edo makularrak, orban zuri biribilduak eta bitritisik ez izatea.
c) Erretinitis nekrosatzaile periferikoa, bitritis handia eta arteria-baskulitis oklusiboa.
d) Makulako edema zistoidea, prezipitatu keratiko meheak eta atzeko sinekiak.

362. Zer datuk bideratzen du ondoen begiko toxokariasiaren diagnostikoa?

a) Toxocara canis edo Toxocara cati-k eragindako infekzio zoonotikoa, zeina ohikoagoa baita haurrengan, batez ere diagnostiko klinikoarekin eta beharbada ELISA bidez lagunduta.
b) Eltxoek transmititutako birus-infekzioa, erretinako aldebiko baskulitisa ezaugarri duena eta azkar erantzuten duena antibiralen aurrean.
c) HLA-B27ari lotutako gaixotasun autoimmunea, aurreko ubeitis errepikatuarekin eta erretinako lesiorik gabe.
d) Onddoek eragindako infekzio sistemikoa, beti humore beirakararen barnean B anfoterizina ematea behar duena.

363. Zein da lehen aukerako tratamendu farmakologikoa eskualde endemikoetan begietako onkozerkosia edo “ibaietako itsutasuna” tratatzeko?

a) Ahotiko aziklobirra.
b) Ibermektina.
c) B anfoterizina.
d) Metotrexatoa.

364. Keratopatia metabolikoei dagokienez, identifika ezazu zein den gaixotasuna eta korneako zeinuak behar bezala lotzen dituen aukera.

a) Fabry-ren gaixotasuna zistina metatzearen ondoriozko nahasmendu autosomiko errezesibo bat da, eta kornea-kristal lausoak eta giltzurrun-akats goiztiarra eragiten ditu.
b) Wilson-en gaixotasuna zeruloplasminaren eskasiaren ondorio da, non kobrea ehunetan metatzen baita, eta Kayser–Fleischer-en eraztun bat sor dezake Descemet-en mintz periferikoan.
c) Mukopolisakaridosiek ez diote inoiz korneari erasaten, eta konjuntibako eta erretinako odol-hodien bihurdura eragiten dute.
d) Begietako zistinosiaren ezaugarri nagusia zurrunbilo-erako keratopatia da, eta entzima bidezko terapia ordeztailearekin tratatzen da nagusiki.

365. Klorokinak eta hidroxiklorokinak begietan eragiten duten toxikotasunean, metaketari, dosiari eta baheketari buruzko zer alderdi izan behar dira kontuan?

a) Hidroxiklorokina klorokina baino toxikoagoa da, baita dosia 5 mg/kg/egun baino txikiagoa denean ere, eta, beraz, ez da egokia baheketa KOTarekin egitea.
b) Klorokinak eragiten duen erretinako toxikotasuna dagoeneko ikusmen-galera nabarmena dagoenean soilik agertzen da, eta inoiz ez du arrera egiten farmakoa utzi ondoren.
c) Farmako horiek melanina duten begi-egituretan kontzentratzen dira, hala nola erretinako epitelio pigmentarioan eta koroidean; hidroxiklorokina seguruagoa da dosia pisu errealeko 5 mg/kg/egun baino txikiagoa bada, eta makulako KOTa funtsezkoa da baheketan, kalte esanguratsua egon baitaiteke fundoskopian zeinurik izan ez arren.
d) Hasierako ohiko zeinua neuropatia optiko bat da, kolore urdin eta horiarekiko diskromatopsiarekin eta papilako aldebiko edemarekin, eta tratamendua hasten denetik 4 astean behin kontrolak egitera behartzen du.

366. Zein miaketa-leiarrek du zuzenketa-faktorerik handiena papila optikoaren diametroa zenbatesteko?

a) 60 D-ko Volk leiarra.
b) 90 D-ko Volk leiarra.
c) 78 D-ko Volk leiarra.
d) Hiru ispiluko Goldmann-en leiarra.

367. Elektrorretinograman:

a) a uhina fotorrezeptoreek, zelula bipolarrek eta Müller-en zelulek sortutako deflexio negatiboa da.
b) b uhina anplitude handiko deflexio positiboa da, eta makilen eta konoen erantzunak bereizteko aukera ematen du.
c) Leber-en sortzetiko amaurosian, ERGa desagertu egiten da fase aurreratuetan.
d) Denbora inplizitua estimulua hasten denetik c uhina baretzen denera arteko tartea da.

368. Elektrorretinograma normalari edo flashari dagokionez, adierazi zein den erantzun zuzena:

a) a uhin positiboa fotorrezeptoreetan sortzen da.
b) b uhina, zeina positiboa baita, zelula bipolarren eta Müller-en zelulen jarduerari dagokio nagusiki.
c) Ez dago beste ERG-modalitaterik barne-erretinako gongoil-zelulen jarduera neurtzeko.
d) Gongoil-zelulen zuntzek a eta b uhinak sortzen laguntzen dute, eta, horregatik, neuropatia optikoek eta glaukomak flash ERGa alda dezakete.

369. Elektrorretinogramako (ERG) “B” uhina:

a) Müller-en zeluletan sortzen da nagusiki, zelula bipolarretan eta fotorrezeptoreetan ere sortzen den arren.
b) ERGko uhin negatiborik handiena da.
c) Barneko eta kanpoko plexu-formako geruzen arteko dipolo gisa jokatzen duen eta orientazio erradiala duen neurona-zelula batean zehar dabilen korronte baten bidez sortzen da.
d) Ez da ezabatzen erretinaren erdiko arteriaren oklusio esperimentaletan, eta fotorrezeptoreen erantzunak ere mantendu egiten dira.

370. Argon laserrarekin erretinako fotokoagulazioan erabiltzen diren leiar hauetako zeinek sortzen du magnifikazio handiena (500 µm-tik 800 µm-ra erretinan), alderantzizko irudia, ikuseremu handiagoa baina kristalinoari kalte egiteko arriskua duen foku-sakonera txikiagoa?

a) Rodenstock-en leiarra.
b) Meinster-en leiarra.
c) Hiru ispiluko Goldmann-en leiarra.
d) Quadraspheric leiarra.

371. Ekortze-laserraren oftalmoskopia-teknologiarekin egiten den ordenagailu bidezko mikroperimetriari dagokionez, ondoko baieztapen hauetatik zein EZ da zuzena?

a) Ez du midriasirik behar. Begi bakoitza bereiz aztertzen da eta beharrezkoa da pazienteak aktiboki parte hartzea.
b) Egokia da makulari eragiten dioten patologiak (ALME, makulako distrofiak, makulako edema diabetikoa, makulako zuloa, Dolquinek eragindako toxikotasuna eta abar) diagnostikatzeko, patologia horien jarraipena egiteko eta errehabilitaziorako.
c) Makulako irudi oftalmoskopikoaren gainean zenbait koloretako triangeluak eta zirkuluak proiektatzen dira, estimuluen intentsitatearen eta haiek hautemateko gaitasunaren arabera. Hala, zirkuluak pazienteak estimulurik hauteman ezin duen eremuak dira.
d) Ikusmen txikiko software bati esker, finkapen eszentrikoa trebatu eta pazienteen ikusmen-hondarra aprobetxa daiteke.

372. Alkali bidezko kaustikazioen fase akutuan mintz amniotikoa erabiltzeak abantaila hauek ditu, bat IZAN EZIK:

a) Fibrosiari laguntzen dio.
b) Epitelizazioa errazten du.
c) Hantura txikiagotzen du.
d) Faktore neutrofikoen iturri bat da.

373. Ekortze-laserraren oftalmoskopia-teknologiarekin egiten den ordenagailu bidezko mikroperimetriari dagokionez, ondoko baieztapen hauetatik zein da zuzena?

a) Ez du midriasirik behar. Begi bakoitza bereiz aztertzen da eta beharrezkoa da pazienteak aktiboki parte hartzea.
b) Egokia da makulari eragiten dioten patologiak (ALME, makulako distrofiak, makulako edema diabetikoa, makulako zuloa, Dolquinek eragindako toxikotasuna eta abar) diagnostikatzeko, patologia horien jarraipena egiteko eta errehabilitaziorako.
c) Emaitzak fidagarritasun-indizeekin (finkatze-galera), probabilitateekin eta erretinaren sentikortasun-balioekin batera inprimatzen dira, koloreen arabera kodetuta.
d) Aurreko guztiak zuzenak dira.

374. Begi-globoaren ekografia bidezko miaketan, badira zenbait artefaktu, hala nola "Baum-en irregulartasunak". Zein da baieztapen zuzena?

a) Ohiko artefaktua da, zundaren aurpegiaren eta begiaren artean airea harrapatuta geratzearen ondorioz gertatzen dena, behar beste kontaktu-likido ez dagoelako.
b) Humore beirakararen barrunbean aire- edo gas-burbuilak daudelako gertatzen da.
c) Difrakzio-fenomeno baten ondorioz gertatzen dira, eta sasigoratzeak eragiten dituzte begi-hondoan.
d) Ultrasoinuen erreberberazioen ondorioz gertatzen dira sinkisi izarniatzailea duten pazienteetan.



375. Uhin-luzera laburreko perimetria automatizatua (SWAP) atalase-probetan erabiltzen den argi zuriaren estimuluaren aldaera bat da. Zer baieztapen da OKERRA?

a) S kono-sistema (bide urdin-horia) isolatzen du, hondo horiaren gainean estimulu urdin bat erabiliz.
b) Kristalinoaren mende dauden iragazpen kromatikoaren efektuak zuzendu behar dira.
c) Erretinaren sentikortasun-balio normalak zehaztu dira, adinaren arabera zuzenduta, eta horrek hobetu egiten du probaren erabilgarritasun klinikoa.
d) Probak iraupen laburra du, aldagarritasun txikia eta ez du ikasteko balio.

376. 65 urteko pazientea. Glaukoma kronikoa eta korneako edema ditu, eta horrek gonioskopia egiteko aukera eragozten du. Ultrasoinu bidezko biomikroskopia (UBM) egin da, eta ikusi da irisaren aurreko aldea esklerotika-ezproian txertatua dagoela eta erretinaren lautze periferiko bat dagoela. Zein da diagnostikorik probableena eta UBMko zer aurkikuntzak berresten du diagnostiko hori?

a) Pupila-blokeoaren ondoriozko glaukoma; irisaren eta kristalinoaren ukipen-distantzia handitzea.
b) Lautada gisako irisaren sindromea; prozesu ziliarrak aurreko aldean kokatzea eta, ondorioz, irisa trabekula-sarearen aurka bultzatzea.
c) Glaukoma gaiztoa; gorputz ziliarra aurrerantz biratua egotea eta gorputz horretan edema izatea.
d) Angeluaren atzerapena; irisa eta gorputz ziliarra atzerantz desplazatuak egotea.

377. Aurreko segmentuko tumoreak ebaluatzeko ultrasoinu bidezko biomikroskopiari (UBM) dagokionez, ondoko baieztapen hauetatik zein da ZUZENA?

a) UBMak aurreko segmentuko KOTak baino bereizmen txikiagoa du irisaren atzeko lesioak hautemateko.
b) Iriseko epitelio pigmentarioko kisteak egitura solido hiperreflektibo gisa agertzen dira UBMan.
c) UBMa “Gold Standard” gisa hartzen da iriseko kisteen karakterizaziorako, bereizmen handia duelako eta ehunetan sartzen delako.
d) Iriseko neboek erreflektantzia handiagoa dute inguruko iris-ehun osasuntsuak baino.

378. Trauma osteko begietako hipotonia duen paziente baten kasuan, zeinak ez baitu ageriko zulaketarik, UBMak erakusten du eten bat dagoela gorputz ziliarraren eta esklerotika-ezproiaren artean, eta aurreko ganbera eta koroide gaineko espazioa komunikatuta daudela. Zein da diagnostikoa eta UBMaren zer parametro kuantitatibo da erabilgarriena jarraipena egiteko?

a) Glaukoma gaiztoa; irisaren eta kornearen arteko angelua neurtzea (AOD 500).
b) Ziklodialisia; arrailaren hedadura eta distantzia neurtzea.
c) Angeluaren atzerapena; gorputz ziliarraren lodiera neurtzea.
d) Gorputz ziliarra askatzea; aurreko ganberaren sakonera neurtzea.

379. UBMan irudiak lortzeari dagokionez, baieztapen hauetako zein da OKERRA?

a) Pazienteak ahoz gora etzanda egon behar du azterketa egin bitartean.
b) Esklerotika-koparekin murgiltzeko metodoari esker, hobeto ikus daiteke erdiko anatomia, baina zaildu egin daiteke muturreko miaketa periferikoa.
c) UBMa bitarteko opakuetan zehar egin daiteke, hala nola edemak edo leukomak dituzten korneatan zehar, aurreko segmentuko KOTa ez bezala.
d) UBMaren zunda zuzenean jarri behar da kornean, egokitzeko bitartekorik gabe, ahalik eta bereizmenik handiena lortzeko.

380. logMAR ikusmen-zorroztasunari dagokionez, zer baieztapen da zuzena?

a) logMAR notazioak MAR (bereizmen-angelu minimoa) angeluaren 1 oinarriko logaritmoa adierazten du.
b) Snellen-en eskalarekin baino denbora gutxiago behar du miaketarako.
c) 5 hizki ditu errenkada bakoitzeko, eta hizki bakoitzak 0,02 balio du. Errenkada bateko hizkiak behar bezala irakurtzen diren arte egiten da miaketa.
d) Ikusmen-zorroztasun handiko eta txikiko lerroetan letra-kopuru bera egoteak zehaztasuna murrizten du ikusmen-zorroztasun txikiagoa dagoenean.

381. Glaukoma aurreratua eta finkapen zentrala galdua dituen paziente baten kasuan, ikuseremuaren zein fidagarritasun-parametro egon daiteke faltsuki aldatua eta nola interpretatu behar da?

a) Finkapen-galerak handiak izan daitezke ikusmen zentrala benetan galdua badago, eta ez finkapen txarragatik.
b) Positibo faltsuak igo egiten dira, pazienteak erantzunak aurreratzen dituelako.
c) Negatibo faltsuak murriztu egiten dira, sabai-efektuagatik.
d) Proba-denbora laburtu egiten da, pazientea nekatu egiten delako.

382. Adieraz ezazu zein EZ dagoen Pelli-Robson-en hizki-taularekin egiten den kontrastearekiko sentikortasun-probaren ezaugarrien artean:

a) Neurri bereko 6 hizkiko errenkadak ditu (gradu bakoitzeko 1 zikloko maiztasun espaziala).
b) Proba 3 metroko distantziara egiten da.
c) Hizkiak 0,15 unitate logaritmikoko beheranzko kontrastearekin ordenatuta daude, hiru hizkiko multzo bakoitzean.
d) Pazienteak bereizmen txikieneko hiru hizkiko multzora iritsi arte irakurri behar ditu hizki-errenkadak.

383. Humphrey 24-2 SITA-Standard ikuseremu baten interpretazioan, errafe horizontala errespetatzen duen akats altitudinaleko patroi bat aurkitu dugu. GHTa muga normaletatik kanpo dago, PSDa nabarmen altua da eta MDa pixka bat murriztua. Zein da diagnostiko kanpimetrikorik probableena?

a) Kiasmako lesio baten ondoriozko akats neurologikoa.
b) Glaukoma-akats aurreratua.
c) Erretinosi pigmentarioa, hasierako estadioan.
d) Neuritis optiko erretrobulbarra.



384. Hazkuntza azkarreko begiko bakterio-kultibo batean, laborategiak proba bat egin du antibiotikoz inpregnatutako paperezko diskoak agar inokulatuaren gainean jarriz eta 24 orduren ondoren inhibizio-haloak neurtuz. Zer metodo da?

a) Schirmer-en proba.
b) Kirby-Bauer-en disko-hedapeneko proba.
c) Gram-en tindaketa.
d) Polimerasaren kate-erreakzioa.

385. Paziente batek herpes sinplearen susmoa eragiten duen keratitis epiteliala du, baina haren itxura klinikoa ez da ohikoa. Erabaki da kornearen lagin bat hartzea diagnostikoa berresteko. Laborategiko zer metodok ematen du DNA birala azkar eta sentikortasun handiz detektatzeko aukera?

a) Ohiko birus-kultiboa.
b) HSVaren DNArentzako denbora errealeko CPRa.
c) Schirmer-en proba.
d) Fluoeszeinarekin tindatzea soilik.

386. Chlamydiak eragindako begietako infekzio bat duelako susmoa pizten duen paziente batek sentikortasun handiko proba diagnostiko bat behar du, laginean mikroorganismoa bideragarria izatearen mende ez dagoena. Zer teknika da egokiena?

a) Giemsa tindaketa.
b) Zelula-kultiboa.
c) Chlamydia-ren DNArentzako CPEa.
d) Inklusioak zuzenean behatzea arrail-lanpararekin.

387. Paziente bati aurreko segmentuko kirurgia egingo zaio, eta kornea-gainazalaren erregulartasuna, induzi daitekeen astigmatismoa eta aurretiko kalitate optikoa baloratu nahi dira. Zer proba jotzen da, gaur egun, oinarrizko tresnatzat plangintza horretarako?

a) Pakimetria ultrasonikoa.
b) Kornearen topografia.
c) Lautze-tonometria.
d) Biometria axial isolatua.

388. UBMak (ultrasoinu bidezko biomikroskopia) abantaila hauek ditu aurreko segmentuko KOTarekiko irisaren eta kornearen arteko angelua ebaluatzeko, HAU IZAN EZIK: 24. gaia:

a) Irisaren atzeko irudiak lortzeko aukera ematen du, hala nola kisteen edo tumoreen irudiak.
b) Esklerotika-ezproia errazago identifikatzen da, bereizmen axial handiagoa duelako.
c) Errazagoa da beheko eta goiko koadranteetako kalitateko irudiak lortzea.
d) Errazagoa da lautada gisako irisaren ondoriozko begi-ninien blokeo-mekanismoa aztertzea.

389. Eremu zabaleko erretinografiako Optos teknologiari dagokionez, zein da erretinopatia diabetikoaren baheketan ohiko erretinografiarekiko duen abantaila nagusia?

a) Zain barneko kontrasterik gabe angiografia egiteko aukera ematen du.
b) Erretinaren 200 gradu bistaratzen ditu irudi bakarrean, begi-ninia dilatatzeko beharrik gabe.
c) KOTak baino bereizmen handiagoa du makulako edema detektatzeko.
d) Automatikoki bereiz ditzake exudatu gogorrak eta drusak.

390. Tarteko ubeitisa duen paziente batek makulako edema kistikoa eta baskulitis periferikoa ditu. Zer abantaila espezifiko du fluoreszeinarekin egiten den eremu zabaleko angiografiak 30-50 graduko ohiko angiografiarekin alderatuta?

a) Makulako ihes-eremua zehatzago zenbatesteko aukera ematen du.
b) Ohiko angiografian hauteman gabe gera daitezkeen iskemia periferikoko eta neobaskularizazioko eremuak detektatzen ditu.
c) Sentikortasun handiagoa duenez, kontraste-dosi txikiagoa behar du.
d) Automatikoki bereizten ditu ihes aktiboa eta tindatze baskular pasiboa.

391. Oinarrizko zer desberdintasun dago perimetria zinetikoaren (Goldman) eta perimetria estatiko automatizatuaren artean erretinako distrofien ebaluazioan?

a) Perimetria zinetikoak atalase diferentzialak puntu finkoetan ebaluatzen ditu; estatikoak, berriz, ikuseremuaren hedadura neurtzen du.
b) Perimetria zinetikoak sentikortasun handiagoa du eskotoma sakon baina txikiak hautemateko.
c) Perimetria estatikoak dezibeletan zenbatesten du sentikortasuna; zinetikoak, berriz, isopteroak trazatzen ditu eskotomen hedadura eta ertzak zehazteko.
d) Perimetria estatikoa ikusmen-zorroztasuna kontserbatua duten pazienteei soilik egin dakieke.

392. Zer abantaila nagusi du KOT-angiografiak (A-KOT) fluoreszeina bidezko angiografiarekiko (FAG) 1. motako mintz neobaskular koroidearen (MNBK) diagnostikoan?

a) A-KOTak hobeto hautematen du neobaskularizazioaren ihes aktiboa.
b) A-KOTak MNBaren morfologia baskularra erakuts dezake, baita ihes aktiborik ez dagoenean ere, eta ez da hain inbaditzailea.
c) A-KOTak denborazko bereizmen handiagoa du iragate arteriobenosoa antzemateko.
d) A-KOTak aukera ematen du azterketa berean erretinaren lodiera eta neobaskularizazioa zenbatesteko.

393. Zein da A-KOTaren muga nagusia makulako edema diabetikoaren ebaluazioan?

a) Ezin du erretinaren lodiera zenbatetsi.
b) Begi-ninien dilatazio maximoa behar du.
c) Ez du ihes baskularrik detektatzen, eta, beraz, ez ditu bereizten trakzioak eragindako edema eta exudazio aktiboak eragindako edema.
d) Ohiko KOTak baino bereizmen axial txikiagoa du.

394. Adieraz ezazu zein den zuzena anhidrasa karbonikoaren inhibitzaile topikoei dagokienez:

a) Kornearen deskonpentsazioa eragin dezakete endotelioko disfuntzioa duten pazienteetan.
b) Ez dira eman behar monoaminooxidasaren inhibitzaileen taldeko antidepresiboekin.
c) Hodietako gutxiegitasuna okerragotu dezakete.
d) Efektu gehigarria lortzen da anhidrasa karbonikoaren inhibitzaile sistemikoekin batera erabilita.

395. Adieraz ezazu zein den begietako toxikotasun sekundarioaren eta farmakoak bide sistemikotik ematearen arteko erlazio OKERRA:

a) Ubeitisa eta errifabutina.
b) Miopia iragankor akutua eta topiramatoa.
c) Makulopatia eta tamoxifenoa.
d) Begi-lausoa eta antidepresiboak.

396. Farmako hauen artean, zeinek eragiten du verticillata kornea?

a) Klorpromazina.
b) Errifabutina.
c) Nitrofurantoina.
d) Hidroxiklorokina.

397. Antagonista β adrenergiko topiko hauetatik, zein da seguruena asma arina duen paziente batentzat?

a) Timolola.
b) Karteolola.
c) Betaxolola.
d) Lebobunolola.

398. Eskleritis nekrosatzailean, adieraz ezazu zer farmako den bereziki eraginkorra:

a) Metotrexatoa.
b) Errituximaba.
c) Takrolimusa.
d) Ziklofosfamida.

399. Kontrako ondorio hauetatik zein EZ dagokie anhidrasa karbonikoaren inhibitzaileei?

a) Idorreria.
b) Parestesia.
c) Giltzurrun-litiasia.
d) Stevens-Johnson-en sindromea.

400. Erabilera sistemikoko farmako hauetatik zeinek eragin dezake gorputz ziliarraren hanturaren ondoriozko angeluaren ixte akutu bat?

a) Topiramatoa.
b) Klorpromazina.
c) Amantadina.
d) Amiodarona.

401. TNFaren (tumor necrosis factor) aurkako farmako hauetatik, adieraz ezazu zein den immunogenoena:

a) Infliximaba
b) Adalimumaba
c) Etanerzepta



d) Zertolizumaba

402. Farmako hauetatik, zeinen albo-ondorio bereizgarria da makulopatia kristalinoa?

a) Hidroxiklorokina
b) Klorokina
c) Etanbutola
d) Tamoxifenoa

403. Zer albo-ondorio oftalmologiko du etanbutolak?

a) Idi-begi itxurako makulopatia.
b) Ubeitis granulomatosoa.
c) Neuropatia optikoa.
d) Oftalmoparesia progresiboa.

404. Sistemikoki ematen den zer farmakorekin lotu da BADI (bilateral acute depigmentation of the iris) sindromea?

a) Alprazolama
b) Lorazepama
c) Klorokina
d) Moxifloxazinoa

405. Begietako farmako topiko baten ezaugarri hauetatik zeinek izan dezake eragina aurreko ganberan sartzeari dagokionez?

a) Fosfato edo azetato formulazioak.
b) Korneako epitelioaren osotasunak.
c) Farmakoaren garraiatzaileak.
d) Aurreko guztiek.

406. Immunomodulatzaile hauetako zein dago kontraindikatuta haurdun dauden emakumeentzat?

a) Metotrexatoa.
b) Kloranbuziloa.
c) Ziklosporina.
d) Leflunomida.

407. Zer albo-ondorio sistemiko lotzen dira beta-blokeatzaile topikoen erabilerarekin?

a) Bradikardia.
b) Hipotentsioa.
c) Bronkospasmoa.
d) a), b) eta c) zuzenak dira.

408. Prostaglandinen analogo topikoei dagokienez, zer albo-ondorio izan ditzakete?

a) Iriseko melanoma izateko arriskua handitzea.
b) Migraina eragitea horretarako joera duten banakoetan.
c) Madarosia.
d) Betazaletako bitiligoa.

409. Amiodaronaren begi-toxikotasunari dagokionez, adieraz ezazu zein den OKERRA:

a) Amiodarona hartzen duten paziente gehienek keratopatia izaten dute.
b) Neuropatia optikoa eragin dezake.
c) Keratopatia itzulezina da; farmakoa uztean ez da konpontzen.
d) Metaketa kapsularrak eragin ditzake kristalinoan.

410. 42 urteko paziente bat kontsultara joan da, minik eragiten ez duen eta bilakaera mantsoa duen proptosia duelako eskuineko begian, duela 8 hilabetetik. Miaketan, nabarmentzekoa da begi-globoa behe-erdirantz mugitua dagoela. Erresonantzia magnetikoak ondo mugatutako masa bat erakusten du, kapsulatua, aurreko orbitaren goi-alboko koadrantean kokatua, malko-guruinaren hobia zertxobait higatzen duena hezur-inbasio nabarmenik gabe. Orratz fin bidez egiten den xurgatze-biopsiak (OFXB) edo ebaki bidezko biopsiak eredu histopatologiko bifasiko bat erakusten du, zelula epitelialen/mioepitelialen eremuak dituena, tubuluak eta estroma mixoide bat eratuz. Zein da diagnostikorik probableena eta jokabide kirurgikorik egokiena?

a) Adenoma pleomorfikoa (tumore misto onbera); erabateko bloke-eszisioa kapsula ukigabe duela, alboko orbitotomiaren bidez, aurretiko ebaki bidezko biopsiarik gabe.
b) Kartzinoma adenoide kistikoa; ebaki bidezko biopsia zabala, eta, haren segidan, berehalako orbita-exenterazioa eta erradioterapia.
c) Granulosako zelulen tumorea; aurreko orbitotomia eta tumore-desbridatzea, marjina libreekin.
d) Malko-guruineko linfoma; behaketa, eta berehala onkologia medikora bideratzea, kimioterapia sistemikorako.

411. Adieraz ezazu zein den zuzena korneako Mooren-en ultzerari dagokionez:

a) Artritis erreumatoidearekin lotzen da batez ere.
b) Ilargierdi-itxurako ultzera bat agertzen da, epitelio-akatsarekin.
c) Esklerara heda daiteke.
d) Estroma periferikoari eragiten dio, eta, gerora, zentralki hedatzen da.

412. Leptospirosiari (Weil-en gaixotasuna) dagokionez, ondoko baieztapen hauetako bat <u>ez</u> da zuzena:

a) Penizilina eta tetraziklina agente terapeutiko eraginkorrak dira.
b) Antibiotikoekin egiten den tratamendua ez da eraginkorra gaixotasuna hasi eta 48 ordura.
c) Iridoziklitisa eta neuritis optikoa deskribatu dira.
d) Basodilatazioa eta konjuntibako odoljarioa gaixotasunaren lehenengo faseko hirugarren edo laugarren egunean agertzen dira.

413. Ondoko baieztapen hauetatik zein da zuzena Chediak-Higashi-ren sindromeari dagokionez?

a) Herentzia autosomikoa eta gainartzailea da.
b) Ota-ren neboak egotearekin lotzen da.
c) Hematoma goiztiarrak izaten dira, plaketa-disfuntzioaren ondorioz.
d) Pazienteen ehuneko handi batek sindrome linfoproliferatiboa garatzen du.

414. Adieraz ezazu zein den begiaz kanpoko loturarik ohikoena begiko penfigoidean:

a) Puslak ahoko muki-mintzean.
b) Bronkioetako ehuna erasana egotea.
c) Hestegorriko estenosia.
d) Puslak lepoko larruazalean.

415. 65 urteko gizon bat kontsultara etorri da, aldebiko betazal-ptosi asimetrikoa duelako; egoera hori oso poliki hasi zen eta bilakaera mantsoa izan du azken 3 urteetan, eta egunaren amaieran okerrera egiten du. Halaber, adierazi du elikagai lehorrak irensteko zailtasun txikiak dituela. Miaketa fisikoan, 1 mm-ko marjina-erreflexu distantzia (MRD-1) ikusi da eskuineko begian, eta 1,5 mm-koa ezkerrekoan; goiko betazalaren muskulu jasotzailearen funtzioa (JF) 5 mm-koa da bi begietan. Ez da ikusten betazaletako nekerik gorantz eutsitako begiradaren proban, ezta aldakortasunik ere izotz-testarekin. Gainera, muga simetriko arin bat ikusten da bi begiak jasotzean eta abdukzioan, oro har (kanpoko oftalmoplegia progresiboa). Zein da susmo diagnostiko nagusia eta ptosiaren zer abordatze kirurgiko litzateke egokia esku hartzea erabakiko balitz?

a) Miastenia larria; jasotzailearen aponeurosiko tendoia berriz txertatzea edo aurreratzea, aurretik.
b) Zahartzaroko ptosi aponeurotikoa; aldebiko konjuntibo-mullerektomia (Putterman-en teknika).
c) Begietako eta faringeko muskulu-distrofia (edo CPEO); muskulu frontalari lotzea (fascia latako sarearekin edo material sintetikoarekin), jasotzailearen funtzio kaskarraren ondorioz.
d) III. nerbio kranialaren aldebiko paralisia; goiko betazalaren muskulu jasotzailearen erresekzio maximoa (Blaskovics-en teknika).

416. Ondoko mekanismo hauetatik zein da begiko immunitate-pribilegioaren erantzule nagusia aurreko ganberan?

a) Humore urtsuan linfozitorik ez egotea.
b) ACAID (anterior chamber -associated immune deviation) induzitzea eta peptido immunoezabatzaileak egotea humore urtsuan.
c) IgA jariatzaileen kontzentrazio handia egotea humore urtsuan.
d) T linfozito infiltratzaileak suntsitzen dituen konplementuaren hiperaktibazioa.

417. Paziente batek zauri sarkor bat du eskuineko begian. Zauria izan eta hiru astera, aldebiko ubeitis granulomatosoa garatu du. Zein da mekanismo immunologiko nagusia oftalmia sinpatikoan?

a) I. motako hipersentikortasuna (IgE) humore beirakarako antigenoen aurrean.
b) T CD4+ linfozitoen bideratutako IV. motako hipersentikortasuna ubeako eta erretinako antigenoen aurrean.
c) IgG-konplementua immunokonplexuak metatzea koroidean.
d) B linfozitoak aktibatzea eta kate bikoitzeko anti-DNA sortzea.

418. 63 urteko paziente batek aldebiko ubeitis granulomatosoa eta konjuntibako noduluak ditu; konjuntibako biopsia egin da sarkoidosiaren susmoarekin; zer aurkikuntza immunohistopatologiko esperoko zenituzke?

a) Granuloma nekrosatzaileak.
b) Granuloma ez-nekrosatzaileak.
c) Baskulits leukozitoklastikoa.
d) Baskulitis eosinofilikoa.

419. Horton-en gaixotasunean, zer aurkikuntza immunopatologiko dira bereizgarriak arteria tenporalaren biopsian?

a) Endotelioan immunokonplexuaren metaketak egotea.
b) Perizitoen aurkako antigorputzak.
c) Barneko lamina elastikoaren ondoko nukleo anitzeko zelula erraldoiak.
d) Granuloma nekrosatzaileak.

420. Keratoplastia sarkor batean, zein da errefus immunologiko mota nagusia eta haren mekanismoa?

a) Emailearen anti-HLA antigorputz aurreformatuek bideratutako errefus hiperakutua, ebakuntza osteko lehen orduetan.
b) T CD4+ eta CD8+ linfozitoen bideratutako endotelio-errefusa; ohikoagoa da, eta klinikoki garrantzitsuagoa.
c) II. motako anti-HLA antigorputzek soilik bideratutako errefus kronikoa.
d) Epitelio-errefusa, klinikoki esanguratsua den modu bakartzat; automugatua da kasu guztietan.

421. Zein da eskleritisaren eta keratitis ultzeradun periferikoaren mekanismo immunopatogeniko nagusia?

a) Epiesklerako eta konjuntibako hodietako arteriolen eta benulen kapilar-sareko baskulitis oklusiboa.
b) Ketarozitoen aurkako antigorputzak.
c) Kolagoenoaren proteinen aurkako antigorputzak.
d) a), b) eta c) zuzenak dira.

422. Adieraz ezazu zein den konjuntibitis birikoaren modu klinikorik ohikoena:

a) Sukar faringokonjuntibala (SFK).
b) Konjuntibitis folikular akutu ez-espezifikoa.
c) Keratokonjuntibitis epidemikoa (KKE).
d) Molluscum contagiosum.

423. Adieraz ezazu zerk eragiten duen, askotan, kanalikulitis kronikoa:

a) Actinomyces israelii.
b) Staphylococcus epidermidis.
c) Rhizopus oligosporus.
d) Bacillus subtilis.

424. Adieraz ezazu zein den hasiera berantiarreko ebakuntza osteko endoftalmitisean maizen parte hartzen duen germena:

a) Acinetobacter baumannii.
b) Propionibacterium acnes.
c) Proteus mirabilis.
d) Bacteroides fragilis.

425. Adieraz ezazu zer baieztapen den <u>OKERRA</u> endoftalmitis endogenoei dagokienez:

a) Diabetesa eta immunoezabatzea faktore hartaratzaileak dira.
b) Endoftalmitis endogenoan maizen parte hartzen duten germenak onddoak dira, eta, bereziki, aspergillus spp.
c) Sintoma orokorrak eragin ditzakete, hala nola sukarra.
d) Gibeleko abzesuak eta behazunbideetako infekzioak askotan parte hartzen duten infekzio-fokuak dira.

426. Chlamydia trachomatis-en zer serotipo ez da lotzen trakomarekin?

a) A.
b) Ba.
c) C.
d) D.

427. Begi-lausoen kirurgiaren osteko endoftalmitisari dagokionez, adieraz ezazu zein den zuzena:

a) Patogenoak eremu kirurgikotik eta ebakuntza-gelako girotik datoz.
b) Jotzen da pazienteen % 0,1ek baino gutxiagok izaten dutela.
c) Maizen bakartutako patogenoa aspergiloa da.
d) Oso ondo bereizten da ASTtik (aurreko sindrome toxikoa).

428. Adieraz ezazu zer hartzen duen barnean Acanthamoeba-k eragindako keratitisaren hasierako koadro klinikoak:

a) Eraztun-itxurako infiltratua.
b) Eskleritisa.
c) Perineuritisa.
d) Edotelioko metaketak.

429. Adieraz ezazu zein den zuena Chlamydia-k helduetan eragiten duen konjuntibitisari dagokionez:

a) Infekzio gehienak genitaletako jariakinak inokulatzearen ondorioz gertatzen dira.
b) Lehen aukerako tratamendu sistemikoa muskulu barneko zeftriaxona da.
c) Lehen lerroko tratamendua zain barneko metilprednisolona-pultsuak dira.
d) CPEa ez da erabilgarria haren diagnostikoa egiteko.

430. Zein da jaioberrien oftalmiaren kausa nagusia herrialde garatuetan?

a) Chlamydia trachomatis
b) Bartonella henselae
c) 2. motako herpes sinplearen birusa.
d) Neisseria gonorrhoeae

431. Adieraz ezazu zein diren korneako epitelio normal batean sar daitezkeen bakterioak:

a) Neisseria gonorrhoeae
b) Neisseria meningitidis.
c) Haemophilus influenza
d) a), b) eta c) zuzenak dira

432. Adieraz ezazu zein den zuzena Acanthamoeba-k eragindako keratitisari dagokionez:

a) Epitelioko sasidendritak patognomonikoak dira.
b) Kasuen % 90en, kultiboak negatiboak izaten dira.
c) Infiltratu perineuralek (keratoneuritis erradiala) Acanthamoeba-ren diagnostikoa baztertzen dute.
d) Eskleritisa ere izan daiteke.

433. Ondoko entitate hauetako zein jotzen da, gaur egun, nematodo batek eragindakoa dela?

a) Barneko koroiditis puntuduna.
b) Foku anitzeko atzeko plaka-itxurako epitelopatia akutua.
c) Koroiditis serpiginosoa.
d) Alde bakarreko neurorretinitis azpiakutu lausoa (Difuse unilateral subacute neuroretinitis)

434. Begi barneko infekzioen esparruan, zerk ebaluatzen du Goldman-Witmer-en koefizientea humore urtsuko edo beirakarako laginetan?

a) Germen baten aurrean CD8 linfozito espezifikoak ekoizteak tokian bertan.
b) Germenaren material genetikoaren mailak.
c) Interleukina 10 / Interleukina 6 zatidurak
d) Germen baten aurrean antigorputzak ekoizteak tokian bertan.

435. Sifilisaren zer estadiotan da ohikoena ubeitisa?

a) Lehenengoa
b) Bigarrena
c) Sorra
d) Hirugarrena

436. Adieraz ezazu zein den ZUZENA begietako toxokariasiari dagokionez:

a) Odolean Toxocara-ren aurkako antigorputz-maila baxuak izateak diagnostikoa baztertzen du.
b) Germenik ohikoena Toxocara cati da.
c) Ohikoa da paziente immunodeprimituetan.
d) Mota kliniko bat endoftalmitisa da.

437. Begi-lausoaren ebakuntzaren osteko endoftalmitis akutuan, zer aurkezpen eta hasierako maneiuren susmoa izan behar da?

a) Kirurgia egin eta hilabete batzuetara agertzen da, minik eragiten ez duen pixkanakako ikusmen-narriadurarekin, flotagailuekin eta kapsula-plaka zuri bereizgarri batekin.
b) Pars plana bitrektomia paziente guztientzat gomendatzen da hasiera batean, hasierako ikusmen-zorroztasuna edozein dela ere.
c) Kirurgia osteko lehenengo egunetan agertu ohi da, mina, begia gorritzea, betazaletako edema eta ikusmen-narriadura eragiten ditu, eta humore urtsuko eta beirakarako laginak hartu behar izaten dira, eta, ondoren, humore beirakaren barnean antibiotikoak eman berehala.
d) Hura eragiten duten mikroorganismoak infekzio sistemiko hematogenoetatik eratorritako gram negatiboak dira nagusiki, eta, beraz, konjuntiban pobidona iododunarekin profilaxia egitea ez da erabilgarria.

438. Espainian gaur egun indarrean dagoen definizioaren arabera, ikusmen-zorroztasunaren zer irizpidek zehazten du legezko itsutasuna?

a) ≤ 0,2ko ikusmen-zorroztasuna zuzenketa onenarekin edo ≤ 20°-ko ikuseremua.
b) 0,1etik beherako ikusmen-zorroztasuna zuzenketa onenarekin begirik onenean, edo 10°-tik beherako ikuseremu zentrala begirik onenean.
c) 0,1eko ikusmen-zorroztasuna zuzenketarik gabe bi begietan.
d) ≤ 0,05eko ikusmen-zorroztasuna zuzenketa onenarekin edo ≤ 10°-ko ikuseremua.

439. Ikusmen baxuaren ebaluazioan, zer tresnak ematen du finkapen eszentrikoa eta erretinako locus lehenetsiaren (PRL) eta eskotomen arteko erlazioa dokumentatzeko aukera?

a) Goldmann-en kanpimetria.
b) Amsler-en sareta.
c) Makulako mikroperimetria.
d) Humphrey-ren perimetria automatizatua.

440. Charles Bonnet-en sindromeari buruzko baieztapen hauetatik zein da ZUZENA?

a) Ikusmenik ez izatea eskatzen du, eta patologia neurologikoarekin lotzen da beti.
b) Ikusmen-haluzinazio argi eta errepikatuak ditu ezaugarri, benetakoak ez direla jabetuta, edozein mailatako ikusmen-galerarekin eta beste kausa neurologiko edo psikiatrikorik gabe.
c) Glaukomaren ondorioz ikuseremu periferikoa galdu duten pazienteei soilik eragiten die.
d) Lehen lerroko tratamendu antipsikotikorako indikazio bat da.

441. Amerikako Oftalmologia Elkartearen Preferred Practice Pattern gidalerroen arabera, noiz bideratu behar da paziente bat ikusmen-errehabilitaziora?

a) Ikusmen-zorroztasuna 20/200 baino txikiagoa denean bi begietan.
b) Pazienteak bideratzea berariaz eskatzen badu soilik.
c) Ikusmen-zorroztasuna 20/40 baino txikiagoa denean, kontrastearekiko sentikortasuna galdu denean eta ikuseremu periferikoaren galera edo eskotoma zentrala dagoenean.
d) Ikuseremua ≤ 20° deneko legezko itsutasun-kasuetan soilik.



442. Ikusmen txikiarentzako teleskopioen testuinguruan, zer abantaila bereizgarri du Galileoren teleskopioak Keplerrenarekin (astronomikoa) alderatuta?

a) Fokuratze-tarte handiagoa eta irudi-kalitate hobea.
b) Ikuseremu handiagoa, tamaina txikiagoa eta pisu txikiagoa.
c) Kontraste-anplifikazio handiagoa eta distortsio kromatiko txikiagoa.
d) Gaueko ikusmena eta eremu-sakontasun handiagoa ematen ditu.

443. Hemianopsiaren ondorioz eremua galtzen denerako ikusmen-errehabilitazioan, zer eskuhartzek izan du saiakuntza konparatiboetan hobekuntza ikusmenarekin erlazionatutako bizi-kalitatean eta prismen erabilerak baino kontrako ondorio gutxiago?

a) Entrenamendua leiar teleskopiko bioptikoekin.
b) Entrenamendua ikusmen-eskaneatzean (scanning training).
c) Potentzia handiko magnifikazio elektronikoa.
d) Erasana ez dagoen begia estaltzea adaptazio kortikala estimulatzeko.

444. Zer hartzen da ikusmen txikitzat?

a) 0,3 edo txikiagoa begi onean.
b) 0,4 edo txikiagoa begi onean.
c) 0,10 baino txikiagoa bi begietan.
d) 0,05 baino txikiagoa bi begietan.

445. Gizarte Segurantzaren Lege Orokorraren 156. artikuluaren arabera, ondoko egoera hauetako zein EZ da hartzen lan-istriputzat?

a) Langileak laneko joan-etorrietan jasaten dituenak (in itinere).
b) Lehendik zeuden eta lan-istripuaren ondorioz larriagotu diren gaixotasunak.
c) Lanarekin lotuta ez dagoen istripua, ezinbesteko arrazoiek eragindakoa.
d) Enpresaburuaren aginduz jarduera sindikalak eginez izandako istripua.

446. FREMAP azterlanean (2014-2015, laneko patologia oftalmikoko n = 4.762 kasu Espainian), zein izan zen gehien erasandako adin-tartea eta laneko sektore nagusia?

a) 18-30 urte; eraikuntzaren sektorea.
b) 31-40 urte; zerbitzuen sektorea, eta, haren segidan, industria eta eraikuntza.
c) 41-50 urte; metalurgia-industria eta mekanika-lantegiak.
d) 31-40 urte; industria eta automobil-lantegiak, eta, haien segidan, nekazaritza-sektorea.

447. GSINaren Lanbide Baloraziorako Gidaren arabera (3. arg., 2014), zer ikusmen-zorroztasun binokular behar da ikusmen-eskakizun ertain/handiko jardueren 3. gradurako, altuerako lanak barne direla?

a) < 0,3
b) 0,3 – 0,4
c) 0,5 – 0,7
d) 0,8 – 1,0



448. Zer da lanerako erabateko ezintasun iraunkorra?

a) Edozein lan-jarduerarekin eta eguneroko bizitzako funtsezko jarduerekin bateraezina den muga funtzionala.
b) Ohiko lanbideko funtsezko zereginak egitearekin bateraezina den muga funtzionala, beste mota bateko lan-jarduerak egiteko aukera ematen duena.
c) Ohiko lan-jardueran ohi baino denbora laburragoan lan egiteko aukera ematen duen muga funtzionala.
d) Aurreko aukeretako bat ere ez.

449. Lanbide-jarduerako 3. gradurako (ikusmen-eskakizun ertain/altua), ikuseremuaren erdiko zenbat gradu behar dira?

a) > 10°
b) > 20°
c) > 30°
d) Aurrekoetatik bat ere ez.

450. Espainiako gaur egungo datu epidemiologikoen arabera, begietako traumatismo guztien zer ehuneko dagokie laneko istripuei?

a) % 10
b) % 15
c) % 23
d) % 33

ARIKETA PRAKTIKOAK

1. KASUA GALDERAK 451-454

25 urteko emakume osasuntsua, haurdunaldiko 12. astean dagoena. Ikusmen-zorroztasuna murriztua du eskuineko begian (urruneko ikusmen-zorroztasuna zuzendua du, eskuineko begian 0,3 eta ezkerreko begian 1,0). Biomikroskopia: Eskuineko begia: injekzio ziliarra, Tyndall 3+, prezipitatu keratikoak, atzeko sinekiarik gabe. Ezkerreko begia normal.

Begi barneko presioa: Eskuineko begian 35 mmHg eta ezkerreko begian 18 mmHg. Oftalmoskopia:

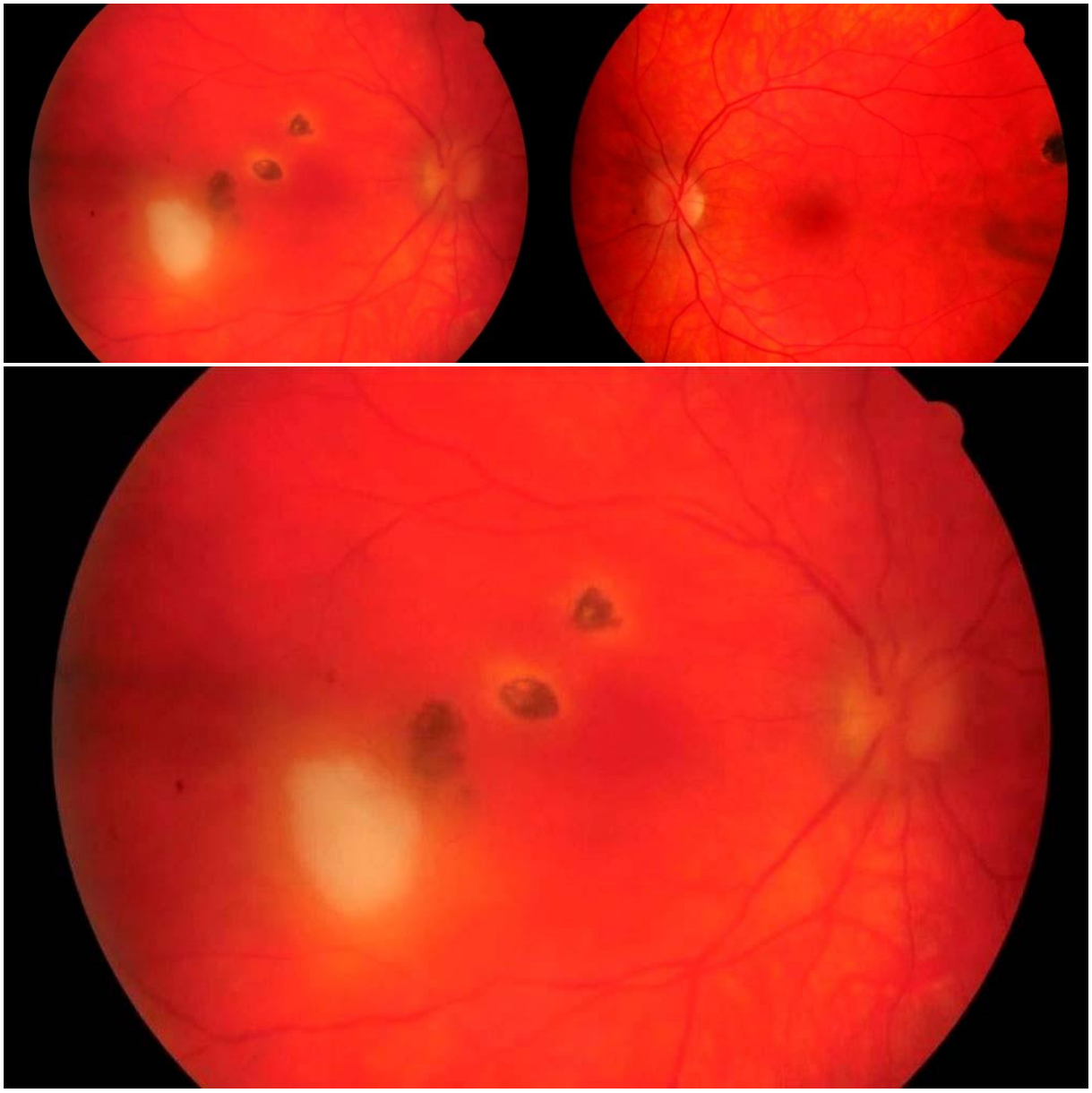

451. Tratamendu antiinflamatorioa eta hipotentsorea erabiltzen bada, eta FDAren gomendioen arabera, adieraz ezazu zer pauta hautatuko zenukeen paziente horrentzat:

a) Prednisona kolirioa + tropikamida kolirioa + brimonidina kolirioa
b) Dexametasona kolirioa + tropikamida kolirioa + anhidrasa karbonikoaren ahotiko inhibitzaileak
c) Ahotiko kortikoidea + tropikamida topikoa + beta-blokeatzaile kolirioa
d) AIEE kolirioa + atropina kolirioa + brimonidina kolirioa

452. Adieraz ezazu zein den zuzena toxoplasmaren ondorioz erretinokoroiditisa berraktibatzeari dagokionez:

a) Ez da batere ohikoa haurdunaldian,
b) Fetuari transmititzeko aukera oso urria da.
c) Nerbio optikoa erasana ez badago edo makula arriskuan ez badago, ezin da tratatu.
d) Beti tratatu behar da, fetuarentzat duen arriskuagatik.

453. Fetuarenganako transmisioari dagokionez:

a) Arriskua handitu egiten da adin gestazionalaren arabera.
b) Larritasun txikiagoa du haurdunaldiko lehenengo asteetan gertatzen bada.
c) Espiramizinak fetuaren infekzioa tratatzen du, barrera plazentarioa igarotzen baitu.
d) Guztiak dira okerrak.

454. Gure pazientean toxoplasmosiaren ondoriozko berraktibatzea tratatzeari dagokionez, adieraz ezazu zer izango litzatekeen egokiena:

a) Trimetropin sulfametoxazola
b) Aukera ona da humore beirakararen barnean klindamizina ematea humore beirakararen barneko kortikoidearekin / kortikoiderik gabe
c) Pirimetamina + sulfadiazina + azido folikoa
d) Atobakuona, klindamizina, espiramizina eta pirimetamina izango lirateke fetuarentzako toxikotasunik txikiena dutenak FDAren arabera

2. KASUA GALDERAK 455-458

Historia klinikoa

9 urteko gizonezkoa, familia-aurrekari interesgarririk gabea. Eskuineko begian abdukzio-urritasuna duen endotropia duelako joan da oftalmologiako kontsultara. Gainerako miaketa oftalmologikoa normala da (begi-ninien erreflexuak, ikusmen-zorroztasuna 1,0 esp., biomikroskopia, begi barneko presioa eta begi-hondoa). Aurrekari gisa, takipnea-gertakariak eta entzumen-haluzinazioak ditu, krisi epileptiko gisa etiketatuak. Une horretan, EMNan ikusi zen T2n lesio simetriko oso biziak zeudela gongoil basaletan eta protuberantzian, zeinak ez baitziren desagertu kortikoterapiaren ondoren (1. irudia). Gainerakoan, hanketan hipertrikosia eta bentrikulu-arteko komunikazioa zituen pazienteak. Bilakaeran zehar, ptosi bat detektatu da, zeina, estrabismoa bezala, hobetu egin baita denborarekin, eta ikusi da, halaber, eskuineko begiko papila ezabatua dagoela. Ezabatze hori aldebiko bihurtu da hiru hilabetera, eta aldebiko atrofia optikoa eragin du (2. irudia), ikuseremuaren erasanarekin (3. irudia), eta, horren ondorioz, ikusmen-zorroztasuna 0,05 da bi begietan.

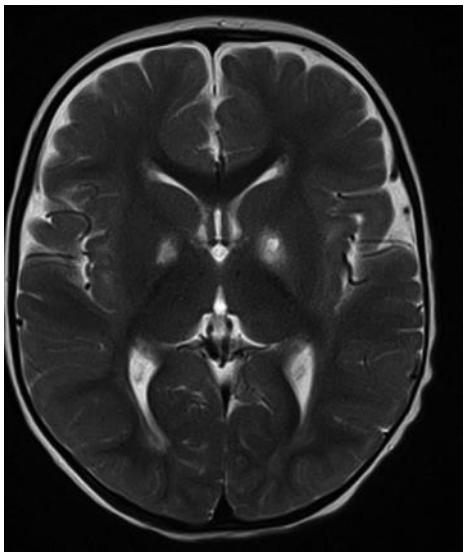
1. irudia

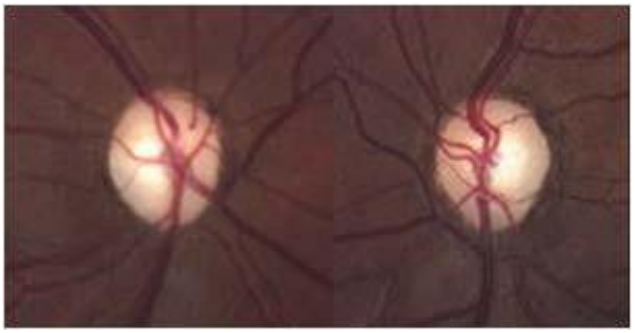
2. irudia.

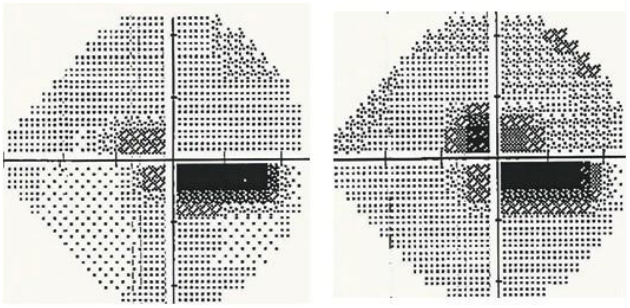
3. irudia.

455. Aldebiko bilakaera horren koadro batean, lotutako beste zeinu batzuk eta nerbio optikoaren atrofia progresiboa badaude, ondoko baieztapen hauetako zein da zuzena koadroak izan dezakeen genetikari dagokionez?

a) Ziurrenik noizbehinkako gaixotasun bat izango da.
b) Jatorria DNA mitokondrialeko mutazioetan dago.
c) DNA nuklearreko mutazioek eragiten dute.
d) DNA mitokondrialeko nahiz nuklearreko mutazioek eragin dezakete.

456. Ondoko hauetatik, laborategiko zein aurkikuntza ez da oso gertagarria?

a) Azidosi laktikoa plasman.
b) Laktato/pirubato ratioa murriztea likido zefalorrakideoan
c) Hiperalaninemia plasman
d) Aminoaziduria metilmalonikoa

457. Ondoko substantzia hauetatik, zein ez zenuke sartuko pazientearen tratamenduan?

a) Q10 koentzima
b) Tiamina
c) L-Karnitina
d) Zitikolina

458. Deskribatutako aurkikuntzen aurrean, zein da diagnostikorik probableena?

a) Leigh-en sindromea.
b) Leber-en gaixotasuna.
c) Kearns-Sayre-ren sindromea.
d) MELAS sindromea.

3. KASUA GALDERAK 459-462

Argazkiko 29 urteko pazientea kontsultara joan da, miopiaren errefrakzio-kirurgia egiteko.

Miaketan, 1,0ko ikusmen-zorroztasuna du bi begietan, errefrakzioa –2 da eskuineko begian (–1,50 90°-ra), eta –2,5 ezkerreko begian (–0,75 110°-ra). Begi barneko presioa 20 mmHg da eskuineko begian eta 27 mmHg ezkerreko begian; kanpimetria bat egin da, eta emaitza normala izan da.

Aurrekari pertsonal gisa, adierazi du pertzepzioko gorreria duela jaiotzatik, eta ikusmen lausoko gertakariak eta kolore-haloak saskibaloian aritu ondoren.



459. Zer aurkikuntza esperoko zenuke izatea paziente horren begien miaketan?

a) Begi-lausoa
b) Krukenberg-en ardatza
c) Aurreko sinekia periferikoak
d) Espikula pigmentatuak erretinan

460. Ondoko tratamendu hauetako zein izango litzateke egokiena paziente horrentzat?

a) Kortikoide topikoak eta ahotikoak
b) Kristalinoko kirurgia
c) YAG laser bidezko iridotomia
d) A ziklosporina, 5 mg/kg/eguneko dosian

461. Paziente horren kasuan, susmo hau izango dugu:

a) Vogt–Koyonagi–Harada-ren sindromea
b) Fuchs-en iridoziklitis heterokromikoa
c) Inkontinentzia pigmetarioa edo Bloch-Sulzberger-en sindromea
d) Waardenburg-en sindromea

462. Zein da paziente horren begien pronostikoa?

a) Erretina-askatzeak izateko arriskua oso handia da.
b) Pazienteak ubeitis errepikatuak izango ditu bizitza osoan.
c) Begi barneko presioa normalizatu arren, ikuseremua modu zentrokidean murrizten joango da denborarekin.
d) Begi barneko presioa normalizatzen bada, pronostikoa ona da.

4. KASUA GALDERAK 463-466

12 urteko neskatoa. Geziak haren begiradaren norabidea adierazten du.

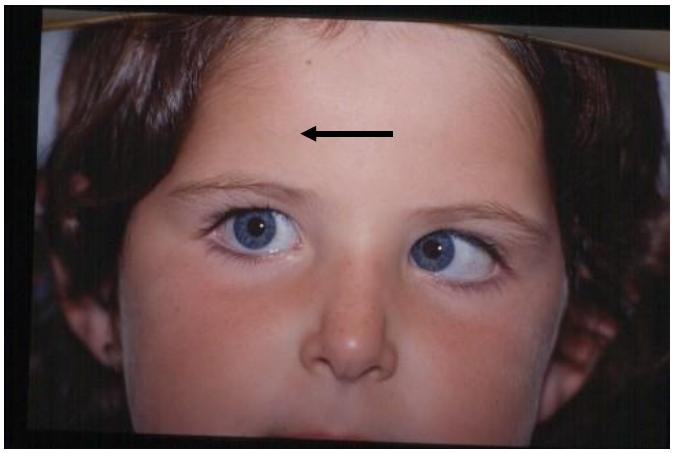

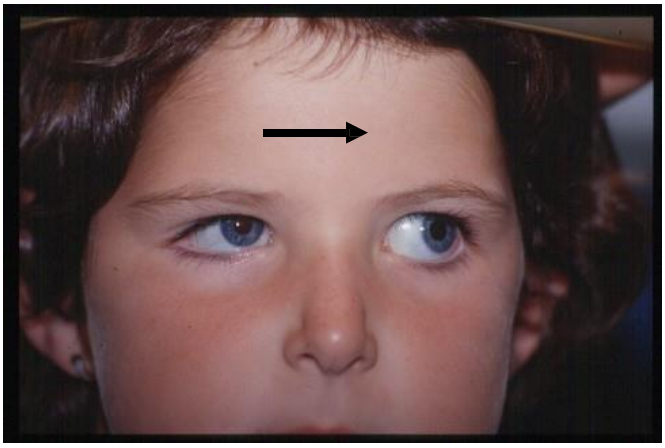



463. Adieraz ezazu zein den diagnostikorik probableena:

a) Alboko bi muskulu zuzenetako paresia
b) Moebius-en sindromea
c) Begirada horizontalaren paralisia
d) III. motako Duane-ren sindromea

464. Ohikoa da honako zeinu hauek izatea:

a) Tortikolis bertikala
b) Tortikolis horizontala
c) Burua erasandako begirantz okertua izatea
d) Argiarekin begi-keinua egitea

465. Adieraz ezazu zein den zuzena patologia honen berezko zentzumen-nahasmenduei dagokienez:

a) Ez da anbliopiarik izaten
b) Diplopia izaten da alboetara begiratzean
c) Ezin dute estereopsia izan
d) Finkatze ez-zentrala dute

466. Tratamendu kirurgikoari dagokionez, adieraz ezazu zer litzatekeen egokia kasu honetan:

a) Eskuineko begiko kanpoko muskulu zuzenaren erresekzioa egitea
b) Ezkerreko begiaren erdiko muskulu zuzenean hari bat jartzea
c) Ebakuntzarik ez egitea
d) Eskuineko begiaren kanpoko muskulu zuzenaren eta barnekoaren erresekzioa lotzea

5. KASUA GALDERAK 467-470

80 urteko emakumea. Eskuineko begian sintomatologia urgentea du, eskotoma zentrala, metamorfopsia eta ikusmen-zorroztasuna 20/60ra murriztua baititu. Hauek dira erretinografiako, fluoreszeina bidezko angiografiako eta KOTeko irudiak:

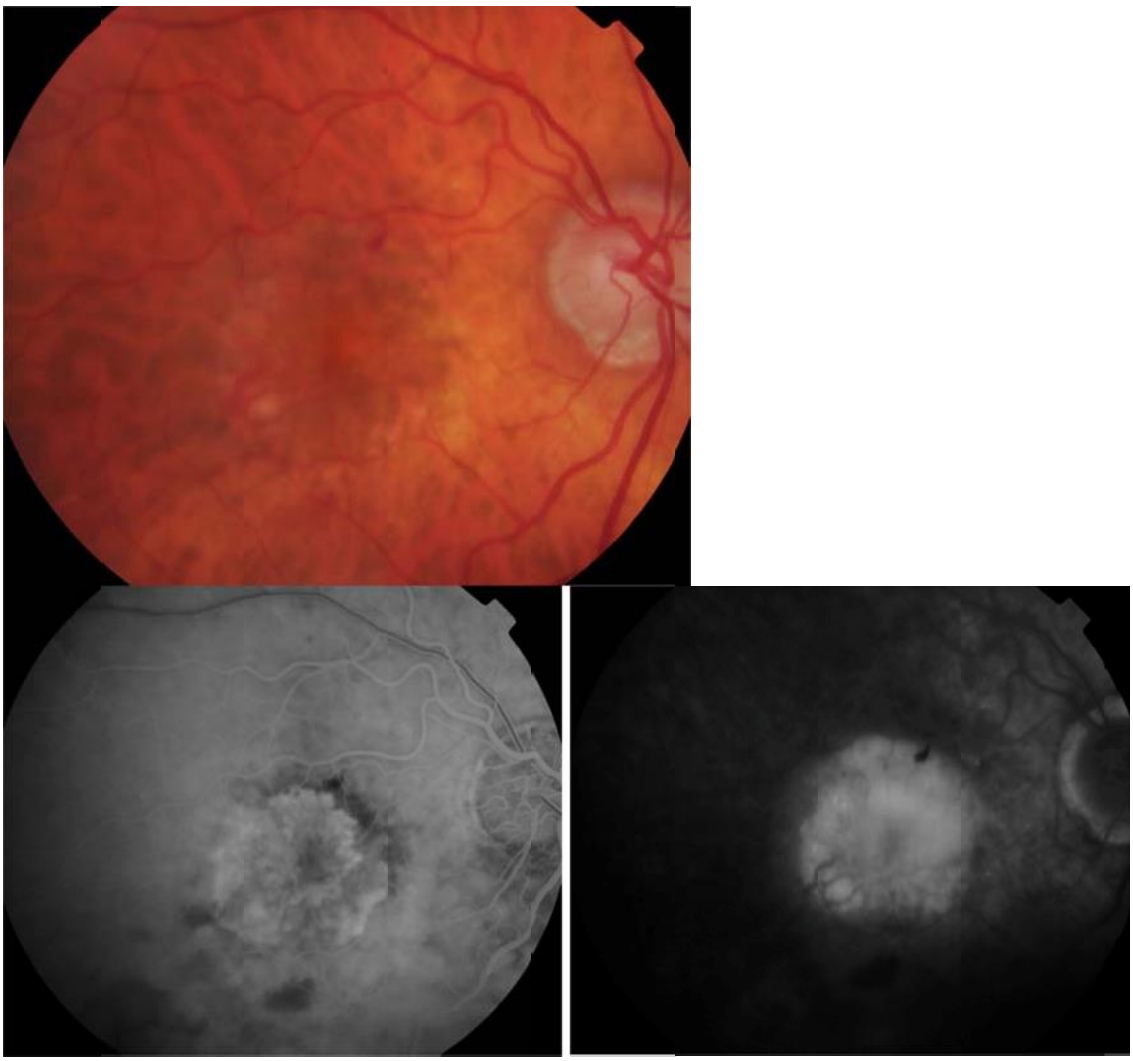

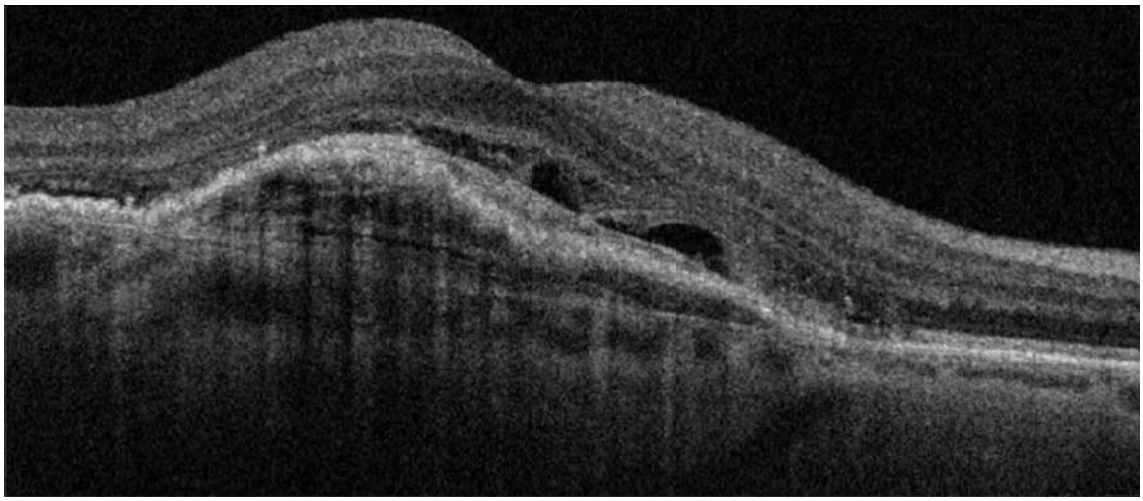

467. Zein da diagnostiko probableena kasu honetan?

a) Adin handiarekin lotutako 1. motako makulako endekapen (ALME) neobaskularra
b) 2. motako ALME neobaskularra.
c) 3. motako ALME neobaskularra edo erretinako ugaritze angiomatosoa (RAP)
d) Baskulopatia poliploideo idiopatikoa

468. Kasu honetan KOTean izaten diren aurkikuntzarik bereizgarrienak hauek dira:

a) Kasu honetan, tomografiako ezaugarri tipikoa hiperreflektantzia da, zeinak neobaskularizazioa ekartzen baitu erretinako epitelio pigmentarioaren gainetik (EEP)
b) Erretinako parenkimaren barneko disrupzio hiperreflektiboa, zeina RAPeko ohiko aurkikuntza baita
c) Ikusten da EEPa ez dagoela osorik, etenda dagoela eta azpiko hiperreflektantzia dagoela, EEP azpiko material neobaskularra berekin dakarrena
d) Epitelio pigmentario fibrobaskularra askatua dago, erretina azpiko jariakinarekin

469. ALME moten sailkapenari eta bilakaerari dagokienez, adieraz ezazu zein den zuzena:

a) 3. motako lesio neobaskularrek (RAP) osatzen dute ALME neobaskularreko kasuen ehunekorik handiena, eta paziente gazteagoei eragin ohi die.
b) 1. motako ALME neobaskularrak ALME neobaskularreko kasuen % 40 dira.
c) 2. motako ALME neobaskularra ezkutukoak edo nagusiki ezkutukoak diren lesioekin lotzen da.
d) Baskulopatia idiopatiko poliploideoko moduek erantzun ona izaten dute farmako antiangiogenikoen aurrean.

470. Kasu honetan, zuzena da tratamenduari buruzko baieztapen hau:

a) Gaur egun, KOTa ez da kontuan hartzen ALMEko irizpide bereizletzat, eta kasu guztien tratamendua eta jarraipena pauta berberekin egin behar da
b) Komenigarria litzateke terapia fotodinamikoa eta antiangiogenikoa konbinatzen dituen tratamendu bat emateko aukera aztertzea, azpimota honetan hazkunde baskular endotelialeko faktoreak (VEFG) duen adierazpen txikia dela eta.
c) EEPak eta erretinako parenkimak KOTean duten osotasun erlatiboak aukera ematen du nahiko ikusmen-pronostiko ona izateko, antiangiogenikoen pauta zorrotzak aplikatuz gero.
d) Mota horretako ALME neobaskularrak jarduera handiko ezaugarriak ditu, bai eta aldebikotasunerako eta atrofiarako joera handia ere; beraz, pauta finkoak aplikatu behar dira, eta beste begia zorrotz zaindu.

6. KASUA GALDERAK 471-474

Jaioberria. Pediatrak miaketa egitean, anomalia bat hauteman dio begietan, eta, beraz, oftalmologiako zerbitzura bidali du, non argazkiko irudia ikusi baita. Aldi berean, gorreria diagnostikatu zaio. Hori dela eta, azterketa genetikoa ere egin zaio gero, eta SLC4A11 genea du.



471. Egoera horren aurrean, hau izango litzateke gure susmoa:

a) Cornelia de Lange-ren sindromea.
b) Harboyan-en sindromea.
c) Usher-en sindromea.
d) Kabuki-ren sindromea.

472. Zer ez zenuke esperoko aurkitzea paziente horren klinikan?

a) Fotofobia eta malko-jarioa.
b) Nistagmoa.
c) Kornea loditua.
d) Espero baino ikusmen hobea.

473. Adieraz ezazu zer herentzia duen sortzetiko gaixotasun hereditario horrek:

a) Autosomiko gainartzailea.
b) Autosomiko errezesiboa.
c) X kromosoma gainartzaileari lotua.
d) Herentzia mitokondriala.

474. Egoera horretan, zein izango litzateke tratamendurik egokiena?

a) Kortikoide-kolirioa.
b) Azetazolamida-kolirioa.
c) Cross–Linking bizkortua.
d) Lamina-keratoplastia edo sarkorra.

7. KASUA GALDERAK 475-478

56 urteko paziente bat etorri zaigu kontsultara. Ingeniaria da lanbidez, eta adierazi du azken asteetan gero eta okerrago ikusten duela eta, batez ere, itsualdiak dituela, gauez argiek deseroso sentiarazten dutela eta gero eta gehiago kostatzen zaiola irakurtzea, argi ona izan arren. Miaketan, ikusi dugu haren ikusmena 0,3koa dela begi bakoitzean, eta ez duela hobera egiten estenopeikoarekin. Errefraktometria antzekoa da bi begietan, +0,75 (–0,50 90°-ra), eta keratometriak K 38,5/38,6 Dp. eskuineko begian eta K 38,9/39,1 Dp. ezkerreko begian dira. Eta begietako batek irudi biomikroskopiko hau du, bi begietan antzekoa den arren.

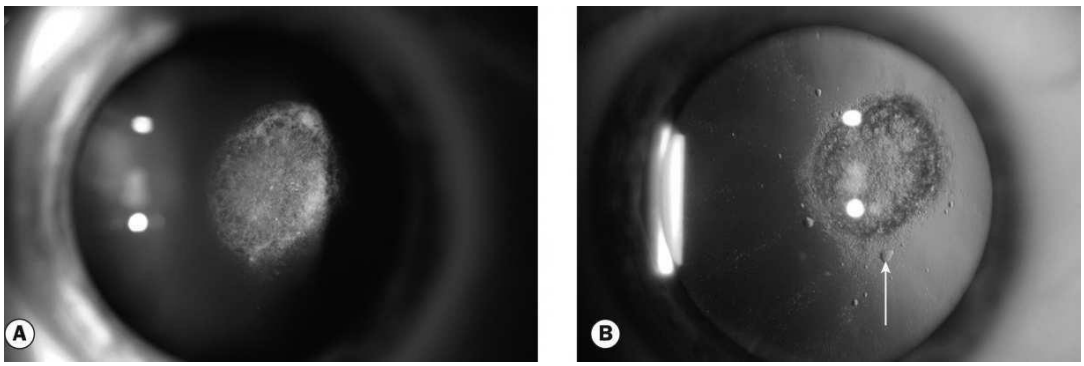

475. B irudian, argazkiko gezi zuriak zelula hauek adierazten ditu:

a) Elsching-en zelulak.
b) Morgagni-ren zelulak.
c) Wedl-en zelulak.
d) Hirschberg-en zelulak.

476. Hasierako miaketa egin ondoren, pazientearen historia klinikoan sakondu dugu, eta, batez ere, honako egoera hauei buruzko galderak egingo dizkiogu, besteak beste, kasu honetarako garrantzitsuak direla uste baitugu, honako hau IZAN EZIK:

a) Aurretik kortikoideekin tratamendurik jaso duen.
b) Aurretik begietako kirurgiarik izan duen.
c) Aurretik begietako traumatismorik edo erradiazioekiko esposiziorik izan duen.
d) Amiodaronarekin tratamendu kronikoa duen.

477. Egoera horren aurrean, pazienteari ebakuntza egitea erabaki dugu, eta, horretarako, haren adina eta ikusmen-premiak kontuan hartuta, foku anitzeko leiar bat jartzeko aukera eskaini diogu. Begi barneko leiarraren potentzia kalkulatzeko formula hauetako zeinekin izango litzateke zehatzena azken errefrakzio-emaitza?

a) SRK-T
b) Haigis-L
c) Holladay 2
d) Kane

478. Femtosegundo laser bidez kirurgia egin eta foku anitzeko leiar bat inolako konplikaziorik gabe ezarri ondoren, errefrakzio-emaitza ezin hobea eta 1,0ko ikuspegia lortu ditugu, baina, bigarren begiaren berehalako ebakuntzaondoan, pazienteak adierazi digu ikusmen-fenomeno gogaikarriak dituela eta periferia tenporalean itzal ilun bat ikusten duela. Hori dela eta, erretinaren balizko askatze bat baztertzeko, begi-hondoa osorik miatu dugu, eta emaitza normala da. Egoera horren aurrean, zer jarrera ez da komeni berehala hartzea?

a) Pazientea lasaitzea, denborarekin desagertzen joango dela azalduta.
b) Kolirio midriatikoa agintzea aldi baterako.
c) Atzeko kapsulotomia egitea YAG laserrarekin.
d) Aurreko kapsulorrexia zabaltzea YAG laserrarekin.

8. KASUA GALDERAK 479-482

55 urteko emakumea. Urgentziaz etorri da kontsultara, ikusmen-zorroztasuna (IZ) galdu duelako eta ezkerreko begiaren (EzB) goiko koadrante tenporalean eskotoma bat duelako, zeina handitu egin baita azken 2 asteetan.

Pazienteari Neurologia Zerbitzuan egin diote miaketa. Aurreko neuropatia optiko iskemiko ez-arteritikoa diagnostikatu diote eta tratamendua jaso du (plaketa-antiagregatzaileak), baina ez du hobekuntzarik adierazi.

- **Aurrekari pertsonalak:**
  - **Tabakoa erretzeko aztura: 20 zigarro egunean.**
  - **Hiperkolesterolemia.**
  - **Tiroidektomia duela 5 urte (tratamendu ordeztailea).**
- **Urruneko IZ (UIZ):**

- **Eskuineko begia (EsB): 10/10 (–0,50, esfera: –1,00 80°-ra).**
- **EzB: 0,1 dif (–1,75 75º-ra).**

- **IZ zuzenduta (IZZ): +2,50eko gehikuntza, EsB esfera: N1/EzB: N5d).**
- **Aurreko poloko biomikroskopia: normala bi begietan. Konjuntibako neboa ezkerreko begian. Pupila isokorikoak eta normorreaktiboak. Hantura-zeinurik gabe.**
- **Begi barneko presioa: 17/16 mmHg (EsB/EzB).**
- **Begi-hondoaren biomikroskopia**

  - **EsB: Normala**
  - **EzB: Erretinografia/Autofluoreszentzia/KOT**

3. irudia: EzB KOT

4. irudia: EzB kanpimetria.

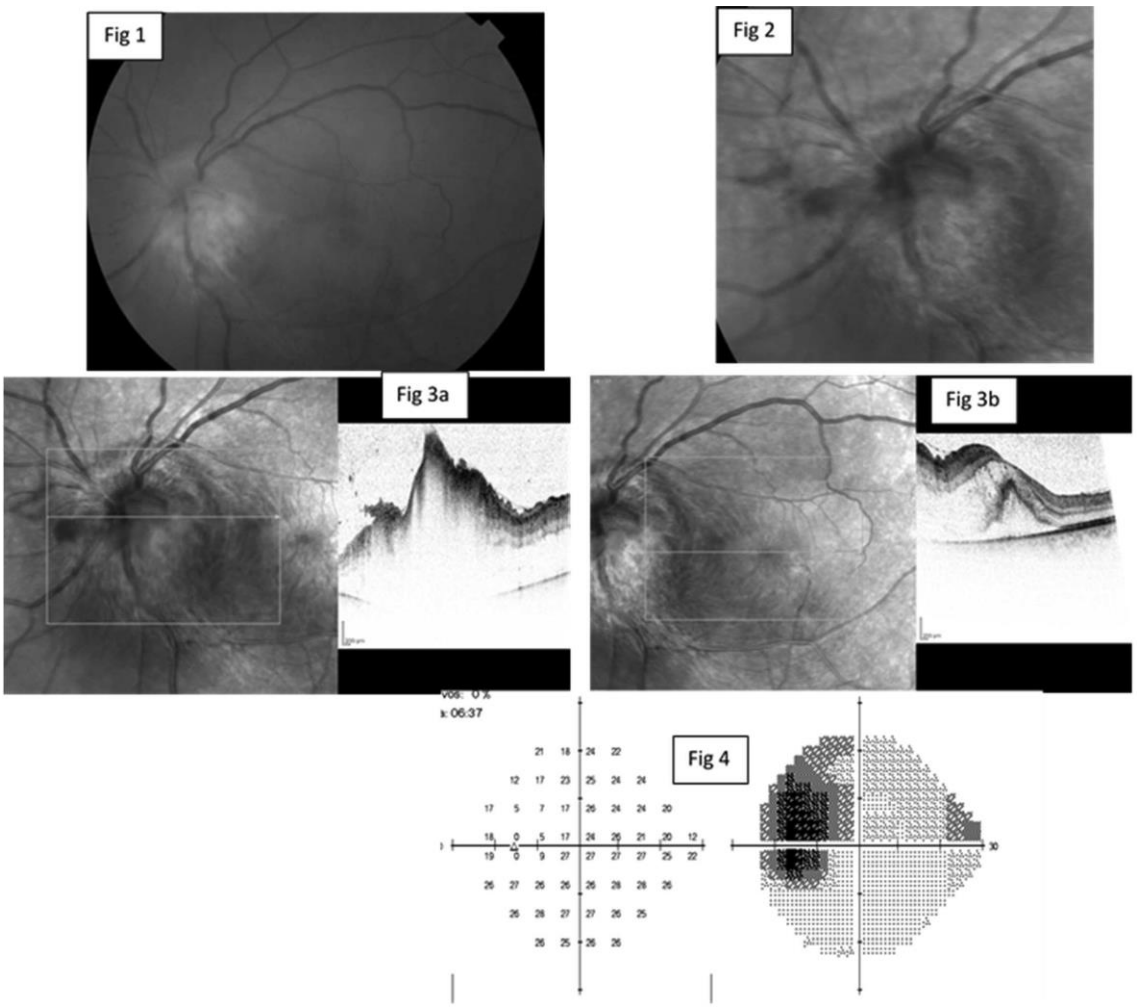

479. Koadro kliniko honetan, eta begiko bartonelosiaren susmoa izanez gero, diagnostiko diferentzialak barne hartu behar lituzke hauek guztiak, BAT IZAN EZIK:

a) Sifilisa.
b) Poliarteritis pikorduna.
c) Tuberkulosia.
d) Q sukarra.

480. Katuen harramazkadaren ondoriozko sukarrak begietan eragiten dituen zeinuei dagokienez, adierazi zein den zuzena:

a) Gaixotasun horren aurkezpen "atipikoen" barruan, begietako zeinuak dira ohikoenak, eta, haien ondoren, patologia muskuloeskeletikoak.
b) Neurorretinitisa eta papilako edema ez dira lotzen, normalean, gaixotasun honekin.
c) Ikusmen-zorroztasuna behin betiko galtzea larria izaten da kasu askotan.
d) Aurreko erantzunetako bat ere ez da zuzena.

481. Katuen harramazkadaren ondoriozko gaixotasunak begietan eragiten dituen zeinuei dagokienez, ondoko baieztapen hauetatik zein da zuzena?

a) Begietako erasana gutxiagotan gertatzen da udazkenean eta neguan.
b) Alde bakarreko erasana ohikoagoa da aldebikoa baino.
c) Antibiotikoak eta kortikoideak konbinatuta egiten den tratamendua ez da lotzen ikusmen-funtzioaren bilakaera hobearekin.
d) Aurreko guztiak zuzenak dira.

482. Ondoko hauetako bat ez da katuaren harramazkadak eragindako sukarraren irizpide diagnostiko bat:

a) Linfadenopatia, beste arrazoirik gabe.
b) Larruazaleko testak edo Bartonella H-ren titulu altu positiboak.
c) Katuekin kontaktua izan dela jakitea, batez ere papula edo pustularekin inokulazio-lekuan.
d) Neurorretinitisa.

9. KASUA GALDERAK 483-485

26 urteko emakumea. Adierazi du eskotoma zentral bat hautematen duela eskuineko begian duela astebetetik, zeina nabarmenagoa baita irakurtzean, eta ez duela minik. Era berean, ziurtatu du ez dela aldatu hasi zenetik. Ez du diskromatopsiarik adierazten. Ez du lotzen faktore hartaratzaileren batekin. Ez du buruko minik, eta adierazi du ez duela birusek eragindako gaixotasunik izan azken hilabeteetan.

Aurrekari interesgarriak: hipofisiaren hipertrofia (EMN duela 6 urte), foku-adenomaren ebidentziarik gabe eta funtzio endokrino normalarekin. Motozikleta-istripua duela urtebete. Uneko tratamenduak: Bat ere ez

Ikusmen-zorroztasuna: EsB: 0,5 / EzB: 10/10 Pupila isokoriko normorreaktiboak

Aurreko poloko biomikroskopia: muga normalen barruan, hantura-erreakzioen zeinurik gabe.

Begi barneko presioa: EsB: 10 / EzB: 12 mmHg. Begi-hondoaren biomikroskopia:

EsB (1. irudia) Foku-eremu zurixka ugari kanpoko erretinan, arku baskularren artean eta ekuatorerantz.

EzB: muga normalen barruan.

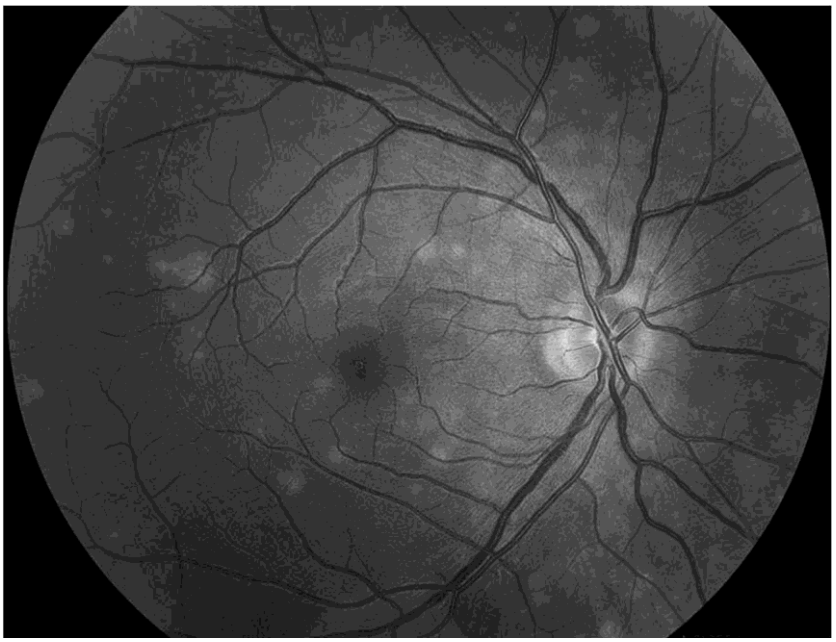

1. irudia: Ordenagailu bidezko kanpimetria:

EsB: Eskotoma zentrozekal erlatiboa. EzB: muga normalen barruan.

Iritzi diagnostikoa puntu zuri ebaneszenteen sindromea da.

483. Koadro kliniko honen diagnostiko diferentzialak hauek guztiak barne hartu behar lituzke, BAT IZAN EZIK:

a) Foku anitzeko atzeko plaka-itxurako epitelopatia akutua.
b) Foku anitzeko epitelitis akutua.
c) Fundus albipunctatus-a.
d) "Perdigoikada"-itxurako erretinokoroidopatia (Birdshot Retinochoroidopathy).

484. Aurkikuntza klinikoei eta gaixotasunaren bilakaerari dagokienez, hauek guztiak zuzenak dira, BAT IZAN EZIK:

a) Ohiko gaixotasuna da, eta emakume gazte eta miopeei eragiten die nagusiki.
b) Ohikoa da orban zuri-horixka isolatu edo konfluente ugari aurkitzea atzeko poloan, papila inguruko eremuan eta erdiko periferiarantz.
c) Gaixotasunaren bilakaera naturalak ezaugarri du begi-hondoko lesioak berez konpontzea eta ikusmen-funtzioa berreskuratzea zenbait asteren buruan.
d) Hasieran ikusmen-zorroztasun txikia izatea eta gaixotasuna oso gazterik agertzea ikusmenaren berreskuratze mugatuarekin lotzen da.

485. Gaixotasun honen miaketari dagokionez, hautatu adierazpen zuzena:

a) Fluoreszeina bidezko angiografiak ezaugarri du eremu hipofluoreszente berantiarrak izatea, zeinak puntu zuri ugariei baitagozkie.
b) Indozianina-berdearekin egiten den angiografiak puntu zurien hiperzianeszentzia erakutsi ohi du.
c) Autofluoreszentziak hiperautofluoreszentzia bat erakusten du puntu zurien mailan.
d) Egiturazko KOTak eremu hiperreflektiboak erakutsi ohi ditu fotorrezeptoreen geruzaren mailan (eremu elipsoidea).

10. KASUA GALDERAK 486-489

54 urteko emakumea, ezkerreko begian ikusmena galdu duena. Aurrekari interesgarri gisa, aipatzekoa da duela 10 urte baino gehiago gaiztotasun-maila baxuko leiomiosarkoma bat izan zuela umetokian, zeina gaur egun erabat desagertuta baitago. Ez zuen zeinu eta sintoma sistemikorik. Haren ikusmen-zorroztasun zuzendurik onena 10/10 zen eskuineko begian, eta 1/10 ezkerreko begian. Aurreko poloko biomikroskopia normala zen.

Begi-hondoaren miaketa egitean, lesio goratu bat ikusi zen makula-eremu tenporalean eta behekoan. (1A (kolorea) eta B (autofluoreszentzia) irudiak)

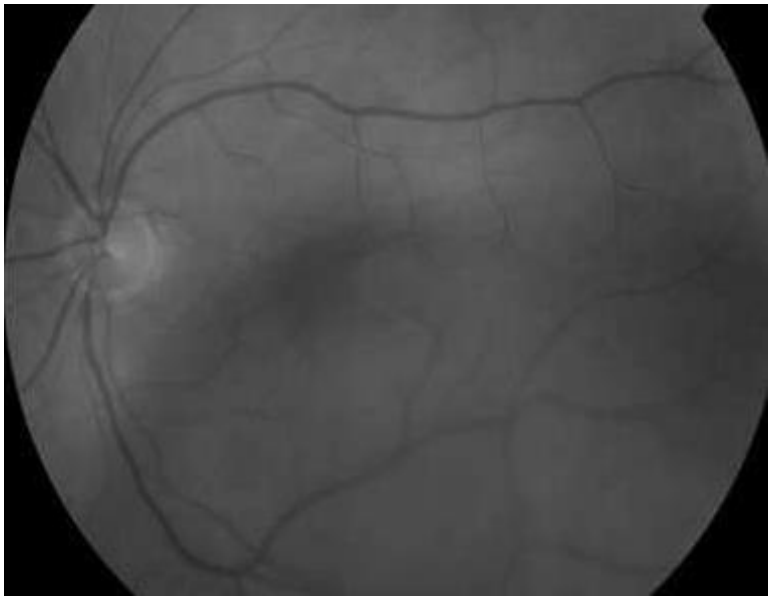

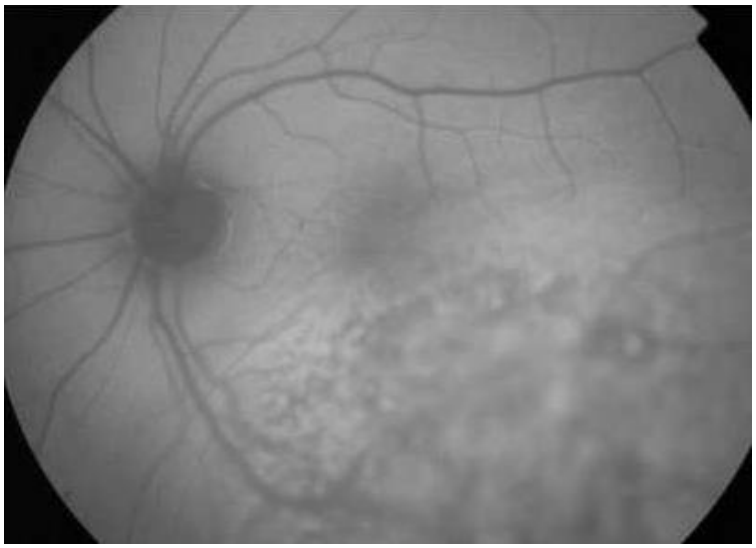

486. Lesio honen ezaugarriak direla eta, adieraz ezazu zerekin egin behar den diagnostiko diferentziala:

a) Melanoma amelanotikoa.
b) Koroideko hemangioma zirkunskribatua.
c) Vogt-Koyanagi-Harada-ren sindromea.
d) Aurreko guztiak.

487. Koroideko metastasiei dagokienez, ondoko baieztapen hauetatik zein da zuzena?

a) Lesioaren azalean pigmentu laranja egoteak koroideko metastasi bat baztertzen du.
b) Koroideko metastasiarekin maizen lotzen diren aurkikuntzak tumorearen ondoan erretina azpiko jariakina egotea eta geruza koriokapilarra estutua egotea dira.
c) Koroideko metastasi gehienak begi-globoaren ekuatorearen aurreko eskualdean kokatzen dira.
d) Aurreko guztiak zuzenak dira.

488. Koroideko metastasien diagnostikoa eta jarraipena egiteko proba osagarriei dagokienez, adieraz ezazu zein den zuzena:

a) Begiko ekografia ez da erabilgarria tumorearen erreflektantzia, barne-egitura eta tumorearen baskularizazio-maila ebaluatzeko.
b) Egiturazko KOTak ez du ematen koroideko metastasien eredu espezifikorik.
c) Erresonantzia magnetikoak koroideko masa isointentso bat erakusten du T1en, eta hipointentsoa T2n.
d) Fluoreszeina bidezko angiografia baliagarria izan ohi da koroideko metastasi bat eta koroideko tumore primario bat bereizteko; izan ere, koroideko ia tumore guztiek aurkikuntza bereizgarri espezifikoak izaten dituzte.

489. Adieraz ezazu zein den koroideko metastasiekin maizen lotzen den tumore primarioa:

a) Traktu gastrointestinalekoa.
b) Bularrekoa.
c) Biriketakoa.
d) Larruazalekoa.

11. KASUA GALDERAK 490-493

64 urteko gizonezkoa. Azterketa egitera bideratu dute kontsultara, ikusmen-zorroztasuna galtzen ari delako. Aurrekari interesgarri gisa, artritis erreumatoide bat da nabarmentzekoa, eta hidroxiklorokinarekin tratamenduan dago duela 6 urtetik.

490. Baieztapen hauetatik zein EZ da zuzena hidroxiklorokina hartzearen albo-ondorioei dagokienez?

a) Akomodazio-ahalmenari eragin diezaioke.
b) Kornean metaketak eragin ditzake, baita tratamendua hasi eta aste gutxira ere.
c) Klorokina eta hidroxiklorokina toxikoak dira eta fotorrezeptoreen geruzari eragiten diote bereziki.



d) Erretinako kaltea itzulezina da eta ez du tratamendurik.

491. Hidroxiklorokinak eragindako toxikotasuna garatzeko arrisku-faktoreen artean, hauek guztiak daude, BAT IZAN EZIK:

a) Elkartutako giltzurrun-gaixotasuna.
b) 5 mg/kg/egun baino handiagoko dosiak.
c) 50 urte baino gutxiago izatea.
d) Aldez aurretik makulako edo erretinako patologia bat izatea.

492. Hidroxiklorokinaren ondoriozko toxikotasunaren aurkezpen klinikoari dagokionez, adieraz ezazu zein den zuzena:

a) Askotan, pazienteek sintomak nabari dituzte erasanaren hasierako estadioetan.
b) Modurik larrienetan, pazienteek ikusmen-zorroztasunaren eta ikusmen periferikoaren galera sakona edo niktalopia izan dezakete.
c) Idi-begi itxurako makulopatia bereizgarria da gaixotasunaren hasierako estadioetatik.
d) Elektrorretinograma (ERG) proba oso sentikorra da, eta beharrezkoa da hidroxiklorokinak eragindako toxikotasuna berresteko hasierako faseetan, non ikuseremuak ez baitaude erasanak eta KOTean ez baitago aurkikuntzarik.

493. Noiz egin behar litzateke hidroxiklorokinak eragindako toxikotasunaren detekzio goiztiarreko baheketa bat?

a) Ikusmen-sintomak agertzen direnean.
b) Hasierako baheketa tratamendua ezarri denetik lehenengo urtean egin behar da.
c) Hidroxiklorokinarekin tratamendua hasi aurretik.
d) Tratamendua hasi zenetik 10 urte bete ondoren.

12. KASUA GALDERAK 494-497

31 urteko emakumea, lehenerdia. Erditze ondoko berehalako aldian bi begietan ikusmen-zorroztasunaren bat-bateko murrizketa larria izan du (esku-mugimenduak 30 cm-ra). Datu kliniko interesgarritzat 120/70 presio arteriala (tratamendurik gabe) eta konbultsio-koadrorik eza ditu. Aurrekari oftalmologiko interesgarrien artean, nabarmentzekoa da –2,00 esf miopia eta aldez aurretik 10/10eko ikusmen-zorroztasun zuzendua bi begietan. Begi-hondoaren miaketan aldebiko erretina-askatzea ikusi da, eta aurreko poloko biomikroskopia eta begi barneko presioa normalak dira.



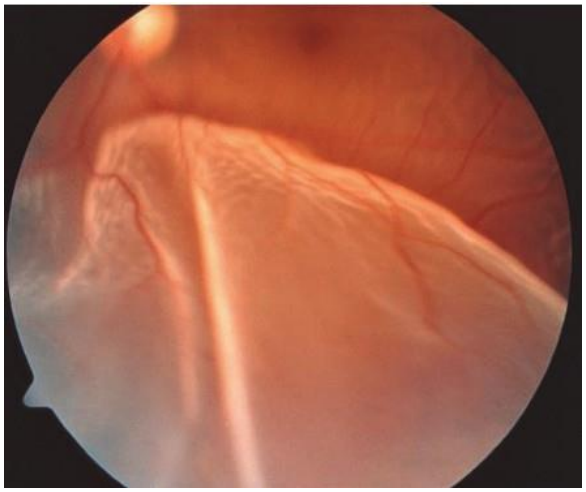

494. Koadro kliniko horren aurrean, adierazpen hauetatik zein EZ da zuzena?

a) Oso litekeena da preeklanpsia larri batekin lotuta egotea eta aldebiko erretina-askatze exudatzailea izatea.
b) Hemograma eta analisi biokimikoa oso erabilgarriak dira gaixotasuna diagnostikatzeko eta kudeatzeko.
c) Hipertentsio arterialik ez izateak preeklanpsia baztertzen du, eta, beraz, koadro kliniko oftalmologikoa harekin lotzea.
d) Erretina-askatzea odoletik erretinarako kanpoko hesia haustearen ondorioz gertatzen da.

495. Baieztapen hauek guztiak zuzenak dira, BAT IZAN EZIK:

a) Preeklanpsia-/eklanpsia-sindromean, erretina-askatzea aldebikoa izaten da normalean.
b) Preeklanpsia-/eklanpsia-sindromean, erretina-askatzea ohikoagoa da lehenerdietan.
c) Preeklanpsia-/eklanpsia-sindromean, erretina-askatzea maizago diagnostikatzen da erditu aurretik.
d) Preeklanpsia-/eklanpsia-sindromean, erretina-askatzea ohikoagoa da zesarea bidez izaten diren erditzeetan.

496. Adierazi zein den zuzena:

a) Erretina-askatze exudatzailea ohiz kanpokoa da eklanpsia duten pazienteen artean, eta askoz ohikoagoa da HELLP sindromea duten pazienteetan.
b) Eklanpsia/preeklanpsia duten pazienteetan, zelula faltziformeen anemiak areagotu egiten du erretina-askatzea izateko arriskua.
c) a) eta b) zuzenak dira.
d) Aurrekoetatik bat ere ez da zuzena.

497. Eklanpsiarekin/preeklanpsiarekin lotutako begietako zeinuei dagokienez, ondoko baieztapen hauetatik zein EZ da zuzena?

a) Erretina-askatzea berez konpontzen da kasu gehienetan, eklanpsia/preeklanpsia/HELLP sindromea konpondu ondoren.
b) Erretinako anomaliarik ohikoenak espasmoa eta erretinako hodien estutzea dira.
c) Erretinako anomalia baskularrek erdiko eta ertzeko periferiari eragiten diete nagusiki.
d) Erretinako hodien erasanaren ondorioz ikusmena galtzea ez da batere ohikoa.

13. KASUA GALDERAK 498-500

62 urteko gizonezkoa. Urgentziaz etorri da kontsultara, ikusmen-galera lausoa duelako eta ezkerreko begian eskotoma zentral bat nabari duelako duela 4 egunetik. ORLarekin tratamenduan egon da berriki akufenoak tratatzeko (kortikoideak), eta uste du litekeena dela tratamendu horrek kalte egin izana.

- **Aurrekari pertsonalak:**
  - **Hipertentsio arteriala, tratamenduan.**
  - **Depresio-sindromea (trazodona + duloxetina).**
  - **Prostatismoa (tamsulosina).**
- **Ikusmen-zorroztasuna:**
  - **EsB: 10/10 (–0,50 esf –0,50 180°-ra).**
  - **EzB: < 0,05 (–0,50 esf –0,50 180°-ra) (hilabete lehenago 10/10 zuen).**
- **Aurreko poloko biomikroskopia: Normala.**
- **BBP: 14 mmHg bi begietan.**
- **Begi-hondoa (erretinografia, autofluoreszentzia eta KOT).**

Irudiak ezkerreko begikoak dira; miaketa normala izan da eskuineko begian.



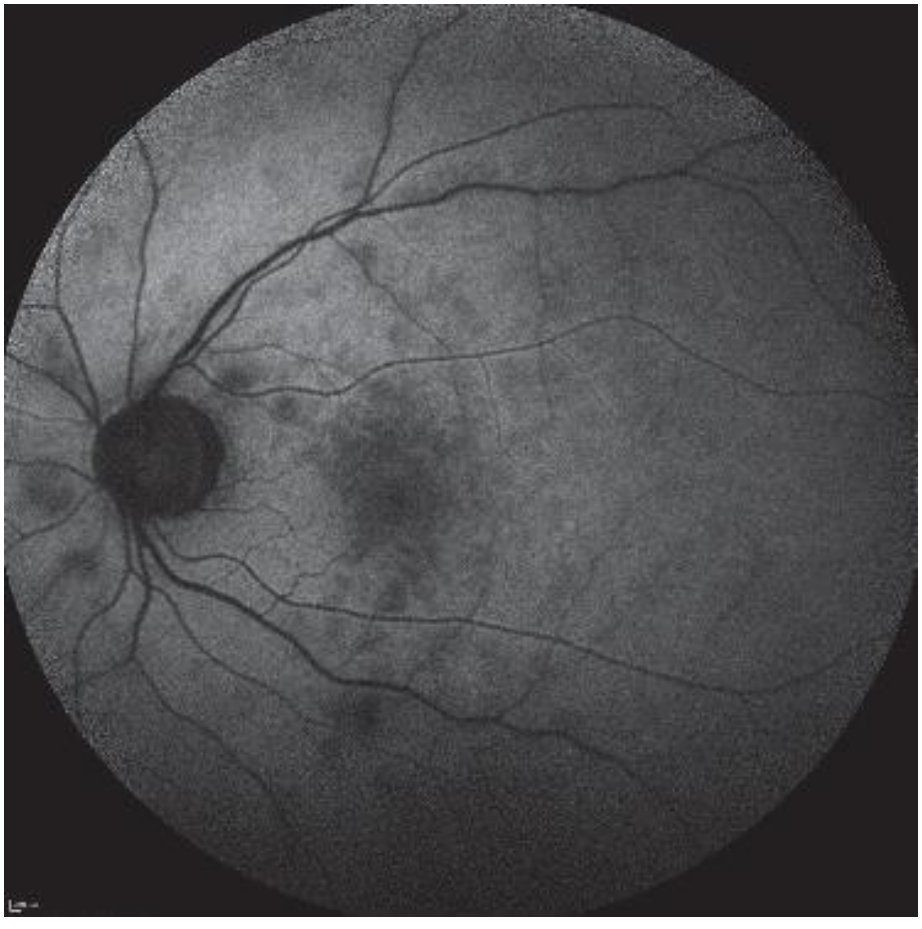

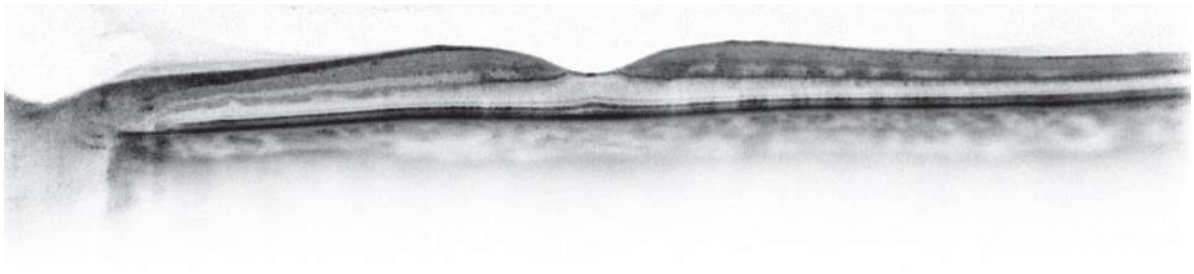

498. Fluoreszeina bidezko angiografia egin da. Pazienteak adierazten duen klinika kontuan hartuta, ondoko aurkikuntza hauetako zein espero liteke?

a) Erretinako barne-plexuetako baskulitisa.
b) Moteltzea edo atzeratzea besoa-begia mugimenduaren denboran.
c) Eremu hipofluoreszenteak hasierako denboretan eta berantiarretan.
d) Horietako bat ere ez.

499. Proba edo miaketa osagarri hauetako zeinek izango luke errentagarritasun diagnostiko txikiena?

a) Anamnesia berrikustea, elkartutako patologiak edo gaur egungo edo iraganeko tratamenduen balizko kontrako ondorioak baztertzeko.
b) Angio KOT bat egitea (A-KOT).
c) Elektrorretinograma bat eskatzea (ERG).
d) Haren klinika eta aurrekariak kontuan hartuta, sail arteko kontsulta bat eskatzea ORL/neurologiarekin.

500. Ondorengo patologien artean, zein da probabilitate txikiena duen diagnostikoa?

a) Esklerosi anizkoitza.
b) Barneko koroidopatia puntuduna (PIC).
c) Baskulitis autoimmuneak.
d) Menière-en sindromea.