Osakidetza




# *FACULTATIVO/A ESPECIALISTA MÉDICO/A OFTALMOLOGÍA*

## PREGUNTAS

**1. La función de los husos neuromusculares de los músculos extraoculares es:**

a) Informar a los centros reguladores del estado de contracción del músculo.
b) Favorecer la relajación muscular tras los movimientos oculares.
c) Aumentar la capacidad contráctil del músculo.
d) Permitir la contracción simultánea de los músculos sinergistas.

**2. El plexo capilar externo de la retina se sitúa en:**

a) En la capa nuclear interna.
b) En la capa nuclear externa.
c) En la capa plexiforme interna.
d) En la capa plexiforme externa.

**3. La córnea:**

a) Es responsable de la mitad del poder dióptrico del ojo.
b) Se nutre exclusivamente del humor acuoso.
c) No tiene células en su estroma.
d) Es el tejido corporal más densamente inervado.

**4. El ángulo alfa (α) es el formado entre:**

a) Entre el eje óptico y el eje pupilar.
b) Entre el eje pupilar y el eje visual.
c) Entre el eje óptico y el eje visual.
d) Entre la línea principal de visión y el eje pupilar.

**5. La papila de Bergmeister:**

a) Es una forma benigna de la persistencia de la vascularización fetal.
b) Se asocia al síndrome de displasia septo-óptica.
c) Es un signo de mal pronóstico en la retinopatía del prematuro.
d) Se asocia a las drusas papilares.

**6. En relación a los movimientos oculares:**

a) El recto lateral derecho es agonista del recto medial derecho.
b) El recto superior derecho y el oblicuo inferior derecho actúan sinérgicamente en la elevación.
c) El musculo yunta del oblicuo superior izquierdo es el recto inferior izquierdo.
d) Realizan la levoelevación el recto superior izquierdo y el oblicuo inferior izquierdo.

**7. Anatómicamente, qué estructura es anterior a la malla trabecular no pigmentada:**

a) Malla trabecular pigmentada.
b) Banda del cuerpo ciliar.
c) Línea de Schwalbe.
d) Espolón escleral.

**8. Una de estas funciones no corresponde a la capa lipídica de la película lagrimal:**

a) Adherencia de la capa acuosa al epitelio córneo-conjuntival.
b) Mejorar la calidad visual.
c) Retrasar la evaporación de la fase acuosa.
d) Actuar como surfactante para evitar el derrame de la película lagrimal.

**9. Por la fisura orbitaria inferior NO discurre:**

a) Nervio maxilar.
b) Nervio cigomático.
c) Vena oftálmica inferior.
d) Nervio lagrimal.

**10. Respecto a las acciones de los músculos extraoculares, señale la asociación correcta:**

a) Oblicuo superior como inciclotorsor.
b) Oblicuo inferior como depresor.
c) Recto superior como abductor.
d) Recto inferior como inciclotorsor.

**11. Los cuatro músculos rectos atraviesan condensaciones de tejido conectivo y músculo liso justo por detrás del ecuador. Diga cuál es cierta:**

a) Estas condensaciones actúan como poleas y reducen los movimientos hacia arriba y hacia debajo de los vientres de los músculos rectos medio y lateral en la mirada a la izquierda y derecha.
b) Pueden causar patrones A y V.
c) Estas condensaciones actúan como poleas y reducen los movimientos horizontales de los músculos rectos superior e inferior en inciclo y exciclotorsión.
d) Las poleas no modifican el trayecto de los músculos rectos, por lo que su origen efectivo está en el anillo de Zinn.

**12. ¿De qué manera el implante KAMRA mejora la visión cercana en las personas pacientes y dónde se posiciona anatómicamente?**

a) Aumenta la cantidad de luz que entra al ojo y se coloca en el estroma corneal de ambos ojos.
b) Mediante un diseño lenticular transparente que modifica la curvatura y se coloca sobre el epitelio de un ojo.
c) Funcionando como un agujero estenopeico que aumenta la profundidad de campo y se asienta en el estroma corneal de un ojo.
d) Aumenta la curvatura de la parte inferior de la córnea tras implantarlo en el estroma de los dos ojos.

**13. ¿Cuál de los siguientes cambios fisiológicos y anatómicos ocurre en los axones de las células ganglionares al atravesar la lámina cribosa hacia el espacio retrobulbar?**

a) Los axones pierden su vaina de mielina para poder atravesar los 200-300 orificios de la lámina.
b) Los axones pasan de un entorno de baja presión intraocular a uno de mayor presión en el espacio retrobulbar.
c) El suministro arterial de los axones comienza a depender exclusivamente de la arteria central de la retina.
d) Los axones realizan un giro ortogonal y comienzan a estar mielinizados inmediatamente después de cruzarla.

**14. ¿Cuál de las siguientes estructuras oculares se origina embriológicamente a partir de la cresta neural y no del neuroectodermo o del ectodermo superficial?**

a) Cristalino.
b) Estroma de la córnea.
c) Retina sensorial.
d) Epitelio corneal

**15. En el vértice de la órbita, ¿qué estructura nerviosa atraviesa el anillo de Zinn (anillo tendinoso común) junto con los nervios oculomotores?**

a) Nervio nasociliar.
b) Nervio lagrimal.
c) Nervio frontal.
d) IV par craneal (patético).

**16. ¿Qué nombre recibe el ligamento que constituye la adherencia circular del humor vítreo a la cápsula posterior del cristalino?**

a) Ligamento de Wieger.
b) Lígamento de Erggelet.
c) Ligamento de Cloquet.
d) Ligamento de Martegiani.

**17. ¿Cuál es la función principal de las células Y (células ganglionares parasol) dentro del sistema sensorial visual?**

a) Discriminación de agudeza visual fina, color y detalles morfológicos.
b) Procesamiento de la estereopsis fina mediante campos receptivos extremadamente reducidos.
c) Detección del movimiento y orientación grosera en el espacio con baja resolución espacial.
d) Transmisión lenta de impulsos cromáticos hacia las capas parvocelulares del CGL.

**18. ¿Cuál es el ángulo aproximado que forman entre sí el eje de la órbita y el eje del globo ocular humano?**

a) 60 grados.
b) 42.5 grados.
c) 22.5 grados.
d) 15 grados.

**19. ¿Cuál es el tiempo aproximado de recambio completo del epitelio corneal?**

a) 24-48 horas
b) 3 – 5 dias
c) 7- 10 dias
d) 28 dias

**20. En el sistema sensorial visual, ¿qué vía es responsable de transmitir información sobre el color, la forma y los detalles finos?**

a) Vía Magnocelular (Vía-M).
b) Vía Vestibular ascendente.
c) Vía Retino-tectal.
d) Vía Parvocelular (Vía-P).

**21. ¿En qué área de la corteza cerebral se localiza la representación de la mácula y la fóvea?**

a) Area 5.
b) Area 8.
c) Area 17.
d) Area 45.

**22. Respecto a la histología de la coroides, señale la afirmación correcta:**

a) La coriocapilar presenta células endoteliales fenestradas unidas por gap junctions.
b) La membrana de Bruch está formada únicamente por una capa basal.
c) Los vasos del estroma coroideo presentan endotelio fenestrado.
d) La lámina fusca es la zona de transición entre retina y coroides.

**23. ¿Cuál es la longitud aproximada del segmento intracraneal del nervio óptico antes de alcanzar el quiasma?**

a) 4 a 6 mm.
b) 8 a 10 mm.
c) 12 a 16 mm.
d) 20 a 24 mm.

**24. ¿En qué localización suele penetrar el nervio motor en los músculos rectos extraoculares?**

a) En el tercio anterior del músculo.
b) En la unión del tercio medio y el tercio posterior del músculo.
c) En la inserción escleral.
d) En el tendón de origen en el anillo de Zinn.

**25. ¿Qué ramas del nervio facial proporcionan la inervación motora principal a los músculos periorbitarios?**

a) Bucal y mandibular.
b) Temporal y cigomático.
c) Cervical y bucal.
d) Mandibular y cervical.

**26. La vena oftálmica superior drena finalmente en:**

a) Seno cavernoso.
b) Seno sigmoideo.
c) Yugular interna.
d) Vorticosa superior.

**27. Tras una agresión corneal, ¿cuál es el primer proceso de la reepitelización y qué mecanismos lo caracterizan?**

a) La proliferación de células basales limbares, mediada inicialmente por mitosis intensa antes de que exista desplazamiento celular sobre el defecto epitelial.
b) La migración epitelial, en la que las células epiteliales corneales y limbares adyacentes al área lesionada se desplazan hacia la zona defectuosa mediante cambios dinámicos en la adhesión célula-célula y célula-matriz extracelular.
c) La síntesis de colágeno estromal por queratocitos activados, que permite cerrar el defecto epitelial antes de la migración celular.
d) d) La angiogénesis corneal periférica, necesaria para aportar células inflamatorias y permitir la reparación inicial del epitelio.

**28. En relación con el drenaje linfático de la conjuntiva, ¿cuál de las siguientes afirmaciones es correcta?**

a) La conjuntiva carece de vasos linfáticos y su drenaje depende exclusivamente del sistema venoso epiescleral.
b) Los linfáticos conjuntivales se originan principalmente en el limbo y drenan siempre hacia los ganglios cervicales profundos.
c) Los vasos linfáticos conjuntivales forman un plexo anastomótico rico que drena en los linfáticos epiesclerales; la conjuntiva lateral drena sobre todo hacia ganglios preauriculares y la medial hacia ganglios submandibulares.
d) Los vasos linfáticos conjuntivales se localizan únicamente en el párpado superior y no participan en el drenaje de la conjuntiva bulbar.

**29. Una persona paciente presenta epífora por alteración de la bomba lagrimal secundaria a disfunción del músculo orbicular. ¿Qué porción del orbicular participa de forma más importante en el parpadeo involuntario y en el mecanismo de drenaje lagrimal?**

a) Porción orbitaria.
b) Porción preseptal.
c) Porción pretarsal.
d) Músculo elevador del párpado superior.

**30. La agudeza visual de Vernier se define como:**

a) La capacidad para identificar letras o formas cada vez más pequeñas.
b) La luminosidad mínima necesaria para distinguir un blanco de su fondo.
c) El menor grado de desalineación detectable entre dos segmentos lineales.
d) El ángulo visual más pequeño con el que pueden discernirse dos objetos diferentes.

**31. La aberración cromática producida por las lentes:**

a) Provoca que la luz roja se enfoque delante de la azul.
b) En un ojo promedio, la diferencia entre los focos rojo y azul es de 0,5 dioptrías, pero puede ser mucho mayor.
c) Las gafas de sol que bloquean algunos colores aumentan el contenido cromático de la imagen percibida.
d) Empeora en caso de dilatación pupilar.

**32. Para compensar el error de refracción de un ojo amétrope la imagen originada por la lente correctora debe localizarse:**

a) A la misma distancia en metros que el poder dióptrico de la lente correctora.
b) A la mitad de la distancia en metros que el poder dióptrico de la lente correctora.
c) En el punto remoto de la lente.
d) En el punto remoto del ojo.

**33. El error miope de refracción en un ojo es de −8 dioptrías con una distancia al vértice de 12 mm. ¿Cuál es la vergencia de estos rayos en la cara anterior de la córnea?:**

a) - 8,55 D.
b) - 7,09 D.
c) - 7,30 D.
d) - 8,85 D.

**34. ¿Qué refracción es equivalente a la siguiente? +2,50 (-1,50 x 60º):**

a) +2,00 (−1,00 × 60º).
b) +1,00 (+1,50 × 150º).
c) +1,50 (−2,50 × 60º).
d) −1,50 (+2,50 × 150º).

**35. Con respecto a las manchas de Brushfield diga cuál NO es correcta:**

a) Pequeñas motas periféricas que se disponen en anillo concéntrico.
b) Especialmente frecuentes en Síndrome de Down.
c) Hallazgo normal en ojos azules.
d) Hipoplasia focal rodeadas de un anillo de hiperplasia y no tienen potencial maligno.

**36. ¿Cuál es la causa principal de que el coma sea la aberración residual más común en ojos normales tras la corrección con gafas y cómo se manifiesta visualmente?**

a) Se debe al exceso de luz que entra por la pupila; se manifiesta como una visión borrosa circular uniforme.
b) Se debe a que los elementos ópticos del ojo no comparten el mismo eje óptico; se manifiesta como un destello en forma de cola de cometa.
c) Se debe al adelgazamiento del estroma corneal; se manifiesta como una aberración en forma de "silla de playa".
d) Se debe al uso de lentes con una apertura estenopeica pequeña; se manifiesta como una pérdida de la profundidad de campo.

**37. ¿Por qué es fundamental alcanzar un diámetro de aplanamiento de exactamente 3,06 mm al utilizar el tonómetro de Goldmann?**

a) Porque a ese diámetro la córnea se vuelve una esfera ideal y seca, que es justo lo que mide el cono del tonómetro de Goldman.
b) Porque es el diámetro mínimo necesario para que los prismas divididos del tonómetro puedan proyectar una imagen en el biomicroscopio.
c) Porque en esa medida la fuerza de la rigidez escleral y la fuerza de la tensión superficial de las lágrimas se anulan entre sí.
d) Porque un diámetro mayor a 3,06 mm aumentaría artificialmente la tensión superficial, dando un falso negativo en la presión.

**38. ¿Por qué la aberración esférica positiva puede causar "miopía nocturna" y cómo afecta esto a la refracción de la persona paciente en la oscuridad?**

a) Porque al dilatarse la pupila, los rayos periféricos enfocan detrás de la retina, requiriendo una corrección positiva (+0.50 D).
b) Porque la pupila grande permite la entrada de rayos periféricos que enfocan por delante del punto ideal, aumentando la miopía en aproximadamente -0.50 D.
c) Porque la forma de "cuenco" del frente de onda se aplana en la oscuridad, eliminando el error refractivo central.
d) Porque el desenfoque (defocus) compensa exactamente la aberración periférica cuando hay poca luz.

**39. ¿Por qué el eje real del astigmatismo puede no coincidir exactamente con una de las líneas del reloj astigmático?**




a) Porque la persona paciente esté acomodando durante la prueba.
b) Porque el test solo evalúa el astigmatismo regular.
c) Porque el test mide únicamente el eje vertical.
d) Porque las líneas del gráfico del reloj están separadas por 30°.

**40. En la escala de agudeza visual de Snellen en comparación con las escalas LogMAR:**

a) Todas las letras son más o menos igual de legibles.
b) Las líneas están compensadas para una legibilidad uniforme.
c) La presencia de más letras en líneas inferiores produce un efecto de apiñamiento.
d) El espaciado entre letras está ajustado para una óptima interacción de contornos.

**41. Para realizar de manera adecuada una retinoscopía con la técnica del "fogging" la persona paciente debe:**

a) Fijar su vista en una lámina blanca situada a 1 metro.
b) Fijar su vista en una lámina negra situada a 1 metro.
c) Fijar su vista en una luz tenue situada en el fondo de la habitación.
d) Fijar su vista en una luz intensa situada en el fondo de la habitación.

**42. En el transcurso de la retinoscopía la luz reflejada por la retina se desplazará en el mismo sentido del barrido si:**

a) El punto remoto se encuentra entre la persona examinadora y la persona paciente.
b) El punto remoto coincide con la posición de la persona examinadora.
c) El punto remoto se encuentra por detrás de la persona examinadora.
d) El punto remoto coincide con la posición de la persona paciente.

**43. En la técnica de la disociación prismática para valorar el equilibrio refractivo binocular:**

a) Se coloca un prisma vertical de 4 o 5 dioptrías prismáticas delante de un ojo.
b) Se coloca un prisma vertical de 4 o 5 dioptrías prismáticas delante de cada ojo.
c) Se coloca un prisma de base temporal de 4 o 5 dioptrías prismáticas delante de un ojo.
d) Se coloca un prisma de base temporal de 4 o 5 dioptrías prismáticas delante de cada uno de los ojos.

**44. Para que desaparezca la distorsión corneal inducida por lentes de contacto ¿Cuánto tiempo como mínimo se recomienda suspender el uso de lentes de contacto previo a realizar la queratometría de cara a una cirugía?:**

a) 2 semanas para las lentes de contacto blandas.
b) 1 semana para las lentes de contacto blandas.
c) 2 semanas para las lentes de contacto rígidas.
d) 4 semanas para cualquier tipo de lentillas.

**45. En un ojo emétrope, ¿cómo se enfocan las diferentes longitudes de onda respecto a la retina?**

a) La luz azul se enfoca por delante de la retina y la roja por detrás.
b) La luz roja se enfoca delante de la retina y la azul por detrás.
c) La luz verde se enfoca por detrás de la retina y la roja por delante.
d) La luz verde se enfoca por delante de la retina y la roja en la retina.

**46. ¿Cuál de los siguientes no es un método de fabricación de lentes de contacto blandas?:**

a) Moldeado con matriz.
b) Tallado con láser.
c) Centrifugado.
d) Cortado con torno.

**47. En la adaptación de lentes de contacto RPG (rígidas permeables al gas), la alineación apical:**

a) Origina mayor sensación de llevarla puesta.
b) La lente descansa entre los párpados superior e inferior.
c) El borde superior de la lente se adapta bajo el párpado superior.
d) Se le adjudica una adaptación más curva que K.

**48. Las lentes de contacto, en comparación con las lentes que llevan las gafas:**

a) Aumentan las exigencias de convergencia en los hipermétropes.
b) Aumentan las necesidades de acomodación de los miopes.
c) Su efecto sobre la convergencia es independiente de la magnitud del error refractivo.
d) Generan un efecto prismático para los objetos próximos.

**49. En el mundo occidental, el mayor factor de riesgo para queratitis infecciosa es:**

a) Traumatismo corneal.
b) Blefaritis estafilocócica.
c) Uso de lentes de contacto.
d) Ojo seco severo.

**50. Respecto a la ortoqueratologia, ¿qué es cierto?**

a) Son lentes con valores DK bajos.
b) Son lentes de geometría inversa.
c) El riesgo de provocar sequedad ocular es alto.
d) Durante la fase REM del sueño son lentes que se movilizan mucho.

**51. Respecto a la lente ajustable por luz (LAL) desarrollada por Calhoun Vision, señale la afirmación correcta:**

a) La modificación del poder refractivo se realiza antes de la implantación de la lente.
b) El cambio refractivo se logra mediante la contracción térmica del material de la lente.
c) La modificación del poder refractivo se produce gracias a la fotopolimerización de macrómeros sensibles a una longitud de onda específica de luz.
d) El ajuste refractivo solo permite corregir miopía.

**52. Respecto a la separación entre el borde óptico de la lente Artisan / Verisyse y el endotelio corneal, cuál es lo correcto:**




a) 0.5 a 1.0 mm.
b) 1.5 a 2 mm.
c) 2.5 a 3 mm.
d) Es indiferente para este tipo de lentes.

**53. De las siguientes lentes intraoculares ¿Qué afirmación es cierta?**

a) La lente FineVision de Physiol es difractiva trifocal.
b) La lente lentis Mplus de Oculentis Gmbh es difractiva.
c) La lente Tecnis es refractiva.
d) La lente M-flex de Rayner Ltd. es difractiva.

**54. ¿Cuál de las siguientes fórmulas para el cálculo de potencia de lente intraocular utiliza cinco variables?**

a) SRK/T formula.
b) Haigis formula.
c) Barrett Universal ll formula.
d) Holladay l formula.

**55. En la anestesia retrobulbar, los casos de parálisis de pares craneales asociados a dificultades respiratorias se deben a:**

a) Inyección del anestésico en el espacio epidural.
b) Inyección del anestésico en el nervio motor ocular común (III), rama inferior.
c) Inyección del anestésico en la arteria oftálmica.
d) Inyección del anestésico en el espacio subdural.

**56. En la sedación preoperatoria, el fármaco midazolam intravenoso:**

a) Tiene una semivida de eliminación de 1 hora.
b) El efecto se puede contrarrestar con flumacenilo.
c) El efecto se puede contrarrestar con naloxona.
d) Es un fármaco de base lipoidea.

**57. Es un anestésico local del grupo éster:**

a) Tetracaína.
b) Lidocaína.
c) Bupivacaína.
d) Mepivacaína.

**58. La hipertermia maligna, complicación intraoperatoria desencadenada por ciertos fármacos anestésicos:**

a) Ocurre especialmente en ancianos.
b) Tiene comienzo súbito de bradicardia.
c) Puede asociarse a estrabismo, distrofia muscular y ptosis congénita.
d) Se asocia al uso de óxido nitroso como anestésico por inhalación.

**59. La cantidad de anestesia subtenoniana recomendada en cirugía ocular es de:**

a) Entre 1 y 3 cc.
b) Entre 3 y 5 cc.
c) Mínimo 5 cc.
d) Depende de la cirugía a realizar.

**60. Sobre los anestésicos tópicos, ¿cuál de las siguientes afirmaciones es correcta?**

a) La lidocaína acelera significativamente la cicatrización de los defectos epiteliales.
b) La toxicidad endotelial suele estar vinculada a la presencia de conservantes como el cloruro de benzalconio en casos de trauma penetrante.
c) Los anestésicos tópicos aumentan la estabilidad de la película lagrimal.
d) No existen riesgos de reacciones alérgicas con el uso de estos fármacos.

**61. ¿Cuál de las siguientes afirmaciones sobre el midazolam es correcta?**

a) Es una benzodiacepina de acción prolongada con vida media de 24 horas.
b) Se administra por vía intravenosa en incrementos de 0,5–1 mg.
c) No puede revertirse en caso de sobredosis.
d) Produce una recuperación muy lenta de la persona paciente.

**62. Para la corrección de la presbicia puede utilizarse:**

a) Implantes intraestromales.
b) Extracción de lentícula refractiva (RelEx).
c) LASEK (queratomileusis epitelial con láser).
d) Implante fáquico de cámara posterior (lente de contacto implantable, ICL).

**63. La técnica de queratoplastia laminar anterior profunda (QLAP-DALK):**

a) No está indicada en enfermedades inflamatorias crónicas, como la queratoconjuntivitis atópica.
b) Las suturas deben mantenerse como mínimo un año.
c) El contaje endotelial de la córnea donante debe ser, al menos, de 1800 células por $mm^2$.
d) La turbidez de la interfase puede limitar la mejor agudeza visual.

**64. La queratoplastia conductiva (CK):**

a) Consiste en la aplicación de calor generado por un láser de Holmio.
b) La regresión significativa del efecto obtenido con ella es rara.
c) La córnea debe tener un espesor mínimo de 400 µ.
d) Se realiza aplicando energía de radiofrecuencia en el estroma corneal.

**65. En la técnica de LASIK (queratomileusis asistida con láser), la queratitis laminar difusa (arenas del Sahara) se caracteriza por:**

a) Turbidez subepitelial.
b) Defectos epiteliales persistentes.
c) Depósitos granulares en la interfase.
d) Invasión epitelial bajo el colgajo.

**66. Se puede acelerar la resolución del hidrops corneal por medio de:**

a) Lente de contacto de vendaje.
b) Oclusión.
c) Inyección de gas en cámara anterior.
d) Crosslinking.

**67. En caso de pérdida de succión durante la creación de un flap con láser femtosegundo, la conducta más adecuada puede incluir:**

a) Abandonar la cirugía y reprogramarla semanas después obligatoriamente.
b) Realizar un segundo pase inmediato del láser femtosegundo con un diámetro más pequeño para crear un flap nuevo.
c) Proceder directamente a ablación con láser excímer sin rehacer el flap.
d) Acabar el flap con un microqueratomo mecanico a una profundidad mayor de la programada en el femtosegundo.

**68. Si un cirujano cambia su telelupa de x3.5 – 500 por una de x3.5 -250 para acercarse más al campo quirúrgico, ¿qué ocurre con la magnificación total de la imagen?**

a) La magnificación se mantiene igual (x1.75) porque el telescopio sigue siendo de x3.5.
b) La magnificación disminuye a la mitad (x1.75)
c) La magnificación se duplica (x3.5) porque la potencia de la lente de trabajo aumenta a +4D
d) La magnificación aumenta cuatro veces (x7) debido al cambio de la distancia focal.

**69. ¿Cuál es el mecanismo por el cual el procedimiento IntraCor busca corregir la presbicia en la persona paciente?**

a) Mediante el aplanamiento de la zona medioperiférica con láser excimer.
b) Provocando una elevación en el centro de la córnea al crear con láser femtosegundo anillos estromales concéntricos.
c) Eliminando parte del estroma central con láser femtosegundo para aumentar la profundidad de campo.
d) Insertando un disco opaco intraestromal para imitar el efecto de un agujero estenopeico.

**70. Según estudios sobre la cirugía refractiva laser en pacientes embarazadas, ¿Cuál de las siguientes afirmaciones es correcta?**

a) La película lagrimal no se ve alterada durante el embarazo.
b) El embarazo puede provocar cambios en el grosor y curvatura de la córnea.
c) Hay mayor riesgo de formación de haze (neblina corneal), regresión miópica o incluso sobrecorrecciones en pacientes que se quedaron embarazadas hasta en los 5 meses posteriores a la cirugía

d) Se recomienda a las pacientes que esperen al menos 1 año después del parto para someterse a una cirugía refractiva laser.

**71. ¿Cuál es la evidencia actual sobre el riesgo de transmisión del VIH mediante el humo del láser en la cirugía refractiva?**

a) Se ha confirmado algún caso de transmisión de VIH por este medio.
b) No hay casos reportados de transmisión por el humo del láser, pero si hay un riesgo teórico.
c) El riesgo es inexistente debido a la alta temperatura del láser.
d) El láser de femtosegundo elimina el virus en el aire.

**72. ¿Dónde se coloca habitualmente una lente intraocular piggyback para corregir un error refractivo residual después de la cirugía de catarata?**

a) En el saco capsular junto con la lente intraocular primaria.
b) En el sulcus ciliar, adyacente a la lente en el saco capsular
c) En la cámara anterior sobre el iris.
d) Todas las posiciones son correctas.

**73. ¿Cuál de los siguientes factores aumenta el riesgo de rechazo en un trasplante corneal?**

a) Ausencia de vasos sanguíneos en la córnea.
b) Injertos corneales mayores de 8 mm de diámetro.
c) Escasa presencia de células presentadoras de antígenos.
d) Cornea de donante femenino.

**74. ¿Cuál es la causa principal de la diplopía postoperatoria en personas pacientes sometidas a cirugía refractiva con antecedentes de microtropía o ambliopía funcional?**

a) Un conflicto sensorial derivado de la inversión de la dominancia visual en presencia de correspondencia retiniana anómala.
b) Una alteración en la ley de Hering por la variación del estímulo acomodativo tras la ablación.
c) La inducción de una anisotropía de campo debida a la variación del espesor corneal central
d) Un desplazamiento mecánico de los ejes oculares provocado por la manipulación del estroma corneal.

**75. ¿Cuál es el grosor mínimo recomendado del lecho corneal residual tras una cirugía LASIK para reducir el riesgo de ectasia corneal iatrogénica?**

a) 150 micras.
b) 200 micras.
c) 250 micras.
d) 300 micras.

**76. Si durante un procedimiento de Epi-LASIK ocurre una complicación del flap epitelial, la conducta más habitual es:**

a) Abandonar la cirugía definitivamente.
b) Convertir el procedimiento en PRK.
c) Convertirlo en LASIK.
d) Colocar una lentilla terapéutica.

**77. En relación con las diferencias técnicas entre LASEK y Epi-LASIK, señale la afirmación correcta:**

a) En LASEK la separación del epitelio se realiza mediante microqueratomo mecánico.
b) En epi-LASIK el epitelio se elimina completamente antes de la ablación láser.
c) En LASEK no se crea ningún tipo de flap epitelial.
d) En epi-LASIK la separación epitelial se realiza mecánicamente evitando el uso de alcohol u otros agentes químicos.

**78. ¿Cuál es la principal razón de la disminución de la sensibilidad al contraste en frecuencias espaciales altas (>6 cpd)?**

a) Saturación de los fotorreceptores.
b) Influencia de la difracción y las aberraciones ópticas del sistema ocular.
c) Paso de la luz por diferentes estructuras curvas del sistema óptico ocular.
d) Limitación por el tamaño pupilar.

**79. La operación de Wies en el entropión involutivo consiste en:**

a) Reinserción de los retractores del párpado inferior.
b) La división horizontal de todo el espesor del párpado y la aplicación de suturas eversoras.
c) Sutura del orbicular preseptal sobre el orbicular pretarsal.
d) Tarsotomía transversal.

**80. El aspecto de endotelio “en plata batida” es típico de:**

a) Síndrome de Cogan-Reese.
b) Síndrome de Posner.
c) Síndrome de Fuchs.
d) Síndrome de Chandler.

**81. ¿Cuál de estas distrofias corneales, no corresponde a las Distrofias de la capa de Bowman?:**

a) Distrofia de Reis-Bücklers.
b) Distrofia en panal de Thiel y Behnke.
c) Distrofia corneal de Avelino.
d) Queratopatía en banda heredada.

**82. Indique la respuesta correcta respecto a las celulitis preseptales:**

a) En niños/as la causa más frecuente es la otitis.
b) En adultos, se suele relacionar con la presencia de sinusitis.




c) El patógeno más frecuente en celulitis preseptales tras traumatismo es *Staphylococcus aureus*.
d) No es necesario realizar un TAC orbitario en estos casos.

**83. Una de estas condiciones NO se asocia a erosión corneal recidivante:**

a) Traumatismo con objeto romo.
b) Distrofia de Reis-Bücklers.
c) Disfunción meibomiana.
d) Distrofia granular.

**84. En la clasificación de gravedad de la OMS para la xeroftalmía, el grado X1 es:**

a) Ceguera nocturna.
b) Xerosis conjuntival con manchas de Bitot.
c) Xerosis corneal.
d) Fondo xeroftálmico.

**85. La tasa de recurrencia herpética en la córnea después de un primer episodio es aproximadamente de:**

a) 50 % a 1 año y 80 % a 10 años.
b) 10 % a 1 año y 50 % a 10 años.
c) 30 % a 1 año y 70 % a 10 años.
d) >5 % a 1 año y 20 % a 10 años.

**86. Un hallazgo frecuente en el síndrome de laxitud palpebra (“floppy”) es:**

a) Retracción del párpado superior.
b) Ptosis de las pestañas.
c) Conjuntivitis folicular.
d) Queratoconjuntivitis límbica superior.

**87. El carcinoma de células escamosas del párpado (señalar la FALSA):**

a) Tiende a afectar al párpado superior.
b) Puede invadir el espacio intracraneal por vía perineural.
c) Afecta más a personas pacientes inmunocomprometidas.
d) Puede provocar metástasis a través de ganglios regionales.

**88. En la blefaritis es falso que:**

a) A menudo se asocian la forma anterior y la posterior.
b) La forma posterior (meibomiana) se asocia más a infestación por Demodex.
c) Puede asociarse a degeneración de Salzmann.
d) Se puede asociar a epiteliopatía en oleada pseudodendrítica.

**89. ¿Qué valor del BUT se considera como límite para ser sospechoso de ojo seco?:**

a) 10 segundos.
b) 12 segundos.
c) 15 segundos.
d) 20 segundos.

**90. Todos los siguientes procedimientos son útiles en la fase aguda de las causticaciones por álcalis, EXCEPTO:**

a) Injerto de membrana amniótica.
b) Avance de la cápsula de Tenon con sutura al limbo.
c) Injerto conjuntival o de otra membrana mucosa.
d) Pegamento biológico.

**91. Tras una queratoconjuntivitis adenoviral aguda, una persona paciente desarrolla pequeñas opacidades blancas en la córnea central y paracentral. El epitelio está intacto y no hay defectos epiteliales activos. ¿Qué tipo de lesión corneal presenta?**

a) Queratitis epitelial dendrítica.
b) Infiltrados subepiteliales inmunes.
c) Úlcera corneal infecciosa activa.
d) Degeneración marginal de Terrien.

**92. Una persona paciente presenta prurito ocular intenso, quemosis e hiperemia tras exposición a un alérgeno. El proceso está mediado por linfocitos Th2, producción de IgE, unión de esta a mastocitos y liberación de histamina y otros mediadores inflamatorios. ¿Qué tipo de hipersensibilidad explica mejor este cuadro?**

a) Hipersensibilidad tipo I.
b) Hipersensibilidad tipo II.
c) Hipersensibilidad tipo III.
d) Hipersensibilidad tipo IV.

**93. ¿Qué técnica permite evaluar de forma clínica el endotelio corneal, incluyendo densidad celular, morfología, coeficiente de variación y porcentaje de células hexagonales?**

a) Topografía corneal.
b) Microscopía especular.
c) Paquimetría ultrasónica.
d) Biometría óptica.

**94. ¿Qué efecto puede producir una presión intraocular persistentemente elevada sobre el endotelio corneal?**

a) Aumento progresivo de la densidad endotelial.




b) Pérdida gradual de células endoteliales y disminución progresiva de su función.
c) Transformación del endotelio en epitelio corneal.
d) Ausencia total de cambios endoteliales en todos los casos.

**95. ¿Qué ocurre habitualmente con la densidad de células endoteliales después de una queratoplastia penetrante?**

a) Permanece estable desde el primer mes postoperatorio.
b) Aumenta progresivamente por proliferación endotelial del injerto.
c) Disminuye de forma importante tras la cirugía y puede seguir reduciéndose durante años.
d) Solo disminuye si aparece rechazo inmunológico del injerto.

**96. ¿Qué alteraciones endoteliales corneales se han descrito en la diabetes?**

a) Aumento constante de la densidad celular endotelial y ausencia de cambios morfológicos.
b) Disminución de la densidad celular, aumento del polimorfismo y reducción del porcentaje de células hexagonales.
c) Transformación del endotelio en epitelio escamoso queratinizado.
d) Afectación exclusiva del estroma corneal sin cambios endoteliales.

**97. ¿Para qué resulta útil la biomicroscopía ultrasónica en enfermedades corneales?**

a) Para medir exclusivamente la producción lagrimal basal.
b) Para valorar edema corneal, desprendimiento de la membrana de Descemet, malposición de lentes intraoculares y opacidades corneales que dificultan la visualización del segmento anterior.
c) Para sustituir siempre a la angiografía fluoresceínica en enfermedades retinianas.
d) Para determinar únicamente la presión intraocular.

**98. ¿Qué grupo de enfermedades metabólicas hereditarias puede producir opacificación corneal por acumulación de glucosaminoglucanos en la córnea?**

a) Mucopolisacaridosis.
b) Enfermedad de Wilson.
c) Albinismo ocular.
d) Distrofia endotelial de Fuchs.

**99. En el tratamiento de una queratitis infecciosa, ¿qué elementos deben guiar la modificación del tratamiento antibiótico inicial?**

a) Únicamente el resultado inicial de la tinción de Gram.
b) La localización anatómica de la úlcera, sin valorar la evolución clínica.




c) La respuesta clínica, incluyendo cierre del defecto epitelial, disminución del infiltrado, reducción de la inflamación y mejoría del dolor.
d) La suspensión precoz del antibiótico en cuanto desaparece el dolor.

**100. ¿Qué manejo inicial se recomienda en el ectropión paralítico cuando existe parálisis facial reciente y riesgo de exposición corneal?**

a) Cirugía inmediata en todos los casos.
b) Lubricantes, pomadas, cierre nocturno con cinta y protección corneal, especialmente si el fenómeno de Bell es pobre.
c) Suspender toda lubricación para estimular el parpadeo espontáneo.
d) Realizar solo tratamiento antibiótico sistémico prolongado.

**101. ¿Cuál es el tratamiento indicado para un oncocitoma conjuntival o anexial?**

a) Observación, porque suele desaparecer espontáneamente.
b) Corticoides tópicos prolongados.
c) Escisión quirúrgica.
d) Radioterapia externa.

**102. ¿Cuál es la base del tratamiento de la disfunción de las glándulas de Meibomio?**

a) Antivirales tópicos y oclusión permanente de los puntos lagrimales.
b) Higiene palpebral con compresas calientes, masaje del párpado y limpieza del borde palpebral.
c) Cirugía precoz de las glándulas de Meibomio.
d) Suspensión completa de lubricantes y antibióticos tópicos.

**103. ¿Qué mecanismo explica principalmente el ojo seco en el síndrome de Sjögren?**

a) Obstrucción mecánica del conducto nasolagrimal.
b) Destrucción autoinmune de la glándula lagrimal con infiltración linfocítica e hiposecreción acuosa.
c) Aumento primario de la secreción lagrimal refleja.
d) Alteración aislada de las glándulas de Meibomio sin afectación lagrimal.

**104. ¿Qué hallazgo histológico es muy característico del nevus conjuntival y ayuda a diferenciarlo de otras lesiones melanocíticas?**

a) Ausencia completa de componente epitelial.
b) Inclusiones quísticas epiteliales con células caliciformes.
c) Necrosis extensa del epitelio conjuntival.




d) Invasión obligada de la esclera.

**105. ¿Qué microorganismo se asocia con mayor frecuencia a conjuntivitis bacteriana hiperaguda con secreción purulenta abundante, quemosis marcada y riesgo de queratitis o perforación corneal?**

a) Chlamydia trachomatis.
b) Neisseria gonorrhoeae.
c) Adenovirus.
d) Staphylococcus epidermidis.

**106. ¿Qué dato debe tenerse en cuenta ante una conjuntivitis folicular por virus herpes simple?**

a) Siempre produce afectación corneal grave desde el inicio.
b) Puede confundirse con conjuntivitis adenoviral, especialmente si no hay lesiones cutáneas ni corneales típicas.
c) Nunca se acompaña de adenopatía preauricular.
d) Los corticoides tópicos son el tratamiento inicial de elección.

**107. ¿Cuál es el enfoque terapéutico principal en el penfigoide cicatricial ocular progresivo?**

a) Tratamiento exclusivo con lubricantes y observación.
b) Corticoides tópicos como única medida a largo plazo.
c) Inmunosupresión sistémica con fármacos como dapsona, azatioprina, metotrexato, micofenolato o ciclofosfamida según la gravedad.
d) Antibióticos tópicos prolongados para evitar la progresión cicatricial.

**108. ¿Con qué trastorno sistémico se asocia clásicamente la conjuntivitis leñosa?**

a) Déficit de plasminógeno tipo I.
b) Déficit de vitamina A.
c) Enfermedad de Wilson.
d) Deficiencia de complemento C3.

**109. Sobre las lesiones benignas y malignas de los párpados, seleccione la opción que describe mejor su comportamiento clínico.**

a) El carcinoma basocelular es un tumor de crecimiento rápido, con metástasis frecuentes a ganglios linfáticos y predilección por el párpado superior.
b) El xantelasma suele ser unilateral, aparece sobre todo en niños/as y no se relaciona con alteraciones sistémicas.
c) El carcinoma escamoso es menos frecuente que el carcinoma basocelular, pero más agresivo, con metástasis ganglionares en aproximadamente el 20% de los casos.
d) El nevus melanocítico intradérmico aparece típicamente en jóvenes como una lesión plana marrón con alto potencial maligno.

**110. Para diferenciar triquiasis y distiquiasis adquirida, ¿qué rasgo permite distinguirlas?**




a) En la triquiasis, las pestañas están desviadas posteriormente, pero nacen de localizaciones normales; en la distiquiasis adquirida, las pestañas suelen ser no pigmentadas, cortas y originarse en los orificios de las glándulas de Meibomio.
b) En la triquiasis, las pestañas nacen de los orificios de las glándulas de Meibomio por metaplasia glandular; en la distiquiasis adquirida, las pestañas nacen de localizaciones normales, pero se dirigen hacia atrás.
c) La triquiasis es siempre congénita y autosómica dominante, mientras que la distiquiasis adquirida aparece típicamente en lactantes y suele tolerarse bien durante la infancia.
d) La triquiasis se caracteriza por ausencia de pestañas, mientras que la distiquiasis adquirida produce blanqueamiento prematuro localizado de pestañas y cejas.

**111. En las alteraciones palpebrales adquiridas, ¿qué asociación entre mecanismo, hallazgo clínico y tratamiento resulta más adecuada?**

a) La ptosis involutiva se debe a disfunción del músculo frontal, presenta mala función del elevador y se trata habitualmente con suspensión frontal bilateral.
b) El ectropión cicatricial se produce por parálisis del nervio facial, mejora al abrir la boca y se trata de forma definitiva con peso de oro o platino en el párpado superior.
c) El entropión involutivo se debe exclusivamente a cicatrización conjuntival, afecta por igual al párpado superior e inferior y requiere injerto tisular en todos los casos.
d) El ectropión paralítico se relaciona con parálisis facial, produce epífora por malposición del punto lagrimal, fallo de la bomba lagrimal y exposición corneal, y puede tratarse con medidas temporales como lubricación, cierre nocturno con cinta o tarsorrafia.

**112. Sobre la película lagrimal y la clasificación de la queratoconjuntivitis seca, identifique la opción que resume adecuadamente la fisiopatología.**

a) La capa mucosa es secretada por las glándulas lagrimales y su función principal es aportar oxígeno al epitelio corneal.
b) La sequedad ocular por enfermedad de las glándulas de Meibomio se clasifica como déficit de la capa acuosa, ya que estas glándulas producen la mayor parte del componente acuoso lagrimal.
c) La capa lipídica, secretada por las glándulas de Meibomio, ayuda a prevenir la evaporación y a mantener el grosor de la película lagrimal; por ello, la enfermedad meibomiana se incluye dentro de las formas evaporativas de queratoconjuntivitis seca.
d) La xeroftalmía se define como sequedad ocular secundaria a cicatrización conjuntival grave con queratinización extrema.

**113. En el diagnóstico del síndrome de ojo seco, ¿qué dato sobre las pruebas especiales debe recordarse?**

a) El tiempo de ruptura de la película lagrimal se considera anormal si es inferior a 10 segundos, y mide el intervalo entre el último parpadeo y la aparición de la primera zona seca distribuida aleatoriamente.
b) El prueba de Schirmer sin anestesia mide exclusivamente la secreción basal, mientras que con anestesia mide la secreción refleja máxima.
c) La tinción con verde lisamina tiñe únicamente el epitelio corneal sano, por lo que resulta más dolorosa que la rosa de Bengala.
d) Una osmolaridad lagrimal de 316 mOsm/L permite distinguir entre ojo sano y ojo seco, pero no se relaciona con la gravedad clínica ni con la respuesta al tratamiento.

**114. En el tratamiento del ojo seco, ¿qué medida terapéutica se relaciona adecuadamente con su indicación o precaución?**

a) La oclusión permanente de los cuatro puntos lagrimales debe realizarse de entrada en todos los casos leves para evitar la evaporación lagrimal.
b) Los colirios con acetilcisteína al 5% se utilizan específicamente en presencia de filamentos corneales.
c) Los sustitutos lagrimales con derivados de celulosa se reservan exclusivamente para casos graves, mientras que el suero autólogo se usa solo en formas leves.
d) Los corticoides tópicos a dosis bajas están contraindicados en las exacerbaciones agudas porque aumentan la inflamación mediada por linfocitos T.

**115. En el penfigoide mucoso o cicatricial ocular, ¿qué opción integra su mecanismo inmunológico, sus manifestaciones conjuntivales y su evolución avanzada?**

a) Es una reacción de hipersensibilidad tipo I mediada por IgE, que produce conjuntivitis folicular aguda sin fibrosis ni afectación corneal significativa.
b) Se caracteriza por una respuesta autoinmune tipo IV, limitada a la piel, con formación de vesículas cutáneas pero sin afectación de membranas basales epiteliales.
c) Es un grupo de enfermedades ampollosas mucocutáneas crónicas con hipersensibilidad tipo II, depósito de anticuerpos y complemento en membranas basales epiteliales, pudiendo causar fibrosis subconjuntival, simbléfaron y opacificación corneal terminal.
d) Es una enfermedad infecciosa bilateral de inicio brusco, secundaria habitualmente a Bartonella henselae, con linfadenopatía preauricular ipsilateral.

**116. En el síndrome de Stevens–Johnson/necrólisis epidérmica tóxica, ¿qué dato clínico o terapéutico debe tenerse en cuenta?**

a) Puede estar desencadenado por múltiples fármacos, incluidos sulfonamidas, trimetoprim, AINEs y anticonvulsivantes, y en la fase aguda ocular puede producir costras hemorrágicas palpebrales, conjuntivitis papilar, membranas o pseudomembranas y defectos epiteliales corneales.
b) Es una conjuntivitis cicatricial exclusivamente ocular, sin manifestaciones sistémicas, que nunca afecta a piel ni mucosas orales.
c) Su tratamiento ocular agudo consiste únicamente en observación, porque la lisis de simbléfaron y la retirada de membranas están contraindicadas.
d) La forma tardía se caracteriza por ausencia de queratinización, conservación de los fórnices y desaparición completa del riesgo de triquiasis o anquilobléfaron.

**117. En una persona paciente tras trasplante alogénico de células madre hematológicas que presenta ojo seco, visión borrosa, blefaritis, hiperemia conjuntival, pseudomembranas y queratitis filamentosa, ¿qué diagnóstico y tratamiento principal se ajustan mejor al cuadro?**

a) Conjuntivitis leñosa; el tratamiento principal es suspender los betabloqueantes tópicos y realizar queratoplastia penetrante inmediata.
b) Penfigoide cicatricial ocular; el tratamiento principal son antibióticos sistémicos y drenaje quirúrgico del saco lagrimal.

c) Pinguécula inflamada; el tratamiento principal es exéresis conjuntival amplia con mitomicina C de entrada.
d) Enfermedad injerto contra huésped; el tratamiento incluye lubricantes, corticoides y ciclosporina tópica al 0,5%, que se considera el pilar terapéutico.

**118. En las degeneraciones conjuntivales, ¿qué relación entre lesión, mecanismo y manejo es la más adecuada?**

a) La pinguécula es una invasión fibrovascular triangular de la córnea, siempre medial, cuyo tratamiento principal es queratoplastia lamelar periférica.
b) El pterigión se relaciona con daño actínico en personas de climas soleados, puede inducir astigmatismo u obstruir el eje visual, y puede tratarse con lubricantes, corticoides en episodios inflamatorios, protección ultravioleta y cirugía si es necesario.
c) Las concreciones son quistes transparentes llenos de líquido, revestidos por doble capa epitelial, que se tratan inicialmente mediante punción con aguja para favorecer la adhesión.
d) La conjuntivocalasia se debe a una infección por Actinomyces, produce masas blanco-rojizas de consistencia leñosa y exige heparina tópica horaria tras la resección.

**119. En la distrofia endotelial de Fuchs, ¿qué evolución clínica y consideración preoperatoria deben reconocerse?**

a) Se inicia típicamente en la infancia con edema corneal bilateral difuso y aspecto azul grisáceo, siendo el retraso en la queratoplastia beneficioso para evitar ambliopía.
b) Se identifica de forma incidental por lesiones endoteliales vesiculares bilaterales y no requiere tratamiento en la mayoría de los casos.
c) Comienza en edades avanzadas con córnea guttata, puede progresar a edema estromal y epitelial con visión borrosa matutina, y la cirugía de catarata puede acelerar la pérdida endotelial.
d) Se caracteriza por depósitos de cobre en la membrana de Descemet periférica y se trata reduciendo la absorción sistémica de cobre.

**120. En las degeneraciones corneales relacionadas con la edad, ¿qué lesión se corresponde con la descripción clínica planteada?**

a) El arco senil consiste en un depósito lipídico estromal perilímbico que progresa hasta formar una banda circunferencial separada del limbo por una zona clara.
b) La córnea farinata produce opacidades poligonales gris-blanquecinas del estroma anterior separadas por espacios claros.
c) El crocodile shagreen se caracteriza por depósitos harinosos diminutos en el estroma profundo, más prominentes centralmente.
d) La queratopatía punteada de las Indias Occidentales aparece en niños/as sintomáticos/as con lesiones mayores de 2 mm en el endotelio corneal.

**121. En una persona paciente con queratopatía en banda, ¿qué opción resume su localización, causas y tratamiento?**

a) Es un depósito de lípidos en el estroma posterior, típicamente secundario a vascularización corneal por herpes simple, y se trata con fotocoagulación de vasos nutricios.
b) Es una degeneración bilateral por exposición ultravioleta en varones que trabajan al aire libre, caracterizada por gránulos ambarinos interpalpebrales.
c) Es una opacidad nodular superficial azul-grisácea asociada a irritación corneal crónica, tratada siempre mediante trasplante penetrante.
d) Consiste en depósito de sales cálcicas en la capa de Bowman, membrana basal epitelial y estroma anterior; puede asociarse a uveítis anterior crónica, glaucoma o ptisis bulbi, y tratarse con quelación con EDTA.

**122. Al comparar la queratoplastia lamelar anterior profunda con la queratoplastia endotelial con stripping de Descemet, ¿qué diferencia debe reconocerse?**

a) La queratoplastia lamelar anterior profunda está indicada en enfermedades endoteliales, mientras que la queratoplastia endotelial se reserva para opacidades del tercio superficial del estroma.
b) La queratoplastia endotelial con stripping de Descemet elimina el endotelio y la membrana de Descemet, introduce tejido donante plegado por una pequeña incisión limbar y puede presentar luxación posterior del injerto.
c) La queratoplastia lamelar anterior profunda siempre produce rechazo endotelial, por lo que está contraindicada en enfermedades inflamatorias crónicas.
d) La queratoplastia endotelial con stripping de Descemet exige suturas corneales completas y provoca grandes cambios refractivos, por lo que es estructuralmente más débil que la queratoplastia penetrante.

**123. En una persona paciente con dolor ocular intenso, progresivo, irradiado, que interfiere con el sueño y responde mal a la analgesia, asociado a áreas de edema escleral con episclera y conjuntivas suprayacentes no perfundidas, ¿qué diagnóstico es más probable?**

a) El cuadro corresponde a epiescleritis nodular, que se caracteriza por nódulos superficiales dolorosos y ausencia de engrosamiento escleral profundo.
b) Se trata probablemente de escleromalacia perforante, típica de mujeres ancianas con artritis reumatoide, pero caracterizada por ausencia de dolor y de congestión vascular.
c) El diagnóstico más probable es escleritis posterior, cuya prueba característica es la osmolaridad lagrimal elevada y cuyo tratamiento se basa solo en lubricantes.
d) El cuadro sugiere escleritis anterior necrotizante con inflamación de tipo vaso-oclusivo, frecuentemente asociada a artritis reumatoide y con riesgo de necrosis escleral.

**124. El meningioma de la vaina del nervio óptico:**

a) Es más frecuente en la neurofibromatosis tipo 1 (NF1).
b) El 50 % aparece en la infancia.
c) Existen 2 tipos histopatológicamente: meningotelial y psamomatoso.
d) Producen atrofia de nervio óptico sin edema de papila.

**125. ¿Cuál es el tipo de fractura que más comúnmente produce la formación de una fístula arteriovenosa que afecta a la órbita?:**

a) Fractura del tipo estallido orbitario.
b) Fractura de la base del cráneo.
c) Fractura del seno frontal.
d) Trauma intracraneal perforante.

**126. La neuropatía óptica traumática:**

a) Ocurre hasta en el 5 % de las fracturas faciales.
b) La neuropatía indirecta es bastante menos frecuente que la directa.
c) La visión es buena al principio, pero se va deteriorando rápidamente en días o semanas.
d) Todas las anteriores son correctas.

**127. Niño con parálisis de la mirada vertical en supraversión y retracción palpebral superior. ¿Qué región debe revisarse en la RMN?:**

a) Polígono de Willis.
b) Lóbulo occipital.
c) Lóbulo frontal.
d) Glándula pineal.

**128. Es INCORRECTO que un Adenoma Lagrimal pleomorfo provoque:**

a) Exoftalmos y desplazamiento del globo ocular.
b) Se debe hacer una biopsia previa.
c) Sus hallazgos radiológicos son bastante característicos.
d) El manejo quirúrgico inapropiado supone un riesgo para la vida de la persona paciente.

**129. En una persona paciente con edema palpebral unilateral doloroso, ¿qué combinación de hallazgos sugiere celulitis orbitaria bacteriana en lugar de celulitis preseptal?**

a) Párpado rojo y doloroso unilateral, sin proptosis ni quemosis, con motilidad ocular y función del nervio óptico conservadas.
b) Opacificación limitada a los tejidos anteriores al septo orbitario en la TC, con tratamiento habitual mediante antibióticos orales.
c) Inicio rápido con dolor, alteración visual, malestar general, proptosis, oftalmoplejía dolorosa y posible disfunción del nervio óptico.
d) Inflamación subcutánea anterior al septo orbitario secundaria a traumatismo cutáneo o extensión desde un orzuelo.

**130. Ante una masa de la glándula lagrimal de crecimiento lento, indolora y de más de un año de evolución, localizada en la fosa lagrimal y asociada a distopía inferonasal, ¿qué conducta diagnóstica o terapéutica debe considerarse?**

a) Debe evitarse la biopsia previa si se sospecha adenoma pleomorfo de glándula lagrimal, ya que puede favorecer la siembra tumoral y aumentar el riesgo de recurrencia.

b) La biopsia incisional es obligatoria antes de la exéresis, porque el adenoma pleomorfo tiene mal pronóstico vital y alta tendencia a invasión ósea.
c) El carcinoma de glándula lagrimal suele presentarse como una masa indolora de crecimiento muy lento, con bordes regulares y sin destrucción ósea.
d) El dacryops se origina por herniación de contenido intracraneal a través de un defecto congénito de la base del cráneo.

**131. En un niño de aproximadamente 7 años con proptosis unilateral de rápida progresión, piel suprayacente roja e inflamada pero no caliente, y una masa orbitaria mal definida con destrucción ósea en la imagen, ¿qué diagnóstico y tratamiento encajan mejor con el cuadro descrito?**

a) El diagnóstico más probable es linfoma orbitario, típico de la infancia y tratado principalmente con cirugía radical.
b) Se trata probablemente de un hemangioma cavernoso, característico por proptosis axial lentamente progresiva en la cuarta o quinta década de la vida.
c) El cuadro sugiere metástasis orbitaria adulta, cuyo origen más frecuente es el neuroblastoma abdominal.
d) El diagnóstico más probable es rabdomiosarcoma, la neoplasia orbitaria primaria maligna más frecuente en la infancia, tratada con radioterapia y quimioterapia.

**132. La causa más común de obstrucción del conducto lagrimal es:**

a) Traumatismo orbitario, incluyendo la cirugía nasal y paranasal.
b) Enfermedades granulomatosas como Wegener y sarcoidosis.
c) Estenosis idiopática.
d) Hipertrofia de la mucosa de los cornetes, con desviación de tabique.

**133. Una de estas alteraciones no es causa de epífora:**

a) Conjuntivochalasis.
b) Queratitis límbica superior.
c) Ectropión palpebral.
d) Laxitud palpebral.

**134. Una dacriocistografía con contraste estará indicada en:**

a) Sospecha de tumor.
b) Mucocele del saco lagrimal.
c) Dacriocistitis aguda.
d) Epífora funcional.

**135. En una persona paciente con sospecha de ojo seco, se realiza una prueba en la que se instilan 5 µl de fluoresceína al 0,1%, se pide a la persona paciente que parpadee y, tras 10 minutos, se mide el humedecimiento de una tira de papel junto con la dilución del colorante. ¿Qué aspecto evalúa principalmente esta prueba?**

a) La producción lipídica de las glándulas de Meibomio.

b) El aclaramiento lagrimal y la renovación de la lágrima.
c) La sensibilidad corneal central.
d) La estabilidad de la película lagrimal mediante el tiempo de ruptura.

**136. En una persona paciente con epífora, la irrigación lagrimal muestra un «soft stop» y se confirma una obstrucción canalicular total individual con 6–8 mm de canalículo normal permeable entre el punto lagrimal y la obstrucción. ¿Cuál sería el tratamiento más adecuado según el texto?**

a) Dacriocistorrinostomía, al tratarse de una obstrucción completa del conducto nasolagrimal.
b) Canalículo-dacriocistorrinostomía, siempre que exista un segmento canalicular funcional de 6–8 mm entre el punto lagrimal y la obstrucción.
c) Retropunctal cautery, porque el «soft stop» indica eversión pura del punto lagrimal.
d) Dilatación aislada del punto lagrimal, ya que suele proporcionar mejoría mantenida a largo plazo.

**137. En un lactante con epífora desde el nacimiento, secreción pegajosa y reflujo de material purulento al presionar sobre el saco lagrimal, ¿qué enfoque diagnóstico y terapéutico debe tenerse en cuenta?**

a) Una prueba de Jones positivo, con fluoresceína visible en la fosa nasal, confirma una obstrucción nasolagrimal parcial.
b) La ausencia de recuperación de fluoresceína en la nariz indica que el lagrimeo se debe a hipersecreción secundaria a enfermedad del segmento anterior.
c) La dacriocistorrinostomía es el tratamiento inicial de elección, ya que la resolución espontánea es excepcional tras el nacimiento.
d) Debe considerarse el glaucoma congénito en el diagnóstico diferencial, y el manejo inicial suele ser conservador porque aproximadamente el 95% de los casos se resuelven espontáneamente en los primeros 12 meses.

**138. Sobre la cirugía lagrimal del adulto y las infecciones del sistema de drenaje lagrimal, señale la opción más adecuada.**

a) La dacriocistorrinostomía abierta está indicada en obstrucciones canaliculares extensas y su tasa de éxito es inferior a la del abordaje endoscópico.
b) La canaliculitis crónica suele deberse a Actinomyces israelii, puede presentar punto lagrimal «pouting», secreción mucopurulenta y concreciones, y en la mayoría de los casos requiere canaliculotomía transconjuntival con curetaje.
c) La dacriocistitis aguda se trata inicialmente con DCR inmediata, incluso antes de que ceda la infección, para evitar la formación de fístulas.
d) La intubación con stents de silicona se reserva para obstrucciones completas individuales del canalículo, mientras que el tubo de Lester Jones se usa en obstrucciones parciales del conducto nasolagrimal.




**139. ¿Cuál de las siguientes enfermedades puede cursar con uveítis anterior y HLA-B27 positivo?:**

a) Enfermedad de Behçet.
b) Artritis psoriásica.
c) Enfermedad de Whipple.
d) Artritis idiopática juvenil.

**140. En el líquido cefalorraquídeo de una persona paciente con Vogt-Koyanagi-Harada encontraremos:**

a) Granulocitosis con aumento de eosinófilos.
b) Cociente IgA/IgG por encima de 1.
c) Macrófagos que contienen melanina.
d) Depleción de linfocitos.

**141. La coroidopatía interna punteada (CIP):**

a) Aparece en el contexto de un cuadro viral.
b) Aparece en mujeres con miopía.
c) Es una forma de coroiditis en perdigonada.
d) Se localiza con más frecuencia en el área peripapilar.

**142. La oftalmia simpática <u>NO</u> se caracteriza por:**

a) Aparecer tras una herida ocular perforante traumática (53,5 %) o quirúrgica (40,4 %).
b) Ser más frecuente em hombres que en mujeres.
c) El intervalo entre la herida perforante ocular y la aparición de los primeros síntomas varía entre 5 días y más de 40 años.
d) El principal patrón histopatológico es la inflamación granulomatosa necrotizante difusa con la aparición de los típicos nódulos de Dalen-Fuchs.

**143. El signo de Sugiura es típico en:**

a) Enfermedad de Vogt-Koyanagi-Harada.
b) Sarcoidosis ocular.
c) Oftalmopatía simpática.
d) Toxoplasmosis ocular.

**144. El tratamiento de las uveítis intermedias de origen inmune:**

a) Su base son los colirios de corticoides.
b) Si son unilaterales se pueden administrar corticoides intraoculares.
c) La vitrectomía es una opción terapéutica.
d) b) y c) son correctas.

**145. Los precipitados queráticos difusos son típicos en:**




a) Uveítis anterior aguda.
b) Uveítis anterior crónica.
c) Uveítis en la artritis juvenil.
d) Síndrome de uveítis de Fuchs.

**146. La retinocoroiditis en perdigonada se asocia al HLA:**

a) A29.
b) B27.
c) B51.
d) DR4

**147. La hipocromía del iris puede observarse en todos los siguientes casos EXCEPTO en:**

a) Síndrome de Horner.
b) Síndrome de Waardenburg.
c) Siderosis ocular.
d) Síndrome de uveítis de Fuchs.

**148. ¿Qué característica del ojo contribuye a que sea un órgano inmunológicamente activo en la uveítis?**

a) La ausencia completa de células inmunitarias residentes.
b) La presencia de antígenos uveitogénicos y células oculares residentes capaces de interactuar con el sistema inmune.
c) La incapacidad del ojo para activar respuestas inmunes frente a antígenos externos.
d) La falta de participación de los linfocitos T en la inflamación ocular.

**149. En la valoración inicial de una uveítis, ¿por qué no debe dependerse únicamente de pruebas complementarias como la OCT para establecer el diagnóstico y el seguimiento?**

a) Porque la OCT solo permite detectar catarata subcapsular posterior y no aporta información sobre inflamación intraocular.
b) Porque la exploración clínica permite integrar datos que las pruebas complementarias no sustituyen, como células y flare en cámara anterior, células y haze vítreo, lesiones periféricas, vasculitis retiniana, nódulos de Dalen-Fuchs y cambios reproducibles en la inflamación durante el seguimiento.
c) Porque las escalas estandarizadas de inflamación no son útiles en uveítis y deben evitarse para no confundir la interpretación clínica.
d) Porque la agudeza visual siempre refleja de forma exacta la intensidad de la inflamación ocular, independientemente de catarata, edema macular, opacidad corneal o turbidez vítrea.

**150. Al iniciar el estudio diagnóstico de una uveítis, ¿qué estrategia es más adecuada para evitar errores diagnósticos y seleccionar correctamente las pruebas complementarias?**

a) Solicitar de entrada un panel amplio de pruebas infecciosas, autoinmunes y tumorales, aunque todavía no se haya definido el patrón anatómico de la inflamación ni los datos clínicos asociados.
b) Clasificar primero la uveítis según sus características clínicas, integrar edad, antecedentes, síntomas sistémicos, exploración ocular y examen físico dirigido, elaborar una lista razonada

de diagnósticos diferenciales y después pedir pruebas orientadas a confirmar o descartar esas posibilidades.

c) Basar el diagnóstico principalmente en la respuesta inicial a corticoides, ya que la mejoría clínica descarta causas infecciosas o neoplásicas.
d) Evitar la valoración sistémica si la inflamación parece limitada al ojo, porque los hallazgos cutáneos, neurológicos o reumatológicos rara vez modifican el diagnóstico diferencial.

**151. Al estudiar una uveítis, se plantea solicitar múltiples pruebas de laboratorio e imagen antes de definir bien el patrón clínico. ¿Cuál debe ser el principio correcto para seleccionar e interpretar esas pruebas?**

a) Pedir el mayor número posible de pruebas desde el inicio, porque una prueba positiva siempre confirma el diagnóstico.
b) Solicitar pruebas solo después de establecer una sospecha clínica razonable, valorando la probabilidad pretest y conociendo la sensibilidad y especificidad de cada prueba.
c) Usar pruebas muy sensibles, como FTA-ABS para sífilis, como cribado general en todas las personas pacientes con uveítis.
d) Evitar las pruebas de imagen, porque OCT y angiografía fluoresceínica no aportan información útil en el seguimiento.

**152. En el estudio y seguimiento de la uveítis, ¿qué papel tiene la tomografía de coherencia óptica y sus variantes?**

a) La OCT se utiliza principalmente para valorar la presión intraocular y sustituye a la exploración con lámpara de hendidura en la valoración inflamatoria.
b) La OCT de dominio temporal es actualmente superior a la OCT de dominio espectral para visualizar capas retinianas profundas y coroides.
c) La OCT solo permite detectar edema macular, pero no aporta información sobre membranas epirretinianas, membranas neovasculares coroideas ni lesiones vasculares inflamatorias.
d) La OCT permite documentar y cuantificar el edema macular en uveítis, valorar la respuesta al tratamiento, estudiar estructuras retinianas y coroideas, y la OCT-angiografía puede ayudar a detectar fugas vasculares y lesiones inflamatorias.

**153. En el tratamiento de la uveítis, ¿qué debe hacerse si una persona paciente requiere corticoides sistémicos y no es posible reducirlos de forma adecuada después de 3 meses?**

a) Mantener corticoides sistémicos indefinidamente como única terapia.
b) Suspender todo tratamiento antiinflamatorio, aunque persista actividad inflamatoria.
c) Considerar tratamiento ahorrador de corticoides y reevaluar los objetivos terapéuticos.
d) Indicar antibióticos sistémicos en todos los casos, independientemente de la causa.

**154. En ojos con uveítis que van a someterse a cirugía electiva, ¿qué estrategia preoperatoria y perioperatoria se considera más adecuada para reducir complicaciones inflamatorias?**

a) Operar aunque exista inflamación activa leve si la agudeza visual ha disminuido, y suspender toda inmunosupresión tras la cirugía para evitar infecciones.
b) Esperar a que la inflamación esté clínicamente quiescente al menos 3 meses, mantener un control inmunosupresor adecuado en el período perioperatorio y considerar corticoterapia adicional alrededor de la cirugía.
c) Posponer indefinidamente la cirugía hasta que desaparezca toda opacidad de medios, aunque exista deterioro visual progresivo por catarata o haze vítreo.
d) Reservar la cirugía solo para ojos en estadio terminal, ya que el beneficio es mayor cuando ya no queda tejido visual recuperable.

**155. En el estudio de una uveítis de posible origen infeccioso, ¿qué aspecto es fundamental para evitar errores diagnósticos y terapéuticos?**

a) Iniciar siempre corticoides sistémicos antes de conocer la causa, porque la mayoría de las uveítis infecciosas responden bien a inmunosupresión.
b) Evitar las pruebas microbiológicas, ya que la etiología infecciosa rara vez modifica el tratamiento.
c) Conocer la sensibilidad, especificidad y probabilidad pretest de las pruebas solicitadas, interpretándolas dentro del contexto clínico.
d) Considerar que tuberculosis, histoplasmosis y hongos sistémicos nunca se asocian a inflamación ocular.

**156. En una uveítis con sospecha de enfermedad espiroquetal, ¿qué enfoque diagnóstico y terapéutico es más adecuado?**

a) Solicitar serología de Lyme en todas las personas pacientes con uveítis, aunque no existan antecedentes epidemiológicos ni hallazgos compatibles.
b) Descartar sífilis ocular si el VDRL es negativo, ya que esta prueba mantiene alta sensibilidad en todas las fases de la enfermedad.
c) Considerar sífilis, Lyme y otras espiroquetosis dentro del diagnóstico diferencial; ante sospecha de sífilis ocular, complementar pruebas no treponémicas con FTA-ABS y tratar con régimen de neurosífilis si se confirma.
d) Tratar todas las uveítis espiroquetales exclusivamente con corticoides tópicos, porque el tratamiento antibiótico no modifica el pronóstico ocular.

**157. En la infección por VIH, ¿qué manifestación ocular oportunista es la más frecuente y de qué depende principalmente su tratamiento?**

a) Vasculopatía retiniana por manchas algodonosas; se trata siempre con corticoides sistémicos.
b) Uveítis de recuperación inmune; se trata suspendiendo definitivamente el tratamiento antirretroviral.
c) Retinitis por citomegalovirus; el tratamiento depende de la localización de la lesión y de la duración del tratamiento antirretroviral.
d) Hemorragia subconjuntival recurrente; el tratamiento depende exclusivamente del recuento plaquetario.

**158. En una necrosis retiniana aguda, ¿qué conducta inicial es más adecuada ante la sospecha clínica?**

a) Esperar siempre el resultado de PCR antes de iniciar tratamiento antiviral.
b) Tratar únicamente con corticoides tópicos, ya que suele comenzar como uveítis anterior.
c) Iniciar tratamiento antiviral sistémico precoz, pudiendo asociar foscarnet intravítreo en algunos casos, sin retrasar el tratamiento mientras se esperan los resultados de laboratorio.
d) Suspender el seguimiento retiniano si mejora la inflamación anterior, porque el desprendimiento de retina es excepcional.

**159. En la uveítis anterior, ¿qué hallazgo de la exploración indica actividad inflamatoria en la cámara anterior?**

a) Aumento aislado del diámetro pupilar sin otros signos.
b) Presencia de células y flare en cámara anterior.
c) Depósitos drusenoides en la mácula.
d) Aumento de la excavación papilar sin hiperemia.

**160. En una uveítis granulomatosa crónica, ¿qué diagnóstico sistémico debe considerarse especialmente si existe afectación pulmonar, ganglionar o cutánea asociada?**

a) Sarcoidosis.
b) Toxoplasmosis ocular.
c) Síndrome de histoplasmosis ocular presunta.
d) Necrosis retiniana aguda.

**161. ¿Qué caracteriza al síndrome de Vogt-Koyanagi-Harada?**

a) Enfermedad infecciosa limitada a la retina, causada por reactivación del virus herpes.
b) Enfermedad autoinmune sistémica dirigida contra células que contienen melanina.
c) Distrofia hereditaria de la mácula asociada a depósitos de lipofuscina.
d) Vasculopatía retiniana secundaria a hipertensión arterial maligna.

**162. En una uveítis posterior o intermedia con sospecha de afectación vascular retiniana, ¿qué utilidad tiene la angiografía fluoresceínica?**

a) Sustituye la exploración del fondo de ojo y permite descartar cualquier enfermedad sistémica asociada.
b) Solo sirve para diagnosticar edema macular, pero no aporta información sobre vasos retinianos.
c) Se utiliza únicamente cuando existe pérdida visual severa por oclusión arterial.
d) Permite valorar la extensión de la enfermedad vascular, detectar fuga, tinción vascular u oclusión, y ayudar al seguimiento de la actividad inflamatoria.

**163. ¿Qué rasgo general comparten los síndromes de puntos blancos?**

a) Son enfermedades exclusivamente infecciosas que siempre producen cicatrices corneales.
b) Afectan solo al segmento anterior y se manifiestan principalmente como hipopión.
c) Son uveítis posteriores inflamatorias con lesiones blancas o amarillentas en retina externa, epitelio pigmentario retiniano o coroides.
d) Se caracterizan por desprendimiento de retina regmatógeno y ausencia de inflamación intraocular.

**164. En una mujer joven o de mediana edad con fotopsias, flotadores, pérdida zonal del campo visual —habitualmente temporal—, pocos signos funduscópicos iniciales y alteraciones en ERG con reducción de amplitud de ondas a y b, ¿qué entidad clínica resulta más compatible?**

a) Coroidopatía serpiginosa.
b) Retinocoroiditis en perdigonada.
c) AZOOR, o retinopatía externa oculta zonal aguda.
d) Uveítis de Fuchs.

**165. En el síndrome de Vogt–Koyanagi–Harada, ¿qué opción integra mejor su patogenia, fases clínicas y tratamiento?**

a) Es una infección granulomatosa por Mycobacterium leprae con afinidad por piel, nervios periféricos y segmento anterior, tratada con dapsona, rifampicina y clofazimina.
b) Es una enfermedad autoinmune contra tejidos con melanocitos, puede presentar fase prodrómica neurológica-auditiva, desprendimientos retinianos exudativos en la fase aguda y requiere corticoides sistémicos precoces a dosis altas.
c) Es una panuveítis granulomatosa bilateral secundaria a traumatismo penetrante, cuyo tratamiento principal es enucleación del ojo simpatizante.
d) Es una uveítis crónica unilateral idiopática con precipitados queráticos estrellados difusos, ausencia de sinequias posteriores y escasa respuesta a corticoides tópicos.

**166. En el síndrome de uveítis de Fuchs, ¿qué patrón clínico permite identificarlo?**

a) Se caracteriza por uveítis anterior aguda bilateral intensa, sinequias posteriores extensas y excelente respuesta a corticoides tópicos.
b) Suele aparecer tras cirugía intraocular como panuveítis granulomatosa bilateral, con nódulos de Dalen–Fuchs y desprendimiento retiniano exudativo.
c) Es una enfermedad bilateral recurrente asociada a HLA-A29, con lesiones coroideas crema que irradian desde la papila y edema macular cistoide frecuente.
d) Es una uveítis crónica idiopática, habitualmente unilateral, de inicio insidioso, con precipitados queráticos redondos o estrellados difusos, ausencia de sinequias posteriores, atrofia difusa del iris y heterocromía.

**167. Las crisis glaucomatociclíticas:**

a) Pueden estar asociadas al locus génico HLA-B54.
b) Son casi siempre bilaterales.
c) Tienen mal pronóstico funcional.
d) Está indicado el uso de pilocarpina en la fase aguda.

**168. Tras trabeculectomía, una ampolla con buen funcionamiento debe ser:**

a) Plana sin vascularización.
b) Ampolla vascularizada.
c) Ligeramente elevada, relativamente avascular y con microquistes.
d) Ampolla encapsulada.

**169. La línea de Sampaolesi:**

a) Es típica del síndrome de Posner-Schlossman.
b) Es una banda irregular situada por detrás de la línea de Schwalbe.
c) Aparece también en el síndrome de pseudoexfoliación capsular.
d) Indica la estabilización del glaucoma.

**170. En relación al glaucoma de tensión normal, es cierto:**

a) Que las personas pacientes con glaucoma normotensionales tienden a ser más jóvenes que las personas pacientes con glaucoma de ángulo abierto.
b) Es poco frecuente en Japón.
c) Se puede asociar con otros fenómenos vasculares como el de Raynaud.
d) Los defectos de campo visual son diferentes a los del glaucoma de ángulo abierto.

**171. En relación con la trabeculoplastia selectiva láser es correcto que:**

a) Utiliza un láser neodimiun yag de de doble frecuencia de 532 nm Q switched con pulsos de 3 nanosegundos.
b) Es más insegura que la trabeculoplastia laser.
c) No se puede realizar más de una sesión.
d) No se debe variar la potencia en ángulos muy pigmentados.

**172. ¿Qué fármaco antiglaucomatoso está CONTRAINDICADO en el tratamiento del glaucoma en lactantes?:**

a) Latanoprost.
b) Brimonidina.
c) Dorzolamida.
d) Timolol.

**173. Señale la respuesta correcta respecto al síndrome de Axenfeld-Rieger:**

e) Es una afectación unilateral.
f) La herencia es autosómica y recesiva.




g) Aproximadamente el 50 % se asocia a glaucoma.
h) Suele asociar opacidad corneal anular que afecta a eje visual.

**174. Qué complicación puede surgir como resultado del acceso de la mitomicina C a la cámara anterior en la cirugía del glaucoma:**

a) Formación de catarata.
b) Descompensación corneal.
c) Infarto retiniano.
d) Necrosis escleral.

**175. ¿Cuál de las siguientes condiciones NO tiene la misma patogénesis de glaucoma que las otras?:**

a) Síndrome de Sturge-Weber.
b) Enfermedad tiroidea.
c) Aniridia.
d) Fístula carótido-cavernosa.

**176. Indique la afirmación correcta respecto a la gonioscopia:**

a) En un ángulo abierto las estructuras visibles de iris a córnea son banda del cuerpo ciliar, espolón escleral, malla trabecular y línea de Schwalbe.
b) Los procesos del iris son siempre patológicos.
c) La lente de Koeppe realiza una gonioscopia indirecta.
d) La lente de Goldmann no permite gonioscopia indirecta.

**177. La biomicroscopía ultrasónica presenta ventajas frente a la OCT del segmento anterior en la evaluación del ángulo camerular, excepto:**

a) Permite obtener imágenes detrás del iris.
b) El espolón escleral se identifica mejor por mayor resolución axial.
c) Es más fácil obtener imágenes de calidad de los cuadrantes superior e inferior.
d) Facilita el estudio del mecanismo de bloqueo pupilar en iris plateau.

**178. En relación con el uso de la OCT del segmento posterior en el glaucoma:**

a) Resulta más útil en personas pacientes con sospecha de glaucoma o en un estadio inicial-moderado de la enfermedad.
b) En el glaucoma avanzado es menos útil debido al “efecto suelo”, donde el grosor de la capa de fibras nerviosas alcanza 40-50 micras, sin más reducción, aunque el daño progrese.
c) La medición del grosor macular puede ser útil en el glaucoma avanzado con una especificidad y sensibilidad que alcanza el 90 % empleando bases de datos normalizados.
d) Todas las anteriores son ciertas.

**179. Al interpretar un campo visual, ¿cómo deben diferenciarse la desviación total, la desviación patrón y los valores resumen?**

a) La desviación total corrige la sensibilidad global del campo visual, mientras que la desviación patrón compara los hemicampos superior e inferior.
b) La desviación patrón muestra la diferencia entre el umbral obtenido y la sensibilidad normal poblacional, mientras que el VFI mide únicamente la pérdida focal.
c) La desviación total compara el umbral medido con la sensibilidad normal esperada; la desviación patrón ajusta esa diferencia por una disminución generalizada de sensibilidad; y el PSD refleja pérdida focal, siendo su aumento indicador de glaucoma.
d) La escala de grises calcula el VFI y permite determinar si las respuestas respuestas falsas positivas o falsas negativas superiores al 15% invalidan el campo visual.

**180. En gonioscopia, ¿qué descripción de las estructuras del ángulo camerular corresponde al hallazgo esperado?**

a) La línea de Schwalbe es la estructura más posterior del ángulo y marca el límite posterior del trabéculo.
b) El canal de Schlemm se observa como una línea ligeramente más oscura situada profunda al trabéculo posterior.
c) La gonioscopia directa proporciona una imagen invertida del ángulo opuesto al espejo y se realiza siempre en sedestación.
d) El cuerpo ciliar se localiza por delante de la línea de Schwalbe y suele verse como una banda blanquecina no pigmentada.

**181. En los análogos de prostaglandinas utilizados en glaucoma, ¿qué mecanismo de acción y efectos adversos deben esperarse?**

a) Actúan principalmente reduciendo la producción de humor acuoso y están contraindicados en glaucoma de ángulo abierto.
b) Disminuyen la presión intraocular principalmente al favorecer el flujo uveoescleral, y pueden producir hiperemia conjuntival, crecimiento de pestañas e hiperpigmentación irreversible del iris.
c) Su principal ventaja es que no producen efectos adversos oculares ni sistémicos, por lo que son de elección durante el embarazo.
d) El bimatoprost reduce exclusivamente el drenaje trabecular, por lo que aumenta la presión intraocular en pacientes con glaucoma avanzado.

**182. Sobre los betabloqueantes tópicos en el tratamiento del glaucoma, ¿qué precaución o mecanismo debe tenerse presente?**

a) Disminuyen la secreción acuosa, pero debe evitarse su instilación nocturna porque la absorción sistémica puede producir descenso nocturno de la presión arterial y reducir la perfusión del nervio óptico.
b) Están especialmente indicados en pacientes con asma, bloqueo auriculoventricular de segundo o tercer grado y bradicardia.

c) Su mecanismo principal consiste en aumentar el drenaje uveoescleral y provocar miosis intensa.
d) La absorción sistémica no puede reducirse mediante oclusión lagrimal ni mediante cierre palpebral tras la instilación.

**183. En una persona paciente con cámara anterior estrecha tras trabeculectomía, presión intraocular baja, test de Seidel positivo y posible desprendimiento coroideo, ¿cuál es el mecanismo más probable según el texto?**

a) Bloqueo pupilar por iridectomía quirúrgica no permeable.
b) Glaucoma maligno por rotación anterior de los procesos ciliares y desviación posterior del humor acuoso hacia el vítreo.
c) Fallo de filtración por fibrosis epiescleral con ampolla vascularizada.
d) Sobrefiltración por fuga conjuntival de la ampolla, sobredrenaje a nivel del flap escleral o ambos mecanismos.

**184. En las técnicas quirúrgicas para el glaucoma, ¿qué relación entre procedimiento, mecanismo e indicación es la más adecuada?**

a) La ciclofotocoagulación con diodo aumenta la producción acuosa mediante estimulación del cuerpo ciliar y se usa como primera línea en hipertensión ocular leve.
b) La trabeculectomía no crea comunicación con el espacio subconjuntival y por ello no puede producir ampolla filtrante.
c) Los dispositivos de drenaje con explante epiescleral crean una comunicación entre la cámara anterior y el espacio sub-Tenon mediante un tubo unido a una placa posterior, y se han usado tradicionalmente cuando la trabeculectomía tiene mal pronóstico.
d) La cirugía MIGS se reserva exclusivamente para glaucoma terminal doloroso sin potencial visual y siempre produce grandes reducciones de presión intraocular sin necesidad de medicación.

**185. La aparición de una catarata congénita "en gota de aceite" es típica de:**

a) Enfermedad de Fabry.
b) Síndrome de Lowe.
c) Galactosemia.
d) Manosidosis.

**186. En relación al cristalino cuál de las siguientes afirmaciones es <u>FALSA</u>:**

a) El objetivo del metabolismo lenticular es preservar su transparencia.
b) La producción energética del cristalino depende primordialmente de la glucosa.
c) La exposición del cristalino a oxigeno hiperbárico por tiempo prolongado propicia la formación de cataratas.
d) No depende del humor acuoso para mantener su metabolismo.

**187. En relación a la galactosemia, podemos afirmar:**

a) Se hereda de forma autosómica dominante.

b) El 75 % de las personas pacientes presenta cataratas bilaterales a partir del año de edad.
c) No presenta un tipo de catarata, con características peculiares a la observación por biomicroscopia.
d) En ocasiones, el diagnóstico y tratamiento dietético precoz puede revertir la evolución de las cataratas.

**188. Paciente que presenta una subluxación bilateral del cristalino, desprendimiento de retina, procesos iridianos prominentes y zónula intacta, con acomodación conservada. Lo más probable es que se trate de un:**

a) Síndrome de Marfan.
b) Homocistiniuria.
c) Sd. de Weill-Marchesani.
d) a y b son ciertas.

**189. Señale la respuesta INCORRECTA sobre la homocistinuria:**

a) El cristalino suele estar luxado en dirección inferior y nasal.
b) Se trata de un trastorno autosómico y recesivo.
c) Las personas afectas son altas y presentan aracnodactilia.
d) Existe predisposición a fenómenos tromboembólicos.

**190. La presencia de catarata congénita, asociada a incisivos supernumerarios, pabellones auriculares antevertidos y metacarpianos cortos, se asocia al siguiente síndrome:**

a) Síndrome de Nance-Horan.
b) Síndrome de Hallerman-Streiff-François.
c) Síndrome de Lowe.
d) Síndrome de Alport.

**191. En relación con las cataratas asociadas a otros procesos oculares o sistémicos NO es cierto que:**

a) Las cataratas post vitrectomía son más frecuentes a partir delos 50 años.
b) La degeneración del cuerpo vítreo asociada al envejecimiento no se asocia a mayor riesgo de opacificación nuclear.
c) El tratamiento con oxígeno hiperbárico se atribuye a mayor riesgo de esclerosis nuclear.
d) La dermatitis atópica se asocia a mayor riesgo de cataratas.

**192. Un niño de 6 meses presenta una catarata mono lateral. No hay historia familiar de enfermedad ocular, ¿cuál de las siguientes pruebas podría ser más útil en determinar la etiología?:**

a) Serología TORCH y sífilis.
b) Ecografía por ultrasonidos.




c) Análisis cromosómico.
d) Análisis proteico en orina.

**193. En la ectopia lentis, ¿qué asociación entre enfermedad sistémica, desplazamiento del cristalino y características acompañantes resulta más característica?**

a) El síndrome de Marfan se asocia a ectopia bilateral superotemporal con zónula intacta, talla alta y delgada, aracnodactilia, paladar ojival y lesiones cardiovasculares.
b) La homocistinuria produce ectopia superotemporal bilateral con zónula intacta y se hereda de forma autosómica dominante.
c) El síndrome de Weill–Marchesani se caracteriza por talla alta, aracnodactilia, paladar ojival y desplazamiento pupilar y lenticular en direcciones opuestas.
d) La ectopia lentis et pupillae se asocia a aniridia y produce desplazamiento inferior del cristalino sin alteración de la pupila.

**194. La degeneración en empalizada está presente, de forma aproximada, en:**

a) El 15 % de la población general.
b) El 30 % de la población general.
c) El 40 % de los ojos con desprendimiento de retina.
d) El 20 % de los ojos con desprendimiento de retina.

**195. La posibilidad de desprendimiento de retina regmatógeno en el desgarro en herradura sintomático agudo es alrededor del:**

a) 90 %.
b) 70 %.
c) 50 %.
d) 40 %.

**196. En relación con los gases intraoculares utilizados en la cirugía del desprendimiento de retina, ¿cuál de las siguientes afirmaciones es correcta?:**

a) El hexafluoruro de azufre (SF6) al 100 % dura entre 18 y 20 días.
b) La concentración no expansible del perfluoropropano (C3F8) es del 18-20 %.
c) El perfluoroetano (C2F6) al 100 % triplica su volumen.
d) Los gases intraoculares se expanden dentro del ojo por la captación de dióxido de carbono.

**197. Es característico del Sindrome de Schwartz:**

a) Presión intraocular baja.
b) Presencia de segmentos de fotorreceptores en cámara anterior.
c) Desprendimiento de retina del polo posterior.
d) Desprendimiento coroideo hemorrágico.

**198. En relación con los gases intraoculares, es <u>falso</u> que:**

a) El SF6 (hexafluoruro de azufre) y el C3 F8 8 (perfluoropropano) son incoloros, inodoros y no tóxicos.
b) El SF6 se expande el doble y el C3F8 el cuádruple.
c) EL SF6 alcanza su tamaño máximo en 36 horas.
d) El C3F8 alcanza su tamaño máximo es 24 horas.




**199. Un desprendimiento de retina regmatógeno se diferencia del traccional en todo lo siguiente excepto:**

a) Presenta fotopsias y miodesopsias.
b) Tiene configuración convexa en desprendimiento reciente frente a la configuración cóncava del traccional.
c) Presenta pupila de Marcuss-Gunn, defecto pupilar aferente, a diferencia del traccional en el que no está presente este defecto.
d) Presenta retina más móvil que los traccionales, si son de poco tiempo de evolución.

**200. La degeneración en empalizada de la retina y el vítreo:**

a) Tiene una prevalencia en la población general que es del 6 %-8 %.
b) Tiene una mayor afectación en mujeres.
c) Presenta un compromiso bilateral que no supera el 20 %.
d) Evoluciona hacia un desprendimiento de retina en un 2 % de las personas pacientes.

**201. Indique la afirmación incorrecta sobre el gas Hexafluoruro de azufre (SF6) intraocular:**

a) El peso molecular del gas SF6 es de 146,06 g/mol.
b) La duración del gas SF6 dentro del ojo, aproximadamente es de entre 10 y 14 días.
c) El peso específico del gas SF6, es más bajo que el del agua, por eso ejerce una fuerza flotante.
d) El gas SF6 a la concentración del 18 %, es expansible.

**202. Respecto a las degeneraciones periféricas de la retina, señale la frase INCORRECTA:**

a) En casos de degeneraciones tipos “blanco sin presión”, ocasionalmente pueden desarrollan desgarros retinianos gigantes a lo largo del borde posterior y conviene tratar con laserterapia aquellos casos con desprendimiento de retina en el ojo contralateral.
b) En la degeneración en “baba de caracol”, raramente existe tracción vítrea marcada y el riesgo de desarrollar desgarros traccionales es bajo.
c) La retinosquisis degenerativa es más prevalente en las personas pacientes miopes y suele afectar a la periferia inferotemporal.
d) La degeneración en empalizada está presente en el 8 % de la población general y en el 40 % de las personas pacientes con desprendimiento de retina.

**203. ¿Cuál de las siguientes características NO corresponde a la enfermedad plus en la retinopatía de la prematuridad?:**

a) Opacidad vítrea.
b) Aumento de hemorragias prerretinianas y vítreas.
c) Arterias filiformes que afectan a dos cuadrantes retinianos.
d) Dilatación pupilar escasa por engrosamiento vascular del iris.

**204. En relación con el cerclaje escleral en cirugía del desprendimiento de retina es cierto que:**

a) El cambio miópico es mayor en afáquicos que en en fáquicos.




b) Los bucles esclerales de 5 mm de altura inducen cambios hiperópicos.
c) Las indentaciones radiales no inducen astigmatismo.
d) Los cambios refractivos producidos tardan más de un año en estabilizarse.

**205. Para diferenciar clínicamente los desprendimientos de retina regmatógeno, traccional y exudativo, ¿qué rasgo resulta útil?**

a) El desprendimiento traccional suele presentar fotopsias intensas y flotadores por desprendimiento vítreo posterior agudo, con retina convexa y líquido subretiniano muy móvil.
b) El desprendimiento exudativo se produce por roturas retinianas periféricas, suele asociarse a "tobacco dust" en vítreo anterior y requiere siempre cerclaje escleral.
c) El desprendimiento regmatógeno reciente muestra una retina desprendida convexa, ligeramente opaca y corrugada, y puede acompañarse de fotopsias, flotadores y sombra progresiva en el campo visual.
d) El desprendimiento traccional se caracteriza por roturas retinianas múltiples, líquido subretiniano profundo y fenómeno de líquido cambiante o "shifting fluid".

**206. ¿Cuál de los siguientes signos es un indicador de posible progresión de la retinopatía diabética a la forma proliferativa?:**

a) Edema macular clínicamente significativo.
b) Exudados duros en los cuatro cuadrantes.
c) Hemorragias redondas profundas.
d) Alteración de la microcirculación intrarretiniana.

**207. En relación con la oclusión de la vena central de la retina inminente, ¿cuál de las siguientes afirmaciones es cierta?:**

a) Es más frecuente en personas pacientes hipertensas mayores de 70 años.
b) Su pronóstico funcional suele ser malo.
c) Es más frecuente en mujeres con hipertensión arterial.
d) No se ha demostrado efecto beneficioso de los tratamientos anticoagulantes.

**208. En relación con el síndrome isquémico ocular:**

a) Se produce cuando la obstrucción de la carótida es del 70%.
b) Se da con igual frecuencia en hombres y mujeres.
c) Cursa con rubeosis de iris en más del 80% de los casos.
d) En las fases iniciales cursa con tensión ocular elevada.

**209. Paciente sano, de 49 años, con visión borrosa, sin defecto pupilar aferente, presenta un fondo de ojo con venas tortuosas, hemorragias, parapapilares y en polo posterior, edema de papila. Con este cuadro, esperamos encontrar todas las afirmaciones siguientes EXCEPTO:**

a) La angiografía presentara un leve retraso en el tiempo de llenado arteriovenoso.
b) La obstrucción es venosa y se sitúa a nivel de la lámina cribosa.
c) El pronóstico es muy favorable incluso sin tratamiento.




d) Es un cuadro infrecuente.

**210. La oclusión de una arteria cilio- retiniana de manera aislada nos debe hacer considerar la posibilidad de:**

a) Arteritis de células gigantes.
b) Neuropatía óptica isquémica anterior.
c) Retinopatía por interferón.
d) Riesgo de inminente oclusión de arteria central retina asociada.

**211. Con respecto a la circulación retiniana ¿cuál NO es correcta?:**

a) La arteria central de la retina es una arteria terminal.
b) La lámina elástica interna de las arteriolas retinianas es continua como la de las arterias.
c) El plexo capilar externo se sitúa en la capa nuclear externa.
d) Los pericitos de los capilares tienen pseudopodos que envuelven los capilares y se cree que intervienen en la autorregulación de la circulación microvascular.

**212. La presencia de un embolo retiniano asintomático:**

a) Es poco frecuente observarlo en una persona paciente anciana, ya que siempre generan sintomatología.
b) Indica riesgo significativamente aumentado de ictus y cardiopatía isquémica.
c) Evidencia indicación de cirugía carotidea.
d) Debido a su baja frecuencia, no requiere estudio y corrección de los factores de riesgo cardiovascular.

**213. ¿Cuál NO es correcta con respecto a la angiografía fluoresceínica?:**

a) La fluoresceína se une a proteínas plasmáticas en más de un 70% y se elimina por orina en 24-36 horas.
b) La alergia a los contrastes yodados y al marisco no es una contraindicación clara para realizarla.
c) Los vasos coroideos principales son impermeables a la fluoresceína, en cambio las paredes de la coriocapilar están fenestrados y permiten el paso de las moléculas no ligadas.
d) La membrana basal y los pericitos impiden que la fluoresceína atraviese la barrera hematorretiniana interna.

**214. Entre las diferencias entre la angiografía fluoresceínica (AGF) y la de verde indocianina (AVI) cuál de estas afirmaciones NO ES CORRECTA:**

a) Las fenestraciones de la coriocapilar son impermeables a las moléculas proteicas más grandes, por lo que la mayoría de la indocianiana se queda en los vasos coroideos.
b) La luz infrarroja se dispersa más que la luz visible por lo que la AVI obtiene mejores resultados que la AGF en ojos con opacidad de medios.
c) La fluorescencia del verde de indocianina es 25 veces menor que la de la fluoresceína.
d) El verde se excreta por hígado y la fluoresceína por riñon.

**215. En la angio-OCT:**

a) Se muestran las anomalías clásicas de la angiografía tradicional: exudación, tinción y acumulación.
b) Al visualizar el flujo y no las paredes de los vasos, detecta todos los flujos (demasiado rápidos, rápidos, normales, lentos y demasiado lentos)
c) Con las imágenes obtenidas genera un mapa vertical bidimensional de la microcirculación en las distintas capas de la retina y coroides.
d) Las imágenes se capturan en sentido vertical en la misma localización de la retina.

**216. ¿Cuál de las siguientes definiciones se corresponde con una imagen de campo ultraamplio?:**

a) La que llega justo hasta las ampollas de las venas vorticosas.
b) La que con una sola captura centrada en la fóvea incluye los cuatro cuadrantes de la retina posteriores a las ampollas de las venas vorticosas, inclusive.
c) La imagen de una sola captura que abarca 200º de la retina, incluida la periferia extrema de los cuatro cuadrantes.
d) La imagen de una sola captura que abarca los 360º de la retina, de ora serrata a ora serrata.

**217. La coroidopatía hipertensiva:**

a) Las estrías de Siegrist son infartos coroideos focales que se ven como manchas negras rodeadas de un halo amarillento.
b) Las manchas de Elsching manchas arciformes que indican necrosis fibrinoide de la capa plexiforme externa.
c) Como en la toxemia gravídica puede producir desprendimientos de retina exudativos, incluso bilaterales.
d) Es rara, pero puede verse tras hipertensión acelerada en personas pacientes ancianas.

**218. En relación a las alteraciones vasculares retinianas ¿Cuál es correcta?:**

a) En la enfermedad de Coats las teleangiectasias se inician a menudo entre ecuador y ora serrata en los cuadrantes superiores.
b) En la enfermedad de Eales se pueden observar lesiones inflamatorias, oclusivas y neovasculres de forma solapada.
c) Las manchas de Purtscher son como exudados algodonosos debidos a los infartos de la coriocapilaris.
d) En la lipemia retiniana se observa descenso progresivo de la agudeza visual con la amplitud del electroretinograma normal.

**219. En la oclusión de arteria ciliorretiniana:**

a) La forma aislada es la más frecuente y ocurre en pacientes jóvenes con vasculitis sistémica.
b) La combinada con oclusión de vena central de la retina tiene peor pronóstico que la forma aislada debido a que la oclusión es transitoria.
c) En un tercio de los ojos existe arteria ciliorretiniana que aporta irrigación de la circulación ciliar posterior.




d) Las formas de mejor pronóstico son las asociadas a neuropatía óptica isquémica anterior.

**220. Tras una oclusión arterial retiniana, ¿qué medida sistémica debe adoptarse por el riesgo vascular asociado?**

a) La derivación urgente a una unidad de ictus solo es necesaria si existe pérdida visual bilateral.
b) El tratamiento antiagregante está contraindicado siempre durante los primeros días tras la oclusión arterial retiniana.
c) El riesgo de ictus es relativamente alto en los primeros días, por lo que es obligatoria la derivación urgente a una clínica especializada en ictus.
d) La endarterectomía carotídea solo se considera en estenosis sintomáticas inferiores al 30%.

**221. En la retinopatía hipertensiva, ¿qué hallazgo se relaciona con su significado clínico?**

a) La estrella macular por exudados duros puede aparecer como consecuencia de edema retiniano crónico.
b) Las manchas de Elschnig son hemorragias prerretinianas por rotura de capilares perifoveales tras maniobra de Valsalva.
c) La inflamación de la cabeza del nervio óptico es un hallazgo típico de hipertensión leve y no acelerada.
d) El estrechamiento arteriolar es exclusivo de la coroidopatía hipertensiva y no forma parte de la retinopatía hipertensiva.

**222. En la retinopatía del prematuro, ¿qué criterio define una enfermedad umbral con indicación de tratamiento?**

a) Cualquier línea de demarcación fina en zona 3, sin enfermedad plus, independientemente de su extensión horaria.
b) Cinco horas contiguas u ocho acumuladas de neovascularización extrarretiniana en estadio 3, en zona 1 o 2, asociada a enfermedad plus.
c) Desprendimiento total de retina en estadio 5 sin alteraciones vasculares previas ni exposición a oxígeno.
d) Presencia aislada de tortuosidad venosa leve en un solo cuadrante, sin proliferación fibrovascular.

**223. La fase II de la proliferación angiomatosa de la retina se define por:**

a) Aparición de neovascularización subretiniana.
b) Presencia de hemorragias.
c) Cicatriz fibrosa subfoveal.
d) Respuesta al tratamiento con antiangiogénicos intravítreos.

**224. En relación con las telangiectasias maculares idiopáticas:**

a) Las tipo I cursan sin exudación.
b) Las tipo II son unilaterales.
c) Las tipo II se localizan preferentemente en el área perifoveal.
d) Las tipo I son más frecuentes en mujeres.

**225. Las drusas grandes:**




a) Miden menos que el grosor de una vena retiniana en el borde de la papila.
b) Se relacionan con la progresión a DMAE avanzada y desprendimiento drusenoide, pero no a calcificación distrófica.
c) Su presencia junto con anomalías pigmentarias en ambos ojos se asocia a cerca de 50 % de riesgo de progresión a forma avanzada a los 5 años.
d) El estudio AREDS1 las considera una característica de alto riesgo en mayores de 50 años.

**226. La degeneración macular asociada a la edad en su forma atrófica se caracteriza por:**

a) Mayor pérdida de visión que la forma exudativa.
b) Es la forma más frecuente de presentación de la degeneración macular asociada a la edad.
c) En la angiografía hay hiperfluorescencia por efecto de acúmulos pigmentarios.
d) Su origen esta originado por un colapso de un desprendimiento del epitelio pigmentado de la retina.

**227. Cuál de las siguientes afirmaciones NO es característica de los agujeros lamelares:**

a) Es frecuente la coexistencia de membrana epirretiniana.
b) En la tomografía de coherencia óptica se aprecia contorno fóveal mantenido pero irregular en primeras fases.
c) Se observa una pérdida de integridad de los fotorreceptores.
d) Pueden observarse quistes intrarretinianos y gliosis epirretiniana.

**228. En que capa retiniana <u>NO</u> se encuentran los quistes de apariencia petaloide del edema macular quístico:**

a) Capa plexiforme interna.
b) Capa plexiforme externa.
c) Capa nuclear externa.
d) a y c son correctas.

**229. Cuál de las siguientes drusas NO se localiza debajo del epitelio pigmentario:**

a) Drusas blandas.
b) Drusas duras.
c) Drusas reticulares.
d) Drusas cuticulares.

**230. En relación con las telangiectasias maculares, cuál de las siguientes afirmaciones es FALSA:**

a) Las tipo I son más frecuentes en varones, unilaterales y yuxtafoveales.
b) Las tipo II son más frecuentes en mujeres, bilaterales y perifoveales.
c) La OCT aporta la presencia de edema macular quístico, con quistes bajo la limitante interna.
d) La OCT-angiografía no aporta información en esta patología.

**231. La maculopatía fototóxica se caracteriza por todo lo siguiente EXCEPTO:**

a) Afecta típicamente a las capas internas de la retina.
b) La fuente lumínica más dañina para el ojo es la luz azul y ultravioleta (menos de 350 nm).
c) Aumenta el riesgo en afáquicos y pacientes con medios transparentes.
d) La OCT, es una herramienta útil de seguimiento y verificación de esta patología.

**232. En relación con el diagnóstico de la mácula en cúpula, es FALSO que:**

a) Se trata de un subtipo de estafiloma macular miópico.
b) Requiere OCT de cortes verticales que la evidencia mejor que los horizontales.
c) No mejoran con antiangiogénicos.
d) No asocia desprendimiento neurosensorial fóvea.

**233. Un paciente de 69 años, que presenta pérdida de visión y en la OCT de su ojo derecho, un gran DEP parapapilar de morfología redondeada y contenido seroso asociado a un desprendimiento del neuroepitelio , nos esperaremos encontrar:**

a) Dilataciones vasculares y ramificaciones coroideas en la angiografía con verde de indocianina.
b) Respuesta a antiangiogénicos, que en ocasiones necesita de otras terapias coadyuvantes como la terapia fotodinámica.
c) En ocasiones se observa en OCT, una estructura hiperreflectiva que produce una sombra posterior anulando la señal de la coroides a ese nivel.
d) Todas las anteriores son ciertas.

**234. ¿Cuál de los siguientes procesos no se asocia a un mayor riesgo de coriorretinopatía serosa central?:**

a) Hipertensión arterial.
b) Lupus eritematoso sistémico.
c) Consumo de alcohol.
d) Enfermedad de Addison.

**235. Mujer de 26 de edad, que acude de urgencias por referir escotomas paracentrales en ambos ojos (AO) de 24 horas de evolución. La paciente señala haber padecido un cuadro presuntamente viral una semana antes de los síntomas oculares. Se realizó una tomografía de coherencia óptica (OCT) swept source, que mostró una banda hiperreflectiva en las capas más externas de la retina nuclear y plexiforme externa. Agudeza visual 1 ambos ojos. Toma anticonceptivos orales. ¿Cuál de las siguientes afirmaciones es cierta?:**

a) La angio –OCT , no ofrecerá información añadida para el diagnóstico.
b) La enfermedad evolucionará negativamente, con y sin tratamiento.
c) El diagnóstico diferencial debe hacerse con la maculopatía aguda media paracentral (PAMM), de la que puede ser una variante.
d) La historia clínica de la paciente no tiene relevancia en esta enfermedad.




**236. En cuanto a los factores de riesgo de la retinopatía diabética (RD):**

a) La duración de la diabetes tiene más valor predictivo para la enfermedad proliferativa que para la maculopatía.
b) La duración de la diabetes es el factor de riesgo más importante y en pacientes con inicio antes de la pubertad la RD suele aparecer en los primeros años tras el diagnostico.
c) El embarazo se asocia en ocasiones a una progresión rápida de la RD, y el riesgo de progresión depende de la gravedad de la RD al finalizar el embarazo.
d) En personas pacientes diagnosticadas de la enfermedad antes de los 30 años de edad, la incidencia de RD al cabo de 10 años es del 30% y alcanza el 50% a los 30 años.

**237. ¿Cuál es cierta con respecto a las drusas?**

a) Las drusas duras miden menos o igual a 63 micras, son blanco-amarillentas y de bordes mal definidos.
b) La presencia de drusas grandes sin presencia de anomalías pigmentarias en ambos ojos se asocia con un 33% de riesgo de progresión a degeneración macular asociada a la edad avanzada (DMAE) avanzada en 5 años.
c) Las drusas medianas asociadas a anomalías pigmentarias presentan un riesgo del 10% de progresión a degeneración macular asociada a la edad (DMAE)avanzada a los cinco años.
d) Las drusas pequeñas tienen el grosor de una vena retiniana en el borde papilar.

**238. Es correcto decir que:**

a) La Malattia Leventinese es un trastorno poco frecuente que aparece a partir de los cincuenta años.
b) Las drusas cuticulares son nódulos amarillentos con tendencia a la confluencia y se dan también a partir de los cincuenta años.
c) La glomerulonefritis membranoproliferativa de tipo 2 con mucha frecuencia presentan lesiones drusenoides difusas en ambos ojos
d) Las drusas agrupadas del adulto de comienzo precoz están vinculadas a una variante del gen CFH.

**239. Con respecto a los ensayos AREDS Cual NO ES CORRECTA:**

a) En el AREDS 1 los suplementos no ejercieron efectos apreciables en la evolución de las personas pacientes con DMAE ausente o precoz al inicio del estudio.
b) El AREDS 2 ajustó las dosis de beta-caroteno y cinc.
c) En el estudio AREDS 2 adicionar ácidos grasos omega 3 al régimen pareció que mejoraran los resultados.
d) La reducción de la dosis de cinc no condujo a un empeoramiento del pronóstico de forma estadísticamente significativa en el AREDS 2.

**240. En el agujero macular idiopático, ¿qué característica de estadio avanzado y manejo se debe reconocer?**

a) El estadio 1a se caracteriza por un defecto de espesor completo mayor de 400 µm con opérculo y desprendimiento vítreo posterior completo.
b) En los agujeros de espesor completo estadio 2 o superior, con agudeza visual menor de 6/9, puede indicarse vitrectomía pars plana con pelado de la membrana limitante interna, gas y posicionamiento boca abajo.

c) El test de Watzke–Allen es positivo cuando el haz luminoso se percibe distorsionado, pero con grosor uniforme, lo que confirma un agujero macular verdadero.
d) Todos los agujeros en estadio 1 progresan inevitablemente a agujero de espesor completo, por lo que nunca deben manejarse de forma conservadora.

**241. En un varón de mediana edad con metamorfopsia unilateral, visión de 6/9–6/18 y una elevación serosa redondeada de la retina sensorial macular, ¿qué diagnóstico y evolución esperada encajan mejor?**

a) La angiografía fluoresceínica muestra siempre un patrón en pétalos de flor, característico de edema macular cistoide.
b) La enfermedad suele deberse a tracción anteroposterior persistente del vítreo sobre la fóvea, por lo que la vitrectomía es siempre el tratamiento inicial.
c) La fotocoagulación láser sobre la fuga del EPR acelera la resolución, mejora el pronóstico visual final y reduce claramente la tasa de recurrencia.
d) El cuadro es compatible con coriorretinopatía serosa central; la mayoría de los casos se resuelven espontáneamente en 3–6 meses, aunque pueden recurrir hasta en el 50%.

**242. En las estrías angioides, ¿qué relación entre patogenia, hallazgos y causa de pérdida visual debe identificarse?**

a) Son dehiscencias en banda de una membrana de Bruch frágil, engrosada y calcificada; pueden asociarse a pseudoxantoma elástico y la causa más frecuente de pérdida visual es la neovascularización coroidea.
b) Son pliegues paralelos de la retina interna secundarios a presión intraocular menor de 6 mmHg, típicos tras cirugía filtrante de glaucoma.
c) Son depósitos lipídicos perifoveales por miopía degenerativa, caracterizados por mancha de Fuchs y hemorragias en moneda.
d) Representan cavidades quísticas intrarretinianas con patrón angiográfico en pétalos, y se tratan siempre con vitrectomía pars plana.

**243. El signo de presentación más característico de las enfermedades hereditarias de la retina en la etapa preverbal del/de la niño/a es:**

a) El nistagmus.
b) La fotofobia.
c) El estrabismo.
d) Reflejo pupilar blanquecino.

**244. ¿Cuál de las siguientes patologías tiene el fondo de ojo normal?:**

a) La enfermedad de Oguchi.
b) El síndrome de Aicardi.
c) El síndrome de Alport.
d) El monocromatismo de conos azules.

**245. La distrofia macular anular concéntrica:**

a) Se manifiesta en la segunda década de la vida.
b) Se hereda con carácter autosómico dominante.
c) Cursa con campo visual normal.

d) Cursa con palidez papilar.

**246. En las personas pacientes con fundus albipunctatus:**

a) Se produce alteración de la visión de los colores.
b) Aparece disminución de la agudeza visual a partir de la tercera década en el 50% de las personas pacientes aproximadamente.
c) El electrooculograma se normaliza después de un periodo largo de adaptación a la oscuridad.
d) Aparece tinción de los vasos retinianos en la fase tardía de la angiografía con fluoresceína.

**247. En el síndrome de Stickler tipo I podemos encontrar una de las siguientes combinaciones de signos:**

a) Vítreo ópticamente vacío, miopía magna y sordera neuro sensorial.
b) Vítreo fibrilar, membranas retro ecuatoriales y miopía magna.
c) Vítreo ópticamente vacío, membranas retro ecuatoriales y membrana retro cristaliniana.
d) Vítreo arrosariado, hipoplasia mandibular y artrosis precoz.

**248. La vitreorretinopatía inflamatoria neovascular autosómica dominante:**

a) No cursa con neovasos papilares.
b) Presenta pérdida de amplitud de la onda b en el ERG.
c) Debuta con hemorragia en cámara anterior.
d) La afectación vítrea se produce en la fase tardía de la enfermedad.

**249. Con respecto a las degeneraciones retinianas periféricas diga cuál es la correcta:**

a) La máxima incidencia de la degeneración en empalizada se da en la segunda y tercera década.
b) La degeneración cistoide periférica es poco frecuente en los adultos.
c) La degeneración pavimentosa empieza junto a la ora serrata y se extiende de forma circunferencial y posterior con un borde posterior suavemente ondulado.
d) En las degeneraciones en baba de caracol se observan con más frecuencia desgarros en herradura que agujeros redondos.

**250. La distrofia de Sorsby:**

a) Cursa con una disminución de visión central junto a nictalopía que debuta en la primera década de la vida.
b) Se caracteriza por el depósito de material lipídico en la porción interna de la membrana de Bruch que aumenta de grosor alterando el metabolismo del epitelio pigmentario.
c) Es muy rara la aparición de neovascularización coroidea, siendo más frecuente la atrofia geográfica.

d) Es típico un aumento de la depresión de la onda a del electrorretinograma.

**251. ¿El fenómeno de Mizuo, es típico de cuál de estas enfermedades?:**

a) Fundus albipunctatus.
b) Enfermedad de Oguchi.
c) Síndrome de Stickler.
d) Síndrome de Wagner.

**252. Respecto a la distrofia cristaliniana de Bietti, señale la respuesta INCORRECTA:**

a) Se inicia en la primera década de la vida.
b) La herencia es autosómica y recesiva.
c) Se asocia a depósitos de cristales en la córnea.
d) El ERG está alterado.

**253. Con respecto a las distrofias hereditarias del fondo de ojo, ¿cuál es verdadera?:**

a) Las distrofias autosómicas dominantes (AD) suelen tener un comienzo más precoz.
b) Las distrofias autosómicas recesivas tienen un curso más leve que las AD y suelen tener un comienzo más precoz.
c) El ERG de campo completo es una prueba muy sensible en la retinosis pigmentaria.
d) El síndrome de Usher representa el 15 % de todos los casos de sordera profunda en niños.

**254. La distrofia macular viteliforme de BEST:**

a) Se debe a variación alélica del gen de la bestrofina localizado en el cromosoma 11q15.
b) En la autofluorescencia el material amarillo es intensamente hipoautoflorescente.
c) En la OCT el material se encuentra solamente por encima del EPR.
d) El EOG está alterado en todas las fases y también en los portadores con fondo de ojo clínicamente normal.

**255. ¿Cuál de estos NO se produce en el síndrome de Wagner?:**

a) Manifestaciones sistémicas.
b) Herencia autosómica dominante y puede deberse a mutación del gen VCAN.
c) Se produce desprendimiento de retina hasta en el 50 % de los casos.
d) Suelen tener miopía baja o moderada.

**256. En las distrofias hereditarias de la retina (DHR) cual NO ES CORRECTA:**

a) Se han identificado mutaciones en más de 250 genes.
b) La mutación de un mismo gen puede generar diferentes fenotipos.
c) Mutaciones de una serie de genes pueden causar el mismo fenotipo clínico.
d) Ante una sospecha de DHR se debe realizar secuenciación genética solo cuando hay antecedentes familiares debido a la baja rentabilidad de la prueba.




**257. Diga cuál de las siguientes afirmaciones es correcta con respecto a la retinosis pigmentaria:**

a) Las gafas de color ámbar para interior pueden mejorar la sensibilidad al contraste y el confort.
b) Los suplementos con altas dosis de vitamina A ejercen alto efecto beneficioso sin efectos secundarios a nivel pulmonar, pero si a nivel hepático.
c) Se aconsejan los suplementos en las mutaciones del gen ABCA4.
d) Las personas pacientes con el gen RHO1 tienen menos posibilidades de mejorar.

**258. Cuál de las siguientes enfermedades sistémicas NO se asocia a retinosis pigmentaria:**

a) Síndrome de Kearns-Sayre
b) Síndrome de Bassen-Kornzweig.
c) Enfermedad de Refsum.
d) Enfermedad de Fabry.

**259. La Amaurosis Congénita de Leber**

a) Es la segunda causa genéticamente definida más frecuente de pérdida de visión en la infancia.
b) Es una enfermedad que no asocia manifestaciones generales.
c) En cambio, se pueden observar pigmentación macular grave, atrofia seudocolobamotosa, queratocono o queratoglobo.
d) Suponen el 15% de los casos de retinosis pigmentaria.

**260. Las enfermedades de Stargardt y fundus flavimaculatus (diga cual NO es correcta):**

a) Se consideran variantes de la misma enfermedad.
b) Juntas representan la distrofia macular más común.
c) Se caracteriza por acumulación de lipofucsina dentro de membrana de Bruch.
d) El tipo STGD1, autosómico recesivo, es el más habitual y se debe a mutación del gen ABCA4.

**261. En la enfermedad de Stargardt y el fundus flavimaculatus, ¿qué mecanismo y hallazgo angiográfico son característicos?**

a) Se hereda habitualmente de forma autosómica dominante y se caracteriza por depósitos cristalinos corneales periféricos asociados a atrofia difusa precoz de la coroides.
b) Presenta típicamente nictalopía infantil estacionaria, fondo normal y recuperación completa tras adaptación prolongada a la oscuridad.
c) Se caracteriza por acumulación difusa de lipofuscina en el epitelio pigmentario retiniano, suele deberse a mutación en el gen ABCA4 y puede mostrar en la angiografía fluoresceínica una “coroides oscura” generalizada.
d) Produce de forma característica lesiones viteliformes maculares en “huevo frito” con electrooculograma normal en todos los estadios.




**262. Un niño con dificultad para la lectura entre los 5 y 10 años presenta estrías maculares en "rueda de bicicleta" que irradian desde la fóvea y cambios quísticos. ¿Qué entidad explica mejor el cuadro y cuál es su base patogénica?**

a) Corresponde a síndrome de Stickler, cuya lesión macular universal es la presencia de flecks pisciformes en el epitelio pigmentario retiniano.
b) Se trata probablemente de retinosquisis juvenil ligada al X, causada por un defecto de función de las células de Müller, con separación de la capa de fibras nerviosas retinianas del resto de la retina sensorial.
c) Es una distrofia macular de Best, en la que el hallazgo diagnóstico principal es un ERG marcadamente anormal desde fases iniciales.
d) Corresponde a albinismo ocular, caracterizado por desprendimiento de retina bilateral en el 50% durante la primera década.

**263. ¿Cuál de las siguientes formas de amiloidosis puede cursar típicamente con afectación vítrea?:**

a) La amiloidosis relacionada con la diálisis.
b) La amiloidosis AA.
c) La amiloidosis AL.
d) La amiloidosis familiar.

**264. Cuál es <u>incorrecta</u> en el Síndrome de Tearson:**

a) Es la combinación de una hemorragia subaracnoidea y vítrea.
b) Generalmente la hemorragia se da en tres niveles: vítreo, preretiniana e intrarretiniana.
c) Se debe a la rotura de un aneurisma, generalmente situado en la arteria comunicante anterior.
d) Probablemente el sangrado intraocular se deba a estasis venosos retiniano secundario a aumento de presión en el seno cavernoso.

**265. Con respecto a las opacidades vítreas que respuesta es la correcta:**

a) La sinquisis centelleante es un proceso degenerativo frecuente debido al acumulo de partículas de pirofosfato cálcico.
b) La hialosis asteroide es bilateral en el 75 % de las ocasiones.
c) Las opacidades vítreas en la amiloidosis se inician de ocalización perivascular.
d) La hemorragia vítrea en el Sindrome de Tearson no suele resolverse de forma espontánea al cabo de pocos meses.

**266. La hialosis asteroide es un proceso benigno del humor vitreo:**

a) Caracterizado por opacidades blanco-amarillentas esféricas o en forma de disco diseminadas por todo el humor vitreo y compuestos por cristales de fosfato cálcico e hidrociapatita.
b) Es consecuencia de hemorragia vitrea crónica.
c) Los estudios químicos demuestran la presencia de cristales de colesterol por lo que también se le denomina "Cholesterolosis bulbi".

d) La prevalência de esta condición es del 5-15 %, con igual incidencia en hombres y mujeres. Suele ser bilateral en el 75% de los casos.

**267. La vasculatura fetal persistente NO genera:**

a) Quistes vítreos pigmentados.
b) Mancha de Mittendorf.
c) Velo vítreo congénito.
d) Papila de Bergmeister.

**268. En cuál de las siguientes enfermedades de depósito NO se observa mancha rojo cereza:**

a) Sialidosis.
b) Enfermedad de Tay-Sachs.
c) Enfermedad de Sandhoff.
d) Enfermedad de Gaucher.

**269. En el Síndrome de Stickler se puede observar todo lo siguiente, EXCEPTO:**

a) Puede haber ectopia de cristalino, pero es raro.
b) Vítreo ópticamente vacío o con aspecto fibrilar y arrosariado.
c) Es frecuente la catarata presenil con opacidades en forma de cuña, moteadas o laminares.
d) Hasta un 25% presentan glaucoma por anomalía congénita del ángulo.

**270. En el Síndrome de Wagner:**

a) Se observan membranas avasculares hacia la cavidad vítrea.
b) Comparte algunas características del síndrome de Stickle, como las manifestaciones generales.
c) Suelen tener miopía magna.
d) Aunque presentan problemas de visión nocturna, los campos visuales no se contraen.

**271. Cual NO es correcta con respecto a la Vitreorretinopatia exudativa familiar:**

a) También llamado síndrome de Criswick-Schepens.
b) En el estadio 1 se observa degeneración vitrea y adherencias vitreorretinianas periféricas.
c) Se observa una falta de vascularización de la retina temporal, similar a la de la retinopatía del prematuro.
d) En el estadio 3 se observa desprendimiento de retina con afectación macular.

**272. El Síndrome de Terson:**

a) Requiere vitrectomía precoz debido al mal pronóstico visual.
b) A menudo es bilateral.
c) La hemorragia es típicamente subhialoidea y penetra hacia vitreo.
d) La hemorragia vítrea se debe a una rotura de aneurisma en la arteria comunicante posterior.

**273. Cual es una diferencia clave entre la sinquisis centelleante y la hialosis asteroidea:**

a) En la hialosis los depósitos son móviles y se depositan ene inferior en reposo.
b) La sinquisis se asocia a ojos estructuralmente sanos y la hialosis aparece tras hemorragias vítreas crónicas.
c) La hialosis está compuesta por pirofosfato cálcico y la sinquisis por cristales de colesterol.
d) La hialosis afecta ambos ojos en un 60% de las personas pacientes.

**274. Con respecto a la amiloidosis cual es correcta:**

a) Las opacidades vítreas inicialmente son perivasculares y más tarde afectan al vitreo anterior.
b) En estadios tardíos los depósitos adoptan un aspecto característico granular.
c) Se caracteriza por depósitos intracelulares de proteínas fibrilares.
d) La afectación vítrea se produce con más frecuencia en la amiloidosis primaria.

**275. Con respecto a la afectación ocular de los linfomas diga la respuesta <u>incorrecta</u>:**

a) Los linfomas de células B del sistema nervioso central pueden causar infiltrados bajo el epitelio pigmentado de la retina y uveítis intermedia.
b) La enfermedad de Hodgkin puede causar uveítis anterior, vitritis y lesiones multifocales en el fondo de ojo.
c) El 40 % de las personas pacientes con linfoma vitreorretiniano primario tienen manifestaciones oculares que pueden preceder o seguir a la afectación neurológica.
d) Los linfomas no hodgkinianos pueden causar síndrome de Mikulicz, infiltración uveal y afectación conjuntival u orbitaria.

**276. En la proliferación melanocitica uveal difusa bilateral cuál no es <u>correcta</u>:**

a) Se observan manchas subretinianas rojo grisáceas.
b) Catarata de progresión rápida.
c) Se caracteriza por la proliferación de melanocitos malignos en la coroides externa.
d) La visión puede estar muy disminuida.

**277. Entre los factores de alto riesgo para retinoblastoma metastásico figuran todos los siguientes, <u>EXCEPTO</u>:**

a) Afectación del segmento anterior del ojo (rubeosis de iris, ectropión uveal, hipopion tumoral).
b) Invasión del nervio óptico más allá de la lámina cribosa.
c) Aparición en anatomía patológica de afectación puntual de coroides.
d) Retraso en la enucleación del ojo afectado más de 120 días tras el diagnóstico.

**278. Los siguientes son criterios aceptados por las autoridades estadounidenses y canadienses para la selección de pacientes con melanoma coroideo candidatos para el tratamiento con enucleación, <u>EXCEPTO</u>:**




a) Glaucoma neovascular y/o ceguera dolorosa.
b) Pacientes con extensión extraescleral profusa, melanoma en anillo o invasión tumoral de más de la mitad del cuerpo ciliar.
c) Pacientes con tumores parapapilares medianos con dificultad visual y acceso difícil para braquiterapia.
d) Pacientes con buena visión y tumores pequeños-medianos que eligen la enucleación por miedo y por tener buena visión en el otro ojo.

**279. ¿Cuál de los siguientes factores NO se considera pronóstico adverso en el melanoma de coroides?:**

a) Ganancia en el brazo corto del cromosoma 6.
b) Pérdida del cromosoma 3.
c) Los tumores de afectación en el cuerpo ciliar.
d) Aumento de células epitelioides en la anatomía patológica.

**280. En la ecografía del melanoma coroideo NO se observa:**

a) Homogeneidad interna con reflectividad alta.
b) Excavación coroidea.
c) Ensombrecimiento de la órbita.
d) Zona basal acústicamente plana.

**281. ¿Cuál NO es correcta en las pruebas diagnósticas del hemangioma coroideo circunscrito?:**

a) En el fondo de ojo se observa una masa anaranjada de bordes mal definidos.
b) La angiografía fluoresceínica revela hiperfluorescencia moteada precoz.
c) Con el verde indocinanina se observan vasos tumorales altamente fluorescentes en la fase arterial.
d) En la autofluorescencia la lesión muestra mucha hiperautofluorescencia.

**282. Persona paciente con múltiples lesiones elevadas de color marrón claro, bilaterales en iris, sin signos de crecimiento ni vascularización. ¿Cuál es el diagnóstico más probable?**

a) Nódulos de Lisch.
b) Melanoma de iris.
c) Efelides.
d) Manchas de Brushfield.

**283. Los nevus coroideos**

a) Son frecuentes en razas de piel más oscura.
b) Crecen principalmente en la edad adulta.
c) El riesgo de malignización a lo largo de la vida es del 1%.
d) Las drusas en su superficie son poco habituales.

**284. En el melanoma maligno NO se observa:**

a) En la angiografía fluoresceínica es habitual observar extravasación difusa con tinción en la fase arteriovenosa.
b) En la ecografía observamos homogeneidad interna con reflectividad baja o media.
c) La hiperautofluorescencia intensa difusa o confluente es un marcador diagnostico útil.
d) En la angiografía con verde de indocianina se observa hipofluorescencia durante toda la prueba y aporta más información que la angiografía fluoresceinica sobre la extensión del tumor.

**285. Con respecto al hemangioma coroideo circunscrito:**

a) Se suele asociar a enfermedad sistémica.
b) Se observa una lesión anaranjada ovalada en polo posterior con bordes nítidos.
c) Suele haber liquido subretiniano en los casos asintomáticos.
d) La angiografía con verde indocianina resulta poco útil ya que se observa hipofluorescencia durante toda la prueba.

**286. Con respecto a las metástasis coroideas todas son correctas, EXCEPTO:**

a) Los canceres primarios más frecuentes son el de mama y pulmón e indican un mal pronóstico y una esperanza de vida corta.
b) Generalmente se presentan como una lesión placoide ligeramente elevada, amarilla y de bordes mal definidos.
c) A menudo es multifocal y bilateral.
d) En la ecografía las lesiones en forma de cúpula se ven con reflectividad acústica interna baja o media.

**287. En el cribado de los familiares con riesgo de retinoblastoma, cual NO ES CIERTA:**

a) Las mutaciones de la línea germinal se trasmiten al 50% de los/las hijos/as.
b) Si el/la niño/a tiene un retinoblastoma hereditario, el riesgo de los/las hermanos/as es del 25% si los padres están sanos.
c) Los/Las hermanos/as con riesgo de retinoblastoma deben ser explorados ecografía prenatal y oftalmoscopia poco después de nacer.
d) Si el/la niño/a tiene un retinoblastoma hereditario, el riesgo de los/las hermanos/as es del 40% si un padre está afectado.

**288. En un/una niño/a pequeño/a con leucocoria y estrabismo, ¿qué dato sobre el retinoblastoma debe recordarse?**

a) Es el tumor intraocular primario maligno más frecuente de la infancia, puede presentarse con leucocoria o estrabismo, y la resonancia magnética es superior a la TC para valorar el nervio óptico y la extensión extraocular.
b) Es una lesión vascular benigna asociada casi siempre a von Hippel–Lindau, que se presenta como una masa rojo-anaranjada periférica con vasos nutricios dilatados.
c) Es un tumor coroideo benigno osificante, bilateral en la mayoría de los casos, que aparece como una lesión amarillenta plana junto a la papila.
d) Es una lesión pigmentada congénita del EPR sin implicaciones sistémicas, caracterizada por lesiones en «huella de oso».

**289. En las metástasis uveales, ¿qué patrón de localización, origen y manifestaciones es típico?**

a) La mayoría afectan al cuerpo ciliar y se originan principalmente en tumores renales o gastrointestinales.
b) Suelen ser lesiones negras, bien delimitadas y de crecimiento muy lento, sin desprendimiento exudativo asociado.
c) El tratamiento siempre exige enucleación inmediata, incluso si la persona paciente está asintomática y recibe quimioterapia sistémica.
d) El 90% de las metástasis uveales afectan a la coroides, siendo mama y bronquio los sitios primarios más frecuentes; pueden ser multifocales y causar desprendimiento retiniano exudativo.

**290. En el hemangioma capilar retiniano, ¿qué relación entre implicación sistémica, hallazgos y tratamiento debe reconocerse?**

a) Se asocia a poliposis adenomatosa familiar y se manifiesta como múltiples lesiones ovales bilaterales del EPR con hipopigmentación marginal.
b) Puede formar parte del síndrome de von Hippel–Lindau, aparece como una lesión roja bien delimitada entre arteriola y vénula o como una masa rojo-anaranjada periférica con vaso aferente y eferente dilatados, y puede tratarse con láser en lesiones pequeñas.
c) Es una malformación arteriovenosa directa entre arterias y venas retinianas sin lecho capilar interpuesto, por lo que nunca requiere cribado sistémico.
d) Es un linfoma intraocular primario que suele preceder a afectación del sistema nervioso central y se trata con metotrexato intravítreo.

**291. Al comparar una CHRPE típica con una CHRPE atípica con implicaciones sistémicas, ¿qué diferencia es relevante?**

a) La CHRPE típica solitaria suele ser una lesión plana gris oscura o negra, redonda u ovalada, bien delimitada y con lagunas despigmentadas; la CHRPE atípica puede asociarse a poliposis adenomatosa familiar.
b) La CHRPE típica se caracteriza por lesiones bilaterales fusiformes múltiples y siempre indica cáncer colorrectal antes de los 20 años.
c) La CHRPE atípica carece de importancia sistémica, mientras que las lesiones agrupadas en «huella de oso» obligan siempre a colectomía profiláctica.
d) La CHRPE típica corresponde a infiltrados subretinianos multifocales por linfoma B no Hodgkin del sistema nervioso central.

**292. El ángulo kappa:**

a) Si es muy positivo puede generar una pseudoendotropía.
b) Los ojos están ligeramente adducidos para conseguir la fijación bifoveal.
c) Cuando el ángulo kappa es negativo el reflejo corneal se sitúa nasalmente respecto al centro de la córnea.
d) Es el ángulo entre los ejes visual y pupilar.

**293. La esotropia aguda del adulto tipo Franceschetti:**

a) Se produce en pacientes hipermétropes.
b) Aparece en sujetos miopes, a menudo neurópatas.




c) Se manifiesta con esotropia en la mirada lejana y ortotropia en la mirada próxima.
d) Se da en personas pacientes adultas jóvenes sometidas a oclusión por proceso ocular.

**294. En el diagnóstico de paralisis bilateral simétrica de ambos oblicuos superiores hay que tener en cuenta todos los siguientes signos clínicos, EXCEPTO uno:**

a) Signo de Bielchowsky positivo hacia ambos lados.
b) Acentuada inciclotropia que aumenta en infraversión y que puede alcanzar 45º.
c) Acentuada convergencia en infraversión pudiendo haber ortotropia en posición primaria de la mirada.
d) Hiperfunción de ambos oblicuos inferiores que, aunque presente habitualmente, puede faltar en algunas ocasiones apareciendo hiperfunción de ambos rectos inferiores.

**295. ¿A qué fenómeno responde que la contracción del músculo recto lateral se acompañe de la relajación del músculo recto medial en el mismo ojo?:**

a) Ley de Hering.
b) Ley de Sherrington.
c) Ley de Bielschowsky.
d) Ley de Worth.

**296. Diga cuál es la correcta en relación con la mecánica ocular:**

a) En abducción de 23 grados los ejes visual y orbitario coinciden, por lo que el recto superior solo eleva.
b) En aducción de 67 grados los ejes visual y orbitario están a 90 grados, por lo que el recto superior es únicamente exciclotorsor.
c) El recto inferior se origina en la parte inferior del anillo de Zinn y se inserta a 7,2 mm del limbo.
d) Cuando el globo ocular está en aducción de 51 grados, el eje visual coincide con la línea de tracción del oblicuo superior, actuando solo como inciclotorsor.

**297. En la gráfica de Hess de una parálisis del VI par craneal derecho NO se encuentra:**

a) La gráfica derecha es más grande que la izquierda.
b) Esotropía derecha.
c) En la gráfica derecha se observa acusada hipofunción del recto lateral.
d) En la gráfica izquierda se muestra hiperfunción del recto medio.

**298. Por la fisura orbitaria superior y por el interior del anillo de Zinn pasan estas estructuras, EXCEPTO:**

a) Nervio troclear.
b) Nervio oculomotor, rama superior.
c) Nervio motor ocular externo.
d) Rama nasociliar del nervio oftálmico.

**299. Cual es correcta con respecto a los músculos oblicuos:**

a) Las fibras anteriores del tendón del oblicuo superior son principalmente responsables de la inciclotorsión.
b) Cuando el globo ocular está en 39º de abducción, el oblicuo superior actúa como depresor y el oblicuo inferior es exciclotorsión.
c) Cuando el globo ocular está en 51º de adducción, el oblicuo inferior actúa como exciclotorsor y el oblicuo superior como depresor.
d) El oblicuo superior se inserta en la esclera en el cuadrante temporal superior por delante del ecuador.

**300. En la esotropia de comienzo precoz:**

a) El ángulo es pequeño y variable.
b) Hay fijación cruzada en la mirada lateral.
c) En general no presentan desviación vertical disociada.
d) Presentan hipermetropía entre 3 y 8 dioptrías.

**301. En la esotropia acomodativa no refractiva cual NO es correcta:**

a) El cociente CA/A es elevado.
b) Es independiente del defecto de refracción.
c) A menudo existe miopía, de ahí viene el nombre.
d) Si hay exceso de convergencia, el punto próximo de acomodación es normal.

**302. Cuál de estas características de la microtropia NO ES CORRECTA:**

a) No suele causar síntomas, salvo que asocie heteroforia mal compensada.
b) No tiene relación con la anisometropía.
c) Hay fusión motora normal.
d) Hay correspondencia retiniana anómala.

**303. En el síndrome de retracción de Duane se observan tos estos signos, EXCEPTO:**

a) Giro de cara para evitar la ambliopía.
b) Restricción completa o parcial de la abducción.
c) Retracción del globo ocular en aducción con ensanchamiento de la hendidura palpebral.
d) Deficiencia de convergencia.

**304. En un/una niño/a con esotropía para cerca, ortoforia o pequeña esoforia para lejos con visión binocular simple, sin defecto refractivo significativo y con relación AC/A normal o baja, ¿qué diagnóstico y tratamiento se ajustan mejor?**

a) Esotropía parcialmente acomodativa; se trata siempre con corrección hipermetrópica completa y no requiere cirugía.
b) Exotropía intermitente de tipo cercano; el tratamiento principal son ejercicios ortópticos y oclusión parcial.




c) Esotropía de cerca no acomodativa por exceso de convergencia; el tratamiento consiste en recesión bilateral de los rectos mediales.
d) Síndrome de Duane tipo I; se trata mediante debilitamiento bilateral del oblicuo superior.

**305. Al distinguir el síndrome de Duane del síndrome de Brown, ¿qué rasgo clínico es clave?**

a) El síndrome de Brown se debe a una anomalía de inervación del recto lateral por el III par craneal y produce retracción del globo en aducción.
b) El síndrome de Duane se caracteriza por limitación de la abducción, posible limitación parcial de la aducción, retracción del globo en aducción y estrechamiento de la hendidura palpebral.
c) El síndrome de Duane consiste en una restricción mecánica del tendón del oblicuo superior, con limitación de la elevación en aducción y posición primaria siempre sin visión binocular simple.
d) El síndrome de Brown se clasifica según Huber en tres tipos, dependiendo de si limita la abducción, la aducción o ambas.

**306. Cuál NO es un criterio de arteritis de células gigantes según la American College of Rheumatology de1990:**

a) Claudicación mandibular.
b) Edad de comienzo ≥ a 50 años.
c) Cefalea.
d) Velocidad de sedimentación globular de 50 mm/h o mayor.

**307. Un emigrante brasileño de 45 años acude a consultas por visión borrosa de ambos ojos. Sus agudezas visuales son de 20/40 AO presentando una discromatopsia rojo- verde y una campimetría con defectos cecales temporales simulando hemianopsia bitemporal AO. ¿Cuál de los aspectos de su historia clínica es el más importante para justificar su clínica?:**

a) Diabetes tratada desde hace 10 años.
b) Tuberculosis tratada durante diez meses.
c) Inflamación séptica de la garganta tratada durante 5 días.
d) Hipotiroidismo tratado durante 5 años.

**308. Señale cuál de estas patologías NO es causa de una disociación luz-cerca:**

a) Pupilas de Argyl Robertson.
b) Síndrome de Horner.
c) Síndrome de Parinaud.
d) Herpes Zoster oftálmico.

**309. En una oftalmoplejía internuclear izquierda observamos:**

a) Aducción izquierda defectuosa y nistagmus en el ojo derecho en la mirada a la derecha.
b) Déficit de convergencia.
c) Exotropía en ojo izquierdo.




d) Anisocoria por midriasis en el lado izquierdo.

**310. Respecto a la neuropatía óptica hereditaria de Leber, señale la respuesta INCORRECTA:**

a) Los varones pueden estar afectos de la enfermedad, pero no la transmiten a sus descendientes.
b) El tratamiento más empleado actualmente es la idebenona y complementos vitamínicos.
c) La visión se conserva hasta la 7º década de la vida en el 80 % de los casos.
d) La afectación suele iniciar en la 2º o 3º década de la vida.

**311. Niño de 13 años con cuadro subagudo de cefalea, vómitos y diplopía. En la motilidad ocular presenta una parálisis de la mirada vertical en supraversión y retracción palpebral superior. ¿Qué región deberíamos revisar buscando el origen en la Resonancia magnética nuclear?:**

a) Polígono de Willis.
b) Lóbulo occipital.
c) Lóbulo frontal.
d) Glándula pineal.

**312. Con respecto a la biopsia de arteria temporal si se sospecha arteritis de células gigantes diga ¿cuál es INCORRECTA?:**

a) Se recomienda realizar biopsia ipsilateral a la afectación ocular.
b) La administración sistémica de corticoides durante más de 7 días puede suprimir los signos histopatológicos, por lo que no debe iniciarse el tratamiento antes de la biopsia.
c) Se deben obtener un mínimo de 2,5 cm de arteria y de varias localizaciones.
d) El 15 % de la histología es normal y la biopsia contralateral puede ser positiva en el 5 % de casos con biopsia inicial negativa.

**313. NO es cierto en la Neuropatía óptica hereditaria de Leber:**

a) Es una enfermedad rara que afecta a las células ganglionares típicamente en el haz papilomacular.
b) Se debe a herencia materna de mutaciones puntuales del ADN, la mayoría en la posición del nucleótido 11778.
c) Es típica la perdida aguda o subaguda, grave e indolora de la visión central en un ojo, 50 %.
d) Afecta típicamente a mujeres entre 15 y 35 años y pueden darse casos atípicos en varones y a cualquier edad entre 10 y 60 años.

**314. ¿Cuál de los siguientes fármacos de uso sistémico puede producir una neuropatía óptica desmielinizante que afectaría al 1-2 % de las personas pacientes tratadas?:**

a) Topiramato.
b) Clorpromazina.
c) Amantadina.
d) Amiodarona.

**315. En relación con los tumores hipofisarios y su expansión a través del diafragma selar con el consiguiente daño al quiasma óptico, ¿cuál es el tumor hipofisario que con más frecuencia daña el quiasma óptico?**

a) Adenoma hipofisario cromofobo
b) Adenjoma hipofisario eosinófilo.
c) Adenoma hipofisario basófilo.
d) Pinealoma.

**316. Entre los signos de crecimiento de tumores hipofisarios se encuentra más raramente:**

a) Hemianopsia bitemporal.
b) Atrofia óptica.
c) Anestesia del trigemino.
d) Papiledema.

**317. Entre las causas de escotoma central del campo visual se encuentran las siguientes, EXCEPTO:**

a) Papiledema.
b) Neuropatía por enfermedad desmielinizante.
c) Neuropatía tóxica o nutricional.
d) Neuropatía óptica hereditaria de Leber.

**318. En relación a la atrofia óptica primaria, NO es cierto:**

a) Se produce sin inflamación previa del nervio óptico.
b) Puede relacionarse con la retinosis pigmentaria.
c) La afectación prequiasmática da lugar a una atrofia unilateral
d) Puede deberse a lesiones situadas desde la porción retrolaminar del nervio óptico hasta el cuerpo geniculado lateral.

**319. En relación con la neuropatía óptica relacionada con esclerosis múltiple, señale la respuesta correcta:**

a) Es tan frecuente como la neuromielitis óptica de la enfermedad de Devic.
b) El riesgo de padecer esclerosis múltiple tras el episodio de neuritis óptica es del 25% si hay lesiones en la RMN.
c) La recuperación visual suele ser lenta, pero se puede acelerar con pulsos de corticoides influyendo en el resultado visual.
d) Es frecuente una discromatopsia, sobre todo del azul y amarillo.

**320. En relación a la neurorretinitis, ¿cuál NO es cierta?**

a) El 60% de los casos se debe a la enfermedad por arañazo de gato.
b) Se produce una papilitis asociada a edema peripapilar y macular
c) La resolución de la estrella macular ocurre en 6-12 meses con pérdida de visión.
d) Aproximadamente el 25% de los casos son idiopáticos.

**321. Con respecto a la neuropatía óptica isquémica anterior no arterítica, señale la respuesta correcta:**

a) La proteína C reactiva está siempre elevada.




b) Es imprescindible el tratamiento precoz con corticoides para evitar la afectación del otro ojo.
c) Un porcentaje alto de casos que supera el 60% mantienen buena agudeza visual.
d) Entre los factores de riesgo figura el incumplimiento de CPAP en pacientes con apnea del sueño.

**322. Señale la respuesta FALSA:**

a) La papilopatía diabética se produce en personas pacientes diabéticas tanto de tipo 1 como 2.
b) La neuropatía de Leber se produce por una mutación del ADN mitocondrial heredado de la madre.
c) La mayoría de las papilas de los casos de neuropatías ópticas por alcohol y tabaco son normales.
d) En la neuropatía óptica anterior isquémica arterítica el 2º ojo se afecta hasta en el 75% de los casos.

**323. Midriasis bilateral con luz tenue, disociación reflejo pupilar luz-cerca y retracción palpebral se asocian con:**

a) Neurosifilis.
b) Pupila de Adie.
c) Pupilas tectales (mesencefálicas dorsales).
d) Pupilas de Argyll Robertson.

**324. La oftalmoplejia internuclear bilateral se caracteriza por todas las siguientes manifestaciones, EXCEPTO:**

a) Limitación de aducción izquierda y derecha.
b) Nistagmus atáxico del ojo derecho en mirada a la izquierda.
c) Convergencia intacta si la lesión es limitada.
d) Nistagmus atáxico del ojo izquierdo en la mirada a la izquierda.

**325. En los distintos tipos de nistagmo, ¿qué característica clínica debe reconocerse?**

a) El nistagmo pendular se caracteriza por una fase lenta de deriva y una fase rápida correctora sacádica.
b) El nistagmo vestibular fisiológico con agua fría en el oído derecho produce una fase rápida hacia la derecha.
c) El nistagmo congénito primario suele aparecer hacia los 2–3 meses, puede amortiguarse con la convergencia, desaparece durante el sueño y no suele producir oscilopsia.
d) El nistagmo downbeat se asocia típicamente a lesiones paraselares y se caracteriza porque un ojo eleva e intorsiona mientras el otro desciende y extorsiona.

**326. En una persona paciente con ptosis y diplopía fluctuantes, empeoramiento al final del día, mejoría de la ptosis tras aplicar hielo durante 2 minutos y posible signo de Cogan, ¿qué enfermedad explica mejor el cuadro?**

a) El cuadro sugiere miastenia gravis, enfermedad autoinmune mediada por anticuerpos contra receptores de acetilcolina, con afectación ocular frecuente y posible elevación de anticuerpos antirreceptor de acetilcolina.
b) El diagnóstico más probable es oftalmoplejía externa progresiva crónica, en la que la diplopía vertical fluctuante es el síntoma principal y el test del hielo es típicamente positivo.
c) Se trata de distrofia miotónica, caracterizada por oftalmoplejía externa progresiva bilateral, "ragged red fibres" y aumento de proteínas en el líquido cefalorraquídeo.
d) El hallazgo de thymoma excluye la miastenia gravis y orienta hacia síndrome de Kearns–Sayre.

**327. En la neurofibromatosis, ¿qué asociación clínica corresponde a NF1 y NF2?**

a) La NF2 se caracteriza por manchas café con leche, neurofibromas plexiformes, nódulos de Lisch en el 95% y glaucoma congénito unilateral frecuente.
b) La NF1 se asocia a schwannomas vestibulares bilaterales, catarata antes de los 30 años y hamartomas combinados de retina y EPR.
c) La NF1 puede presentar glioma del nervio óptico, neurofibromas palpebrales, nódulos de Lisch y manchas café con leche; la NF2 se asocia típicamente a schwannomas vestibulares bilaterales.
d) Tanto la NF1 como la NF2 se heredan de forma recesiva ligada al X y carecen de manifestaciones oculares.

**328. En las cefaleas y neuralgias perioculares, ¿qué dato debe orientar la evaluación?**

a) La migraña clásica se define por cefalea sin aura ni síntomas neurológicos u oftálmicos, acompañada solo de náuseas y palidez.
b) La pérdida visual unilateral transitoria atribuida a "migraña retiniana" debe investigarse como embolización retiniana hasta que se demuestre lo contrario.
c) La cefalea en racimos afecta típicamente a mujeres jóvenes y se caracteriza por dolor bilateral leve de varios días de duración sin síntomas autonómicos.
d) La neuralgia trigeminal produce dolor continuo con pérdida de sensibilidad facial persistente.

**329. Paciente de 56 años de edad que acude a consulta por cambio de color iris derecho. El paciente no tiene conocimiento de traumatismo ocular previo, pero en la exploración con lámpara de hendidura se aprecia perforación iridiana y opacidad de cristalino a las 6, así como un cuerpo extraño en el humor vítreo. ¿Cuál de las siguientes afirmaciones no es apropiada?:**

a) Si hay heterocromia de iris, seguramente es por acumulo de ion metálico en el iris.
b) El cobre puro puede desencadenar una endoftalmitis muy severa.
c) Hay que realizar la extracción del cuerpo extraño para evitar glaucoma y toxicidad retiniana.
d) Un ERG disminuido o plano es una contraindicación absoluta para extraer el cuerpo extraño.

**330. Un varón de 20 años acude a la consulta por disminución de visión en OI tras accidente con pelota de squash. Presentaba agudeza visual de 0,1 sin alteraciones en el segmento anterior, tensión ocular de 16 mm de Hg y en fondo de ojo aparece un blanqueamiento de retina central siendo la periferia normal. ¿Cuál sería la actuación más adecuada?:**




a) Pulsos de corticoides a dosis altas.
b) Exploración quirúrgica para descartar una ruptura del globo.
c) Tomografía axial computarizada para descartar una fractura orbitaria.
d) Observación.

**331. El acné rosácea se asocia con frecuencia a:**

a) Queratitis bacteriana.
b) Blefaritis posterior.
c) Blefaritis estafilocócica.
d) Queratoconjuntivitis herpética.

**332. La rotura coroidea afecta a la coroides, membrana de Bruch y epitelio pigmentario retiniano. ¿Cuál de las siguientes afirmaciones es correcta?:**

a) Las roturas directas son concéntricas al nervio óptico.
b) Las roturas indirectas discurren paralelas a la ora serrata.
c) Una complicación tardía frecuente es la aparición de una membrana neovascular coroidea.
d) Una rotura reciente puede ocultarse por una hemorragia retiniana, subhialoidea o vítrea.

**333. Una conmotio retinae representa:**

a) Edema retiniano debido a la contusión.
b) Disrupción traumática de la circulación coroidea provocando edema retina.
c) Disrrupción de los fotorreceptores y daño de los mismos en las capas externas de la retina.
d) Edema retiniano originado en la vasculatura retiniana.

**334. En relación con las fracturas del suelo orbitario:**

a) Se asocia fractura de la lámina papirácea en casi la mitad de los casos.
b) El riesgo de ruptura del globo ocular no supera el 9 %.
c) La diplopía puede ser neurogénica, por descompensación de foria o mecánica restrictiva.
d) Todas las anteriores son correctas.

**335. Un paciente de 45 años sufre un traumatismo ocular cerrado con el corcho de una botella de champán.A las 48 horas, presenta hipema total con tensión ocular (TO) de 45 mm de Hg incontrolable con tratamiento médico máximo. Además del control de la TO, ¿cuál es la complicación más temida que justificaria una intervención quirúrgica urgente?**

a) La formación de sinequias anteriores periféricas.
b) La tinción hemática corneal.
c) El desarrollo de una catarata intumescente que bloquee el ángulo.
d) La recidiva del sangrado

**336. Una persona paciente acude a urgencias con traumatismo penetrante por un cuchillo. Se observa herida corneal que se extiende a esclera con uvea prolapsada. ¿Cuál sería la actuación más adecuada tras reponer la uvea y suturar la herida corneoescleral?**

a) Realizar una vitrectomia pars plana profiláctica para prevenir la tracción vitrea.
b) Inyectar una burbuja de gas expansivo en vitreo para tamponar la retina.
c) Administrar metilprednisolona intravenosa en dosis de megacortioides.

d) Realizar crioterapia o fotocoagulación láser alrededor de la zona de la herida para prevenir un desprendimiento de retina.

**337. Una persona paciente sufre un traumatismo cerrado apreciándose en la exploración un desgarro gigante con desprendimiento de retina (DR) y una proliferación vitreo retiniana (PVR) grado C, ¿cuál sería el taponamiento intraocular más adecuado para esta persona paciente tras reparar el DR?**

a) Intercambio fluido-aire con burbuja de aire.
b) Inyección de gas SF6 al 20%.
c) Inyección de C3F8 al 14%.
d) Aceite de silicona (1000 o 5000 centistokes).

**338. Paciente que acude a urgencias por disminución de visión OD tras sufrir un traumatismo contuso con los dedos jugando a baloncesto hace 2 semanas. La agudeza visual es de 20/40 y en el examen con lámpara de hendidura se aprecia pigmento y depresión circular en cápsula anterior de cristalino, así como puntos blanquecinos en vítreo anterior. ¿Cuál es el diagnóstico y el mecanismo de este hallazgo?**

a) Catarata roseta postraumática, opacidad producida por el daño contuso.
b) Glaucoma facolítico, liberación de proteínas del cristalino a través de una rotura capsular.
c) Catarata por anillo de Vossius, impacto del borde pupilar del iris contra el cristalino
d) Subluxación de cristalino

**339. Paciente con endoftamitis OD tras sufrir herida perforante corneal. Tras realizar vitrectomia y cultivo, el resultado del cultivo es positivo para Bacillus Cereus. ¿Cuál es la característica clínica más distintiva de esta infección y que pronóstico tiene?**

a) La formación de un absceso retiniano con rápida extensión; el pronóstico visual suele ser catastrófico con pérdida de percepción de luz.
b) Una uveítis anterior granulomatosa con grandes precipitados queráticos; El pronóstico es bueno si se trata con corticoides intravitreos.
c) Una necrosis retiniana periférica con vasculitis oclusiva; responde bien al ganciclovir intravitreo.
d) Un crecimiento fúngico lento en forma de bolas de nieve; requiere tratamiento con Anfotericina y el pronóstico es reservado.

**340. Paciente de 60 años con miopía magna, tratada de desprendimiento de retina traumático OI (vitrectomia y facoemulsificación) hace 4 semanas con buen resultado anatómico, pero sin mejoría de agudeza visual. En la exploración se aprecia membrana epirretiniana (MER) y agujero lamelar. ¿Cuál es el origen más probable de esta MER que genera tracción retiniana?**

a) La proliferación de células gliales de Müller y astrocitos que migran a través de una dehiscencia de la membrana limitante interna generada por traumatismo o cirugía.
b) La metaplasia de células del epitelio pigmentario retiniano dispersados por el traumatismo o cirugía.
c) La organización de un resto de coágulo en la superficie retiniana.
d) Una cicatrización vitrea residual desde la herida escleral de entrada de los puertos de vitrectomia.




**341. Paciente politraumatizado en accidente de tráfico que presenta fractura orbitaria compleja. En la exploración se aprecia una marcada limitación de la elevación en aducción sin hipertrofia en posición primaria de la mirada. Esta limitación no mejora con el test de dicción forzada. ¿Cuál de las siguientes es la explicación más plausible para esta restricción?**

a) Una contusión directa del músculo oblicuo inferior en su origen.
b) Una parálisis del IV par craneal (troclear) contralateral.
c) Una lesión del III par craneal (motor ocular común) que afecta a la rama para el oblicuo inferior.
d) Una fibrosis y atrapamiento del músculo recto inferior en la fractura del suelo, que mecánicamente impide la elevación en todas las posiciones, incluyendo la del oblicuo inferior.

**342. Ante un traumatismo ocular con sospecha de cuerpo extraño intraocular metálico, ¿qué prueba de imagen y qué precaución son clave?**

a) La resonancia magnética es la prueba inicial de elección siempre que se sospeche un cuerpo extraño ferroso, porque localiza mejor los cuerpos metálicos que la TC.
b) La ecografía ocular está contraindicada en todos los traumatismos oculares, incluso si no existe sospecha de globo abierto.
c) La TC es superior a la radiografía simple para detectar y localizar cuerpos extraños, mientras que la RM nunca debe realizarse si se sospecha un cuerpo extraño ferroso.
d) La radiografía simple permite descartar con seguridad una rotura posterior oculta del globo, por lo que no se precisa ninguna otra prueba.

**343. En una quemadura química ocular, ¿qué actuación inicial y factor pronóstico deben priorizarse?**

a) La historia clínica completa debe realizarse antes de cualquier tratamiento, para identificar el agente químico antes de irrigar.
b) Las quemaduras por ácidos penetran más profundamente que los álcalis porque no coagulan las proteínas superficiales.
c) Una lesión de grado 4 según Roper-Hall se caracteriza por córnea clara, daño epitelial aislado y ausencia de isquemia limbar, con excelente pronóstico.
d) El tratamiento inmediato consiste en anestesia tópica si está disponible, irrigación abundante durante 15–30 minutos o hasta neutralizar el pH, eversión doble del párpado superior y retirada de restos contaminantes o epitelio necrótico.

**344. En la alcaptonuria la manifestación ocular es:**

a) Pigmentación azulada o negra de la esclera y los tendones de los músculos rectos horizontales.
b) Depósitos verdosos en la conjuntiva bulbar inferior.
c) Hiperpigmentación trabecular.
d) Lenticono posterior.

**345. La oftalmopatía tiroidea:**

a) Se produce retracción palpebral superior e inferior en aproximadamente el 80 % de las personas pacientes.
b) El 15 % de las personas pacientes presentan oftalmoplejia.
c) Hasta el 6 % padecen neuropatía óptica.




d) Puede aparecer glaucoma por aumento de presión venosa epiescleral en el 3 %.

**346. En la clasificación OMS de la xeroftalmía el grado X1 corresponde a:**

a) Ceguera nocturna.
b) Xerosis conjuntival con manchas de Bitot.
c) Xerosis corneal.
d) Fondo xeroftálmico.

**347. En el síndrome de Fraser es correcto que:**

a) La herencia es recesiva.
b) Cursa con criptoftalmia.
c) Cursa con anoftalmia.
d) Cursa con ablefaron.

**348. Señale la respuesta correcta sobre el síndrome de Hemansky-Pudlak:**

a) La herencia es autosómica y dominante.
b) Las alteraciones leucocíticas producen infecciones piogénicas repetidas.
c) La disfunción plaquetaria produce hematomas precoces.
d) La agudeza visual suele estar conservada.

**349. Mujer con encefalopatía, ORAR y sordera. En relación con su diagnóstico es cierto que:**

a) Es una endoteliopatía microvascular autoinmune.
b) El diagnóstico precoz mejora el pronóstico.
c) La afectación retiniana suele ser autolimitada.
d) Todas las anteriores son ciertas.

**350. El signo ocular, asociado a la enfermedad de Graves, consistente en temblor palpebral con el cierre de los párpados se denomina:**

a) Signo de Dalrymple.
b) Signo de Rosenbach.
c) Signo de Stellwag.
d) Signo de Möbius.

**351. En la fiebre reumática pueden aparecer manifestaciones oftálmicas como:**

a) Manchas de Roth.
b) Pseudotumor cerebro.
c) Uveitis anterior aguda.
d) Todas las anteriores.

**352. En relación con la vitamina C todas las siguientes afirmaciones son correctas, EXCEPTO una:**

a) Su deficiencia produce el escorbuto.
b) La concentración en el cristalino con catarata es 20 veces mayor que en la sangre.
c) En el escorbuto pueden aparecer hemorragias subconjuntivales.
d) Se han descrito hipema, hemorragia retiniana y orbitaria en casos avanzados de escorbuto.

**353. La práctica de la natación:**

a) Supone unas 42 dioptrías de hipermetropía por la inmersión de la córnea en agua.
b) Hace que la agudeza visual en el agua baje a 20/4.000 sin ayuda visual.
c) Supone un riesgo de desarrollar queratitis e irritación ocular por el cloro y otros agentes.
d) Todas son correctas.

**354. En relación al síndrome CAR (retinopatía asociada al cáncer), ¿cuál de las siguientes afirmaciones NO es cierta?**

a) Se produce una degeneración de fotorrerceptores con la consiguiente pérdida progresiva de visión.
b) No hay evidencia de metástasis en el globo ocular.
c) Es frecuente apreciar edema papilar con retracción periférica del campo visual.
d) Se asocia frecuentemente al carcinoma de células pequeñas pulmonar y al cáncer de mama.

**355. En referencia a las manifestaciones oftálmicas de la artritis reumatoide, ¿cuál de las siguientes afirmaciones NO es cierta?**

a) La escleritis y la escleroqueratitis son más frecuentes en adultos.
b) La incidencia de Síndrome de Sjögren es más frecuente en niños/as.
c) La uveitis es más frecuente en niños/as.
d) La incidencia de iritis es mayor en la forma monoarticular y oligoarticular que en la poliarticular.

**356. Entre las manifestaciones oftálmicas de la fibrosis quística se encuentran las siguientes, EXCEPTO:**

a) Xeroftalmia.
b) Úlcera corneal.
c) Tortuosidad retiniana venosa.
d) Dispersión pigmentaria macular.

**357. El Síndrome de Alport es una nefritis familiar hereditaria con rasgo dominante y afectación más severa en varones. Entre las manifestaciones oftálmicas se encuentra las siguientes, EXCEPTO:**

a) Lenticono anterior.
b) Fundus albipunctatus.
c) Disminución onda A del electrorretinograma.




d) Cuerpos hialinos en la cabeza del nervio óptico.

**358. ¿En cuál de las siguientes situaciones se puede producir una disminución de la sensibilidad corneal?**

a) Herpes simple.
b) Esclerodermia.
c) Distrofia miotónica de Steinert.
d) Todas las anteriores.

**359. En relación con la endoftalmitis bacteriana endógena NO es cierto:**

a) El 75% son bilaterales.
b) Entre los factores de riesgo figuran la DM, cirugía cardiaca, inmunosupresión y drogadicción IV
c) La paracentesis de cámara anterior es más útil que en la endoftalmitis postoperatoria para identificar el agente causal.
d) La muerte es un resultado frecuente en pacientes con sepsis y debilidad crónica.

**360. ¿Cuál es una característica clínica importante de la toxoplasmosis ocular?**

a) Produce afectación ocular exclusivamente en la forma congénita y rara vez recurre.
b) Suele ser bilateral desde el inicio y las recurrencias aparecen lejos de lesiones previas.
c) Puede presentarse tanto en enfermedad congénita como adquirida, suele ser unilateral y las recurrencias aparecen con frecuencia como lesiones satélites.
d) Se transmite únicamente por contacto directo entre humanos y no afecta a personas pacientes inmunodeprimidas.

**361. ¿Qué tríada orienta al diagnóstico de síndrome de histoplasmosis ocular presunta?**

a) Uveítis anterior granulomatosa, hipopión y vasculitis retiniana periférica.
b) Cicatrices coriorretinianas pigmentadas periféricas o maculares, manchas blancas redondeadas y ausencia de vitritis.
c) Retinitis necrotizante periférica, vitritis intensa y vasculitis oclusiva arterial.
d) Edema macular cistoide, precipitados queráticos finos y sinequias posteriores.

**362. ¿Qué dato orienta mejor al diagnóstico de toxocariasis ocular?**

a) Infección zoonótica por Toxocara canis o Toxocara cati, más frecuente en niños/as, con diagnóstico principalmente clínico y posible apoyo mediante ELISA.
b) Infección viral transmitida por mosquitos, caracterizada por vasculitis retiniana bilateral y respuesta rápida a antivirales.
c) Enfermedad autoinmune asociada a HLA-B27, con uveítis anterior recurrente y ausencia de lesiones retinianas.
d) Infección fúngica sistémica que siempre requiere anfotericina B intravítrea.

**363. ¿Cuál es el tratamiento farmacológico de elección en regiones endémicas para la oncocercosis ocular o "ceguera de los ríos"?**

a) Aciclovir oral.

b) Ivermectina.
c) Anfotericina B.
d) Metotrexato.

**364. En las queratopatías metabólicas, identifique la opción que relaciona adecuadamente enfermedad y manifestación corneal.**

a) La enfermedad de Fabry es un trastorno autosómico recesivo por depósito de cistina que produce cristales corneales difusos y fallo renal precoz.
b) La enfermedad de Wilson se debe a déficit de ceruloplasmina, con depósito tisular de cobre, y puede producir un anillo de Kayser–Fleischer en la membrana de Descemet periférica.
c) Las mucopolisacaridosis nunca afectan a la córnea y se limitan a producir tortuosidad vascular conjuntival y retiniana.
d) La cistinosis ocular se caracteriza por una queratopatía en vórtice y se trata principalmente con terapia enzimática sustitutiva.

**365. En la toxicidad ocular por cloroquina e hidroxicloroquina, ¿qué aspectos de depósito, dosis y cribado deben considerarse?**

a) La hidroxicloroquina es más tóxica que la cloroquina incluso a dosis inferiores a 5 mg/kg/día, por lo que el cribado con OCT no está indicado.
b) La toxicidad retiniana por cloroquina aparece únicamente cuando ya existe una marcada pérdida visual y nunca progresa tras suspender el fármaco.
c) Estos fármacos se concentran en estructuras oculares con melanina, como el EPR y la coroides; la hidroxicloroquina es más segura si se mantiene por debajo de 5 mg/kg/día de peso real, y la OCT macular es clave en el cribado porque puede existir daño significativo sin signos funduscópicos.
d) La manifestación típica inicial es una neuropatía óptica con discromatopsia azul-amarilla y edema papilar bilateral, que obliga a controles cada 4 semanas desde el inicio del tratamiento.

**366. ¿Qué lente de exploración tiene el mayor factor de corrección para estimar el diámetro de la papila óptica?:**

a) Volk de 60 D.
b) Volk de 90 D.
c) Volk de 78 D.
d) Goldmann de tres espejos.

**367. En el electrorretinograma:**

a) La onda a es una deflexión negativa generada por los fotorreceptores, las células bipolares y de Müller.
b) La onda b es una deflexión positiva de gran amplitud que permite distinguir entre las respuestas de bastones y conos.
c) En la amaurosis congénita de Leber el ERG se extingue en las fases avanzadas.

d) El tiempo implícito es el intervalo desde el inicio del estímulo hasta que se atenúa la onda c.

**368. Con respecto al electrorretinograma normal o flash, señale la respuesta correcta:**

a) La onda a positiva se genera en los fotorreceptores.
b) La onda b, positiva, corresponde principalmente a la actividad de las células bipolares y de Muller.
c) No hay otra modalidad de Erg para medir la actividad de las células ganglionares, retina interna.
d) Las fibras de las células ganglionares contribuyen a generar ambas ondas a y b, y por ello, las neuropatías ópticas y el glaucoma pueden alterar el ERG flash.

**369. La onda "B" del electrorretinograma (ERG):**

a) Es generada mayormente en las células de Müller con una contribución de las células bipolares y de los fotorreceptores.
b) Es la onda negativa de mayor tamaño del ERG.
c) Se genera por una corriente que fluye a través de una célula neuronal con orientación radial que se comporta como un dipolo entre las capas plexiformes interna y externa.
d) No es suprimida en oclusiones experimentales de la arteria central de la retina, manteniéndose incluso las respuestas de los fotorreceptores.

**370. ¿Cuál de las siguientes lentes utilizadas en la fotocoagulación retiniana con láser argón genera una mayor magnificación (de 500 µm a 800µm en la retina), imagen invertida, mayor campo visual pero menos profundidad de foco con riesgo de daño del cristalino?:**

a) La lente de Rodenstock.
b) La lente de Meinster.
c) La lente de Goldmann de 3 espejos.
d) La lente Quadraspheric.

**371. En relación a la microperimetria computerizada con tecnología de oftalmoscopia de láser de barrido. ¿Cuál de las siguientes afirmaciones <u>NO</u> es cierta?:**

a) No precisa midriasis. Se analiza cada ojo de forma independiente y precisa colaboración activa de la persona paciente.
b) Indicada para el diagnóstico, seguimiento y rehabilitación de patologías que afectan a la mácula (DMAE, distrofias maculares, edema macular diabético, agujero macular, toxicidad por dolquine,etc).
c) Sobre la imagen oftalmoscópica macular se proyectan triángulos y círculos de distintos colores según la intensidad de los estímulos y la capacidad de percibirlos. Así los círculos son zonas en las que la persona paciente no puede percibir estímulos.
d) Gracias a un software de baja visión permite entrenar la fijación excéntrica y aprovechar el resto visual de las personas pacientes.

**372. El uso de la membrana amniótica en la fase aguda de las causticaciones por álcalis presenta las siguientes ventajas, EXCEPTO una:**

a) Favorece la fibrosis.
b) Facilita la epitelización.
c) Reduce la inflamación.
d) Es fuente de factores neurotróficos.

**373. En relación a la microperimetría computerizada con tecnología de oftalmoscopia de láser de barrido. ¿Cuál de las siguientes afirmaciones es cierta?:**

a) No precisa midriasis. Se analiza cada ojo de forma independiente y precisa colaboración activa de la persona paciente.
b) Indicada para el diagnóstico, seguimiento y rehabilitación de patologías que afectan a la mácula (DMAE, distrofias maculares, edema macular diabético, agujero macular, toxicidad por dolquine, etc.).
c) Los resultados se imprimen junto con los índices de fiabilidad (pérdida de fijación), las probabilidades y los valores de sensibilidad de la retina codificados por colores.
d) Todas son ciertas.

**374. Durante la exploración ecográfica del globo ocular existen artefactos como son "las irregularidades de Baum". ¿Cuál es la afirmación correcta?:**

a) Es un artefacto común por atrapamiento de aire entre la cara de la sonda y el ojo por líquido de contacto insuficiente.
b) Es debido a la presencia de burbujas de aire o gas en la cavidad vítrea.
c) Se generan por un fenómeno de difracción produciendo pseudoelevaciones del fondo de ojo.
d) Se producen por reverberaciones de ultrasonidos en pacientes con sínquisis centelleante.

**375. La perimetría automatizada de longitud de onda corta (SWAP) es una variante del estímulo luminoso blanco utilizada en pruebas de umbral. ¿Cuál es la afirmación FALSA?:**

a) Aísla el sistema de conos S (vía azul-amarillo) usando un estímulo azul sobre fondo amarillo.
b) Hay que corregir los efectos de filtrado cromático dependientes del cristalino.
c) Se han establecido los valores normales de sensibilidad retiniana corregidos en función de la edad, lo que mejora la utilidad clínica de la prueba.
d) La prueba tiene poca duración, poca variabilidad y sin efecto aprendizaje.

**376. Paciente de 65 años con glaucoma crónico y córnea edematosa que impide la gonioscopia. Se realiza biomicroscopía ultrasónica (UBM) que muestra una inserción del iris anterior al espolón escleral con aplanamiento de la periferia retiniana. ¿Cuál es el diagnóstico más probable y que hallazgo UBM lo confirma?**

a) Glaucoma por bloqueo pupilar; aumento de la distancia de contacto iris-cristalino.
b) Síndrome de iris plateau; posición anterior de los procesos ciliares que empujan el iris contra la malla trabecular.
c) Glaucoma maligno; rotación anterior del cuerpo ciliar con edema del mismo.
d) Recesión angular; desplazamiento posterior del iris y el cuerpo ciliar.

**377. ¿Cuál de las siguientes afirmaciones sobre la biomicroscopía ultrasónica (UBM) en la evaluación de tumores del segmento anterior es CORRECTA?**

a) La UBM tiene menor resolución que la OCT de segmentos anterior para detectar lesiones retfroiridianas.
b) Los quistes del epitelio pigmentario del iris aparecen como estructuras sólidas hiperreflectivas en la UBM.
c) La UBM es considerada el "Gold Standard" para la caracterización de quistes de iris por su alta resolución y penetración tisular.
d) Los nevus del iris muestran una reflectividad mayor que el tejido iridiano sano circundante.

**378. En una persona paciente con hipotonía ocular postraumática sin perforación evidente, la UBM revela una discontinuidad entre el cuerpo ciliar y el espolón escleral con comunicación de la cámara anterior con el espacio supracoroideo. ¿Cuál es el diagnóstico y qué parámetro cuantitativo UBM es más útil para su seguimiento?**

a) Glaucoma maligno; medición del ángulo iridocorneal (AOD 500).
b) Ciclodialisis; medición de la distancia y extensión de la hendidura.
c) Recesión angular; medición del grosor del cuerpo ciliar.
d) Desprendimiento del cuerpo ciliar; medición de la profundidad de la cámara anterior.

**379. Respecto a la técnica de adquisición de imágenes en UBM, ¿cuál de las siguientes afirmaciones es FALSA?**

a) La persona paciente debe estar en posición supina todo el examen.
b) El método de inmersión con copa escleral permite una mejor visualización de la anatomía central, pero puede dificultar la exploración periférica extrema.
c) La UBM puede realizarse a través de medios opacos como córneas edematosas o con leucomas, a diferencia de la OCT del segmento anterior.
d) La sonda de UBM debe aplicarse directamente sobre la córnea sin medio de acoplamiento para obtener la máxima resolución.

**380. En referencia a la agudeza visual logMAR, ¿qué afirmación es correcta?:**

a) La notación logMAR representa el logaritmo en base 1 del MAR (mínimo ángulo de resolución).
b) Requiere menor tiempo de exploración que con la escala de Snellen.
c) Tiene 5 letras por fila y cada letra puntúa 0,02. La exploración continua hasta que la mitad de las letras de una fila se lean correctamente.
d) Un número igual de letras en las lineas de agudeza visual alta y baja reduce la precisión en presencia de una agudeza visual menor.

**381. En una persona paciente con glaucoma avanzado y pérdida de la fijación central, ¿qué parámetro de fiabilidad del campo visual puede verse falsamente alterado y como debe interpretarse?:**

a) Las pérdidas de fijación pueden estar elevadas por pérdida real de visión central y no por mala fijación.
b) Los falsos positivos aumentan porque la persona paciente anticipa respuestas.
c) Los falsos negativos disminuyen por el efecto techo.
d) El tiempo de prueba se acorta por la fatiga de la persona paciente.

**382. Entre las características de la prueba de sensibilidad al contraste con la tabla de letras de Pelli-Robson NO se encuentra:**

a) Consta de filas de 6 letras del mismo tamaño (frecuencia espacial de 1 ciclo por grado).
b) La prueba se realiza a 3 metros de distancia.
c) Las letras están ordenadas con un contraste decreciente de 0,15 unidades logarítmicas cada grupo de tres letras.
d) La persona paciente debe leer las filas de letras hasta que alcance el grupo de tres letras de menor resolución.

**383. En la interpretación de un campo visual Humphrey 24-2 SITA-Standard, encontramos un patrón de defecto altitudinal que respeta el rafe horizontal. El GHT está fuera de límites normales y el PSD está significativamente elevado con un MD moderadamente reducido. ¿Cuál es el diagnóstico campimétrico más probable?**

a) Defecto neurológico por lesión quiasmática.
b) Defecto glaucomatoso avanzado.
c) Retinosis pigmentaria en estadio inicial.
d) Neuritis óptica retrobulbar.

**384. En un cultivo bacteriano ocular de crecimiento rápido, el laboratorio realiza una prueba colocando discos de papel impregnados con antibióticos sobre agar inoculado y midiendo los halos de inhibición tras 24 horas. ¿Qué método se está utilizando?**

a) Prueba de Schirmer.
b) Prueba de difusión en disco de Kirby-Bauer.
c) Tinción de Gram.
d) Reacción en cadena de la polimerasa.

**385. Una persona paciente presenta una queratitis epitelial sospechosa de herpes simple, pero el aspecto clínico no es típico. Se decide tomar una muestra corneal para confirmar el diagnóstico. ¿Qué método de laboratorio ofrece una detección rápida y muy sensible del ADN viral?**

a) Cultivo viral convencional.
b) PCR en tiempo real para ADN de HSV.
c) Prueba de Schirmer.
d) Tinción con fluoresceína únicamente.

**386. En una persona paciente con sospecha de infección ocular por Chlamydia, se necesita una prueba diagnóstica de alta sensibilidad que no dependa de que el microorganismo esté viable en la muestra. ¿Qué técnica es la más adecuada?**

a) Tinción de Giemsa.
b) Cultivo celular.
c) PCR para ADN de Chlamydia.
d) Observación directa de inclusiones con lámpara de hendidura.

**387. Una persona paciente va a ser sometido a cirugía del segmento anterior y se desea valorar la regularidad de la superficie corneal, el astigmatismo inducible y la calidad óptica previa. ¿Qué prueba se considera actualmente una herramienta básica para esta planificación?**




a) Paquimetría ultrasónica.
b) Topografía corneal.
c) Tonometría de aplanación.
d) Biometría axial aislada.

**388. La BMU (biomicroscopia ultrasónica) presenta ventajas sobre la OCT-SA en la evaluación del ángulo camerular, EXCEPTO: Tema 24:**

a) Permite obtener imágenes detrás del iris como quistes o tumores.
b) El espolón escleral es más fácil de identificar debido a su mayor resolución axial.
c) Es más fácil obtener imágenes de calidad de los cuadrantes inferior y superior.
d) Es más fácil estudiar el mecanismo de bloqueo pupilar por la configuración del iris plateau.

**389. En relación con la tecnología Optos de retinografía de campo amplio, ¿cuál es su principal ventaja sobre la retinografía convencional en el cribado de retinopatía diabética?**

a) Permite realizar angiografía sin necesidad de contraste intravenoso.
b) Visualiza hasta 200 grados de la retina en una sola imagen sin necesidad de dilatación pupilar.
c) Tiene mayor resolución que la OCT para detectar edema macular.
d) Puede diferenciar automáticamente entre exudados duros y drusas.

**390. Una persona paciente con uveítis intermedia presenta edema macollar quístico y vasculitis periférica. ¿Qué ventaja especifica ofrece la angiografía con fluoresceína de campo amplio respecto a la angiografía convencional 30-50 grados?**

a) Permite cuantificar con mayor precisión el área de fuga macular.
b) Detecta áreas de isquemia periférica y neovascularización que pueden pasar desapercibidas en la angiografía convencional.
c) Requiere menor dosis de contraste por su mayor sensibilidad.
d) Diferencia automáticamente entre fuga activa y tinción vascular pasiva.

**391. ¿Qué diferencia fundamental existe entre la perimetría cinética (Goldman) y la perimetría estática automatizada en la evaluación de las distrofias retinianas?:**

a) La perimetria cinética evalúa umbrales diferenciales en puntos fijos, mientras que la estática mide la extensión del campo visual.
b) La perimetría cinética es más sensible para detectar escotomas profundos pero pequeños.
c) La perimetría estática cuantifica la sensibilidad en decibelios, mientras que la cinética traza isópteras para definir la extensión y los bordes de los escotomas.
d) La perimetría estática sólo puede realizarse en pacientes con agudeza visual conservada.

**392. ¿Cuál es la principal ventaja de la OCT-angiografia (OCT-A) frente a la angiografía fluoresceínica (AGF) en el diagnóstico de la membrana neovascular conoidea (MNVC) tipo 1?**

a) La OCT-A detecta mejor la fuga activa de la neovascularización.
b) La OCT-A puede visualizar la morfología vascular de la MNV incluso sin fuga activa, y es menos invasiva.
c) La OCT-A tiene mayor resolución temporal para captar el tránsito arteriovenoso.
d) La OCT-A permite cuantificar el grosor retiniano y la neovascularización en el mismo examen.




**393. ¿Cuál es la principal limitación de la OCT-A en la evaluación del edema macular diabético?**

a) No puede cuantificar el grosor retiniano.
b) Requiere necesariamente dilatación pupilar máxima.
c) No detecta fuga vascular, por lo que no diferencia entre edema por tracción y edema por exudación activa.
d) Tiene una resolución axial inferior a la OCT convencional.

**394. Los inhibidores de la anhidrasa carbónica tópicos:**

a) Pueden precipitar descompensación corneal en pacientes con disfunción endotelial.
b) No deben administrarse con antidepresivos del grupo de inhibidores de la monoaminooxidasa.
c) Pueden empeorar la insuficiencia vascular.
d) Se consigue efecto aditivo asociando inhibidores de la anhidrasa carbónica sistémicos.

**395. Señale la relación INCORRECTA demostrada entre toxicidad ocular secundaria y la administración de fármaco vía sistémica:**

a) Uveitis y rifabutina.
b) Miopía transitoria aguda y topiramato.
c) Maculopatia y tamoxifeno.
d) Cataratas y antidepresivos.

**396. ¿Cuál de los siguientes fármacos, produce una cornea verticillata?:**

a) Clorpromazina.
b) Rifabutina.
c) Nitrofurantoína.
d) Hidroxicloroquina.

**397. ¿Cuál de los siguientes antagonistas β adrenérgicos tópicos, es más seguro emplearlo en una persona paciente con asma leve?:**

a) Timolol.
b) Carteolol.
c) Betaxolol.
d) Levobunolol.

**398. En la escleritis necrosante que fármaco es especialmente eficaz:**

a) Metotrexato.
b) Rituximab.
c) Tacrolimus.




d) Ciclofosfamida.

**399. ¿Cuál de los siguientes efectos adversos NO corresponden a los inhibidores de la anhidrasa carbónica?:**

a) Estreñimiento.
b) Parestesias.
c) Litiasis renal.
d) Síndrome de Stevens-Johnson.

**400. ¿Cuál de los siguientes fármacos de uso sistémico puede producir un cierre angular agudo secundario a la tumefacción del cuerpo ciliar?:**

a) Topiramato.
b) Clorpromazina.
c) Amantadina.
d) Amiodarona.

**401. De los siguientes fármacos anti-TNF (Tumor necrosis factor), señala cual es el más inmunogénico:**

a) Infliximab
b) Adalimumab
c) Etanercept
d) Certolizumab

**402. De los siguientes fármacos, ¿cual tiene como efecto secundario característico una maculopatía cristalina?**

a) Hidroxicloroquina
b) Cloroquina
c) Etambutol
d) Tamoxifeno

**403. ¿Qué efecto secundario oftalmológico tiene el Etambutol?**

a) Maculopatía en ojo de buey
b) Uveítis granulomatosa
c) Neuropatía óptica
d) Oftalmoparesia progresiva

**404. El síndrome BADI (bilateral acute depigmentation of the iris), ¿con qué fármaco de administración sistémica se ha asociado?**

a) Alprazolam
b) Lorazepam
c) Cloroquina




d) Moxifloxacino

**405. ¿Cuál de las siguientes características de un fármaco tópico ocular puede tener influencia en la penetración a cámara anterior?**

a) formulación fosfato o acetato.
b) integridad del epitelio corneal.
c) vehículo del fármaco
d) todas las anteriores.

**406. ¿Cuál de los siguientes inmunomoduladores no está contraindicado en embarazadas?**

a) Metotrexato.
b) Clorambucilo.
c) Ciclosporina.
d) Leflunomida.

**407. ¿Qué efectos secundarios sistémicos se asocian al uso de betabloqueantes tópicos?**

a) Bradicardia.
b) Hipotensión.
c) Broncospasmo.
d) a), b) y c) son correctas.

**408. ¿En relación a los análogos de prostaglandinas tópicos, ¿qué efectos secundarios pueden presentar?**

a) Aumento del riesgo de melanoma de iris.
b) Precipitación de migraña en individuos susceptibles.
c) Madarosis.
d) Vitíligo palpebral.

**409. En relación a la toxicidad ocular de la amiodarona, señala la FALSA:**

a) Casi todas las personas pacientes que toman amiodarona presentan queratopatía
b) Puede provocar neuropatía óptica
c) La queratopatía es irreversible, al suspender el fármaco no se resuelve
d) Puede provocar depósitos capsulares en el cristalino

**410. Una paciente de 42 años acude a la consulta por presentar proptosis indolora y de progresión lenta en el ojo derecho de 8 meses de evolución. En la exploración destaca un desplazamiento del globo ocular inferomedial. La resonancia magnética muestra una masa bien circunscrita, encapsulada, localizada en el cuadrante superolateral de la órbita**

**anterior, que erosiona ligeramente la fosa de la glándula lagrimal sin invasión ósea franca. La biopsia por aspiración con aguja fina (BAAF) o incisional muestra un patrón histopatológico bifásico con áreas de células epiteliales/mioepiteliales formando túbulos y un estroma mixoide. ¿Cuál es el diagnóstico más probable y la conducta quirúrgica más adecuada?:**

a) Adenoma pleomorfo (tumor mixto benigno); escisión en bloque completa con su cápsula intacta mediante orbitotomía lateral sin biopsia incisional previa.
b) Carcinoma adenoide quístico; biopsia incisional amplia seguida de exenteración orbitaria inmediata y radioterapia.
c) Tumor de células de la granulosa; orbitotomía anterior y desbridamiento tumoral con márgenes libres.
d) Linfoma de la glándula lagrimal; observación y derivación inmediata a oncología médica para quimioterapia sistémica.

**411. La úlcera de Mooren en la córnea:**

a) Se asocia sobre todo a artritis reumatoide.
b) Aparece una ulceración semilunar con defecto epitelial.
c) Puede propagarse a la esclera.
d) Afecta al estroma periférico y más tarde se extiende centralmente.

**412. En relación con la leptospirosis (enfermedad de Weil) una de las siguientes afirmaciones <u>no</u> es cierta:**

a) La penicilina y la tetraciclina son agentes terapéuticos efectivos.
b) El tratamiento con antibióticos no es efectivo 48 horas después del inicio de la enfermedad.
c) Se han descrito iridociclitis y neuritis óptica.
d) La vasodilatación y hemorragia conjuntival aparecen al tercer o 4º día de la primera fase de la enfermedad.

**413. ¿Cuál de las siguientes es una afirmación correcta respecto al síndrome de Chediak-Higashi?:**

a) Su herencia es autosómica y dominante.
b) Se asocia a presencia de nevus de Ota.
c) Presentan hematomas precoces por disfunción plaquetaria.
d) Un porcentaje alto de pacientes desarrollan un síndrome linfoproliferativo.

**414. La asociación extraocular más frecuente en el penfigoide ocular es:**

a) Ampollas en la mucosa oral.
b) Afectación del tejido bronquial.
c) Estenosis esofágica.
d) Ampollas en la piel del cuello.

**415. Un varón de 65 años acude por ptosis palpebral bilateral asimétrica de inicio insidioso y progresión lenta a lo largo de los últimos 3 años, que empeora al final del día. Refiere también ligera dificultad para tragar alimentos secos. En la exploración física se observa una distancia margen-reflejo (MRD-1) de 1 mm en el ojo derecho y 1.5 mm en el izquierdo, con una función del músculo elevador del párpado superior (FE) de 5 mm en ambos ojos. No se aprecia fatiga palpebral en la prueba de la mirada sostenida hacia arriba ni**

**variabilidad con el test del hielo. Se observa además una limitación simétrica leve en la elevación y abducción de ambos ojos de forma global (oftalmoplejía externa progresiva). ¿Cuál es la sospecha diagnóstica principal y qué abordaje quirúrgico de la ptosis estaría indicado si se decide intervenir?:**

a) Miastenia gravis; reinserción o avance del tendón de la aponeurosis del elevador por vía anterior.
b) Ptosis aponeurótica senil; conjuntivo-mullerectomía bilateral (técnica de Putterman).
c) Distrofia muscular oculofaríngea (o CPEO); suspensión al músculo frontal (con cabestrillo de fascia lata o material sintético) debido a la mala función del elevador.
d) Parálisis bilateral del III par craneal; resección máxima del músculo elevador del párpado superior (técnica de Blaskovics).

**416. ¿Cuál de los siguientes mecanismos es el principal responsable del privilegio inmune ocular en la cámara anterior?**

a) Ausencia completa de linfocitos en el humor acuoso
b) Inducción de ACAID (anterior chamber -associated immune deviation) y presencia de péptidos inmunosupresores en el humor acuoso
c) Elevada concentración de IgA secretora en el humor acuoso
d) Hiperactivación del complemento que destruye los linfocitosT infiltrantes

**417. Una persona paciente sufre una herida penetrante en el ojo derecho. Tres semanas después desarrolla uveítis granulomatosa bilateral. ¿Cuál es el mecanismo inmunológico predominante en la oftalmía simpática?**

a) Hipersensibilidad tipo I (IgE) frente a antígenos vítreos.
b) Hipersensibilidad tipo IV mediada por linfocitos T CD4+ frente a antígenos uveo-retinianos.
c) Depósito de inmunocomplejos IgG-complemento en la coroides.
d) Activación de linfocitos B con producción de anti-DNA de doble cadena.

**418. Una paciente de 63 años presenta una uveítis granulomatosa bilateral y nódulos conjuntivales; se realiza biopsia conjuntival con sospecha de sarcoidosis; ¿qué hallazgos inmunohistopatológicos esperarías?**

a) Granulomas necrotizantes
b) Granulomas no necrotizantes
c) Vasculits leucocitoclástica
d) Vasculitis eosinofílica

**419. En la enfermedad de Horton, ¿qué hallazgos inmunopatológicos son característicos en la biopsia de la arteria temporal?**

a) Depósito de inmunocomplejos en el endotelio




b) Anticuerpos antipericitos
c) Células gigantes multinucleadas adyacentes a la lámina elástica interna
d) Granulomas necrotizantes

**420. En una queratoplastia penetrante, ¿cuál es el principal tipo de rechazo inmunológico y su mecanismo?**

a) Rechazo hiperagudo mediado por anticuerpos preformados anti-HLA del donante, en las primeras horas del postoperatorio.
b) Rechazo endotelial mediado por linfocitos T CD4+ y CD8+, que es el más frecuente y clínicamente relevante.
c) Rechazo crónico mediado exclusivamente por anticuerpos anti-HLA clase II.
d) Rechazo epitelial como única forma clínicamente significativa, autolimitado en todos los casos.

**421. ¿Cuál es el mecanismo inmunopatogénico principal de la escleritis y queratitis ulcerativa periférica?**

a) Vasculitis oclusiva en la red capilar arteriolar y venular de vasos epiesclerales y conjuntivales.
b) Anticuerpos anti-queratocitos.
c) Anticuerpos anti proteínas del colágeno.
d) a), b) y c) son correctas.

**422. La forma clínica más frecuente de conjuntivitis vírica es:**

a) La fiebre faringoconjuntival (FFC).
b) La conjuntivitis folicular aguda inespecífica.
c) La queratoconjuntivitis epidémica (QCE).
d) El molusco contagioso.

**423. La canaliculitis crónica, a menudo, es causada por:**

a) Actinomyces israelii.
b) Staphylococcus epidermidis.
c) Rhizopus oligosporus.
d) Bacillus subtilis.

**424. El germen más frecuentemente implicado en la endoftalmitis postoperatoria de comienzo tardío es:**

a) Acinetobacter baumannii.
b) Propionibacterium acnes.
c) Proteus mirabilis.
d) Bacteroides fragilis.

**425. Señale la afirmación <u>INCORRECTA</u> con respecto a las endoftalmitis endógenas:**

a) La diabetes y la inmunosupresión son factores predisponentes.

b) En la endoftalmitis endógena los gérmenes más frecuentemente implicados son los hongos especialmente el aspergillus spp.
c) Pueden cursar con síntomas generales como fiebre.
d) Los abscesos hepáticos y las infecciones de vías biliares son focos de infección frecuentemente implicados.

**426. ¿Qué serotipo de Chlamydia trachomatis no se asocia al tracoma?:**

a) A.
b) Ba.
c) C.
d) D.

**427. En relación con la endoftalmitis tras cirugía de cataratas es cierto que:**

a) Los patógenos proceden del campo quirúrgico y del ambiente de quirófano.
b) Se estima que se produce en menos del 0,1 % de las personas pacientes.
c) El patógeno aislado con mayor frecuencia es aspergillus.
d) Se diferencia muy bien, de un TAS (síndrome toxico anterior).

**428. Dentro del cuadro clínico inicial de la queratitis por Acanthamoeba, se incluye:**

a) Infiltrado anular.
b) Escleritis.
c) Perineuritis.
d) Depósitos endoteliales.

**429. La conjuntivitis por Chlamydia del adulto…**

a) La mayoría de las infecciones es por inoculación de secreciones genitales.
b) El tratamiento sistémico de elección es la Ceftriaxona intramuscular.
c) El tratamiento de primera línea son los pulsos de metilprednisolona intravenosos.
d) La PCR no es útil para su diagnóstico.

**430. ¿Cuál es la causa más frecuente de Oftalmía del recién nacido en los países desarrollados?**

a) Chlamydia trachomatis.
b) Bartonella henselae.
c) Virus herpes simple 2.
d) Neisseria gonorrhoeae.

**431. Las bacterias que pueden penetrar en un epitelio corneal normal son…**

a) Neisseria gonorrhoeae
b) Neisseria meningitidis
c) Haemophilus influenzae
d) a), b) y c) son correctas

**432. En relación a la queratitis por Acanthamoeba**

a) Las seudodentritas epiteliales son patognomónicas




b) En el 90% de los casos los cultivos son negativos
c) Los infiltrados perineurales (queratoneuritis radial) excluye el diagnóstico de Acanthamoeba
d) Puede asociar escleritis

**433. ¿Qué entidad de las siguientes se considera actualmente producida por un nemátodo?**

a) Coroiditis punetada interna
b) Epiteliopatía placoide posterior multifocal aguda
c) Coroiditis serpiginosa
d) Neurorretinitis subaguda unilateral difusa (Difuse unilateral subacute neuroretinitis)

**434. En el ámbito de las infecciones intraoculares, ¿qué evalúa el coeficiente de Goldman-Witmer en muestras de humor acuoso o vítreo?**

a) La producción local de linfocitos CD8 específicos frente a un germen
b) El nivel de material genético del germen
c) El cociente entre Interleuquina 10/ Interleuquina 6
d) La producción local de anticuerpos frente a un germen

**435. ¿En qué estadío de la sífilis es más frecuente la uveítis?**

a) Primario
b) Secundario
c) Latente
d) Terciario

**436. En relación a la toxocariasis ocular señala la opción CIERTA**

a) Títulos séricos bajos de anticuerpos anti Toxocara excluyen el diagnóstico.
b) El germen más frecuente es Toxocara cati.
c) Es típica de personas pacientes inmunodeprimidas.
d) Una forma clínica es la endoftalmitis.

**437. En la endoftalmitis postoperatoria aguda tras cirugía de catarata, ¿qué presentación y manejo inicial deben sospecharse?**

a) Suele presentarse meses después de la cirugía con deterioro visual progresivo indoloro, flotadores y una placa capsular blanca característica.
b) La vitrectomía pars plana está indicada de entrada en todas las personas pacientes, independientemente de la agudeza visual inicial.
c) Se presenta típicamente en los primeros días tras la cirugía con dolor, ojo rojo, edema palpebral y deterioro visual, y requiere toma de muestras acuosas y vítreas seguida de antibióticos intravítreos inmediatos.




d) Los microorganismos causales son principalmente Gram negativos procedentes de infecciones sistémicas hematógenas, por lo que la profilaxis con povidona yodada conjuntival no es útil.

**438. Según la definición vigente en España, ¿qué criterio de agudeza visual define la ceguera legal?**

a) Agudeza visual con mejor corrección ≤0.2 o campo visual ≤ 20°.
b) Agudeza visual con mejor corrección inferior a 0.1 en el ojo mejor o campo visual central inferior a 10° en el ojo mejor.
c) Agudeza visual sin corrección 0.1 en ambos ojos.
d) Agudeza visual con mejor corrección ≤ 0.05 o campo visual ≤ 10°.

**439. En la evaluación de baja visión, ¿qué instrumento permite documentar la fijación excéntrica y la relación entre el locus retiniano preferido (PRL) y los escotomas?**

a) Campimetría de Goldmann.
b) Rejilla de Amsler.
c) Microperimetría macular.
d) Perimetría automatizada de Humphrey.

**440. ¿Cuál de las siguientes afirmaciones sobre el síndrome de Charles Bonnet es CORRECTA?**

a) Requiere la ausencia total de visión y se asocia siempre a patología neurológica.
b) Se caracteriza por alucinaciones visuales vívidas y recurrentes con conciencia de su irrealidad, pérdida visual de cualquier grado y ausencia de otra causa neurológica o psiquiátrica.
c) Afecta exclusivamente a pacientes con pérdida de campo visual periférico por glaucoma.
d) Es una indicación de tratamiento antipsicótico de primera línea.

**441. Según las directrices del Preferred Practice Pattern de la Academia Americana de Oftalmología, ¿cuándo se debe derivar a una persona paciente a rehabilitación visual?**

a) Únicamente cuando la agudeza visual es inferior a 20/200 en ambos ojos.
b) Solo si la persona paciente solicita expresamente la derivación.
c) Cuando la agudeza visual es inferior a 20/40, hay pérdida de sensibilidad al contraste, pérdida de campo visual periférico o escotoma central.
d) Exclusivamente en casos de ceguera legal con campo visual ≤ 20°.

**442. En el contexto de los telescopios para baja visión, ¿qué ventaja característica presenta el telescopio galileano frente al kepleriano (astronómico)?**

a) Mayor rango de enfoque y mejor calidad de imagen.
b) Mayor campo visual, menor tamaño y menor peso.
c) Mayor amplificación de contraste y menor distorsión cromática.
d) Permite visión nocturna y mayor profundidad de campo.




**443. En rehabilitación visual para pérdida de campo por hemianopsia, ¿qué intervención ha demostrado en ensayos comparativos mejoría en la calidad de vida relacionada con la visión y menores efectos adversos que el uso de prismas?**

a) Entrenamiento con lentes telescópicas biopticas.
b) Entrenamiento en escaneo visual (scanning training).
c) Magnificación electrónica de alta potencia.
d) Oclusión del ojo no afecto para estimular la adaptación cortical.

**444. ¿Qué se considera baja visión?**

a) Inferior o igual a 0.3 en el mejor ojo
b) Inferior o igual a 0,4 en el mejor ojo
c) Inferior a 0,10 en ambos ojos.
d) Inferior a 0,05 en ambos ojos.

**445. Según el artículo 156 de la Ley General de la Seguridad Social, ¿cuál de las siguientes situaciones NO tiene consideración de accidente laboral?**

a) El accidente sufrido por el trabajador al ir o volver del lugar de trabajo (in itinere).
b) Las enfermedades preexistentes agravadas como consecuencia directa del accidente laboral.
c) El accidente ocurrido por fuerza mayor ajena al trabajo.
d) El accidente sufrido desempeñando actividades sindicales por orden del empresario.

**446. En el estudio FREMAP (2014-2015, n = 4.762 casos de patología oftálmica laboral en España), ¿cuál fue la franja de edad más afectada y el sector laboral más prevalente?**

a) 18-30 años; sector de la construcción.
b) 31-40 años; sector servicios, seguido de industria y construcción.
c) 41-50 años; industria metalúrgica y talleres mecánicos.
d) 31-40 años; industria y talleres de automóviles, seguido del sector agrario.

**447. Según la Guía de Valoración Profesional del INSS (3.ª ed., 2014), ¿qué agudeza visual binocular se requiere para el Grado 3 de actividades de media-alta exigencia visual, incluyendo trabajos en altura?**

a) < 0,3
b) 0,3 – 0,4
c) 0,5 – 0,7
d) 0,8 – 1,0

**448. ¿Qué es la incapacidad laboral permanente total?**

a) Limitación funcional incompatible con la realización de cualquier actividad laboral y las actividades esenciales de vida diaria.
b) Limitación funcional incompatible con la realización de tareas esenciales de su profesión habitual, pero puede realizar otro tipo de actividad laboral diferente.
c) Limitación funcional que permite trabajar en su actividad laboral, pero durante menos tiempo.
d) Ninguna de las anteriores.

**449. Para un grado 3 de actividad profesional (media/alta exigencia visual), ¿cuántos grados centrales de campo visual se requieren?**

a) >10º
b) >20º
c) >30º
d) Ninguna de las anteriores

**450. Según los datos epidemiológicos españoles actuales, ¿qué porcentaje del total de traumatismos oculares corresponde a accidentes laborales?**

a) 10 %
b) 15 %
c) 23 %
d) 33 %

## EJERCICIOS PRÁCTICOS

**CASO Nº 1 PREGUNTAS 451-454**

**Mujer sana de 25 años en semana 12 de embarazo que presenta disminución de AV en ojo derecho (AVL corregida OD 0,3 y OI 1,0). Biomicroscopia: Ojo derecho: inyección ciliar, Tyndall 3+, precipitados queráticos, no sinequias posteriores. Ojo izquierdo normal.**

**Presión intraocular: Ojo derecho 35 mm de Hg y Ojo izquierdo 18 mm de Hg Funduscopia:**

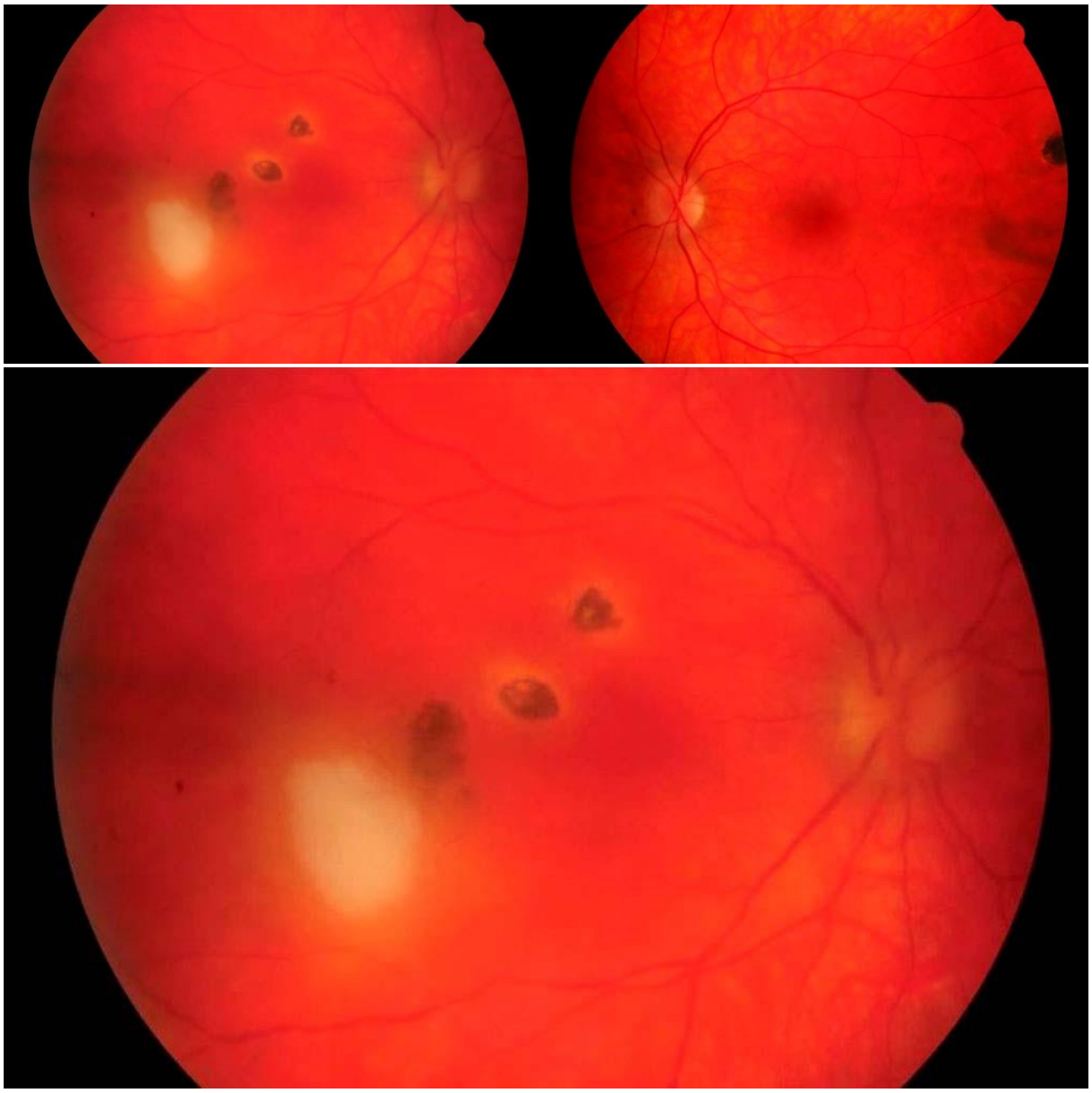

**451. En caso de utilizar tratamiento antiinflamatorio e hipotensor, y según las recomendaciones de la FDA, qué pauta escogerías en esta paciente:**

a) Prednisona colirio + tropicamida colirio + brimonidina colirio.
b) Dexametasona colirio + tropicamida colirio + inhibidor de la anhidrasa carbónica oral.
c) Corticoide oral + tropicamida tópica + betabloqueante colirio.
d) AINE colirio + atropina colirio + brimonidina colirio.

**452. La reactivación de la retinocoroiditis por toxoplasma:**

a) Es poco frecuente en el embarazo
b) La posibilidad de transmisión al feto es nula
c) Si no hay afectación del nervio óptico o amenaza macular puede no tratarse
d) Hay que tratar siempre por riesgo para el feto

**453. En caso de transmisión al feto:**

a) La posibilidad aumenta con la edad gestacional.
b) Es menos grave si afecta en las primeras semanas del embarazo.
c) La espiramicina trata la infección del feto puesto que atraviesa la barrera placentaria.
d) Todas son falsas.

**454. En cuanto al tratamiento de la reactivación toxoplásmica en nuestra paciente, qué sería lo más indicado:**

a) Trimetropin sulfametoxazol.
b) El tratamiento con clindamicina intravítrea más/menos corticoide intravítreo es una buena opción.
c) Pirimetamina + sulfadiacina + ácido fólico.
d) Atovaquone, clindamicina, espiramicina y pirimetamina serían los menos tóxicos para el feto según la FDA.

**CASO Nº 2 PREGUNTAS 455-458**

**Historia clínica**

**Varón de 9 años de edad sin AF de interés, que acude a la consulta de oftalmología presentando una endotropia con déficit de abducción en OD. El resto de la exploración oftalmológica es normal (reflejos pupilares, AV 1.0 esp, BMC, PIO y FO). Como antecedentes presenta episodios de taquipnea y alucinaciones auditivas, etiquetados como crisis epilépticas. En ese momento se evidenció en la RMN la existencia de lesiones simétricas hiperintensas en T2 en ganglios basales y protuberancia, que no desaparecieron tras corticoterapia (Fig. 1). Por lo demás, el paciente presentaba una comunicación interventricular e hipertricosis en piernas. Durante la evolución se detecta una ptosis que, al igual que el estrabismo, mejoran con el tiempo y un borramiento papilar OD. Este borramiento se bilateraliza a los tres meses, desencadenando una atrofia óptica bilateral (Fig. 2), con afectación de CV (Fig. 3) y una AV resultante de 0,05 AO.**

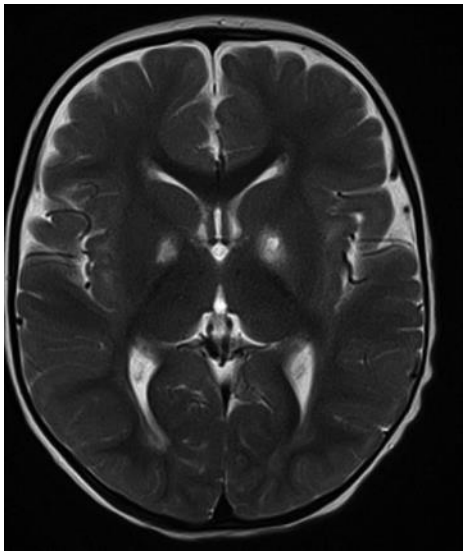

Fig. 1

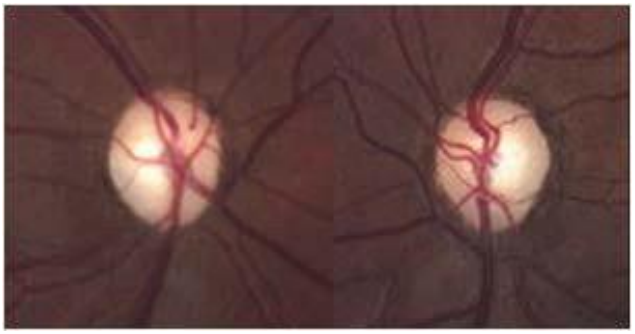

Fig. 2

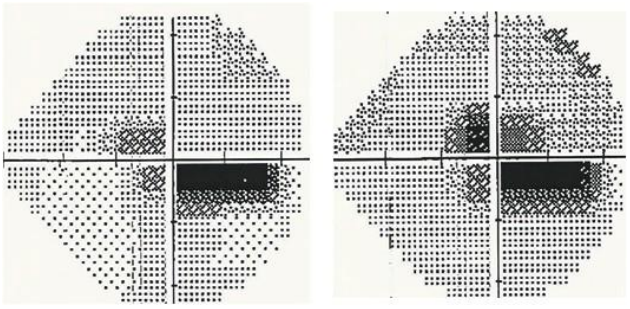

Fig. 3

**455. En un cuadro de esta evolución, bilateral, con otras manifestaciones asociadas y atrofia de nervio óptica progresiva: ¿Cuál de estas afirmaciones es correcta en relación a la posible genética del cuadro?**

a) Se trata de una enfermedad probablemente esporádica
b) Su origen se debe a mutaciones del DNA mitocondrial
c) Está producida por mutaciones del DNA nuclear
d) Puede deberse a mutaciones del DNA mitocondrial o nuclear

**456. De los siguientes: ¿Qué hallazgo de laboratorio es poco probable?**

a) Acidosis láctica en plasma
b) Descenso del ratio lactato/piruvato en líquido cefalorraquídeo
c) Hiperalaninemia en plasma
d) Aminoaciduria metilmalónica

**457. ¿Cuál de las siguientes sustancias no incluirías en el tratamiento del paciente?**

a) Coenzima Q10
b) Tiamina
c) L-Carnitina
d) Citicolina

**458. Ante los hallazgos descritos: ¿Cuál es el diagnóstico más probable?**

a) Síndrome de Leigh
b) Enfermedad de Leber
c) Síndrome de Kearns-Sayre
d) Síndrome MELAS

**CASO Nº 3 PREGUNTAS 459-462**

**El paciente de la fotografía de 29 años de edad acude a la consulta para someterse a cirugía refractiva de su miopía.**

**A la exploración presenta una agudeza visual de unidad en los dos ojos con una refracción en ojo derecho de -2 (-1.50 a 90º) y en ojo izquierdo de – 2.5 (-0.75 a 110º). Su PIO es de 20 mmHg en ojo derecho y 27 mmHg en ojo izquierdo, realizándose una campimetría que resulta ser normal.**

**Como antecedente personal refiere padecer sordera perceptiva de nacimiento y episodios de visión borrosa y halos de colores tras jugar al baloncesto.**



**459. ¿Qué hallazgo esperaría encontrar en este paciente a la exploración ocular?**

a) Cataratas.
b) Huso de Krukenberg.

c) Sinequias periféricas anteriores.
d) Espículas pigmentadas en retina.

**460. ¿Cuál de estos tratamientos estaría más indicado en este paciente?**

a) Corticoides tópicos y orales.
b) Cirugía de cristalino.
c) Iridotomias YAG.
d) Ciclosporina A a dosis de 5 mg/Kg/día.

**461. Ante este paciente sospecharemos de…**

a) Síndrome de Vogt –Koyonagi – Harada.
b) Iridociclitis heterocrómica de Fuchs.
c) Incontinencia pigmenti o Síndrome de Bloch-Sulzberger.
d) Síndrome de Waardenburg.

**462. ¿Cuál es el pronóstico ocular de este paciente?**

a) El riesgo de desarrollar desprendimientos de retina es muy alto.
b) El paciente cursará con episodios recurrentes de uveítis de por vida.
c) Aunque se normalice su PIO el campo visual se irá reduciendo de forma concéntrica con el tiempo.
d) Si se normaliza su PIO, el pronóstico es bueno.

**CASO Nº 4 PREGUNTAS 463-466**

**Niña de 12 años de edad. La flecha indica la dirección de la mirada**

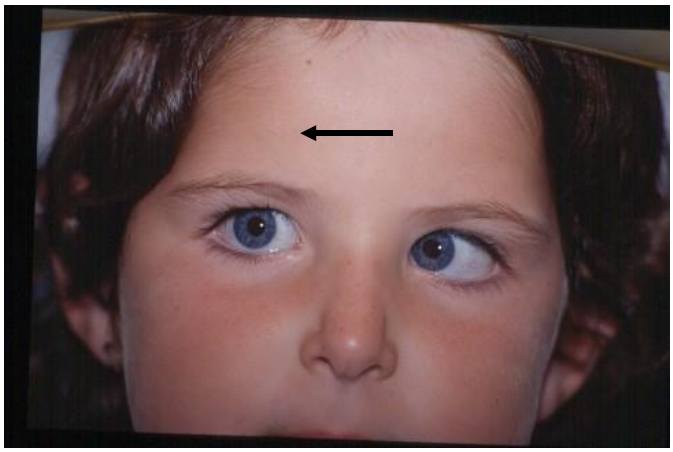

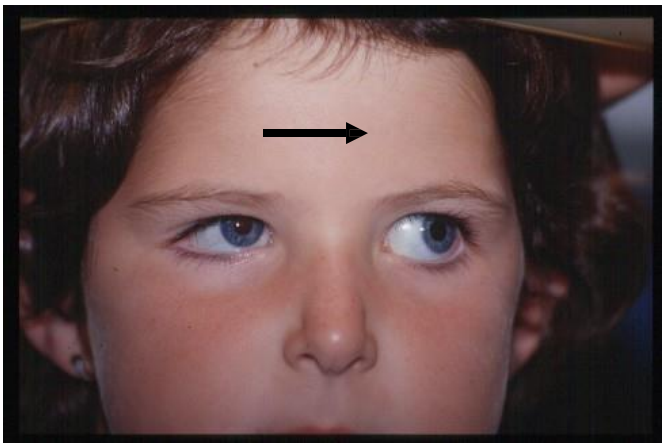



**463. Diagnóstico más probable**

a) Paresia ambos rectos laterales
b) Síndrome de Moebius
c) Parálisis de la mirada horizontal
d) Duane tipo III

**464. Es frecuente que curse con**

a) Tortícolis vertical
b) Tortícolis horizontal
c) Cabeza inclinada sobre el hombro del ojo afecto
d) Guiño del ojo con la luz

**465. En relación a las alteraciones sensoriales propias de esta patología**

a) No cursa con ambliopía
b) Cursa con diplopía en las miradas laterales
c) No pueden tener estereopsis
d) Presentan fijación no central

**466. En relación al tratamiento quirúrgico, en este caso, estaría indicado:**

a) Hacer una resección del recto externo OD
b) Poner un hilo en el Recto medio del OI
c) No operar
d) Asociar resección del recto externo y del interno del OD

**CASO Nº 5 PREGUNTAS 467-470**

**Paciente mujer de 80 años con sintomatología urgente en su ojo derecho de escotoma central, metamorfopsia y disminución de su agudeza visual a 20/60. Las imágenes de retinografía, AFG y OCT son las siguientes:**

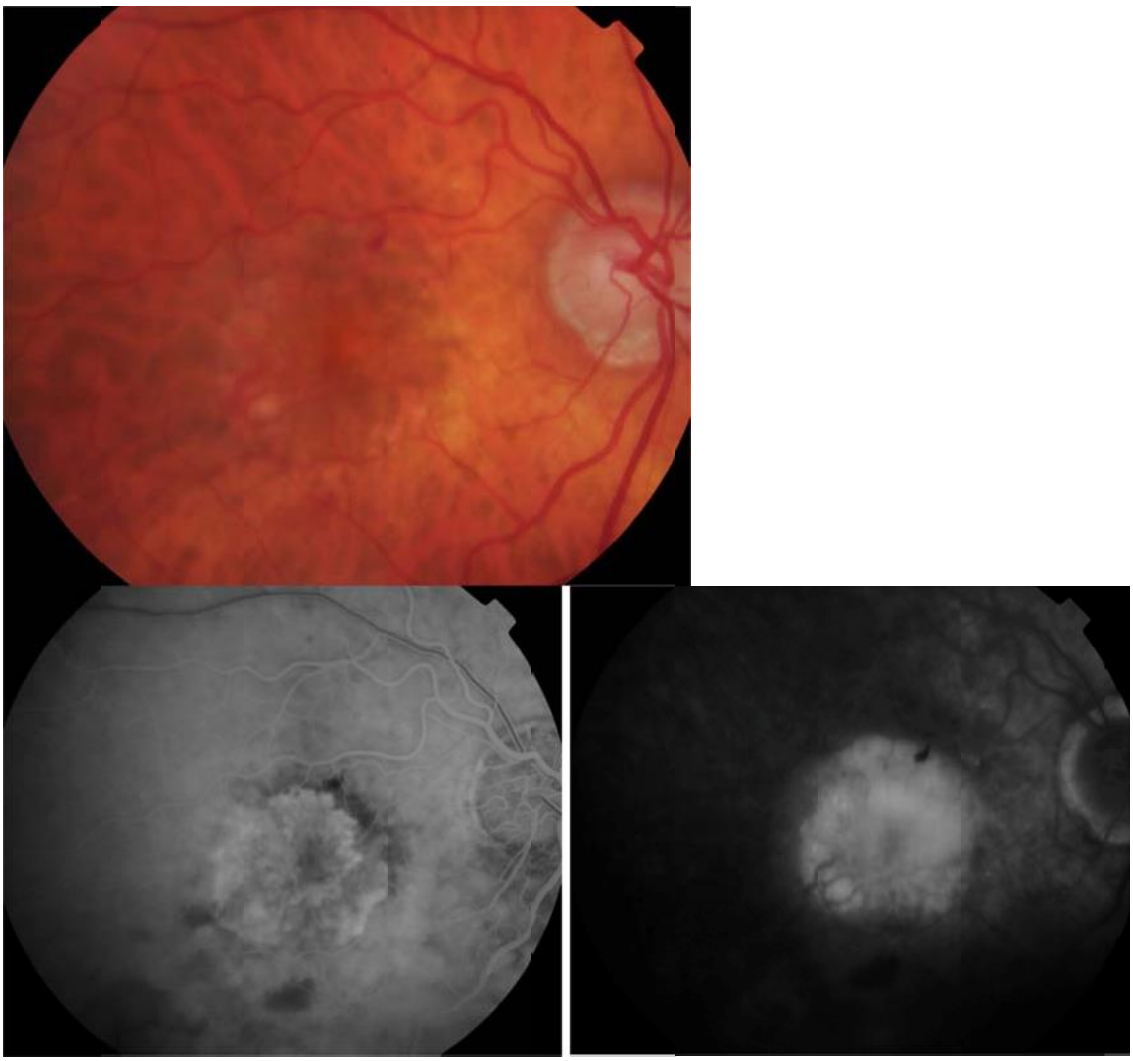

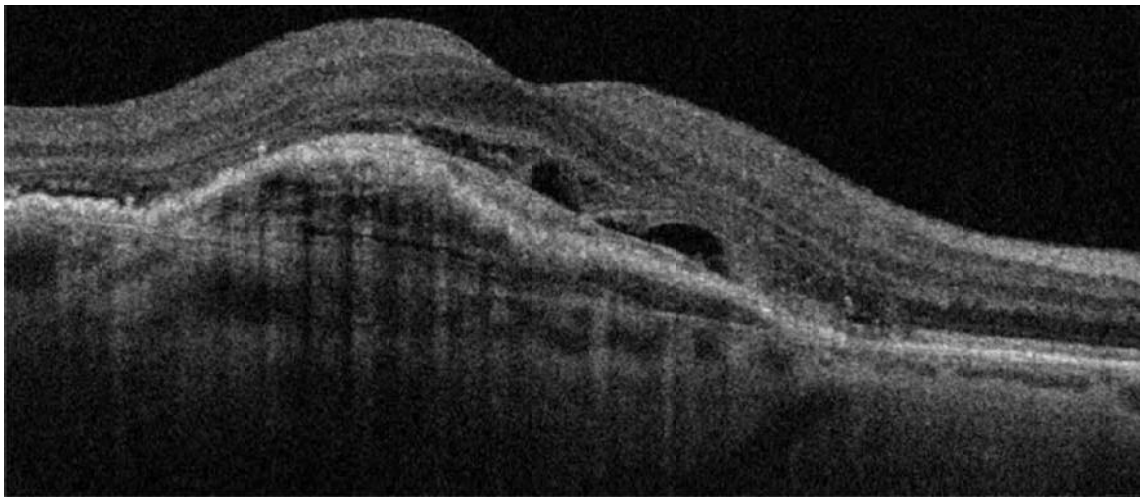

**467. ¿Cuál es el diagnóstico más probable en este caso?**

a) Degeneración macular asociada a edad (DMAE) neovascular tipo 1.
b) DMAE neovascular tipo 2.
c) DMAE neovascular tipo 3 o proliferación angiomatosa retiniana (RAP).
d) Vasculopatía polipoidea idiopática.

**468. Los hallazgos más característicos en la OCT que se dan en este caso son:**

a) La característica tomográfica típica en este caso es hiperreflectividad que traduce neovascularización por encima del epitelio pigmentario retiniano (EPR).
b) Disrupción hiperreflectiva en el interior del parénquima retiniano, hallazgo tipo de la RAP.
c) Se evidencia falta de integridad del EPR con discontinuidad del mismo e hiperreflectividad subyacente que traduce material neovascular subEPR.
d) Existencia de un desprendimiento del epitelio pigmentario fibrovascular con fluido subretiniano.

**469. En cuanto a la clasificación y evolución de las diferentes formas de DMAE, es cierto que:**

a) Las lesiones neovasculares tipo 3 (RAP) suponen el porcentaje más elevado de los casos de DMAE neovascular, y suelen afectar a pacientes relativamente más jóvenes.
b) La DMAE neovascular tipo 1 supone en prevalencia hasta un 40% de los casos de DMAE neovascular.
c) La DMAE neovascular tipo 2 se identifica con las lesiones ocultas o predominantemente ocultas.
d) Las formas de vasculopatía idiopática polipoidea muestran muy buena respuesta a los fármacos antiangiogénicos.

**470. En este caso, es cierta la siguiente afirmación sobre el tratamiento:**

a) En la actualidad, no se considera la OCT como criterio diferenciador en DMAE, y hay que tratar y seguir según las mismas pautas a todos los casos
b) Sería deseable plantear un tratamiento combinado de terapia fotodinámica y antiangiogénicos, dada la baja expresión de factor de crecimiento vascular endotelial (VEFG) que se da en este subtipo
c) La relativa integridad del EPR y parénquima retiniano en la OCT permite suponer un pronóstico visual relativamente bueno si aplicamos pautas estrictas de antiangiogénicos
d) Este tipo de DMAE neovascular presenta características de actividad elevada, así como gran tendencia a la bilateralización y a la atrofia, por lo que hay que aplicar pautas fijas frecuentes y vigilar estrechamente el otro ojo

**CASO Nº 6 PREGUNTAS 471-474**

**Recién nacido que al explorarle el pediatra aprecia una anomalía ocular por lo que se remite al bebé al servicio de oftalmología observándose la imagen de la siguiente fotografía, y a su vez es diagnosticado de sordera, por lo que también se realiza posteriormente estudio genético presentando el gen SLC 4 A 11.**



**471. Ante esta situación, sospecharíamos de:**

a) Síndrome de Cornelia de Lange.
b) Síndrome de Harboyan.
c) Síndrome de Usher.
d) Síndrome de Kabuki.

**472. ¿Que no se esperaría encontrar en la clínica de este paciente?**

a) Fotofobia y lagrimeo.
b) Nistagmus.
c) Engrosamiento corneal.
d) Mejor visión de la esperada.

**473. Esta enfermedad hereditaria congénita presenta una herencia:**

a) Autosómico dominante.
b) Autosómico recesivo.
c) Ligado al cromosoma X dominante.
d) Herencia mitocondrial.

**474. En esta situación, ¿qué tratamiento estaría más indicado?**

a) Colirio de Corticoides.
b) Colirio de Acetazolamida.
c) Cross – Linking acelerado.
d) Queratoplastia lamelar o penetrante.

**CASO Nº 7 PREGUNTAS 475-478**

**Recibimos en nuestra consulta a un paciente de 56 años, ingeniero de profesión, que se queja de que en las últimas semanas cada vez ve peor y sobre todo de deslumbramiento, de noche le incomodan muchos las luces y cada vez le cuesta más leer a pesar de ponerse buena luz. Explorándole objetivamos que su visión es de 0.3 en cada ojo sin mejorar con estenopeico. La refracción que nos da es similar en ambos ojos de +0.75 (-0.50 a 90º) y unas queratometrias de K 38.5/38.6 Dp. en ojo derecho y K de 38.9/39.1 Dp. en ojo izquierdo. Y la siguiente imagen biomicroscópica de uno de los ojos, aunque es parecida en ambos ojos.**

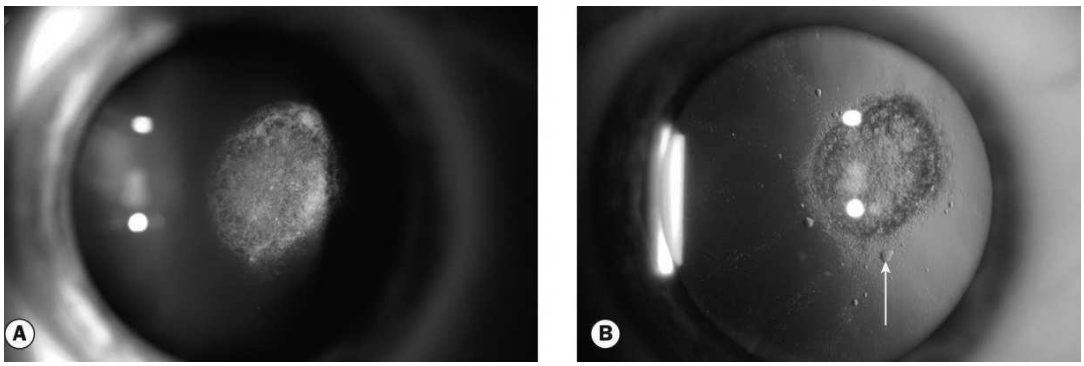


**475. En la imagen B la flecha blanca de la fotografía indica las llamadas:**

a) Células de Elsching.
b) Células de Morgagni.
c) Células de Wedl.
d) Células de Hirschberg.

**476. Tras está exploración inicial profundizamos en la Historia Clínica del paciente preguntándole sobre todo por las siguientes situaciones, entre otras, que creemos relevantes para este caso EXCEPTO:**

a) Tratamiento previo con Corticoides.
b) Cirugías previas oculares.
c) Traumatismos previos oculares o exposición a radiaciones.
d) Tratamiento crónico con Amiodarona.

**477. Ante esta situación decidimos operar al paciente ofreciéndole ponerle una lente multifocal dada su edad y requerimientos visuales. ¿Con cuál de las siguientes fórmulas para calcular la potencia de la LIO sería más exacto el resultado refractivo final?**

a) SRK-T
b) Haigis-L
c) Holladay 2
d) Kane

**478. Realizada la cirugía mediante femtosegundo e implantando una lente multifocal sin ninguna complicación obtenemos un resultado refractivo perfecto y una visión de unidad pero en el postoperatorio inmediato del segundo ojo, el paciente se nos queja de fenómenos visuales molestos refiriéndose a una sombra oscura en periferia temporal por lo que para descartar un posible desprendimiento de retina hacemos una exploración completa del fondo de ojo, que es normal. Ante esta situación, ¿qué actitud es mejor no tomar de inmediato?**

a) Tranquilizar al paciente explicándole que irá desapareciendo con el tiempo.
b) Pautarle colirio midriático una temporada.
c) Realizar una capsulotomía posterior con láser YAG.
d) Ampliar la capsulorexis anterior con láser YAG.

## CASO Nº 8 PREGUNTAS 479-482

**Mujer de 55 años que acude a consulta con carácter de urgencia por referir pérdida de agudeza visual (AV) y un escotoma en el cuadrante temporal superior del ojo izquierdo (OI) que ha aumentado en las 2 últimas semanas.**

**La paciente ha sido explorada por Neurología. Se le ha diagnosticado una neuropatía óptica isquémica anterior no arterítica y ha recibido tratamiento (antiagregantes plaquetarios) sin referir mejoría:**

- **Antecedentes personales:**
  - **Hábito tabáquico: 20 cigarrillos/día.**
  - **Hipercolesterolemia.**
  - **Tiroidectomía hace 5 años (tratamiento sustitutivo).**
- **AV de lejos (AVL):**

- **Ojo derecho (OD): 10/10 (–0,50, esfera: –1,00 a 80º).**
- **OI: 0,1 dif (–1,75 a 75º).**

- **AV con corrección (AVC): adición +2,50, esfera OD: N1/OI: N5d).**
- **Biomicroscopia del polo anterior: normal en ambos ojos. Nevus conjuntival en el OI. Pupilas isocóricas y normorreactivas. Sin signos inflamatorios.**
- **Presión intraocular: 17/16 mmHg (OD/OI).**
- **Biomicroscopía de fondo de ojo**

  - **OD: Normal**
  - **OI: Retinografía/Autofluorescencia/OCT**

**Fig. 3: OCT OI**

**Fig. 4: Campimetría OI**

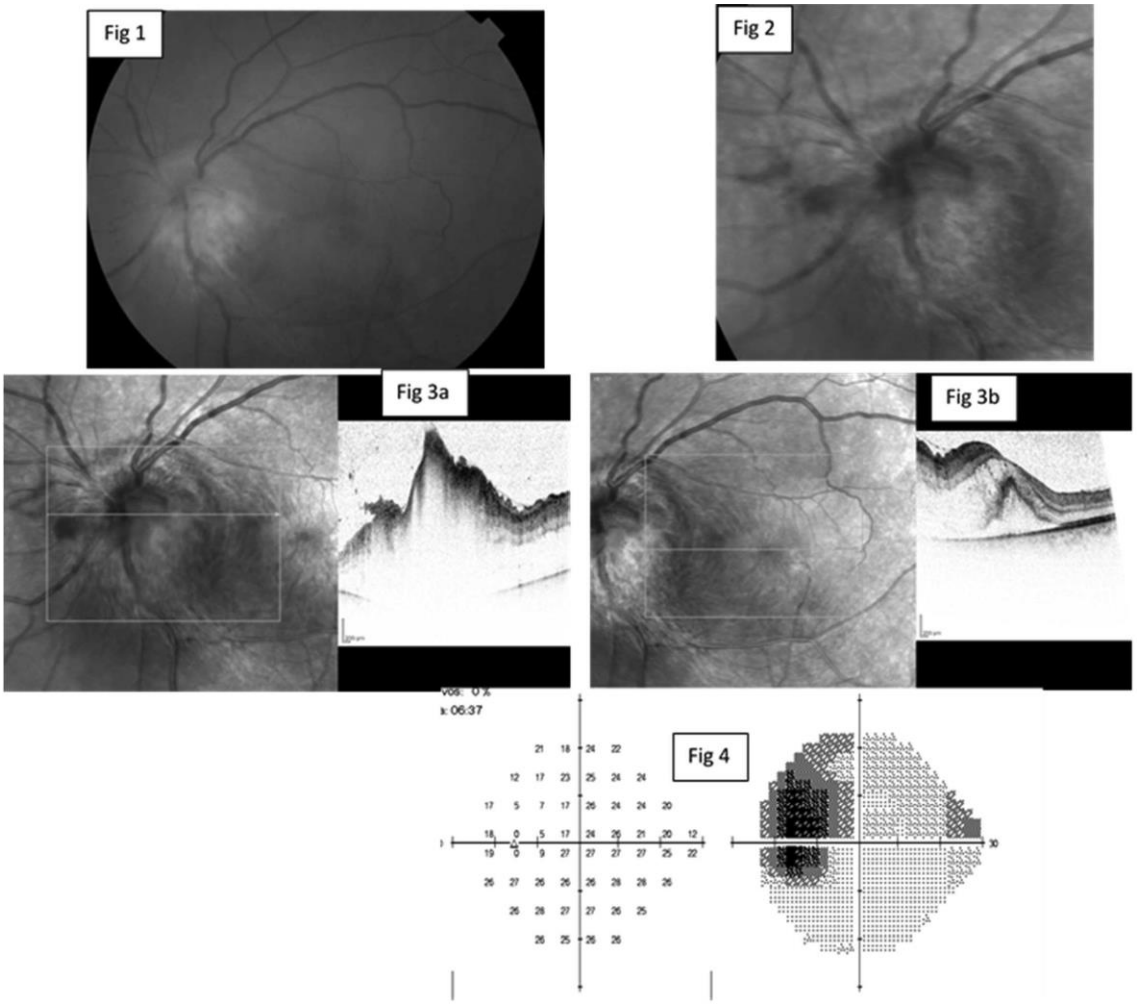

**479. En este cuadro clínico y ante una sospecha de una bartonelosis ocular, el diagnóstico diferencial debería incluir todos EXCEPTO:**

a) Sífilis.
b) Poliarteritis nodosa.
c) Tuberculosis.
d) Fiebre Q.

**480. Con respecto a las manifestaciones oculares de la fiebre por arañazo de gato, es cierto que:**

a) Dentro de las presentaciones "atípicas" de esta enfermedad, las manifestaciones oculares son las más frecuentes, seguidas de patología musculoesquelética.
b) La neurorretinitis y el edema de papila no se asocian habitualmente con esta enfermedad.
c) La pérdida definitiva de agudeza visual es grave en un número elevado de casos.
d) Ninguna de las anteriores afirmaciones es cierta.

**481. Con respecto a las manifestaciones oculares de la enfermedad por arañazo de gato, ¿cuál de las siguientes afirmaciones es cierta?**

a) La afectación ocular es menos frecuente en otoño e invierno.
b) La afectación unilateral es más común que la bilateral.
c) El tratamiento combinado con antibióticos y corticoides no se asocia con una mejor evolución de la función visual.
d) Todas las respuestas anteriores son ciertas.

**482. Uno de los siguientes no constituye un criterio diagnóstico de fiebre por arañazo de gato**

a) Linfadenopatía en ausencia de otras razones.
b) Test cutáneos o Títulos elevados positivos para Bartonella H.
c) Contacto conocido con gatos, preferiblemente con pápula o pústula en el lugar de inoculación.
d) Neurorretinitis.

## CASO Nº 9 PREGUNTAS 483-485

**Mujer de 26 años que refiere percepción de un escotoma central en OD de una semana de evolución, más evidente con la lectura y no acompañado de dolor. Asimismo, asegura que no se ha modificado desde su comienzo. No refiere discromatopsia. No lo asocia a ningún desencadenante. No padece cefaleas y niega haber padecido enfermedades virales en los últimos meses.**

**Antecedentes de interés: hipertrofia hipofisaria (RMN hace 6 años) sin evidencia de adenoma focal y con función endocrina normal. Accidente de motocicleta hace 1 año. Tratamientos actuales: Ninguno.**

**Agudeza visual: OD: 0.5/OI: 10/10 Pupilas isocóricas normorractivas**

**Biomicroscopía de polo anterior: dentro de límites normales sin signos de reacción inflamatoria.**

**Presión intraocular: OD: 10 / OI: 12 mm Hg. Biomicroscopía de fondo de ojo:**

**OD (Fig 1) Múltiples áreas focales blanquecinas en la retina externa entre arcadas vasculares y hacia el ecuador.**

**OI: dentro de límites normales.**

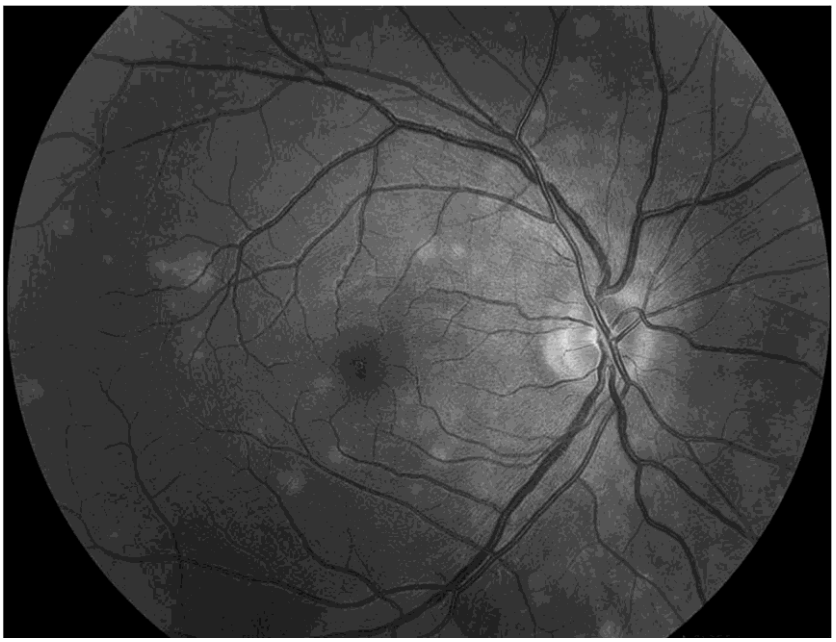

**Fig. 1: Campimetría computerizada:**

**OD: Escotoma centrocecal relativo. OI: dentro de límites normales.**

**El diagnóstico de impresión es de un síndrome de Múltiples puntos blancos evanescentes.**

**483. El diagnóstico diferencial de este cuadro clínico debería incluir todos EXCEPTO:**

a) Epiteliopatía placoide multifocal posterior aguda.
b) Epitelitis multifocal aguda.
c) Fundus Albipunctatus.
d) Retinocoroidopatía en "perdigonada" (Birdshot Retinochoroidopathy).

**484. Con respecto a los hallazgos clínicos y al curso de la enfermedad es cierto todo a EXCEPCIÓN de:**

a) Es una enfermedad frecuente que afecta a preferentemente a mujeres jóvenes y miopes.
b) Es típico encontrar numerosos manchas blanco-amarillentas aisladas o confluentes en el polo posterior, área peripapilar y hacia periferia media.
c) La evolución natural de la enfermedad se caracteriza por la resolución espontánea de las lesiones del fondo de ojo y la recuperación de la función visual en varias semanas.
d) Una baja agudeza visual inicial junto con el establecimiento de esta enfermedad a edades tempranas se asocia a una recuperación visual limitada.

**485. Respecto a la exploración de esta en enfermedad, es cierto que:**

a) La angiografía fluoresceínica se caracteriza por mostrar áreas hipofluorescentes en tiempos tardíos correspondientes a los múltiples puntos blancos.
b) La angiografía con verde indocianina muestracaracterísticamente una hipercianescencia de los puntos blancos.
c) La autofluorescencia muestra una hiperautofluorescencia a nivel de los puntos blancos.
d) La OCT estructural muestra característicamente áreas hiperreflectivas a nivel de la capa de fotorreceptores (zona elipsoide).

**CASO Nº 10 PREGUNTAS 486-489**

**Mujer de 54 años con pérdida de visión en ojo izquierdo. Como antecedentes de interés destaca un leiomiosarcoma uterino de bajo grado de malignidad hace más de 10 años, actualmente en remisión completa. No presentaba signos ni síntomas sistémicos. Su mejor agudeza visual corregida era de 10/10 en el ojo derecho y de 1/10 en el ojo izquierdo. La biomicroscopía de polo anterior era normal.**

**Al explorar el fondo de ojo se observó una lesión sobreelevada en la zona macular temporal e inferior. (Figs 1A (color) y B (autofluorescencia)).**

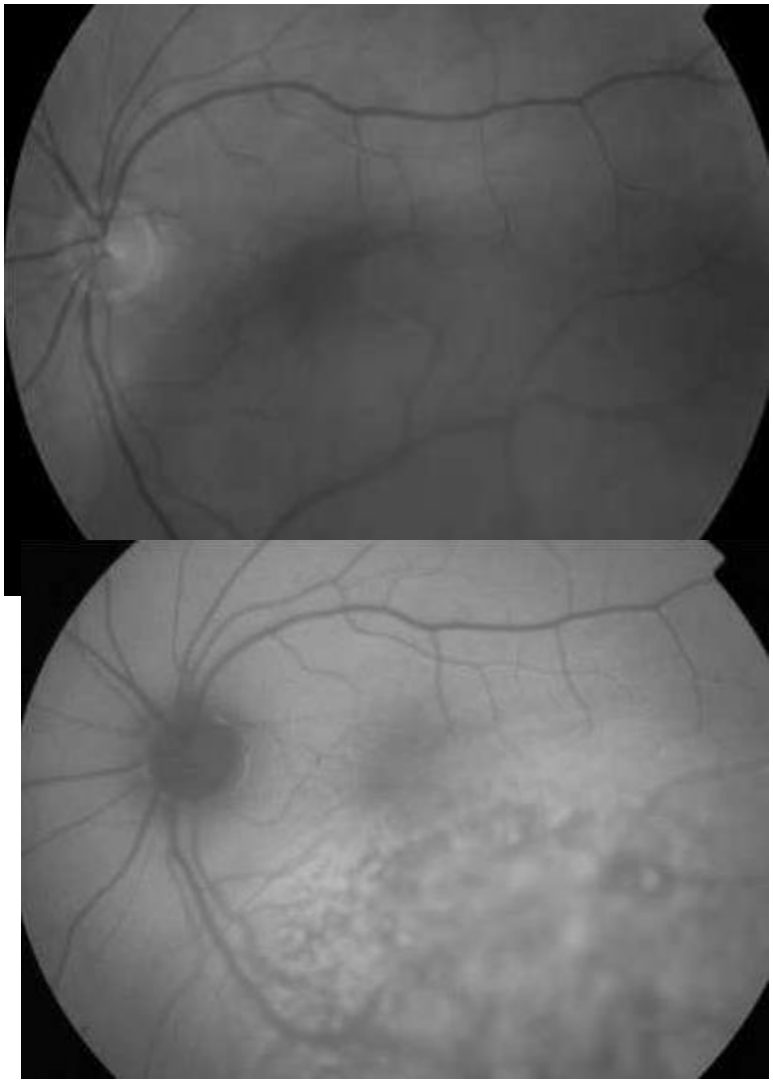

**486. Dadas las características de esta lesión, debe plantearse un diagnóstico diferencial con:**

a) Melanoma amelanótico.
b) Hemangioma circunscrito de coroides.
c) Vogt Koyanagi Harada.
d) Todas las anteriores.

**487. En relación con metástasis coroideas, ¿cuál de las siguientes afirmaciones es cierta?**

a) La presencia de pigmento naranja en la superficie de la lesión descarta una metástasis coroidea.
b) Los hallazgos que con mayor frecuencia se asocian a metástasis coroideas son la presencia de fluido subrretiniano adyacente a la tumoración y la compresión de la coriocapilar.
c) La mayoría de las metástasis coroideas se ubican en la región anterior al ecuador del globo ocular.
d) Todas las respuestas anteriores son ciertas.

**488. En relación a las pruebas complementarias para el diagnóstico y seguimiento de metástasis coroideas, es cierto que:**

a) La ecografía ocular no es de utilidad para evaluar la reflectividad tumoral, la estructura interna y el grado de vascularización del tumor.
b) La OCT estructural no aporta patrones específicos de metástasis coroideas.
c) La resonancia magnética evidencia una masa coroidea isointensa en T1 e hipointensa en T2.
d) La angiografía fluoresceínica generalmente es útil para diferenciar una metástasis coroidea de un tumor primario de coroides, ya que casi todos los tumores coroideos muestran hallazgos característicos específicos.

**489. El tumor primario que con mayor frecuencia se asocia a metástasis coroideas es:**

a) Tracto gastrointestinal.
b) Mama.
c) Pulmón.
d) Piel.

**CASO Nº 11 PREGUNTAS 490-493**

**Varón de 64 años remitido a consulta para estudio por presentar una pérdida moderada progresiva de agudeza visual. Como antecedentes de interés destaca una artritis reumatoide y está en tratamiento con hidroxicloroquina desde hace 6 años.**

**490. ¿Cuál de las afirmaciones NO es cierta en relación con los efectos secundarios de la ingesta de hidroxicloroquina?**

a) Puede afectar a la capacidad de acomodación.
b) Puede dar lugar a depósitos corneales incluso a las pocas semanas de inicio de tratamiento.
c) La cloroquina e hidroxicloroquina son tóxicas y afectan particularmente a la capa de fotorreceptores.
d) El daño de la retina es irreversible y no existe tratamiento.

**491. Entre los factores de riesgo para desarrollar una toxicidad por Hidroxicloroquina se encuentran todos EXCEPTO:**

a) Enfermedad renal concomitante.
b) Dosis mayores de 5mg/kg/día.
c) Edad inferior a 50 años.
d) Patología preexistente macular o de retina.

**492. En relación con la presentación clínica de una toxicidad secundaria a hidroxicloroquina es cierto que:**

a) Con frecuencia los pacientes aprecian síntomas en estadíos iniciales de afectación.
b) En las formas más graves los pacientes pueden presentar pérdida profunda de agudeza visual, de visión periférica y nictalopía.
c) La maculopatía en ojo de buey es característica desde estadíos iniciales de la enfermedad.
d) El electrorretinograma (ERG) es una prueba muy sensible y necesaria para corroborar un diagnóstico de toxicidad por hidroxicloroquina en fases iniciales, donde no hay alteración de campos visuales ni hallazgos en la OCT.

**493. ¿Cuándo deberían realizarse un screening de detección precoz de toxicidad por hidroxicloroquina?**

a) Cuando aparezca sintomatología visual.
b) El screening inicial debe de realizarse dentro del primer año de la instauración del tratamiento.
c) Previo a iniciar el tratamiento con hidroxicloroquina.
d) A partir de 10 años de tratamiento.

**CASO Nº 12 PREGUNTAS 494-497**

**Mujer de 31 años primípara que presenta una disminución súbita y severa de agudeza visual en ambos ojos (movimientos de mano a 30 cm) en el periodo post parto inmediato. Como datos clínicos de interés presenta una presión arterial de 120/70 sin tratamiento y ausencia de cuadros convulsivos. Como antecedentes oftalmológicos de interés destaca una miopía de -2.00 esf con agudezas visuales previas corregidas de 10/10 en ambos ojos La exploración del fondo ojo muestra un desprendimiento de retina bilateral, siendo la biomicroscopía de polo anterior y la presión intraocular normales.**



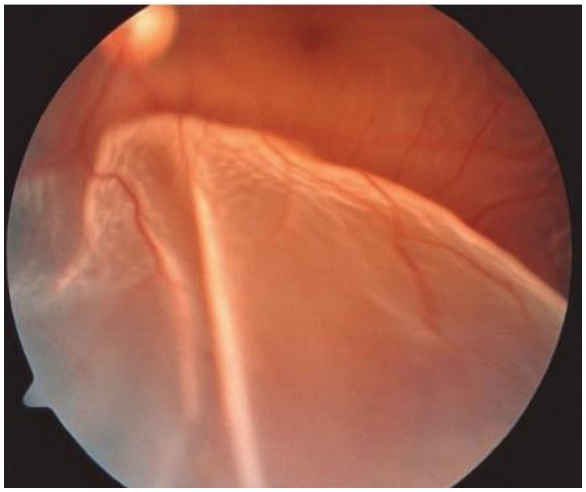

**494. Ante este cuadro clínico, ¿cuál de las siguientes afirmaciones NO es cierta?**

a) Muy probablemente esté relacionado con una preeclampsia grave y se trate de un desprendimiento de retina exudativo bilateral.
b) Un hemograma y análisis bioquímico son de gran utilidad para el diagnóstico y manejo de la enfermedad.
c) La ausencia de hipertensión arterial descarta una preeclampsia y por tanto la asociación del cuadro clínico oftalmológico con la misma.
d) El desprendimiento de retina se produce como consecuencia de la ruptura de la barrera hematorretiniana externa.

**495. Todas las afirmaciones son ciertas EXCEPTO:**

a) El desprendimiento de retina en el síndrome de preeclampsia /eclampsia es generalmente bilateral.
b) El desprendimiento de retina en el síndrome de preeclampsia /eclampsia es más frecuente en mujeres primíparas.
c) El desprendimiento de retina en el síndrome de preeclampsia /eclampsia se diagnostica con mayor frecuencia antes del parto.
d) El desprendimiento de retina en el síndrome de preeclampsia /eclampsia es más frecuente en partos por cesárea.

**496. Es cierto que:**

a) El desprendimiento de retina exudativo es raro en pacientes con eclampsia y mucho más frecuente en pacientes con síndrome HELLP.
b) En pacientes con eclampsia/preeclampsia, la anemia de células falciformes aumenta el riesgo de desprendimiento de retina.
c) a y b son ciertas.
d) Ninguna de las anteriores es cierta.

**497. Con respecto a las manifestaciones oculares relacionadas con la eclampsia/preeclampsia, ¿Cuál de las siguientes afirmaciones NO es cierta?**

a) El desprendimiento de retina se resuelve espontáneamente en la mayoría de los casos una vez resuelto la eclampsia/preeclampsia /síndrome HELLP.
b) Las anomalías retinianas más frecuentes son el espasmo y estrechamiento de los vasos retinianos.
c) Las anomalías vasculares retinianas afectan predominantemente a la periferia media y extrema.
d) La pérdida visual secundaria a una afectación vascular retiniana es poco habitual.

**CASO Nº 13 PREGUNTAS 498-500**

**Varón de 62 años que acude a consulta con carácter de urgencia por referir pérdida de visión borrosa y percepción de un escotoma central en OI de 4 días de evolución. Ha estado recientemente en tratamiento en ORL por acúfenos (corticoides) y cree que el tratamiento le ha podido perjudicar.**

- **Antecedentes Personales:**
  - **Hipertensión arterial en tratamiento.**
  - **Síndrome depresivo (Trazodona + Duloxetina).**
  - **Prostatismo (Tamsulosina).**
- **Agudeza visual:**
  - **OD: 10/10 (-0.50 esf -0.50 a 180º).**
  - **OI: < 0.05 (-0.50 esf -0.50 a 180º) (10/10 a 1 mes previo).**
- **Biomicroscopía de polo anterior: Normal.**
- **PIO: 14 mm Hg AO.**
- **Fondo de ojo (retinografía, autofluorescencia y OCT).**

**Las imágenes corresponden a OI, siendo la exploración normal en OD.**



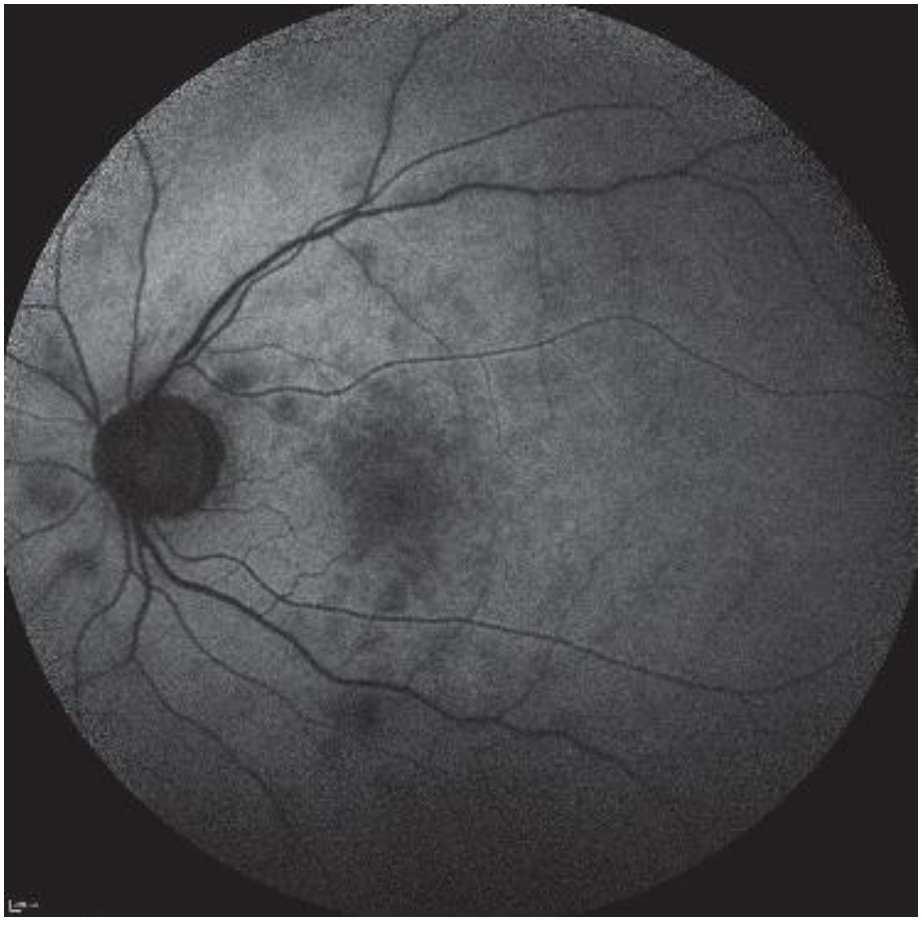

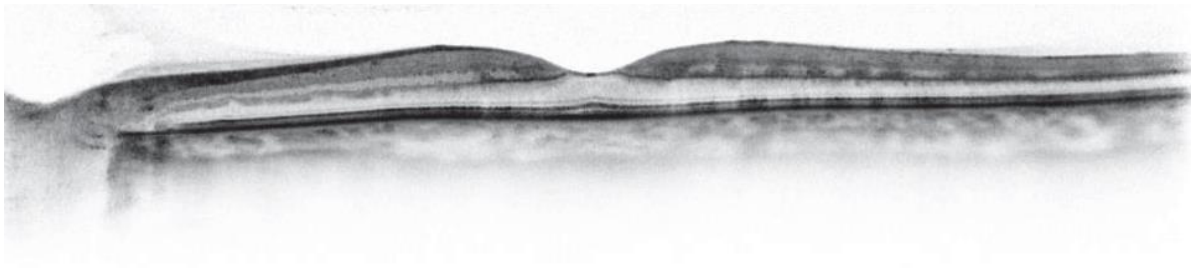

**498. Se realiza una angiografía fluoresceínica. De acuerdo con la clínica que refiere el paciente, ¿cuál de los siguientes hallazgos cabría esperar?**

a) Una vasculitis de plexos internos de la retina.
b) Un enlentecimiento-retraso en el tiempo de tránsito brazo-ojo.
c) Áreas hipofluorescentes en tiempos iniciales y tardíos.
d) Ninguno de ellos.

**499. ¿Cuál de las siguientes pruebas-exploraciones complementarias sería de menor rentabilidad diagnóstica?**

a) Revisar la anamnesis para descartar patologías concomitantes o posibles efectos adversos de tratamientos actuales o pasados.
b) Realizar una angio OCT (OCT-A).
c) Solicitar un electroretinograma (ERG).
d) Solicitar una interconsulta a ORL/neurología dada la clínica y antecedentes que presenta.

**500. De entre las siguientes patologías, ¿Cuál es el diagnóstico menos probable?**

a) Esclerosis múltiple.
b) Coroidopatía punteada interna (PIC).
c) Vasculitis autoinmunes.
d) Síndrome de Menière.