Osakidetza




# *FACULTATIVO/A ESPECIALISTA MÉDICO/A NEUROLOGÍA*

## PREGUNTAS

**1. Señale cuál de las siguientes afirmaciones NO es correcta respecto al síndrome PANS:**

a) El tratamiento de elección son la azitromicina o las cefalosporinas.
b) Los anticuerpos antiNMDA están elevados.
c) La amoxicilina no se recomienda por su escasa penetración intracelular.
d) Los inhibidores de la recaptación de la serotonina pueden utilizarse dependiendo de la sintomatología conductual.

**2. En relación a las dermatomiositis señale la respuesta correcta:**

a) La respuesta inmune mayormente implicada es la celular.
b) Los Ac anti Mi2 están presentes en diferente proporción en las personas pacientes con dermatomiositis según su sustrato étnico.
c) Los Ac anti-SRP están presentes en el 50% de los casos.
d) Los anticuerpos anti-tRNAsintetasa, anti-Jo1 son muy infrecuentes.

**3. Señale cuál de los tratamientos biológicos monoclonales ha demostrado actividad frente a la mielopatía por infección del virus htlv-1:**

a) Mogamulizumab.
b) Fremanezumab.
c) Erenumab.
d) Tocilizumab.

**4. La hiponatremia grave es una característica de cuál de las siguientes encefalitis paraneóplasicas:**

a) Encefalitis por Ac Anti-NMDA.
b) Encefalitis por Ac Anti-CASPR.
c) Encefalitis por Ac Anti-LGI1.
d) Encefalitis por Ac Anti-receptor AMPA.

**5. La psicosina (galactosil-esfingosina) es una proteína tóxica que se acumula en el cerebro. ¿Cuál de las siguientes leucodistrofias presenta esta característica?**

a) Leucodistrofia de células globoides o de Krabbe.
b) Leucodistrofia metacromática.
c) Adrenoleucodistrofia.
d) Cadasil.

**6. ¿Cuáles de los siguientes grupos de microorganismos son los causantes más frecuentes de las meningitis neonatales hasta los 3 meses?**

a) Haemophilus influenzae, Streptococus viridans y Streptococus pneumoniae.
b) Neisseria Meningitidis serotipo B, Streptococus Pneumoniae.
c) Neisseria Meningitidis serotipo C, Stafilococus Aureus.
d) Streptococus Agalactie, Escherichia Coli, Lysteria Monocytogenes.

**7. Las miorritmias oculomasticatorias y oculofacioesqueléticas son consideradas como patognomónicas de:**

a) La afectación nerviosa en la enfermedad de Whipple.
b) Una degeneración cerebelosa paraneoplásica.
c) Una Ataxia por déficit de vitamina E.
d) Un NeuroBehçet.

**8. Un varón de 19 años sin antecedentes familiares ni obstétricos de interés, que presenta una historia de distonía progresiva, movimientos coreiformes y deterioro cognitivo de 8 años evolución. en la actualidad es totalmente dependiente, está en anartria con piramidalismo generalizado que impide la deambulación y brotes de agresividad. Una RM craneal pone de manifiesto la siguiente imagen:**

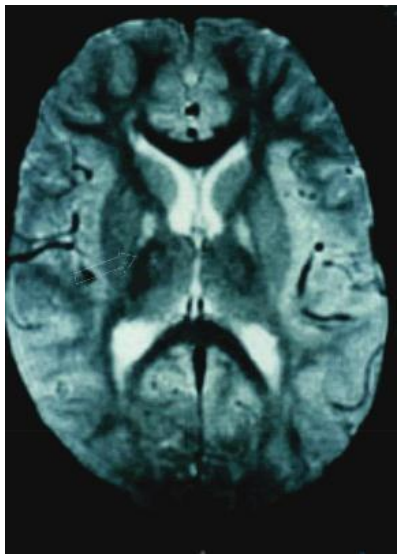

**¿En cuál de los siguientes genes cree que podría tener más probabilidades de encontrar mutaciones?**

a) En una copia del gen ABCD1.
b) En los 2 alelos del gen CLN3.
c) En los dos alelos del gen PANK2.
d) En los dos alelos del gen ARSA (Aril-sulfatasa A).



**9. Señale cuál de las siguientes entidades puede cursar con una coreoatetosis:**

a) Déficit de pantotenato-kinasa.
b) Enfermedad de Wilson.
c) Enfermedad de Kufs.
d) Todas las respuestas anteriores son correctas.

**10. Un paciente de 20 años hijo de padres consanguíneos presenta un cuadro de amiotrofia muscular distal progresiva, con ataxia y un cierto grado de apraxia oculomotora con elevación de alfa- fetoproteína sérica. este cuadro es muy sugestivo de presentar ¿qué tipo de alteración genética?**

a) Una mutación en homozigosis en el gen de la senataxina.
b) Una mutación en el gen ATM.
c) Una mutación en heterozigosis en el gen de la aprataxina.
d) Una mutación en homozigosis en el gen de la aprataxina.

**11. En relación al síndrome de Legius, señale la respuesta correcta:**

a) Se trata de un cuadro de neurofibromatosis tipo 1-like en el que no existen tumores en SNC.
b) Se produce como consecuencia de mutaciones somáticas en el gen NF1.
c) Es un trastorno hereditario transmitido con herencia autosómico dominante asociado a mutaciones germinales en el gen SPREAD1.
d) Las respuestas a) y c) son correctas.

**12. ¿Cuál de las siguientes afirmaciones con respecto a los siguientes tratamientos utilizados en la esclerosis múltiple es verdadera?**

a) El copolímero tiene un riesgo significativo de toxicidad cardíaca.
b) El fingolimod puede inducir meningitis criptocócica después de dos años de tratamiento.
c) El dimetilfumarato no tiene riesgo de producir una leucoencefalopatía multifocal progresiva.
d) La teriflunomida no tiene toxicidad hepática.

**13. Señale en cuál de estas entidades clínicas NO se recomienda el uso de IG iv por no estar contrastada su eficacia:**

a) Neuropatía multifocal motora.
b) Síndrome de Guillain-Barré.
c) Miositis de cuerpos de inclusión.
d) Dermatomiositis.

**14. En un paciente varón, fumador y bebedor importante, la presencia de una alteración sensitiva en pies y manos sin debilidad motora, de evolución rápidamente progresiva a lo largo de semanas, debe hacernos sospechar, ¿cuál de las situaciones siguientes?**

a) Un síndrome POEMS.
b) Un síndrome CANOMAD.
c) Un síndrome de Lewis-Sumner (MADSAM).
d) Una neuronopatía sensitiva subaguda.

**15. ¿Cuáles son los gérmenes más frecuentes causantes de una meningitis bacteriana aguda en una persona adulta previamente sana?**

a) Staphilococcus aureus y Streptococcus pneumonia.
b) Streptococcus pneumoniae y Neisseria gonorroeae.
c) Streptococcus pneumoniae y Neisseria meningitidis.
d) Neisseria meningitidis y Staphilococcus aureus.

**16. Una persona adulta previamente sana, intervenida para drenar un hematoma subdural producido tras un traumatismo craneoencefálico, comienza a los 2 días de la intervención con fiebre alta, cefalea y vómitos. en la exploración, se objetivan signos de irritación meníngea. se realiza una punción lumbar que da salida a un LCR purulento con 3000 células de predominio polimorfonuclear, 200 mg/dl de proteínas y 30 mg/dl de glucosa, no observándose gérmenes en la tinción de gram. ¿Qué tratamiento antibiótico instauraría?**

a) Cefepima y Meropenem.
b) Ceftazidima y ampicilina.
c) Ceftazidima y vancomicina.
d) Ceftriaxona y gentamicina.

**17. ¿Cuál de las siguientes "meningitis de LCR claro" NO cursa habitualmente con hipoglucorraquia?:**

a) Meningitis Tuberculosa.
b) Neuroborreliosis.
c) Meningitis por Cryptococcus neoformans.
d) Carcinomatosis meníngea.

**18. La ataxia óptica unilateral se debe generalmente a lesiones de:**

a) Vías de proyección vestibulocerebelosas contralaterales.
b) Lesiones generalmente bilaterales pero también unilaterales de la encrucijada parieto-occipital.
c) Córtex estriado occipital bilateral.
d) Hemisferio cerebeloso homolateral.

**19. Un varón de 60 años presenta desde hace tres meses, un temblor bilateral y simétrico de reposo y actitud, que apareció de manera subaguda sin otra sintomatología ni otros datos en la exploración. su primera sospecha diagnóstica a falta de otros datos de la historia es que puede tratarse más probablemente de…**

a) Una enfermedad de Parkinson idiopática.
b) Un SWEDDS.
c) Un parkinsonismo vascular.
d) Un parkinsonismo inducido por fármacos.

**20. Señale cuál de las siguientes discinesias en la enfermedad de Parkinson se deben a dosis altas de levodopa:**

a) Blefaroespasmo.
b) Distonía cervical.
c) Distonía de apertura mandibular.
d) Discinesia respiratoria.

**21. Señale cuál de los siguientes fármacos antiparkinsonianos tiene una acción antagonista no selectiva de los receptores NMDA:**

a) Rotigotina.
b) Amantadina.
c) Pramipexol.
d) Safinamida.

**22. El hoarding hace referencia a:**

a) Un trastorno de conducta que consiste en vagar sin rumbo en exceso.
b) La realización de conductas repetitivas y estereotipadas en detrimento de la actividad diaria.
c) El acaparamiento excesivo de objetos con nulo o escaso valor objetivo.
d) Uso compulsivo de medicación dopaminérgica de forma adictiva.

**23. La eritromelalgia es un raro trastorno neuroectodérmico causado por:**

a) La liberación de IL-6 asociadas a una enfermedad inflamatoria de origen autoinmune que afecta a los vasos.
b) Es un efecto secundario de algunos vasodilatadores antagonistas del calcio que incrementan la oximetría medida transcutáneamente.
c) Es un trastorno doloroso que afecta predominantemente a miembros inferiores de aparición esporádica o familiar, en este caso secundaria a mutaciones de un canal de sodio transmitidas con herencia autosómico dominante.
d) Esta causada por una infección por una rara variante de filariasis que afecta a las fibras finas dolorosas.

**24. ¿Cuál de los siguientes genes puede desencadenar un cuadro de miastenia congénita asociado a una epidermiolisis bullosa transmitida con herencia recesiva?**

a) Rapsina.
b) Plectina.
c) DOK7.
d) COLQ.

**25. Señale a qué trastorno neurológico corresponde con mayor probabilidad este trazado EEG presente en una mujer de 30 años que presenta un cuadro confusión mental, piramidalismo y ataxia rápidamente progresivas de un mes de evolución:**

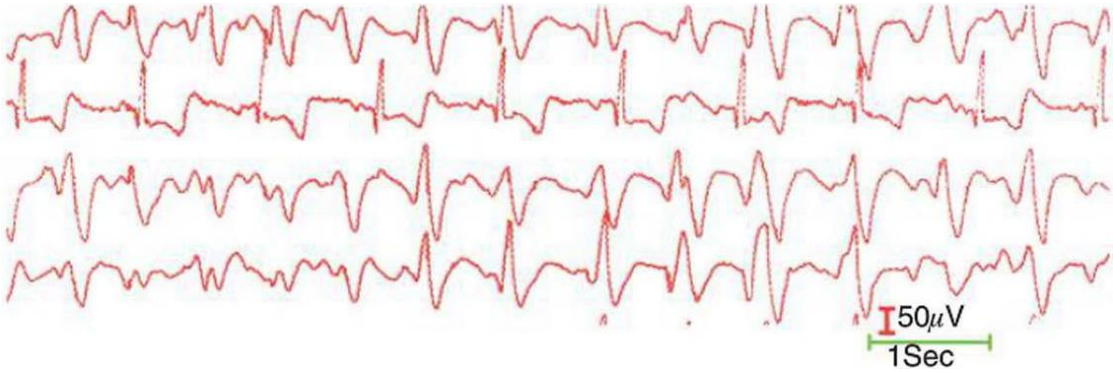


a) Encefalitis límbica por Ac anti-NMDA.
b) Enfermedad de Creutzfeldt-Jakob.
c) Degeneración espinocerebelosa subaguda por Ac anti Yo.
d) Panencefalitis esclerosante subaguda.

**26. ¿Cuál de los siguientes tratamientos tiene la primera indicación en el tratamiento preventivo de la hemicrania paroxística crónica?**

a) Indometacina.
b) Verapamilo.
c) Litio.
d) Los tres tratamientos son igualmente útiles.

**27. Un hombre de 35 años presenta episodios de hipertensión de 240 mm hg, diaforesis y enrojecimiento facial. Tuvo un accidente de tráfico con lesión a nivel de T3 y paraparesia residual. La exploración no varía en estos episodios. ¿Cuál de los siguientes es el paso adecuado en el manejo del paciente?**

a) Medir metanefrina en suero.
b) Parches de fentanilo.
c) Buscar una obstrucción intestinal o urinaria.
d) Pautar propranolol.

**28. Una pareja viaja al caribe y al tercer día de estancia acuden a cenar a un restaurante de la playa. Ambos comieron unos espárragos, una ensalada con pollo rebozado y como plato principal, ella comió marisco y él un pescado local a la brasa. a las 4 horas de terminar la cena, ambos comienzan casi simultáneamente, con un cuadro de vómitos, diarreas, y dolores abdominales seguidos de un cuadro de parestesias/disestesias quemantes/electrizantes orales agravadas por el té helado que les administraron. En los días siguientes presentaron parestesias distales en manos y pies con debilidad ascendente. Su presunción diagnóstica más probable es:**

a) Que ambos están intoxicados por un toxico organofluorado que ha contaminado la harina con la que se rebozó el pollo.
b) Que es probable que se trate de una intoxicación por ciguatera.
c) Que seguramente se trata de un síndrome de Guillain-Barré secundario a un Campylobacterque contaminó el pollo de la ensalada.
d) Que hay que descartar un botulismo en la conserva del espárrago.

**29. En el estudio de una enfermedad neurometabólica de la persona adulta, la presencia de una esplenomegalia debe orientar el diagnóstico hacia:**

a) Una enfermedad de Tay-Sachs.
b) Una enfermedad de Sandhoff.
c) Una enfermedad de Scheie.
d) Una enfermedad de Niemann-Pick tipo C.

**30. Señale cuál de las siguientes enfermedades metabólicas cerebrales puede cursar con manchas retinianas rojo cereza:**

a) Leucodistrofia metacromática.
b) Leucodistrofia ortocromática.
c) Leucodistrofia de Krabbe..
d) Adrenoleucodistrofia.

**31. Señale cuál de los siguientes fármacos ha mostrado eficacia en el tratamiento de la apatía en la enfermedad de Alzheimer:**

a) Modafinilo.
b) bPregabalina.
c) Litio.
d) Metilfenidato.

**32. Con respecto a la cefalea en racimos señale la respuesta correcta:**

a) Aunque se considera una enfermedad esporádica el riesgo para familiares de primer grado es de 14 a 39 veces mayor que en la población normal.
b) El porcentaje de fumadores es del 40%.
c) Los ataques son de corta duración (entre 5-10 minutos) repiten varias veces al día durante varias semanas y suelen tener un cierto ritmo circadiano.
d) d) Todas las respuestas anteriores son verdaderas.

**33. En la siguiente imagen de RM, ¿la zona marcada con una flecha corresponde probablemente a?**

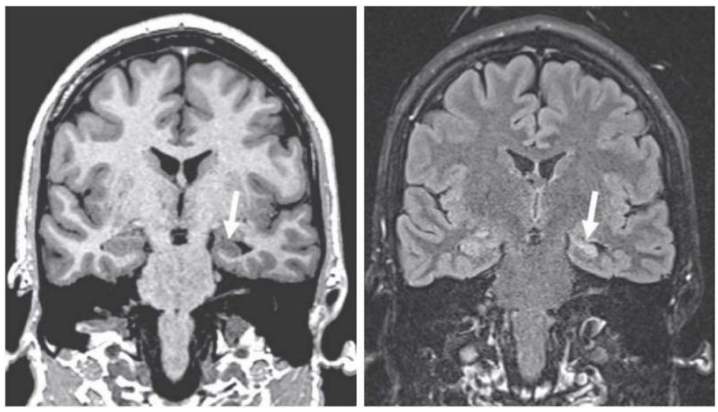

a) Un gangliocitoma.
b) Una atrofia hipocámpica en el contexto de una enfermedad de Alzheimer.
c) Una encefalitis límbica.
d) Una esclerosis mesial.

**34. De acuerdo a la clasificación neuropatológica de Mckenzie en las demencias frontotemporales, la presencia de escasos acúmulos intracitoplasmáticos de TDP-43, distrofia de neuritas e inclusiones lentiformes intranucleares (tipo d) se asocia preferentemente a:**

a) Mutaciones en el gen VCP.
b) Mutaciones en el gen TDP-43.
c) Mutaciones en el gen FUS.
d) Mutaciones en el gen PGRN.

**35. En la sordera pura para las palabras:**

a) La persona paciente es capaz de oír e identificar los sonidos no verbales.
b) Nunca se observan parafasias.
c) Las lesiones afectan siempre al córtex auditivo de manera bilateral.
d) Todas las respuestas anteriores son falsas.

**36. En el estudio de una cefalea subaguda crónica de reciente aparición señale cuál su diagnóstico más probable ante esta imagen de RM:**

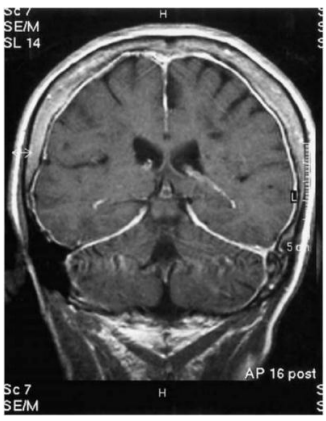

a) Carcinomatosis meníngea.
b) Cefalea por hipopresión de LCR.
c) Hemorragias subaracnoideas en el contexto de una angiopatía amiloidea.
d) Trombosis de la vena de Galeno.

**37. En el estudio de una persona paciente con ataxia progresiva y cefalea tensional se encuentra con la siguiente imagen.**

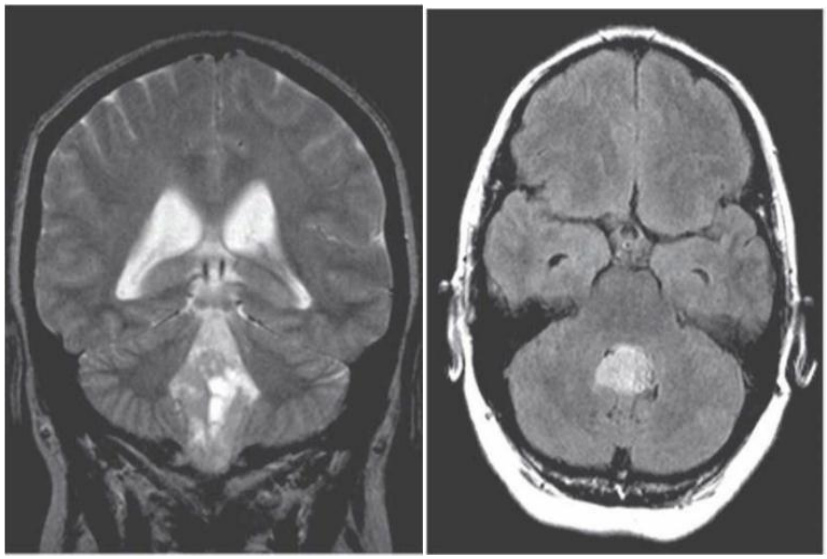

**¿Su diagnóstico más probable será?**

a) Glioma de tronco cerebral.
b) Quiste epidermoide del 4º ventrículo.
c) Quiste coloide del 4º ventrículo.
d) Ependimoma del 4º ventrículo.

**38. Una mujer no fumadora de 58 años acude por inestabilidad en la marcha, inatención, dolor radicular en pierna derecha de 1 mes de evolución. En la RMN se aprecian lesiones puntiformes que captan contraste, sin efecto masa, supra e infratentoriales y cola de caballo compatibles con metástasis. Tiene un cáncer de pulmón de células no pequeñas con mutación EGFR. ¿Cuál es el tratamiento más adecuado?**

a) Metrotexate intratecal y radiación SNC.
b) Lorlatinib oral y radiación diferida con seguimiento RMN.
c) Cuidados paliativos ya que el tratamiento puede prolongar la supervivencia, pero no mejora la calidad de vida.
d) Dexametasona a altas dosis.

**39. Ponga en el orden correcto los diagnósticos asociados a estas 6 imágenes de RM:**

**1** **2** **3**

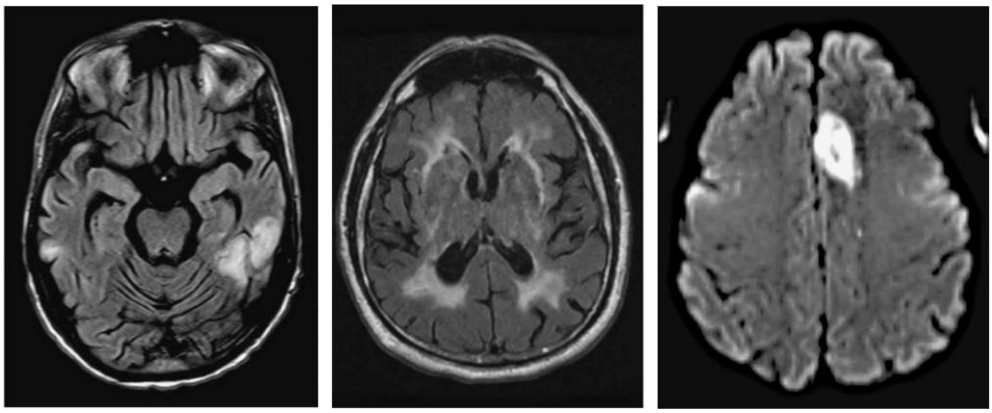

**4** **5** **6**

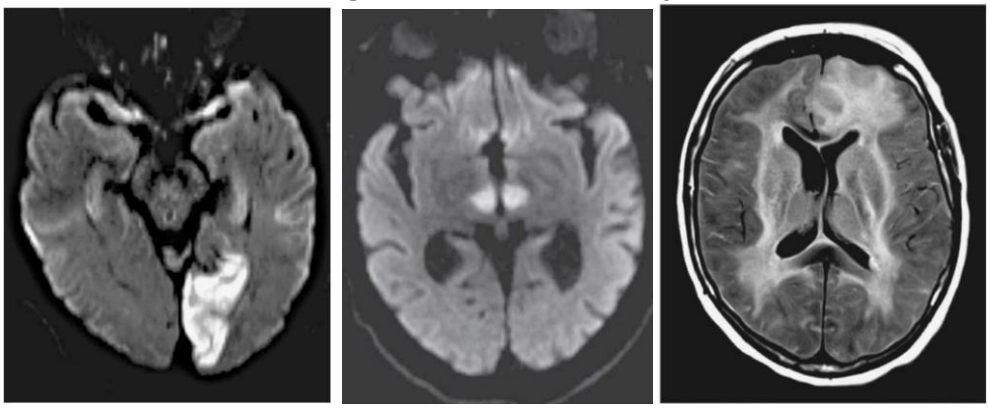

a) (1) Infarto embólico, (2) multiinfarto cerebral, (3) meningioma, (4) infarto occipital, (5) infarto talámico bilateral, (6) CADASIL.
b) (1) Infarto embólico, (2) CADASIL, (3) infarto cerebral anterior, (4) MELAS, (5) infarto talámico bilateral, (6) encefalitis necrotizante subaguda.
c) (1) MELAS, (2) leucoencefalopatia metacromática, (3) Infarto de cerebral anterior, (4) infarto occipital, (5) síndrome de Leigh, (6) CADASIL.
d) (1) MELAS, (2) CADASIL, (3) infarto de cerebral anterior, (4) infarto occipital, (5) infarto talámico bilateral, (6) encefalitis necrotizante subaguda.

**40. El síndrome de Avellis es un síndrome troncoencefálico de origen vascular o tumoral caracterizado por:**

a) Parálisis del velo del paladar, la hemilengua y la cuerda vocal homolateral y hemianestesia contralateral.
b) Parálisis de la hemilengua y la cuerda vocal homolateral.
c) Parálisis del velo del paladar blanco y la cuerda vocal homolateral.
d) Parálisis del velo del paladar, la cuerda vocal homolateral y hemianestesia contralateral.

**41. Señale cuál de los siguientes diagnósticos le parece más probable a la vista de la siguiente RM muscular:**

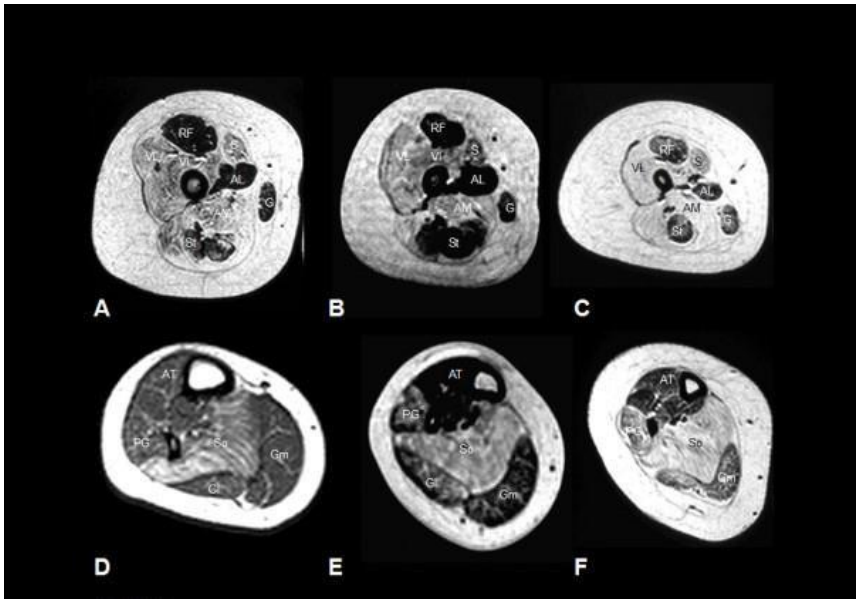


a) Miopatía por mutación en COLVI.
b) Miopatía por mutación en RYR1.
c) Miopatía por mutación en ANO5.
d) Miopatía por mutación en TITINA.

**42. Respecto a las bandas oligoclonales y la esclerosis multiple (EM) señale la respuesta falsa:**

a) Las BOC-IgM asociadas a un mayor riesgo de discapacidad están presentes en el 30-40% de las personas pacientes.
b) Las BOC-IgG son altamente específicas pero poco sensibles para el diagnóstico de la EM.
c) Las BOC-IgM se unen a los axones y fijan el complemento lo que genera una reacción tóxica que se asocia mayor discapacidad.
d) La presencia de BOC-IgG en un síndrome desmielinizante aislado predice una conversión en EM definitiva en el plazo de 6 años en el 95% de los casos.

**43. En relación con el uso de la tomografía de coherencia óptica (OCT) en la esclerosis múltiple:**

a) El grosor de la capa de fibras nerviosas correlaciona de forma moderada con la carga lesional en T2 pero no con el volumen de substancia blanca y gris en la RM cerebral.
b) Un grosor de la capa de fibras nerviosas < 100 µm predice presencia de secuela visual permanente.
c) El grosor de la capa de fibras nerviosas correlaciona con la discapacidad global medida con el EDSS.
d) El grosor de la capa de fibras nerviosas no correlaciona con la discapacidad cognitiva (atención-memoria de trabajo) identificada con el Symbol Digit Modality Test.

**44. En relación a las indicaciones de estudio de trombofilia en un ICTUS señale la respuesta verdadera:**

a) Menores de 50 años sin una causa manifiesta de la enfermedad tromboembólica.
b) Historia familiar de trombosis.
c) Trombosis venosa previa, especialmente en localizaciones inusuales (venas hepática, mesentérica y axilar).
d) Todas las respuestas son correctas.

**45. La anaritmetia es:**

a) Es un sinónimo de dificultad de cálculo.
b) Es una acalculia en la que el individuo puede leer y escribir los números, pero no puede colocarlos en el lugar adecuado, apreciar sus relaciones y no puede por ello, resolver operaciones.
c) Es una acalculia secundaria por defecto de la capacidad de lectura de los números.
d) Es una acalculia secundaria por defecto en la capacidad de escritura de los números.

**46. El síndrome de Gerstmann completo incluye:**

a) Acalculia, desorientación derecha-izquierda, agrafia y agnosia digital.
b) Aritmnesia, alexia sin agrafia y agnosia digital.
c) Acalculia, desorientación derecha-izquierda, aritmnesia, afasia semántica.
d) Acalculia, desorientación derecha-izquierda, alexia sin agrafia y agnosia digital.

**47. Un hombre de 68 años presenta confusión y ataxia. Tiene una enfermedad renal y lleva en diálisis 10 años. Su última diálisis fue hace 6 días. En la exploración solo está orientado en persona, tiene un 6 en el par derecho y tiene alteración sensitiva profunda y superficial en las piernas. La TAC craneal es normal. ¿Cuál es el paso a dar en el tratamiento?**

a) Administrar tiamina.
b) Administrar deferoxamina.
c) Diálisis inmediata.
d) Medir niveles de aluminio en suero.

**48. ¿Cuál de las siguientes afirmaciones referentes a la Progranulina le parece verdadera?**

a) La progranulina es una proteína multifuncional con funciones de factor de transcripción, de mediación en la inflamación y también lisosomal.
b) La progranulina es una proteína monofuncional que interviene en el procesamiento intracitoplasmático de TDP-43 en la astroglía.
c) La progranulina es una proteína estructural que se expresa en el retículo endoplasmático de linfocitos y neuronas lo que permite monitorizar sus niveles en suero.
d) Todas las respuestas anteriores son verdaderas.

**49. Para determinar la presencia de una proteina concreta en un tejido señale cual de los siguientes metodos de diagnóstico le parece más adecuado a nivel asistencial:**

a) RNA-Seq.
b) PCR cuantitativa.
c) Western-Blot.
d) MALDI-TOF.

**50. El síndrome NARP hace referencia a:**

a) Una neuropatía con ataxia y retinosis pigmentaria causada por una mutación del gen de la citocromo c-oxidasa, SCO1, localizado en el cromosoma 17p.13.1 que codifica para una proteína del complejo IV de la cadena respiratoria mitocondrial.
b) Una neuropatía con ataxia y retinosis pigmentaria causada por una mutación del gen MT-ATP6 que es una subunidad de la ATP sintasa mitocondrial
c) Un cuadro de oftalmoplejía externa progresiva y ataxia transmitida con herencia autosomica dominante causado por deleciones múltiples del ADN mitocondrial.
d) Un síndrome transmitido con herencia autosómica recesiva y caracterizado por una ataxia mas neuropatía puede acompañarse de otra sintomatología neurológica (sordera, retinitis pigmentosa, ataxia o paraparesia espástica.

**51. Cual de las siguientes descripciones encaja mejor en la definicion de descargas periodicas lateralizadas (periodic lateralized discharges o PLEDS):**

a) Los PLEDs se describen como una actividad periódica lateralizada a 0.5-2Hz que se asocian a cuadros neurodegenerativos crónicos
b) Los PLEDs se describen como una actividad periódica a 0.5-2 Hz que pueden ser focales o lateralizada a un hemisferio y que son siempre expresión de una actividad epiléptica
c) Los PLEDs se describen como una actividad periódica a 2-3Hz con ondas hipervoltadas que forma unos complejos de 2-3 segundos que se asocian a la panencefalitis esclerosante deVan Bogaert
d) Los PLEDs se describen como una actividad focal o lateralizada a 0.5-1 Hz que puede ser expresión de diferentes patologías agudas no epilépticas con destrucción tisular (ictus, tumores, encefalitis herpética), o una manifestación de actividad epiléptica en una encefalopatía metabólica.

**52. En la valoración de los potenciales evocados visuales en una persona paciente con sospecha de padecer una esclerosis múltiple señale la respuesta correcta:**

a) Con carácter general, se valoran 3 componentes: la onda N50, la P100 y la N145
b) En las enfermedades desmielinizantes, en general se valora la latencia del componente P100
c) Es un estudio muy útil en la fase aguda de las neuritis ópticas para determinar si una disminución de la agudeza visual es debida a un brote
d) En las neuritis desmielinizantes observaremos una disminución de la amplitud P100-N145 con conservación de la latencia.

**53. La conjunción de simultagnosia y ataxia óptica se conoce con el nombre de:**

a) Agnosia visual aperceptiva.
b) Síndrome de Charles-Bonet.
c) Síndrome de Balint.
d) Síndrome de Anton.

**54. Los husos de sueño son una actividad electroencefalográfica que aparece en:**

a) La fase N1 del sueño NREM.
b) La fase N2 del sueño NREM.
c) La fase N3 del sueño NREM.
d) La fase de sueño REM.

**55. Una persona paciente presenta un cuadro de oftalmoplejía y disestesias distales en los cuatro miembros. En la exploración presenta una arreflexia y una inestabilidad con un romberg positivo asi como una hipoestesia distal en manos y pies. En el estudio correspondiente se descubre que presenta unos anticuerpos anti gd1b, una paraproteina IgM y unas crioglobulinas positivas. Su diagnóstico más probable sera:**

a) DADS.
b) CANOMAD.
c) GALOP.
d) POEMS.

**56. ¿Cuál de los siguientes antiepilépticos presenta un metabolismo básicamente renal?**

a) Lamotrigina.
b) Pregabalina.
c) Brivaracetam.
d) Tiagabina.

**57. Entre los farmacos antidepresivos señale con cuál de ellos debería tener precaución si la persona paciente toma queso:**

a) Mianserina.
b) Tranilcipromina.
c) Atomoxetina.
d) Moclobemida.

**58. De las siguientes historias de cefaleas, ¿cuál le parece más probable que se trate de una hemorragia subaracnoidea (HSA)?**

a) Mujer de 65 años que acude por dolor de cabeza desde hace 3 meses sin buena respuesta al tratamiento analgésico, tomadora crónica de AAS que acude por una reagudización de su dolor de unas horas de duración.
b) Varón de 30 años con dolor en la nuca de aparición brusca en pocos minutos mientras cargaba con un mueble durante una mudanza.
c) Varón de 37 años que se despierta por la noche dolor intenso en ojo izquierdo con lagrimeo y rinorrea homolateral.
d) Varón de 79 años que se levanta por la noche y se da un pequeño golpe contra la puerta de un armario en la cocina, presentando después del episodio confusión, somnolencia y dolor de cabeza de intensidad creciente.

**59. Una mujer de 69 años hipertensa mal controlada, es encontrada en coma en su casa. En la exploración estaba arreactiva, no movilizaba espontáneamente ni tras estímulo doloroso extremidades, presentaba pupilas isocóricas a2 mm, simétricas y no reactivas; hiperventilando y sin reflejos oculocefálicos. Presentaba una repuesta en rigidez de descerebración bilateral y el reflejo cutáneo plantar era en extensión bilateral. ¿Cuál sería su primera sospecha diagnóstica?**

a) Hematoma hemisférico.
b) Hematoma de protuberancia.
c) Encefalopatía metabólica o difusa.
d) Gran infarto hemisférico.

**60. En cuanto al manejo del dolor neuropático, señale la INCORRECTA:**

a) Las prostaglandinas causan hiperalgesia al sensibilizar nociceptores periféricos a distintos mediadores como la somastostatina o la histamina.
b) Los inhibidores de la cicloxigenasa 2 (COX2) se han asociado con riesgo cardiovascular al aumentar los niveles de prostaciclina (PGI2) y tromboxano A2.
c) La eficacia de los antidepresivos tricíclicos se ha demostrado en diferentes estudios clínicos tanto para dolor neuropático como para el dolor somático.
d) La Pregabalina tiene una estructura y mecanismo de acción similar a la gabapentina, con una vida media de 6 horas.

**61. El dolor neuropático de origen central se define como un cuadro doloroso producido por una lesión del sistema nervioso central (SNC) que altera la transmisión sensitiva y que finalmente da lugar a un cuadro de dolor de características neuropáticas. ¿Cuál de los siguientes mecanismos no forma parte en su producción?**

a) Sensibilización central.
b) Disminución de GABA y aumento de Glicina.
c) Aumento de TNFa, IL1 e IL6.
d) Activación de la glía y reducción de la modulación inhibitoria.

**62. De los siguientes, ¿cuál de ellos no cursa típicamente con epilepsia generalizada?**

a) Síndrome de Doose.
b) Epilepsia con crisis febriles plus relacionada con mutación en los canales de sodio (genes SCN1A, SCN1B).
c) Síndrome de Rasmussen.
d) Ausencias de la infancia.

**63. De las siguientes afirmaciones, señale la correcta:**

a) Un cuadro de inicio en la adolescencia con crisis mioclónicas y visuales con progresión rápida desarrollando deterioro intelectual y de la marcha es característico de la enfermedad por depósito (glucogenosis) con inclusiones intraneuronales de poliglucosanos anómalos, de herencia autosómica dominante.
b) El síndrome de Landau-Kleffner se ha relacionado con mutaciones GRIN2A, pudiendo presentar diferentes tipos de crisis siendo característico un trastorno del lenguaje progresivo que se inicia como agnosia auditiva verbal.
c) En el síndrome de Dravet consta de tres fases: febril con crisis febriles, epilepsia y de estabilización con secuelas motoras y retraso mental siendo el tratamiento de elección los bloqueantes de canales de sodio.
d) En el tratamiento de la encefalopatía epiléptica infantil precoz o síndrome de Ohtahara se contraindica la dieta cetógena.

**64. ¿En cuál de las siguientes esperaría encontrar pérdida neuronal preferentemente a nivel del estriado, gliosis difusa con astrocitos tipo I y tipo II de Alzheimer y células de Opalski al realizar el estudio anatomopatológico a nivel microscópico?**

a) Neurodegeneración con acumulación cerebral de hierro (NBIA).
b) Enfermedad de Wilson.
c) Síndrome de McLeod.
d) Enfermedad de Lubag.

**65. Dentro de los tumores del sistema nervioso central, ¿cuál de los siguientes supuestos se considera con factor pronóstico desfavorable?**

a) Metilación del promotor metilguaina-metiltransferasa (MGMT) en astrocitomas anaplásicos con mutación somática IDH1 en paciente varón de 40 años.
b) Debut de oligodendroglioma de bajo grado en pacientes > de 40 años.
c) Astrocitoma de bajo grado en paciente menor de 40 años con diámetro tumoral de 3 cm.
d) Linfoma primario del sistema nervioso central con niveles normales de lactato deshidrogenasa en paciente de 40 años de edad.

**66. En cuanto a las complicaciones del tratamiento de tumores del sistema nervioso central, señale la afirmación INCORRECTA:**

a) La neuropatía óptica post-radioterapia de tumores cerebrales suele ser una complicación tardía.
b) La tolerancia de la Temozolamida es alta, aunque puede provocar hemorragias secundarias a trombocitopenia.
c) La terapia combinada con procarbacina, vincristina y lomustina se asocia con el desarrollo de polineuropatía, dosis dependiente, en particular secundaria a la vincristina.
d) El uso de Metotrexato vía intravenosa o intratecal puede causar neurotoxicidad aguda o crónica, no evidenciándose este riesgo cuando se administra vía oral.

**67. Señale la respuesta INCORRECTA respecto al Meduloblastoma:**

a) Es el tumor cerebral maligno más frecuente de la infancia representando el 65 % de los tumores embrionarios del sistema nervioso central (SNC).
b) La organización mundial de la salud reconoce cinco variantes moleculares.
c) La edad media al diagnóstico es entre 5-7 años con una incidencia superior en mujeres.
d) Los síntomas iniciales más frecuentes son cefalea, vómitos y ataxia.

**68. En relación con el mecanismo de acción de los fármacos utilizados para el dolor, ¿cuál de las siguientes afirmaciones es cierta?**

a) La gabapentina modula los canales de calcio voltaje dependientes.
b) La carbamacepina bloquea los canales de potasio voltaje dependientes.
c) Los antidepresivos tricíclicos inhiben la recaptación de norepinefrina en menor medida que la de serotonina.
d) Los antiinflamatorios no esteroideos selectivos inhiben la ciclooxigenasa tipo 1 en mayor medida que la tipo 2.

**69. ¿Cuál de las siguientes enfermedades neurodegenerativas es una taupatía?**

a) Parálisis supranuclear progresiva.
b) Enfermedad de Parkinson.
c) Demencia con cuerpos de Lewy.
d) Atrofia multisistema.

**70. ¿Cuál de las siguientes es una causa improbable de meningitis en un varón de 30 años pero debería ser tenida en cuenta en uno de 80 años?**

a) Estreptococo del grupo B.
b) Neisseria meningitidis.
c) Pseudomonas aeruginosa.
d) Listeria monocytogenes.




**71. ¿Cuál de los siguientes es el tumor intracraneal más frecuente en personas adultas?**

a) Meningioma.
b) Glioblastoma.
c) Schwannoma vestibular.
d) Tumor metastásico.

**72. Persona paciente adulta que es enviada al hospital por el diagnóstico de una masa cerebral. En la infancia recibió radioterapia holocraneal por leucemia linfoblástica aguda. ¿Qué tipo de tumor de los siguientes es el más probable?**

a) Sarcoma.
b) Meningioma.
c) Craneofaringioma.
d) Pineoblastoma.

**73. Entre los síndromes paraneoplásicos que pueden afectar la médula espinal se incluye la neuronopatía sensorial subaguda, que con mayor frecuencia se asocia a:**

a) Cáncer de mama y anticuerpos antianfifisina.
b) Cáncer pulmonar de células pequeñas y anticuerpos anti HU.
c) Linfoma de Hodgkin y anticuerpos anti CV2.
d) Timoma y anticuerpos anticanales de potasio dependientes de voltaje.

**74. Respecto a la Atrofia multisistémica, es cierto que:**

a) Es característica la presencia de sinucleina en oligodendrocitos.
b) La disfunción autonómica suele ser tardía.
c) La alteración del sueño REM no es característica típica.
d) Suele haber una respuesta positiva y duradera a la estimulación cerebral profunda.

**75. El elemento de riesgo genético MAS FRECUENTE en la enfermedad de Parkinson se considera:**

a) Mutacion LRRK2 1920.
b) Muracion LRRK 1441.
c) Mutacion Parkina.
d) Mutacion GBA (glucocerebrosidasa).

**76. Respecto a las miopatías mitocondriales, señale la correcta:**

a) El síndrome MELAS se considera de herencia dominante por mutación de gen nuclear.
b) El síndrome Leber se asocia a mutaciones de DNA mitocondrial.
c) El síndrome MERF se caracteriza por acidosis láctica y episodios pseudoictales.
d) La deficiencia Q10 se asocia a mutaciones exclusivamente mitocondriales.

**77. Respecto al síndrome regional de dolor complejo: El tratamiento más efectivo se considera:**

a) Terapia física y ocupacional.
b) Anti-inflamatorios.
c) Bifosfonatos.
d) Anticomiciales.

**78. La causa más frecuente de demencia familiar de comienzo temprano es:**

a) Mutacion de presenilina 1.
b) Mutacion de presenilina 2.
c) Mutacion de proteína precursora de amiloide.
d) Mutacion de progranulina.

**79. Un cuadro caracterizado por episodios ictales, déficit cognitivo, migraña, leucoencefalopatía en RNM e historia familiar positiva y dominante corresponde más típicamente a:**

a) Angiopatia amiloide cerebral.
b) CADASIL.
c) Angeitis primaria del SNC.
d) Enfermedad priónica

**80. En relación a las distrofias musculares, ¿cuáles de las siguientes características NO son correctas?**

a) Myoshi tipo1 se asocia con una afectación en disferlina.
b) Emery-Dreifuss tipo 5 es de herencia autosómica dominante.
c) Distrofia de Ullrich es de herencia autosómica dominante.
d) En la distrofia de Welander la proteína afectada es TIA1.

**81. En relación a las siguientes miopatias metabólicas, ¿cuál de las siguientes opciones NO es cierta?**

a) El déficit de fosfofructokinasa es clínicamente casi idéntico al déficit de fosforilasa, aunque el fenómeno de second-wind es infrecuente.
b) En el déficit de lactato deshidrogenasa podemos encontrar una marcada discrepancia entre los niveles de CK y los niveles de LDH.
c) El déficit de fosfoglicerato kinasa las concentraciones de lactato venoso incrementan tras el ejercicio.
d) La Enfermedad de Pompe se puede presentar en 3 formas: infantil, de inicio juvenil o en la persona adulta.

**82. En el caso que debamos atender en urgencias una persona paciente con un ictus agudo sabemos que NO es cierto que:**

a) El porcentaje de pacientes que se beneficiarán del tratamiento fibrinolítico si lo tratamos entre las 3-4,5 horas será del 16 %.
b) La persona paciente será candidata a trombectomía mecánica si tiene un ASPECTS ≥ 6 según las Guías de la AHA/ASA del 2018.
c) Los ensayos clínicos realizados con tenecteplase hasta el momento actual demuestran menor eficacia que alteplase.
d) Basado en los ensayos CHANCE y POINT, la terapia antiplaquetaria dual con aspirina y clopidogrel se recomienda dentro de las 24 horas posteriores al inicio de los síntomas, y durante 21 días para las personas pacientes que presentan con menor (NIHSS puntuación<3).

**83. Respecto a la enfermedad de Moya Moya, no es cierto que:**

a) Los episodios de AIT a menudo se precipitan por el llanto o por la hiperventilación.
b) Las crisis comiciales y los trastornos del movimiento como corea forman parte del espectro clínico de la enfermedad.
c) Pueden observarse aneurismas en vasos alrededor del polígono de Willis.
d) La forma hemorrágica de la enfermedad es característica de las formas infantiles.

**84. Respecto al Síndrome de Allgrove, ¿cuál de los siguientes síntomas no es característico?**

a) Acalasia.
b) Neuropatia disautonómica.
c) Deterioro cognitivo.
d) Insensibilidad a ACTH.

**85. ¿Cuál de las siguientes no es típica de la neuritis óptica asociada a esclerosis múltiple?**

a) Papilitis leve.
b) Escotoma central.
**c)** Afectación bilateral.
d) Discromatopsia.

**86. NO es cierto en la neuritis óptica relacionada con los trastornos del espectro de la Neuromielitis óptica:**

a) Puede ser grave, con frecuencia hay afectación bilateral.
b) La recuperación visual suele ser peor que en la Esclerosis Múltiple.
c) Las lesiones del nervio óptico pueden ser extensas, con afectación del quiasma, lo que es atípico en la EM.
d) La exploración oftalmoscópica suele ser normal.

**87. En el diagnóstico diferencial de la esclerosis múltiple hay banderas rojas que cuestionan el diagnóstico, ¿cuál de estas correlaciones es INCORRECTA?**

a) Afectación pulmonar-granulomatosis linfomatoide.
b) Neuropatía craneal-enfermedad de Lyme.
c) Miopatía- S. Sjögren.
d) Úlceras mucosas- E. de Whipple.

**88. ¿Cuál de las siguientes es FALSA en relación con el déficit de vitamina B1 (tiamina) o síndrome de Wernicke-Korsakoff?**

a) Lesiones talámicas bilaterales o hipocampales.
b) El defecto característico de la memoria puede aparecer en otras patologías.
c) La clínica se puede desencadenar por suero glucosado.
d) La oftalmoparesia ocurre de forma típica sin nistagmo.

**89. En relación con el Beriberi neurológico es FALSO uno de los siguientes:**

a) Es frecuente la neuropatía periférica que suele ser asintomática.
b) Estado hiperdinámico circulatorio.
c) De forma característica la neuropatía es motora sin síntomas dolorosos.
d) Son características las lesiones cutáneas e hiperhidrosis.

**90. El latirismo es una intoxicación que puede simular:**

a) Síndrome cerebeloso.
b) Neuropatía óptica.
c) Paraparesia espástica.
d) Degeneración subaguda de cordones posteriores.

**91. En relación con la cefalea migrañosa asociada a pleocitosis licuoral o síndrome HANDL (headache with neurological deficits and CSF lymphocytosis), es FALSO:**

a) Rigidez de nuca.
b) Febrícula.
c) Cuadros deficitarios.
d) Recuento de hasta 700 linfocitos.

**92. En la epilepsia mioclónica juvenil, ¿qué fármaco debe evitarse por el riesgo de incrementar las sacudidas mioclónicas?**

a) Zonisamida.
b) Clobazam.
c) Oxcarbacepina.
d) Lamotrigina.

**93. En relación a la genética del síndrome de Dravet, señale la respuesta INCORRECTA:**

a) La gran mayoría de las personas pacientes con síndrome de Dravet tienen una mutación heredada en el gen SCN1A en el cromosoma 2q24.
b) Se puede observar cualquier tipo de mutación en el gen SCN1A en el síndrome de Dravet.
c) En el momento actual, no hay una correlación consistente entre genotipo y fenotipo clínico de la enfermedad.
d) Mutaciones en el gen SCN1A se han identificado también en la epilepsia genética con crisis febriles plus.

**94. En relación al síndrome FIRES (Febril infection-related epilepsy syndrome), señale la respuesta INCORRECTA:**

a) Se considera una subcategoría del NORSE (new-onset refractory status epilepticus).
b) Debuta en forma de estado epiléptico refractario en personas pacientes previamente sanas.
c) El estado epiléptico viene precedido de un proceso febril inespecífico iniciado desde 2 semanas hasta 24 horas antes.
d) Es característica la coexistencia de fiebre con el debut del estado epiléptico.

**95. En relación al SUDEP (sudden unexpected death in epilepsy), señale la respuesta INCORRECTA:**

a) Es importante la identificación y educación de las personas pacientes de riesgo.
b) Las crisis tónicas (frente al resto de crisis) se comportan como uno de los principales factores de riesgo.
c) El riesgo de SUDEP es mayor en aquellas personas pacientes con mal control de las crisis.
d) El diagnóstico de SUDEP excluye como causa de la muerte el estado epiléptico de ≥30 minutos de duración.

**96. En relación al ataque isquémico transitorio (AIT), señale la respuesta INCORRECTA:**

a) En pacientes con AIT reciente (menos de 30 días) y estenosis intracraneal de gran vaso del 70-99 % se recomienda terapia antiagregante con aspirina.
b) En pacientes con AIT con alto riesgo de recurrencia (ABCD score ≥4) se recomienda terapia antiagregante con aspirina + clopidogrel durante 21 días.
c) En pacientes con ictus minor (NIHSS ≤5) se recomienda terapia antiagregante con aspirina + clopidogrel durante 21 días.
d) En pacientes con AIT con bajo riesgo de recurrencia (ABCD score <4) se recomienda terapia antiagregante con aspirina.

**97. En una persona paciente con diagnóstico confirmado de trombosis venosa cerebral, ¿qué afirmación es INCORRECTA?**

a) La determinación de proteína S y C en la fase aguda de la trombosis tiene un valor limitado.
b) La determinación de antitrombina en la fase aguda de la trombosis tiene un valor limitado.
c) El tratamiento con warfarina disminuye los niveles de proteína C y S.
d) El tratamiento con heparina disminuye los niveles de proteína C y S.

**98. En relación a la neuroimagen funcional aplicada al estudio de la persona paciente epiléptica, señale la respuesta INCORRECTA:**

a) En la SPECT ictal la inyección del trazador se lleva a cabo durante la crisis epiléptica y las imágenes gammagráficas pueden adquirirse hasta 2 horas después, una vez solucionada la crisis.
b) El ictal SPECT co-registered to mri (SISCOM) consiste en el corregistro entre la imagen estructural de RM y la imagen de sustracción entre la SPECT interictal y el ictal.
c) La PET con desoxiglucosa marcada con flúor 18 (18F-FDG) permite únicamente el estudio interictal de la persona paciente, demostrando una hipercaptación por una disfunción cerebral en la región epileptógena.
d) La PET con 18F-FDG no requiere ingreso hospitalario, por lo que se considera la exploración de imagen funcional más aconsejable en la epilepsia del lóbulo temporal.

**99. Respecto al diagnóstico de la enfermedad de Parkinson, marque la respuesta verdadera:**

a) La presencia de rigidez es un criterio imprescindible para poder hacer el diagnóstico.
b) La presencia de temblor de reposo es un criterio imprescindible para poder hacer el diagnóstico.
c) Un criterio que apoya el diagnóstico es la aparición de discinesias inducidas por L- Dopa.
d) La ausencia de denervación en la gammagrafía miocárdica con 123I-MIBG, apoya el diagnóstico.

**100. Persona paciente de 71 años con enfermedad de Parkinson diagnosticada hace 7 años y actualmente en tratamiento con Carbidopa/Levodopa 25mg/250mg 1c/8h y rasagilina 1mg 1c/día. Refiere que una o dos horas antes de la dosis que le corresponde de Carbidopa/Levodopa presenta un empeoramiento de los síntomas. ¿Cuál de las siguientes estrategias NO es adecuada?**

a) Fraccionar la dosis de carbidopa/levodopa (más tomas con menos dosis en cada toma).
b) Añadir un inhibidor de la COMT al tratamiento.
c) Añadir un agonista dopaminérgico al tratamiento.
d) Añadir safinamida al tratamiento.



**101. ¿Cuál de las siguientes afirmaciones respecto a la poliradiculopatía desmielinizante inflamatoria crónica (CIDP) es FALSA?**

a) En la forma clásica es típica una afectación motora relativamente simétrica, proximal y distal.
b) En la forma clásica la afectación sensitiva es típicamente menos prominente que la motora.
c) Es característica la presencia de bloqueos de conducción y la lentificación de la velocidad de conducción en el estudio electrofisiológico.
d) Es frecuente la detección de anticuerpos frente a contactina 1 (CNTN1).

**102. Respecto al diagnóstico de la ELA, ¿qué afirmación es FALSA?**

a) Es característica la presencia de signos de primera y segunda motoneurona en al menos una región (bulbar, cervical, torácica o lumbar).
b) La ausencia de signos de motoneurona inferior al inicio de la enfermedad, excluye el diagnóstico de ELA.
c) En ausencia de signos de motoneurona superior, se puede realizar el diagnóstico de ELA, siempre que encontremos signos clínicos o neurofisiológicos de afectación de motoneurona inferior en al menos dos regiones.
d) Tanto en casos familiares como en casos esporádicos se pueden detectar mutaciones en alguno de los más de 20 genes descritos.

**103. Mujer de 32 años, sin antecedentes personales ni familiares de interés, es derivada por caídas frecuentes y dificultad para subir escaleras desde hace un par de años, junto con calambres. En la exploración presenta debilidad leve en la abducción de hombros y algo mayor en la flexión de cadera y extensión de rodilla y arreflexia patelar. La analítica muestra únicamente una moderada elevación de CKs (780) y el electromiograma signos de reinervación neurógena crónica en músculos brazos y piernas, con fasciculaciones y escasa reinervación aguda. ¿Qué estudio NO tiene sentido realizar en esta paciente?**

a) Una deleción en el gen SMN1.
b) Una expansión en el receptor androgénico (AR).
c) Un panel de genes dirigido a enfermedades neuromusculares.
d) Una resonancia magnética muscular.

**104. ¿Cuál de los siguientes NO es una opción terapéutica aprobada para la atrofia muscular espinal 5q?**

a) Oligonucleótido antisentido que modifica el splicing del gen SMN1.
b) Oligonucleótido antisentido que modifica el splicing del gen SMN2.
c) Nanomolécula que modifica el splicing del gen SMN2.
d) Vector viral adeno-asociado que contiene ADN complementario codificando el gen SMN1.

**105. Respecto al p-valor en un test estadístico, señale la VERDADERA:**

a) Mide la probabilidad de que el resultado del test sea cierto.
b) Una $p<0.001$ nos informa de un efecto clínicamente relevante.
c) La probabilidad de encontrar una $p<0.05$ aumenta cuantos más tests realizamos.
d) El punto de corte de la p elegido (por ejemplo, $p = 0.05$) depende del tamaño muestral.

**106. Respecto a la toma de decisiones compartida con la persona paciente, señale la FALSA:**

a) La capacidad de una persona paciente para tomar decisiones requiere que esa persona paciente haya recibido una información adecuada y comprensible.
b) El/La médico/a debe respetar la decisión de una persona paciente capaz y mayor de edad a rechazar un tratamiento, aunque el/la médico/a considere que puede ser beneficioso para ella
c) Aunque una persona paciente lo exija, el personal médico no está obligado a proporcionar intervenciones que sean fútiles o contrarias al buen juicio clínico.
d) En el caso de una persona paciente que haya firmado y registrado unas voluntades anticipadas, pero manifieste en el momento actual un cambio de criterio, el personal médico está obligado a respetar las voluntades anticipadas hasta que éstas sean adecuadamente modificadas en el sistema informático.

**107. ¿Qué afirmación es correcta respecto a la fistula carótida-cavernosa?**

a) Se pueden producir tras una fractura basal a través del hueso esfenoides que lacera la arteria carótida externa.
b) Una de las manifestaciones clínicas más relevantes es la presencia de un exoftalmos pulsátil unilateral.
c) El sexto nervio se ve afectado con mayor frecuencia, pudiendo afectarse también el tercero y el cuarto.
d) Son correctas b y c.

**108. Varón de 40 años que es traslado al servicio de urgencias de tu hospital a las 16 horas por cefalea de instauración gradual y de vómitos tras presentar una caída de su bicicleta mientras realizaba una ruta por la mañana. Tras la caída el paciente cree que no ha perdido el conocimiento, aunque los testigos afirman que ha estado inconsciente unos minutos. Se realiza un TC urgente. ¿Qué se observa en la siguiente imagen?**



a) Se trata de una hemorragia epidural aguda.
b) Se trata de una hemorragia subarracnoidea aguda.
c) Se trata de una hemorragia subdural aguda.
d) El escáner cerebral es normal.

**109. Mujer de 85 años pluripatologica con mRankin de 3 que es traída a urgencias por sus familiares porque desde hace 4 días la paciente se queja de cefalea y en los dos últimos días los familiares han notado que la paciente está muy desorientada. Refieren que hace 5 días al levantarse de la cama por la noche para ir al servicio la paciente se cayó. En el servicio de urgencia se realiza un TC cerebral que se muestra en la siguiente imagen:**



a) La imagen del TC cerebral muestra un hematoma subdural subagudo en hemisferio derecho.
b) La imagen del TC cerebral muestra un hematoma subdural agudo en hemisferio derecho.
c) La imagen del TC cerebral una hemorragia subaracnoidea subaguda en hemisferio derecho.
d) La imagen del TC cerebral muestra un higroma subdural en el hemisferio derecho.

**110. En qué punto de la vía ópticas situarías el daño de la lesión en una persona paciente que presenta la alteración visual que aparece en la imagen:**

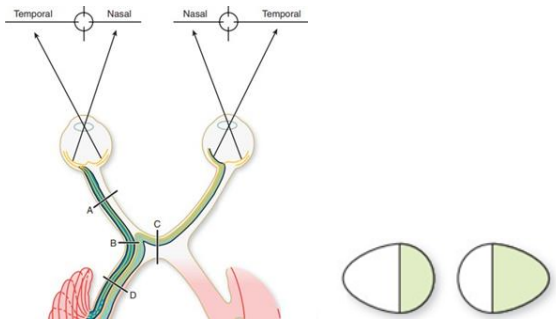




a) En el punto A.
b) En el punto B.
c) En el punto C.
d) En el punto D.

**111. Respecto a la toxoplasmosis cerebral en pacientes con SIDA:**

a) Es la infección oportunista menos frecuente.
b) El tratamiento de elección es sulfadiazina y aciclovir.
c) La imagen típica son lesiones cerebrales que captan contraste en anillo en hemisferios cerebrales y ganglios basales en la resonancia magnética craneal.
d) La respuesta a y c son correctas.

**112. ¿Qué es correcto respecto al tratamiento de las meningitis bacterianas?**

a) El tratamiento de elección para la meningitis por Neisseria meningitidis es la penicilina G o la cefalosporina de tercera generación.
b) El tratamiento de elección para la meningitis por Pseudomonas aeruginosa es la vancomina y cefalosporina de tercera generación.
c) El tratamiento para la meningitis por Staphylococcus epidermidis es el meropenen.
d) Ninguna es correcta.

**113. Respecto a la enfermedad de Gerstmann-Sträussler-Scheinker (GSS), ¿qué afirmación es correcta?**

a) Es una variante hereditaria de las enfermedades priónicas con herencia autosómica recesiva.
b) La clínica suele iniciarse entre la tercera década de la vida.
c) La clínica principal se caracteriza por ataxia cerebelosa progresiva junto con deterioro cognitivo de aparición tardía pudiendo asociar trastornos motores (paraparesia espástica) y parkinsonismo.
d) Son correctas la a y la c.

**114. ¿Cuál de los siguientes NO es un trastorno del sueño NO REM?**

a) Despertares confusionales.
b) Sonambulismo.
c) Terrores nocturnos.
d) Parálisis del sueño aislada recurrente.

**115. ¿Qué afirmación es FALSA respecto a la hemicránea paroxística?**

a) Dolor de alta intensidad estrictamente unilateral.
b) Duración entre 2 y 30 minutos.
c) Es típico el patrón estacional.
d) Los ataques no tienen patrón horario y se distribuyen de manera uniforme a lo largo del día y la noche.

**116. ¿Cuál de los siguientes NO es un criterio diagnóstico de la cefalea por presión externa?**

a) Provocada por la compresión externa sostenida de la frente o el cuero cabelludo, y que aparece en la primera hora durante esta circunstancia.
b) Intensidad máxima en el área en la que se produce la compresión externa.
c) Remite dentro de las siguientes 24 horas siguientes a la liberación de la compresión externa.
d) Todas las respuestas son correctas.

**117. En relación al NORSE (estatus epiléptico de reciente inicio), señale la respuesta INCORRECTA:**

a) La etiología más frecuente es la autoinmune.
b) Cursa con estatus epiléptico refractario.
c) El antecedente de esclerosis mesial es frecuente.
d) Representa una urgencia hospitalaria y su morbimortalidad es elevada.

**118. Señala la relación FALSA entre manifestaciones neurológicas y el déficit vitamínico que lo produce**:

a) Déficit de vitamina A – seudotumor cerebral-.
b) Déficit de vitamina B6 – polineuropatía sensitiva y convulsiones-.
c) Déficit vitamina E –ataxia, arreflexia tendinosa, oftalmoparesias, debilidad de los músculos proximales-.
d) Todas las respuestas son correctas.

**119. Es característico de la enfermedad de Wernicke–Korsakoff todo SALVO:**

a) Sus manifestaciones clínicas principales son: nistagmo, parálisis del nervio abductor y de la mirada conjugada, ataxia de la marcha y confusión mental.
b) Los síntomas se desarrollan de manera aguda o subaguda.
c) Se produce por un déficit de B6.
d) En al RM cerebral se pueden encontrar lesiones agudas en la zona medial del tálamo y aéreas periacueductales.

**120. Según los recientes criterios diagnósticos descritos para la enfermedad por anticuerpo anti-MOG (MOGAD) en 2023, ¿cuál de los siguientes eventos clínicos NO estaría incluido como criterio clínico?**

a) Neuritis óptica.
b) Déficits cerebrales monofocales o polifocales.
c) Encefalomielitis aguda diseminada.
d) Todas las respuestas son correctas.

**121. ¿Qué estructura cerebral NO es irrigada por las ramas perforantes o lenticuloestriadas profundas de la arteria cerebral media?**

a) Putamen.
b) Cuerpo del núcleo caudado.
c) Corona radiada.
d) Tálamo.

**122. Una de las siguientes afirmaciones sobre la miositis por cuerpos de inclusión NO es correcta:**

a) Con frecuencia se asocia a miocarditis o enfermedad pulmonar intersticial.
b) Afecta en ocasiones a músculos orbiculares de los ojos.
c) Los hallazgos en EMG pueden ser miopáticos o mixtos.
d) Existen hallazgos inflamatorios junto con degenerativos como la presencia de vacuolas, inclusiones filamentosas y acúmulo de proteínas con contenido amiloide.

**123. En relación con la Leucoencefalopatía Multifocal progresiva, una de las siguientes afirmaciones NO es correcta:**

a) Las lesiones se inician fundamentalmente en sustancia blanca de hemisferios cerebrales.
b) Son infrecuentes las lesiones en tronco del encéfalo.
c) La enfermedad suele respetar la médula espinal.
d) Es frecuente la afectación de nervios ópticos.

**124. Una mujer de 18 años acude a urgencias por notar visión borrosa y asimetría de tamaño en las pupilas. No refería en ningún momento cefalea, debilidad facial u otros déficits motores o sensitivos. En la exploración, no se observan daños directos sobre el iris, una de las pupilas reacciona pobremente a la luz de la linterna y la anisocoria es más evidente con las luces de la consulta encendidas que apagadas. Uno de los siguientes test de colirios demostrará que el esfínter pupilar es hipersensible y dará con el diagnóstico definitivo:**

a) Test de pilocarpina al 0,1%.
b) Test de pilocarpina al 1%.
c) Test de apraclonidina.
d) Test de hidroxianfetamina al 1%.

**125. De las siguientes correlaciones entre alteraciones pupilares y su mecanismo fisiopatogénico, una es FALSA. Indique cuál:**

a) El hippus (fluctuación rápida del tamaño pupilar) es frecuente en las encefalopatías metabólicas, pero no guarda mayor relevancia y también es ocasionalmente visible en sujetos sanos.
b) El síndrome de Horner bilateral es infrecuente; se suele encontrar en neuropatías autonómicas y en secciones medulares cervicales altas.
c) En la pupila de Argyll Robertson, las pupilas son pequeñas, irregulares y desiguales; aunque no reaccionan a la luz, sí se constriñen a la acomodación. Tampoco se dilatan apropiadamente en respuesta a fármacos midriáticos.

d) En la pupila tónica de Adie, producida por la lesión preganglionica parasimpática, responde con constricción mejor a la luz que a la acomodación.

**126. De las siguientes afirmaciones sobre el trastorno del espectro de neuromielitis óptica, solamente una es verdadera. Indique cuál:**

a) Para su diagnóstico cuando el test serológico de los anticuerpos anti-acuaporina 4 es positivo, los criterios más actuales indican que son necesarios dos o más brotes de los considerados «típicos» de TENMO.
b) En la patogenia de la enfermedad, la acción del anticuerpo anti-acuaporina 4 parece centrada en el oligodendrocito, más que en el astrocito.
c) Al contrario que en la esclerosis múltiple, los brotes de TENMO no suelen dejar discapacidad residual.
d) El síndrome del área postrema (desarrollo de hipo y/o náuseas y vómitos inexplicables) se considera uno de los síndromes clínicos principales más frecuentes de TENMO según los criterios diagnósticos más recientes.

**127. Una de las siguientes opciones respecto de la siringomielia asociada a malformación de Chiari tipo I es FALSA:**

a) Se afectan en igual proporción hombres y mujeres.
b) El curso más frecuente es abrupto, habitualmente tras traumatismos cervicales.
c) En muchas ocasiones, el curso es insidioso y los síntomas y signos se descubren de forma accidental, por ejemplo, tras una quemadura en la mano indolora o por atrofia de musculatura intrínseca de la mano, de la que la persona paciente no puede asegurar cuándo se inició.
d) Algunas personas pacientes han referido aparición de síntomas antiguos o nuevos tras accesos de tos.

**128. Respecto a las mielopatías postrádicas, una de las siguientes afirmaciones es FALSA:**

a) En la mielopatía postrádica precoz o transitoria (de aparición antes de 6 meses tras radioterapia), es frecuente que los síntomas sensitivos desaparezcan al cabo de un tiempo y no tiene por qué seguirse de una mielopatía postrádica diferida.
b) El inicio de los síntomas en la mielopatía postrádica diferida suele ser insidioso y de aparición habitualmente más allá de 12-15 meses tras la radioterapia.
c) Los hallazgos del análisis del líquido cefalorraquídeo suelen ser diagnósticos, con detección de hiperproteinorraquia franca con pleocitosis en el caso de mielopatías postrádicas diferidas.
d) El síndrome tiene como diagnóstico diferencial, entre otras, la mielopatía necrotizante subaguda paraneoplásica.

**129. De las siguientes afirmaciones sobre las causas de isquemia en la médula espinal, una de ellas es FALSA. Indique cuál:**

a) La paraplejia es infrecuente como complicación de la reparación de un aneurisma de aorta infrarrenal.
b) La oclusión trombótica de la arteria espinal anterior es bastante infrecuente, siendo las causas principales de infarto de este territorio vascular la afectación de arterias colaterales extravertebrales o la enfermedad aórtica.
c) La RM en el momento hiperagudo detecta la afectación medular en el 100 % de los casos, sobre todo gracias a la secuencia de difusión.
d) Las malformaciones vasculares pueden producir una necrosis isquémica progresiva del segmento medular al que afectan.

**130. Respecto al diagnóstico de la enfermedad de Parkinson, marque la respuesta verdadera:**

a) La presencia de rigidez es un criterio imprescindible para poder hacer el diagnóstico.
b) Un criterio que apoya el diagnóstico es la aparición de discinesias inducidas por Levodopa.
c) La ausencia de denervación en la gammagrafía miocárdica con 123I-MIBG, apoya el diagnóstico.
d) La denervación dopaminérgica en un DATSCAN o un PET con fluorodopa es específica de la enfermedad de Parkinson.

**131. Persona paciente de 50 años sin antecedentes de interés que consulta por presentar desde hace unos meses una sensación desagradable en las piernas que empeora cuando está en reposo, especialmente al final de la tarde y por la noche. ¿Cuál de las siguientes afirmaciones NO es cierta?**

a) Algunos antihistamínicos y antidepresivos pueden agravar o desencadenar el cuadro.
b) La mejoría con los movimientos voluntarios es fundamental para diferenciarlo de la acatisia.
c) Se debe solicitar una analítica para medir los depósitos de hierro en sangre en todas las perosnas pacientes.
d) Se debe solicitar un ENG para descartar neuropatía en todas las personas pacientes.

**132. Persona paciente de 58 años con enfermedad de Parkinson tratado desde hace 7 años con carbidopa/levodopa y rasagilina con buena respuesta inicial. Sin embargo, ha requerido dosis crecientes de carbidopa/levodopa. Actualmente toma 25/250 mg cuatro veces al día y presenta una distonía en el pie derecho aproximadamente una hora antes de la toma de cada dosis, y discinesias una hora y media después de la toma de dosis. ¿Cuál de las siguientes opciones le parece la MENOS adecuada?**

a) Añadir agonistas dopaminérgicos.
b) Añadir un iCOMT.
c) Aumentar la toma de carbidopa/levodopa a 25/250 mg 5 veces al día.
d) Cambiar rasagilina por safinamida

**133. Sobre las bases genéticas de la enfermedad de Alzheimer, señale la respuesta FALSA:**

a) Mutaciones en el gen ApoE4 causan enfermedad de Alzheimer de forma autosómica dominante ya que aumentan el depósito de Aβ en el cerebro.
b) Duplicaciones en el gen APP aumentan considerablemente el riesgo de enfermedad de Alzheimer de inicio temprano al aumentar la síntesis de la proteína precursora del amiloide.
c) Mutaciones en el gen de la PSEN1 son una causa autosómico dominante de enfermedad de Alzheimer de inicio temprano, al aumentar la síntesis de Aβ42.
d) Polimorfismos en el gen TREM2 se han relacionado con mayor riesgo de enfermedad de Alzheimer, por una eliminación inadecuada del amiloide por parte de la microglía.

**134. Sobre el diagnóstico de la enfermedad de Alzheimer, señale la respuesta FALSA:**

a) Es imprescindible una historia de deterioro cognitivo insidioso, constatado en la entrevista con la persona paciente y una persona informadora fiable, que interfiera con las actividades habituales o laborales de la persona paciente.
b) El inicio puede ser amnésico o NO amnésico.
c) El hipometabolismo en precúneo en el PET de 18-F fluorodesoxiglucosa, es un marcador de neurodegeneración característico que apoya el diagnóstico.
d) Un ratio aumentado de Aβ42/Aβ40 en LCR es un marcador fisiopatológico que apoya el diagnóstico**.**

**135. En relación con la afasia primaria progresiva no fluente, señale la FALSA:**

a) Se caracteriza fundamentalmente por una dificultad para articular el lenguaje y por agramatismo.
b) Es frecuente también la dificultad para entender frases complejas.
c) La dislexia y disgrafia son fenómenos frecuentes en este tipo de afasia.
d) Pueden asociar afectación motora en forma de enfermedad de motoneurona o degeneración cortico-basal.

**136. En relación con la expansión C9ORF72 señale la afirmación verdadera:**

a) Es la segunda causa genética más frecuente de ELA.
b) Se ha asociado también a otros fenotipos como parkinsonismos atípicos y Huntington-like.
c) El número de repeticiones de la expansión aumenta cuando la transmite el padre (anticipación).
d) El número de repeticiones de la expansión determina la penetrancia y la supervivencia.

**137. ¿Cuál de las siguientes respuestas es INCORRECTA con respecto a la ganglionopatía autonómica autoinmune?**

a) Se produce un fallo generalizado simpático y parasimpático que se desarrolla en días o pocas semanas.
b) Los síntomas más habituales son hipotensión ortostática, frecuencia cardiaca fija, anhidrosis, sequedad ocular, estreñimiento, y alteración pupilar.

c) Se detectan anticuerpos antigangliósidos antiGD1a y antiGD1b en una alta proporción de los casos.
d) Existe una forma de inicio insidioso que puede ser indistinguible del fallo autonómico puro.

**138. ¿Cuál de los siguientes fármacos NO se emplea en el tratamiento de la hipotensión ortostática neurógena?**

a) Droxidopa.
b) Midodrina.
c) Piridostigmina.
d) Ivabradina.

**139. ¿Cuál de las siguientes respuestas NO es característica de la distrofia de cinturas 2A (déficit de calpaína 3)?**

a) Aparición de escápula alada de forma precoz.
b) Asociación frecuente con cardiopatía.
c) Algunas personas pacientes sufren precozmente contracturas en flexión.
d) Hiperckemia significativa.

**140. ¿Cuál de las siguientes respuestas es cierta con respecto a la timectomía en pacientes con miastenia gravis?**

a) La indicación se restringe exclusivamente a pacientes con anticuerpos anti-receptor de acetilcolina.
b) Las técnicas de timectomía menos invasivas (cirugía videotoracoscópica, abordaje transcervical, etc.) muestran peores resultados en cuanto a morbilidad y tiempos de recuperación postquirúrgica.
c) La mayoría de pacientes requieren tratamiento preparatorio con inmunoglobulinas o plasmaféresis para reducir el riesgo de complicaciones en el postoperatorio.
d) El inicio del beneficio clínico puede demorarse varios años desde la cirugía.

**141. ¿Cuál de las siguientes respuestas es FALSA en relación con la miopatía necrotizante inmunomediada?**

a) Pueden detectarse anticuerpos anti-HMG-CoA reductasa en pacientes que NO han recibido estatinas.
b) Los casos con anticuerpos antiSRP tienen una instauración más rápida y con mayor debilidad.
c) Los casos relacionados con la toma de estatinas suelen resolverse con la suspensión de las mismas.
d) Algunas formas pueden asociarse a una neoplasia subyacente, por lo que se recomienda realizar despistaje de neoplasia oculta en estas personas pacientes.

**142. En relación a la cefalea en trueno primaria, señale cuál es la afirmación FALSA:**

a) El inicio es súbito y alcanza su máxima intensidad en menos de 1 minuto.
b) Duración de 3 o más minutos.
c) Constituye siempre una emergencia médica.
d) El síndrome de vasoconstricción cerebral reversible forma parte de su diagnóstico diferencial.

**143. En relación al tratamiento hormonal en la mujer con migraña, señale la afirmación FALSA:**

a) En mujeres que quieren iniciar un tratamiento anticonceptivo hormonal debe realizarse una detallada anamnesis de su migraña, valorar la existencia de aura y de factores de riesgo vascular (nivel de evidencia IC).
b) En mujeres con migraña con aura no se recomienda la prescripción de tratamiento hormonal combinado (comprimido, parche, anillo vaginal) que contenga etinil-estradiol y 17beta-estradiol (nivel de evidencia IIC).
c) Si una mujer en tratamiento anticonceptivo hormonal debuta con migraña sin aura, o presenta aura "de novo", con una clara relación temporal con el inicio de la terapia, se recomienda cambiar a terapia no hormonal o solo con progesterona (nivel de evidencia 2C).
d) En la menopausia, debemos evitar la administración de estrógenos sintéticos y naturales en pacientes con migraña con aura.

**144. En una persona paciente con sangrado intracraneal en contexto de tratamiento anticoagulante con edoxaban, señale cuál sería la actitud más correcta:**

a) Administración de idarucizumab como primera opción.
b) Administración de complejo protrombínico como primera opción.
c) Administración de vitamina K como primera opción.
d) Administración de plasma congelado como primera opción.

**145. ¿Cuál de estos síntomas NO esperaría encontrar en la triada de Foix (ictus de la arteria coroidea anterior)?**

a) Hemianopsi homónima contralateral.
b) Síndrome de Parinaud.
c) Hemiplejia contralateral.
d) Anestesia contralateral.

**146. En relación al cenobamato, señale la afirmación FALSA:**

a) Cenobamato puede incrementar la concentración sérica de clobazam.
b) Cenobamato puede incrementar la concentración sérica de carbamacepina.
c) Cenobamato puede disminuir la concentración sérica de lamotrigina.
d) Cenobamato puede incrementar la concentración sérica de fenobarbital.

**147. En relación a la anticoncepción hormonal y el tratamiento anti-crisis, señale la opción FALSA:**

a) Levetiracetam no afecta la eficacia anticonceptiva del tratamiento hormonal.
b) Valproato no afecta la eficacia anticonceptiva del tratamiento hormonal.
c) La anticoncepción hormonal puede incrementar la concentración de lamotrigina.
d) Oxcarbacepina puede disminuir la eficacia anticonceptiva hormonal.

**148. En relación con la muerte súbita en epilepsia, señale cuál es el principal factor de riesgo:**

a) Dormir en decúbito lateral.
b) Crisis tónico-clónicas no controladas.
c) Crisis en vigilia.
d) Inicio de la epilepsia en la edad adulta.

**149. En relación a la Epilepsia focal migratoria maligna del lactante, señale la respuesta INCORRECTA:**

a) La clínica se inicia habitualmente durante los primeros 6 meses de vida.
b) La mayoría de pacientes desarrolla microcefalia al año de edad.
c) La mutación más frecuente se localiza en el gen SCN1A.
d) Las crisis son focales motoras, tónicas o clónicas. Surgen de forma independiente en ambos hemisferios y pueden migrar de una región a otra.

**150. En relación al síndrome de Dravet, señale la respuesta INCORRECTA:**

a) Alrededor del 85 % de los casos se debe a una mutación o deleción del gen SCN1A (2q24.3), que codifica un canal de calcio activado por voltaje.
b) Al inicio, el EEG suele ser normal, pero posteriormente se registran puntas o polipunta-ondas con enlentecimiento del fondo y descargas multifocales.
c) El inicio de la primera crisis epiléptica se produce habitualmente en el primer año de vida (normalmente a los 5-8 meses) en lactantes previamente sanos.
d) Las crisis suelen ser febriles y de larga duración.

**151. En relación con las Revisiones Sistemáticas, ¿cuál de las siguientes afirmaciones es FALSA?**

a) Están sujetas a los mismos sesgos observados en todas las investigaciones.
b) Los resultados generales pueden traducirse en predicciones personalizadas para las personas pacientes.
c) Los resultados deben interpretarse como un resultado promedio para una población.
d) No todas las Revisiones Sistemáticas incluyen metaanálisis.

**152. Persona paciente de 70 años con Esclerosis Lateral Amiotrófica de 3 años de evolución. Hace 2 meses cumplimentó un Documento de Voluntades Anticipadas (DVA) en el que expresaba su rechazo a tratamientos de soporte vital como la ventilación mecánica invasiva. Ingresa en el hospital por dificultad respiratoria que precisaría ventilación mecánica invasiva. Mantiene un buen nivel de conciencia, capacidad para tomar decisiones y puede comunicarse, aunque con dificultad. Señale cuál sería la actuación médica correcta:**

a) Preguntar a la persona paciente si consiente en que se utilice la ventilación mecánica invasiva, y, en caso de respuesta negativa, si permite sedación en el grado necesario para evitar el sufrimiento.
b) Seguir lo indicado en el DVA en cuanto a no aplicar ventilación mecánica invasiva y preguntar directamente si permite sedación para evitar el sufrimiento.
c) Consultar a sus representantes si están de acuerdo con la sedación, dado que el rechazo a la ventilación mecánica invasiva ya consta en el DVA.
d) Seguir lo indicado en el DVA y aplicar directamente la sedación para evitar el sufrimiento, sin consultar con el/la paciente o representantes.

**153. La mieloneuropatía por deficiencia de cobre puede ser debida a la ingesta excesiva de uno de los siguientes elementos:**

a) Plomo.
b) Cadmio.
c) Zinc.
d) Cobalto.

**154. ¿Cuál de las siguientes sustancias es MENOS probable que cause hipertermia?**

a) Retirada de baclofeno.
b) Ingestión de Gamma-hidroxibutirato.
c) Toxicidad por salicilatos.
d) Síndrome serotoninérgico.

**155. Persona paciente de 70 años con insuficiencia renal. Recibe tratamiento con eritropoyetina. ¿Cuál sería el riesgo más importante de tomar este tratamiento?**

a) Crisis epilépticas.
b) Cefaleas.
c) Ictus isquémico.
d) Neuropatía periférica.

**156. En relación con los abscesos epidurales espinales, ¿cuál de las siguientes afirmaciones es FALSA?**

a) La localización preferente es a nivel cervical.
b) El patógeno causal más frecuente es: *Staphylococcus aureus*.
c) La resonancia magnética sin y con gadolinio es la prueba diagnóstica de elección.
d) El estándar de tratamiento es quirúrgico (aspiración o evacuación del absceso) y médico (antibióticos).

**157. Persona paciente diagnosticada de neoplasia endocrina múltiple Tipo 1. ¿Para cuál de los siguientes tumores se debe monitorizar específicamente?**

a) Glioblastoma.
b) Retinoblastoma.
c) Adenoma hipofisario.
d) Linfoma primario del SNC.

**158. ¿Cuál de los siguientes genes está mutado en la enfermedad de Charcot-Marie- Tooth 2A (CMT2A)?**

a) MFN2.
b) PMP22.
c) GJB1.
d) GDAP1.

**159. En relación con las meningitis, ¿cuál de las siguientes afirmaciones es FALSA?**

a) La mayor incidencia de meningitis en los países desarrollados se da en niños/as.
b) "*M. tuberculosis*" es la etiología más frecuente de meningitis crónica en el mundo.
c) Se recomienda utilizar de forma precoz dexametasona junto a los antibióticos en el tratamiento de las meningitis bacterianas.
d) El estado de inmunidad es importante a la hora de valorar etiología por hongos y parásitos.

**160. Persona paciente de 62 años con antecedentes de tabaquismo e historia de caídas desde hace unos meses. En la exploración se aprecia normalidad de pares craneales y fuerza, sensibilidad superficial y profunda disminuida en las extremidades, arreflexia, signo de Romberg positivo, ataxia sensitiva y pseudoatetosis. ¿Cuál de los siguientes se asocia con mayor frecuencia a este cuadro clínico?**

a) Ac anti NMDA.
b) Ac anti-Hu (ANNA-1).
c) Ac anti-Jo.
d) Ac anti-GM1.

**161. Los hallazgos electroencefalográficos de actividad theta mezclada con actividad delta y presencia de husos de sueño con hipotonía evidenciada en el registro electromiográfico del mentón son típicos de:**

a) Etapa de sueño N1.
b) Etapa de sueño N2.
c) Etapa de sueño N3.
d) Sueño REM.

**162. Dentro del tratamiento farmacológico de la narcolepsia:**

a) Los estimulantes promotores de la vigilia simpaticomiméticos están recomendados.
b) Los estimulantes promotores de la vigilia NO simpaticomiméticos pueden utilizarse.
c) Pitolisant juega un papel importante en los mecanismos relacionados con la activación y la vigilia.
d) Todos los previos pueden aconsejarse como tratamiento farmacológico de la narcolepsia.

**163. ¿Cuál de las siguientes parasomnias NO está relacionada con el sueño NREM?**

a) Trastorno de la conducta alimentaria durante el sueño.
b) Sonambulismo.
c) Parálisis del sueño.
d) Terrores nocturnos.

**164. Un tumor cerebral en una mujer adulta localizado en el 3$^{er}$ ventrículo cuya principal sintomatología ocurre si se obstruye el flujo del LCR o surgen déficit del campo visual o signos de alteración hipofisaria se trata con alta probabilidad de:**

a) Astrocitoma anaplásico.
b) Astrocitoma subependimario de células gigantes.
c) Glioma cordoide del tercer ventrículo.
d) Glioblastoma multiforme.

**165. Señale la respuesta INCORRECTA respecto al Linfoma Primario del Sistema Nervioso Central (SNC):**

a) Predilección por superficies ependimarias o piales.
b) Lesiones caracterizadas en resonancia magnética por captación homogénea y restricción relativa en difusión.
c) Actualmente el tratamiento de elección es la inmunoterapia (Checkpoint y CAR-T).
d) El diagnóstico se establece por biopsia estereotáxica.

**166. Señale la respuesta correcta:**

a) Los oligodendrogliomas se clasifican como grado II, III o IV de la OMS.
b) Su firma molecular es la codeleción 1p/19q.

c) En su tratamiento se realiza primero radioterapia y posterior resección quirúrgica.
d) Su principal manifestación es la cefalea.

**167. ¿Cuál de las siguientes afirmaciones respecto del meduloblastoma es FALSA?**

a) El meduloblastoma es el tumor cerebral maligno más común de la infancia.
b) Se reconocen 5 variantes moleculares o subgrupos.
c) Suele producir hidrocefalia obstructiva.
d) Las personas pacientes menores de 16 años con activación de la vía de señalización WNT (Wingless-related integration site) son de alto riesgo.

**168. De las siguientes afirmaciones, todas son correctas EXCEPTO:**

a) La encefalopatía por aluminio actualmente es anecdótica y se desarrolla en personas pacientes en las que se utilizaban quelantes de fósforo basados en aluminio para tratar la hiperfosfatemia sometidos a hemodiálisis.
b) Concentraciones de urea > 175 mg/dl previas al inicio de la diálisis se considera factor de riesgo para desarrollar un síndrome de desequilibrio dialítico.
c) Las manifestaciones neurológicas del síndrome de desequilibrio dialítico incluyen náuseas, vómitos, cefalea, confusión y crisis epilépticas y son secundarias al desarrollo de edema cerebral.
d) Dentro de las situaciones que pueden favorecer el edema cerebral se incluyen la hipernatremia, la encefalopatía hepática y las crisis hipertensivas.

**169. Señale la respuesta INCORRECTA respecto a la exposición ocupacional a metales:**

a) La intoxicación por arsénico produce una axonopatía distal comenzando típicamente con disestesias.
b) La intoxicación por plomo produce una neuropatía de predominio motor sobre el sensitivo.
c) Las líneas de Mees son típicas de la intoxicación por talio.
d) La afectación de ganglios de raíces dorsales sensitivas es típica de la intoxicación por mercurio.

**170. En relación con la neuritis óptica relacionada con la Neuromielitis óptica es FALSO:**

a) La afectación puede ser grave y bilateral.
b) La recuperación suele ser peor que en la esclerosis múltiple.
c) No afecta al quiasma.
d) La atrofia óptica es más pronunciada que en la esclerosis múltiple.

**171. En relación con la Leucoencefalopatía Multifocal Progresiva, señale la respuesta FALSA:**

a) Es frecuente la evolución clínica multifocal.
b) Se producen afectación cognitiva-conductual hasta en la mitad de las personas pacientes.
c) Son frecuentes los síntomas motores.
d) Los nervios ópticos se afectan hasta en un tercio de los casos.

**172. En relación con la hemicránea continua, señale la respuesta FALSA:**

a) Duración de 1 mes con fluctuaciones y exacerbaciones.
b) Presencia de ptosis.
c) Inquietud o empeoramiento por actividad.
d) Sudoración facial.

**173. En relación con la cefalea hípnica, es FALSO que:**

a) Dura más de 10 días al mes.
b) Dura hasta 4 horas.
c) Asocia inquietud e incapacidad de estar en reposo.
d) No asocia síntomas autonómicos.

**174. En relación con el ictus relacionado con el síndrome antifosfolípido (SAF) es FALSO que:**

a) Puede aparecer en cualquier territorio.
b) Presentación del SAF como ictus en el 30 %.
c) El ictus criptogénico es un predictor de anticuerpos antifosfolípido.
d) El SAF no tiene predilección por recurrir en el mismo lecho vascular.

**175. En el estudio de una persona paciente con ictus, documentamos una dolicoectasia basilar y una hiperintensidad del pulvinar, ¿qué entidad se plantearía en primer lugar?**

a) Vasculopatía cerebral con herencia autosómica dominante.
b) Neurofibromatosis.
c) Displasia fibromuscular.
d) Fabry.

**176. En relación con las mioclonías medulares segmentarias medulares es FALSO que:**

a) Pueden aparecer independiente de la causa.
b) Son arrítmicas e indoloras.
c) Los potenciales somestésicos evocados son normales.
d) Se limitan al miotoma correspondiente.

**177. Persona paciente de 80 años con enfermedad de Parkinson presenta caída con TCE sin pérdida de conocimiento, acude a urgencias donde se realiza TC craneal que es normal, dado que la persona paciente no presenta focalidad neurológica es dada de alta. Un mes después el familiar explica empeoramiento clínico con mayor lentitud, bradipsiquia y tendencia a somnolencia. ¿Qué actitud debemos seguir?**

a) Tranquilizar al familiar ya que en la enfermedad de Parkinson pueden existir fluctuaciones con empeoramientos bruscos que mejoran espontáneamente y citar a la persona paciente de forma preferente para dentro de 15 días si persiste deterioro.
b) Revisar la medicación de la persona paciente y ajustar el tratamiento dopaminérgico según valoración y visitarle de forma preferente para ver respuesta.
c) Hay que recomendar que la persona paciente acuda a un centro de salud cercano para la realización de una analítica y sedimento de orina.
d) Recomendar a la persona paciente que acuda a urgencias para realización de un nuevo TC craneal.

**178. ¿Qué es FALSO sobre las conmociones cerebrales?**

a) Se suelen ver alteraciones en la neuroimagen convencional.
b) Pueden ser debidas a aceleración, desaceleración, rotación o latigazo.
c) La mayoría de los casos no presentan focalidad neurológica clara como pérdida de conocimiento, desequilibrio franco o déficits motores.
d) Los síntomas pueden aparecer minutos o horas después del traumatismo.

**179. Acude a consultas una persona paciente que refiere intolerancia a la bipedestación. Se realiza prueba de tensión arterial en decúbito seguida de una toma en bipedestación detectando una caída de 20 mmHg de la tensión arterial sistólica a los 3 minutos de la bipedestación con un aumento de la frecuencia cardíaca de 64 a 74 lpm. ¿Qué patología es MENOS probable?**

a) Atrofia Multisistémica.
b) Diabetes Mellitus II.
c) Síndrome de Riley Day.
d) Síndrome de POTs.

**180. Sobre los nuevos criterios clínicos de la Atrofia Multisistémica (AMS), ¿cuál de los siguientes enunciados es FALSO?**

a) Para el diagnóstico de una AMS clínicamente establecida se requiere una resonancia magnética sugestiva.
b) Existe un nuevo grupo diagnóstico de posible AMS prodrómica.
c) En el diagnóstico de AMS clínicamente probable, el rango en el que se puede encontrar una hipotensión ortostática significativa (>20/10 mmHg) es dentro de los primeros 3 minutos.
d) Presentar un reflujo postmiccional >100 ml con o sin incontinencia urinaria se considera un hallazgo específico de la enfermedad.

**181. Se valora paciente varón de 16 años con diagnóstico de Síndrome de Tourette. El paciente mantiene un buen nivel académico, aunque los tics motores le provocan malestar e interfieren en su interacción social, además se objetiva un trastorno de personalidad obsesiva. ¿Cuál es la primera opción terapéutica que debemos presentar al paciente?**

a) Se le debe de informar de la naturaleza del cuadro y explicar que la mayoría de los casos mejoran en la edad adulta por lo que no es necesario un tratamiento específico.
b) Se le debe de informar sobre la naturaleza del cuadro y sus comorbilidades e iniciar una terapia cognitiva-conductual.
c) Se le debe de informar sobre la naturaleza del cuadro y sus comorbilidades e iniciar un tratamiento neuroléptico como pimozida.
d) Se le debe de informar sobre la naturaleza del cuadro y sus comorbilidades e iniciar un ISRS.

**182. Persona paciente de 67 años con enfermedad de Parkinson de 8 años de evolución que acude a consulta con discinesias, especialmente presentes durante la entrevista clínica. La persona paciente no es consciente de estos movimientos, pero el familiar refiere que suele tener estos movimientos cuando está viendo la TV o hablando con amigos. Está en tratamiento con levodopa/carbidopa 100/25 una pastilla y media cada 6 horas y un agonista dopaminérgico. ¿Cuál es la mejor actitud?**

a) No hace falta realizar ajustes terapéuticos.
b) La mejor actitud es reducir la levodopa y aumentar los agonistas que tienen menos posibilidades de producir discinesias.
c) Añadir amantadina a la terapéutica como anti-discinético.
d) Derivar a unidad especializada para terapias avanzadas.

**183. ¿Cuál de los siguientes enunciados es FALSO sobre la enfermedad de Huntington?**

a) En la edad infantojuvenil suele predominar un síndrome rígido acinético.
b) Con un estudio de secuenciación completa del exoma se confirma el diagnóstico.
c) Pueden aparecer los primeros síntomas en edades avanzadas > 70 años.
d) Las principales lesiones se encuentran en la parte anterior del caudado y el putamen.

**184. ¿Qué fármacos pueden producir insomnio?**

a) Propanolol.
b) Rasagilina.
c) Benzodiazepinas.
d) Todas las respuestas son correctas.

**185. ¿Cuál de los siguientes enunciados es cierto sobre la narcolepsia?**

a) Se objetivan niveles reducidos de hipocretina en el LCR en la Narcolepsia-cataplejía y altos o normales en la narcolepsia sin cataplejía.
b) En todos los casos existe somnolencia diurna.
c) Las personas pacientes de caracterizan por tener somnolencia diurna a pesar de tener un buen descanso nocturno.
d) La narcolepsia se diagnostica con un polisomnograma.

**186. Un varón de 50 años que acude a la consulta con deterioro cognitivo compatible con Enfermedad de Alzheimer. Su madre, tía materna y abuela materna fueron diagnosticadas de Enfermedad de Alzheimer. ¿Cuál es la causa más probable?**

a) Mutación en APP.
b) Mutación en ApoE4.
c) Mutación en PSEN1.
d) Mutación en PSEN2.

**187. Una persona paciente de 50 años presenta problemas cognitivos rápidamente progresivos y espasmos mioclónicos. Se sospecha enfermedad de Creutzfeldt-Jakob. ¿Cuál de los siguientes hallazgos es MENOS consistente con este diagnóstico?**

a) Tau elevada en líquido cefalorraquídeo (LCR).
b) Enolasa específica de la neurona en LCR elevada.
c) Señal aumentada en los ganglios basales en la resonancia magnética nuclear (RMN).
d) Pleocitosis del LCR.

**188. Respecto a la atrofia cortical posterior (ACP), ¿cuál de las siguientes afirmaciones NO es cierta?**

a) Se asocia con positividad de Apoe4.
b) La edad media de aparición es a los 80 años.
c) La distribución de amiloide es similar entre ACP y EA típica.
d) El insight sobre los déficits está preservado.

**189. ¿Cuál de los siguientes NO es un trastorno autosómico dominante?**

a) Acondroplasia.
b) Enfermedad de Kennedy.
c) Neurofibromatosis tipo 2.
d) Esclerosis tuberosa.

**190. ¿Cuál de las siguientes enfermedades NO es causada por una repetición de trinucleótidos?**

a) Síndrome de Joubert.
b) Enfermedad de Kennedy.
c) Síndrome de X frágil.
d) Atrofia dentado-rubro-palidoluisiana (DRPLA).

**191. ¿Cuál de las siguientes enfermedades NO es una canalopatía?**

a) Arteriopatía cerebral autosómica dominante con infartossubcorticales y leucoencefalopatía (CADASIL).
b) Ataxia episódica tipo 1.
c) Ataxia episódica tipo 2.
d) Migraña hemipléjica familiar.

**192. ¿En cuál de las siguientes condiciones es MENOS probable que ocurra el fenómeno de anticipación?**

a) Atrofia dentorrubropalidoluisiana.
b) Síndrome de X frágil.
c) Ataxia espinocerebelosa tipo 1.
d) Ataxia espinocerebelosa tipo 6.

**193. ¿Cuál de las personas pacientes con las siguientes patologías presentan mayor puntuación en la Escala de Somnolencia de Epworth?**

a) Insomnio.
b) Apnea Obstructiva del sueño.
c) Narcolepsia.
d) Población normal.

**194. Señale cuál de los siguientes trastornos iónicos se ha relacionado de manera específica con el síndrome PRES:**

a) Hiponatremia.
b) Hipocalcemia.
c) Hipomagnesemia.
d) Ferropenia.

**195. Mujer de 37 años cuya historia comienza a los 8 años cuando empieza a notar dificultades para correr seguida de distonía en ambas manos a los 10 años. A los 16 años comienza a decaer su rendimiento escolar. A los 17 años la exploración física mostraba una distonía apendicular, disartria, marcha atáxica y una parálisis vertical supranuclear de la mirada. la neurografía motora y sensitiva era normal y la RM cerebral mostraba una ligera atrofia en el lóbulo frontal, tronco de encéfalo y cerebelo. El TAC toracoabdominal mostró una hepatoesplenomegalia. El EEG mostraba una lentificación difusa compatible con una encefalopatía difusa generalizada. A la edad de 22 años comenzó a usar silla de ruedas. Señale cuál es el test que con mayor probabilidad dio la clave diagnóstica:**

a) Test de tinción de filipina en fibroblastos.
b) Test de ácido láctico en isquemia-ejercicio.
c) Test de aminoácidos en orina.
d) Test de Berry.

**196. En relación a las dermatomiositis, señale la respuesta correcta:**

a) La respuesta inmune mayormente implicada es la respuesta celular.
b) El mejor balance de sensibilidad /especificidad lo proporcionan los Ac Anti-Jo1 y anti-SRP.
c) Los Ac anti-SRP son positivos en el 50% de los casos.
d) Los anticuerpos anti-Jo1 son muy infrecuentes (menos del 1% de casos de DM son positivos).

**197. La variante de Heidenhain de prionopatía se asocia al subtipo molecular:**

a) MV2.
b) VV2.
c) MV1 y MM1.
d) MM2.

**198. Señale qué pareja de antidepresivos tienen mejores propiedades sedativas para ser usados como hipnóticos individualmente:**

a) Mirtazapina y Fluoxetina.
b) Doxepina y Trazodona.
c) Bupropion y Fluoxetina.
d) Escitalopram y Bupropion.

**199. Señale cuál de los siguientes antiepilépticos tiene mayor capacidad para inducir como efecto secundario un defecto campimétrico:**

a) Tiagabina.
b) Pregabalina.
c) Gabapentina.
d) Vigabatrina**.**

**200. La pérdida de cabello y la neuropatía sensitiva grave son síntomas de una intoxicación aguda por…**

a) Vincristina.
b) Talio.
c) Plomo.
d) Mercurio.

**201. ¿Cuál de las siguientes historias clínicas le parece que tiene a priori un peor pronóstico vital?**

a) Paciente de 25 años con torpeza motora de la pierna derecha (pie caído) de aparición en una semana y sin trastorno sensitivo asociado.
b) Paciente de 60 años con debilidad y espasticidad en miembros inferiores y caídas frecuentes, asociada a incontinencia esfinteriana por urgencia miccional de 1 año de evolución.
c) Paciente de 65 años que desde hace 8 meses presenta debilidad progresiva de ambas piernas para caminar, con torpeza y que desde hace unas semanas presenta menos fuerza en brazo derecho.
d) Paciente de 40 años que 15 días, después de episodio diarreico presenta debilidad progresiva, inicialmente en pies y posteriormente en piernas y miembros superiores estabilizándose su progresión al cabo de 1 semana de evolución.

**202. En relación a las conclusiones sobre la terapia del foramen oval permeable de los estudios RESPECT, *REDUCE y CLOS*, señale la respuesta correcta:**

a) El cierre percutáneo es más efectivo que la terapia antiagregante con una reducción del riesgo de infarto de entre el 2.2 y el 6% en personas pacientes asintomáticas.
b) El cierre con un paraguas es más efectivo que la terapia antiagregante con una reducción del riesgo de infarto de entre el 2.2 y el 6% en pacientes que han sufrido un ictus embólico criptogenético.
c) El cierre con paraguas no se ha mostrado superior a la terapia antiagregante en pacientes con ictus embólico criptogenético.
d) El cierre percutáneo sólo está indicado en sujetos asintomáticos menores de 60 años, con flujo interauricular importante detectado ecográficamente.

**203. Señale el diagnóstico más probable asociado a esta imagen en una persona paciente de 9 años que presenta crisis parciales con sintomatología visual, secundariamente generalizadas, señale el diagnóstico mas probable:**

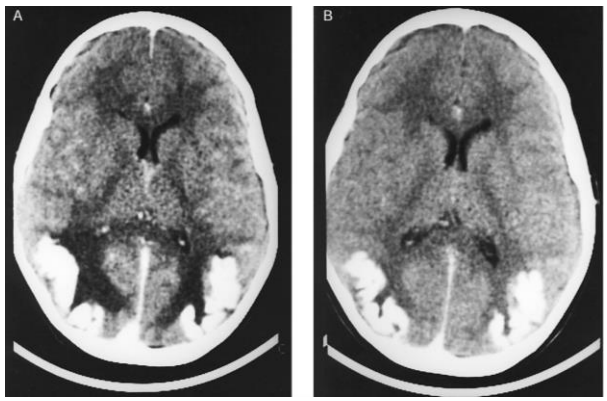


a) Cisticercosis.
b) MELAS.
c) Encefalopatia reversible posterior (síndrome PRES).
d) Neuroceliaquia**.**

**204. Señale a qué trastorno neurológico corresponde con mayor probabilidad este trazado EEG, presente en una mujer de 30 años que presenta un cuadro de confusión mental, piramidalismo y ataxia rápidamente progresiva, de un mes de evolución:**

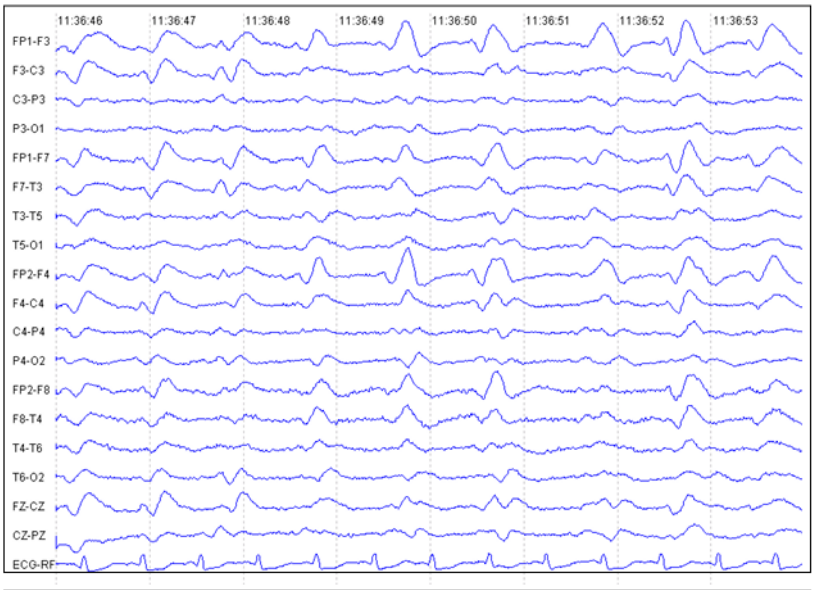


a) Encefalitis límbica por ac anti-NMDA.
b) Enfermedad de Creutzfeldt-Jakob.
c) Degeneración espinocerebelosa subaguda por ac anti Yo.
d) Panencefalitis esclerosante subaguda.

**205. El signo del pulvinar es un signo de:**

a) Una enfermedad de Creutzfeldt-Jakob.
b) Una enfermedad de Fabry
c) Un déficit de pantotenato kinasa.
d) Las respuestas a) y b) son correctas.

**206. A la hora de valorar competencias cognitivas específicas, en un adolescente de 18 años con sospecha de un déficit de atención con hiperactividad, ¿cuál de los paquetes de baterías neuropsicológicas cree que sería la más adecuada?**

a) Behavior Rating Inventory of Executive Function (BRIEF) y Conners Continuous Performance Test (CPT)
b) ITPA (Illinois) y ENFEN.
c) CELF y Test visuomotor de Bender.
d) WISC-V.

**207. ¿Cuál de los siguientes fármacos no se relaciona con la producción de efectos adversos en retina o nervio óptico?**

a) Infliximab.
b) Metoclopramida.
c) Tiagabina.
d) Nivolumab.

**208. Las alteraciones mnésicas en el síndrome de Korsakoff, se relacionan sobre todo con daño neuropatológico preferente en:**

a) Núcleo subtalámico bilateral.
b) Hipocampo bilateral.
c) Cuerpos mamilares.
d) Córtex prefrontal.

**209. En relación al síndrome de dolor regional complejo (causalgia y distrofia simpaticorrefleja) señale la respuesta FALSA:**

a) Puede relacionarse con lesiones centrales o periféricas.
b) En ocasiones el traumatismo relacionado es mínimo.
c) Puede haber alodinia.
d) El síndrome se limita al territorio nervioso relacionado.

**210. Señale la asociación INCORRECTA en cuanto al tumor primario del sistema nervioso central (SNC) y su perfil molecular:**

a) Ganglioglioma-EGFR, PTEN, NF1, CDKN2A.
b) Xantoastrocitoma pleomórfico-BRAF p. v600e.
c) Astrocitoma pilocítico-KIAA1549-BRAF, BRAF p. v600e.

d) Astrocitoma difuso de bajo grado-IDH1/IDH2, ATRX, tp53.

**211. Respecto a la enfermedad de Alzheimer, señale la INCORRECTA:**

a) El alelo apo ε4 confiere un mayor riesgo de ad en la población general.
b) Entre las personas con ad, 40 a 65 % tiene al menos un alelo ε4.
c) El riesgo elevado vinculado con un solo alelo ε4 es más prominente en los hombres.
d) El alelo ε2 disminuye el riesgo de presentar ad.

**212. Respecto a las miopatías mitocondriales, señale la correcta:**

a) El síndrome MELASs se considera de herencia dominante por mutación de gen nuclear.
b) La enfermedad de Leber se asocia a mutaciones de DNA mitocondrial.
c) El síndrome MERRFf se caracteriza por acidosis láctica y episodios pseudoictales.
d) La deficiencia de cenzima Q10 se asocia a mutaciones exclusivamente mitocondriales.

**213. En relación al uso del PET en el estudio del deterioro cognitivo, ¿cuál de las siguientes afirmaciones NO es correcta?**

a) Un PET amiloide positivo aparecen en el 40 % de sujetos de 80 años.
b) Un PET amiloide positive puede ser un hallazgo incidental en pacientes con otros tipos de demencia como una demencia por cuerpos de Lewy.
c) En casos de angiopatía amiloide cerebral sin deterioro cognitivo el PET amiloide también puede ser positivo.
d) En pacientes con enfermedad de Alzheimer existe una correlación entre la carga de amiloide en el PET y el deterioro cognitivo.

**214. En relación con el síndrome clínico aislado (CIS) y el riesgo de desarrollo de esclerosis múltiple (EM) señale la falsa**:

a) Se puede establecer el diagnóstico de EM siempre que la resonancia cumpla criterios de diseminación en tiempo y espacio.
b) Los criterios de McDonald de 2017 tienen una alta especificidad y sensibilidad.
c) En paciente sin lesiones en resonancia el riesgo de conversión a EM durante el seguimiento es del 20 %.
d) La forma de presentación más frecuente del CIS en pacientes que van a desarrollar una EM es la neuritis óptica.

**215. Indica el canal del sodio relacionado especialmente con la eritromelalgia hereditaria:**

a) Nav1.1
b) Nav1.3
c) Nav1.7
d) Nav1.9

**216. El parche de capsaicina al 8% actúa principalmente mediante:**

a) Desfuncionalización de fibras nociceptivas con receptores TRPV1.
b) Bloqueo NMDA.
c) Inhibición de COX-2.
d) Bloqueo de canales de calcio.

**217. De las siguientes alteraciones, ¿cuál se considera como mecanismo periférico generador de dolor neuropático?:**

a) Disminución de expresión de canales Nav1.7.
b) Degeneración exclusiva de fibras Aβ sin sensibilización.
c) Inhibición de receptores NMDA.
d) Descarga ectópica espontánea de neuronas lesionadas.

**218. Con que enfermedad se asocia la pérdida congénita de función de SCN9A:**

a) Migraña hemipléjica familiar.
b) Insensibilidad congénita al dolor.
c) Neuropatía diabética.
d) Neuralgia trigeminal.

**219. Indique el hallazgo histopatológico que caracteriza la neuropatía de fibra fina:**

a) Disminución global de densidad de fibras mielínicas.
b) Pérdida de motoneuronas alfa.
c) Disminución de densidad de fibras nerviosas intraepidérmicas.
d) Desmielinización segmentaria masiva.

**220. ¿Cuál es el mejor predictor clínico de respuesta a un tratamiento del dolor neuropático según la evidencia actual?**

a) La edad.
b) El sexo.
c) El fenotipo sensorial de la persona paciente.
d) La duración de la enfermedad

**221. Dentro de la fisiopatología del dolor neuropático, indica cuál de los siguientes mecanismos contribuye más directamente a la aparición de descargas ectópicas en una fibra nerviosa lesionada:**

a) Disminución de canales de sodio dependientes de voltaje.
b) Disminución de neurotransmisores excitadores en la médula espinal.
c) Aumento de la expresión de canales de sodio y sensibilización de la membrana axonal.
d) Bloqueo de receptores NMDA en asta dorsal.

**222. En cuanto a la sensibilización central en el dolor neuropático, indique la afirmación que considere más correcta:**

a) Ocurre con más frecuencia en lesiones desmielinizantes hereditarias.
b) Se asocia a hiperexcitabilidad de neuronas del asta dorsal y amplificación de estímulos aferentes.
c) Pese a su nombre, solo afecta a nervios periféricos y no al sistema nervioso central.
d) Es dependiente principalmente de la activación de receptores opioides periféricos

**223. Indica de las siguientes afirmaciones cuál es la más correcta con respecto a la neuralgia del trigémino secundaria:**

a) Crisis breves desencadenadas por estímulos leves.
b) Dolor facial sin patrón claro.
c) Déficit sensitivo trigeminal, bilateralidad o inicio precoz atípico.
d) Respuesta parcial a carbamazepina.

**224. Indique de entre los siguientes, los mecanismos más relevantes en la generación del dolor central postlesional:**

a) Activación de nociceptores cutáneos.
b) Lesión del sistema somatosensorial central con desinhibición y reorganización maladaptativa.
c) Signos de inflamación articular primaria.
d) Espasticidad aislada sin afectación sensitiva.

**225. ¿Qué característica apoya más el diagnóstico de dolor neuropático frente a dolor nociceptivo?**

a) Distribución en territorio neuroanatómico.
b) Relación directa con inflamación tisular visible.
c) Escasa mejoría con antiinflamatorios.
d) Ausencia de síntomas sensitivos.

**226. Con respecto al papel de las neuronas del ganglio de la raíz dorsal (GRD) en el dolor neuropático, señale la respuesta correcta:**

a) Actúan principalmente en el dolor nociceptivo visceral.
b) Las neuronas del GRD generan impulsos eléctricos espontáneos en respuesta a estímulos externos.
c) Participan en la hiperexcitabilidad por incremento de la expresión de canales de sodio.
d) Las neuronas del GRD son una importante diana terapéutica, pero ejercen un escaso papel los moduladores de los canales del calcio.

**227. Con respecto al síndrome regional complejo, indique la respuesta FALSA:**

a) Suele aparecer tras una cirugía, lesión o inmovilización.
b) Es orientativo que sigue un territorio nervioso único.
c) Incluye con frecuencia cambios motores como disminución del rango articular o debilidad por desuso.
d) Es típico el dolor desproporcionado respecto al desencadenante inicial.

**228. En la neuritis óptica de la NMOSD indique que región suele estar afectada:**

a) La retina exclusivamente.
b) Los segmentos anteriores cortos.
c) Lesiones longitudinalmente extensas que afectan quiasma y tractos ópticos.
d) Únicamente el nervio óptico intraorbitario distal.

**229. La generación de sácadas horizontales depende principalmente de:**

a) Formación reticular pontina paramediana.
b) Área pretectal.
c) Núcleo rojo.
d) Núcleo intersticial de Cajal.

**230. Asistes en la consulta a una persona que presenta parálisis de la mirada horizontal izquierda, déficit de aducción del ojo izquierdo, nistagmo del ojo derecho en abducción, y parálisis facial periférica izquierda. ¿Cuál es el síndrome más probable?**

a) Síndrome de Claude.
b) Síndrome del ocho y medio (Eight-and-a-half syndrome).
c) Síndrome de Wallenberg.
d) Síndrome de Benedikt.

**231. Asistes a una mujer de 27 años con pérdida visual bilateral, edema de papila, y en la RNM craneal se aprecia una neuritis optica longitudinal extensa. En los análisis tiene anticuerpos anti-MOG positivos, ¿qué característica la diferencia mejor de la neuritis optica asociada a AQP4?**

a) Ausencia de recurrencias.
b) Menor frecuencia de edema papilar.
c) Peor recuperación visual.
d) Mejor recuperación visual tras tratamiento.

**232. Indique la afirmación INCORRECTA con respecto a la neuropatía óptica de Kjer:**

a) Puede acompañarse de pérdida auditiva o neuropatía periférica.
b) En el examen oftalmoscópico podemos apreciar palidez papilar.
c) Sigue un patrón de herencia mendeliano autosómico recesivo.
d) Es la enfermedad hereditaria del nervio óptico más frecuente.




**233. Valoras a una persona en la consulta y detectas diplopia horizontal binocular, incapacidad para abducir el ojo derecho y alineación normal en mirada primaria, sin visión doble en reposo. En este caso, ¿qué entidad debes considerar?:**

a) Síndrome de Duane.
b) Una oftalmoplejia internuclear.
c) Es probable que asocie una hemianopsia homónima.
d) Hay que descartar la presencia de hipertensión intracraneal.

**234. En una persona paciente con diplopia fluctuante a lo largo del día, ptosis variable y que mejora con el reposo. ¿Qué opción consideras FALSA?**

a) Se debe considerar si hay fatigabilidad también en otros grupos musculares
b) El test del hielo puede resultar de utilidad en el diagnóstico
c) La variabilidad clínica a lo largo del día es un dato clínico relevante
d) Se esperaría una dilatación pupilar fija y mantenida.

**235. Indique cuál de los siguientes fármacos NO se relaciona con la producción de neuropatía óptica:**

a) Isoniacida.
b) Etambutol.
c) Tiagabina.
d) Linezolid.

**236. Indique que NO es típico de la neuritis óptica asociada a esclerosis múltiple:**

a) Los corticoides no cambian el pronóstico funcional a largo plazo.
b) Papilitis leve.
c) Escotoma central o paracentral.
d) Afectación bilateral.

**237. ¿Cuál es el diagnóstico más probable en una persona con somnolencia diurna, con latencia media de sueño de 6 minutos en el MSLT y un único SOREMP?**

a) Hipersomnia idiopática.
b) Narcolepsia tipo 1.
c) Narcolepsia tipo 2.
d) El MSLT es en si diagnóstico de narcopelsia.

**238. ¿Cuál es la localización anatómica principal de las neuronas productora de orexina?**

a) Tálamo anterior.
b) Núcleo accumbens.
c) Hipotálamo lateral.
d) Sustancia negra.

**239. ¿Con qué entidad debemos realizar principalmente el diagnóstico diferencial del trastorno de conducta del sueño REM en personas adultas jóvenes?**

a) Sonambulismo.
b) Crisis eplépticas nocturnas del lóbulo frontal.
c) Narcolepsia.
d) Parasomnias NREM complejas.

**240. Indica el hallazgo que excluye el diagnóstico de narcolepsia tipo 2:**

a) Latencia media de menos de 8 minutos.
b) Dos SOREMPs en el MSLT.
c) Hipocretina baja en el LCR.
d) No presencia de cataplejía.

**241. De entre las siguientes parasomnias, indique la que no está relacionada con el sueño NREM:**

a) Despertares confusionales.
b) Sonambulismo.
c) Pesadillas.
d) Terrores nocturnos.

**242. Cuál es el diagnóstico más probable en una mujer de 39 años con somnolencia diurna, caídas repentinas ante estímulos como la risa, y MSLT con latencia media de 4 minutos y 3 SOREMPS**:

a) Narcolepsia tipo 1.
b) Hipersomnia idiopática.
c) Narcolepsia tipo 2.
d) Insomnio crónico.

**243. En las diferencias entre parasomnias REM y NREM, ¿cuál de las siguientes sería la EXCEPCIÓN?**

a) En las REM suele existir mayor recuerdo del contenido del sueño.
b) En las REM son típicas conductas que “representan” sueños.
c) En las NREM suele haber desorientación al despertar.
d) En las NREM se despiertan fácil durante el episodio.

**244. Indica la afirmación FALSA con respecto al trastorno por ingesta nocturna durante el sueño (TINS):**

a) Con mucha frecuencia es provocado por hipnóticos como Zolpidem.
b) Se clasifica como una parasomnia no REM (generalmente N2 ó N3).
c) Es más frecuente en hombres.

d) Pueden llegar a consumir combinaciones extrañas de comida, o de alimentos peculiares que incluso pueden llegar a ser nocivos o tóxicos.

**245. Con respecto a la microestructura del sueño señale la opción FALSA:**

a) El índice de arousal se define como el número de despertares por hora de sueño.
b) El patrón cíclico alternante (PCA) consiste en un patrón de EEG cortical repetitivo que se observa principalmente durante el sueño NREM.
c) El índice de arousal permite mejor que el PCA graduar la intensidad de la perturbación del sueño.
d) Un sueño se considera fragmentado si el PCA supera el 40-50%.

**246. Una mujer de 59 años acude por una historia de 2 meses de pérdida de peso, vértigo, diplopía, y ataxia de la marcha que comenzó de forma brusca tras una viriasis. La RMN cerebral es normal y el LCR muestra 31 células (88% linfocitos) y 99 mg/dL de proteínas. ¿Cuál de los siguientes anticuerpos se encontrará en suero y LCR?**

a) anti-Hu.
b) anti-Yo.
c) anti-anfifisina.
d) anti-canales de calcio.

**247. ¿Qué enfermedad produce mayor puntuación en la Escala de Somnolencia de Epworth?**

a) Insomnio idiopático.
b) Síndome de Apnea Obstructiva del sueño. (SAOS).
c) Narcolepsia.
d) Población normal.

**248. En cuanto al tratamiento del trastorno de movimientos periódicos de las piernas durante el sueño (PLMD), indica la opción correcta:**

a) A diferencia del síndrome de piernas inquietas, la ferritina baja no tiene un papel relevante.
b) La evidencia para el uso de agonistas dopaminnergicos es la misma que en el síndrome de piernas inquietas.
c) Fármacos como los antidepresivos ISRS suelen empeorar los síntomas.
d) Aspectos como el control, de la cafeína, alcohol y tabaco no tienen relevancia en el PLMD.

**249. ¿Cuál es la clasificación más correcta para una persona que presenta un episodio de sensación ascendente epigástrica seguida de desconexión del entorno y automatismos orales?**

a) Crisis focal con alteración de la conciencia.
b) Crisis mioclónica.

c) Crisis parcial secundariamente generalizada.
d) Crisis de ausencia típica.

**250. Indica la localización más probable del inicio ictal de una persona paciente que presenta sensación de opresión laringea seguida de parestesias y miedo durante 30 segundos, y posterior desconexión:**

a) Región rolándica.
b) Corteza occipital.
c) Hipocampo.
d) Insula.

**251. ¿Qué hallazgo EEG sugiere una esclerosis hipocampal unilateral?**

a) Punta onda generalizada 4 Hz.
b) Polipuntas occipitales.
c) Descargas temporales anteriores unilaterales.
d) Actividad delta frontal continua.

**252. Indica en qué situación la cirugía de epilepsia tiene mayor tasa de éxito:**

a) Displasia cortical
b) Epilepsia generalizada genética.
c) Cavernomatosis occipital.
d) Esclerosis hipocampal unilateral delimitada.

**253. Si en un EEG nos encontramos con actividad periódica lateralizada (LPDS), ¿qué podemos afirmar?**

a) Que existe un riego elevado de crisis.
b) Que no aparecen tras un ictus.
c) Que son hallazgos beningnos.
d) Que son característicos de la encefalitis herpética.

**254. Indica el patrón de EEG clásico de la encefalitis anti-NMDa:**

a) Hipsarritmia
*b) Extreme delta brush*
c) FIRDA
d) Punta-onda a 3Hz

**255. Indique la respuesta más adecuada respecto al diagnóstico y conducta inicial según las recomendaciones actuales para el contexto de una persona que presenta dos crisis tónico-clónicas generalizadas separadas por 25 horas, las dos sin factores precipitantes, con exploración neurológica normal, y RNM craneal sin lesiones estructurales:**

a) Debe considerarse una epilepsia fotosensible hasta demostrar lo contrario, por la edad de inicio, y está indicado restringir exposición a pantallas sin necesidad de más estudios.
b) No puede diagnosticarse epilepsia hasta que se documente al menos una tercera crisis y lo recomendable es no iniciar fármacos aún.
c) Debe diagnosticarse epilepsia, ya que dos crisis no provocadas bastan para el diagnóstico y debe iniciarse tratamiento antiepiléptico crónico.
d) Se trata de un estatus epiléptico, por la cercanía temporal de las crisis, y requiere ingreso en UCI con tratamiento intravenoso intensivo.

**256. En las epilepsias relacionadas con SCN1A, como el síndrome de Dravet, ¿qué fármacos pueden empeorar las crisis?**

a) Valproato.
b) Carbamazepina
c) Clobazam.
d) Stiripentol.

**257. Indique la característica propia del síndrome de Jeavons:**

a) Espasmos infantiles y regresión global.
b) Crisis tónicas exclusivas nocturnas.
c) Crisis atónicas con mutación obligada de STXBP1.
d) Mioclonías palpebrales, cierre ocular y fotosensibilidad.

**258. ¿Qué tipo de crisis caracterizan el síndrome de Doose?**

a) Epilepsia con crisis mioclónico-atónicas.
b) Epilepsia ausencias infantiles.
c) Epilepsia temporal mesial.
d) Epilepsia neonatal benigna.

**259. ¿Qué situación clínica es frecuente encontrar en las personas con encefalopatía epiléptica con punta-onda durante el sueño?**

a) Crisis de migraña.
b) Trastorno conductual de perfil obsesivo-compulsivo.
c) Parkinsonismo.
d) Regresión cognitiva y del lenguaje.

**260. ¿En qué situación es más frecuente que nos encontremos con fotosensibilidad?**

a) Epilepsia temporal mesial.
b) Síndrome de Lennox-Gastaut.
c) Síndrome de West.
d) Síndrome de Jeavons.

**261. En relación con el tratamiento de la epilepsia y los anticonceptivos hormonales, indique la respuesta FALSA:**

a) La anticoncepción hormonal incrementa la concentración de lamotrigina.
b) El Levetiracetam no afecta la eficacia anticonceptiva del tratamiento hormonal.
c) El Valproato no afecta la eficacia anticonceptiva del tratamiento hormonal.
d) Oxcarbacepina puede disminuir la eficacia anticonceptiva hormonal.

**262. Indique el fármaco a tener en cuenta en una mujer de 27 años con crisis focales y anticoncepción hormonal combinada, pensando en el riesgo de disminuir de forma relevante la eficacia anticonceptiva:**

a) Carbamazepina.
b) Pregabalina.
c) Levetiracetam.
d) Perampanel en dosis bajas.

**263. ¿Cuánto tiempo dura habitualmente una crisis de migraña sin tratamiento?**

a) Más de 10 días.
b) 4- 5 días.
c) 30-60 minutos.
d) 4-72 horas.

**264. Una paciente de 29 años presenta un aura visual durante 20 minutos seguido de parestesias en el brazo derecho durante 15 minutos, y dificultad para hablar en los siguientes 10 minutos. ¿Qué dato apoya más el diagnóstico de aura migrañosa?**

a) La progresión secuencial de los síntomas corticales.
b) La duración superior a 60 minutos.
c) La excluisividad de síntomas negativos.
d) La aparición de aura visual en su inicio.

**265. Cuál es el gen más frecuentemente implicado en la migraña hemiplejica familiar:**

a) NOTCH3.
b) APP.
c) CACNA1A.
d) SCN1A.

**266. Se realiza un TAC craneal y una punción lumbar a una persona que acude a urgencias con una cefalea con características de cefalea en trueno. Indique cuál de las siguientes opciones podría tener especial relevancia:**

a) Cefalea hípnica.
b) Un síndrome de vasoconstricción cerebral reversible.
c) Una hemicránea continua.
d) Una migraña vestibular.

**267. Indique de entre las siguientes cefaleas, cuál presenta las crisis de dolor más cortas:**

a) Cluster Headache.
b) Hemicranea paroxística.
c) Migraña con aura.
d) SUNCT/SUNA.

**268. ¿Qué medicación tiene mayor evidencia en el tratamiento preventivo del SUNCT?**

a) Lamotrigina.
b) Verapamilo.
c) Amitripytilina.
d) Propranolol.

**269. ¿Qué característica define mejor la cefalea diaria persistente de novo (NDPH)?**

a) Presencia de papiledema.
b) Buena respuesta a triptanes.
c) Instauración diaria desde un comienzo.
d) Antecedentes previos de migraña.

**270. Indique cuál de los siguientes tipos de cefalea presenta una mayor asociación con trastorno del sueño REM:**

a) SUNCT.
b) Cefalea hípnica.
c) Migraña hemipléjica.
d) Ninguna de ellas.

**271. En el diagnóstico diferencial entre una crisis de migraña y una cefalea en racimos, ¿qué dato los diferencia mejor?**

a) Inquietud motora marcada durante el dolor.
b) El dolor unilateral.
c) La fotofobia.
d) Las nauseas.



**272. Una mujer de 39 años con diagnóstico previo de migraña esporádica presenta durante el puerperio de su segundo hijo múltiples cefaleas en trueno en la última semana. En la RNM cerebral describen hemorragias corticales convexas. ¿Cuál es el diagnóstico más probable?**

a) Nuevos episodios de migraña.
b) Vasculitis primaria del SNC.
c) Hipotensión intracraneal espontanea.
d) Síndrome de vasoconstricción cerebral reversible.

**273. Indica la afirmación correcta en relación con el uso combinado de anti-CGRP y toxina botulínica:**

a) La combinación está claramente establecida como superior en la mayoría de pacientes.
b) Existe racional biológico y experiencia clínica, pero la evidencia comparativa robusta sigue siendo limitada.
c) Está contraindicada por definición.
d) Solo está aceptado en migraña episódica de alta frecuencia.

**274. Atendemos en la consulta a un hombre de 32 años con migraña crónica que no responde de forma adecuada a un anticuerpo monoclonal anti-CGRP. ¿Cuál es la afirmación más ajustada a la evidencia actual?**

a) Cambiar a otro anticuerpo monoclonal garantiza respuesta en la mayoría de casos.
b) Debe suspenderse todo tratamiento preventivo durante 6 meses antes de reintentar.
c) No debe emplearse nunca otro anti-CGRP tras el primero.
d) La evidencia sobre cambiar de un anti-CGRP a otro es limitada, aunque puede considerarse individualmente.

**275. Con respecto a la cefalea migrañosa asociada a pleocitosis licuoral o síndrome HANDL (*headache with neurological deficits and CSF lymphocytosis*), indica la afirmación INCORRECTA:**

a) Cada episodio suele durar horas.
b) Déficit focal que generalmente siempre es el mismo con resolución espontanea y completa sin secuelas.
c) Recuento de hasta 700 linfocitos en el LCR que se normaliza al final del proceso.
d) Más frecuente en hombres.

**276. ¿Cuál de las siguientes afirmaciones es más precisa respecto a la neuronitis vestibular dentro de la clasificación de los síndromes vestibulares?**

a) Se incluye dentro de los síndromes vestibulares episódicos y se caracteriza por crisis breves con nistagmo posicional fatigable.
b) Es un síndrome vestibular agudo continuo de origen periférico, con hipofunción unilateral vestibular y sin afectación coclear.

c) Corresponde a una lesión central que típicamente presenta head impulse test normal.
d) Se asocia a hidrops endolinfático y cursa con pérdida auditiva fluctuante.

**277. ¿Cuál de las siguientes asociaciones entre receptores cutáneos, modalidad sensitiva predominante y características funcionales es correcta según la organización del sistema somatosensorial?**

a) Corpúsculos de Pacini → tacto fino discriminativo → adaptación lenta → fibras Aδ.
b) Terminaciones de Merkel → presión puntual sostenida → adaptación lenta → fibras Aβ → vía lemnisco medial.
c) Corpúsculos de Meissner → vibración profunda → adaptación lenta → fibras fibras Aβ.
d) Terminaciones de Ruffini → tacto dinámico superficial → adaptación rápida → fibras Aβ.

**278. ¿Cuál de las siguientes características corresponde a los receptores de Paccini?**

a) Son receptores de adaptación lenta especializados en la presión mantenida.
b) Detectan vibraciones de alta frecuencia y son de adaptación rápida.
c) Se localizan exclusivamente en la epidermis.
d) Son responsables principales de la nocicepción cutánea.

**279. ¿Cuál de las siguientes afirmaciones es correcta respecto a la cirugía del temblor esencial?**

a) La diana más eficaz es el núcleo subtalámico, por su papel en los circuitos dopaminérgicos.
b) La estimulación del globo pálido interno es el tratamiento de elección por su efecto sobre la vía directa.
c) La estimulación del núcleo ventral intermedio (VIM) del tálamo actúa modulando las aferencias cerebelosas implicadas en el temblor.
d) La talamotomía bilateral es el procedimiento de elección por su mejor perfil de seguridad.

**280. Un varón de 42 años consulta por crisis epilépticas focales de inicio reciente. La RM cerebral muestra una lesión cortical-subcortical frontal, bien delimitada, con áreas de calcificación y escaso edema perilesional. La evolución es lentamente progresiva. ¿Cuál es el diagnóstico más probable?**

a) Glioblastoma multiforme
b) Astrocitoma difuso de alto grado
c) Oligodendroglioma
d) Metástasis cerebral

**281. Un varón de 79 años, independiente para las actividades básicas, es encontrado con hemiplejía derecha y afasia global. La última vez visto normal fue hace 7 horas. NIHSS: 17. La TC craneal sin contraste no muestra hemorragia ni signos extensos de infarto (ASPECTS 9). La angio-TC demuestra oclusión de la arteria cerebral media izquierda (M1). La TC de perfusión muestra un volumen de núcleo isquémico pequeño y una amplia zona de penumbra con mismatch significativo. ¿Cuál es la conducta más adecuada?**

a) Realizar trombectomía mecánica urgente pese a estar fuera de ventana para trombólisis intravenosa.
b) Administrar trombólisis intravenosa al estar dentro de la ventana extendida.
c) Iniciar antiagregación y tratamiento conservador por tiempo de evolución >6 horas.
d) Anticoagulación urgente por sospecha cardioembólica.

**282. Una persona paciente de 18 años consulta por temblor, disartria progresiva y alteraciones conductuales. En la exploración presenta distonía y signos extrapiramidales. En el examen oftalmológico se observan depósitos pigmentarios en la córnea (anillo de Kayser-Fleischer) y una opacidad característica en el cristalino en forma radial. ¿Cuál es el hallazgo oftalmológico característico descrito en el cristalino?**

a) Catarata nuclear.
b) Catarata subcapsular posterior.
c) Catarata en roseta traumática.
d) Cataratas en girasol.

**283. Una persona paciente con polineuropatía diabética dolorosa presenta dolor urente distal, alodinia mecánica y episodios de dolor lancinante. En estudios neurofisiológicos y experimentales se demuestra alteración en la modulación del dolor tanto periférica como central. ¿Cuál de los siguientes mecanismos fisiopatológicos explica mejor la cronificación y amplificación del dolor en esta persona paciente?**

a) Activación mantenida de nociceptores de alto umbral con transmisión fiel y proporcional en las vías espinotalámicas, sin modificación en la integración central.
b) Disminución de la actividad de las fibras aferentes Aδ y C con predominio de mecanismos inhibitorios descendentes serotoninérgicos y noradrenérgicos.
c) Interrupción funcional de la vía espinotalámica lateral con reducción de la entrada nociceptiva y reorganización cortical compensatoria.
d) Sensibilización periférica con disminución del umbral de los nociceptores y aumento de la excitabilidad de las neuronas del sistema nervioso central.

**284. ¿Cuál de los siguientes cuadros clínicos es más consistente con una neuropatía óptica isquémica anterior no arterítica (NOIA-NA) frente a una neuritis óptica desmielinizante?**

a) Pérdida visual súbita al despertar, sin dolor ocular, con defecto altitudinal en el campo visual y edema de papila en una persona paciente con factores de riesgo vascular.
b) Pérdida visual subaguda con dolor a la movilización ocular, discromatopsia y fondo de ojo inicialmente normal en una persona adulta joven.

c) Pérdida visual progresiva bilateral con escotomas centrales y palidez papilar temporal en una persona paciente con historia familiar similar.
d) Pérdida visual transitoria monocular de segundos de duración desencadenada por cambios posturales.

**285. Paciente varón de 35 años con infección por VIH (CD4: 45 células/µL), que presenta cefalea, fiebre y déficit motor izquierdo progresivo. La RM cerebral muestra múltiples lesiones en anillo con edema vasogénico en ganglios basales y unión sustancia gris-blanca. Se inicia tratamiento empírico con pirimetamina-sulfadiazina sin mejoría clínica tras 14 días. ¿Cuál es el siguiente paso más adecuado?**

a) Mantener tratamiento empírico y reevaluar en 2 semanas.
b) Añadir corticoides por sospecha de edema inflamatorio.
c) Realizar biopsia cerebral para diagnóstico definitivo.
d) Iniciar tratamiento antituberculoso empírico.

**286. En una persona paciente adolescente que presenta una epilepsia mioclónica progresiva (EMP) caracterizada por crisis comiciales tónico-clónicas, mioclonías de acción, deterioro cognitivo de rápida evolución y la presencia de cuerpos de Lafora en la biopsia de glándulas sudoríparas, ¿cuál de los siguientes es el gen cuya mutación se asocia más frecuentemente a esta entidad (Tipo 1)?**

a) Gen CSTB
b) Gen EPM2A
c) Gen SCN1A.
d) Gen CLN3.

**287. En el contexto de un síndrome centromedular (o siringomiélico), ¿cuál es el hallazgo clínico más característico derivado de la interrupción de las fibras que decusan en la comisura blanca anterior de la médula espinal?**

a) Pérdida de la sensibilidad propioceptiva y vibratoria por debajo del nivel de la lesión, con conservación de la sensibilidad térmica.
b) Déficit sensitivo disociado (pérdida de la sensibilidad algotérmica con preservación de táctil y propioceptiva) con distribución suspendida o en banda.
c) Paraparesia espástica con nivel sensitivo para todas las modalidades y disfunción esfinteriana precoz.
d) Atrofia muscular distal simétrica asociada a hiperreflexia en extremidades inferiores por afectación de la vía piramidal lateral.

**288. De acuerdo con los Criterios de McDonald de 2017, ¿cuál de las siguientes opciones permite establecer el diagnóstico más rápido de Esclerosis Múltiple (EM) remitente-recurrente en una persona paciente con un primer episodio clínico (síndrome clínico aislado) y evidencia de diseminación en espacio en la resonancia magnética (RM)?**

a) La presencia de al menos dos lesiones captantes de gadolinio en la RM.
b) La presencia de bandas oligoclonales (BOC) de IgG exclusivas en el líquido cefalorraquídeo (LCR).

c) La confirmación de un segundo brote clínico independientemente de los hallazgos en la RM.
d) La presencia de una lesión medular asintomática, aunque no existan BOC en el LCR.

**289. En relación con la enfermedad asociada a anticuerpos frente a la glucoproteína de la mielina del oligodendrocito (anti-MOG), ¿cuál de las siguientes características clínicas o radiológicas es más sugestiva de este cuadro frente a la neuromielitis óptica clásica con anticuerpos anti-AQP4 positivos?**

a) Predominio de afectación en el segmento posterior del nervio óptico y el quiasma.
b) Mielitis transversa longitudinalmente extensa (MTLE) con afectación preferente de los segmentos cervicales superiores.
c) Presencia de lesiones cerebrales persistentes en áreas de alta expresión de canales de agua, como el área postrema.
d) Mayor frecuencia de afectación del cono medular y presencia de perineuritis óptica (realce de la vaina del nervio óptico).

**290. En una persona paciente de 55 años con buen estado funcional (Karnofsky > 70) diagnosticado de Glioblastoma multiforme tras resección quirúrgica máxima, ¿cuál es el esquema terapéutico estándar de primera línea que ha demostrado mejorar la supervivencia global?**

a) Radioterapia holocraneal (30 Gy) asociada a quimioterapia con Carboplatino adyuvante.
b) Radioterapia focal fraccionada (60 Gy) concomitante con Temozolamida oral diaria, seguido de seis ciclos de Temozolamida adyuvante.
c) Quimioterapia exclusiva con esquema PCV (Procarbazina, CCNU y Vincristina) tras la cirugía.
d) Inmunoterapia con Bevacizumab (anti-VEGF) en monoterapia como tratamiento de consolidación tras la radioterapia.

**291. En relación con la genética de la enfermedad de Parkinson, ¿cuál de los siguientes factores se considera actualmente como el factor de riesgo genético más frecuente para el desarrollo de la enfermedad, asociándose además con una progresión más rápida de los síntomas motores y un mayor riesgo de deterioro cognitivo temprano?**

a) Mutaciones en el gen GBA (Glucocerebrosidasa beta).
b) Expansión de tripletes en el gen ATXN2.
c) Mutaciones en el gen LRRK2 (PARK8).
d) Duplicación del gen de la alfa-sinucleína (SNCA).

**292. En el diagnóstico diferencial de los tumores de células germinales de la región pineal o supraselar, ¿cuál de las siguientes asociaciones entre el tipo tumoral y sus biomarcadores en sangre o líquido cefalorraquídeo (LCR) es correcta?**

a) Germinoma: Elevación marcada de alpha fetoproteína (AFP) y beta-hCG negativa.
b) Coriocarcinoma: Niveles muy elevados de beta-hCG con alpha-fetoproteína (AFP) normal.
c) Tumor del seno endodérmico (Saco vitelino): Elevación de beta-hCG y AFP normal.

d) Teratoma maduro: Elevación característica de Lactato Deshidrogenasa (LDH) y beta-hCG.

**293. En relación con la Ataxia-Telangiectasia (Síndrome de Louis-Bar), ¿cuál de las siguientes afirmaciones describe correctamente su etiopatogenia y características principales?**

a) Es una enfermedad autosómica recesiva causada por mutaciones en el gen ATM.
b) Se caracteriza por una sensibilidad extrema a las radiaciones ultravioletas.
c) El marcador bioquímico más específico para cribado es disminución de alfafetoproteína.
d) La principal causa de mortalidad son las complicaciones cardiovasculares.

**294. En el tratamiento de las crisis epilépticas, el perampanel destaca por poseer un mecanismo de acción único en comparación con otros fármacos antiepilépticos de última generación. ¿Cuál de las siguientes afirmaciones describe correctamente su diana terapéutica?**

a) Es un modulador alostérico positivo de los receptores GABA-A, aumentando la frecuencia de apertura de los canales de cloro.
b) Es un antagonista selectivo, no competitivo, de los receptores ionotrópicos de glutamato tipo AMPA.
c) Bloquea de forma selectiva los canales de calcio activados por alto voltaje tipo P/Q.
d) Actúa como un ligando de la proteína de la vesícula sináptica 2A (SV2A), inhibiendo la liberación de neurotransmisores excitadores.

**295. ¿Cuál es el gen implicado con mayor frecuencia en la epilepsia de la infancia con crisis focales migratorias?**

a) SCN1A.
b) KCNT1.
c) KCNQ2.
d) PRRT.

**296. En relación con el síndrome CANVAS. ¿Cuál de las siguientes afirmaciones es correcta?**

a) La alteración vestibular suele ser unilateral y de origen central, con preservación del reflejo vestíbulo-ocular.
b) La neuropatía asociada es típicamente sensitivomotora desmielinizante con hiperreflexia y signo de Babinski frecuente.
c) La expansión bialélica en RFC1 constituye la causa genética más frecuente y puede asociarse a tos crónica de años de evolución previa al desarrollo de la ataxia.
d) La neuroimagen muestra predominantemente lesiones desmielinizantes multifocales compatibles con enfermedad inflamatoria del SNC.

**297. En relación con la apraxia bucolingual. ¿Cuál de las siguientes afirmaciones es correcta?**

a) Se caracteriza por imposibilidad para realizar movimientos automáticos orofaciales, con conservación de los movimientos voluntarios bajo orden.
b) La persona paciente presenta incapacidad para ejecutar movimientos voluntarios aprendidos de labios, lengua y cara pese a conservar fuerza, sensibilidad y comprensión de la orden.
c) Se debe principalmente a una alteración cerebelosa que ocasiona incoordinación de la musculatura orofacial y dificultad para articular el lenguaje.
d) Consiste en una parálisis pseudobulbar con debilidad facial y lingual bilateral, disfagia y abolición de los movimientos reflejos orales.

**298. En relación con la xenomelia, ¿cuál de las siguientes afirmaciones es correcta?**

a) Se trata de un trastorno delirante psicótico en el que la persona paciente niega la pertenencia de una extremidad por una lesión parietal aguda.
b) Consiste en el deseo persistente de amputación o parálisis de una extremidad percibida como ajena o "sobrante", en ausencia de déficit neurológico estructural que lo justifique.
c) Se caracteriza por movimientos involuntarios complejos de una extremidad secundarios a lesión del cuerpo calloso, típicos del síndrome de la mano ajena.
d) Corresponde a una neuropatía funcional con pérdida sensitiva y motora fluctuante limitada a un miembro inferior.

**299. En relación con la hidrocefalia a presión normal, ¿cuál de las siguientes afirmaciones es correcta?**

a) La combinación de trastorno de la marcha de predominio apráxico, deterioro cognitivo subcortical e incontinencia urinaria constituye la tríada clínica característica
b) La presencia de hipertensión intracraneal con edema de papila es un hallazgo constante y necesario para el diagnóstico.
c) El deterioro cognitivo suele preceder durante años a las alteraciones de la marcha y constituye la manifestación inicial más frecuente.
d) La ausencia de atrofia cortical significativa en la RM excluye el diagnóstico de hidrocefalia a presión normal.

**300. Un varón de 68 años, hipertenso y diabético, consulta por episodios repetidos de debilidad y sacudidas involuntarias del brazo y pierna izquierdos precipitados al incorporarse desde decúbito y que duran menos de un minuto, sin pérdida de conciencia. En las últimas semanas refiere además lentitud cognitiva y torpeza progresiva de la marcha. A la exploración presenta leve hemiparesia izquierda y soplo carotídeo derecho. La RM cerebral muestra escasos infartos frontera subcorticales derechos y el EEG es normal. ¿Cuál es el diagnostico probable?**

a) Crisis focales motoras secundarias a epilepsia vascular frontal derecha.
b) Ataques isquémicos transitorios hemodinámicos secundarios a estenosis carotídea crítica derecha.
c) Temblor ortostático asociado a enfermedad neurodegenerativa extrapiramidal.
d) Episodios funcionales motores precipitados por hipotensión ortostática.

**301. Un varón de 69 años, con antecedentes de hipertensión, diabetes mellitus y fibrilación auricular no anticoagulada, presenta instauración brusca de hemiplejia faciobraquial derecha, desviación de la mirada hacia la izquierda y afasia global. Llega a urgencias 2 horas después del inicio de los síntomas con NIHSS de 19 puntos. La TC craneal no muestra hemorragia y la angio-TC demuestra oclusión del segmento M1 de la arteria cerebral media izquierda con pequeño núcleo de infarto establecido y amplia área de penumbra. ¿Cuál es el abordaje terapéutico correcto?:**

a) Iniciar antiagregación con ácido acetilsalicílico y observar evolución clínica durante las primeras 24 horas.
b) Administrar anticoagulación intravenosa urgente con heparina sódica para prevenir progresión del trombo.
c) Descartar tratamiento endovascular debido al elevado riesgo de transformación hemorrágica en ictus extensos.
d) Administrar trombólisis intravenosa si no existen contraindicaciones y realizar trombectomía mecánica por oclusión proximal de gran vaso.

**302. En relación con el manejo de la estenosis carotídea extracraneal aterosclerótica, ¿cuál de las siguientes afirmaciones es correcta?**

a) La endarterectomía carotídea está indicada en toda estenosis carotídea superior al 50%, independientemente de la sintomatología.
b) El tratamiento anticoagulante constituye la estrategia de elección en la mayoría de las estenosis carotídeas ateromatosas sintomáticas.
c) La angioplastia con stent ha demostrado superioridad clara frente a la endarterectomía carotídea en pacientes de edad avanzada.
d) La endarterectomía carotídea ofrece mayor beneficio en personas pacientes sintomáticas con estenosis carotídea severa, especialmente si se realiza precozmente tras el evento isquémico.

**303. ¿Cuál de las siguientes afirmaciones sobre el síndrome de Ramsay Hunt es correcta?**

a) Está producido habitualmente por la reactivación del virus herpes simple tipo 1 en el ganglio de Gasser.
b) La presencia de vesículas óticas y afectación del VIII par craneal son hallazgos característicos.
c) La parálisis facial suele ser central y respetar la musculatura frontal.
d) El pronóstico funcional es mejor que en la parálisis de Bell idiopática.

**304. Según los criterios sobre el diagnóstico de muerte encefálica, señale la afirmación correcta:**

a) La presencia de automatismos espinales obliga a descartar el diagnóstico de muerte encefálica.
b) El test de atropina positivo demuestra integridad funcional troncoencefálica.
c) La ausencia de flujo sanguíneo cerebral en pruebas instrumentales puede apoyar el diagnóstico cuando la exploración clínica no es concluyente.

d) El reflejo nauseoso puede persistir en la muerte encefálica si existe lesión infratentorial primaria.

**305. ¿Cuál de las siguientes manifestaciones neuromusculares es más característica de la miopatía por déficit de vitamina D?**

a) Debilidad distal predominante con abolición precoz de reflejos aquíleos.
b) Miotonía de acción asociada a hipertrofia muscular.
c) Debilidad proximal de predominio en cintura pelviana.
d) Fasciculaciones generalizadas con signos de primera motoneurona.

**306. ¿Cuál es la diferencia fundamental entre eutanasia y suicidio asistido?**

a) En la eutanasia el personal médico prescribe la medicación y la persona paciente la administra por sí misma, mientras que en el suicidio asistido el personal médico administra directamente el fármaco.
b) La eutanasia requiere enfermedad neurológica y el suicidio asistido enfermedad oncológica terminal.
c) En la eutanasia el profesional sanitario realiza directamente la acción que provoca la muerte, mientras que en el suicidio asistido es la propia paciente quien ejecuta el acto final.
d) El suicidio asistido es ilegal en todos los países europeos y la eutanasia no.

**307. ¿Cuál de los siguientes hallazgos clínico-neurofisiológicos es más compatible con una neuritis migratoria de Wartenberg?**

a) Déficit sensitivo multifocal doloroso de instauración episódica, con exploración motora normal y estudios electromiográficos frecuentemente poco concluyentes.
b) Neuropatía sensitivomotora axonal rápidamente progresiva con afectación sistémica y elevación de ANCA.
c) Polirradiculoneuropatía desmielinizante simétrica con disociación albúmino-citológica y bloqueo de conducción.
d) Neuropatía autonómica pura con hipotensión ortostática grave y anhidrosis difusa.

**308. ¿Qué hallazgo permite diferenciar con mayor precisión la encefalitis de Bickerstaff del síndrome de Miller-Fisher?**

a) La presencia de oftalmoplejía externa bilatera.
b) La asociación con anticuerpos anti-GQ1b.
c) La alteración del nivel de conciencia o los signos de afectación central del tronco encefálico.
d) La existencia de arreflexia osteotendinosa.

**309. ¿Qué característica permite diferenciar con mayor precisión la polineuropatía amiloidótica familiar por transtiretina (TTR) de una polineuropatía inflamatoria desmielinizante crónica (PIDC)?**

a) La presencia de debilidad distal y arreflexia aquílea.
b) La asociación a disautonomía precoz, pérdida ponderal y afectación sistémica infiltrativa.
c) La elevación de proteínas en líquido cefalorraquídeo.
d) La existencia de parestesias distales de evolución lentamente progresiva.

**310. En relación con el tratamiento del Temblor esencial mediante ultrasonidos focalizados de alta intensidad (HIFUS), señale la afirmación correcta:**

a) La técnica ejerce su efecto terapéutico mediante neuromodulación reversible sin producir lesión estructural permanente.
b) El principal inconveniente del HIFUS bilateral es el aumento del riesgo de disartria y alteraciones de la marcha.
c) El HIFUS actúa preferentemente sobre el globo pálido interno y está indicado sobre todo en el temblor distónico.
d) La respuesta clínica al HIFUS depende de la presencia obligada de mutaciones identificables en genes relacionados con temblor esencial.

**311. ¿Cuál de los siguientes investigadores recibió el Premio Nobel de Fisiología o Medicina por sus trabajos relacionados con los priones y las encefalopatías espongiformes transmisibles?**

a) Stanley Prusiner.
b) Rita Levi-Montalcini.
c) Camillo Golgi.
d) Melvin Yahr.

**312. Una persona paciente de 32 años con VIH avanzado (CD4: 35 células/µL) presenta cefalea subaguda, fiebre y crisis focales. La resonancia cerebral muestra múltiples lesiones con realce en anillo en ganglios basales. ¿Cuál es el diagnóstico más probable?**

a) Linfoma primario del sistema nervioso central.
b) Toxoplasmosis cerebral.
c) Tuberculomas cerebrales.
d) Abscesos por Nocardia.

**313. Una mujer de 68 años presenta alteración del comportamiento, fiebre y crisis epilépticas focales. La RM cerebral muestra hiperintensidad en lóbulos temporales mediales. ¿Cuál es la conducta terapéutica inicial más adecuada?**

a) Esperar resultados de PCR del LCR antes de iniciar tratamiento.
b) Administrar aciclovir intravenoso de forma inmediata.
c) Iniciar ceftriaxona y vancomicina únicamente.
d) Administrar corticoides como tratamiento principal.

**314. En una persona paciente con meningitis bacteriana adquirida en la comunidad, ¿qué combinación antibiótica empírica es más adecuada en una persona adulta mayor de 50 años?**

a) Ceftriaxona + vancomicina + ampicilina.
b) Aciclovir + ceftriaxona.
c) Meropenem en monoterapia.
d) Penicilina G + gentamicina.

**315. Una persona paciente presenta meningitis crónica con cefalea progresiva, pérdida de peso y afectación de nervios craneales. El LCR muestra glucosa baja (35mg/dL, proteínas elevadas (300mg/dL) y pleocitosis (500 cell/microL) de predominio linfocitario. ¿Cuál es la causa más probable?**

a) Meningitis viral aguda.
b) Meningitis tuberculosa.
c) Meningitis por enterovirus.
d) Meningitis por Neisseria meningitidis.

**316. Una persona paciente de 62 años inmunocompetente presenta un cuadro de 4 días de evolución caracterizado por fiebre, cefalea intensa, confusión y afasia de expresión. La resonancia magnética cerebral muestra hiperintensidad en secuencias T2/FLAIR en el lóbulo temporal izquierdo y la corteza insular, con sutiles áreas de microhemorragia. ¿Cuál es el hallazgo más probable en el análisis del líquido cefalorraquídeo (LCR) mediante reacción en cadena de la polimerasa (PCR)?**

a) Presencia de ADN de Virus Varicela-Zóster (VVZ)
b) Presencia de ADN de Virus Herpes Simple tipo 1 (VHS-1)
c) Presencia de ARN de Enterovirus
d) Presencia de ADN de Virus Herpes Simple tipo 2 (VHS-2)

**317. Una perosna paciente con síntomas de encefalitis presenta lesiones cutáneas sugestivas de varicela en un dermatoma y vasculopatía cerebral con infartos isquémicos. ¿Cuál es el tratamiento indicado?**

a) Aciclovir intravenoso.
b) Ganciclovir intravenoso.
c) Ribavirina.
d) Oseltamivir.

**318. Una persona paciente de 45 años con diagnóstico reciente de VIH y un recuento de linfocitos CD4 de 35 células/µL ingresa por cefalea subaguda, fiebre leve y letargia de dos semanas de evolución. En el examen físico se objetiva parálisis del sexto par craneal bilateral. La punción lumbar revela una presión de apertura elevada (320 mmH2O), pleocitosis linfocítica leve y proteínas elevadas. ¿Cuál es el tratamiento antimicrobiano inicial de elección para esta condición según las guías clínicas?**

a) Pirimetamina, Sulfadiazina y Leucovorina.
b) Altas dosis de Aciclovir intravenoso asociado a Dexametasona.
c) Ceftriaxona, Ampicilina y Vancomicina intravenosas.
d) Anfotericina B liposomal asociada a Flucitosina.

**319. Un hombre de 28 años acude a urgencias por fiebre, rigidez de nuca, fotofobia y alteración del estado mental de instauración extremadamente rápida (menos de 24 horas). En la exploración física se observan petequias y algunas lesiones purpúricas en las extremidades inferiores. Ante la sospecha clínica de meningitis bacteriana aguda por Neisseria meningitidis, ¿cuál es la conducta más adecuada respecto a la administración de glucocorticoides?**

a) Administrar Dexametasona simultáneamente o justo antes de la primera dosis de antibióticos.
b) Administrar Dexametasona solo si el cultivo de LCR confirma Streptococcus pneumoniae.
c) Evitar la Dexametasona debido al riesgo de disminuir la penetración de la Vancomicina en el LCR.
d) Administrar Dexametasona de forma tardía, una vez completadas las primeras 24 horas de antibioterapia.

**320. De acuerdo con los criterios diagnósticos actualizados para la enfermedad de Creutzfeldt-Jakob esporádica (ECJe), ¿cuál es el biomarcador en líquido cefalorraquídeo (LCR) con mayor sensibilidad y especificidad clínica para confirmar este diagnóstico en vida?**

a) Detección de niveles elevados de la proteína 14-3-3 mediante ensayo inmunoblot.
b) El ensayo de conversión de proteína priónica inducida por agitación en tiempo real (RT-QUIC) para la detección de la proteína priónica patológica (PrPSc).
c) Medición cuantitativa de niveles de la proteína Tau total (t-Tau).
d) Cuantificación de los niveles del biomarcador de daño axonal-Neurofilamentos (NfL).

**321. Una mujer de 38 años de origen asiático acude a urgencias por un cuadro de 5 días de evolución de dolor lumbar intenso seguido de paraparesia flácida rápidamente progresiva, nivel sensitivo en T4 y retención aguda de orina. Dos meses antes, la paciente había presentado un episodio de hipo intratable, náuseas y vómitos persistentes durante una semana que cedieron espontáneamente. La resonancia magnética (RM) de columna muestra una lesión hiperintensa en T2 en la médula espinal torácica que se extiende de forma continua a lo largo de 4 segmentos vertebrales (mielitis transversa longitudinalmente extensa) y que capta contraste de forma heterogénea. La RM cerebral inicial es normal. ¿Cuál de los siguientes enunciados representa la conducta más adecuada para este caso?**

a) El diagnóstico de Trastorno del Espectro de la Neuromielitis Óptica (NMOSD) solo puede establecerse de forma definitiva si el ensayo de inmunofluorescencia basado en células (CBA) resulta positivo para anticuerpos anti-acuaporina 4 (AQP4-IgG).
b) El antecedente de hipo y vómitos persistentes corresponde a un síndrome del área postrema, el cual está clasificado como una de las características clínicas principales para el diagnóstico de NMOSD.
c) El tratamiento de primera línea para este brote agudo de mielitis consiste en inmunoglobulina intravenosa (IGIV) a dosis de 2 g/kg, reservando los corticoides únicamente en caso de positividad para anticuerpos anti-MOG.
d) Si la serología para AQP4-IgG resulta negativa, se excluye de forma definitiva el diagnóstico de NMOSD y el cuadro debe manejarse clínicamente como un Síndrome Clínico Aislado sugerente de Esclerosis Múltiple.

**322. Un hombre de 31 años consulta por un cuadro de 5 días de evolución consistente en parestesias e hipoestesia en la extremidad inferior derecha que ascienden hasta el hemitórax ipsilateral. La exploración física confirma una disminución de la sensibilidad termoalgésica y táctil en dicha zona, con reflejos osteotendinosos simétricos y respuesta cutáneo-plantar flexora bilateral. Se realiza una resonancia magnética (RM) de cerebro y médula espinal que revela los siguientes hallazgos: una lesión desmielinizante inflamatoria activa (con captación de gadolinio) en la médula espinal torácica (localización intramedular); dos lesiones hiperintensas en la sustancia blanca periventricular; una lesión desmielinizante en el nervio óptico izquierdo, sin manifestaciones clínicas visuales previas. El estudio de líquido cefalorraquídeo (LCR) muestra un índice de cadenas ligeras libres kappa (CLL-k o kFLC) marcadamente elevado, en ausencia de bandas oligoclonales (BOC) de IgG. Teniendo en cuenta los criterios diagnósticos de McDonald actualizados en 2024, ¿cuál es el diagnóstico más adecuado para este paciente?**

a) No se puede diagnosticar Esclerosis Múltiple (EM) debido a que la elevación de cadenas ligeras libres kappa (CLL-k) en LCR solo es válida si se acompaña obligatoriamente de bandas oligoclonales (BOC) positivas.
b) El paciente cumple los criterios de Diseminación en Espacio, ya que el nervio óptico se integra formalmente como la quinta localización anatómica típica, pero no cumple Diseminación en Tiempo, por lo que se cataloga como un Síndrome Clínico Aislado (SCA).
c) El paciente recibe el diagnóstico de Esclerosis Múltiple (EM) ya que cumple los criterios de Diseminación en Espacio (al tener lesiones en 3 de las 5 topografías validadas) y las cadenas ligeras libres kappa (CLL-k) pueden sustituir a las bandas oligoclonales como criterio paraclínico para demostrar la Diseminación en Tiempo.

d) Se establece el diagnóstico de Esclerosis Múltiple (EM) de forma directa, debido a que el paciente presenta lesiones desmielinizantes distribuidas en un total de 3 topografías cerebrales distintas en la RM inicial.

**323. Una mujer de 34 años es remitida a la consulta de Neurología tras realizarse una resonancia magnética (RM) cerebral programada por su servicio de otorrinolaringología debido a un cuadro de vértigo posicional paroxístico benigno (VPPB), el cual ya se encuentra resuelto. La paciente niega rotundamente cualquier antecedente de síntomas neurológicos focales (no refiere alteraciones visuales, parestesias sensitivas, debilidad motora ni disfunción esfinteriana). La exploración neurológica esa completamente normal. En la RM cerebral se identifican múltiples lesiones ovoides hiperintensas en secuencias T2/FLAIR con la siguiente distribución anatómica: 3 lesiones periventriculares puras, 2 lesiones yuxtacorticales, 1 lesión en el tronco del encéfalo (infratentorial). Ninguna de las lesiones capta gadolinio. En las secuencias de susceptibilidad magnética (SWI/T2*), se observa que 5 de estas lesiones presentan el signo de la vena central (CVS). Ante el hallazgo radiológico de sospecha, se complementa el estudio con una RM de neuroeje completo (que resulta normal), potenciales evocados visuales (normales) y un estudio microbiológico/inmunológico en sangre (negativo). Finalmente, se realiza una punción lumbar en que se observa la presencia de bandas oligoclonales (BOC). Teniendo en cuenta los criterios de McDonald 2024, ¿cuál es la conducta diagnóstica y terapéutica más adecuada?**

a) Se concluye que la paciente presenta un Síndrome Radiológicamente Aislado (RIS); se debe mantener una conducta expectante sin iniciar terapia modificadora de la enfermedad hasta que desarrolle el primer evento neurológico clínico.
b) Se establece el diagnóstico formal de Esclerosis Múltiple (EM). La paciente cumple con los criterios de Diseminación en Espacio (DIS) y la presencia combinada del signo de la vena central (CVS) o la positividad de las BOC en LCR eximen la necesidad de demostrar Diseminación en Tiempo (DIT) o sintomatología clínica.
c) No se puede emitir el diagnóstico de Esclerosis Múltiple ya que los criterios de McDonald exigen rigurosamente la presencia de lesiones captantes de contraste (gadolinio positivo) o una segunda RM de seguimiento para poder certificar la diseminación temporal en personas pacientes asintomáticas.
d) El caso se clasifica como una Encefalomielitis Diseminada Aguda (ADEM) multifocal de curso silente ya que las lesiones RM no captan gadolinio.

**324. Un hombre de 24 años consulta por dolor ocular derecho al mover el ojo, seguido de una pérdida grave de la visión en ese mismo ojo (agudeza visual de cuenta dedos). La resonancia magnética (RM) de órbitas muestra una lesión desmielinizante muy extensa que compromete más de la mitad de la longitud del nervio óptico (afectación anterior y retrobulbar), asociada a una marcada inflamación de la grasa perineural (perineuritis). El fondo de ojo revela un edema de papila severo. La RM cerebral y de médula espinal son completamente normales. De acuerdo con los criterios diagnósticos internacionales vigentes, ¿cuál es el biomarcador sérico de elección para confirmar la principal sospecha clínica?**

a) Anticuerpos anti-Acuaporina 4 (AQP4-IgG) mediante inmunofluorescencia indirecta.
b) Anticuerpos anti-glicoproteína de la mielina del oligodendrocito (MOG-IgG) mediante ensayo basado en células.

c) Bandas oligoclonales de IgG exclusivas en líquido cefalorraquídeo (LCR).
d) Anticuerpo anti-receptor de NMDA (NMDAR-IgG) en suero y LCR.

**325. En el diagnóstico diferencial de la esclerosis múltiple hay banderas rojas que cuestionan el diagnóstico, ¿cuál de éstas NO lo es?**

a) Encefalopatía.
b) Neuropatía craneal.
c) Úlceras mucosas.
d) Fatiga.

**326. Una mujer de 32 años con diagnóstico de esclerosis múltiple remitente-recurrente (EMRR) desde hace 6 meses acude a la consulta para programar el inicio de su tratamiento. En su evaluación basal presentaba una carga lesional moderada por resonancia magnética (RM) y bandas oligoclonales positivas en líquido cefalorraquídeo. El examen neurológico actual muestra una puntuación en la Escala EDSS de 1.0. Al discutir las opciones terapéuticas de alta eficacia, la paciente manifiesta que desea planificar un embarazo en los próximos 12 a 18 meses. En este contexto, ¿cuál de las siguientes estrategias farmacológicas representa la opción más adecuada para lograr el control de la enfermedad y garantizar además seguridad en un posible embarazo?**

a) Iniciar Teriflunomida a dosis estándar, advirtiendo a la paciente que es el fármaco de elección para el embarazo debido a su perfil de seguridad oral de baja frecuencia.
b) Iniciar un anticuerpo monoclonal anti-CD20 como Ocrelizumab o Rituximab, administrando los ciclos semestrales planificados y programando el intento de concepción entre 3 y 6 meses después de la última infusión.
c) Iniciar Fingolimod por vía oral, indicando que puede mantener el tratamiento de forma ininterrumpida durante toda la gestación siempre que no existan brotes clínicos previos.
d) Iniciar Cladribina por vía oral.

**327. Con respecto a la epidemiología y los factores de riesgo de la Esclerosis Múltiple (EM), señale la afirmación correcta:**

a) El tabaquismo incrementa el riesgo de desarrollar EM y acelera la progresión de la discapacidad.
b) Afecta predominantemente a varones con un inicio típico entre los 50 y 60 años de edad.
c) Existe un gradiente latitudinal inverso, siendo la prevalencia significativamente mayor en las regiones ecuatoriales.
d) La infección previa por el virus de Varicela-Zóster se considera actualmente el factor ambiental desencadenante más crítico y necesario.

**328. Una mujer de 68 años con antecedentes personales de hipertensión arterial y tabaquismo acude a la consulta de neurología por presentar fallos de memoria y leve trastorno de la marcha desde hace un año. No refiere déficits motores focales agudos. Se le realiza una resonancia magnética (RM) cerebral que muestra múltiples lesiones hiperintensas en secuencias T2 y FLAIR, de distribución bilateral y simétrica, localizadas en la sustancia blanca periventricular y profunda, respetando estrictamente las fibras en U subcorticales. ¿Cuál es la causa más común de este patrón de leucoencefalopatía en la edad adulta?**

a) Esclerosis múltiple remitente-recurrente en fase de reactivación.
b) Enfermedad de la sustancia blanca de pequeño vaso (leucoencefalopatía microvascular/isquémica crónica).
c) Leucoencefalopatía multifocal progresiva (LMP) por reactivación del virus JC.
d) Adrenoleucodistrofia ligada al cromosoma X.

**329. Un niño de 9 años es traído al servicio de urgencias por sus padres por trastorno agudo del comportamiento, somnolencia y dificultad para caminar de 48 horas de evolución. Como antecedente de relevancia, padeció un cuadro febril inespecífico hace aproximadamente dos semanas. En la exploración se objetiva una temperatura de 37.8 °C, marcha atáxica, reflejos osteotendinosos exaltados de forma generalizada y una parálisis facial izquierda. El paciente se muestra confuso y desorientado. Se realiza una resonancia magnética (RM) cerebral y medular que revela: múltiples lesiones de gran tamaño (> 1-2 cm), mal definidas, marcadamente hiperintensas en secuencias T2/FLAIR, con afectación bilateral y asimétrica de la sustancia blanca subcortical y profunda, tálamos y ganglios de la base. Algunas lesiones captan gadolinio. La punción lumbar muestra una pleocitosis linfocítica leve (22 células/µL) con proteínas discretamente elevadas y ausencia de bandas oligoclonales (BOC). ¿Cuál de los siguientes enunciados define correctamente el diagnóstico y el abordaje de este paciente?**

a) El cuadro clínico y las pruebas complementarias confirman el diagnóstico de Esclerosis Múltiple Pediátrica de inicio agudo, por lo que se debe iniciar inmediatamente una terapia modificadora de la enfermedad con un fármaco de alta eficacia.
b) El diagnóstico es una Encefalomielitis Diseminada Aguda (ADEM). El pilar fundamental para su diagnóstico requiere la presencia obligatoria de encefalopatía (alteración del estado mental o del comportamiento) coincidente con el déficit neurológico multifocal.
c) La afectación bilateral de los tálamos descarta por completo una ADEM e inclina el diagnóstico hacia una panencefalitis esclerosante subaguda de origen infeccioso.
d) El tratamiento de primera elección ante la sospecha de ADEM consiste en ciclos repetidos de inmunoglobulina intravenosa (IGIV) a dosis bajas durante 6 meses, estando contraindicados los corticoides por el riesgo de reactivación viral intratecal.



**330. Una mujer de 34 años con diagnóstico reciente de esclerosis múltiple remitente-recurrente acude a una consulta de seguimiento a finales del mes de julio. Refiere que, tras pasar la tarde en la playa expuesta al sol, comenzó a notar una visión borrosa en su ojo derecho y una sensación de debilidad intensa en las piernas. Alarmada por la posibilidad de estar sufriendo un nuevo brote de la enfermedad, acude al servicio de neurología. En la consulta, los síntomas desaparecen por completo y su exploración neurológica vuelve a la situación basal. ¿Cómo se denomina clínicamente este fenómeno de empeoramiento transitorio provocado por el aumento de la temperatura corporal?**

a) Fenómeno de Lhermitte.
b) Síndrome de Marburg.
c) Fenómeno de Uhthoff.
d) Reflejo de Cushing

**331. Cuatro pacientes de edades similares acuden de forma independiente a la consulta de Neuroinmunología tras haber completado el tratamiento agudo de un primer evento desmielinizante grave. Todos desean conocer cuál es su pronóstico a largo plazo respecto al riesgo de discapacidad y la probabilidad de sufrir nuevos brotes en el futuro. Basándose en la historia natural de la enfermedad, los estudios de seguimiento a largo plazo y la evidencia científica actual, ¿cuál de los siguientes perfiles de pacientes presenta, de forma general, el pronóstico más favorable a largo plazo, caracterizado por una menor tasa de discapacidad residual y una alta probabilidad de mantener un curso monofásico (sin nuevos brotes)?**

a) Una paciente con diagnóstico de Trastorno del Espectro de la Neuromielitis Óptica (NMOSD) con anticuerpos anti-acuaporina 4 positivos (AQP4-IgG).
b) Un paciente con diagnóstico de Enfermedad Asociada a Anticuerpos MOG (MOGAD) que muestra una negativización mantenida de los títulos de MOG-IgG en suero tras el primer año.
c) Una paciente con diagnóstico de Esclerosis Múltiple (EM) con alta carga lesional en la resonancia magnética basal y bandas oligoclonales positivas en líquido cefalorraquídeo.
d) Un paciente con diagnóstico de Trastorno del Espectro de la Neuromielitis Óptica (NMOSD) seronegativo que debutó con una mielitis transversa longitudinalmente extensa que afectó al tronco del encéfalo.

**332. Un varón de 38 años presenta un cuadro de 3 meses de evolución de debilidad muscular proximal y distal simétrica en extremidades, asociada a una marcada inestabilidad en la marcha. En la exploración destaca una arreflexia generalizada, ataxia sensorial y un temblor de acción de gran amplitud en ambas manos. El estudio de conducción nerviosa muestra criterios de desmielinización en 3 nervios. El LCR revela una proteína de 185 mg/dL con 2 células/mm³. Tras no obtener mejoría clínica tras dos ciclos de inmunoglobulinas intravenosas (IGIV), ¿cuál es el siguiente paso más adecuado según las guías EAN/PNS 2021?**

a) Nodopatía por anti-NF155 y uso de rituximab.
b) CIDP variante DADS y uso de inmunoglobulinas.
c) Neuropatía anti-MAG y uso de ciclofosfamida.
d) Síndrome de Lewis-Sumner y uso de corticoides.



**333. Una mujer de 54 años acude a la consulta de neurología por un cuadro de 8 meses de evolución de parestesias y sensación de "caminar sobre algodones" que comenzó en las plantas de los pies y ha ascendido de forma gradual hasta las rodillas. En las últimas semanas ha notado ligera torpeza al abotonarse las camisas. No refiere antecedentes de diabetes ni consumo de alcohol. En la exploración neurológica destaca una pérdida de la sensibilidad vibratoria y posicional severa en ambos pies, hipoestesia táctil con distribución "en calcetín" hasta el tercio medio de las piernas, y arreflexia osteotendinosa global. La fuerza muscular está conservada salvo por una leve paresia (4+/5) en la flexión dorsal de ambos tobillos. Se solicita un estudio de conducción nerviosa que pone de manifiesto una prolongación marcada de las latencias distales, velocidades de conducción motora significativamente reducidas (< 30 m/s en miembros inferiores) y dispersión temporal de los potenciales de acción. El LCR muestra proteínas de 110 mg/dL con 1 célula/mm³. Teniendo en cuenta el patrón electrofisiológico y clínico, ¿cuál es el diagnóstico más probable y el siguiente paso recomendado?**

a) Se trata de una Polineuropatía Desmielinizante Inflamatoria Crónica (CIDP). El siguiente paso debe ser iniciar terapia de mantenimiento con corticoides orales o Inmunoglobulina Intravenosa (IGIV), ya que es una entidad inmunomediada tratable.
b) Se trata de una Polineuropatía Axonal Crónica de fibras gruesas (criptogénica). Al ser de carácter axonal, el estudio electrofisiológico muestra pérdida de amplitud, por lo que el manejo debe enfocarse puramente en el control sintomático del dolor con gabapentinoides.
c) El cuadro es altamente sugestivo de una Polineuropatía Amiloide Familiar (PAF). Dado el patrón desmielinizante simétrico puro, se debe solicitar de forma inmediata una biopsia de grasa abdominal o de glándula salival para confirmar el depósito de material amiloide.
d) El diagnóstico definitivo es una Enfermedad de Charcot-Marie-Tooth tipo 2 (CMT2). Al cursar con velocidades de conducción lentas y proteínas elevadas en el LCR, se debe solicitar un panel genético dirigido a mutaciones en la proteína de la mielina periférica de forma prioritaria.

**334. Un varón de 68 años presenta debilidad progresiva de 3 años de evolución. En la exploración destaca una debilidad grado 3/5 en la flexión de los dedos de ambas manos (especialmente el flexor profundo) y una atrofia marcada del cuádriceps con debilidad grado 4/5 en la extensión de la rodilla. El resto de la musculatura proximal está preservada. La biopsia muscular muestra fibras con vacuolas ribeteadas (rimmed vacuoles), infiltrados endomisiales de células T CD8+ y depósitos de TDP-43 y p62. ¿Cuál es el diagnóstico más probable y el anticuerpo asociado?**

a) Dermatomiositis de inicio tardío y anticuerpos anti-TIF1-gamma.
b) Miopatía necrotizante inmunomediada y anticuerpos anti-SRP.
c) Miositis por cuerpos de inclusión y anticuerpos anti-NT5C1A.
d) Síndrome de solapamiento esclerosis-miositis y anti-PM-Scl.



**335. En la evaluación de una persona paciente con sospecha de miopatía inflamatoria, ¿cuál de las siguientes afirmaciones describe mejor la utilidad de la resonancia magnética (RM) muscular según la evidencia clínica actual?**

a) La secuencia T1 es la técnica de elección para identificar áreas de inflamación aguda y edema perifascicular en las fases precoces de la enfermedad.
b) La presencia de edema muscular en secuencias de supresión grasa es patognomónica de miositis y permite excluir de forma fiable las distrofias musculares.
c) La RM permite dirigir la biopsia hacia músculos con edema activo (STIR+) evitando zonas con sustitución grasa avanzada (T1+).
d) La RM de cuerpo entero ha demostrado una sensibilidad superior a la biopsia muscular, permitiendo el diagnóstico definitivo sin necesidad de estudio histológico.

**336. Un varón de 32 años con diagnóstico genético de distrofia miotónica tipo 1 (expansión de 300 tripletes CTG) acude a revisión. Presenta ptosis palpebral, debilidad distal en manos y fenómeno miotónico. Según las recomendaciones de seguimiento clínico, ¿cuál de las siguientes intervenciones es prioritaria para la prevención de la principal causa de mortalidad súbita en estas personas pacientes?**

a) Cribado semestral de niveles de glucosa en ayunas.
b) Realización anual de ECG y/o Holter de 24 horas.
c) Polisomnografía para detectar apnea obstructiva.
d) Ecografía abdominal para detectar colelitiasis.

**337. ¿Cuál de los siguientes NO es un criterio de estado vegetativo persistente?**

a) Ausencia de comprensión del lenguaje.
b) Presencia de ciclos de vigilia y sueño.
c) Presencia de continencia urinaria y fecal.
d) Ausencia de respuesta mantenida y reproducible a estímulos dolorosos.

**338. Paciente de 50 años que consulta por debilidad de la mano izquierda de instauración progresiva. A la exploración, objetiva debilidad de interóseos, del aductor del pulgar y del abductor del 5º dedo con atrofia de eminencia hipotenar y del primer espacio interóseo dorsal. Tiene además una hipoestesia en la cara palmar de los dedos 4.º (mitad cubital) y 5.º, además de la eminencia hipotenar, respetando el dorso cubital de la mano. ¿Cuál es la localización anatómica más probable de la compresión del nervio cubital en esta persona paciente?**

a) En el canal cubital (epicóndilo-olecraniano) a nivel del codo.
b) No es un cubital sino una radiculopatía C8.
c) En el canal de Guyon, proximal a la bifurcación de las ramas profunda y superficial.
d) En la salida del plexo braquial por un síndrome del desfiladero torácico de tipo neurógeno.

**339. Una mujer de 28 años es traída al servicio de urgencias por su familia debido a una marcha marcadamente inestable y visión doble de 48 horas de evolución. Como antecedente, refiere una infección respiratoria de vías altas una semana antes. En la exploración física, el personal de neurología de guardia objetiva una oftalmoplejía externa bilateral simétrica (restricción severa de la mirada horizontal y vertical) y una ataxia de la marcha que empeora ostensiblemente al cerrar los ojos. Los reflejos osteotendinosos están globalmente abolidos en las cuatro extremidades, pero la fuerza muscular segmentaria es estrictamente normal (5/5). Durante la exploración en urgencias, la paciente se muestra progresivamente somnolienta, orientada solo en persona, y se aprecia un signo de Babinski bilateral. El estudio analítico confirma la presencia de anticuerpos IgG anti-GQ1b altamente positivos. Teniendo en cuenta la evolución y los hallazgos exploratorios, ¿cuál es el diagnóstico más adecuado para esta paciente?**

a) Síndrome de Miller Fisher (SMF) típico, ya que la tríada de oftalmoplejía, ataxia y arreflexia junto con los anticuerpos anti-GQ1b es patognomónica de esta entidad.
b) Encefalitis de Bickerstaff (BBE), dado que la presencia de somnolencia.
c) Superposición de Síndrome de Miller Fisher y Síndrome de Guillain-Barré .
d) Romboencefalitis por Listeria monocytogenes, siendo los anticuerpos anti-GQ1b un falso positivo secundario a la inflamación severa del tronco del encéfalo.

**340. Varón de 21 años que se presenta con debilidad y atrofia de los músculos de mano y antebrazo derechos. Lo notó con 18 años y ha progresado desde entonces lentamente. No tiene síntomas sensitivos ni debilidad en otros miembros. La exploración neurológica confirma la debilidad de los músculos intrínsecos de la mano derecha y antebrazo, respetando el supinador largo. La sensibilidad y reflejos son normales. Los estudios de conducción nerviosa muestran respuestas sensitivas normales y reducción moderada en la amplitud del potencial motor en mediano y cubital, con latencias normales. En el EMG se aprecia denervación crónica en los músculos clínicamente afectados. La RMN cervical en flexión, ¿qué anomalía puede mostrar**?

a) Desplazamiento hacia adelante de la duramadre posterior.
b) Aumento de la señal en el tracto corticoespinal derecho.
c) Herniación disco C7-T1.
d) Herniación disco C3-C4.

**341. Un hombre de 58 años es llevado a urgencias tras sufrir un accidente de tráfico. La RMN de la columna cervical muestra una severa estenosis con aplanamiento de la columna cervical a nivel C5-C6 sin cambios en la señal medular. No tiene síntomas salvo dolor muscular. La exploración no muestra focalidad excepto reflejos rotulianos vivos. ¿Cuál sería el tratamiento más adecuado?**

a) Enviarlo a neurocirugía para descompresión medular preventiva.
b) Educar en reducción de riesgos y seguimiento ambulatorio.
c) Ingresarlo, terapia con corticoides y hacer hoja de consulta a neurocirugía.
d) Control mediante RMN cada 3 meses.

**342. Cuál de las siguientes complicaciones quirúrgicas es más frecuente con un abordaje quirúrgico cervical posterior que con un abordaje quirúrgico cervical anterior**:

a) Fistula de LCR.
b) Disfagia.
c) Parálisis del nervio recurrente.
d) Debilidad transitoria en distribución C5.

**343. ¿Cuál de los siguientes hallazgos neuropatológicos es un dato fundamental para el diagnóstico de encefalopatía crónica postraumática?**

a) Acumulación de tau perivascular en las profundidades de los surcos cerebrales.
b) Inclusiones neuronales de TDP-43 en el hipocampo.
c) Dilatación del tercer ventrículo.
d) Anomalías septales, atrofia de los cuerpos mamilares y contusiones.

**344. ¿Cuál de las siguientes variables anatómicas aparece con mayor frecuencia entre pacientes con encefalopatía postraumática crónica?**

a) Cavum septum pellucidum.
b) Ectopia amígdalas cerebelosas.
c) Hipoplasia parte anterior cuerpo calloso.
d) Megacisterna magna.

**345. En una persona paciente con demencia y parkinsonismo, ¿cuál de los siguientes síntomas van a favor de una encefalopatía crónica postraumática versus una demencia por cuerpos de Lewy?**

a) Alteración de conducta asociada a REM.
b) Fluctuaciones en atención y cognición.
c) Desinhibición marcada y comportamiento explosivo.
d) Presencia temprana de inestabilidad en la marcha y temblor.

**346. Un hombre de 32 años acude a urgencias con traumatismo tras caerse de espalda de una escalera. Presenta bajo nivel de conciencia con una hipotensión refractaria y bradicardia a pesar de las maniobras de resucitación. Afebril, con nivel de hemoglobina estable y un ecocardio transtorácico normal. ¿Cuál de las siguientes exploraciones sería ideal para su diagnóstico?**

a) Doppler transcraneal.
b) RMN cervical.
c) RMN cerebral con contraste.
d) TAC cerebral con angiografía.

**347. Cuál de las siguientes evaluaciones es la que predice mejor el resultado funcional a los 6 meses después de un traumatismo craneoencefálico**:

a) La primera impresión del/de la neurólogo/a en el momento del ingreso.
b) La impresión del/de la neurólogo/a al séptimo día de hospitalización.
c) CRASH score.
d) La escala de Glasgow.

**348. Un chico de 17 años cae al suelo golpeándose la cabeza en un partido de futbol. Pierde la conciencia 10 segundos, y esta confuso otros 10 minutos al despertarse. La TAC cerebral hecha ese mismo día es normal. Al día siguiente refiere cefalea global pero asintomático por lo demás. La exploración neurológica es normal. ¿Cuánte tiempo debería esperar antes de volver a jugar?**

a) 24 horas.
b) 1 semana.
c) 3 meses.
d) No debería jugar esa temporada.

**349. Una mujer de 48 años, diabética y con hiperlipidemia consulta por un cuadro progresivo de un año de evolución de parestesias, adormecimiento en extremidades, que comenzaron en manos y después en piernas, junto con inestabilidad en la marcha. En la exploración neurológica no presenta signo de Lhermitte, pero si debilidad proximal en piernas con aumento de tono en pies, junto con signo de Hoffmann bilateral, además de clonus aquíleo bilateral y plantares extensores. Tiene alteración de la propiocepción en tobillos y pies y alteración en la sensibilidad vibratoria. La marcha es atáxica y espática con signo de Romberg positivo. La RMN craneal es normal. ¿Cuál de los siguientes resultados de laboratorio ayudaría a confirmar el diagnóstico?**

a) Disociación albumino-citológica.
b) Bandas oligoclonales en el LCR.
c) ANAs positivos con anti-Ro y anti-La.
d) Hematocrito bajo con aumento del VCM.

**350. ¿Cuál de los siguientes factores es el responsable con mayor frecuencia de los cambios artefactuales en la intensidad de señal que se observan comúnmente en las secuencias ponderadas en T2 de la resonancia magnética de la médula espinal?**

a) Tatuajes en la espalda con pigmentos que contengan elementos metálicos.
b) Distorsión del campo magnético debido a ortodoncia o implantes dentales.
c) Movimientos de la persona paciente.
d) Electricidad estática de las ropas de la persona paciente y sábanas.

**351. ¿Cuál de los siguientes síntomas es probablemente la primera manifestación de una mielopatía cervical degenerativa?**

a) Dificultad para atarse botones o cremalleras.
b) Caídas frecuentes.
c) Dolor cervical.
d) Urgencia miccional.

**352. Una persona paciente de 68 años diagnosticada de carcinoma de pulmón (T3N3M1b) presenta dificultades en la marcha. Al explorar se aprecia espasticidad, hiperreflexia y reflejos plantares extensores en ambas extremidades inferiores, con sensibilidad termoalgésica reducida a nivel de T10 y por debajo. ¿Cuál de las siguientes regiones medulares deben ser exploradas con RMN?**

a) RMN cervical y torácica.
b) Solamente RMN cervical.
c) RMN cervical, torácica y lumbosacra.
d) RMN torácica y lumbosacra.

**353. ¿Cuál de los siguientes síndromes medulares resultara de una lesión traumática cervical por hiperextensión del cuello en una persona paciente con una estenosis del canal cervical previo?**

a) Síndrome medular anterior.
b) Síndrome medular central.
c) Síndrome de Brown-Séquard.
d) Síndrome medular posterior.

**354. El gen más frecuentemente afectado en la mayoría de ependimomas está también asociado a una de las siguientes enfermedades hereditarias:**

a) Ataxia telangiectasia.
b) Fibrosis quística.
c) Distrofia miotónica.
d) Neurofibromatosis tipo 2.

**355. ¿Cuál de los siguientes fenómenos es más característico del shock neurogénico que puede ocurrir en horas tras una lesión traumática de la médula cervical?**

a) Bradicardia.
b) Estreñimiento.
c) Retención urinaria.
d) Vasoconstricción extremidades inferiores.

**356. Hombre de 35 años que ingresa por insuficiencia adrenal aguda tras una viriasis. En la exploración tiene espasticidad e hiperreflexia, y preguntado, refiere desde hace varios años entumecimiento progresivo y parestesias en pies, junto con inestabilidad y caidas, así como sensación de no poder vaciar completamente la vejiga. Refiere que hay varios familiares, por parte de madre, con los mismos síntomas. La RMN craneal y espinal es normal. ¿Cuál de los siguientes es el paso apropiado en la evaluación del paciente?**

a) Estudio de conducción nerviosa y EMG.
b) Obtener ácidos grasos de muy larga cadena.
c) Ecocardiograma.
d) Secuenciación del exoma completo.

**357. La irradiación espinal es un factor de riesgo, ¿para cuál de los siguientes tipos de tumor medular?:**

a) Glioma difuso de línea media.
b) Ependimoma.
c) Meningioma.
d) Linfoma cerebral.

**358. ¿Qué papel podría tener la punción lumbar en una persona paciente con sospecha de infarto medular?**

a) Para colocar un drenaje lumbar que reduzca la presión sobre la médula.
b) No hay que hacer punción lumbar de rutina en estas personas pacientes.
c) Para ver si existe leucocitosis porque esto confirmaría el diagnóstico si el infarto no se ve en la RMN.
d) Para excluir diagnósticos alternativos o condiciones que imiten el cuadro clínico.

**359. ¿Cuál de los siguientes síntomas ocurre de forma tardía en una fístula arteriovenosa dural?**

a) Alteración de la marcha.
b) Dolor lumbar.
c) Dolor radicular.
d) Retención urinaria.



**360. Un varón de 29 años, sin antecedentes de cefaleas, refiere 2 meses de dolor de cabeza, inicialmente una o dos veces por semana hacia el final del día, que se ha vuelto más intenso y constante en las últimas 2 semanas. El dolor comienza en la parte posterior de la cabeza, detrás de la oreja izquierda, y se irradia hacia la sien y al ojo izquierdos; empeora con la luz y el ruido. También refiere mareos ocasionales, náuseas intensas, sensación de presión retroocular izquierda y visión borrosa, especialmente con el uso de pantallas. La RM muestra una imagen de macroadenoma hipofisario con signos de hemorragia crónica en su interior. La prolactina sérica es de 362 ng/mL (normal = 4,4 - 25,7 ng/mL) y el resto del panel hipofisario es normal. ¿Cuál es el siguiente paso en el manejo?**

a) Iniciar tratamiento con cabergolina.
b) Iniciar corticoides intravenosos.
c) Solicitar una consulta urgente con neurooftalmología.
d) Solicitar una consulta neuroquirúrgica urgente.

**361. Un varón de 52 años con adenocarcinoma de colon metastásico a los pulmones y excelente estado funcional presenta cefaleas episódicas, agudas y punzantes, en el cuero cabelludo temporal y occipital izquierdo. Los episodios ocurren hasta cinco veces al día, duran unos 10 minutos y son más intensos por la mañana. La exploración muestra dismetría moderada de la extremidad superior izquierda y ataxia leve de la marcha, pero, por lo demás, es normal. Se muestran los hallazgos de la RM cerebral. Tras la resección quirúrgica, ¿cuál es el siguiente paso más adecuado para lograr el control local de la enfermedad?**

a) Radioterapia holocraneal.
b) Quimioterapia sistémica.
c) Radiocirugía estereotáctica.
d) Quimioterapia intratecal.

**362. Un varón de 75 años es tratado con terapia CAR-T por un linfoma de células B refractario. Diez días después del tratamiento, está afebril, pero desarrolla una afasia de expresión, temblor y alteración del estado mental. ¿Cuál de las siguientes opciones es la más adecuada para su tratamiento?**

a) Anakinra.
b) Tocilizumab.
c) Prednisolona.
d) Satralizumab.

**363. Una mujer de 51 años es atendida en urgencias por vértigo, diplopía e inestabilidad. Estos síntomas comenzaron de forma gradual en los últimos meses, habiendo perdido unos 18 kg de peso en ese lapso. La exploración muestra una diplopía horizontal en la mirada a la izquierda, con incoordinación bilateral en el dedo-nariz. Su hemograma, iones, VSG y PCR son normales. La RM cerebral con contraste es normal. El LCR muestra una pleocitosis linfocitaria con proteínas elevadas y glucosa normal. ¿Cuál de los siguientes anticuerpos sería más probable encontrar en su suero?**

a) Anti-Yo.
b) Anti-Hu.
c) Anti-CV2.
d) Anti-Tr.

**364. Una persona paciente se presenta con cefaleas y dificultades del habla, y se detecta una gran masa bien delimitada, sin realce, centrada en el tálamo izquierdo. La evaluación patológica de una biopsia revela hallazgos compatibles con un astrocitoma difuso de grado II, tipo IDH no mutado (*IDH-wildtype*). La persona paciente es tratada con radioterapia y quimioterapia agresivas, pero continúa presentando progresión tanto clínica como radiográfica. Dado este curso, ¿cuál de los siguientes hallazgos moleculares sería más probable en el tumor de esta persona paciente?**

a) Mutación BRAF V600E.
b) Mutación H3K27M.
c) Pérdida de los cromosomas 1p/19q.
d) Fusión del gen NTRK.

**365. Para pacientes con gliomas de grado II o III, ¿cuál de los siguientes tratamientos está respaldado por ensayos aleatorizados para proporcionar el mayor beneficio en supervivencia?**

a) Resección total macroscópica únicamente.
b) Cirugía seguida de quimioterapia.
c) Cirugía seguida de quimioterapia y radioterapia.
d) Cirugía seguida de radioterapia.

**366. Se reseca un meningioma de la región lateral de la bóveda craneal, y el tejido se analiza mediante secuenciación de nueva generación. ¿Cuál de los siguientes genes sería más probable que muestre una variante patogénica?**

a) AKT1.
b) MEN1.
c) mTOR.
d) NF2.

**367. ¿Cuál de las siguientes enfermedades autoinmunes es mucho más probable que sea idiopática que paraneoplásica en personas adultas?**

a) Dermatomiositis.
b) Síndrome miasténico de Lambert-Eaton.
c) Opsoclono-mioclono.
d) Síndrome de la persona rígida.

**368. Un hombre de 29 años es atendido en el servicio de urgencias por un nivel de alerta alterado. Según la información aportada por amigos, se sospecha que algún tipo de intoxicación por drogas ilícitas es la causa, aunque su cribado de drogas en orina es negativo. ¿Cuál de las siguientes es una limitación potencial de muchas pruebas de detección de drogas en orina que podría explicar su resultado negativo?**

a) Reactividad cruzada entre opioides y anfetaminas, de modo que los resultados "se anulan" entre sí.
b) Resultados falsamente negativos con el uso concomitante de medicamentos descongestionantes.
c) Incapacidad de la mayoría de las pruebas de tóxicos en orina para detectar muchas formulaciones de drogas sintéticas.
d) Niveles indetectablemente bajos pueden causar síntomas en individuos sin tolerancia previa a drogas.

**369. Un hombre de 52 años tiene un historial prolongado de uso de una droga en particular, buscando sus efectos de alteración del estado de ánimo y disociativos. Desarrolla disuria crónica, urgencia urinaria e incontinencia. ¿Cuál de las siguientes drogas es más probable que esté consumiendo?**

a) Cocaína.
b) Ketamina.
c) Extasis.
d) Anfetaminas.

**370. ¿Cuál de las siguientes afirmaciones sobre la toxina del tétanos es correcta?**

a) Facilita la liberación de GABA en las células de Renshaw de la médula espinal.
b) Viaja mediante transporte axonal retrógrado.
c) Incrementa la transmisión inhibitoria en la sinapsis.
d) Facilita la fusión de la sinaptobrevina con las vesículas sinápticas.



**371. Un hombre de 74 años con antecedentes de diabetes mellitus está en tratamiento antibiótico a largo plazo por osteomielitis. Acude al servicio de urgencias con 3 días de alteraciones progresivas de la marcha y habla arrastrada. Ha sufrido varias caídas en los últimos 3 días. En la exploración presenta disartria, ataxia y dismetría en la prueba dedo-nariz. La resonancia magnética cerebral ponderada en T2 y FLAIR muestra lesiones hiperintensas bilaterales en el núcleo dentado. ¿Cuál de los siguientes antibióticos es la causa más probable de su cuadro clínico?**

a) Cefepima.
b) Fluoroquinolona.
c) Linezolid.
d) Metronidazol..

**372. Un hombre de 65 años con insuficiencia cardíaca congestiva ha sido tratado durante 1 año con dinitrato de isosorbida/hidralazina. Consulta al/a la especialista en neurología por 6 meses de parestesias y entumecimiento progresivos en los pies. En la exploración presenta disminución de la sensibilidad en distribución en "guante y calcetín" al pinchazo, tacto ligero, vibración y propiocepción. Los reflejos osteotendinosos están ausentes en los tobillos. La fuerza está conservada. ¿La suplementación con cuál de los siguientes debe iniciarse?**

a) Cobalamina.
b) Cobre.
c) Piridoxina.
d) Tiamina.

**373. ¿Cuál de los siguientes medicamentos puede exacerbar la depresión y la manía inducidas por esteroides?**

a) Aripiprazol.
b) Fluoxetina.
c) Amitriptilina.
d) Sertralina.

**374. El uso concomitante de …….. ¿cuál de los siguientes medicamentos aumenta el riesgo de miopatía inducida por estatinas?**

a) Abatacept.
b) Azatioprina.
c) Clopidogrel.
d) Gemfibrozilo.

**375. Un hombre de 75 años con una historia de aproximadamente 50 años de trastorno por consumo de alcohol es encontrado por su familia con respuesta mínima después de que lo revisaran al no tener noticias de él durante todo un día. El día anterior, se había observado que presentaba una marcha inestable. Es llevado al servicio de urgencias y, en la exploración, responde mínimamente a estímulos nocivos y presenta hiperreflexia difusa y respuestas plantares en flexión bilateral. El cuadro clínico del paciente se debe más probablemente a la afectación de……. ¿cuál de las siguientes estructuras?**

a) Ganglios basales.
b) Cerebelo.
c) Cuerpo calloso.
d) Mesencéfalo.

**376. Un varón de 42 años presenta desde hace 3 días un cuadro de cefalea, anorexia, disnea, malestar general, y somnolencia. Trabaja como soldador y recientemente en un espacio cerrado. Está confuso, orientado solamente en el año, no en el espacio ni en el día-mes. No tiene alucinaciones. Su familia confirma que estás más irritable, agresivo e impulsivo de lo normal. Tiene dificultad para caminar y presenta sacudidas en el brazo derecho cuando trata de manipular un objeto. A la exploración tiene hipofonía, mioclonías de acción en el brazo derecho, hiperreflexia, y marcha inestable, con rigidez en rueda dentada. ¿Cuál de los siguientes es más probablemente responsable de la situación del paciente?**

a) Manganeso.
b) Monóxido de carbono.
c) Tolueno.
d) Ozono.

**377. Una persona paciente de 20 años es ingresada por ataxia y un estado confusional con un estado pseudobulbar, inquietud y disartria. Tiene hiperreflexia difusa. Admite el uso de alcohol y drogas ilegales, aunque su consumo comenzó hace solamente 1 mes. La RM cerebral muestra una hiperintensidad difusa de la sustancia blanca subcortical (con respeto de las fibras en U), del tronco cerebral, y del cerebelo. ¿Cuál es el diagnóstico más probable?**

a) Leucopatía por inhalación-abuso de tolueno.
b) Leucopatía hipóxico-isquémica.
c) Leucopatía isquémica multifocal por cocaína.
d) Leucopatía espongiforme por heroína.

**378. Diga cuál de las siguientes definiciones le parece más correcta cuando nos referimos a una herencia digénica:**

a) Hace referencia a la interacción de variantes patogénicas en dos loci diferentes, cuya presencia conjunta es necesaria o explica mejor el fenotipo de una persona paciente.
b) Hace referencia a la heterogeneidad genética, esto es que 2 genes pueden producir un mismo fenotipo.




c) Hace referencia a que existe mutaciones en 2 genes y no se puede establecer una causalidad segura de ninguno de ellos.
d) Ninguna de las anteriores es correcta.

**379. ¿Qué técnica molecular le parece más adecuada para su utilización en la detección de grandes deleciones en un caso de posible distrofinopatia?**

a) PCR larga.
b) Southern Blot.
c) MLPA.
d) RT-PCR.

**380. ¿Cuáles de las enfermedades siguientes pueden tener una mutación por inestabilidad del ADN con expansión o una mutación puntual como causa molecular?**

a) Ataxia de Friedreich.
b) Migraña hemipléjica familiar.
c) SCA27A.
d) Todas las anteriores.

**381. Señale cuál de los siguientes conceptos es útil para comprender la relación genotipo-fenotipo dentro de las enfermedades mitocondriales:**

a) Efecto umbral.
b) Distorsion en la tasa de transmisión (TRD).
c) Herencia digénica.
d) Epistasis.

**382. ¿Cuál de las siguientes enfermedades por inestabilidad del ADN con una expansión patológica es estable a lo largo del tiempo e intergeneracionalmente?**

a) Distrofia miotónica tipo 1.
b) Distrofia oculofaríngea.
c) Demencia frontotemporal por mutaciones en C9ORF72.
d) Enfermedad de Huntington.

**383. ¿Cuál de los siguientes genes tiene relación con la rapidez de la progresión de una ELA esporádica?**

a) UNC13A.
b) ATXN3.
c) C9ORF73.
d) Todos los anteriores.

**384. ¿Cuál de los siguientes genes esta relacionado de manera causativa con una ELA familiar transmitida de manera mendeliana?**

a) C9ORF72.
b) ATXN2.
c) ARPP21.
d) Las respuestas a y c son correctas.

**385. ¿Cuál de las siguientes afirmaciones es correcta respecto al diagnóstico de la neuropatía de fibra fina?**

a) El QSART constituye el gold standard diagnóstico.
b) El QST es la prueba con mayor sensibilidad.
c) No existe un gold standard único; la biopsia cutánea con cuantificación de la IENFD es la prueba directa mejor validada y debe interpretarse junto con los hallazgos clínicos y, cuando proceda, con pruebas funcionales autonómicas.
d) La microscopía confocal corneal ha sustituido a la biopsia cutánea como prueba de referencia.

**386. ¿Cuál de los siguientes autoanticuperpos se han relacionado con la fatiga del síndrome post-COVID o COVID persistente?**

a) Ac antireceptores alfa y beta-adrenérgicos y muscarinicos.
b) ANAs.
c) Ac Anti ATR1.
d) Ac Antifosfolípido.

**387. ¿Cuál de los siguientes biomarcadores se relaciona más con la disautonomía en la enfermedad de Parkinson?**

a) Concentración de β-amiloide 42 en LCR.
b) Disminución de la captación cardíaca de $^{123}$I-MIBG.
c) Incremento de tau fosforilada en plasma.
d) Positividad de bandas oligoclonales en LCR.

**388. ¿Cuáles son las características imprescindibles para que un consentimiento informado sea válido?**

a) Que sea firmado por la persona paciente y dos testigos.
b) Que sea otorgado por una persona competente, tras recibir información suficiente, de forma libre y voluntaria.
c) Que sea necesariamente escrito y firmado ante notario.
d) Que sea autorizado previamente por el Comité de Ética de Investigación.

**389. ¿Cuál es el diseño de estudio más adecuado para determinar la posible relación entre un factor de riesgo y una patología no genética?**

a) Estudio transversal.
b) Estudio de cohortes prospectivo.
c) Serie de casos.
d) Ensayo clínico cruzado.

**390. ¿Cuál de los siguientes factores es el más relevante a la hora de calcular el tamaño muestral de un estudio?**

a) El número de personas investigadoras participantes.
b) El número de centros incluidos.
c) La diferencia clínicamente relevante que se desea detectar junto con la variabilidad esperada y la potencia estadística.
d) La duración prevista del seguimiento.

**391. ¿En qué consiste un estudio anidado de casos y controles?**

a) En comparar dos grupos seleccionados en distintos hospitales.
b) En seleccionar casos y controles de forma independiente en la población general.
c) En identificar casos que aparecen dentro de una cohorte previamente establecida y seleccionar controles de esa misma cohorte.
d) En realizar un estudio transversal con seguimiento posterior únicamente de los casos.

**392. ¿Cuáles son los objetivos principales de un ensayo clínico en humanos de fase I?**

a) Demostrar la superioridad frente al tratamiento estándar.
b) Evaluar la eficacia clínica en una gran población de pacientes.
c) Evaluar la seguridad, tolerabilidad, farmacocinética y farmacodinámica, así como definir la dosis adecuada.
d) Confirmar la efectividad en condiciones de práctica clínica habitual.

**393. Señale cuál de los siguientes es un fármaco reposicionado para el tratamiento de la enfermedad de Niemann-Pick tipo C:**

a) Nusinersen.
b) Eteplirsen.
c) Miglustat.
d) Tafamidis.

**394. ¿Qué característica farmacocinética determina principalmente la forma y el ritmo de administración de un fármaco?**

a) El volumen de distribución.
b) La unión a proteínas plasmáticas.
c) La vida media de eliminación.
d) La biodisponibilidad absoluta.

**395. ¿En qué consisten las terapias de reducción de sustrato?**

a) En sustituir la enzima deficitaria mediante administración intravenosa.
b) En estimular la expresión del gen mutado mediante terapia génica.
c) En disminuir la síntesis del sustrato que se acumula como consecuencia del defecto metabólico.
d) En aumentar la eliminación renal del metabolito acumulado.

**396. ¿En cuál de las siguientes enfermedades se utilizan terapias de oligonucleótidos antisentido?**

a) Atrofia espinal.
b) ELA por mutaciones en SOD1.
c) Polineuropatía amiloidótica por mutación en TTR.
d) Todas las anteriores.

**397. ¿Cuál de las siguientes terapias combina una terapia enzimática con una de reducción de sustrato?**

a) Opfolda.
b) Omaparvovec.
c) Emgality.
d) Fingolimod.

**398. ¿Cuál es la técnica de referencia para confirmar y caracterizar anatómicamente una comunicación interauricular?**

a) Electrocardiograma de 12 derivaciones.
b) Ecocardiografía transtorácica convencional.
c) Ecocardiografía transesofágica con estudio Doppler y, si es preciso, contraste con suero salino agitado.
d) Angio-TC cardiaca.

**399. ¿Cuál sería la secuencia de resonancia magnética más adecuada para el estudio de una polimiositis?**

a) T1 ponderada sin contraste.
b) Difusión (DWI).
c) STIR o T2 con supresión grasa para detectar edema muscular, complementada con T1 para valorar sustitución grasa.
d) Susceptibilidad magnética (SWI).

**400. ¿Cuál de los siguientes patrones de resonancia magnética muscular es más sugestivo de una distrofia de cinturas por mutaciones en CAPN3 (LGMD 1R, antigua LGMD2A)?**

a) Afectación selectiva de músculos distales de las piernas con respeto de los muslos.
b) Afectación predominante de músculos posteriores del muslo y aductores, con afectación precoz del glúteo mayor y relativa preservación del recto femoral y sartorio.
c) Afectación exclusiva de la musculatura paravertebral.
d) Afectación simétrica limitada a los gastrocnemios.

**401. El patrón electromiográfico de una glucogenosis tipo V (enfermedad de McArdle) sería:**

a) Patrón habitualmente normal en reposo o con cambios miopáticos leves, pudiendo aparecer actividad espontánea tras el ejercicio intenso.
b) Bloqueo de la transmisión neuromuscular con decremento al estímulo repetitivo.
c) Patrón neurógeno crónico con abundantes potenciales gigantes.
d) Patrón miotónico con descargas repetitivas espontáneas.

**402. ¿Qué significado tiene la determinación de amonio durante la prueba de ejercicio isquémico (o prueba del antebrazo)?**

a) Valora la función mitocondrial.
b) Permite estimar la masa muscular total.
c) Confirma que el esfuerzo realizado ha sido adecuado, ya que su aumento refleja la activación del ciclo de los nucleótidos de purina.
d) Es un marcador específico de glucogenosis tipo V.

**403. ¿En cuál de las siguientes entidades tiene mayor utilidad clínica la determinación sérica de neurofilamentos de cadena ligera (NfL)?**

a) Miastenia gravis generalizada.
b) Distrofia miotónica tipo 1.
c) Miopatía por cuerpos de inclusión.
d) Esclerosis lateral amiotrófica (ELA).

**404. La ecografía diafragmática se utiliza habitualmente para:**

a) Valorar la movilidad y el engrosamiento del diafragma, permitiendo detectar debilidad o parálisis diafragmática y monitorizar su evolución.
b) Diagnosticar miastenia gravis mediante la medición del grosor muscular.
c) Detectar inflamación diafragmática en la polimiositis.
d) Medir la capacidad pulmonar total de forma indirecta.

**405. Señale cuáles son los criterios diagnósticos vigentes para la ELA:**

a) Golden River.
b) Gold Coast.
c) Silver Springs.
d) Cold Harbor.

**406. ¿Cuál es el umbral de repeticiones mas alto del triplete CTG en el gen DMPK que puede considerarse estable en la distrofia miotónica tipo 1?**

a) 25.
b) 30.
c) 35.
d) 40.

**407. En la distrofia facioescapulohumeral tipo 2 existe una metilación de las histonas y ADN:**

a) Superior al 50%.
b) Inferior al 50%.
c) Inferior al 30%.
d) La metilación de histonas y ADN normal.

**408. En el síndrome de Dravet las mutaciones se localizan en:**

a) La región intrónica de un gen que codifica para un canal del Cl.
b) En la porción exónica de un gen que codifica para un canal de Na.
c) Son mutaciones de novo en un canal de Na y pueden ser exónicas o intrónicas.
d) Son mutaciones en homocigosis o heterozigosis compuesta en el gen SCN1A.

**409. Cuál es la mutación en el gen PNRP cuya presencia se ha detectado en un cluster geográfico en el País Vasco:**

a) Codon 105.
b) Codon 178.
c) Codon 217.
d) Ninguna de las anteriores.

**410. ¿Cuál de las siguientes paraparesias espásticas hereditarias está causada por un defecto de una proteína mitocondrial por deleción del ADN mitocondrial?**

a) SPG4.
b) SPG7.
c) SPG11.
d) SPG32.

**411. ¿Cuál de los siguientes síntomas es típico de la enfermedad de Charcot Marie-Tooth recesiva tipo 4A?**

a) Tos.
b) Disfonia.
c) Anosmia.
d) Disgeusia.

**412. ¿Cuál de los siguientes síntomas le parece más típico de un síndrome CANVAS?**

a) Anosmia.
b) Disfonia.
c) Tos.
d) Disgeusia.

**413. ¿Cuánto tiempo dura habitualmente una crisis de migraña sin tratamiento?**

a) Más de 10 días.
b) 4- 5 días.
c) 30-60 minutos.
d) 4-72 horas.

**414. Una paciente de 29 años presenta un aura visual durante 20 minutos seguido de parestesias en el brazo derecho durante 15 minutos, y dificultad para hablar en los siguientes 10 minutos. ¿Qué dato apoya más el diagnóstico de aura migrañosa?**

a) La progresión secuencial de los síntomas corticales.
b) La duración superior a 60 minutos.
c) La excluisividad de síntomas negativos.
d) La aparición de aura visual en su inicio.

**415. ¿Cuál es el gen más frecuentemente implicado en la migraña hemiplejica familiary?**

a) NOTCH3.
b) APP.
c) CACNA1A.
d) SCN1A.

**416. Se realiza un TAC craneal y una punción lumbar a una persona que acude a urgencias con una cefalea con características de cefalea en trueno. Indique cuál de las siguientes opciones podría tener especial relevancia:**

a) Cefalea hípnica.
b) Un síndrome de vasoconstricción cerebral reversible.
c) Una hemicránea continua.
d) Una migraña vestibular.

**417. Indique de entre las siguientes cefaleas, cuál presenta las crisis de dolor más cortas:**

a) Cluster Headache.
b) Hemicranea paroxística.
c) Migraña con aura.
d) SUNCT/SUNA.

**418. ¿Qué medicación tiene mayor evidencia en el tratamiento preventivo del SUNCT?**

a) Lamotrigina.
b) Verapamilo.
c) Amitripytilina.
d) Propranolol.

**419. ¿Qué característica define mejor la cefalea diaria persistente de novo (NDPH)?**

a) Presencia de papiledema.
b) Buena respuesta a triptanes.
c) Instauración diaria desde un comienzo.
d) Antecedentes previos de migraña.

**420. Indique cuál de los siguientes tipos de cefalea presenta una mayor asociación con trastorno del sueño REM:**

a) SUNCT.
b) Cefalea hípnica.
c) Migraña hemipléjica.
d) Ninguna de ellas.

**421. En el diagnóstico diferencial entre una crisis de migraña y una cefalea en racimos, ¿qué dato los diferencia mejor?**

a) Inquietud motora marcada durante el dolor.
b) El dolor unilateral.
c) La fotofobia.
d) Las nauseas.

**422. Una mujer de 39 años con diagnóstico previo de migraña esporádica presenta durante el puerperio de su segundo hijo múltiples cefaleas en trueno en la última semana. en la RNM cerebral describen hemorragias corticales convexas. ¿Cuál es el diagnóstico más probable?**

a) Nuevos episodios de migraña.
b) Vasculitis primaria del SNC.
c) Hipotensión intracraneal espontanea.
d) Síndrome de vasoconstricción cerebral reversible.

**423. Indica la afirmación correcta en relación con el uso combinado de anti-CGRP y toxina botulínica:**

a) La combinación está claramente establecida como superior en la mayoría de pacientes.
b) Existe racional biológico y experiencia clínica, pero la evidencia comparativa robusta sigue siendo limitada.
c) Está contraindicada por definición.
d) Solo está aceptado en migraña episódica de alta frecuencia

**424. Atendemos en la consulta a un hombre de 32 años con migraña crónica que no responde de forma adecuada a un anticuerpo monoclonal anti-CGRP. ¿Cuál es la afirmación más ajustada a la evidencia actual?**

a) Cambiar a otro anticuerpo monoclonal garantiza respuesta en la mayoría de casos.
b) Debe suspenderse todo tratamiento preventivo durante 6 meses antes de reintentar.
c) No debe emplearse nunca otro anti-CGRP tras el primero.
d) La evidencia sobre cambiar de un anti-CGRP a otro es limitada, aunque puede considerarse individualmente.

**425. Con respecto a la cefalea migrañosa asociada a pleocitosis licuoral o síndrome HANDL (*headache with neurological deficits and CSF lymphocytosis*), indica la afirmación INCORRECTA:**

a) Cada episodio suele durar horas.
b) Déficit focal que generalmente siempre es el mismo con resolución espontanea y completa sin secuelas.
c) Recuento de hasta 700 linfocitos en el LCR que se normaliza al final del proceso.
d) Más frecuente en hombres.

**426. Un varón de 68 años presenta una crisis tónico-clónica generalizada que persiste durante seis minutos sin recuperación de la conciencia. ¿Cuál es la actuación más adecuada?**

a) Esperar hasta los 30 minutos para establecer el diagnóstico de estado epiléptico.
b) Realizar primero un EEG antes de administrar tratamiento.
c) Precisa tratamiento inmediato como estado epiléptico convulsivo.
d) Esperar 15 minutos si no existe compromiso respiratorio.

**427. Un varón de 42 años presenta ataques de dolor orbitario unilateral de intensidad extrema, de 45 minutos de duración, acompañados de lagrimeo, congestión nasal y ptosis ipsilateral. Durante el episodio está marcadamente inquieto. ¿Cuál constituye un tratamiento abortivo adecuado?**

a) Sumatriptán oral.
b) Verapamilo oral.
c) Oxígeno al 100% a alto flujo
d) Amitriptilina oral.

**428. Una persona paciente de 71 años con enfermedad de Parkinson tratado durante años con levodopa presenta reaparición predecible de bradicinesia y rigidez antes de la siguiente dosis. ¿Cómo se denomina este fenómeno?**

a) Freezing.
b) Deterioro de fin de dosis (wearing-off).
c) Síndrome de piernas inquietas.
d) Discinesia tardía.

**429. Una persona paciente con enfermedad de Parkinson desarrolla juego patológico, compras compulsivas e hipersexualidad tras modificar su tratamiento. ¿Qué grupo farmacológico se asocia especialmente con estas complicaciones?**

a) Inhibidores de la COMT.
b) Inhibidores de la MAO-B.
c) Agonistas dopaminérgicos.
d) Anticolinérgicos.

**430. Una mujer de 29 años presenta neuritis óptica. Dos años antes había sufrido un episodio autolimitado de parestesias y debilidad de una extremidad. La RM muestra lesiones en diferentes localizaciones características del SNC. ¿Qué principio constituye la base del diagnóstico de esclerosis múltiple?**

a) Afectación simultánea del sistema nervioso central y periférico.
b) Desmielinización restringida a una única localización.
c) Presencia obligatoria de bandas oligoclonales en LCR.
d) Demostración de diseminación de las lesiones en el espacio y en el tiempo.

**431. Una mujer de 35 años presenta neuritis óptica grave y posteriormente una mielitis longitudinalmente extensa. ¿Qué biomarcador sérico apoya de manera característica el diagnóstico de un trastorno del espectro de neuromielitis óptica?**

a) Anticuerpos anti-GQ1b.
b) Anticuerpos anti-MAG.
c) AQP4-IgG.
d) Anticuerpos anti-Hu.

**432. Una persona paciente de 52 años presenta parestesias distales seguidas en cuatro días de debilidad ascendente simétrica y arreflexia. ¿Cuál de los siguientes hallazgos es compatible con el diagnóstico?**

a) Nivel sensitivo medular bien delimitado.
b) Espasticidad precoz de las extremidades inferiores.
c) Paresia facial bilateral y afectación bulbar.
d) Hiperreflexia generalizada como hallazgo característico.

**433. Una paciente de 38 años presenta ptosis, diplopía, disfagia y debilidad proximal fatigable. Tras confirmarse una miastenia grave, ¿qué estudio debe formar parte de la evaluación por su asociación con una lesión potencialmente tratable?**

a) PET cerebral.
b) Biopsia muscular sistemática.
c) Estudio de imagen del mediastino.
d) Arteriografía cerebral.

**434. Una persona paciente de 74 años desarrolla deterioro cognitivo progresivo acompañado desde fases iniciales de fluctuaciones marcadas de la atención, alucinaciones visuales recurrentes y parkinsonismo. ¿Cuál es el diagnóstico más probable?**

a) Enfermedad de Alzheimer típica.
b) Demencia frontotemporal.
c) Demencia con cuerpos de Lewy.
d) Demencia vascular subcortical.

**435. Una persona paciente de 76 años, previamente independiente, presenta afasia y hemiparesia derecha de dos horas de evolución. La angio-TC demuestra oclusión proximal de gran vaso. Cumple criterios para trombólisis intravenosa y para trombectomía mecánica. ¿Cuál es el principio terapéutico correcto?**

a) La indicación de trombectomía contraindica la trombólisis intravenosa.
b) Realizar trombólisis intravenosa y no retrasar la trombectomía.
c) Debe esperarse la respuesta a la trombólisis antes de decidir la trombectomía.
d) Debe sustituirse la reperfusión por doble antiagregación.

**436. Una paciente presenta hemorragia subaracnoidea por rotura aneurismática. ¿Qué fármaco se administra para reducir el riesgo de mal resultado neurológico asociado a la isquemia cerebral tardía?**

a) Dexametasona.
b) Nimodipino.
c) Ácido acetilsalicílico.
d) Fenitoína sistemática.

**437. Un varón de 59 años presenta debilidad progresiva, atrofia y fasciculaciones asociadas a hiperreflexia y signo de Babinski, sin alteraciones sensitivas objetivas. ¿Qué hallazgo neurofisiológico apoya especialmente el diagnóstico de ELA?**

a) Bloqueos multifocales persistentes de conducción motora.
b) Desmielinización sensitiva generalizada.
c) Signos de denervación activa y crónica en varias regiones anatómicas.
d) Decremento exclusivo en estimulación nerviosa repetitiva.

**438. Una persona paciente inicialmente diagnosticado de Parkinson desarrolla durante los dos primeros años caídas repetidas, disautonomía intensa, escasa respuesta a levodopa y progresión rápida. ¿Cuál es la interpretación más adecuada?**

a) Evolución habitual del Parkinson idiopático.
b) Valorar un parkinsonismo atípico.
c) Confirman una enfermedad de Parkinson genética.
d) Indican temblor esencial asociado.

**439. Una persona paciente de 67 años desarrolla inestabilidad postural con caídas precoces, síndrome rígido-acinético axial y dificultad progresiva para los movimientos oculares verticales voluntarios, especialmente hacia abajo. La respuesta a levodopa es escasa. ¿Cuál es el diagnóstico más probable?**

a) Enfermedad de Parkinson idiopática.
b) Atrofia multisistémica.
c) Parálisis supranuclear progresiva.
d) Temblor esencial.

**440. En una persona paciente con cáncer sistémico y sospecha de metástasis cerebrales, ¿cuál es la técnica de imagen de elección para detectar y caracterizar las lesiones?**

a) Radiografía de cráneo.
b) TC sin contraste como técnica definitiva.
c) RM cerebral con contraste.
d) PET-FDG como estudio inicial obligatorio.

**441. Una mujer de 61 años presenta episodios recurrentes de dolor unilateral facial, de segundos de duración y carácter eléctrico, desencadenados al lavarse los dientes o tocarse la mejilla. La exploración neurológica entre episodios es normal. ¿Cuál es el tratamiento farmacológico clásico de primera línea?**

a) Carbamazepina.
b) Amitriptilina.
c) Prednisona.
d) Levodopa.

**442. Una persona paciente desarrolla bruscamente paraparesia, pérdida de sensibilidad termoalgésica por debajo de la lesión y disfunción esfinteriana, con conservación relativa de la sensibilidad vibratoria y propioceptiva. ¿Cuál es el diagnóstico sindrómico más probable?**

a) Síndrome de cordones posteriores.
b) Síndrome de la arteria espinal anterior.
c) Síndrome de Brown-Séquard.
d) Síndrome de cono medular aislado.

**443. Tras desaparecer las manifestaciones motoras de un estado epiléptico, una persona paciente permanece inconsciente sin explicación suficiente. ¿Cuál es la prueba más indicada?**

a) Electromiografía.
b) Doppler transcraneal.
c) Electroencefalograma.
d) Potenciales evocados visuales.

**444. Una persona paciente joven presenta ataxia progresiva, disartria, pérdida de sensibilidad vibratoria, arreflexia en miembros inferiores y respuestas plantares extensoras. ¿Qué manifestación sistémica se asocia característicamente?**

a) Miocardiopatía.
b) Cirrosis biliar primaria.
c) Insuficiencia suprarrenal.
d) Hipertiroidismo.

**445. Una persona paciente de 46 años presenta fiebre, alteración progresiva de la conducta, confusión, crisis focales y afasia. La RM muestra lesiones temporales. Ante la sospecha de encefalitis por virus herpes simple, ¿cuál es la conducta inicial más adecuada?**

a) Esperar el resultado de la PCR del LCR antes de iniciar tratamiento.
b) Administrar ceftriaxona como monoterapia hasta conocer la PCR.
c) Iniciar aciclovir intravenoso sin esperar la confirmación microbiológica.
d) Administrar corticoides como tratamiento etiológico inicial.

**446. Una parálisis facial unilateral aguda afecta tanto a la musculatura frontal como a la mitad inferior de la cara. ¿Qué localización es más probable?**

a) Corteza motora contralateral.
b) Vía corticonuclear supranuclear contralateral.
c) Nervio facial periférico ipsilateral.
d) Nervio trigémino ipsilateral.

**447. La presencia de GluN1 IgG en LCR orienta hacia la presencia. ¿De cuál de las siguientes entidades?**

a) Myelin oligodendrocyte glycoprotein antibody-associated disease (MOGAD).
b) Encefalitis autoinmune anti-NMDA.
c) Encefalopatía de Hashimoto con respuesta a esteroides.
d) Encefalitis asociada a anticuerpos antiproteínas intracelulares neuronales.

**448. Una mujer de 68 años con melanoma metastásico es tratada con Nivolumab, a las 3 semanas presenta debilidad proximal, diplopia y disfagia. Los anticuerpos anti receptor acetil colina son negativos y la CPK 2500U/L. EMG cambios miopáticos y fibrilación. ¿Cuál es la siguiente prueba para realizar con vistas a mejorar el pronóstico?**

a) Punción lumbar y análisis LCR.
b) Biopsia muscular.
c) Estimulación repetitiva.
d) Niveles de troponina cardiacos y EKG.

**449. Una mujer de 24 años embarazada con hiperémesis se presenta con confusión, inestabilidad y nistagmo. Si no se la trata inmediatamente, ¿cuál de los siguientes cuadros podría desarrollar?**

a) Afasia
b) Ceguera cortical
c) Crisis
d) Pérdida de memoria

**450. Una mujer de 35 años con temor al contagio de virus, toma dosis más elevadas de lo recomendado de Equinacea, Vitamina C y Zinc para fortalecer su sistema inmunitario. Ha desarrollado una torpeza motora y se tropieza fácil con caídas. ¿Cuál de los siguientes hallazgos en la RMN medular se encontrará que justifique el cuadro?**

a) Mielitis transversa.
b) Captación de contraste en raíces lumbares.
c) Hiperintensidad en columnas dorsales.
d) Hemorragia intramedular.

**EJERCICIOS PRÁCTICOS**

**CASOS CLÍNICO 1 PREGUNTAS 451-455**

**Varón de 36 años que acude por cuadro clínico de larga evolución por lo que ya ha consultado en varias ocasiones. Progresivo y que inició con torpeza para los movimientos y dificultades para caminar. A la exploración presenta movimientos coreicos, disartria, tics y arreflexia. Destacan mordeduras de labio y lengua. Ha tenido una crisis convulsiva, recogida en uno de los episodios por los que consultó. Describe además su familia un síndrome frontal, habiendo presentado un intento de suicidio. Por último, describe algún síntoma sensitivo distal en extremidades inferiores.**

**En el electromiograma se detectó una polineuropatía. En un frotis de sangre periférica se detectaron anomalías en los hematíes (ver imagen 1). No se detectó baja expresión de los antígenos del sistema Kell. Los niveles de vitamina E son normales. Presenta niveles ligeramente elevados de colesterol total.**

**Imagen 1:**

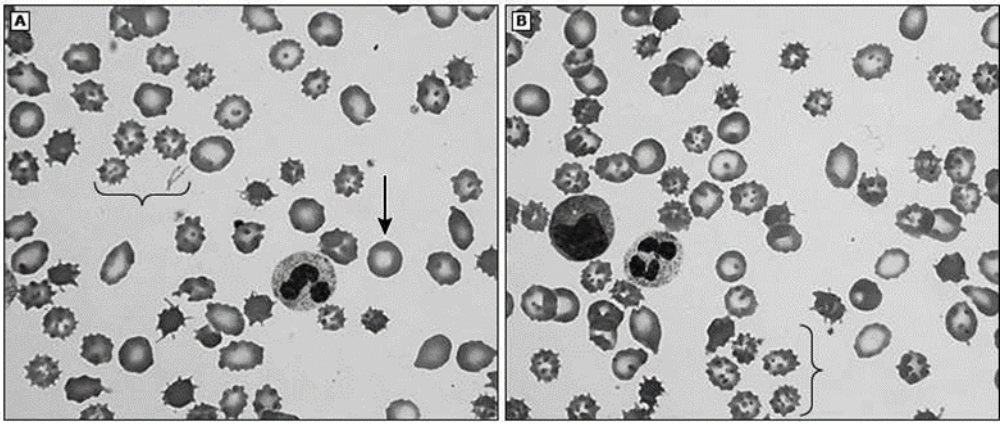


**451. De entre los siguientes, ¿cuál es el diagnóstico más probable?**

a) Abetaliproteinemia.
b) Síndrome de Levine-Critchley.
c) Enfermedad de Huntington.
d) Enfermedad de McLeod.

**452. El mecanismo de herencia de esta enfermedad es:**

a) Autosómico recesivo.
b) Recesivo ligado al X.
c) No es una enfermedad hereditaria.
d) Autosómica dominante.

**453. ¿Cuál de los siguientes hallazgos en pruebas complementarias NO esperarías encontrar?**

a) Niveles muy bajos de colesterol.
b) Acantocitos.
c) Niveles elevados de creatina quinasa (CK).
d) Atrofia de caudado en Resonancia Magnética Nuclear cerebral.

**454. La mutación se encuentra en el gen:**

a) No existe mutación.
b) Gen VPS13A, que codifica para la proteína coreína.
c) Gen que codifica para la Huntingtina.
d) Gen MTTP, que codifica para la proteína microsomal transportadora de triglicéridos.

**455. ¿Cuál de las siguientes terapias no podría estar indicada en el caso del paciente?**

a) Estimulación cerebral profunda.
b) Antipsicóticos.
c) Fármacos antiepilépticos.
d) Todos pueden emplearse.

**CASOS CLÍNICO 2 PREGUNTAS 456-457**

**Un varón de 43 años, sin antecedentes de interés, debuta con una clínica de intolerancia ortostática con mareo, visión borrosa y debilitada en las piernas al ponerse de pie síntomas que mejoraban en decúbito, posteriormente se añadieron síncopes, nicturia, disfunción eréctil e intolerancia a la luz y al ejercicio.**

**456. En base a tu sospecha diagnóstica, ¿cuál de estos datos NO sería esperable?**

a) El Tilt- test mostró presencia de hipotensión ortostática.
b) A la exploración se aprecia midriasis fija bilateral.
c) En la exploración se aprecia hiperhidrosis.
d) En la exploración motora no se aprecia déficit motor.

**457. Cuál de las siguientes sería el hallazgo más probable según tu sospecha clínica:**

a) Las pruebas autonómicas demuestran un compromiso simpático cardiovascular, cardiovagal, sudomotor y pupilar.
b) Los estudios EMNG demuestran datos de polineuropatía.
c) En la biopsia de piel se objetiva cuantificación anormal de la densidad de fibras amielínicas en la epidermis y dermis.
d) En la biopsia del nervio sural se encuentran depósitos de amieloide.

Osakidetza




## CASOS CLÍNICO 3 PREGUNTAS 458-460

**Mujer de 48 años de edad remitida para evaluación de una ataxia progresiva de la marcha y rigidez de ambas piernas de unos 6 meses de evolución. Tenía antecedentes de un linfoma no Hodgkin tratado con quimioterapia y radioterapia hace 20 años, osteoporosis e historia de tabaquismo con consumo de 15 paquetes-año. La exploración mostró una ataxia de la marcha de tipo sensorial con alteración de la propiocepción y reducción de la sensibilidad vibratoria en las extremidades inferiores, paraparesia espástica con un balance de 4/5 para los flexores de la cadera, hiperreflexia simétrica en EEII y Babinski bilateral. La exploración de la sensibilidad táctil y dolorosa fue normal y la función vesical no estaba afectada. El resto del examen general, neurológico y mental fue normal. No tenía antecedentes familiares de enfermedades neurológicas y la paciente no tomaba ningún medicamento.**

**Las pruebas de laboratorio que incluyeron hemograma completo, panel metabólico, electroforesis, proteína C reactiva, enzima convertidor de angiotensina, VIH, aglutininas para Treponema pallidum, anticuerpos antinucleares, factor reumatoide y vitamina B12, estaban todas ellas dentro de los límites normales. Estudio de LCR: acelular, con proteínas de 76 mg/dL. Los niveles de glucosa y lactato eran normales y no se detectaron bandas oligoclonales en el LCR. Las pruebas de PCR en LCR fueron negativas para el virus del herpes simple 1 y 2, el virus de la varicela-zoster, el citomegalovirus, el virus de Epstein-Barr y el HTLV 1 y 2.**

**La resonancia magnética craneal y medular sin y con contraste no reveló lesiones inflamatorias, atrofia, neoplasias o enfermedades cerebrovasculares. Las tomografías computarizadas de tórax y abdomen con contraste no mostraron signos de neoplasia.**

**Los potenciales evocados motores de los nervios peroneos mostraron latencias de conducción motora central patológicas (derecho 22 ms, izquierdo 24 ms, estándar de laboratorio <17 ms), y resultados normales en los nervios cubitales (derecho 8 ms, izquierdo 7,5 ms; estándar <9 ms). Los potenciales evocados somatosensoriales de los nervios tibiales mostraron latencias patológicas (latencia de onda P40 derecha 50 ms, izquierda 55 ms, estándar de laboratorio <44 ms), mientras que los de los nervios medianos fueron normales (latencia de onda P20 derecha 20 ms, izquierda 18 ms, estándar de laboratorio <22 ms). Los potenciales evocados visuales también eran normales (latencia de onda P100 derecha 115 ms, izquierda 114 ms, estándar de laboratorio <121 ms).**

**458. Considerando los antecedentes, el síndrome de presentación y el tipo de cáncer que más frecuente se asocia a cada uno de los anticuerpos descritos en la pregunta anterior. ¿Qué cáncer esperaríamos encontrar en esta paciente tras la realización de un PET - 18 fluodesoxiglucosa y el examen histológico?**

a) Cáncer de mama.
b) Cáncer de ovario.
c) Linfoma Hodgkin.
d) Cáncer de pulmón de células pequeñas.

**459. Después de la cirugía y la quimioterapia, la ataxia de la marcha mejoró ligeramente durante los siguientes 6 meses, pero la paraparesia espástica no mostró mejoría. ¿Qué otra terapia hubiera considerado de cara a mejorar la alteración de la marcha en esta paciente?**

a) Ninguna. El tratamiento se limita a la cirugía y quimioterapia. No hay alternativas que mejoren el pronóstico funcional de estas personas pacientes.
b) En este caso se trata de un síndrome que probablemente responda al tratamiento. La plasmaféresis o la inmunoglobulina intravenosa (0,4 g/kg al día durante cinco días) suelen ser eficaces para mejorar el estado neurológico.
c) En este caso el enfoque de tratamiento con plasmaféresis o IVIG no se espera que sea efectivo por lo que debería de considerarse el uso de un pulso de corticosteroides seguido de inmunoterapia de forma temprana (p. ej., ciclofosfamida, ciclosporina o rituximab).
d) Decidiría hacer una aproximación secuencial utilizando metilprednisolona IV, plasmaferesis, inmunoglobulina intravenosa seguida de inmunosupresores mantenidos de forma crónica.

**460. Se definen como "fenotipos de alto riesgo" a algunas presentaciones clínicas específicas que casi siempre tienen una etiología paraneoplásica. ¿Cuál de los siguientes NO sería uno de ellos, sino que se trataría de un "fenotipo de riesgo intermedio"?**

a) Síndrome cerebeloso rápidamente progresivo.
b) Mielopatía aislada.
c) Opsoclono-mioclono.
d) Neuronopatía sensorial.

## CASOS CLÍNICO 4 PREGUNTAS 461-464

**Mujer que debutó a los 16 años con mioclonias seguidas de 2 crisis generalizadas tónico clónicas y en esas mismas fechas comenzó a presentar dificultades en la escuela. El EEG y la RM en este momento inicial fueron normales. Se inició tratamiento antiepiléptico con levetiracetam.**

**A los 18 años ingresa por presentar en las últimas semanas episodios repetidos que inicialmente fueron etiquetados de aura migrañosa pero que fueron aumentando en frecuencia hasta hacerse diarios. Además, en el ingreso cuentan que las mioclonías en los últimos meses se habían vuelto diarias. La exploración neurológica mostró una ataxia y un deterioro cognitivo leves. Se le realizan análisis de sangre que no muestran ninguna alteración destacable. En el ingreso el EEG muestra puntas occipitales bilaterales y descargas de polipunta generalizada que se intensifican con la fotoestimulación. En los potenciales evocados visuales las latencias están aumentadas (N1 105 ms, P1 145 ms, N2 184 ms). Se le da de alta con 3 antiepilépticos a pesar de los cuales tiene mioclonías diarias que le confinan a una silla de ruedas.**

**La paciente sigue empeorando progresivamente con disartria, deterioro cognitivo progresivo y crisis epilépticas tónico clónicas cada vez más frecuentes. A los 21 años ingresa por estado epiléptico refractario.**

**La mujer tiene un hermano de 29 años y una hermana de 25 años, ambos sanos. Los padres, no consanguíneos, fallecieron en un accidente de tráfico a los 62 y 57 años estando asintomáticos.**

**Finalmente usted decide realizar una biopsia.**

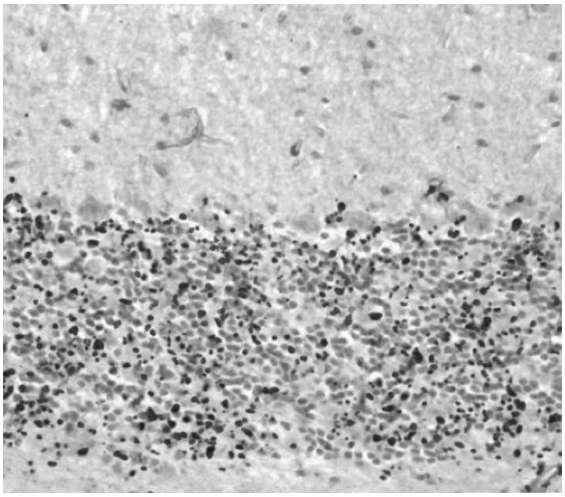

**461. Los depósitos que como vemos se tiñen intensamente en la tinción de ácido peryodico de Schiff (PAS) y que nos llevan al diagnóstico, cuando se encuentran en las neuronas son:**

a) Depósitos intracelulares de poliglucosanos que se localizan en las dentritas.
b) Depósitos lisosomales de colesterol.
c) Depósitos intracelulares de poliglucosanos que se localizan en los axones.
d) Depósitos intracelulares de lipofuscina ceroidea.

**462. Seleccione cuál de los siguientes genes candidatos debería estar incluido en el panel de diagnóstico molecular para confirmar su diagnóstico genéticamente:**

a) CSTB.
b) EPM2B.
c) CLN3.
d) NPC1.

**463. Gracias estas pruebas Vd. ha podido establecer el diagnóstico definitivo y puede dar un consejo genético al hermano mayor de la paciente cuando este le pregunta si debe hacerse la prueba genética para saber si hay riesgo de que el hijo que espera para dentro de unos meses padezca la misma enfermedad. ¿Cuál sería su respuesta?**

a) Se trata de una enfermedad ligada al cromosoma X, y por lo tanto, como el niño es varón está libre de padecer la enfermedad.
b) Se trata de un trastorno recesivo y por lo tanto si él se hace el estudio y tiene un alelo mutado el futuro niño tendrá al menos un 25 % de probabilidad de tener la enfermedad.

c) Se trata de un trastorno dominante, pseudorecesivo y su hijo será portador obligado de la mutación del padre, aunque no se posible predecir ni si presentará la clínica ni cuando lo hará en caso de hacerlo.
d) Se trata de un trastorno de base genética mitocondrial y por lo tanto su hijo está libre de riesgo.

**464. En relación al tratamiento, señale la respuesta correcta:**

a) Se trata de un trastorno neurodegenerativo cuyo único tratamiento es sintomático sobre las crisis y el trastorno conductual.
b) Los complejos de vitamina B pueden ayudar a mejorar el cuadro, asociados a medicación antiepiléptica con efecto antimioclónico.
c) Un régimen terapéutico que contenga carnitina, Coenzima Q, riboflavina y vitamina B puede ayudar a estabilizar la clínica o enlentecer el proceso, pero no es curativo.
d) Las plasmaféresis programadas o el trasplante de hígado pueden detener la evolución del cuadro, aunque no se recuperarán los daños ya establecidos.

## CASOS CLÍNICO 5 PREGUNTAS 465-469

**Ingresa un paciente varón de 74 años desde urgencias por fiebre y bajo nivel de consciencia.**

**En las dos semanas previas había tenido un proceso infeccioso respiratorio que había cursado con tos y rinorrea. Un día antes del ingreso había comenzado con fiebre, somnolencia y confusión por lo que su médico/a de cabecera había iniciado tratamiento con antibiótico (amoxicilina/clavulanico) ante la sospecha de infección respiratoria. En el día del ingreso por la mañana la familia comprueba que no despierta, avisa a emergencias y el paciente es derivado a urgencias.**

**Sin antecedentes relevantes de interés, únicamente cabe mencionar hipertensión arterial en tratamiento con Enalapril 10 mg y dislipemia para la que sigue tratamiento con Simvastatina. El paciente hasta entonces había sido autónomo y activo, cognitivamente preservado.**
**A su llegada a urgencias se comprueba una temperatura de 38,1º, FC 99 lpm y una TA 165/88.**
**La auscultación cardíaca es rítmica, sin soplos. Auscultación pulmonar con algún estertor aislado, sin alteraciones relevantes. Abdomen blando y depresible, con ruidos presentes. Extremidades sin edemas, pulsos conservados. En la exploración neurológica el paciente está con bajo nivel de consciencia, al estímulo doloroso moviliza escasamente extremidad superior izquierda, reflejo cutáneo plantar extensor derecho.**
**En la analítica realizada a su ingreso consta una glucosa de 137 mg/dl, sodio 133 mEq/L, creatinina 1.2 mg/dl, potasio 4 mEq/l y en el hemograma pone en evidencia una cifra de leucocitos de 19.200 *10^3/mm3 con 90 % neutrófilos. Se hace un TAC craneal de urgencia donde se objetivan lesiones hipodensas en ambos hemisferios cerebrales afectando a sustancia blanca, de mayor tamaño en hemisferio izquierdo, sin captación de contraste. Una radiografía de torax de urgencia en plano anteroposterior no demuestra condensaciones parenquimatosas.**

**El estudio de líquido cefalorraquídeo arrojó los siguientes resultados; presión de salida de líquido de 24 mmHg, 120 células (71 %PMN, 29 % L) 15 hematíes, glucosa 95 mg/dl, proteínas 192 mg/dl. Tinción de gram, cultivos aerobio y anaerobios fueron negativos, también PCR multitest para virus neurotropos, bacterias y TBC fueron negativas. La serología de hepatitis B y C, VIH, HTLV y lues fueron negativas. Un perfil bioquímico completo y de autoinmunidad no arrojó alteraciones relevantes.**

**Se completó el estudio con una RM craneal, se adjunta imagen:**

**(1. Secuencia Flair, 2. Secuencia susceptibilidad magnética, 3. T1 Tras gadolinio, 4. Secuencia de difusión)**

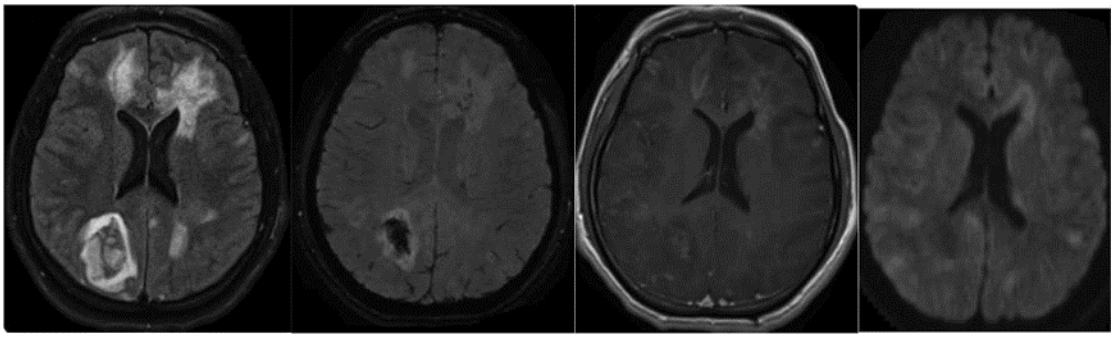

**1** **2** **3** **4**

**465. ¿Qué prueba complementaria solicitaría para continuar con el estudio que nos ayudaría más a orientar el diagnóstico?**

a) Examen de líquido cefalorraquídeo, cultivos y PCR de virus neurotropos.
b) Registro electroencefalográfico
c) Panel de estudio genético de leucodistrofias.
d) Estudio cardiológico incluyendo ecocardiograma.

**466. Ante la clínica del paciente y los resultados de pruebas complementarias expuestas, ¿qué entidad sería más probable?**

a) Enfermedad de Schilder.
b) Encefalomielitis hemorrágica aguda o leucoencefalopatia de Weston Hurst.
c) Enfermedad de Pelizaeus-Merzbacher.
d) Encefalitis aguda por virus herpes simple.

**467. ¿Cuál sería la opción terapéutica más adecuada ante ese diagnóstico?**

a) Tratamiento con Aciclovir a dosis de 10 mg/kg cada 8h durante tres semanas.
b) Corticoterapia, bolos de metilprednisolona 1gr endovenoso al día durante 5 días.
c) Tratamiento antibiótico con antibioterapia de amplio espectro.
d) Inicio de medicación antiepiléptica.

**468. Ante esta sospecha clínica, ¿qué esperaría encontrar en el estudio histopatológico?**

a) Inclusiones esosinofilicas intranucelares en neuronas y glia.
b) Oligodendrocitos aumentados de tamaño con inclusiones intranucleares.
c) Desmielinización, inflamación perivenular y lesiones vasculares con necrosis vascular y exudado de fibrina.
d) Destruccion astrocitaria predominante.

**469. Respecto al pronóstico en pacientes que presentan este proceso, indique la respuesta correcta:**

a) No se han descrito casos de pronóstico fatal en el trascurso de pocos días.
b) A pesar de la gravedad inicial, las personas pacientes recuperan por completo con el tratamiento adecuado en la mayoría de las ocasiones.
c) No se ha descrito el desarrollo posterior de una esclerosis múltiple.
d) Ninguna de las anteriores es correcta.

## CASOS CLÍNICO 6 PREGUNTAS 470-472

**Persona paciente de 58 años que acude a consultas por trastorno de la marcha, deterioro cognitivo y xantomas en el tendón de Aquiles.**

**470. ¿Cuál de estos hallazgos NO esperarías encontrar?**

a) Crisis comiciales.
b) Neuropatía periférica.
c) Cataratas.
d) Catatonia.

**471. ¿Cuál de los siguientes eventos NO se produce en la fisiopatología de la enfermedad?**

a) Acúmulo de colestanol.
b) Incremento de niveles de ácido quenodesoxicólico.
c) Defecto enzimático de esterol 27 hidroxilasa.
d) Herencia autosómica recesiva.

**472. En relación al tratamiento, ¿cuál de las siguientes opciones NO es correcta?**

a) La mejor opción es iniciar tratamiento antes de la aparición de los síntomas en aquellos sujetos con historia familiar.
b) El tratamiento con ácido cólico produce más efectos secundarios.
c) El tratamiento con ácido quenodesoxicólico es el tratamiento más eficaz.
d) El tratamiento a largo plazo puede mejorar la función neurológica o incluso resolver xantomas intracraneales.

## CASOS CLÍNICO 7 PREGUNTAS 473-476

**Varón de 60 años sin antecedentes neurológicos previos, con historia previa de hipertensión arterial crónica desde hace 15 años, en tratamiento antihipertensivo (Olmesartan). Acude al servicio de Urgencias por cuadro de 12 horas de evolución de cefalea intensa holocraneal, náuseas y vómitos. No ha presentado otra sintomatología neurológica acompañante ni disminución del nivel de conciencia. La exploración física general muestra TA 150/90. Exploración neurológica sin hallazgos patológicos. Estudios analíticos de urgencias: hemograma, bioquímica y estudio de coagulación normales.**

**Se le realiza TC craneal de urgencia sin contraste, evidenciando imagen de hiperdensidad perimesencefálica con extensión a cisterna supraselar, prepontina, ambos ángulos pontocerebelosos y cisterna magna, con mínimo componente intraventricular. El diagnóstico clínico es Hemorragia Subaracnoidea perimesencefálica.**

**473. ¿Cuál sería la siguiente actuación?**

a) Realización de PL con el fin de confirmar la presencia de HSA.
b) Actuación sobre Presión Arterial de forma urgente.
c) Valoración por parte de Neurorradiología.
d) Realización de AngioTC con el fin de descartar dilataciones aneurismáticas.

**474. Una de las siguientes afirmaciones sobre la hemorragia perimesencefálica NO es correcta:**

a) La evolución clínica suele ser benigna.
b) Representa un número importante de las HSA idiopáticas.
c) La causa habitual es la rotura de una vena superficial cerebelosa.
d) Por lo general se acompaña de una baja tasa de vasoespasmo.

**475. Para plantear el diagnóstico de hemorragia perimesencefálica se incluyen los siguientes criterios EXCEPTO uno:**

a) Buena puntuación en Escala de Glasgow y Hunt-Hess.
b) Epicentro de la hemorragia inmediatamente anterior al mesencéfalo.
c) Extensión únicamente al aspecto posterior de la cisura interhemisférica.
d) Presencia mínima de hematoma intraparenquimatoso.

**476. Tras realizar todos los estudios diagnósticos podemos encontrar en algunos casos los siguientes procesos etiológicos EXCEPTO uno:**

a) Aneurisma vertebrobasilar.
b) Aneurisma de arteria cerebral media.
c) Malformaciones arteriovenosos en fosa posterior.
d) Fístulas durales arteriovenosas.

## CASOS CLÍNICO 8 PREGUNTAS 477-481

**Mujer de 55 años que acude a urgencias por presentar a lo largo de unas horas, desde esa mañana, cervicalgia intensa irradiada a ambos brazos y manos, con sensación de acorchamiento, pero que a lo largo de las horas se ha acompañado de debilidad en miembro inferior derecho y retención aguda de orina. Durante su estancia en urgencias, la paciente empeora gradualmente, de forma que es incapaz de elevar ambos miembros inferiores contra gravedad, apenas sobre plano. La paciente no tiene antecedentes de interés, no es fumadora ni tiene hábitos tóxicos; su única medicación concomitante es un esteroide sintético que toma desde hace un año como terapia hormonal sustitutoria para la menopausia.**

**En la exploración, es evidente una debilidad de predominio distal en miembros superiores y una paraparesia grave con balance motor 2/5. Refiere hipoestesia tactoalgésica por debajo de C5/C6, pero nota mejor tacto ligero que pinchazo, y nota sensibilidad vibratoria y artrocinética por debajo de ese dermatoma.**

**Se le realiza una RM medular, que muestra en (A) imagen sagital T2 con hiperintensidad en parte ventral de médula cervical desde C3 hasta D1; en (B) y (C) imágenes en plano transversal T2 con hiperintensidad en parte ventral, en ambas astas anteriores, conformando el signo radiológico de «ojos de serpiente» (u «ojos de lechuza»); en (D), imagen transversal de secuencia de difusión en médula que muestra restricción de la difusión en parte ventral medular.**

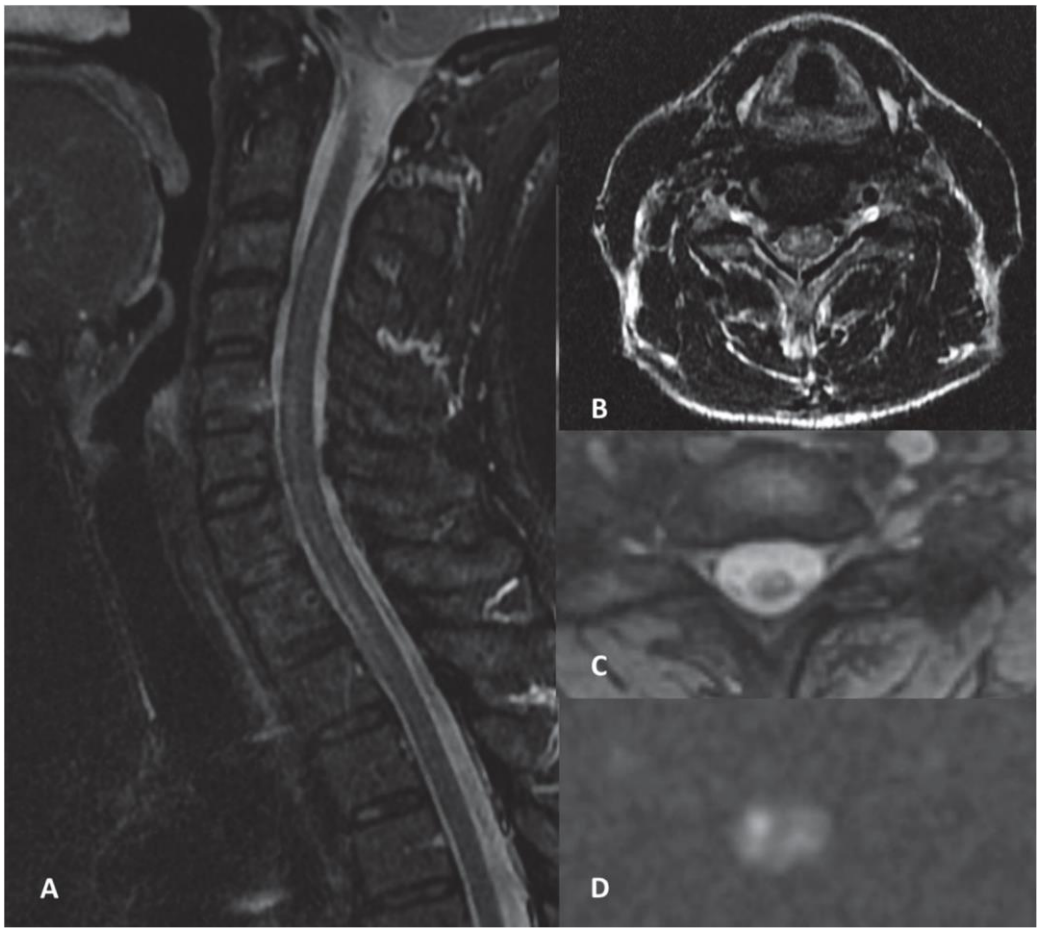


**477. ¿Cuál de los siguientes síndromes clínicos se ajusta más a la descripción clínica de la paciente?**

a) Síndrome de arteria espinal anterior.
b) Síndrome de arteria espinal posterior.
c) Síndrome medular transverso.
d) Síndrome de Brown-Séquard.

**478. El signo radiológico de «ojos de serpiente» u «ojos de lechuza» es, a menudo, visible en los infartos de médula espinal, pero no es patognomónico. Indique en cuál de los siguientes es también posible encontrarlo:**

a) Mielopatía compresiva espondiloartrósica.
b) Enfermedad de Hirayama.
c) Esclerosis lateral amiotrófica.
d) En todas las anteriores.

**479. Una de las siguientes etiologías que se relatan es MENOS probable que sea la causante en este caso. Indique cuál:**

a) Disección de arteria vertebral.
b) Trombofilia.
c) Malformación vascular.
d) Abuso de óxido nitroso.

**480. Respecto del estudio etiológico del caso, una de las siguientes afirmaciones es FALSA. Indique cuál:**

a) La frecuencia con la que se demuestran embolismos de origen cardiaco es muy inferior a la de los ictus cerebrales.
b) La causa más frecuentemente identificable es la enfermedad aórtica.
c) La disección vertebral es una causa a tener presente particularmente cuando se afectan los segmentos cervicales.
d) Con un estudio adecuado, se identifica la causa en más de 2/3 de las personas pacientes.

**481. Una de las siguientes afirmaciones sobre el tratamiento de la paciente NO es cierto. Indique cuál:**

a) El drenaje lumbar de líquido cefalorraquídeo se ha usado en pacientes con infarto medular tras un procedimiento quirúrgico aórtico.
b) La fibrinólisis intravenosa está indicada en base a ensayos clínicos aleatorizados doble ciego.
c) La antiagregación y/o anticoagulación están indicadas en caso de disección de arteria vertebral.
d) El uso de corticoesteroides está indicado siempre que se sospeche vasculitis o causa autoinmune, con la precaución de que están descritos empeoramientos en casos de mielopatías debidas a malformaciones vasculares que han sido tratadas con éstos.

## CASOS CLÍNICO 9 PREGUNTAS 482-485

**Se trata de un varón de 25 años sin antecedentes personales de interés, sin tratamientos habituales ni hábitos tóxicos que consulta por un cuadro progresivo de dolor muscular junto con intolerancia el ejercicio físico moderado que se ha acentuado en el último año apareciendo la clínica incluso cuando sube y baja escaleras. La sintomatología desaparece tras cesar la actividad física. La exploración neurológica es normal. El paciente aporta una analítica con hemograma, función hepática, tiroidea e ionograma dentro de la normalidad destacando únicamente unos valores de la creatinina cinasa (CK) de 2.290 U/l. Ante la sospecha clínica usted realiza un test de isquemia antebraquial con muestra una curva plana de láctico y pirúvico y aumento del amonio. Tras el resultado decide realizar una RM muscular cuyos resultados ve en la figura 1 y una biopsia muscular cuyo histoquímico para la actividad de la fosforilasa se muestra en la figura 2.**

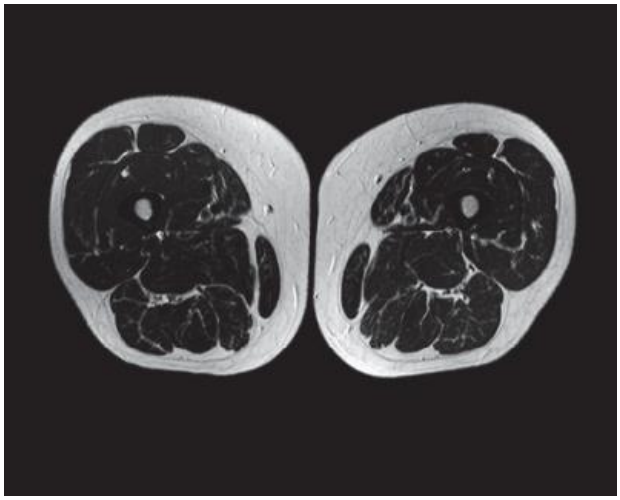

**FIGURA 1**



**FIGURA 2**

**482. ¿Qué afirmación es correcta respecto a los resultados de la RM muscular y el estudio histoquímico de la biopsia del paciente?**

a) En la RM muscular no se encontraron datos inflamatorios y el estudio histoquímico mostró la ausencia de actividad de la fosforilasa.
b) En la RM muscular no se encontraron datos inflamatorios y el estudio histoquímico mostró actividad de la fosforilasa.
c) En la RM muscular se encontraron datos inflamatorios y el estudio histoquímico mostró la ausencia de actividad de la fosforilasa.
d) En la RM muscular se encontraron datos inflamatorios y el estudio histoquímico mostró actividad de la fosforilasa.

**483. De entre los siguientes, ¿cuál le parece que es el diagnostico más probable?**

a) Glucogenosis del tipo II.
b) Glucogenosis tipo IV.
c) Glucogenosis tipo V.
d) Glucogenosis tipo VII.

**484. El mecanismo de herencia de esta enfermedad es:**

a) Autosómico recesivo.
b) Recesivo ligado al X.
c) No es una enfermedad hereditaria.
d) Autosómica dominante.

**485. En relación con el tratamiento, señale la respuesta correcta:**

a) Se trata de una terapia de restitución enzimática.
b) Se recomienda el tratamiento bezafibrato.
c) El tratamiento principal incluye el tratamiento dietético y la actividad física aeróbica de intensidad moderada
d) Las respuestas b) y c) son correctas.

## CASOS CLÍNICO 10 PREGUNTAS 486-487

**Un hombre de 51 años acude a consulta de neurología por un cuadro de 3 semanas de evolución de dolor lumbar y radicular intenso, de predominio nocturno, que se irradia hacia ambas extremidades inferiores y no cede con antiinflamatorios convencionales. El paciente recuerda haber presentado una lesión cutánea eritematosa en el muslo (que desapareció sola) tras realizar senderismo dos meses atrás. En la exploración física actual se evidencia una parálisis facial periférica derecha de instauración reciente y asimetría en los reflejos rotulianos. Se realiza una punción lumbar cuyos hallazgos en el líquido cefalorraquídeo (LCR) muestran: pleocitosis linfocítica moderada (140 células/µL), hiperproteinorraquia (1.2 g/L), glucorraquia normal.**

**486. ¿Cuál es el diagnóstico clínico-sindrómico más probable y la prueba fundamental para su confirmación paraclínica?**

a) Meningitis carcinomatosa; se confirma mediante citología de flujo seriada en tres muestras de LCR.
b) Síndrome de Guillain-Barré; se confirma mediante la demostración de la disociación albúmino-citológica en el LCR y un estudio de conducción nerviosa desmielinizante.
c) Neuroborreliosis: se confirma mediante la demostración de la síntesis intratecal de anticuerpos específicos frente a Borrelia burgdorferi.
d) Radiculopatía compresiva lumbosacra bilateral severa; se confirma mediante resonancia magnética lumbar urgente para descartar un síndrome de cola de caballo.

**487. En el caso de la pregunta anterior, ¿cuál sería el tratamiento de elección?**

a) Ceftriaxona IV.
b) Doxiciclina oral.
c) Inmunoglobulinas IV.
d) Cirugía de descompresión vertebral.

**CASOS CLÍNICO 11 PREGUNTAS 488-489**

**Un varón de 34 años, sin antecedentes de interés, acude al servicio de urgencias por un cuadro de 48 horas de evolución de debilidad muscular progresiva en ambas piernas, que en las últimas 12 horas se ha extendido a los brazos, impidiéndole levantarse de la silla. Refiere parestesias distales leves en manos y pies. Diez días antes presentó un cuadro de gastroenteritis autolimitada. A la exploración neurológica destaca una tetraparesia flácida simétrica (fuerza proximal 2/5 y distal 3/5 en extremidades inferiores; fuerza 4/5 generalizada en extremidades superiores) con arreflexia osteotendinosa global, y leve paresia facial derecha. No presenta nivel sensitivo claro. Se realiza una punción lumbar inmediata que revela una glucosa normal, proteínas de 42 mg/dL (rango de referencia menor de 45 mg/dL) y 2 leucocitos/mm³.**

**488. Teniendo en cuenta la sospecha clínica y los posibles diagnósticos diferenciales en esta fase hiperaguda, ¿cuál de las siguientes afirmaciones es correcta?**

a) La ausencia de disociación albúmino-citológica en el LCR es frecuente durante los primeros 3 a7 días desde el inicio de los síntomas en el SGB, por lo que un que un resultado normal no invalida el diagnóstico en este momento.
b) El hallazgo de proteínas normales en el líquido cefalorraquídeo (LCR) descarta el diagnóstico de SGB, por lo que se debe priorizar la búsqueda de una mielitis transversa aguda mediante RM medular urgente
c) Si el paciente presentara una pleocitosis marcada en el LCR (mayor de 50 células/mm³), el diagnóstico de SGB típico seguiría siendo la primera opción si cumple el resto de criterios.
d) La presencia de arreflexia global y debilidad simétrica ascendente descarta por completo un botulismo alimentario o una miastenia gravis hiperaguda, haciendo innecesaria cualquier otra prueba complementaria.

**489. El paciente anterior, en su tercer día de evolución, ha progresado levemente (fuerza 3/5 proximal en brazos, precisa dos apoyos para deambular). Su capacidad vital forzada (CVF) es de 3.2 litros (80% de su valor teórico esperado), presenta una leve disfagia y mantiene estabilidad hemodinámica. Teniendo en cuenta el escenario clínico, ¿cuál es la conducta terapéutica y pronóstica más adecuada en este momento?**

a) Dado que el paciente aún mantiene la capacidad de deambular con ayuda y su función respiratoria es normal (CVF 80%), se debe adoptar una conducta de vigilancia estrecha en la planta de neurología y retrasar el inicio de inmunoterapia hasta que se documente un empeoramiento clínico significativo.
b) Se debe iniciar tratamiento inmediato con Inmunoglobulinas Intravenosas (IGIV) o tras terminar el ciclo de IGIV el paciente continúa empeorando, la guía Plasmaféresis por igual, ya que ambas opciones han demostrado eficacia equivalente; si tras terminar el ciclo de IGIV el paciente continúa empeorando, las guías clínicas avalan pautar un ciclo inmediato de plasmaféresis para rescate terapéutico.
c) Debe iniciarse tratamiento inmediato con IGIV o Plasmaféresis. Factores como la progresión rápida de la debilidad (menos de 7 días), la presencia de diarrea previa por Campylobacter jejuni y una edad mayor son determinantes clave que empeoran el pronóstico de recuperación de la marcha a los 6 meses.

d) El tratamiento de elección en esta fase hiperaguda combina un bolo de metilprednisolona con la intravenosa junto con el ciclo de IGIV, ya que la terapia combinada acelera el tiempo de retirada de la ventilación mecánica en comparación con la inmunoglobulina de forma aislada.

## CASOS CLÍNICO 12 PREGUNTAS 490-491

**Un varón de 49 años presenta una miastenia gravis generalizada de 6 meses de evolución, con anticuerpos anti-AChR positivos. El TC de tórax es normal para su edad. El estudio inmunológico ampliado informa de la presencia de anticuerpos anti-titina positivos.**

**490. ¿Cuál de las siguientes afirmaciones es correcta respecto a la implicación clínica de este hallazgo?**

a) Indica una alta probabilidad de asociación con un carcinoma pulmonar microcítico.
b) Predice una evolución benigna con escasa necesidad de fármacos inmunosupresores.
c) Constituye una indicación absoluta de timectomía.
d) Asocia un mayor riesgo de timoma oculto y una evolución clínica más grave.

**491. En relación con el manejo terapéutico y el pronóstico a largo plazo del paciente anterior, ¿cuál de las siguientes estrategias es la más adecuada?**

a) Iniciar terapia inmunosupresora combinada precozmente.
b) Realizar recambios plasmáticos mensuales sistemáticos.
c) Mantener tratamiento exclusivo con piridostigmina.
d) Indicar timectomía extendida de forma preferente.

## CASOS CLÍNICOS DE PREGUNTA ÚNICA

**492. Una persona paciente de 50 años de origen antillano consulta por un cuadro de hipoestesia severa de evolución tórpida en territorio cubital derecho. En la exploración general se detecta una lesión dérmica indolora cuya imagen se muestra en la foto. ¿Cuál sería su actitud a seguir para llegar al diagnóstico?**

a) Realizar una serología de Borrelia Burgdoferi en suero y LCR.
b) Realizar una serología frente a la proteína PGL-1.
c) Realizar una biopsia de la lesión.
d) Realizar una prueba un FTA-Abs y un RPR en suero seguido de VDRL y FTA-Abs en LCR.



**493. Para evaluar la diseminación de las lesiones de sustancia blanca en un niño de 8 años que presenta la imagen inferior, se utiliza una escala que puntúa de 1 a 34 (escala de Loes). ¿A qué enfermedad nos estamos refiriendo?**

a) Esclerosis múltiple infantil pseudotumoral (forma de Warburg).
b) Síndrome PRES.
c) Adrenoleucodistrofia ligada a mutaciones en el gen ABCD1.
d) Leucoencefalopatia multifocal progresiva.

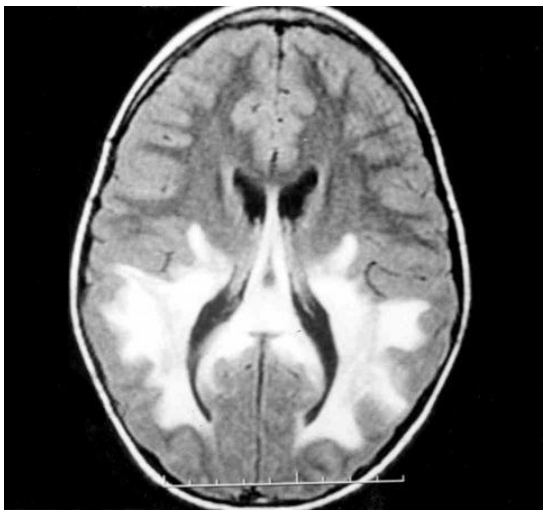

**494. Una mujer de 39 años presenta un cuadro de deterioro cognitivo- conductual de 2 meses de evolución. En la exploración presenta inestabilidad, habla incoherente y muy disártrica con espasticidad generalizada. La RM craneal muestra la siguiente secuencia de imágenes de RM, una tomada al inicio y otra, dos semanas después. Señale cuál sería su primera sospecha diagnóstica:**

a) Enfermedad de Kufs.
b) Enfermedad de Creutzfeldt-Jakob.
c) Enfermedad de Leigh de la persona adulta.
d) Enfermedad de Wilson.

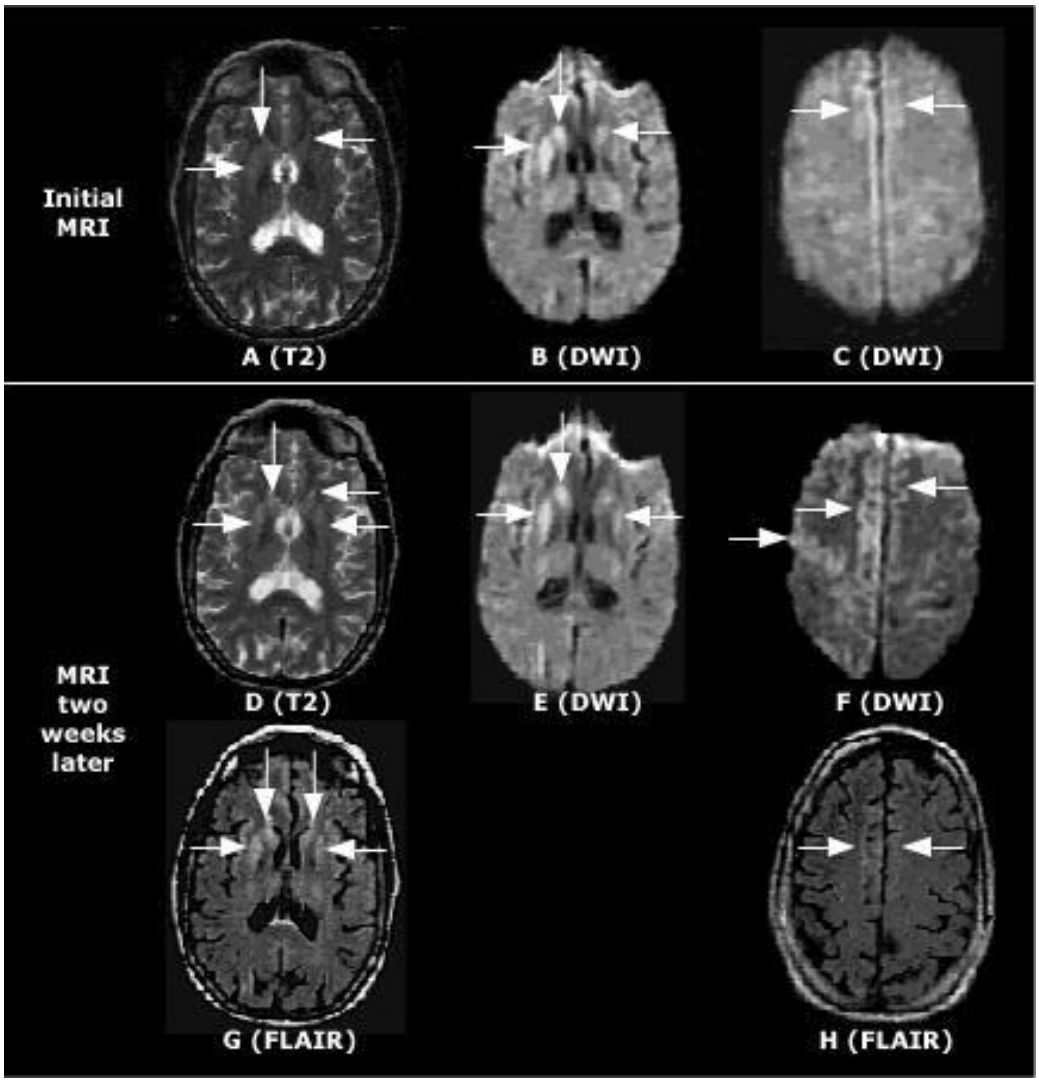

**495. Un paciente varón de 50 años es traído al hospital por presentar un cuadro confusional durante su trabajo como conductor de autobús. En la exploración el paciente se muestra bradipsíquico sin otra focalidad. En la analítica presenta una hipercalcemia moderada. La imagen del fondo de ojo nos muestra el siguiente aspecto. ¿Cuál de las siguientes aproximaciones diagnósticas considera más probable?**

a) Metástasis óseas y cerebrales de un carcinoma pulmonar.
b) Una secreción ectópica de vitamina D.
c) Una encefalitis límbica.
d) Un hiperparatiroidismo ectópico paraneoplásico.

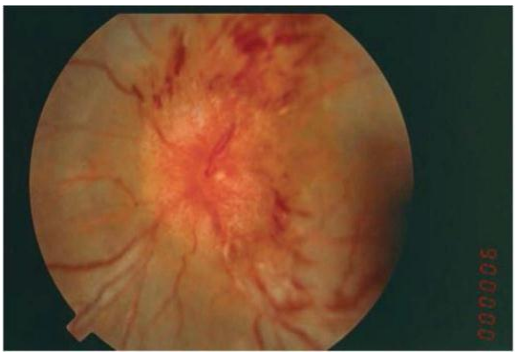

**496. Un paciente varón soltero de 62 años de origen colombiano pero residente desde hace 30 años en nuestro país, con antecedentes de consumo excesivo de alcohol, fumador importante, acude a urgencias del hospital por presentar una crisis parcial secundariamente generalizada. Desde hace 1 semana presentaba febrícula, mal estado general atribuida a un cuadro gripal. 2 semanas antes había sido sometido a una intervención odontológica para colocarle un implante. Se le practica un TAC en urgencias que se muestra en la imagen inferior. Señale qué actitud diagnóstica cree que puede ser más rentable:**

a) Solicitar una espectroscopia de la lesión y pedir un TAC torácico-abdominal.
b) Determinar si es un paciente seropositivo para virus HIV y solicitar serología de toxoplasma.
c) Solicitar hemocultivos seriados y realizar una ecocardiografía urgente.
d) Pedir una RX de partes blandas en miembros inferiores.

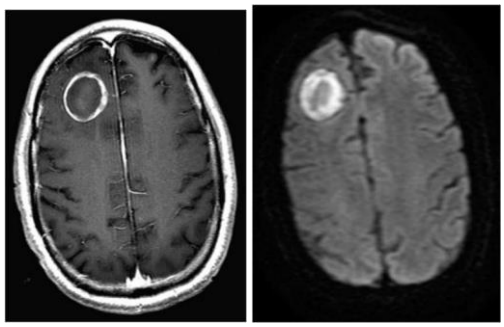

**497. Varón de 75 años, sin antecedentes de interés, que sufre un cuadro febril agudo con tª de 38.5 de 2 días de evolución, que evoluciona con confusión y estupor progresivo y crisis epilépticas por lo que ingresa en la UCI del hospital. Se practica una RM cuya imagen es la que se muestra y a continuación, se practica una punción lumbar que da salida a un LCR a presión, ligeramente xantocrómico con unas proteínas de 200 mg%, 540 células de predominio linfocitario con glucosa de 65 mg%. ¿Qué prueba se solicita que orientará el diagnóstico?**

a) Una determinación de ADA.
b) Una PCR de Herpes Virus.
c) Una nueva RM con espectroscopia.
d) Una determinación de ácido láctico en LCR.

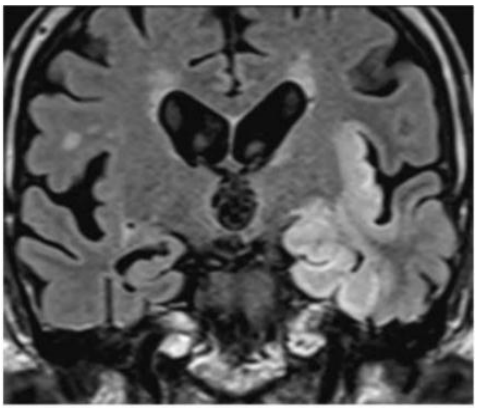

**498. Una mujer de 40 años tuvo una fractura de radio hace 3 meses sin signos ni síntomas neurológicos. Tras la cirugía e inmovilización del brazo varias semanas, presentó disestesias como ardor y alodinia en toda la mano y el antebrazo distal. La mano estaba hinchada, roja y sudorosa y con limitación del movimiento. La piel era delgada y brillante. ¿Cuál de los siguientes procedimientos está más validado para el diagnóstico de la condición sospechosa?**

a) Electromiografía.
b) Respuesta al bloqueo simpático lumbar.
c) Historia y exploración clínica.
d) Gammagrafía ósea.

**499. Una mujer de 54 años con diagnóstico de esclerosis múltiple en tratamiento activo con natalizumab durante los últimos 28 meses acude a la consulta por un cuadro progresivo de 3 semanas de evolución. Refiere hemiparesia izquierda leve, alteraciones cognitivas sutiles (dificultad para concentrarse) y un defecto campimétrico visual. No presenta fiebre, cefalea ni signos meníngeos. Se solicita una resonancia magnética cerebral (cuyas secuencias FLAIR y DWI axiales se muestran en las imágenes), la cual revela lesiones confluentes hiperintensas en la sustancia blanca subcortical que comprometen las fibras en U, localizadas principalmente en la región parieto-occipital blateral de predominio derecho, sin efecto de masa ni captación de contraste. ¿Cuál es el paso diagnóstico más adecuado y específico para confirmar la principal sospecha clínica?**

a) Realizar una biopsia cerebral estereotáxica de la lesión para identificar inclusiones intranucleares en oligodendrocitos.
b) Determinar el título de anticuerpos IgG contra el virus JC en suero mediante ensayo ELISA.
c) Realizar una punción lumbar para la detección cualitativa o cuantitativa de ADN del virus JC mediante PCR en líquido cefalorraquídeo.
d) Suspender inmediatamente el natalizumab e iniciar recambio plasmático terapéutico (plasmaféresis) de forma empírica.

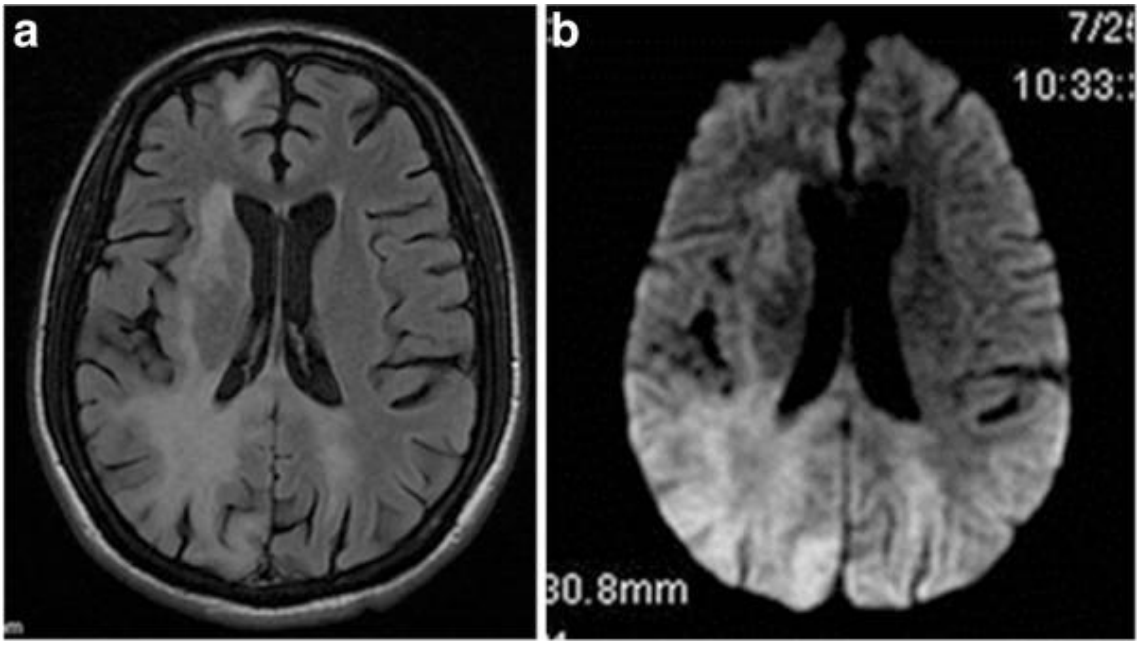

**500. Una mujer de 29 años acude a urgencias por un cuadro de 4 días de evolución de pérdida de agudeza visual subaguda y dolor con los movimientos oculares en el ojo derecho. En la exploración neurooftalmológica se objetiva una agudeza visual de 20/100 en el ojo afectado, un defecto pupilar aferente relativo (DPAR) derecho y una disminución marcada en la percepción de los colores. El examen del fondo de ojo es normal. La resonancia magnética (RM) de órbitas muestra un aumento de señal en la secuencia T2 y captación de gadolinio confinada al segmento intraorbitario del nervio óptico derecho, sin lesiones desmielinizantes en el parénquima cerebral. En este caso, ¿cuál sería el esquema terapéutico inicial más adecuado para acelerar la recuperación visual y disminuir la tasa de recurrencia o progresión a corto plazo?**

a) Metilprednisolona 1 g/día por vía intravenosa durante 3 a 5 días, seguida o no de una pauta descendente de prednisona oral.
b) Prednisona oral a dosis bajas (1 mg/kg/día) durante 14 días para evitar los riesgos de la hospitalización.
c) Iniciar de forma inmediata terapia modificadora de la enfermedad (TME) con un anticuerpo monoclonal anti-CD20 (ej. Ocrelizumab).
d) Realizar recambio plasmático terapéutico (plasmaféresis) de primera línea durante 5 sesiones consecutivas.


epe
ope