Osakidetza




# *NEUROKIRURGIAKO FAKULTATIBO ESPEZIALISTA MEDIKOA*

## GALDERAK

**1.- Goiko zerebelo-arteriak egitura hauek irrigatzen ditu, BAT IZAN EZIK:**

a) Zerebeloaren aurpegi tentoriala.
b) Goiko kolikuluak.
c) Nukleo zerebeloso sakonak.
d) Goiko enbor-entzefaloa.

**2.- Honako egitura hauetatik, zein da muga anatomiko fidagarriena ebakuntza aurreko EM axialean eskuaren eremu motorra identifikatzeko?**

a) Pars marginalisa.
b) Bihurgune angeluarra.
c) Bihurgune prezentralaren hand knoba.
d) Ildo intraparietala.

**3.- Sistema piramidalari dagokionez, baieztapen hauetako bat EZ da ZUZENA:**

a) Zuntz piramidal gehienek jarduera motorra errazten dute.
b) Zuntz piramidalen proportzio txiki batek jarduera motorra inhibitzen du.
c) Piramide-zuntz gehienak Betz-en motoneuronetan sortzen dira, eremu motor primarioan (Broadmann-en 4. eremua).
d) Zuntz gehienak Broadmann-en 6. Aurreko eremuan eta eremu parietaletan sortzen dira.

**4.- Kornea-erreflexuari dagokionez, honako hau egia da:**

a) Aldebiko absentziak ez du beti esan nahi garun-enborreko lesiorik dagoenik.
b) Begi estimulatuaren kliskatzea da erantzun normala.
c) Bi begietan kliskatzerik ez egoteak estimulatutako aldearen adar eferentearen erasana dagoela esan nahi du.
d) Erreflexu honek balio kliniko eskasa du, espezifikotasunik ezagatik.

**5.- Mututasun azinetikoari dagokionez:**

a) Pazientea geldirik dago, iratzarraldi-loaldi zikloak kontserbatu gabe.
b) Gorputz-adarren espastizitatearekin edo zurruntasunarekin lotzen da.
c) Batzuetan, pazienteek jarduera kognitiboren bat izaten dute.
d) Aurrealdeko eskualde erdi-basaletako, zinguluko eta sistema linbikoko aldebiko lesio handien ondorioz gertatzen da.

**6.- Zein da hipertentsio endokranialaren kausarik ohikoena?**

a) Jatorri aneurismatikoko odoljario subaraknoideoa.
b) Garuneko tumorea.
c) Hidrozefalia.
d) Traumatismo entzefalikoa.

**7.- Zein da hipotentsio endokranialaren kausarik ohikoena?**

a) LZRaren fistula.
b) Ziztada lunbarra.
c) Bentrikulu/gerrialde-peritoneoko deribazioa.
d) Kraniotomia.

**8.- Honako hau da garezur barneko presioa (GBP) neurtzeko sistema zehatzena:**

a) Bentrikulu barneko kateterra.
b) Sentsore fibro-optiko intraparenkimatosoa.
c) Transduktore subdurala.
d) Transduktore subaraknoideoa.

**9.- Honako hau da anestesia aurreko azterketa klinikoaren alderdirik erabakigarriena:**

a) Pazientearen arnasbidearen balorazioa.
b) Ebakuntza aurreko errutinaren azterketa analitikoak.
c) Azterketa erradiologiko osagarriak.
d) Pazientearen elektrokardiograma (EKG).

**10.- Paziente batek giltzurrun-gutxiegitasun kronikoa badu eta ebakuntza neurokirurgikoa egin behar bazaio, hauetako zein farmako baztertuko dugu haren deskonpentsazioa prebenitzeko?**

a) Kaltzioaren antagonistak (nimodipinoa eta antzekoak).
b) Antibiotiko makrolidoak.
c) Angiotentsinaren entzima bihurtzailearen inhibitzaileak.
d) Esteroideak.

**11.- Atzeko hobira sartzeko posizio eseria kontraindikatuta dago egoera hauetan, batean IZAN EZIK:**

a) Kakexian.
b) Gaixotasun kardiobaskular larrian.
c) Foramen obal iraunkorrean.
d) Hiperbolemian.

**12.- Hauek dira enbolismo gaseosoa diagnostikatzeko metodorik sentikorrenak:**

a) Larruazalaren zeharreko oximetria, eta kapnografia.
b) Ekokardiografia eta doppler transesofagikoak.
c) Masa-espektrometria eta Doppler transtorazikoa.
d) Estetoskopio esofagikoa eta eskuineko kateter atriala.

**13.- Zein da heriotza-kausa ohikoena atzeko hobiko interbentzioetan?**

a) Alboko infartu pontinoa, aurre-beheko zerebelo-arteriaren (AICA) erasanagatik.
b) LZRaren fistularen ondoriozko meningitis sekundarioa.
c) Xurgapen-pneumonia.
d) Enbolismo gaseosoa.

**14.- Cushing-en sindromea duten pazienteek zenbait alterazio metaboliko dituzte, eta komeni da horiek zuzentzea, kirurgiari begira. Horien artean, honako hauek nabarmentzen dira:**

a) Hipobolemia
b) Hiperkaliemia.
c) Alkalosi metabolikoa eta hipokaliemia.
d) Azidosi metabolikoa.

**15.- Garuneko edema mota hauetako baten ezaugarria da zelulaz kanpoko likidoaren bolumena gutxitzea. Zein da?**

a) Edema interstiziala.
b) Edema osmotikoa.
c) Edema basogenikoa.
d) Edema zitotoxikoa.

**16.- Garuneko tumoreen lehen sailkapen histologikoaren egilea:**

a) Bailey eta Cushing.
b) Tooth.
c) Virchow.
d) Scherer.

**17.- Hemangioperizitomek honako ezaugarri histologiko hauek dituzte, bat IZAN EZIK:**

a) Zelula-dentsitate handia.
b) EMA (mintzaren antigeno epiteliala) positiboak dira.
c) Erretikulina peribaskular eta perizelular ugaria dute.
d) Bimentina-positiboak dira.

**18.- Meduloblatomen anomalia zitogenetiko ohikoena:**

a) 17. kromosoman heterozigositatea galtzea.
b) P-53 genearen mutazioa.
c) Mdm-2 genearen anplifikazioa.
d) APC genearen mutazioa.

**19.- Gadolinoa emateak nabarmendu egiten ditu EMNko irudiak, eta areago nabarmentzen dira honako hauetan:**

a) T1 sekuentzietan.
b) T2 sekuentzietan.
c) FLAIR sekuentzietan.
d) Difusio-sekuentzietan.

**20.- Meningiomek EMNan honako ezaugarri hauek izan ohi dituzte, bat IZAN EZIK:**

a) Substantzia grisarekiko isointentsuak dira T1ean.
b) Substantzia grisarekiko isointentsuak dira T2an.
c) Gadolinioa uniformeki hartzen dute.
d) Tumorearen ertzetan zehar kontrastea hartzen duen loditze durala dute.

**21.- Nerbio-eroapenaren azterketetan, potentzialen zabaltasunak hauxe islatzen du:**

a) Nerbio-zuntz funtzionatzaileen kopurua eta tamaina.
b) Mielinaren kantitatea eta osotasuna.
c) Distantzia nodala eta internodala.
d) Pazientearen adina.

**22.- H erreflexua:**

a) Erreflexu polisinaptiko espinala da.
b) Belaunean nerbio peroneoari estimulazio azpimaximoa emanez lortzen da.
c) Erreflexu akileoaren analogoa da.
d) Ez du uzten eroankortasuna arku erreflexu osoan zehar aztertzen.

**23.- Tumore epidermoide espinalek honako ezaugarri hauek dituzte:**

a) OTAn LZRaren antzeko dentsitatea dute.
b) EMNan isointentsuak izaten dira T1ean.
c) Ez dira nabarmentzen gadolinioa eman ondoren.
d) Difusio areagotua erakusten dute.

**24.- Honako substantzia hauek hesi hemato-entzefalikoaren iragazkortasuna handitzen dute, batak IZAN EZIK:**

a) Progesteronak.
b) Peptido natriuretikoak.
c) Bradikininak.
d) 5-Hidroxitriptaminak (5-HT).

**25.- Aldebakarreko nistagmoa honako honen ezaugarria da:**

a) Eremu tegmentaleko lesioena.
b) Lesio bestibular ipsilateralarena.
c) Erdiko edo beheko eremu pontinoko lesioena.
d) Lesio dientzefaliko ipsilateralarena.

**26.- Disfuntzio hemisferiko bilateralaren ondorioz komatoso dagoen paziente batekin ur hotza erabiltzen badugu aldebakarreko estimulazio bestibularra lortzeko, zer ekarriko du horrek?**

a) Konjugatu gabeko desbiderapen tonikoa alde kontralateralerantz.
b) Desbiderapen toniko konjugatua alde ipsilateralerantz.
c) Desbiderapen toniko konjugatua alde kontralateralerantz.
d) Konjugatu gabeko desbiderapen tonikoa alde ipsilateralerantz.

**27.- Goranzko zerebelo-herniatzearen ezaugarri dira zeinu kliniko hauek, bat IZAN EZIK:**

a) Kontzientzia-maila murriztea.
b) Bertigoa, goragalea eta gorakoak.
c) Arnasketa ataxikoa.
d) Begien goranzko desbideratze konjugatua.

**28.- Nork sartu zuen kirurgia endoskopiko pituitarioa praktika klinikoan?**

a) Dandyk.
b) Mixter-ek.
c) Guiot-ek.
d) Fukushimak.

**29.- Patologia transesfenoidalean, endoskopiak mikrokirurgiaren aldean honako abantaila hauek ditu, bat IZAN EZIK:**

a) Ikuspegi panoramikoa.
b) Argiztapen hobea.
c) Irudiaren distortsio txikiagoa.
d) Sudur-hobietako mukosa eta ehunetarako trauma txikiagoa.

**30.- Ebakuntzaondoko EMNaren arabera, teknika kirurgiko honek gradu altuko gliomen erresekzio osatuena erakutsi du:**

a) Neuronabigazio-tekniken erabilerak.
b) Ebakuntza barneko ultrasonografiaren erabilerak.
c) Ebakuntza barneko EMNaren erabilerak.
d) Azido 5-aminolebulinikoaren (5-ALA) erabilerak.

**31.- Baieztapen hauetatik zein EZ da zuzena kiste neuroenterikoei dagokienez?**

a) Urdail-hesteetako mukosaz estalita daude, baina ez arnas mukosaz.
b) Haien kokapen infratentoriala ohikoagoa da supratentoriala baino.
c) Pediatria-adinekoetan meningitis gisa ager daitezke.
d) Histologikoki kiste koloideen berdinak izan daitezke.

**32.- Adierazi aukera ZUZENA Silvioren akueduktu-estenosiari dagokionez:**

a) Russel-en arabera, akueduktuko sortzetiko hiru estenosi mota daude.
b) Hidrozefalia tetrabentrikularra eragiten du.
c) Helduen bat-bateko heriotza-kausa bat da.
d) Papiledema ezohiko zeinua da.

**33.- Adierazi zein den aukera ZUZENA displasia septo-optikoari dagokionez:**

a) Batzuetan, harekin batera, hazkunde-hormonaren (GH) hiposekrezioa gertatzen da.
b) Holoprosoentzefaliaren modu ez hain larria izan daiteke.
c) Pazienteen % 80rengan gorputz kailukararen agenesiarekin lotzen da.
d) Ez du Septum Pellucidum faltarik.

**34.- Adierazi aukera ZUZENA Moyamoyaren gaixotasunari dagokionez:**

a) Odoljarioak eta gertakari iskemikoak ohikoagoak dira helduetan haurretan baino.
b) Helduen odoljario gehienak bentrikulu barnekoak edo ingurukoak dira.
c) Urteko berrodoljario-indizea % 1ekoa da.
d) Istripu iskemiko iragankorrak ez dira oso ohikoak.

**35.- Hautatu garun-azalari buruzko erantzun OKERRA:**

a) Kasuen % 2n baino ez zaio erdiko ildoa Sylvius-en zisurari gehitzen.
b) Brodmann-en 3., 1. eta 2. eremuak azal somatosentsorialari dagozkio.
c) Brodmann-en 6. eremua azal motor primarioari dagokio, eta zirkunboluzio prezentralean dago.
d) OTen % 93n eta EMen % 100en ikusten da erdiko ildoa.

**36.- Enbrioi-garapenaren zein unetan guztiz ixten da neuropororostrala?**

a) 2. astearen amaieran.
b) Garapenaren 25. egunean.
c) Garapenaren 32. egunean.
d) Garapenaren 6. astean.

**37.- Garun-azaleko geruza hauetako zeinetan daude, nagusiki, Betz-en zelula piramidal erraldoiak?**

a) II. geruzan (kanpoko geruza granularra).
b) III. geruzan (kanpoko geruza piramidala).
c) V. geruzan (barruko geruza piramidala).
d) VI. geruzan (geruza fusiformea edo multiformea).

**38.- Pars marginalisi (pM) buruzko baieztapen hauetatik, zein da OKERRA?**

a) Ildo zingulatuaren atzeko zatia pars marginalisen amaitzen da.
b) OTen % 25en eta EMen % 51en baino ez dira ikusten.
c) Normalean, erdiko lerroa zeharkatzen duten ildo pareen ildo nabarmenenak izaten dira.
d) pMak atzerantz kurbatzen dira beheko ebakietan, eta aurrerantz, goiko ebakietan.

**39.- Hautatu puntu kraniometriko hauei buruzko aukera OKERRA:**

a) Pteriona: bekoki-hezurrak, pareta-hezurrak, loki-hezurrak (tenporala) eta esfenoide-hezurrak bat egiten duten eremua.
b) Asteriona: sutura lanboidearen, okzipitomastoidearen eta parietomastoidearen arteko lotura.
c) Estefaniona: sutura koronalaren eta goiko lerro tenporalaren arteko lotura.
d) Opistiona: erdiko lerroan dagoen zulo okzipitalaren aurreko marjina.

**40.- Garezurraren oinarriko zuloen eta haien edukiaren arteko erlazio hauetatik, zein da OKERRA?**

a) Betzuloko goi-fisura (fisura esfenoidala): III., IV. eta VI. nerbio kranialak eta V1en 3 adarrak.
b) Barneko entzunbideak: VII. eta VIII. Nerbio kranialak.
c) Zulo biribila: V3 (baraila-nerbioa).
d) Atzeko zulo urratua: IX., X. eta XI. nerbio kranialak.

**41.- Egitura hauetako bat eskualde supraselarreranzko transplanum–transtuberkulu heltze endoskopiko endonasalaren alboko muga nagusia da. Zein?**

a) Aurreko prozesu klinoideoa.
b) Barneko arteria karotido paraklinoideoak.
c) Haren segmentu intrakanalikularreko nerbio optikoak.
d) Atzeko sinu leizetsua.

**42.- Hirugarren bentrikuluaren bentrikulostomia endoskopiko batean, honako egitura hauetako bat identifikatu ohi da hirugarren bentrikuluaren beheko azaleran, tuber cinereumen atze-atzean, fenestrazioa egin aurretik. Zein da?**

a) Monro-ren bentrikulu arteko foramena.
b) Atzerapen optikoa.
c) Atzerapen infundibularra.
d) Lamina terminala.

**43.- Barrera hematoentzefalikoari buruzko honako baieztapen hauetatik, zein da OKERRA?**

a) Zenbait egoera patologikotan (tumorea, infekzioa, traumatismoa eta abar) baliteke hesi hematoentzefalikoa kaltetzea.
b) Hesi hematoentzefalikoaren eraginkortasuna farmakologikoki manipula daiteke.
c) Gadolinioak EMan eta iododun kontrasteak OTan aukera ematen digute hesi hematoentzefalikoaren osotasuna ebaluatzeko.
d) Hipofisian hesi hematoentzefalikoa ez dago, baina bai dagoela plexu koroideoetan.

**44.- Hautatu garuneko edemari buruzko erantzun OKERRA:**

a) Edema basogenikoan, hesi hematoentzefalikoa osorik dago.
b) Edema zitotoxikoan, zelulaz kanpoko espazioa hedatu egiten da, baina zelulen tamaina egonkorra da.
c) Edema iskemikoa edema zitotoxikoaren eta edema basogenikoaren konbinazio bat da.
d) Edema basogenikoak ez dio kortikoideen bidezko tratamenduari erantzuten.

**45.- Hautatu likido zefalorrakideoari (LZR) buruzko erantzun OKERRA:**

a) LZRaren % 80 plexu koroideoetan sortzen da, eta, batez ere, sinu benoso duraletan dauden bilo (granulazioak) araknoideoek xurgatzen dute.
b) LZRaren osaera bera dago bentrikuluetan eta gerriko espazio subaraknoideoan, eta ez da adinarekin aldatzen.
c) Heldu arrunten LZRan zero eta bost linfozito edo zelula mononuklear artean daude $mm^3$ bakoitzeko, polimorfonuklearrik eta eritrozitorik gabe.
d) LZRa bentrikuluetako estaldura ependimarioan ere sortzen da, eta bizkarrezurrean, nerbio-sustraien zorroetako duramaterrean.

**46.- Hautatu garezur barneko presioaren (GBP) monitorizazioari buruzko erantzun ZUZENA:**

a) GBPa monitorizatzen den kasu gehienetan GBParen uhin normala ikusten da.
b) «Esna» dauden pazienteetan GBPa monitorizatzea ezinbestekoa da, baldin eta garezur barneko hipertentsioa dagoela susmatzen bada.
c) GBPa monitorizatzeari utzi behar zaio GBPa maila normaletan 48 ordu egonkor dagoela baieztatzen denean, nahiz eta garezur barneko hipertentsiorako tratamendu espezifikoarekin jarraitu.

d) Ez da gomendatzen antibiotiko profilaktikoak ematea, ezta kateter bentrikularra modu erregularrean ordezkatzea ere, infekzio-arriskua murrizteko metodo gisa.

**47.- Garezur barneko hipertentsioari buruzko baieztapen hauetatik, zein da OKERRA?**

a) Garezur barneko hipertentsioaren aurkezpen kliniko klasikoa Cushing-en triada da, baina garezur barneko hipertentsioa duten pazienteen herenetan baino ez da triada osoa ikusten.
b) Cushing-en triada hauxe da: hipertentsio arteriala, bradikardia eta arnasketa irregularra.
c) 40 urte baino gutxiago izatea, 90 mmHg-tik gorako presio sistolikoa eta deszerebrazio- edo dekortikazio-zurruntasuna garezur barneko hipertentsioa izateko arrisku-faktoreak dira garezurreko traumatismo baten ondoren OT normala duten pazienteetan.
d) GBParen balio normalen tartea aldatu egiten da adinaren arabera: 10-15 mmHg ingurukoa da helduen eta haur nagusien kasuan, eta 3-7 mmHg ingurukoa haur txikien kasuan.

**48.- Inbaginazio basilarrak erraboilaren eta orno-muinaren arteko loturaren abdomen-konpresioa eragiten du. Horri dagokionez, hautatu erantzun ZUZENA:**

a) Deskonpresio subokzipital isolatua da tratamendu lehenetsia kasu gehienetan.
b) Odontoidektomia transoralak normalean ezabatu egiten du gerora egonkortzeko beharra.
c) Odontoidektomia transorala indikatuta dago lotura zerbikomedularraren abdomen-konpresio erreduziezina dagoenean, eta paziente gehienetan, ondoren, egonkortze okzipitozerbikala egin behar da.
d) Finkatze okzipitozerbikala beti egin behar da aurreko deskonpresio-prozeduren aurretik.

**49.- Neskato batek (24 hilabete) garezurreko traumatismo arina izan du. Miaketan: begiak berez irekitzen ditu; suminkor dago; etengabe egiten du negar, baina amarekin kontsolatzen da, halaber, besoa kendu egiten du azazkalean estimulu mingarria aplikatuz gero. Zer puntuazio du Glasgowko eskala pediatrikoan?**

a) 10.
b) 11.
c) 12.
d) 13.

**50.- Babinski-ren zeinuari buruzko erantzun hauetatik, zein da OKERRA?**

a) Estimulu mingarri bati erantzunez oineko hatz lodia luzatzea da.
b) Gainerako hatzak bereizi eta luzatu egiten dira beti, abaniko modura.
c) Babinski-ren zeinua antzinako erreflexu primitibo bat da, eta haurtzaroan dago.
d) Traktu piramidalaren (kortikoespinala) zatiren batean goiko motoneuronaren lesioa izan litekeela adierazten du.

**51.- Artritis erreumatoidea duten pazienteetan inbaginazio basilarraren ebaluazio erradiologikoa egiteari dagokionez, hautatu erantzun ZUZENA:**

a) Odontoidearen erpinaren higadurak mugatu egiten du haren posizioan oinarritutako neurketen erabilgarritasuna; hori dela eta, Ranawat, Redlund-Johnell eta Clark-en irizpideak erabil daitezke, baina zalantzazko kasuetan OT eta/edo erresonantzia magnetiko bidezko azterketa egin behar da.
b) Chamberlain-en lerroa da metodo lehenetsia da oraindik, odontoidearen higadurak ez baitu haren fidagarritasuna aldatzen.
c) Erresonantzia magnetikoaren bidez angelu zerbikomedularra neurtzeak ez du baliagarritasun klinikorik erraboil-muinaren loturaren konpresioa baloratzeko.
d) Ordenagailu bidezko tomografia da teknika lehenetsia entzefaloaren enborraren konpresio-maila baloratzeko.

**52.- Honako baieztapen hauetatik, zein da ZUZENA fluoroskopia bidezko prozedura neurokirurgikoetan erradiazio ionizatzailetik babesteko neurriei dagokienez?**

a) Magnifikazioa erabiltzeak murriztu egiten du fluoroskopioak igorritako dosia, irudiaren bereizmena hobetzen baitu.
b) Beruna duten eskularru kirurgikoek % 95 baino gehiago murrizten dute eskuen erradiazioarekiko esposizioa.
c) X izpien sorta kolimatzeak langileen esposizioa murriztea eta irudiaren kalitatea hobetzea dakar.
d) Kataratak sortzeko behar den esposizio metatua 75 rad ingurukoa da.

**53.- Hautatu erresonantzia magnetikoaren sekuentziei buruzko erantzun OKERRA:**

a) T1ean haztatutako irudietan zuri ikusten diren objektu bakarrak koipea, melanina, Onyx polimero likidoa eta odoljario azpiakutua dira.
b) T2an haztatutako irudietan patologia gehienak hiperintentsu ikusten dira, baita haien inguruko edema ere.
c) FLAIR sekuentzian, irudiak T2 sekuentzietan lortutakoen antzekoak dira, baina FLAIR sekuentzian LZR seinalea ezabatuta gelditzen da.
d) Gradiente-oihartzunarekin T2an haztatutako EMak, odol intraparenkimatosoa detektatzeko, sentikortasun txikiagoa du FLAIR sekuentziak baino.

**54.- Garezur barneko lesioen azterketari aplikatutako erresonantzia magnetiko bidezko espektroskopiari (ERM) dagokionez, honako baieztapen hauetatik, zein da ZUZENA?**

a) N-azetil aspartato (NAA) piko altu bat egotea gradu altuko tumoreen ezaugarria da.
b) Laktato piko bat egoteak neurona-ehun bideragarria adierazten du normalean.
c) Kolina/kreatinina zatidura handitzeak zelula-mintzen ordezkapenaren gehikuntza iradokitzen du.
d) Lipidoak detektatzea ohikoa da fase akutuko lesio desmielinizatzaileetan, eta gaiztotasuna baztertzen du.

**55.- Honako konplikazio hauetatik, zein da ohikoena garuneko angiografia diagnostiko batean?**

a) Aire-enbolia.
b) Hematoma ziztada-puntuan.
c) Karotida arteriaren disekzioa.
d) Garuneko infartua basoespasmoagatik.

**56.- Paziente batek artritis erreumatoidearen ondoriozko inbaginazio basilar sekundarioa duela susmatzen da, aurkikuntza erradiologiko hauetatik, zeinek du loturarik zuzenena klinikoki esanguratsua den konpresio zerbikomedularra egotearekin?**

a) Erresonantzia magnetikoan angelu zerbikomedular anormalak.
b) Angelu basala 145°etik gora handitzeak.
c) Odontoidea Chamberlain-en lerroaren gainetik igotzeak.
d) Wackenheim-en lerroaren alterazioak.

**57.- Zein da angio-EM TOF (Time-of-Flight) probaren muga nagusia garezur barneko aneurismak ebaluatzean?**

a) Espazio-bereizmen txikia.
b) Artefaktuak fluxu geldo edo turbulentuarengatik.
c) Zainbarneko kontrastearen beharra.
d) Erradiazio-dosi handia.

**58.- Zein da angio-OTaren abantaila nagusia angio-EMaren aldean, garezur barneko aneurismak detektatzeko?**

a) Aneurisma txikietarako (<3 mm) sentikortasun handiagoa.
b) Ez du kontrasterik behar.
c) Ez du kaltzifikazioengatiko artefakturik aurkezten.
d) Fluxua denbora errealean ebaluatzeko aukera ematen du.

**59.- Baieztapen hauetako zeinek deskribatzen du mikroskopio kirurgikoaren eta neurokirurgiako endoskopioaren arteko funtsezko aldea?**

a) Mikroskopioak 360º-ko ikuspegi panoramikoa ahalbidetzen du, eta endoskopioak, berriz, ikuspen lineala baino ez.
b) Endoskopioak barrunbe sakonen barruko ikuspen hurbila eta angeluarra ahalbidetzen du, mikroskopioak ez bezala.
c) Mikroskopioak, espazio estuetan, argiztapen hobea eskaintzen du endoskopioak baino.
d) Endoskopioak, garezurreko kirurgian, eremu-sakontasun handiagoa ematen du mikroskopioak baino.

**60.- Baieztapen hauetako zeinek deskribatzen du, neurokirurgian, egokien, nabigazio kirurgikoaren eta ebakuntza barruko ekografiaren arteko funtsezko aldea?**

a) Nabigazioak aukera ematen du kirurgian garuneko egituren posizioa denbora errealean eguneratzeko.
b) Ebakuntza barruko ekografiak ez du lesio sakonak ikustea ahalbidetzen.
c) Nabigazioa ebakuntza aurreko irudien mende dago, eta ekografiak, berriz, informazioa denbora errealean ematen du.
d) Ebakuntza barruko ekografiak esparru estereotoxiko bat behar izaten du beti.

**61.- Baieztapen hauetako zeinek deskribatzen du, neurokirurgian, egokien, ebakuntza barruko EMaren eta OTaren arteko funtsezko aldea?**

a) Ebakuntza barruko OTak, glioma infiltratzaileetan, tumore-hondarra hobeki detektatzea ahalbidetzen du, EMak baino.
b) Ebakuntza barruko EMak aukera ematen du garun-desplazamendua (brain shift) denbora errealean zehaztasun handiagoz baloratzeko, OTan oinarritutako nabigazioak baino.
c) Ebakuntza barruko EMak pazientea erradiazio handiagoaren eraginpean jartzen du ebakuntza barruko OTak baino.
d) Ebakuntza barruko OTak substantzia zuriaren traktuen osotasun funtzionala ebaluatzeko aukera ematen du.

**62.- Kirurgia estereotaktikoari buruzko baieztapen hauetatik, zein da OKERRA?**

a) Abantaila nagusietako bat da ez duela aldez aurreko irudi-probarik behar.
b) Garuneko lesio sakonen biopsiak egiteko aukera ematen du.
c) Elektrodo sakonak jartzean indikatuta dago.
d) Baliagarria izan daiteke C2 orno-gorputzaren biopsiak egiteko.

**63.- Hautatu garuneko kirurgian burua pinen bidez finkatzeari buruzko erantzun OKERRA:**

a) Ez da gomendatzen 3 urtetik beherako pazienteengan.
b) Pinak jarri aurretik buruko ile-larrua anestesiatzeak baliteke GBParen hazkundea prebenitzea, eta, ondorioz, funtsezkoa da GBPa handitua duten pazienteengan.
c) Mayfield-en buruaren muturrak estutzeko orduan, komeni da tentsioa doitzea hirugarren eraztuna ikusi arte (60 libra), pazientearen adina edozein dela ere.
d) Pinak kendu ondoren tokian odoljarioa gertatuz gero, litekeena da jostura edo grapa kirurgiko bat jartzea behar izatea.

**64.- Garuneko tumore supratentorial baten erresekzioa eremu elekuentean egitean, kraniotomiaren bidez ebakuntza barruko garuneko edema bat eta parenkimaren herniazioa gertatuz gero, jarduketa hauetatik, zein da OKERRA?**

a) Kausa posibleak baztertzea eta zuzentzea, hala nola odoljario estra edo intraparenkimatosoak, drainatze benosoaren buxadura eta hiperkapniagatiko basodilatazioa.

b) Pazientearen burua altxatzea.
c) GBPa murrizteko neurriak hartzea, hala nola manitola ematea edo LZRa drainatzea.
d) Kontuan hartu beharreko lehen neurrietako bat hauxe izan liteke: garuneko ehun herniatuaren erresekzioa egitea zauri kirurgikoaren bidez.

**65.- Atzeko hobiko lesioen kirurgian, eseriko jarreraren abantailei buruzko baieztapen hauetatik, zein da OKERRA?**

a) Odola eta LZRa drainatzea errazten du.
b) Kirurgialariaren ergonomia hobetzen du, besoak erlaxatuago baititu.
c) Zain-drainatzea hobea da, eta horrek zainetako odoljarioa eta GBPa murrizten laguntzen du.
d) Arnasketa errazten du, toraxa libre dagoelako.

**66.- Hautatu, behar den esposizio-graduaren arabera, kraniotomia pterionaletarako angelu zefaliko gomendatuari buruzko erantzun ZUZENA:**

a) 30º, aurreko arteria komunikatzailearen aneurismetarako.
b) 60º, adarkadura basilarraren aneurismetarako.
c) 45º, barneko karotida arteriaren eta garuneko erdiko arteriaren aneurismetarako.
d) 0º, tumore supraselarretarako.

**67.- Hautatu III. bentrikuluariu heltzeko moduei buruzko erantzun OKERRA:**

a) Heltze transkortikala baliagarria izan liteke, batez ere tumoreak, III. bentrikulutik, alboko bentrikuluren bat inbaditzen badu.
b) Gorputz kailukaran zehar heltzeko, funtsezkoa da bentrikuluek dilatazio handia izatea.
c) Aurreko gorputz kailukaran zehar heltzeak aukera ematen du III. bentrikuluko bi paretak ongi ikusteko, baina fornixaren aldebiko kaltea egiteko arriskua dago.
d) Atzeko gorputz kailukaran zehar heltzeak lamina kuadrigeminoetarako eta eskualde pinealerako sarbidea ematen du, baina zain sakonei kalte egiteko arriskua dago.

**68.- Hirugarren bentrikuluaren bentrikulostomia endoskopikoan (HBE), hauxe da fenestrazioa egiteko lokalizazio onena:**

a) Gorputz mamilarren eta atzeko komisuraren artean.
b) Gorputz mamilarren eta atzeko infundibuluaren artean.
c) Lamina terminalean, kiasma optikoaren aurretik.
d) Infundibuluko atzerapenean, tuber cinereumaren gainetik.

**69.- Heltze endoskopiko endonasal transkribiformean, zein da konplikazio neurologiko bereizgarriena?**

a) Hemiparesia, garuneko aurreko arteriaren lesioagatik.
b) Anosmia, usaimen-zuntzak sakrifikatzeagatik.
c) Diplopia, VI. Nerbio kranialaren lesioagatik.
d) Amnesia anterogradoa, fornixaren lesioagatik.

**70.- Clivusen zeharreko heltze endoskopiko endonasalean, hauxe da clivusa irekitzean arriskuan dagoen egitura baskular nagusia:**

a) Aurreko eta atzeko arteria etmoidalak.
b) Barneko karotida arteria paraklibala.
c) Garuneko erdiko arteria.
d) Arteria basilarra eta haren adar zulatzaileak.

**71.- Hirugarren bentrikuluaren bentrikulostomia endoskopiko batean (HBE), urrats tekniko hauetako bat funtsezkoa da fenestrazioaren iragazkortasuna eta efikazia bermatzeko?**

a) Zulaketa bentrikulu-zoruaren geruzarik azalenean bakarrik egitea, odol-galerarik egon ez dadin.
b) Irrigazio-presio txikia mantentzea, Liliequist-en mintza gehiegi ireki ez dadin.
c) Hasierako fenestrazioa baloi edo forzeps bidez handitzea, espazio prepontinoarekin erabat komunikatzeko.
d) Saihestu Liliequist-en mintza zeharkatzea, lesio baskularra izateko arriskua murrizteko.

**72.- Hautatu laminoplastia zerbikalari buruzko erantzun OKERRA:**

a) Interbentzioaren ondoren, murriztu egiten da hedapenerako, alboko inklinaziorako eta errotaziorako mugimendu-tartea.
b) Ebakuntzaondoko zifosiaren intzidentzia txikiagoa du laminektomiak baino.
c) Kontraindikatuta dago ezegonkortasun zerbikala dagoenean.
d) Ebakuntzaondoko C5aren paralisiaren intzidentzia murrizten du.

**73.- Bizkarrezurraren erdiko eta beheko segmentuen aurreko sarbideari buruzko baieztapen hauetatik, zein da OKERRA?**

a) Irekitzen den saihets arteko segmentua eta erauzten den saihets-hezurra erasandako bizkarrezur-segmentua baino maila bat edo bi gorago egon ohi dira.
b) Eskuineko torakotomia bidez bizkarrezurraren erdiko segmentuetara sartuz gero, bihotza, mediastinoa eta zain brakiozefalikoa ez daude tartean.
c) Ezkerreko torakotomia bidez bizkarrezurraren erdiko segmentuetara sartuz gero, errazagoa izaten da aorta mobilizatzea eta atzeratzea.
d) Bizkarrezurraren beheko segmentuetara aurretik sartzeko, eskuineko torakotomia hobesten da, aorta baino errazagoa baita kaba bena mobilizatzea.

**74.- Hautatu bizkarrezur eta bizkarrezur-muineko interbentzio bateko nahi gabeko durotomiari buruzko erantzun OKERRA:**

a) % 0tik % 14ra bitarteko intzidentzia du.
b) Baliteke arriskua handitzea aurreko bidetik deskonpresioa egiten bada eta atzeko luzetarako lotailua kaltzifikatuta badago.
c) Ebakuntzaondoan, 4-7 egunean erabateko atsedena hartzea gomendatzen da, alde batera utzita ebakuntzan itxiera hermetikoa lortzen den edo ez.

d) LZRko fistularen kasuan, klinika “ziztada lunbarraren ondorioz zefalea”ren antzekoa izan daiteke.

**75.- Hautatu torloju pedikular sakrolunbarrei buruzko baieztapen ZUZENA:**

a) Torlojuaren diametroak ez du pedikuluaren diametroaren % 50 gainditu behar.
b) Torloju lunbarretan, finkapen bikortikala gomendatzen da; horretarako, orno-gorputzaren aurreko kortikala zeharkatzen da, ainguraketa hobetzeko.
c) Torlojuak esku hutsez jartzeko, pertsonalak eskarmentu handiagoa izan behar du fluoroskopiaz gidatuta jartzeko baino.
d) Nabigazio bidez torlojuak jartzearen abantailetako bat da zehaztasuna ez dela okerragoa orno-segmentuek erregistro-matrizearekiko egiten duten mugimenduaren ondorioz.

**76.- Bizkarrezur-muineko kirurgian, ebakuntza barruko monitorizazio neurofisiologiko hauetako zein modalitate da erabilgarriena bide motorretako lesioak goiz detektatzeko?**

a) Potentzial ebokatu somatosentsorialak (PESS).
b) Berezko elektromiografia (EMG librea).
c) Potentzial ebokatu motor transkranialak (PEM).
d) Potentzial ebokatu bisualak (PEB).

**77.- Ebakuntza barruko mapatze kortikalean, fasearen inbertsio-metodoa, batez ere, honetarako erabiltzen da:**

a) Azal motor primarioa eta azal premotorra bereizteko.
b) PEMen zabaltasunik handieneko puntu zehatza identifikatzeko.
c) Erdiko zisura kokatzeko, azal sentsitiboa eta motorra bereizita.
d) Elektrodo subduralen sakonera zehazteko.

**78.- Hautatu, eskualde elokuenteetan tumore-kirurgia egiteko, esna dagoen pazientearen kraniotomia-kirurgiari buruzko erantzun ZUZENA:**

a) Pazientea esna egoten da mapatze kortikala bukatzen den arte, eta une horretan pazientea erabat lokarrarazten da.
b) Kontraindikatuta dago paziente oso gazteengan eta oso zaharrengan, baldin eta nahasmendu-maila handia, jada badauden hizkuntzaren urritasunak eta hizkuntza-oztoporen bat badituzte.
c) Komeni da pazienteari aldez aurretik asko ez jakinaraztea ebakuntzan zehar egingo diren urratsei buruz, ebakuntza aurreko estres handiagoa izan ez dadin.
d) Hizkuntzaren mapaketa egiteko estimulazio kortikalean, estimulazioa estimulatzaile bipolarrarekin hastea gomendatzen da, intentsitate ertain-handian (10 mA gutxienez), 10-15 segundo.

**79.- Potentzial ebokatu somatosentsorialen (PESS) bidezko ebakuntza barruko monitorizazio neurofisiologikoan, zer adierazten du anplitudea nabarmen gutxitzearekin batera latentzia handitzeak?**

a) Garrantzi klinikorik gabeko artefaktu teknikoa.
b) Iskemia edo bide sentsitibo dortsalen konpromiso funtzionala.
c) Bide motor kortikoespinalaren lesio esklusiboa.
d) Narritadura erradikularra, muinean eraginik izan gabe.

**80.- Schwannoma bestibular baten erresekzioa egitean, aurpegi-nerbioaren monitorizazioan (EMG/zuzeneko estimulazioa) egindako aurkikuntza hauetatik, zein jotzen da aurpegiko lesioa izateko arrisku handiaren adierazgarritzat?**

a) EMG erantzun egonkorra, eta segmentu proximalean estimulazio-atalasea ≤ 0,1 mA izatea.
b) Aurpegi-nerbioaren estimulazio-atalasea 1 mA-tik gora pixkanaka handitzea.
c) Tumorea manipulatzean spike isolatuen motako EMG jarduera espontaneoa egotea.
d) Muskulu orbikularrean EMG erantzunik ez egotea 0,05 mA-ko estimulazioaren ondoren.

**81.- Hautatu, honako hauetatik, zein EZ den hartzen 1. motako neurofibromatosia iradokitzen duen aurkikuntzatzat:**

a) kafesne koloreko 6 orban edo gehiago egotea.
b) Edozein motatako 2 neurofibroma edo gehiago edo neurofibroma plexiforme bat egotea.
c) Erretinako hamartomak.
d) Ageriko hezur-malformazioak, hala nola displasia esfenoidala eta hezur luzeen argaltze kortikala.

**82.- Hautatu 2. motako neurofibromatosiari buruzko erantzun ZUZENA:**

a) Nahasmendu bat da, eta herentzia autosomiko errezesiboko patroia du.
b) Haren intzidentzia handiagoa da 1. motako neurofibromatosiarena baino.
c) 11q12.2 genearen mutazio batek eragiten du, schwannomina (edo merlina) desaktibatzen duelako.
d) 2. motako neurofibromatosiari lotutako schwannomak adin txikiagoan agertzen dira noizbehinkakoak baino.

**83.- Esklerosi tuberosoari (ET) dagokionez, hautatu baieztapen OKERRA:**

a) Zelula erraldoien astrozitoma subependimarioak (SEGA) esklerosi tuberosoarekin lotutako tumoreak izan ohi dira.
b) TSC1 eta TSC2 geneetako mutazioak dira gaixotasunaren erantzule.
c) Subependimomak esklerosi tuberosoaren tumore-aurkikuntza bereizgarriak dira.
d) Hamartoma kortikalak eta subependimarioak gaixotasunaren ohiko zeinuak dira.

**84.- Sturge-Weber-en sindromeari dagokionez, hautatu baieztapen ZUZENA:**

a) Sturge-Weber-en sindromea patroi autosomiko dominante batekin heredatzen da.
b) Leptomeningearen erasana batez ere aldebiko kopeta-konbexitatean kokatzen da.
c) GNAQ genearen mutazio somatikoa sindromearen bereizgarria da.
d) Aurpegiko angioma laua (Portoko ardoaren orbana) trigeminoaren V2 aldean baino ez da agertzen.

**85.- Von Hippel-Lindau-ren gaixotasuna nahasmendu bat, eta haren ezaugarria da nerbio-sistema zentralean hemangioblastomak garatzea. Honako kokapen hauetatik, zein da EZOHIKOENA?**

a) Hemangioblastoma supratentorialak.
b) Erretinako hemangioblastomak.
c) Zerebeloko hemangioblastomak.
d) Garun-enborreko hemangioblastomak.

**86.- Hautatu garapen kraniofazialari buruzko erantzun OKERRA:**

a) Garunaren hazkundeak baldintzatzen du, neurri handi batean, garezur-gangaren hazkundea.
b) Helduen garun-tamainaren % 90 urtebete egitean lortzen da.
c) Atzeko fontanela triangeluarra da, eta normalean, 2 urte betetzean ixten da.
d) Aurreko fontanela handiena da, eta 2,5 urte betetzean itxi ohi da.

**87.- Hautatu garezur barneko kiste araknoideoei buruzko erantzun OKERRA:**

a) Gizonen eta emakumeen arteko proportzioa 4:1eko da.
b) Kokapen ohikoena angelu pontozerebelosoa da, eta, ondoren, Sylvius-en zisura.
c) Kiste araknoideo gehienak asintomatikoak dira, eta sintomak garatzen dituztenak, oro har, haurtzaro goiztiarrean garatzen dituzte.
d) Maiz, aldameneko hezurraren hedapena ikusten da hezur-birmoldatzearen ondorioz.

**88.- Entzefalozeleari buruzko baieztapen hauetatik, zein da OKERRA?**

a) Jaioberrien sudur-poliposia entzefalozeletzat hartu behar da, kontrakoa frogatu arte.
b) Ohikoagoa da eskualde okzipitalean.
c) Baliteke entzefalozele basalak, lehenengoan, LZRko fistula batekin edo meningitis errepikatuarekin batekin agertzea, eta ez dira bestelako deformazio kraniofazialekin lotzen.
d) Mielomeningozele medularraren bost kasuko entzefalozele kasu bat ikusten da.

**89.- Hautatu entzefalozelearen tratamenduari buruzko erantzun OKERRA:**

a) Entzefalozele okzipitalean zakuaren eta haren edukiaren eszisio kirurgikoa egiten da, eta, ondoren, duramaterra hermetikoki ixten da.
b) Maiz, pazienteak hidrozefalia ere izaten du, eta bereiz tratatu behar da.

c) Tratamendu kirurgikoa planifikatzeko orduan, gogoan izan behar da zakuak egitura baskularrak izaten dituela.
d) Entzefalozel basaletan ebakuntza osteko LZRko fistula gertatzeko arriskua minimizatzeko, heltzeko orduan, ez dira garezur barneko bidea eta bide transnasala konbinatu behar.

**90.- Dandy-Walker-en malformazioari dagokionez, hautatu baieztapen ZUZENA:**

a) Dandy-Walker-en malformazioaren ezaugarria da atzeko hobiak tamaina normala izatea, eta harekin batera, bermisaren hipoplasia eta laugarren bentrikuluaren dilatazioa, tentorioaren desplazamendurik gabe.
b) Dandy-Walkerren aldaera forma klasikotik bereizten da atzeko hobia tamainaz handiagoa delako eta bermisaren agenesia osoa dagoelako.
c) Dandy-Walker-en malformazio klasikoa lotu ohi da laugarren bentrikuluko irteera-bideen alterazioaren ondoriozko hidrozefalia buxatzailearekin.
d) Megazisterna magna Dandy-Walker-en espektroaren barrukotzat hartzen da, eta laugarren bentrikuluarekiko komunikazio zabala du ezaugarri.

**91.- Kraniosinostosiari buruzko baieztapen hauetatik, zein da OKERRA?**

a) Jostura hezurtzen denean, garezurraren hazkunde normala josturarekiko perpendikularrean eten egiten da, eta harekiko paraleloan jarraitu ohi du.
b) Kalotaren hazkunderik ezaren aurkikuntzak baliteke garezur barneko presio handitua iradokitzea kraniosinostosia duen jaioberri baten kasuan.
c) Sinostosi sagitala da kraniosinostosirik ohikoena, eta kasuen % 80 gizonezkoek dituzte.
d) Sinostosi koronalari dagozkio kraniosinostosien % 18, eta ohikoagoa da gizonezkoetan.

**92.- Hautatu kraniosinostosi sagitalari buruzko erantzun ZUZENA:**

a) Zirkunferentzia zefalikoa ia normal dago, baina diametro biparietal oso txikiarekin.
b) Kopeta triangeluar tipikoa ikusten da, eta gandor bat aurreko kopeta-eremuan.
c) Oro har, bizitzako lehen urtetik aurrera, suturektomia sagital sinple bat nahikoa izaten da garezurra behar bezala birmoldatzeko.
d) Aurretik atzerako proiekzioko erradiografia batek orbita-ertzen asimetria bat erakusten du, “arlekin-begiaren zeinua” izenekoa.

**93.- Apert-en sindromeari buruzko baieztapen hauetatik, zein da OKERRA?**

a) Garezurrean eta aurpegian Crouzon-en sindromekoen antzeko aurkikuntzak agertzen ditu.
b) 2., 3. eta 4. atzamarren sindaktilia sortzen du.
c) Sarritan, hidrozefalia ere egoten da.
d) Hirusta formako garezur-morfologia dago.

**94.- Hautatu sinostosiei buruzko erantzun ZUZENA:**

a) Aldebakarreko sinostosi koronalak lautze okzipital kontralaterala dakar.
b) Aldebakarreko sinostosi koronalak anbliopia eragin ohi du.
c) Sinostosi sagitalak brakizefalia eragin ohi du.
d) Sinostosi metopikoak hipertelorismoa eragiten du.

**95.- Hirugarren bentrikuluaren bentrikulostomia endoskopikoari (HBE) dagokionez, hautatu erantzun ZUZENA:**

a) Tratamendu lehenetsia da helduen a hidrozefalia komunikatzaile guztietan.
b) Presio normaleko hidrozefalia idiopatikoa egotea HBEa egiteko ezarritako indikazioa da.
c) Batez ere aginduta dago hidrozefalia buxatzailean; hidrozefalia komunikatzailea ez da ezarritako indikazioa, baina, salbuespen gisa, paziente jakin batzuetan erabil daiteke.
d) Arrakasta-tasa handiagoa du bularreko ume txikiekin Sylvius-en akueduktuaren estenosia hartua duten pazienteekin baino.

**96.- Hautatu disrafia espinalari (arantza bifidoa) buruzko erantzun ZUZENA:**

a) Arantza bifidoa ezkutua duten paziente gehienek disrafismoarekin lotutako sintomak dituzte.
b) Ez da ohikoa meningomielozelea duen paziente batek hidrozefalia ere izatea.
c) Meningomielozele bat duten pazienteen % 73k alergia diete latexaren proteinei.
d) Meningomielozelearen akatsaren itxiera goiztiarra lotuta dago funtzio neurologikoen hobekuntzarekin.

**97.- Hautatu lipomielomeningozeleari buruzko erantzun OKERRA:**

a) Terminala, dortsala edo trantsiziokoa izan daiteke.
b) Hasierako koadroa hau izan daiteke: bizkarrean koskor bat, maskuriko arazoak eta oinaren deformazioak, paralisia edo hanketako mina izatea.
c) Tratamendu kirurgikoaren helburua da lipoma guztiz erauztea.
d) Kasu gehienetan, bizkarrezur lunbosakroaren erradiografia sinpleak arantza bifidoa erakusten du.

**98.- Hautatu bizkarrezur-muineko kiste araknoideoei buruzko erantzun OKERRA:**

a) Kiste araknoideo gehienak bizkarrezur dortsalaren atzeko aldean daude.
b) Kokapena aurrekoa denean, kiste neuroenterikoa susmatu behar da.
c) Gehienak sintomatikoak dira, baita bolumena handia ez denean ere.
d) Mielopatia konpresiboa da indikazio kirurgikoaren arrazoi nagusietako bat.

**99.- Hautatu Klippel-Feil-en sindromeari buruzko baieztapen ZUZENA:**

a) Pazienteen % 90ek baino gehiagok dute triada klasikoa (lepo motza, ilearen ezarpen baxua eta mugikortasun zerbikalaren murrizketa).
b) Estenosi zerbikala zeinu iraunkorra da, eta sintoma neurologiko gehienak azaltzen ditu.
c) Mugikortasun zerbikalaren murrizketak maizago eragiten dio errotazioari flexoluzapenari eta alboko flexioari baino.
d) Lotutako anomalia sistemiko ohikoena sortzetiko kardiopatia da.

**100.- Baieztapen hauetatik, zeinek deskribatzen du egoki muin ainguratuaren sindromea?**

a) Ezaugarri du posizio altuan kokatutako kono medularra, filum luze eta fin bati lotua.
b) Haurtzaroan bakarrik agertzen da.
c) Normalean filum terminale motz eta loditu batekin lotzen da, edo lipoma intradural batekin.
d) Ebakuntzak maskuriko funtzioa hobetzea lortzen du beti.

**101.- Honako egoera hauetako batean komeni da hirugarren bentrikuluaren bentrikulostomia endoskopiko bat egitea aurretik likido zefalorrakideoaren deribazioa eraman duen paziente bati. Zein da?**

a) Hidrozefalia komunikatzailea duen paziente baten deribazioak gaizki funtzionatzea.
b) Hidrozefalia buxatzailea duen paziente baten deribazioa infektatzea, sistema deribatibo osoa kentzeko eta LZRaren zirkulazio fisiologikoa berrezartzeko alternatiba gisa.
c) Presio normaleko hidrozefalia idiopatikoa duen paziente baten deribazioaren buxadura proximala.
d) Gehiegizko drainatzearen sindromea, eta deribazioa jardunean mantentzea bentrikulostomiak porrot egiteko arriskua murrizteko.

**102.- Paziente batek Chiari-ren malformaziorik gabeko siringomielia du, eta deribazio siringosubaraknoideoa egitea erabaki da. Teknika kirurgiko hauetatik, zein da egokiena?**

a) Mielotomia bidezko deribazio siringosubaraknoideoa atzealdeko erdiko lerroan.
b) Mielotomia bidezko deribazio siringopleurala erro dortsalaren sarrera-eremuan (DREZ).
c) Mielotomia bidezko deribazio siringoperitoneala atzealdeko erdiko lerroan.
d) Mielotomia bidezko deribazio siringosubaraknoideoa erro dortsalaren sarrera-eremuan (DREZ).

**103.- Helduen Moyamoya gaixotasunaren tratamendu kirurgikoari dagokionez, hautatu erantzun ZUZENA:**

a) Zeharkako bypassak (EDAS) berehalako birbaskularizazioa ematen du, eta helduentzako tratamendu lehenetsia da.
b) Zuzeneko bypass bat zeharkako teknikekin konbinatzeak birbaskularizazio-eremua handitzen du, zuzeneko bypassak berehalako fluxua ematen baitu neobaskularizazio sekundarioa garatzen den bitartean.
c) STA-ACM bypassa kontraindikatuta dago aurretik iktus iskemikoa izan duten pazienteengan, hiperperfusio arrisku handia dagoelako.
d) Erresonantzia magnetikoan infarturik ez egotea birbaskularizazio-prozedura guztietarako kontraindikazioa da.

**104.- Karotida arteriaren oklusioaren ondoriozko garuneko gutxiegitasun hemodinamikoari dagokionez, honako aurkikuntza hauetatik, zeinek identifikatzen ditu garuneko infartua izateko arrisku handiena duten eta birbaskularizazio-estrategia baterako hautagai potentzialak diren pazienteak?**

a) Garuneko odol-fluxuaren gutxitze isolatuak (CBF), garuneko odol-bolumen normalarekin (CBV) eta oxigeno-erauzketaren frakzio normalarekin (OEF).
b) Odol-bolumen zerebrala handitzeak (CBV), basodilatazioaren ondorioz, oxigeno-erauzketaren frakzio normalarekin (OEF).
c) PETean oxigeno-erauzketaren frakzioa (OEF) handitzeak, autorregulazio-mekanismoak agortu izanaren adierazgarri.
d) Doppler transkranialean fluxu-abiadura simetrikoki gutxitzeak, erreserba basomotorra edozein dela ere.

**105.- Karotida arteriaren gaixotasun oklusibo estrakranialean, garuneko perfusio konpentsatu batetik gutxiegitasun hemodinamiko kritiko baterainoko progresioa sekuentzia honetan gertatu ohi da:**

a) Garuneko odol-fluxua gutxitzea (CBF), ondoren garuneko odol-bolumena gutxitzea (CBV) eta, gero, oxigeno-erauzketaren frakzioa (OEF) handitzea.
b) Basodilatazio arteriolarra, CBV handituta; erreserba basomotorra agortu ondoren, OEF handitzea.
c) Hasieran, OEF handitzea, ondoren basodilatazio arteriolarra eta, azkenik, CBF gutxitzea.
d) CBF eta OEF aldi berean gutxitzea, ondoren CBV handitzeak konpentsatuta.

**106.- Moyamoya gaixotasuna duen paziente bati STA-ACM bypassa egin ondoren, honako aurkikuntza hauetatik, zeinek iradokitzen du GEHIEN garuneko hiperperfusioaren sindromea eta EZ ebakuntza inguruko infartu iskemikoa?**

a) Perfusio-azterketetan, bypassaren eremuan hipoperfusioarekin lotutako urritasun neurologiko berri bat agertzeak.
b) Bypassaren oklusio-ebidentziarik gabeko urritasun neurologikoak.
c) Angiografikoki frogatutako bypassaren tronbosi goiztiarrarekin lotutako kontzientzia-mailaren narriatzeak.

d) Ebakuntza barruko enboliaren ondoriozko erdiko arteria zerebralaren eremu distaleko infartu kortikalak.

**107.- Gizonezko batek (47 urte) erdiko eskuineko arteria zerebralaren eremuko infartu gaiztoa izan du. Sintomak hasi eta hemezortzi ordura, kontzientzia-mailaren narriadura progresiboa garatu du. OTak erakusten duenez, infartuak EAZaren eremuaren bi hereni baino gehiagori eragin die, erdiko lerroa 5 mm desbideratu da, eta 5 $cm^3$-ko hematoma sakon bat du, masa-efektu adierazgarririk gabea. Pazienteak, iktusaren tratamenduan, zainbarneko fibrinolisia eta zainbarneko azido azetilsalizilikoa hartu zituen. Hemogramak 120.000 plaketa//µL erakusten ditu. Premiazko hemikraniektomia deskonpresibo bat egiteko aukeraren aurrean, zein da estrategiarik EGOKIENA?**

a) Garezur barneko presioaren sentsore intraparenkimatoso bat ezartzea, kirurgia agintzeko aurretiko ezinbesteko urrats gisa, eta lehengoratze hemostatikorako neurri guztiak geroratzea, harik eta GBParen erregistroak eskuratu arte.
b) Tratamendu fibrinolitikoarekin lotutako hemostasiaren alterazio potentzialki itzulgarriak premiaz zuzentzea, kirurgia prestatzen den bitartean garezur barneko presioa kontrolatzeko neurri medikoak optimizatzea, eta hemikraniektomia ez atzeratzea GBParen monitore inbaditzaile bat jartzeagatik.
c) Tratamendu fibrinolitikoarekin lotutako hemostasiaren alterazio potentzialki itzulgarriak premiaz zuzentzea, kirurgia prestatzen den bitartean garezur barneko presioa kontrolatzeko neurri medikoak optimizatzea, eta hemikraniektomia ez atzeratzea GBParen monitore inbaditzaile bat jartzeagatik.
d) Fibrinolisiaren aurrekaria kontuan hartuta, hemikraniektomia 72 ordu gutxienez geroratu behar da, eta tratamenduak garezur barneko presioaren kontrol medikoa hartu behar du oinarri.

**108.- Paziente batek (62 urte) zerebeloko infartu gaiztua izan du zerebeloko atze-beheko arteriaren eremuan. 24 orduren buruan, haren kontzientzia-maila gutxitzen joan da pixkanaka. OTak IV. bentrikuluaren konpresioa, hidrozefalia buxatzailea eta garun-enborraren konpresioa erakusten ditu. Zein da estrategia terapeutikorik EGOKIENA?**

a) Kanpoko drainatze bentrikular bat jartzea hidrozefalia tratatzeko, eta, eboluzio klinikoaren arabera, kirurgia deskonpresiboaren beharra berriz ebaluatzea.
b) Kraniektomia subokzipital deskonpresibo bat egitea, irekiera duralarekin, eta kanpoko drainatze bentrikularra egitea, hidrozefalia esanguratsua dagoenean edo hura kontrolatzeko beharrezkoa denean.
c) Kanpoko drainatze bentrikular iraunkorra jartzea, hidrozefalia baita narriadura neurologikoaren determinatzaile nagusia.
d) Garezur barneko hipertentsioaren gehieneko tratamendu medikoa agintzea, eta kirurgia uztea herniazio amigdalinoaren zeinuak agertzen direnerako.

**109.- Paziente batek (56 urte) erdiko ezkerreko arteria zerebralaren infartu gaiztoa izan du. Sintomak hasi eta 24 orduetara, hemikraniektomia deskonpresibo zabala egin zaio, duroplastia barne. Ebakuntza egin eta hogeita lau ordu igarota, kontzientzia-mailaren bat-bateko narriadura izan du, eta midriasi ipsilaterala. OTak deskonpresio egokia erakusten du, hematoma epiduralik eta subduralik gabe; edema hemisferiko handia dago oraindik, eta garezur-gangatik kanporako herniazioa. Baieztapen hauetako zein da ZUZENENA?**

a) Garezur barneko presioaren monitorizazio inbaditzailea da tratamendua erabakitzeko hurrengo ezinbesteko urratsa.
b) Ebakuntza ondoko hematomarik ez dagoenez, baztertu egin behar da narriaduraren kausa neurokirurgikoa izatea.
c) Garezur barneko presioa normala edo pixka bat handia izan liteke hemikraniektomia deskonpresibo baten ondoren, nahiz eta hilgarria izan daitekeen masa-efektua oraindik egon; horrenbestez, GPBa monitorizatzeak ez du herniazio-egoera bat baztertzen.
d) Herniazio garezur-gangatik kanporako herniazioa gehiegizko deskonpresioaren zeinua da, eta kranioplastia egiteko indikazioa.

**110.- Erdiko arteria zerebralaren infartu gaiztoaren ondoriozko hemikraniektomia deskonpresiboari dagokionez, baieztapen hauetako zein da ZUZENA?**

a) Biziraupena hobetzeko mekanismo nagusia da garezur barneko presioa 20 mmHg-tik behera murriztea.
b) Irekidura duralak eragin mugatua du garezur barneko bolumenean, eta, horrenbestez, kraniektomiaren zabaltasuna da arrakasta kirurgikoaren faktore erabakigarri bakarra.
c) Hemikraniektomiak ez badu nahiko tamainarik, horrek handitu egiten du infartu benoso kortikalaren arriskua.
d) Lobulu tenporalaren erresekzio sistematikoak garezur barneko hipertentsioaren kontrola hobetzen du, eta hemikraniektomia deskonpresiboaren teknika estandarraren parte da.

**111.- Emakume batek (34 urte), berehalako erdiberriaroan, kontsultara etorri da zefalea bizia, krisi komizialak eta kontzientzia mailaren murrizte progresiboa izateagatik. Benografia barne hartutako EMak goiko sinu sagitalaren eta sistema benoso sakonaren tronbosia erakusten du, eta horrekin batera, eskuineko lobulu frontaleko infartu benoso hemorragikoa eta garuneko edema lausoa. Zatikatu gabeko heparina bidez 24 ordu antikoagulatu ondoren, narriadura neurologiko progresiboa (GCS 8) eta herniazio subfalziano hasiberriaren zeinu erradiologikoak ditu. Zein da estrategia terapeutikorik EGOKIENA?**

a) Infartu hemorragikoagatik antikoagulazioa etetea, eta tronbektomia mekanikoa tratamendu esklusibo gisa agintzea.
b) Antikoagulazioari eustea, narriadura klinikoagatik tratamendu endobaskularra baloratzea, tratamendu medikoa gorabehera, eta hemikraniektomia deskonpresiboa egitea, masa-efektua eta berehalako herniatzea egonez gero.
c) Antikoagulazioari bakarrik eustea; izan ere, zainetako odoljarioa egotea kontraindikazioa da bai tratamendu endobaskularra bai kirurgia deskonpresiboa egiteko.
d) Edozein prozedura endobaskular edo kirurgiko kontuan hartu aurretik, fibrinolisi sistemikoa erreskate-tratamendu gisa agintzea.

**112.- Gizonezko batek (58 urte) 48 ml-ko eskuineko odoljario putaminala du, bentrikulu barneko hedapenarekin. Erdiko lerroaren 7 mm-ko desbiderapena dago, eta Glasgow 9 (E2V2M5). Apixaban bidez antikoagulatuta dago, eta berehala lehengoratu da. Hasierako egonkortzearen ondoren, narriadura neurologikoak bere horretan dirau. Tratamendu kirurgikoari dagokionez, hautatu erantzun ZUZENA:**

a) Kraniotomia bidezko ebakuazio kirurgiko goiztiarrak frogatu duenez, berezko odoljario gangliobasal gehienetan pronostiko funtzionala nabarmen hobetzen du.
b) Bentrikulu barneko odoljarioa egoteak ebakuazio-prozedura guztietarako kontraindikazioa dakar, harik eta odoljarioa guztiz konpontzen den arte.
c) Hautatutako pazienteengan, ebakuazio minimoki inbaditzaileko teknikek hematomaren bolumena murrizten dute kraniotomia konbentzionalak baino parenkimaren lesio txikiagoa ekarrita; halere, onura funtzionalari buruzko ebidentziarik ez dago.
d) Indikazio kirurgikoa hematomaren bolumenaren araberakoa da soilik, alde batera utzita haren kokapena, egoera klinikoa edo pazientearen adina.

**113.- Paziente batek bentrikulu barneko odoljarioari eta hidrozefalia akutuari lotutako garun barneko berezko odoljarioa du. Kanpoko bentrikulu-drainatzeari (KBD) dagokionez, hautatu hauetako erantzun ZUZENA:**

a) Kanpoko bentrikulu-drainatzea baliteke beharrezkoa izatea hidrozefalia buxatzailea tratatzeko, baina drainatzea azkarregi eginez gero, gerta liteke hematoma hedatzen laguntzea, bentrikulu barneko presioa bat-batean murrizten baitu. Horrenbestez, sistema modu kontrolatuan erabili behar da.
b) Bentrikulu barneko odoljarioa egotea kanpoko bentrikulu-drainatzea jartzeko kontraindikazioa da, kateterra buxatzeko arrisku handia dagoelako.
c) Kanpoko bentrikulu-drainatzea jarri ondoren, 0 $cmH_2O$-ra sistematikoki irekita egon behar da, bentrikulu barneko odoljarioa bizkorrago argitu dadin.
d) Kanpoko bentrikulu-drainatzea jarri ondoren kontzientzia maila hobetzeak baztertu egiten du hematoma intraparenkimatosoa kirurgikoki ebakuatzeko beharra.

**114.- Paziente batek (69 urte) 3,2 cm-ko gehieneko diametroko berezko odoljario zerebelosoa du. Kontziente dago (GCS 15), hidrozefaliarik gabe, IV. bentrikulua konprimitu gabe eta narriadura neurologikorik gabe. Zein da jokabiderik egokiena?**

a) Premiazko ebakuazio kirurgikoa agintzea, 3 cm-ko diametrotik gorakoa delako.
b) Kanpoko bentrikulu-drainatze profilaktiko bat jartzea, hidrozefalia akutua prebenitzeko.
c) Premiazko garuneko angiografia egitea, tratamendu kirurgikoa erabaki aurretik.
d) Tratamendu kontserbatzaileari eustea, zaintza kliniko eta erradiologiko estuarekin, eta kirurgiarik ez egitea, harik eta narriadura neurologikoa, hidrozefalia eta garun-enborraren konpresioa agertzen den arte.

**115.- Paziente batek garun barneko berezko odoljario sakona du, eta ebakuazio minimoki inbaditzailearen bidez tratatu zaio, faktore hauetako zein lotu da sendoen onura funtzionala izateko probabilitate handienarekin?**

a) Hematoma guztiz ebakuatzea (>% 95), hondar-bolumena edozein dela ere.
b) Hematomaren bolumena 15 ml-tik behera edo murriztea, lortutako ebakuazio-ehunekoa baino gehiago.
c) Kanpoko bentrikulu-drainatzea sistematikoki jartzea, nahiz eta bentrikulu barneko odoljariorik ez egon.
d) Lesio barneko fibrinolitikoak bost egunean baino gehiagoan ematea, koaguluaren lisia maximizatzeko.

**116.- Paziente batek (63 urte) 18 ml-ko berezko odoljario talamikoa du, bentrikulua masiboki beteta eta hidrozefalia akutuarekin. Kanpoko bentrikulu-drainatzea jarri zaio, eta hasierako kontzientzia-maila hobetzea ekarri du. Hamabi ordu geroago, narriadura neurologikoa agertu zen berriro, eta OTak bentrikulu barneko odol-koaguluaren iraunkortasuna erakutsi du, hematoma talamikoa handitu eta hidrozefalia berririk agertu gabe. Baieztapen hauetako zein da ZUZENENA?**

a) Narriadurak irauteak kanpoko bentrikulu-drainatzearen porrota adierazten du, eta kateter kontralateral batez ordeztera behartzen du.
b) Bentrikulu barneko odol-koaguluak LZRaren zirkulazioa modu iraunkorrean buxatzeak baliteke garezur barneko hipertentsioa mantentzea, drainadura itxuraz iragazkorra izanagatik ere; hautatutako pazienteei dagokienez, bentrikulu barneko hematomaren ebakuazio endoskopikoa edo bentrikulu barneko fibrinolisia egitea plantea daiteke.
c) Hematoma intraparenkimatosoa ez handitzeak baztertu egiten du narriadurak kausa neurokirurgikoa izatea, eta nahitaezkoa da garezur barneko presioaren monitorizazio inbaditzailea egitea beste edozein jardueraren aurretik.
d) Bentrikulu barneko odolak bere horretan irautea kontraindikazioa da bentrikulu barneko tratamenduak egiteko, berrodoljarioa gertatzeko arrisku handia dagoelako.

**117.- Paziente batek (61 urte) 42 ml-ko berezko odoljario lobar okzipitala du, eta bentrikulu barneko odoljario txikia. Ingresuan, OT bidezko angiografia eta substrakzio digitaleko garuneko angiografia egin dizkiote, eta normalak dira. Baieztapen hauetako zein da ZUZENENA?**

a) Hasierako angiografian lesio baskularrik ez egoteak baztertu egiten du, arrazoiz, azpiko malformazio baskularra egotea, eta ez da azterketa berririk behar.
b) Pazienteak beste odoljario bat badu baino ez dago angiografia errepikatzeko indikaziorik.
c) Hautatutako pazienteei dagokienez (gazteak eta argitu gabeko etiologiako odoljario lobarrak dituztenak bereziki), baliteke azterketa angiografikoaren errepikapen geroratua indikatuta egotea, hematomaren masa-efektua konpondu ondoren.
d) Erresonantzia magnetikoa ez da angiografia bezain ona kabernomak diagnostikatzeko, eta ez du informazio gehigarririk ematen.

**118.- Paziente bat (54 urte) odoljario subaraknoideo aneurismatiko batengatik ingresatu dute (Fisher: 4; Hunt-Hess: IV). Lehen orduetan, honako hauek garatu ditu: hipotentsio arteriala, troponina Ien igoera, birpolarizazioaren alterazio lausoak elektrokardiograman, eta % 30eko eiekzio-frakzioa, azinesia apikalarekin, ekokardiograman. Koronariografiak ez du lesio koronario adierazgarririk erakutsi. Baieztapen hauetako zein da ZUZENENA?**

a) Troponinaren igoerak eta disfuntzio bentrikularrak aneurismaren tratamendua geroratzea dakarte, harik eta funtzio miokardikoa erabat lehengoratu arte.
b) Koadroak miokardiopatia neurogeniko (neurogenic stunned myocardium) nabarmena iradokitzen du, haustura aneurismatikoaren ondoren katekolaminen deskarga masiboareb ondorioz, eta hura tratatzean, euskarri hemodinamikoa optimizatu behar da aneurismaren behin betiko tratamendua atzeratu gabe.
c) Gaixotasun koronario adierazgarririk ez izateak shockaren kausa kardiakoa baztertzen du, eta, beraz, jatorri hipobolemikoa baino ez dagoela onartu behar da.
d) Bentrikulu-disfuntzio larria egotea kontraindikazioa da farmako basoaktiboak erabiltzeko, miokardioaren oxigeno-kontsumoa handitzeko arriskua dagoelako.

**119.- Emakume bat (52 urte) Fisher eskalako 4. graduko odoljario subaraknoideo aneurismatiko batengatik ingresatu dute. Lehenengo 12 orduetan enbolizazio bidez tratatu dute. Bosgarren egunean narriadura neurologiko progresiboa du. Analitikaren emaitzak: $Na^+$ 123 mmol/L; plasma-osmolaritatea: 265 mOsm/kg; gernu-osmolaritatea: 610 mOsm/kg, eta gernu-sodioa: 168 mmol/L. Diuresia: 5,2 L/24 ordu; balantze hidrikoa: negatiboa; zain-presio zentrala: 2 mmHg, eta ekokardiograma: ezkerreko bentrikulu hiperdinamikoa, eta beheko kaba zain kolapsagarriarekin. Zein da jokabiderik EGOKIENA?**

a) Murrizketa hidrikoa hastea eta desmopresina ematea, diuresia murrizteko, ADHaren jariatze desegokiaren sindrome bat baita.
b) Gatz-soluzio hipertonikoa eta fludrokortisona ematea, bolemia lehengoratzea, eta hala murrizketa hidrikoa nola desmopresina saihestea.
c) Tolbaptana ematea, hiponatremia azkar zuzentzeko eta garuneko iskemia geroratua izateko arriskua gutxitzeko.
d) Sueroterapia isotonikoari baino ez eustea, hiponatremiak ez baitu aldatzen garuneko iskemia geroratua izateko arriskua, aneurisma jada tratatu bada.

**120.- Ebidentzia batek garezur barneko aneurisma hautsien tratamendu mikrokirurgikoa eta tratamendu endobaskularra alderatzen ditu. Horri dagokionez, hautatu erantzun ZUZENA:**

a) ISAT azterketak frogatu zuenez, tratamendu endobaskularrak murriztu egiten zuen urtebetera pronostiko txarra izateko arriskua, klipaje mikrokirurgikoarekin alderatuta, baina lotu egin zen berrodoljario berantiarraren tasa handiagoarekin, oklusio osoaren tasa txikiagoarekin eta tratamendua berriz emateko behar handiagoarekin.
b) ISAT azterketak frogatu zuen tratamendu endobaskularra hobea dela bai emaitza funtzionalean, bai aneurismaren oklusio-tasa osoan eta tratamendua berriz emateko beharrean.
c) ISATen 5 eta 10 urterako emaitzek erakutsi zuten bi modalitate terapeutikoen arteko aldeak guztiz desagertzen zirela, baita odoljarioa berriz izateko arriskua ere.

d) Saiakuntza ausazkotuek frogatu zuten klipaje mikrokirurgikoak emaitza funtzional hobea ematen duela atzeko zirkulazioaren aneurismak dituzten pazienteekin.

**121.- Emakume batek (51 urte) Fisher eskalako 4. graduko odoljario subaraknoideo aneurismatiko bat du, eta lehenengo 12 orduetan klipaje bidez tratatu dute. Zazpigarren egunean, afasia progresiboa eta eskuineko hemiparesia garatu ditu. Angio-OTak erdiko arteria zerebralaren basoespasmo moderatua erakusten du, oklusio arterialik gabe. Perfusio bidezko OTak erakusten duenez, batez besteko igarotze-denboraren luzapena dago, garun-fluxua murriztuta, eta garuneko odol-bolumenari eusten zaio. Baieztapen hauetako zein da ZUZENENA?**

a) Basoespasmo angiografikoa egotea bada, berez, angioplastia transluminala egiteko indikazioa.
b) Angiografian basoespasmo larririk ez egoteak baztertu egiten du garuneko iskemia geroratua izatea narriadura neurologikoaren kausa.
c) Garuneko iskemia geroratua eta basoespasmoa kontzeptu baliokideak dira; biak angioplastiarekin edo hodi-zabaltzaileen arteria barneko infusioarekin soilik tratatu behar dira.
d) Narriadura neurologikoa testuinguru klinikoan eta garuneko perfusioaren testuinguruan interpretatu behar da; izan ere, garuneko iskemia geroratua ez dago basoespasmo angiografikoaren mailaren mende soilik, eta baliteke tratamendu mailakatua behar izatea. Teknika endobaskularrak tratamendu medikoari erantzuten ez dioten kasuetarako utzi behar dira.

**122.- Gizonezko batek (46 urte) Streptococcus viridansek eragindako endokarditisa du, eta odoljario subaraknoideo kortikala izan du. Angiografiak erdiko arteria zerebralaren adar distal baten aneurisma infekzioso fusiformea erakutsi du. Zainbarneko antibioterapia gidatua hasi dugu. Hamar (10) egunen buruan egindako kontrol-angiografiak aneurismaren tamaina pixka bat murriztu dela erakutsi du, baina sei asteren buruan egindako azterketan diametroa berriz ere handitu dela ikusi da. Pazientea neurologikoki egonkor dago. Zein da jokabiderik EGOKIENA?**

a) Antibioterapia bakarrik ematea, aneurismaren tamaina hasieran gutxitzeak tratamendu medikoaren eraginkortasuna erakusten baitu.
b) Antibioterapia etetea eta angiografia sei hilabeteren buruan berriz egitea, aneurisma horien bilakaera erradiologikoa ezin baita aurreikusi.
c) Adierazi tratamendu inbaditzailea (endobaskularra edo mikrokirurgikoa, lesioaren anatomiaren eta zentroaren esperientziaren arabera), antibioterapiari eutsita, jarraipenean egiaztatutako progresio angiografikoak tratamendu kontserbatzailearen porrota erakusten baitu.
d) Klipaje mikrokirurgikoa tratamendu lehenetsi gisa agintzea aneurisma mikotiko guztietan, alde batera utzita haien kokapen distala eta zer morfologia duten.

**123.- Paziente batek (38 urte) endokarditis infekziosoa du eta aneurisma mikotiko fusiforme bat ere badu erdiko arteria zerebralaren M2 segmentu nagusian. Haren tamaina handitu egin da, nahiz eta, sei astean, antibioterapia gidatua eman dioten. Lesioak garrantzi funtzionaleko adar kortikalak ditu, eta ezin da berreraikitzeko klipajerik egin, ezta enbolizazio selektiborik ere. Zein da estrategia kirurgikorik EGOKIENA?**

a) Garezurrez kanpoko eta garezur barneko bypassa (GK-GB) aneurismaren behin betiko tratamendua da, eta, ondorioz, gerora aneurisma baztertu gabe egin daiteke.
b) GK-GB bypassa kontraindikatuta dago aneurisma infekziosoetan, mentua kutsatzeko arriskua dagoelako.
c) GK-GB bypassa prozedura adjubante gisa erabil daiteke garuneko perfusioa mantentzeko, baldin eta behin betiko tratamenduak trappinga edo hodi eramailearen oklusioa behar badu.
d) GK-GB bypassa aneurisma erraldoi ez-infekziosoetan baino ez dago indikatuta, eta aneurisma mikotikoetan ez du inolako eginkizunik.

**124.- Paziente batek erdiko arteria zerebraleko aneurisma mikotiko bat du; fluxu txikiko STA-MCA bypass bidez tratatu da, eta, ondoren, kaltetutako segmentu arterialaren trappinga egin zaio. Faktore hauetatik, zein da erabakigarriena prozedurak epe luzera arrakasta izan dezan?**

a) Bypass bat lortzea ahalik eta fluxu handienarekin, eremuaren behar hemodinamikoak alde batera utzita.
b) Bypassaren iragazkortasuna eta aneurismaren esklusio osoa baieztatzea, eta gainera, antibioterapia egokiaren bidez infekzioa desagerraraztea.
c) Antiagregazio dualari 12 hilabete gutxienez eustea, bypassaren tronbosia prebenitzeko.
d) Aneurismaren erresekzioa eta esklusioa ez egitea, mentua berriz infektatzeko arriskua murrizteko.

**125.- Paziente (35 urte) eskuin batek ezkerreko lobulu tenporaleko hemorragia intraparenkimatoso baten ondoriozko krisi fokala du. Angiografiak honako hauek erakutsi ditu: MAB tenporal dominantea bat (habiak 5,8 cm ditu), erdiko arteria zerebraleko adar tenporalen eta atzeko adar koroideen aferentziak, azaleko drainatzea Labbé zainetik eta Rosenthal-en zain basaleranzko drainatze sakona. EM funtzionalak eta traktografiak erakusten dutenez, lotura estua dago atzeko eskualde perisilbiar dominantearekin eta faszikulu arkeatuarekin. Zein da Spetzler-Martin-en gradua eta zein da lehentasunezko estrategia terapeutikoa?**

a) III. gradua; zuzeneko erresekzio mikrokirurgiko goiztiarra, hautsitako MAB bat delako.
b) IV. gradua; jarrera kontserbatzailea edo tratamendu multimodal oso selektiboa, eta lehen aukera gisa zuzeneko erresekzio mikrokirurgikoa ez egitea, arrisku funtzional handia dagoelako.
c) IV. gradua; enbolizazio sendagarri isolatua, aferentzia sakonak daudelako.
d) V. gradua; erradiokirurgia tratamendu bakar gisa, MAB elokuente bat delako.

**126.- Paziente batek (41 urte) krisi komizial bat du, Spetzler-Martin-en eskalako II. graduko eskuineko MAB frontal hautsi gabe baten debut gisa. Angiografiak sakuluko 2,5 mm-ko aneurisma erakutsi du, arteria perikallosoaren adar aferente baten segmentu distalean kokatua, MABaren habiaren ondo-ondoan. Ez dago haustura aneurismatikoari buruzko datu angiografikorik, ezta horri lotutako bestelako lesioenik ere. Zein da jarrera terapeutikorik EGOKIENA?**

a) Lehenik, aneurisma enbolizazio edo klipaje bidez tratatzea, MAB bati lotutako aneurisma guztiek hausteko arrisku handia baitute, MABaren bilakaera edozein izanik ere.
b) MABaren gainean erradiokirurgia egitea eta aneurisma behatzea, fluxua berehala desagertzen baita irradiazioaren ondoren.
c) MABaren erresekzio mikrokirurgikoa egitea, fluxu-aneurismaren hasierako tratamendu espezifikorik gabe, eta haren bilakaera angiografikoa egiaztatzea deribazio arteriobenosoa ezabatu ondoren.
d) MABari eta aneurimari buruzko jarrera kontserbadorea izatea, aneurisma txikia baita.

**127.- Emakume bati (46 urte) Spetzler-Martin-en III. graduko ezkerreko malformazio arteriobenoso parietal baten erresekzio mikrokirurgiko bidezko ebakuntza egin diote. Ebakuntzaondokoan ez da gorabeherarik egon, eta pazienteak ez du urritasun neurologiko berririk. Garuneko angiografiak —48 orduren buruan egin da— 3 mm inguruko habi-hondarra erakutsi du: Eremu elokuente baten sakonean dago, aferentzia zulatzaile bakar batek irrigatuta. Baieztapen hauetako zein da ZUZENENA?**

a) Hondar bat angiografikoki frogatze berriz ebakuntza egiteko indikazioa da, haren kokapena eta espero den arrisku funtzionala edozein izanik ere.
b) Erresekzio partzialaren ondoren hondar batek odoljarioa izateko arriskua nahikoa txikia da tratamendu gehigarririk gabeko aldizkako jarraipen angiografikoa justifikatzeko.
c) Hondarrak irauten badu, tratamendu osagarri bat baloratu behar da; ebakuntza berriz mikrokirurgikoa, enbolizazioa edo erradiokirurgia egiteko hautua indibidualizatu behar da, aukera bakoitzaren morbilitate-arriskuaren arabera.
d) Hondarra 5 mm-tik beherakoa denez eta aferentzia bakar baten mende dagoenez, erresekzio partzialaren ondoren berez obliteratzeko probabilitatea handia da, eta, ondorioz, edozein tratamendu geroratu daiteke.

**128.- Spetzler-Martin-en eskalako IV. graduko malformazio arteriobenoso (MAB) frontal baten erresekzioan, habiaren erabateko esklusioa lortu da, ebakuntza barruko angiografiaren bidez baieztatuta. Ebakuntzaondokoaren lehen orduetan, pazienteak narriadura neurologikoa garatu du, eta OTak ebakuntza egindako gunearen ondoko odoljario intraparenkimatoso lausoa erakutsi du, MABaren hondarraren eta odoljario arterial baten ebidentziarik gabe. Baieztapen hauetako zein da ZUZENENA?**

a) Aurkikuntzaren ondorioz, angiografikoki ezkutatutako hondarra dagoela susmatu behar da, salbuespenezkoa baita odoljarioa agertzea erresekzio angiografiko osoa egin ondoren.
b) Koadroa bateragarria da hiperperfusio-fenomeno batekin (normal perfusion pressure breakthrough), fluxu handiko MAB bat baztertu ondoren autorregulazio baskularraren

bat-bateko galerak lagunduta; presio arterialaren kontrol zorrotza funtsezko prebentzio-neurria da.

c) Koadro honen kausarik ohikoena hondar-drainatze benosoaren tronbosi akutua da; horrenbestez, hasierako tratamendua antikoagulazio terapeutikoa da.

d) Hondar angiografikorik gabe ebakuntzaondoko odoljarioa agertzen bada, hori izan liteke ebakuntza barruko angiografiak ez duela aski sentikortasunik sendatu izana baieztatzeko.

**129.- Spetzler-Martin-en eskalako III. graduko malformazio arteriobenoso (MAB) tenporal baten erresekzio mikrokirurgikoan, identifikatutako aferentzia arterial guztien oklusioa egin ondoren, habiak hanpatuta eta tentsio benoso handiarekin dago oraindik, drainatze-zain nagusia bere horretan mantendu arren. Zein da azalpenik PROBABLEENA?**

a) Drainatze-zain nagusia berehala koagulatu behar da habiaren kolapsoa bukatzeko.

b) Identifikatu gabeko hondar-aferentzia arterial bat dago gutxienez; horregatik, habiaren disekzio zirkunferentziala egiten jarraitu behar da, zain-drainatzea sakrifikatu aurretik.

c) Aurkikuntzak erakusten du MABak fluxu handiko fistula arteriobenoso bat duela lotuta, eta interbentzioa eten behar dela azterketa angiografiko bat egiteko.

d) Zain-hanpaduraren iraunkortasunak drainatzearen tronbosi partziala adierazten du, eta, ondorioz, zainbarneko heparina eman behar da erresekzioarekin jarraitu aurretik.

**130.- Malformazio arteriobenoso (MAB) baten odoljario-arriskua aldatzen duten faktore angiografikoei dagokienez, hautatu erantzun ZUZENA:**

a) Habiaren tamaina da urtean hemorragia izateko arriskua sendotasun handienaz erabakitzen duen faktore independentea.

b) Lotutako aneurismak, zain-drainatze sakona eta zain-drainatze bakarra egotea lotu izan da hemorragia-arrisku handiagoarekin, eta Spetzler-Martin-en gradua, berriz, ez zen diseinatu MABaren historia naturala iragartzeko eskala gisa.

c) Spetzler-Martin-en maila handiko MABek, ezinbestean, odoljario-arrisku handiagoa dute urtean, maila txikikoek baino.

d) Aurretik odoljario bat egoteak garrantzi pronostikoa galtzen du MABaren angioarkitektura identifikatu ondoren.

**131.- Garezur barneko aneurisma intzidentalak tratatzeko indikazioari dagokionez, honako egoera hauetatik, zeinek aldatzen du gehien arriskuaren eta onuraren arteko balantzea tratamenduaren alde, aneurismaren gehieneko diametroa egonkor badago ere?**

a) Pazienteak (74 urte) 6 mm-ko aneurisma karotideo paraklinoideoa, lepo zabala eta morfologia erregularra izateak.

b) Pazienteak (52 urte) erdiko arteria zerebraleko ren 6 mm-ko aneurisma izateak, eta horma baskularraren erresonantzian gadolinio-hartze zirkunferentziala izateak, kontrol angiografikoetako tamaina-aldaketarik gabe.

c) Pazienteak (48 urte) erdiko bi arteria zelebraletan 3 eta 4 mm-ko bi aneurisma izateak (biak morfologia erregularrekoak).

d) Pazienteak (66 urte) arteria komunikatzailearen 7 mm-ko aneurisma izateak, azken hiru urteetan handitu gabe eta domo/lepo zatidura 1etik beherako izanik.

**132.- Garezur barneko aneurisma intzidentalak hausteko arriskuari dagokionez, honako baieztapen hauetatik, zein da ZUZENENA?**

a) Aurreko arteria komunikatzaileko 5 mm-ko aneurisma batek eta barneko karotida arteriaren segmentu leizetsuko tamaina bereko aneurisma batek hausteko antzeko arriskua dute, eta kokapenak, ondorioz, ez du indikazio terapeutikoa aldatzen.
b) Garezur barneko aneurisma ugari egotea da, berez, guztiak tratatzeko indikazioa, haien morfologia eta kokapena edozein direla ere.
c) Irudi-kontroletan aneurismaren tamainaren egonkorra izateak ia erabat baztertzen du etorkizunean hausteko arriskua, baita paretan irregulartasunak daudenean edo odoljario subaraknoidearen aurrekari familiarrak daudenean ere.
d) Haustura-arriskua neurtzeko orduan barne hartu behar dira pazientearen berezko faktoreak, kokapena, aneurismaren morfologia, familia-historia eta jarraipen-azterketen bilakaera, parametroek banaka hartuta ez baitute ahalbidetzen indikazio terapeutikoa ezartzea.

**133.- Galenoren zainaren malformazio aneurismatikoei (VGAM) dagokienez, hautatu erantzun ZUZENA:**

a) Galenoren zainaren malformazio aneurismatikoa deitutakoa benetako Galenoren zainaren dilatazio aneurismatikoak eragiten du, eta dilatazioa fistula arteriobenoso askoren ondorioz gertatzen da.
b) Hidrozefalia egotea da, berez, malformazioaren tratamendu endobaskularraren aurretik deribazio bentrikuloperitoneala egiteko indikazioa.
c) Galenoren zainaren malformazio aneurismatikoa deitutakoa Markowski-ren erdiko zain prosentzefalikoaren iraunkortasun eta dilatazioari dagokio; enbrioi-egitura horrek, normalean, inboluzionatu egiten du garapenean zehar, eta horrek haren angioarkitektura eta tratamendua baldintzatzen ditu.
d) Prozedura bakarrean enbolizazioa guztiz egitea da tratamendu lehenetsia VGAM baten ondoriozko bihotz-gutxiegitasuna duten jaioberri gehienetan.

**134.- Galenoren zainaren malformazio aneurismatikoaren (VGAM) jatorri enbriologikoari dagokionez, hautatu erantzun ZUZENA:**

a) Fetu-garapenean izandako fluxu arteriobenoso handiaren ondorioz Galenoren zaina dilatatzeak eragiten du.
b) Erdiko zain prosentzefalikoaren iraunkortasunagatik gertatzen da; normalean, enbrioi-garapenaren 6. eta 11. asteen artean inboluzionatzen du, garuneko zain-sistema sakona eratzen denean.
c) Sinu -faltzino enbrionarioaren iraupenak eragiten du, haren ondorioz Galenoren zainarekin zuzeneko komunikazio arteriobenosoa baitago.
d) Sinu zuzenaren garapen faltagatik, garuneko barneko zailaren dilatazio konpentsatzailearekin, gertatzen da.

**135.- Jaioberrien Galenoren zainaren malformazio aneurismatikoei (VGAM) dagokienez, hautatu erantzun ZUZENA:**

a) Bihotz-gutxiegitasun errefraktarioa da premiazko enbolizazio osoa prozedura bakar batean egiteko indikazioa, pazientearen egoera klinikoa edozein dela ere.

b) Tratamendu endobaskularraren unea pazientearen adinean soilik oinarritu behar da, lesioaren anatomiak ia ez baitu eraginik pronostikoan.
c) Balorazio klinikoa eskala espezifikoen bidez (Bicêtre, adibidez) egiteak aukera ematen du gutxiegitasun multiorganiko itzulezina duten pazienteak identifikatzeko; izan ere, halakoekin tratamendu endobaskular oldarkorra baliteke alferrekoa izatea.
d) Hidrozefalia progresiboa egotea da tratamendurako hasierako indikazioa, eta enbolizazioa atzeratu egin behar da, harik eta likido zefalorrakideoa desbideratzen den arte.

**136.- Pediatria-adinekoen Moyamoya gaixotasunari dagokionez, hautatu erantzun ZUZENA:**

a) Narriadura kognitiboa garuneko infartu ezarrien agerpenarekin baino ez da lotzen; ondorioz, erresonantzia magnetikoan lesio iskemikorik ez duten haurrek garapen neuropsikologiko normala dute.
b) Garuneko hipoperfusioaren gertakari errepikatuak egoteak baliteke funtzio kognitiboen eta eskola-errendimenduaren narriadura progresiboa baldintzatzea, baita neuroirudian garuneko infartu nabaririk ez dagoenean ere.
c) Birbaskularizazio kirurgikoak iktusa izateko arriskua hobetzen du, baina ez du bilakaera neurokognitiboa aldatzen hasierako koefiziente intelektuala normala denean.
d) Erasan kognitiboa aldebiko gaixotasun aurreratua duten pazienteetara mugatzen da, eta salbuespenezkoa da aldebakarreko formetan.

**137.- Pedriatria-adinekoen Moyamoya gaixotasunaren historia naturalari eta tratamendu medikoari dagokienez, hautatu erantzun ZUZENA:**

a) Antiagregazio bidez tratatutako haur sintomatikoei dagokienez, gertaera iskemiko gehiago izateko arrisku metatua handia da oraindik, eta aspirinak ez du azpiko arteriopatiaren progresioa aldatzen.
b) Aspirina bidezko tratamenduak gaixotasunaren progresio angiografikoaren arriskua % 80 baino gehiago murrizten du, eta, ondorioz, birbaskularizazioa garuneko hemorragia duten pazienteentzat gordetzen da.
c) Eskolako errendimenduaren narriadura garuneko infartu zabalak agertu ondoren agertzen da soilik, eta paziente pediatrikoen % 10i baino gutxiagori eragiten die.
d) Haurretan, garezur barneko odoljarioaren intzidentzia handiagoa da gertakari iskemikoena baino, eta forma horretan agertzen da gehien.

**138.- Borden eta Cognard-en garezur barneko fistula arteriobenoso duralen (FABD) sailkapenei dagokienez, hautatu erantzun ZUZENA:**

a) Cognard-en IIb motako FABD Cognard bat Borden-en I motako lesio bati dagokio, biek baitute sinu benoso dural baterako drainatze esklusiboa.
b) Cognard-en IIa+b motako FABD bat baliteke bat etortzea Borden-en II motako lesio batekin, biek baitute zain kortikaletarako errefluxua; horrek nabarmen handitzen du garezur barneko odoljarioa eta eskasia neurologiko ez-hemorragikoa izateko arriskua.
c) Cognard-en sailkapena fistularen kokapen anatomikoan soilik oinarritzen da, eta Borden-en sailkapenak, berriz, zain-drainatzearen patroia du.
d) Borden-en III motako eta Cognard-en IV motako FABDek arrisku hemorragiko baliokidea dute, biek ala biek ektasia benosoa baitute ezaugarri.

**139.- Fistula karotideo-kabernosoen etiologiari dagokionez, hautatu erantzun ZUZENA:**

a) Fluxu handiko fistula zuzenak (A motako Barrow) sarriago gertatzen dira aneurisma leizetsuen berezko hausturaren ondorioz, traumatismo kranioentzefalikoen ondorioz baino.
b) Zeharkako fistulak (B, C eta D motako Barrow) sarriago gertatzen dira adineko emakumeetan, eta baliteke berez agertzea horma baskularraren hauskortasunarekin, hipertentsio benosoarekin eta ehun konektiboaren gaixotasunekin lotuta.
c) Fistula karotideo-kabernosoen aldebikotasuna forma traumatikoetan baino ez da ia izaten.
d) Proptosis taupakaria egoteak jatorri traumatikoko zuzeneko fistula susmatzea dakar.

**140.- Paziente bat (69 urte) kontsultara etorri da konjuntibako hiperemia progresiboa, diplopia eta eskuineko murmurio orbitarioa, hiru hilabeteko eboluziokoa, izateagatik. Aurrekari traumatikoak ukatu ditu. Angiografiak hauxe erakutsi du: fluxu txikiko fistula dural bat, barneko eta kanpoko bi karotida arterien adar meningeoek elikatua. Aurrekari pertsonal hauetako zeinek babestuko luke gehien lesioaren etiologia?**

a) Duela hogei urte gertatutako garezurreko eta aurpegiko traumatismo itxiak.
b) Klipaje bidez tratatu zuten aurreko arteria komunikatzailearen aneurismak.
c) IV motako Ehlers-Danlos-en sindromeak.
d) Sinu leizetsuaren edo beste sinu benoso dural batzuen aurretiko tronbosiak.

**141.- Egoera hauetako zein lotu da ebidentzia handienaz berez agertutako sinu leizetsuaren fistula dural baten garapenarekin?**

a) Barneko karotida arteria zerbikalaren disekzioa.
b) Sinu benoso dural baten tronbosiaren ondoriozko hipertentsio benosoa, angiogenesiarekin eta aurretik zeuden komunikazio arteriobenosoen irekierarekin.
c) Barneko karotida arteriaren segmentu leizetsuaren aneurisma baten haustura eutsia.
d) Erdiko meningea-arteriaren eta sinu leizetsuaren arteko anastomosi enbrionarioaren iraunkortasuna.

**142.- Zuzeneko eta zeharkako fistula karotideo-kabernosoen tratamenduari dagokionez, hautatu erantzun ZUZENA:**

a) Barneko karotida arteriaren kontserbazioa helburu desiragarria da, baina ez da jarri behar fistula angiografikoki sendatzearen aurretik, betiere bi helburuak bateragarriak ez badira.
b) Enbolizazio transarteriala da sinu leizetsuaren fistula dural guztien tratamendu lehenetsia, zain-drainatzearen patroia edozein dela ere.
c) Goiko zain oftalmikoranzko aurreko drainatzea soilik egoteak kontraindikatzen du beheko sinu petrosotik sarbide transbenosoa egitea.
d) Barneko karotida arteriaren oklusio terapeutikoa kontraindikatuta dago fluxu handiko zuzeneko fistuletan, baita oklusio-testak alboko zirkulazio nahikoa erakusten duenean ere.

**143.- Bikarrezur-muineko malformazio baskularrei dagokienez, hautatu erantzun ZUZENA:**

a) Fistula arteriobenoso dural espinal bat (Anson eta Spetzler-en I motakoa) erradiokirurgia bidez tratatu ohi da batez ere, fluxu txikia eta obliterazio-tasa handia dituelako.
b) Gazteen muin-barneko malformazio arteriobenosoen (Anson eta Spetzler-en III motakoak) tankerako lesioetan, konplexutasun anatomikoagatik eta aferentzia ugariengatik, tratamenduaren helburua arrisku klinikoa gutxitzea izaten da, sendatze angiografiko osoa baino gehiago.
c) Fistula arteriobenoso perimedularrak (Anson eta Spetzler-en IV motakoak) nerbio-sustraiaren ondoko duramadrean sortzen dira, eta mielopatia benosoa sortzen dute zain-sistema medularraren hipertentsioaren ondorioz.
d) Anson eta Spetzler-en sailkapenak lesioaren kokapen anatomikoa bakarrik hartzen du oinarri, eta ez du inplikazio terapeutikorik.

**144.- Gizonezko bat (17 urte) kontsultara etorri da azken 18 hilabeteetan martxaren narriadura progresiboa duelako, eta, harekin batera, baita bizkarreko mina, beheko bi gorputz-adarren ahulezia eta bat-batean okerrera egiten duen aldian behingo gertakariak ere, odoljarioaren ebidentziarik gabe. Erresonantzia magnetikoak eta bizkarrezur-muineko angiografiak bizkarrezur-muinaren barruko gazte-malformazio arteriobenosoa erakutsi dute. Malformazioa T8tik kono medularreraino hedatzen da; aldebiko saihets arteko arterietatik eta aurreko arteria espinaletik datozen aferentzia ugari ditu, eta bizkarrezur-muinaren barneko eta kanpoko zenbait konpartimentu hartzen ditu. Ez dago fluxu aneurisma tratagarririk, ezta puntu fistuloso nagusirik ere. Zein da jarrera terapeutikorik EGOKIENA?**

a) Erresekzio mikrokirurgiko osoa, pazientearen adinak justifikatzen baitu arrisku neurologiko handiagoa hartzea behin betiko sendatzea lortzeko.
b) Aferentzia arterial guztiak prozedura bakar batean enbolizatzea, lesio horien tratamendu lehenetsia baita.
c) Tratamendu multimodal indibidualizatua, osagai oldarkor edo sintomatikoenen fluxua murrizteko, eta onartzea sendaketa angiografiko osoa nekez lortzen dela arrisku neurologiko onargarria hartuta.
d) Erradiokirurgia, hasierako tratamendu gisa; izan ere, bizkarrezur-muinaren barruko lesioek hobeki erantzuten dute garezur barruko malformazioek baino.

**145.- Emakume batek (63 urte) lehen odoljario-gertakari bat izan du 9 mm-ko kabernoma pontino baten ondorioz. Zubiaren erdiko zatian dago, piamaterreko gainazalera azaleratu gabe. Ingresuan, hemiparesia moderatua eta VI. nerbio kranialaren lesioak eragindako erasana zituen. Sei astean tratamendu kontserbatzailea egin ondoren, ibilera independentea berreskuratu du, eta VI. nerbio kranialaren paresia diskretua baino ez du orain. Hiru hilabeteren buruan egindako erresonantzia magnetikoak hematomaren erreabsortzioa erakutsi du, eta kabernoma toki berean dago oraindik, odoljario gehiagoren ebidentziarik gabe. Zein da jokabiderik EGOKIENA?**

a) Erresekzio mikrokirurgikoa agintzea, odol-galera izandako garun-enborraren kabernoma oro erauzi egin behar baita lehen gertakariaren ondoren.

b) Erradiokirurgia estereotaxikoa agintzea, beste odoljario bat izateko arriskua murrizteko.
c) Jarraipen klinikoa eta erradiologikoa mantentzea, eta kirurgia uztea beste odoljario sintomatiko bat edo progresio klinikoa dagoenerako, piamaterreko gainazalarekin kontakturik gabeko lesio sakonek arrisku kirurgiko handia dutelako.
d) Ebakuntza barruko monitorizazio neurofisiologikoaren bidezko tratamendu kirurgikoa agintzea, hasierako suspertze neurologikoak kirurgiaren morbimortalitatea nabarmen murrizten baitu.

**146.- Gizonezko batek (39 urte) bigarren odoljario sintomatiko bat du, lotura pontomesentzefalikoan kokatutako kabernoma baten ondorioz. Erresonantzia magnetikoak 2,5 cm-ko hematoma azpiakutua erakutsi du, eta kabernoma piameterreko gainazalik hurbilenetik 4 mm-ra dago. Neurologikoki, hemiparesia moderatua, ataxia eta III. nerbio kranialaren paresia ditu, eta lehen bi asteetan hobera egin du pixkanaka. Egoera hauetako zein da une horretan kirurgia atzeratzeko argudiorik SENDOENA?**

a) Bigarren odoljario bat egotea, kirurgia egin bitartean berrodoljario goiztiarra izateko arriskua handitzen baitu.
b) Piamaterreko gainazal seguru batera iristen ez den lesio bati lotutako hobekuntza neurologiko progresiboa, horri heltzeko, izan ere, garun-enborraren parenkima osasuntsua zeharkatu beharra egongo litzatekeelako.
c) Hematoma azpiakutua izatea, enborreko kabernomen kirurgia kontraindikatuta baitago sei hilabeteko eboluzioa baino lehen.
d) 40 urtetik beherakoak, odoljario gehiagoren arrisku metatuak kirurgia hirugarren odoljarioa izan arte atzeratzea justifikatzen baitu.

**147.- Onyx bidez garuneko malformazio arteriobenosoa enbolizatzean, zein da mikrokateterraren muturraren inguruan eratzen den “plug” proximala deritzonaren helburua?**

a) Tronbosi benoso goiztiarra izateko arriskua murriztea.
b) Material enbolizatzailearen hasierako errefluxu kontrolatua bultzatzea, ondoren habiaren barruko progresio distala ahalbidetzen duen zigilu bat sortzeko.
c) Injekzioan arteria aferentearen basoespasmoa eragoztea.
d) Enbolizazioa amaitutakoan mikrokateterra berehala ateratzen laguntzea.

**148.- Garezur barneko malformazio baskularren zain bidezko tratamendu endobaskularrari dagokionez, hautatu erantzun ZUZENA:**

a) Zainean zeharretik heltzea da aferentzia sakonak dituzten malformazio arteriobenoso guztien lehen aukerako tratamendua, habia azkarrago obliteratzea ahalbidetzen baitu.
b) Zainean zeharretik heltzea oso kasu hautatuetan har daiteke kontuan, baldin eta malformazio arteriobenosoak kabi trinkoa, drainatze-zain bakarra eta arteria-aferentzia ez-irisgarriak baditu edo arrisku handikoa bada arterian zeharreko enbolizazioa egitea.
c) Zainean zeharreko enbolizazioa kontraindikatuta dago drainatze-zain bakarra dagoenean, kongestio benosoa gertatzeko arrisku handiagatik.

d) Zainean zeharretik heltzeak drainatze benosoaren oklusio goiztiarrerako arriskua ezabatzen du, eta, horrenbestez, ez da beharrezkoa habiaren oklusio-unea zorrotz kontrolatzea.

**149.- Garuneko malformazio arteriobenosoen zainean zeharreko enbolizazioari dagokionez, ezaugarri angiografiko hauetako batek dakar heltzeko era hori DESEGOKIA izatea estrategia terapeutiko gisa. Zein?**

a) Habia trinkoa eta txikia, arteria-aferentzia sakonak eta sarbide endobaskular zaila izatea.
b) Argi eta garbi identifikatzen den drainatze-zain bakarra egotea.
c) Drainatze-zain independente ugari eta habiaren huste goiztiarra izatea.
d) Aferentziek arteria zulotzaileetan jatorria izanik, arterian zeharreko enbolizazio segurua lortzea ezinezkoa izatea.

**150.- Gizonezko batek (32 urte) zirkulazio-istripu baten ondoriozko traumatismo kranioentzefaliko larria du (GCS 5). Garezur barneko presioa (GBP) ikusteko monitore bat eta ehuneko oxigeno-presioaren sentsore bat ($PbtO_2$) jartzen dira. Hurrengo 12 orduetan, honako hauek neurtu dira: 14 eta 17 mmHg arteko GBPa, 65 eta 70 mmHg arteko garuneko perfusio-presioa (GPP) eta aldaketa nabarmenik gabeko OT kraniala. Alabaina, $PbtO_2$-k 10 eta 12 mmHg artean dirau, nahiz eta sedazioaren optimizazioa, normokapnia eta % 99ko oxigeno-asetasun arteriala egon. Zein da interpretaziorik ZUZENENA?**

a) GBPa eta GPPa helburuen barruan daude; horrenbestez, $PbtO_2$-k ez du garrantzi klinikorik, eta ez du estrategia terapeutikoa aldarazi behar.
b) Egoerak garuneko ehun-hipoxia iradokitzen du, GBPa eta GPPa egoki kontrolatu arren; hori horrela, zuzentzeko moduko kausa aktiboki bilatu behar da, eta garuneko oxigenazioa optimizatzeko neurriak aztertu behar dira.
c) GBP eta GPP normalen konbinazioak garuneko metabolismo anaerobioa baztertzen du; horrenbestez, $PbtO_2$ baxuak, seguru aski, sentsorearen kalibrazio-akatsaren ondorio da.
d) 15 mmHg-tik beherako $PbtO_2$-ren ondoriozko deribazio bakarra da kraniektomia deskonpresiboa berehala egitea.

**151.- Paziente batek (27 urte) traumatismo kranioentzefaliko larria du, baita kontusio bifrontal asko eta monitorizazio multimodala ere. Lehen 24 orduetan 18 eta 20 mmHg arteko GBP bat eta 68 mmHg-ko GPP bat ditu. Garuneko mikrodialisiak hauxe erakutsi du: glukosa tisularra progresiboki beherantz ari da (< 0,5 mmol/L) eta laktato/piruvato zatidura etengabe 40tik gorakoa erakusten du, eta $PbtO_2$ hg-k, berriz, 24 mmHg-koa. Zein da interpretaziorik ZUZENENA?**

a) Ehun-hipoxiarik ez izateak garuneko krisi metabolikoa baztertzen du; horrenbestez, mikrodialisiaren alterazioek ez dute garrantzi klinikorik.
b) Patroiak garuneko krisi metabolikoa iradokitzen du, lotuta, ziurrenik, disfuntzio mitokondrialarekin edo metabolismo energetikoaren alterazioarekin, eta itxuraz egokia den ehun-oxigenazioarekin ere ager liteke.
c) Aurkikuntzak gehiegizko hiperbentilazioa adierazten du, eta $PaCO_2$ handitzea dakar (45-50 mmHg lortu arte).

d) Azalpen posible bakarra da mikrodialisiko kateterra oker jarrita dagoela, garuneko glukosa ezin baita inoiz gutxitu $PbtO_2$ normalarekin.

**152.- Traumatismo kranioentzefaliko larria duten pazienteen monitorizazio aurreratuari dagokionez, hautatu erantzun ZUZENA:**

a) Garuneko perfusio-presioa (GPP) 70 mmHg-tik gorakoa izateak ehun-perfusio egokia bermatzen du, garuneko autorregulazioaren egoera edozein dela ere.
b) Garun-autorregulazioa galtzearen ondorioz baliteke batez besteko presio arterialaren hazkundeek garun barneko presioa handiaraztea, garuneko ehunaren perfusio eraginkorra hobetu gabe.
c) Presioaren erreaktibotasun-indizea (PRx) GBPa 25 mmHg-tik gorakoa denean baino ez da erabilgarria.
d) Traumatismo kranioentzefaliko larria duten paziente gehienek garun-autorregulaziorik badute, eta ondorioz, haien monitorizazioak erabilgarritasun kliniko eskasa du.

**153.- Traumatismo kranioentzefaliko larrian, garuneko perfusio-presioaren (GPP) interpretazioari dagokionez, hautatu erantzun ZUZENA:**

a) Traumatismo kranioentzefaliko larria duten paziente guztiei aplika dakiekeen GPParen balio optimo bakarra dago.
b) GPP altuak beti hobetzen du garuneko oxigenazioa, eta iskemia sekundarioaren arriskua murrizten du.
c) GPP optimoa baliteke aldatzea pazienteen artean, baita paziente berarengan ere, eboluzioan zehar, garun-autorregulazioaren egoera zein den.
d) Tratamenduaren helburua da GPPa sistematikoki 80 mmHg-tik gora mantentzea.

**154.- Traumatismo kranioentzefaliko larri baten ondorengo axoien kalte hedatsuari (AKH) dagokionez, hautatu erantzun ZUZENA:**

a) Hasierako ordenagailu bidezko tomografian lesio hemorragikorik ez egoteak baztertu egiten du, ia, axoien kalte hedatsu klinikoki adierazgarria.
b) Adams-en sailkapen anatomopatologikoak zehaztasun handiagoko pronostiko funtzionala ezartzen du erresonantzia magnetikoaren bidez lortutako aurkikuntzek baino.
c) Erresonantzia magnetikoak, batez ere suszeptibilitate magnetikoko eta difusioko sekuentzien bidez, ordenagailu bidezko tomografian ikusten ez diren axoien lesioak froga ditzake, eta pronostikoari buruzko informazio gehigarria eman dezake, nahiz eta lesioen hedadurak suspertze funtzionala erabat iragartzen ez duen.
d) Gorputz kailukaran lesio hemorragikoak egoteak axoien III. graduko kalte hedatsua eta egoera begetatibo iraunkorra daudela esan nahi du beti.

**155.- Axoien kalte hedatsuaren (AKH) diagnostikoan, erresonantzia magnetikoari dagokionez, hautatu erantzun ZUZENA:**

a) FLAIR sekuentziak dira sentikorrenak axoien kalte hedatsuaren osagai hemorragikoa detektatzeko.

b) Difusio-sekuentziek (DWI) eta ADC mapak lesio hemorragikoak baino ez dituzte detektatzen, eta suszeptibilitate magnetikoko sekuentziek, berriz, axoien edema identifikatzen dute.
c) Suszeptibilitate magnetikoaren sekuentziak (SWI edo T2) dira sentikorrenak axoien kalte hedatsuaren lesio hemorragikoak detektatzeko, eta difusio-sekuentziek, berriz, fase akutuko axoien lesio ez-hemorragikoak identifikatzea ahalbidetzen dute.
d) Gadolinioa emateak nabarmen handitzen du erresonantzia magnetikoaren sentikortasun diagnostikoa axoien kalte hedatsu akutuan.

**156.- Traumatismo kranioentzefaliko larri baten ondoren garezur barneko presioaren (GBP) monitorizazio inbaditzaileari dagokionez, hautatu erantzun ZUZENA:**

a) Glasgowko eskalan $\leq 8$ puntuazioa duen paziente oro monitorizatu behar da, begi-niniaren miaketa eta ordenagailu bidezko tomografia alde batera utzita.
b) Ordenagailu bidezko tomografia normala izateak baztertu egiten du klinikoki garezur barneko hipertentsio klinikoki adierazgarria agertzea; horrenbestez, monitorizazio inbaditzaileak ez du erabilgarritasunik.
c) Monitorizazio inbaditzailearen indikazioak egoera klinikoa eta aurkikuntza erradiologikoak hartu behar ditu barne; izan ere, hasiera batean normala zen ordenagailu bidezko tomografia izandako pazienteek baliteke garezur barneko hipertentsioa garatzea, baldin eta arrisku-faktoreak badaude, hala nola 40 urtetik gorako adina, hipotentsio arteriala, deszerebrazio-jarrerak eta begi-ninien alterazioak.
d) GBParen monitorizazio inbaditzaileak biziraupena berez hobetzen duela frogatu du saiakuntza kliniko ausazkotu guztietan.

**157.- Garuneko kontusio traumatikoen ebakuazio kirurgikoari dagokionez, hautatu erantzun ZUZENA:**

a) Hasierako ordenagailu bidezko tomografian egiaztatutako kontusioaren bolumenaren mende baino ez dago indikazio kirurgikoa.
b) Kontrol erradiologikoetan pixkanaka handitzen den bolumen txikiko kontusio frontal batean beti esku hartu behar da narriadura neurologikoa agertu aurretik.
c) Erabaki kirurgikoa honako hauek kontuan izanik hartu behar da: miaketa neurologikoa, bilakaera klinikoa, masa-efektua, garezur barneko hipertentsioa eta bilakaera erradiologikoa; izan ere, parametro horiek bakar-bakarrik hartuta ez da kirurgia egiteko erabateko indikazioa.
d) Aldebiko kontusio ugari egoteak kirurgia kontraindikatu egiten du, garuneko edema hedatsua izateko arrisku handiagatik.

**158.- Aneurisma intzidental erraldoien kudeaketa kirurgikoan:**

a) Aneurismaren isolamenduak edo “trapping” deritzonak aneurismaren alde proximaleko eta distaleko odol-hodiaren oklusioa dakar.
b) Ahal izanez gero, klip handi bakar baten bidez tratatu behar dira, tandemean zenbait klip jarri gabe.
c) Aneurisma tronbosatuetan tronbektomia baztertu behar da.
d) “Kinking” fenomenoa ez da hain ohikoa aneurisma horietan.

**159.- Hautatu honako *stent* hauei buruzko baieztapen ZUZENA:**

a) Enterprise: garezur barneko lehen *stent* autohedagarria eta nitinolezkoa izan zen.
b) Neuroform: nitinolezko *stent* bat da, eta lepo estuko aneurismetan erabiltzen da.
c) Neuroform: teknikoki Enterpriserena bezain konplikatua ez den hedapen mekanismo bat da.
d) Neuroform: nitinolezko *stent* autohedagarri bat da, eta lepo zabaleko aneurismetan erabiltzen da.

**160.- Bigarren inpaktuaren sindromean EZ da egia:**

a) Hasiera batean atletetan deskribatu zuten.
b) Hilkortasuna % 50-100ekoa da.
c) Bigarren inpaktu baten ondoren gertatzen da, hasierako traumatismoak sintomarik eragin ez duenean.
d) Garuneko edema gaiztoarekin, herniazioarekin eta azkar larriagotzen den komarekin agertzen da.

**161.- Axoien lesio hedatsuari dagokionez, honako hau zuzena da:**

a) Lesio sekundarioa da, azelerazio/dezelerazio mekanismo baten ondoriozkoa.
b) Ordenagailu bidezko tomografian lotutako hematoma subdural bat egoteak baztertu egiten du axoien lesio hedatsuaren diagnostikoa.
c) Maila larrian, 24 ordutik gorako koma-egoeraren ondoren, pazienteak nahasmendua eta alterazio amnesiko eta kognitibo larriak ditu.
d) Odoljario-fokuak ohikoak dira garun-enborraren goiko alde dortsolateralean.

**162.- Traumatismo kranioentzefalikoetan, hipotentsio arterialari eta shockari dagokienez, honako hau EZ da egia:**

a) Traumatismoaren hasierako faseetan agertzen dira, erraboilaren disfuntzioagatik.
b) Lehen haurtzaroan prebalentzia handiagoa dute.
c) Kontuan hartu behar da *scalp*-zauriak dituzten pazienteekin.
d) Paziente gehienen kasuan, ez zaizkio traumatismoari berari egozten.

**163.- Honako egoera hauetatik, zeinekin dago indikatuta kirurgia deskonpresibo emergentea?**

a) Bizkarrezur-muineko kalte osatugabea duen paziente batekin, progresio neurologikoaren zeinurik gabe.
b) Bizkarrezur-muineko kalte osatugabea eta atzeko muin-kordoien sindromea dituen paziente batekin.
c) Haustura-lokadura batek eta blokeo fazetario berrezarrezin batek eragindako bizkarrezur-muineko kalte osatugabea duen paziente batekin.
d) Bizkarrezur-muineko kalte osatugabea eta EMNan blokeo subaraknoideoa dituen paziente batekin.

**164.- Baieztapen hauetako zein EZ da zuzena lokadura atlanto-okzipitalari dagokionez?**

a) II motakoan distrakzioa dago.
b) Power-en ratioa III motako lokadura atlanto-okzipitalak baloratzeko erabiltzen da.
c) Power-en ratioa ezin da erabili C1en hausturarik badago.
d) Helduen Power-en ratio normala 1etik beherakoa da.

**165.- Hautatu atlas-hausturei buruzko baieztapen ZUZENA:**

a) II motan, alboko masak kaltetuta daude.
b) Zeharkako lotailua hautsita badago, ezegonkortzat jotzen dira.
c) I motakoak ez dira ortesi zerbikalekin tratatzen.
d) Jefferson-en haustura oso gutxitan agertzen da C2aren hausturarekin batera.

**166. Zein da edema basogenikoaren mekanismo fisiopatologiko nagusia?**

a) Zelula-haustura, zelula barneko sodioaren sarrera masiboarekin.
b) Hesi hematoentzefalikoaren alterazioa eta proteina plasmatikoen estrabasazioa.
c) LZR-ekoizpenaren murriztea.
d) Garuneko drainatze benosoaren handitzea.

**167.- Klumpke-ren paralisian, hau EZ da egia:**

a) Plexu brakialaren beheko enborreko lesioaren ondorio da.
b) Lesio-mekanismo bat adukzio-posizioan dagoen besoaren trakzioa da.
c) Horner-en sindromearekin batera ager liteke.
d) Klinikoki, erpe-eskuarekin agertzen da.

**168.- Garuneko abzesuei dagokienez, honako hau EZ da egia:**

a) Zerebritisa hoberen baloratzeko aukera ematen duen EMNko sekuentzia T2 da.
b) Abzesuaren kapsularen garapena EMNko T2 sekuentzian baloratzen da.
c) Esteroide bidezko tratamenduak baliteke infekzioen bilakaera erradiologikoa aldatzea.
d) Difusio-sekuentzia baliagarria da garuneko abzesuak eta eraztun modura atzemandako beste lesio batzuk bereizteko.

**169.- S. Ramón y Cajalek deskribatutako “hirugarren elementua”:**

a) Zelula handi eta oso adarkatuen multzo bat dira.
b) Zelula astrozitikoak dira.
c) Odoleko makrofagoek ez bezala, ez dute “Toll-like” errezeptorerik adierazten.
d) Hezur-muinetik datozen zelulak dira.

**170.- Jardunbide neurokirurgikoan erabilitako antibiotikoei buruzko baieztapen hauetatik, zein da ZUZENA?**

a) Tetraziklinek garezur barneko presioa handiarazten dute denbora luzean erabiltzen direnean.
b) Bankomizinak eta linezolidak neuropatia optikoa eragiten dute.
c) Makrolidoek ez dute efektu neurotoxikorik.
d) Hoigne-ren sindromea kinolonen erabilerarekin lotzen da.

**171.- Garuneko tumoreak espektroskopia bidez aztertzean, zer balio du kolina-gailur (CHO) altuak eta N-azetilaspartato txikiak aurkitzeak?**

a) Bi aurkikuntzen konbinazioak infiltrazio tumorala iradokitzen du.
b) Espektroskopia bidezko azterketa ez da baliagarria garuneko tumoreen kasuan.
c) Aurkikuntza horrek gradu histologiko baxua iradokitzen du.
d) Aurkikuntza hori garuneko abzesuen patognomonikoa da, eta diagnostikoa ezartzeko aukera ematen digu.

**172.- Eskualde pinealean kokatutako tumore batek baliteke sindrome hau sortzea:**

a) Weber-en sindromea.
b) Millard-Gubler-en sindromea.
c) Parinaud-en sindromea.
d) Wallenberg-en sindromea.

**173.- Hirugarren bentrikuluari heltzean zain talamoestriatuaren oklusioa gertatuz gero, honako hauetatik, zein klinika neurologiko ager liteke?**

a) Epilepsia.
b) Eskasia bakar bat ere ez.
c) Logura, hemiparesia eta mututasuna.
d) Hemiparesia eta konbultsioak.

**174.- Schwannoma bestibularra erauzteko heltze subokzipitalean, nerbio fazialak tumorearekiko duen kokapena, maiztasun handienetik txikienera, honako hau da:**

a) Aurrekoa, atzekoa, behekoa.
b) Aurrekoa, goikoa, behekoa.
c) Goikoa, aurrekoa, atzekoa.
d) Atzekoa, goikoa, aurrekoa.

**175.- Kirurgikoki heltzeko modu hauek lotura bertebrobasilarraren aneurisma baten klipajea egiteko erabil daitezke, honako hau IZAN EZIK:**

a) Albo-alboko transkondilarra.
b) Alboko subokzipitala.
c) Presigmoideoa.
d) Subtenporala.

**176.- Eskualde pinealerako heltze suprazerebeloso infratentorialean, zer zain sakrifika ditzakegu ondorio neurologikorik gabe?**

a) Bermiseko goiko zaina, atzeko zain perikallosoa, zerebeloko zain prezentrala.
b) Bermiseko goiko zaina, zerebeloko zain prezentrala.
c) Atzeko zain perikallosoa, Rosenthal-en zain basala.
d) Rosenthal-en zain basala.

**177.- Zein da gizakion LZRaren eguneko ekoizpena?**

a) 150 mL.
b) 300 mL.
c) 450 mL.
d) 600 mL.

**178.- Espasmo hemifazialari buruzko baieztapen hauetatik, zein da OKERRA?**

a) Zerebeloko goiko arteriak nerbio faziala konprimatzea da ebakuntza barruko aurkikuntzarik ohikoena.
b) Gorreria konplikazio ohikoagoa da aurpegiko paralisi iraunkorra baino.
c) Ohikoagoa da gizonezkoen artean, emakumezkoen artean baino.
d) Normalean, sintomak, lehenik, aho inguruko muskulaturan agertzen dira, eta, ondoren, garezurrerantz hedatzen dira.

**179.- Fetuaren trigeminoko arteriari dagokionez, hautatu aukera OKERRA:**

a) Barneko karotida arteria intrakabernosoa arteria basilarrarekin komunikatzen du.
b) Fetuaren atzeko arteria komunikatzailearen ondoren, anastomosi primitibo iraunkor ohikoena da.
c) Karotida arteria petrosoa arteria basilarrarekin komunikatzen du.
d) Aurkikuntza angiografikoa da, eta normaltasunaren aldaera gisa interpretatu behar da.

**180.- Kirurgikoki heltzea planifikatzeko erabilitako puntu kraniometrikoei dagokienez, hautatu aukera OKERRA:**

a) Goiko puntu rolandikoa nasionaren eta inionaren arteko distantziaren % 50i dagokion puntuaren atzetik 4 cm-ra dago, gutxi gorabehera
b) Goiko puntu rolandikoa sutura koronalaren atzetik 5 cm-ra dago, gutxi gorabehera.

c) Stephanion-a dagokio sutura koronalaren eta goiko lerro tenporalaren arteko elkarguneari.
d) Asteriona hauen arteko elkarguneari dagokio: sutura lanboideoa, sutura okzipitomastoideoa eta sutura parietomastoideoa.

**181.- Hazkunde-hormona (GH) sortzen duen adenoma hipofisario bat duen paziente bati, ebakuntzaren aurretik zer medikazio eman behar zaio konplikazio sistemikoak eta bihotzekoak izateko arriskua gutxitzeko?**

a) Somatostatinaren antagonistak.
b) Somatostatinaren analogoak.
c) Kortikoideak.
d) DDAVPa.

**182.- Foramen magnumen meningiomei dagokienez, hautatu erantzun ZUZENA:**

a) % 56 alboko zatitik hazten da.
b) % 56 atzeko zatitik hazten da.
c) % 56 aurreko zatitik hazten da.
d) % 65 atzeko zatitik hazten da.

**183.- Glomus jugularreko tumoreei dagokienez, hau zuzena da:**

a) Sindrome jugularra da agertzeko modurik ohikoena.
b) Glomus jugularreko tumoreak oso baskularizatuta daude eta ekarpen baskular nagusia barneko karotidaren adarren bidez jasotzen dute.
c) Emakume:gizon erlazioa 6:1 da.
d) Erradioterapia bidezko tratamendua tumore horientzat ez da eraginkorra izan.

**184.- Cushing-en gaixotasunari dagokionez, baieztapen hauetako zein da OKERRA?**

a) Kausarik ohikoena kortikoideak exogenoki ematea da.
b) Ketokonazola erabiltzea baliteke eraginkorra izatea kortisol-maila handiak murrizteko.
c) Hiperkortisolismoa gertatzen da adenoma hipofisario batek ACTH endogenoa sortzearen ondorioz.
d) Tumore ACTH-jariatzailea basofiloa da.

**185.- Honako baieztapen hauetako bat OKERRA da. Zein?**

a) Simpson-en eskalaren araberako erresekzio-mailak pronostiko-balioa du meningiomen bilakaeran.
b) Usaimen-ildoko meningiomen aurkezpen klinikoa Foster-Kennedy-ren sindromea izan liteke.
c) Simpson-en I erresekzio-maila duten meningioma onberek, 5 urteren buruan, % 13ko errezidiba-tasa dute.
d) Usaimen-ildoaren meningiomek barne-karotidaren adarren baskularizazio nagusia jasotzen dute.

**186.- Kokapen hauetako zein da ohikoena bizkarrezurreko meningiomei dagokienez?**

a) Zerbikala (% 82), dortsala (% 15).
b) Dortsala (% 82), lunbarra (% 15).
c) Dortsala (% 82), zerbikala (% 15).
d) Lunbarra (% 82), toraxikoak (% 15).

**187.- Garuneko kalte adierazgarriaren hasierako zeinurik gabeko pazienteen zer ehunekok izaten dute geroko narriadurarik TKE baten ondoren?**

a) % 10ek.
b) % 15ek.
c) % 20k.
d) % 25ek.

**188.- Baldintza hauetako bat EZ da lotzen epilepsia postraumatikoa izateko arrisku areagotuarekin. Zein?**

a) Hematoma parenkimatosoa.
b) Alkoholismoan.
c) Kontusio kortikala.
d) Odoljario bentrikularra.

**189.- Haurretan GPBaren monitorizazioa egitean, zein da normaltzat hartzeko goiko muga?**

a) 6-7.
b) 8-9.
c) 10-11.
d) 12-13.

**190.- Zeinu hauetako bat EZ dago Cushing-en triadaren barruan?**

a) Arnas ezegonkortasuna.
b) Hipertentsio arteriala.
c) Bihotzeko arritmia.
d) Bradikardia.

**191.- Zer presio iraunkorretik aurrera hasi behar da garezur barneko hipertentsiorako tratamendua?**

a) > 20 mmHg.
b) > 21 mmHg.
c) > 22 mmHg.
d) > 23 mmHg.

**192.- Neurri orokor hauetako bat EZ da kontuan hartzen garezur barneko hipertentsioa kontrolatzeko?**

a) Hipotentsio arterialean, nikardipinoa lehenetsia da, takikardia badago.
b) Hiperbentilazio profilaktikoa eragoztea.
c) Burua 30 eta 45 gradu artean mantentzea.
d) 60 mmHg-tik beherako PaO2 eragoztea.

**193.- Zein da bigarren inpaktuko sindromearen kausarik ohikoena?**

a) Hematoma parenkimatosoa.
b) Garuneko edema gaiztoa.
c) Hematoma epidurala.
d) Odoljario subaraknoideoa.

**194.- Axoien lesio hedatsuari dagokionez, honako hau EZ da zuzena:**

a) TKEko lesio primario bat da, azelerazio/dezelerazio errotazionalarekin.
b) Substantzia zuriaren endekapenarekin batera agertzen diren foku hemorragikoak ditu ezaugarri.
c) Kontzientzia-galera luzea eragiten du, irudi-probetan lekua hartzen duten lesiorik gabe.
d) Batez ere zinguluari eta hipotalamoari eragiten die.

**195.- PaCO2-ren balio jakin batzuetatik beherako hiperbentilazioa ez dela onuragarria frogatu da. Zein?**

a) < 35.
b) < 30.
c) < 25.
d) < 20.

**196.- *Clivus*en hausturarekin batera nerbio kranialen lesioa egotea. Hauetako zein gertatzen da gutxien kaltetua?**

a) IV.a.
b) V.a
c) VI.a.
d) VII.a.

**197.- Zer bolumenetatik aurrera hartzen da hematoma epidurala kirurgikotzat, GCS alde batera utzita?**

a) 30 cm kubikotik aurrera.
b) 35 cm kubikotik aurrera.
c) 40 cm kubikotik aurrera.
d) 45 cm kubikotik aurrera.

**198.- Haurren aurkako tratu txarretan, zer kokapen izaten da ohikoena hematoma subdurala sortuz gero?**

a) Atzeko hobia.
b) Tentorioa.
c) Interhemisferikoa.
d) Okzipitala.

**199.- Honako hauetatik, zein EZ da TKEaren konplikazio berantiartzat jotzen?**

a) Epilepsia.
b) Hidrozefalia arreabsortiboa.
c) Hipogonadismo hipogonadotropikoa.
d) Parkinson-en gaixotasuna.

**200.- Traumatismoa eta muineko lesio osoa. Zer maila sentsitibo aurkitzea espero duzu T4ko lesioa dela pentsatzeko?**

a) Besapea.
b) Titiburuak.
c) Xifoide apofisia.
d) Zilborra.

**201.- Traumaren ondorengo Brown-Sequard-en sindromea. Zein da kausarik ohikoena?**

a) Trauma sarkorra.
b) Bat-bateko azelerazio/dezelerazio mekanismoa.
c) Hematoma epidurala.
d) Kontusio zentromedularra.

**202.- Zein da haurren subluxazio atlantoaxial ohikoena eroriko baten ondoren?**

a) Aurrekoa.
b) Atzekoa.
c) Errotazionala.
d) Albokoa.

**203.- Zein aurkikuntza kliniko EZ da ohikoa atlasaren hausturetan?**

a) Nerbio okzipital nagusiaren (C2) erasana.
b) Inflamazio prebertebralak eragindako disfagia.
c) Beheko nerbio kranialen erasana.
d) Aurreko item guztiak ager litezke.

**204.- Hangman-en haustura mota batean trakzioa kontraindikatuta dago. Zein da?**

a) I.
b) IA.
c) II.
d) IIA.

**205.- Bizkarrezur-muineko kalte postraumatikoan, anormaltasun erradiologikorik ez dagoenean (Sciwora), miaketa bat egitea EZ dago aholkatuta. Zein da?**

a) Bizkarrezurreko arteriografia.
b) EMa.
c) OTA.
d) X izpiak, flexio hedapenean.

**206.- Hauetako zein EZ da ornoko haustura osteoporotikorako arrisku-faktorea?**

a) Tabakoa.
b) Fenitoina.
c) Gorputz-gantz gehiegi.
d) Cushing-en gaixotasuna.

**207.- Errain-hezurraren hausturetan, zer mailatatik aurrera da ezohikoena eskasia neurologiko adierazgarria?**

a) S1.
b) S2.
c) S3.
d) S4.

**208.- Bizkarrezur-muineko lesioaren ondorengo hipererreflexia autonomikoa zer lesio-mailatatik aurrera gertatzen da?**

a) T5etik aurrera.
b) T6tik aurrera.
c) T7tik aurrera.
d) T8tik aurrera.

**209.- Errain- eta kokzix-hezurretako tumore hauetatik, zein EZ da agertzen kokzidiniarekin batera?**

a) Zelula erraldoietako tumorea.
b) Kiste perineurala.
c) Hezur barneko lipoma.
d) Aurreko guztiekin agertzen da.

**210.- L3 L4 hernia diskala. Zeinu hauetatik, zein EZ da tipikoa?**

a) Aurreko muskulu tibialaren ahultasuna.
b) Erreflexu errotulianoaren erasana.
c) Hipoestesia erdialdeko maleoloan.
d) Izterraren aurreko paretako mina.

**211.- Zein da klinikarik ezohikoena zaldi-buztanaren sindromean?**

a) Eginkari-inkontinentzia.
b) Zaldi-zela erako anestesia.
c) Gernu-larritasuna.
d) Sexu-disfuntzioa.

**212.- Zein mailatan dira eraginkorren prozedura kirurgiko intradiskalak?**

a) L2L3.
b) L3L4.
c) L4L5.
d) L5S1.

**213.- Zer muskuluk izaten du paresia maizen muturreko alboko hernia diskal lunbarrean?**

a) Koadrizepsak.
b) Psoasek.
c) Aurreko tibia-muskuluak.
d) Popliteoak.

**214.- Toraxeko hernia diskalari dagokionez, honako baieztapen hauetako zein EZ da zuzena:**

a) Kasuen % 0,25 eta % 0,50 artean da.
b) Ohikoagoak dira T8tik behera.
c) Ez dira kaltzifikatzen.
d) Mina da sintomarik ohikoena.

**215.- Honako konplikazio hauetatik, zein da gutxien gertatzen dena hernia diskalen heltze transtorazikoan?**

a) Fistula pleuroperikardikoa.
b) Kalte baskular medularra.
c) Empiema.
d) Atelektasia.

**216.- C4C5 hernia diskala:**

a) Hernia diskal zerbikaleko kasuen % 19 da
b) C4 erroari eragiten dio.
c) Deltoidearen ahuleziarekin batera agertzen da.
d) Brakirradiala da erasandako erreflexua.

**217.- Heltzeko bide hauetatik, zein lotzen da maizen nerbio atzerakariaren paralisiarekin?**

a) C3 C4, eskuinetik heltzea.
b) C4 C5, ezkerretik heltzea.
c) C4 C5, eskuinetik heltzea.
d) C5 C6, eskuinetik heltzea.

**218.- Loaldiko apnea induzitua, hernia disko zerbikalaren aurretik heltzeko bidearen konplikazio gisa, hauetako zein mailatan da ohikoen?**

a) C2 C3an.
b) C3 C4an.
c) C4 C5ean.
d) C5 C6an.

**219.- Mielopatia zerbikala tratatzeko atzeko bidetik egindako kirurgian, zein da maizen lesionatzen den sustraia?**

a) C3.
b) C4.
c) C5.
d) C6.

**220.- Baldintza hauetako bat EZ da lotzen bizkarrezurreko estenosi degeneratiboarekin. Zein?**

a) Akromegalia.
b) Paget-en gaixotasuna.
c) Espondilitis ankilosatzailea.
d) Osteoporosia.

**221.- Datu kliniko hauetatik, zein da ezohikoena klaudikazio neurogeno lunbarrean?**

a) Minaren dermatomoetan banatzea.
b) Zutik egotean mina sarri izatea.
c) Atsedenak klinika azkar hobetzea.
d) Klaudikazioa hasten den distantzia egunez egun aldatzea.

**222.- Scheuermann-en zifosian, kirurgia zer angulaziotatik aurrera hartzen da kontuan?**

a) % 50-60tik aurrera.
b) % 60-70etik aurrera.
c) % 70-80tik aurrera.
d) % 80-90etik aurrera.

**223.- Pneumorrakisaren kasuetan, zein da klinika ezohikoena?**

a) Min erradikularra.
b) Zaldi-buztanaren sindromea.
c) Aldebakarreko hipoestesia distala.
d) Hiperreflexia.

**224.- Artritis erreumatoidearen ondoriozko inpresio basilarrean, zein da gutxien erasan ohi den nerbio kraniala?**

a) V.a.
b) VII.a.
c) IX.a.
d) XII.a.

**225.- Zein tumore-kokapenetan dira tipikoak nortasun-aldaketak?**

a) Frontala.
b) Tenporala.
c) Parietala.
d) Okzipitala.

**226.- Tumore hauetako zein lotzen da gehien BP balbula bat jarri ondorengo peritoneo-barreiadurarekin?**

a) Glioblastoma.
b) Ependimoma.
c) Meduloblastoma.
d) Neuroblastoma.

**227.- Zer adin-tartetan dira tumore infratentorialak garuneko tumoreen % 74?**

a) 0-6 hilabetekoan.
b) 6-12 hilabetekoan.
c) 12-24 hilabetekoan.
d) 2-16 urtekoan.

**228.- Zein da garuneko tumore ohikoena jaioberrietan?**

a) Teratoma.
b) Astrozitoma.
c) Ependimoma.
d) Meduloblastoma.

**229.- GFAP positiboa tipikoa da honako honetan:**

a) Ependimoman.
b) Meningioman.
c) Paraganglioman.
d) Oligodendroglioman.

**230.- I motako neurofibromatosiarekin lotutako muin barneko tumore ohikoena:**

a) Astrozitoma.
b) Ependimoma.
c) Glioma.
d) Oligodendroglioma.

**231.- Esklerosi tuberosoaren ohiko tuberrak (nodulu subependimarioak) honako hauei dagozkie:**

a) Teratomei.
b) Ehun displasikoari.
c) Adenomei.
d) Hamartomei.

**232.- Aurkikuntza anatomo patologiko hauetatik, zein da tipikoa IV. graduko astrozitoman (glioblastoma)?**

a) Anaplasia zitologikoa.
b) Jarduera mitotiko handia.
c) Hiperkromasia nuklearra.
d) Proliferazio mikrobaskularra.

**233.- Hauetako zein tumorerekin lotzen da gehien garuneko gliomatosia?**

a) Glioblastoma multiformearekin.
b) Astrozitoma anaplasikoarekin.
c) Xantoastrozitomarekin.
d) Oligodendrogliomarekin.

**234.- Zein da glioblastoma multiformearen kokapenik ohikoena?**

a) Tenporala.
b) Parietala.
c) Frontala.
d) Okzipitala.

**235.- Honako datu hauetatik, zein da tipikoa oligodendroglioman?**

a) Kokapen parietala.
b) Hazkunde azkarra.
c) Lehendabizikoz krisiarekin agertzea.
d) Ohikoagoa izatea emakumeetan.

**236.- Zerebeloko astrozitoma pilozitikoa:**

a) Tipikoa da bizitzako lehen hamarkadan.
b) Askotan kistikoa da.
c) Pediatria-adinekoen atzeko hobiko tumoreen % 5 da.
d) Hidrozefalia ez da oso ohikoa.

**237.- Glioma hipotalamikoa:**

a) Tumorea helduetan ohikoagoa da.
b) AParen arabera, astrozitoma anaplasikoa da.
c) Hipernatremia duen diabetes zaporegabearen kausetako bat da.
d) Obesitatearekin lotzen da.

**238.- Glioma tektala honako honekin agertzen da lehenbizikoz:**

a) Parinaud-en sindromearekin.
b) Diplopiarekin.
c) Ataxiarekin.
d) Hidrozefaliarekin.

**239.- Garezur barneko ependimoma:**

a) Pronostiko okerragoa du helduengan.
b) Kokapenik ohikoena atrio-bentrikularra da.
c) Gehien erasandako nerbio kranialak VI.a eta VII.a dira.
d) Oso erradiosentikorrak dira, eta biopsia bidezko diagnostikoaren osteko tratamendu lehenetsia da.

**240.- Zein da garuneko tumore gaizto ohikoena haurretan?**

a) Glioma.
b) Meduloblastoma.
c) Ependimoma.
d) Tumore neuroektodermiko primitiboa.

**241.- Eskualde pinealeko tumoreetan, hau tipikoa da:**

a) Helduaroan ohikoagoak dira.
b) Haur bati eragiten diotenean, AM ohikoena astrozitoma da.
c) Askotariko diagnostikoak ikuspegi anatomopatologikotik.
d) Ez dira lotu ohi LZR bidezko barreiadurarekin.

**242.- LZRan, hau da koriokartzinoma pinealaren markatzaile bereizgarria:**

a) Alfa-fetoproteina.
b) PLAPc.
c) Beta-HCG.
d) Ez da markatzaile bereizgarri batekin lotzen.

**243.- Erradionekrosiari eta erradioterapiak garunean dituen ondorioei dagokienez, hau zuzena da:**

a) Baliteke agertzea ETa ematetik bi hilabetera.
b) Zelula zaurgarrienak zelula endotelialak eta oligodendroglialak dira.
c) Espektroskopia ez da erabilgarria diagnostiko diferentzialean.
d) Garunak 150 Gy/egun toleratzen ditu, astean 5 egunetan, 8 aste.

**244. Bizkarrezurreko tumoreei dagokienez, honako hau esan daiteke:**

a) NSZko tumoreen % 35 dira.
b) Astrozitomen kasuan, garezur:bizkarrezur proportzioa 4:1 da.
c) Maiztasunaren beheranzko ordena: estradurala, intradurala estramedularra, intramedularra.
d) Metastasiak intraduralak izaten dira.

**245. LZRaren seinalea ezabatuta, EMaren zein sekuentzia da bereziki baliagarria esklerosi anizkoitzaren lesio peribentrikularrak identifikatzeko?**

a) T1 gadolinioarekin.
b) GRE-T2*.
c) FLAIR.
d) Difusioa.

**246. Nukleo subtalamikoaren lesioak mugimenduaren nahasmendu hau eragiten du:**

a) Mioklonia.
b) Korea.
c) Hemibalismoa.
d) Distonia.

**247. Zer sintomak du hobekuntzarik txikiena, Parkinson-en gaixotasunean, garuneko estimulazio sakonaren ondoren?**

a) Dardarak.
b) Zurruntasunak.
c) Orekak.
d) Diszinesiak.

**248. Hernia diskal zerbikaletan, honako hau EZ da zuzena:**

a) % 69 C6C7 mailan izaten dira.
b) Bowstring-en testak erradikulopatia zerbikala baloratzen du.
c) Eskumuturraren eta atzamarren hedapenaren ahultasunak, artikulazio metakarpofalangikoen mailan, C7ren erasana adierazten du.
d) Hernia zerbikalak eragindako erradikulopatia akutu gehienek kirurgiarik gabe egiten dute hobera.

**249. Hernia diskal lunbarrari buruzko baieztapen hauetako bat OKERRA da:**

a) Westphal-en zeinua L3L4 hernietan aurki daiteke.
b) Faber-en zeinuak erradikulopatia lunbarra ebaluatzen du.
c) Zaldi-buztanaren sindromea ez da eginkari-inkontinentziarekin lotzen.
d) L3L4 herniak hernia lunbarren % 3 eta % 10 artean dira.

**250. Bizkarrezur-muineko lesio osatugabearen sindromeetatik, zeinek dakartza suspertzeko pronostiko OKERRENA eta sentikortasun-galera disoziatua?**

a) Sindrome zentromedularrak.
b) Aurreko sindrome medularrak.
c) Brown-Sequard-en sindromeak.
d) Atzeko sindrome medularrak.

**251. Parkinson-en gaixotasunean dardara kontrolatzeko target talamikorik eraginkorrena:**

a) Nukleo medianoa.
b) Tarteko nukleo bentrala.
c) Accumbens nukleoa.
d) Aurreko nukleoa.

**252. Aldebiko talamotomia kontraindikatuta dago, balitekeelako sintoma hauetako bat agertzea:**

a) Hemiparesia eta hemianopsia homonimoa.
b) Hemiparesia eta maskuriaren disfuntzioa.
c) Disartria eta alterazio kognitiboak.
d) Tetraparesia eta arnas disfuntzioa.

**253. Azpitalamoaren garuneko estimulazio sakonean izerditzea eta beroaldiak agertzen badira, zer norabidetako desbiderapena izan du elektrodoak helburuarekiko?**

a) Aurrekoa.
b) Atzekoa.
c) Mediala.
d) Albokoa.

**254. Zein da mesentzefalotomia estereotaxikoaren konplikaziorik ohikoena?**

a) Odoljarioa.
b) Oftalmoplegia.
c) Hemiparesia.
d) Ataxia.

**255. Zein da prozedurarik egokiena minbiziaren ondoriozko goiko gorputz-adarreko min trataezina tratatzeko?**

a) Bizkarrezur-muinaren estimulazioa.
b) Atzeko nerbio-erroaren errizotomia selektiboa.
c) Komisurotomia.
d) C4C5 kordotomia.

**256. Minbiziaren ondoriozko pelbiseko erraietako minaren tratamenduan, zein da tratamendu kirurgiko indikatua?**

a) Bizkarrezur-muinaren estimulazioa.
b) Atzeko nerbio-erroaren errizotomia selektiboa.
c) Komisurotomia.
d) Goiko plexu hipogastrikoaren neurolisia.

**257.- Hauetako zein da faktore prediktibo onena garuneko lesio traumatiko baten ondoren?**

a) Adina.
b) Trauma osteko amnesiaren iraupena.
c) GCS.
d) S-100 biomarkatzailea.

**258. Espastizitatean erabilitako arrisku hepatotoxiko handieneko medikazioa:**

a) Baklofenoa.
b) Dantrolenea.
c) Klonidina.
d) Gabapentina.

**259. Gizonezko batek (19 urte) Chance-ren haustura du bizkarrezurreko traumaren ondoren. Hanketan ahultasuna duela esan du, eta besoetan indarrik baduela. Hanketako 4-/5 graduko indar-galera; sentikortasunik badu hanketan eta perineoan. Zer gradu dagokio bizkarrezur-muineko lesioen eskalan (ASIA)?**

a) B.
b) C.
c) D.
d) E.

**260. Epilepsiaren tratamenduan, kallosotomiaren ondorengo eskasia neurologiko ohikoena:**

a) Deskonexio-sindromea.
b) Memoria-defizita.
c) Ikusmen-alterazioak.
d) Hizkuntzaren alterazioa.

**261. Epilepsia katastrofikoaren kausa ohikoena:**

a) Kiste porentzefalikoa.
b) Sturge-Weber-en sindromea.
c) Dravet-en sindromea.
d) Displasia kortikal hedatsua.

**262. Epilepsiaren kirurgian, zein da deskonexio-prozedura erabiliena?**

a) Lobektomia.
b) Topektomia.
c) Hemisferiotomia (deskonexio hemisferikoa).
d) Aurreko estimulazio talamikoa.

**263. Kordomei dagokienez:**

a) Errain-hezurra dute kokapenik ohikoena.
b) Emakumeetan ohikoagoa da (2:1 proportzioa).
c) Hazkunde azkarreko tumoreak dira.
d) *Clivus*en kordomaren sintomarik ohikoena ezegonkortasuna da.

**264.- EMaren sekuentzia ekogradienteak oso baliagarriak dira patologia hau ebaluatzeko:**

a) Iskemia akutua.
b) Mielinaren lesioa.
c) Material hematikoa (odoletik eratorritako produktuak).
d) Prozesu infekziosoak.

**265.- Garuneko kommozioari (Conccusion) buruzko baieztapen hauetako bat OKERRA da:**

a) Baliteke garezurreko kontusiorik gabe gertatzea.
b) Irudi-probetan anormaltasunik agertzen ez duen garuneko afekzio funtzional bat da.
c) Konorte-galerarekin batera gertatzen da.
d) Diagnostiko klinikoa da funtsean.

**266.- Faktore hauetako bat EZ dago lotuta GBParen sentsore bat jarri ondorengo infekzio-arrisku areagotuarekin?**

a) Odoljario subaraknoideoa.
b) Garezurreko haustura irekia.
c) Pneumonia konkomitantea.
d) Kortikoideen erabilera.

**267.- Garezur-oinaldeko haustura hauetako bat trauma osteko aneurismekin lotzen da gehien:**

a) Esfenoidea.
b) Clivus.
c) Hezur tenporalaren luzetarako haustura.
d) Hezur tenporalaren zeharkako haustura.

**268.- Aurrean duzun pazienteak TKE baten ondoriozko hematoma epidural bat du. Aukera hauen artean, baztertu OKERRA:**

a) Hematoma txikia bada, pazienteak GCS = 15 du, eta fokalitate neurologikorik gabe ez du tratamendu kirurgikorik behar.
b) Hematoma horiek traumatismoaren ondorioz gertatutako erdiko meninge-arteriaren hausturarekin lotzen dira; horregatik, enbolizatu egin behar da, berrodoljariorik egon ez dadin.
c) Hematoma ertaina bada, pazienteak ingresuan GCS = 15 badu, baina haren kontzientzia-maila bat-batean jaisten bada, eta fokaltasun neurologikoa agertzen bada, premiazko tratamendu kirurgikoa behar du.
d) Hematoma handia bada eta pazienteak ingresuan GCS = 8 badu, premiazko tratamendu kirurgikoa behar da.

**269.- Trauma osteko muineko lesio osoa, C4 mailan. Zer maila sentsitibo EZ duzu espero miaketa neurologikoan aurkitzea?**

a) Iniona.
b) Hatz txikiak eta nagiak.
c) Giltzadura akromioklabikularra.
d) Hobi antekubitala.

**270.- Hiperreflexia autonomikoa:**

a) Ez da gertatzen T3 mailatik beherako bizkarrezur-muineko lesioetan.
b) Maskuriaren distentsioa du eragile ohikoenetako bat.
c) Miosiarekin batera agertzen da.
d) Fenoxibentzamina oso baliagarria da krisi akutuan.

**271.- Oin eroriarekin batera modu akutuan agertzen den hernia diskal lunbarra. Zein mailak du probabilitate handiena haren kausa gisa?**

a) L2-L3.
b) L3-L4.
c) L4-L5.
d) L5-S1

**272.- Aurkikuntza hauetako batek mielopatia zerbikal bat iradokitzen du alboko esklerosi amiotrofiko baten ordez. Zein?**

a) Lepoaren mugimendua mugatuta egotea.
b) Ahultasuna, eskuetako atrofiarekin.
c) Hipererreflexia hedatsua.
d) Mihiko ageriko faszikulazioak.

**273.- Honako hauetatik, zein da glioblastomaren kokapenik ohikoena?**

a) Frontala.
b) Tenporala.
c) Parietala.
d) Okzipitala.

**274.- Zerebeloko astrozitoma pilozitikoari buruz, hautatu erantzun OKERRA:**

a) Ez da kistikoa izaten.
b) Bizitzako lehen hamarkadan eta nerabezaroan agertu ohi da.
c) MAPK bidearen alterazio baten ondorioz gertatzen da.
d) OMEren sailkapenaren arabera, I. graduan sailkatzen da.

**275.- Garezur barruko ependimomei dagokienez, honako baieztapen hauetatik, zein da OKERRA?**

a) Forma klasikoan pseudoerroseta peribaskularrak ikusten dira, baina ez benetako errosetarik.
b) Supratentorialen artean, azpimota hauek deskribatzen dira: ZFTA (RELA) eta YAP1.
c) Infratentorialen artean, azpimota hauek deskribatzen dira: PFA eta PFB.
d) OMEren sailkapenaren arabera, I. graduan sailkatzen dira (ez gara subependimomez edo ependimoma mixopapilarraz ari).

**276.- Oligodendrogliomei buruzko baieztapen hauetatik, zein da OKERRA?**

a) Krisi epileptikoekin batera agertzen da.
b) Aurrealdeko lobuluetan sortzeko joera dute.
c) Klasikoki “arrautza frijitu” erako zelula tipikoak agertzean diagnostikatzen ziren.
d) OTAn kaltzifikazioak ikusten dira kasuen % 50en.

**277.- Anomalia hauetako zein da beharrezkoa Chiari-ren malformazio bati 3 motako sailkapena emateko?**

a) Siringomielia zerbikala.
b) Entzefalozele okzipitala.
c) Mielomeningozele lunbarra.
d) Zerebeloko bermisaren agenesia.

**278.- Helduen hidrozefalia normotentsiboari dagokionez, hauetako bat OKERRA da:**

a) Ibileraren nahasmendua da BP deribazioaren ondoren hobekuntzarik handiena duen sintoma.
b) Tap testak sentikortasun handia du (>% 90) eta balio prediktibo positibo handia (>% 90).
c) Bigarren mailako kausa dutenak % 40-60 dira.
d) Ibileraren nahasmendua sintoma bakarra da kasuen % 20n.

**279.- Likido zefalorrakideoaren deribazioen infekzioei dagokienez, hautatu erantzun OKERRA:**

a) Jaioberrietan, gehien inplikatutako germenak Escherichia coli eta Streptococcus hemolyticus dira.
b) Deribazio bentrikularreko sistemetako infekzio mikotiko gehienak kandidengatik izaten dira, eta ohikoagoak dira urtebetetik beherako haurrengan.
c) Infekzio berantiarretan (prozedura hasi eta 6 hilabetera), gehien inplikatutako germena Sthaphylococcus epidermidis da.
d) Hasierako infekzioetan, Sthaphylococcus aureus da gehien agertzen den germena.

**280.- Honako hauek garuneko tronbosi benosoak maizago dituzte:**

a) 20 eta 40 urte bitarteko gizonezkoek.
b) 40 eta 60 urte bitarteko gizonezkoek.
c) 20 eta 40 urte bitarteko emakumeek.
d) 40 eta 60 urte bitarteko emakumeek.

**281.- Gizonezko batek (24 urte) bat-bateko koma-koadroa du, aurrekari traumatikorik gabe, eta OTAn hau ikusten da: garuneko odoljario intraparenkimatoso (GOI) lobarra, eskuineko eskualde tenporoparietalean. Honako hauetatik, zein da etiologiarik EZOHIKOENA?**

a) Malformazio arteriobenosoa (MAB) hausteak eragindako GOIa.
b) Aneurisma hausteak eragindako GOIa.
c) Toxikoak kontsumitzeak eragindako GOIa.
d) Angiopatia amiloideak eragindako GOIa.

**282.- Neurri hauetako bat EZ dago indikatuta odoljario subaraknoideo (OSA) aneurismatikoaren tratamenduan:**

a) Hemodiluzioa.
b) Normotentsioa.
c) Hipobolemia izatea
d) Hipertentsioa.

**283.- Eskasia kanpimetriko hauetako bat da ohikoena eskuineko arteria oftalmikoko aneurisma bat izanez gero. Zein?**

a) Eskuineko beheko kuadrantanopsia nasala.
b) Eskuineko goiko koadrantanopsia tenporala.
c) Eskuineko hemianopsia tenporala.
d) Eskotoma zentrala.

**284.- Endokarditis bakteriano azpiakutua duen paziente baten azterketan, bi aneurisma txiki identifikatu dira ezkerreko erdiko arteria zerebraleko adar distaletan. Pazienteak ez du fokalitate neurologikorik, ezta garuneko odol-galerarik ere. Zein izango da TRATAMENDU LEHENETSIA?**

a) Coiling endobaskularra.
b) Klipaje kirurgikoa.
c) Antibioterapia eta jarraipen erradiologikoa.
d) Behaketa.

**285.- Honako hau da MABen tratamendu kirurgikoari lotutako arriskua ebaluatzeko gehien erabilitako sailkapena:**

a) Hunt eta Hess.
b) Fisher.
c) Spetzler eta Martin.
d) PHASES.

**286. Fistula karotido kabernosoei dagokienez, hautatu erantzun OKERRA:**

a) Tratamendu lehenetsia kirurgikoa da.
b) Sintoma tipikoak: konjuntibako kemosia, exoftalmia eta begi-globoan auskultatutako murmurioa.
c) Fluxu handikoetan etiologiarik ohikoena traumatikoa da.
d) Fluxu txikikoetan, fistularen berezko tronbosia gerta liteke.

**287.- Paziente bati (34 urte) zefaleengatik egindako azterketan 20 mm-ko kabernoma bat diagnostikatu diote gongoil basalen mailan. Kabernomen historia naturalaren arabera, hautatu baieztapen ZUZENA:**

a) Lehen odoljarioa izateko urteko arriskua % 8koa da.
b) Ariketa eta jarduera fisikoa egiteak odoljarioa izateko arriskua areagotzen du.
c) Odol-galera izateko arrisku-faktore bat da talamoan eta gongoil basaletan, besteak beste, egotea.
d) Lehen odoljarioaren ondoren, ondorengo odoljarioen arriskua txikitu egiten da.

**288.- Honako malformazio arteriobenoso espinal hauetatik, zein jotzen da normalean odol-fluxu txikikotzat?**

a) Durala.
b) Jubenila.
c) Estramedular-intramedularra.
d) Glomusa.

**289.- Ganglioglioma OMEren nerbio-sistema zentraleko tumoreen sailkapenean glioneuronal motakotzat hartutako tumore bat da. Baieztapen hauetako zein da OKERRA?**

a) Gangliogliomak izaera neuronal eta glialeko zelula helduek osatuta daude, eta zelula horiek hazteko tamaina eta potentzialtasun handiagoa dute hamartomek berez izaten dutena baino.
b) Serie gehienen arabera, gehienbat lobulu okzipitalean kokatzen dira, eta, ondoren, lobulu tenporalean.
c) EMaren bidez aztertzen direnean, kasuen % 40-50ek, gutxi gorabehera, kontraste paramagnetikoa atzematen dute.
d) Agresibitate biologiko handiagoa edo txikiagoa glia-osagaiaren ezaugarri histologikoek baldintzatuko dute.

**290.- Nerbio-sistema zentralaren linfoma primarioari dagokionez, hautatu baieztapen hauetako aukera ZUZENA:**

a) Ez-Hodgkin linfomaren forma estranodal bat da; garunean, begietan, leptomeningeetan eta bizkarrezur-muinean sortzen da, eta, diagnostikoaren unean, linfomaren ebidentzia du beste leku batean.
b) Gutxi gorabehera % 98 B linfomak dira, normalean zelula handien linfoma hedatsuak, eta % 2 baino ez dira T zeluletakoak.
c) Garezur barneko lesioak sortzen dituztenean, % 85 infratentorialak dira.
d) Behin betiko diagnostikoa garuneko biopsiaren bidez lortzen da, eta ebakuntza aurreko kortikoide bidezko tratamendua indikatuta dago.

**291.- Garuneko metastasiak 10 aldiz ohikoagoak dira glioma gaiztoak baino. Autopsia-azterketetan egiaztatu dutenez, nerbio-sistema zentraleko metastasia gertatzen da minbiziaren ondorioz hiltzen diren pazienteen % 25en. Zein da garuneko metastasien JATORRI OHIKOENA?**

a) Melanoma.
b) Bularra.
c) Birika
d) Urdail-hesteak.

**292.- Osteoma osteoideak hezurretako tumore txikiak, onberak eta hazteko ahalmen gutxikoak (automugatuak) dira. Osteoma osteoideen % 10-25 errakian agertzen dira. Non dago osteoma osteoidearen eta bizkarrezurreko osteoblastomaren arteko ALDE NAGUSIA?**

a) Tamainan.
b) Kokapenean.
c) Sexuen araberako banaketan.
d) Agertzeko adinean.

**293.- Hau da 2 motako neurofibromatosian gehien diagnostikatzen den bizkarrezurreko neoplasia:**

a) Meningioma.
b) Neurofibroma.
c) Neurinoma.
d) Glioma intramedularra.

**294.- Zer Biomarkatzaile da baliagarria goiz berragertzeko arrisku handiko meningioma duten pazienteak identifikatzeko?**

a) CDKN2A/Bren delezio heterozigotoa.
b) TERTen sustatzailearen mutazio-egoera.
c) MGMT sustatzailearen metilazioa.
d) BRAFeko alterazioak.

**295. Meningiomen tratamendu kirurgikoari dagokionez, hautatu baieztapen hauetako aukera OKERRA:**

a) Zerebeloko alboko konbexutasunaren tamaina txiki eta ertaineko meningioma askori kraniektomia erretrosigmoideo handitu baten bidez hel dakieke.
b) Tuberculum sellaen dauden tamaina ertaineko meningiomei bide transesfenoidal endoskopikotik hel dakieke.
c) Usaimen-ildoko meningiomei heltzeko bideak (subfrontala, alboko supraorbitarioa eta interhemisferikoa) alderatuz gero, subfrontalak eragiten du kirurgia osteko morbilitate gutxien.
d) Morbilitate-tasek hobera egin dute meningioma petroklibalen tratamenduan, baina adierazgarriak dira oraindik. Konplikaziorik ohikoena da nerbio kranialen paralisia garatzea.

**296. Kordomak tumore ezohikoak dira, eta uste da haien jatorria enbrioi-notokordaren hondarretan dagoela. Zein da haien KOKAPENIK OHIKOENA?**

a) Lepoko goiko eskualdea.
b) Errain- eta kokzix-hezurren mailan.
c) Clivusen eskualdea.
d) Lepoko beheko eskualdea.

**297. Zela turkiar huts primarioaren tratamenduari dagokionez, hautatu erantzun ZUZENA:**

a) Garezur barneko hipertentsio larriaren zeinuak/sintomak badaude, kirurgia egin behar da.
b) Ez da inola ere deskribatu diabetes zaporegabearen tratamenduaren beharra.
c) Paziente gehienek tratamendu farmakologikoa behar dute.
d) Hiperprolaktinemiak gaizki erantzuten dio agonista dopaminergikoen bidezko tratamenduari, eta, ondorioz, oso dosi handiak behar ditu.

**298. Pineozitomak dira parenkima pinealeko zeluletan sortzen diren tumoreen % 40 inguru. Pineozitomei buruzko baieztapen hauetatik, hautatu erantzun OKERRA:**

a) Bizitzako edozein adinetan gertatzen dira, tumore germinaletan ez bezala.
b) Benetako pineozitomak erradioterapiari erantzuten diote.
c) Azterketa erradiologikoan (erradiologia sinplea eta OTA edo EM) kaltzifikazioak eta kisteak ikusten dira.
d) Ez dago sexuen araberako alderik.

**299. Meningiomei dagokienez, honako baieztapen hauek zuzenak dira, BAT IZAN EZIK:**

a) Meningiomak tumore onberak dira; historikoki, % 90 inguru I gradukoak dira; % 9, II gradukoak, eta % 1, III. gradukoak, baina II eta III graduetako tumoreen intzidentziak gora egin du.

b) Erradiazioak eragindako meningiomak ez dira oso erasokorrak, gutxitan dira anizkoitzak, eta errekurrentzia-tasa txikia dute, baina jarraipena bizitza osoan egin behar zaie.
c) Erresekzio kirurgikoaren hedapena da errezidibak prebenitzeko faktorerik kritikoena. Simpson-en I graduko erresekzioa (tumorea, erasandako duramadrea eta hezurra) errekurrentzia-tasarik txikienarekin lotzen da, eta tratamenduaren helburua izan behar da.
d) Indize proliferatiboak, progesterona-hartzaileak (PR) eta ikerketa genetikoak adierazle pronostiko garrantzitsuak dira.

**300. Meningiomak zenbait gradutan sailkatzen dira. Aldaera hauetatik, zein da II gradukoa?**

a) Meningioma meningoteliala.
b) Meningioma trantsizionala.
c) Meningioma atipikoa.
d) Meningioma anaplasikoa.

**301.- Meningiomen baskularizazioari dagokionez, honako baieztapen hauek zuzenak dira, BAT IZAN EZIK:**

a) Meningiomak tumore-guneko meningeei dagokien arteria-ekarpen meningeo normaletik jasotzen du irrigazioa.
b) "Blush" homogeneo luze bat ikusten da; arteria-fase berantiarrean hasi eta zain-fase berantiarrera arte jarraitzen du. Fenomeno horri "amaginarrebaren blush" (mother-in-law blush) esaten zaio; izan ere, goiz agertzen da eta berandu desagertzen da.
c) Tumorean sartu ondoren, odol-hodi elikatzaile nagusiak eguzki-izpien erako ereduari edo eredu erradialari jarraituz adarkatzen dira.
d) Ohikoa da bena-drainadura oso azkarra ikustea.

**302. Nerbio periferikoari eragiten dioten tumoreak bi taldetan sailkatzen dira: zorro neuraleko tumoreak eta zorro neuraletik eratorri gabeko tumoreak. Hautatu zein EZ den zorro neuraletik eratorria:**

a) Ganglioneuroma.
b) Schwannoma.
c) Neurofibroma.
d) Nerbio periferikoen zorroko tumore gaiztoa.

**303.- Schwannomak eta neurofibromak gaixotasun hauen testuinguruan agertzen dira, honetan IZAN EZIK:**

a) 1 motako neurofibromatosia (NF1)
b) 2 motako neurofibromatosia (NF2)
c) Schwannomatosia.
d) NF2ri lotu gabeko meningiomatosia.

**304.- Nerbio-zorroko tumore gaiztoei dagokienez, hautatu aukera OKERRA:**

a) NF1 duten pazienteek bizitzan zehar tumore horiek garatzeko arrisku metatua % 50etik % 60ra bitartekoa da.
b) Tumoreen tratamenduaren funtsezko zutabea erresekzio kirurgikoa da, tumorea erabat erauzteko eta marjina negatiboak (libreak) lortzeko.
c) Erradioterapia kirurgiaren osagarri garrantzitsua da.
d) Mentuen bidezko nerbio-berreraikuntza ez da egin behar, erradioterapia adjubanteak nerbioen birsorkuntza zailtzen baitu.

**305. Kiste epidermoideei dagokienez, hautatu erantzun ZUZENA:**

a) Kiste epidermoideek patologia ez-neoplasikoak dira malformazio disrafikoen espektro baten barruan; gehienak enbriogenesiaren akats baten ondorio dira, eta hazkunde linealeko zinetika dute.
b) Malformazioen jatorria endodermo harrapatuaren ondorio da.
c) Erradioterapia aukera bat da, baldin eta kiste epidermoidea ezin bada operatu edo erresekzio kirurgikoa osoa ez bada.
d) Kistea hausteak baliteke meningitis bakterianoa eragitea.

**306. Kiste neuroenterikoei dagokienez, hautatu erantzun OKERRA.**

a) Kiste neurenterikoak jatorri endodermikoko sortzetiko malformazio onberak dira; enbrioi-garapenaren 16. eta 17. egunen artean gertatzen dira.
b) Zelula endodermikoak notokordan harrapatuta gelditzen dira, baldin eta heste primitibotik bereiztea lortzen ez badu, eta ondorioz, enbrioi-komunikazio iraunkorra sortzen da, eta fistula edo kiste neurenterikoa bihurtzen da.
c) Kiste horiek sarriago agertzen dira konpartimentu supratentorialean, eta, ondoren, lotura zerbikomedularraren eskualde bentralean, eta, maiztasun txikiagoarekin, angelu pontozerebelosoan. Bizkarrezurrean oso gutxitan agertzen dira, eta posizio bentralean eta estramedularrean egon ohi dira.
d) Haien kokapena eta bitxitasuna direla eta, kiste horien tratamendu kirurgikoa oso konplexua da; literatura medikoan 100 kasu baino gutxiago deskribatu dituzte.

**307. Kiste dermoideen histologiari/ezaugarriei dagokienez, hautatu erantzun ZUZENA:**

a) Kiste dermoideek hazkunde esponentzialeko zinetika dute; guruin-jariatze eta ezkatatze bidez hedatzen dira.
b) Kiste dermoideen haustura gutxiagotan gertatzen da epidermoideena baino.
c) Garuneko RMan, kiste dermoideek difusioaren murrizketa nabarmena erakusten dute; DWI sekuentzietako seinale hiperbizi batek nabarmentzen du, eta, era horretan, kiste araknoideoetatik eta kiste dermoideetatik bereizten dira.
d) Kirurgian, kiste dermoidearen edukiak baliteke usain bereizgarri desatsegina eta itxura horixka izatea, guruin sebazeoen jariakinen eta ezkatatutako epitelioaren ondorioz.

**308.- Hauek guztiak Nerbio Sistema Zentraleko (NSZ) enbrioi-tumoreak dira, HAU IZAN EZIK:**

a) Meduloblastoma.
b) Ganglioglioma.
c) Tumore teratoidea/rabdoide atipikoa.
d) Meduloepitelioma.

**309.- Esaldi hauetako batek EZ ditu erroseta multilaminarrak dituzten tumore enbrionarioak (ETMR) definitzen. Zein?**

a) Epigrafe horren barruan sartzen dira arestian tumore neuroektodermiko primitiboak (PNET) deitutakoak.
b) Haurrengan agertzen dira.
c) Diagnostiko anatomopatologikoaren ikuspegitik, C19MC (19q13.42) locusaren alterazioak edo anplifikazioa izateak definitzen ditu, histologia alde batera utzita.
d) ETMRen bilakaera klinikoa ez da oso erasokorra, eta 5 urtetik gorako biziraupena espero izaten da.

**310.- Meduloblastoma da haurtzaroko garuneko tumore gaizto ohikoena, eta atzeko hobian baino ez da sortzen. Zein beste ezaugarrik definitzen du?**

a) Gutxienez lau azpimultzo molekularrek osatzen dute: WNT, SHH, 3. taldea eta 4. taldea.
b) Klinikoki, krisi epileptikoekin eta alterazio fokalekin batera agertzen da. Garezur barneko hipertentsioaren sintomak nekez ikusten dira.
c) Tratamendu kirurgikoaren helburua da biopsiarako laginak lortzea eta tumorea osorik erauztea, horrek pronostikoa eta biziraupena hobetzen baititu.
d) Tratamendu osagarria azpitalde molekularraren araberakoa da, eta ez da beharrezkoa izaten irradiazio kranioespinala egitea.

**311.- Tumore hauetako bat EZ da eskualde pinealaren bereizgarria:**

a) Zelula germinalen tumoreak.
b) Pinealozitoma.
c) Pituizitoma.
d) Glia zelulen tumoreak.

**312.- Eskualde pinealeko tumoreen tratamendu kirurgikoak heltzeko modu hauetakoren bat behar du. Hautatu zein EZ den erabilgarria:**

a) Heltze infratentorial suprazerebelosoa.
b) Heltze supraorbitario laterala.
c) Gorputz kailukaran zeharreko heltze interhemisferikoa.
d) Heltze okzipital transtentoriala.

**313.- Eskualde pinealeko tumoreak dituzten pazienteek duten sintomatologiari dagokionez, hauek guztiak tipikoak dira, BAT IZAN EZIK:**

a) Hidrozefalia buxatzailearen ondoriozko garezur barneko hipertentsioaren (GBH) sintomak.
b) Garun-enborraren eta/edo zerebeloaren zuzeneko konpresioaren ondoriozko sintomak.
c) Alterazio endokrinologikoak.
d) Aurreko erantzun guztiak zuzenak dira.

**314.- Tumore/lesio espantsibo mota bat baino gehiago agertzen dira angelu pontozerebelosoan. Haien artean, hautatu GUTXIEN agertzen dena:**

a) Kolesterol-granuloma.
b) Schwannoma bestibularra.
c) Angelu pontozerebelosoaren meningioma.
d) Kiste dermoideak/epidermoideak.

**315.- Schwannoma bestibularrek sortzen dituzten sintoma hauen artean, hautatu zein den OHIKOENA:**

a) Tinnitusa.
b) Entzumen-galera.
c) Desoreka/ezegonkortasuna.
d) Nerbio fazialaren alterazioak.

**316.- Schwannoma bestibular batzuek tratamendu kirurgikoa behar dute. Kontuan hartuta entzumen-egoera, tumore-tamaina, ezaugarri erradiologikoak eta kirurgialariaren lehentasuna, haiei heltzeko askotariko moduak daude. Hautatu zein EZ den erabilgarria:**

a) Heltze erretrosigmodeoa.
b) Erdiko hobiaren bidez heltzea.
c) Heltze endoskopiko transesfenoidal transklibala.
d) Heltze translaberitikoa.

**317.- Hemangioblastomak Nerbio Sistema Zentraleko (NSZ) tumore baskularrak dira. Baieztapen hauetatik, hautatu erantzun OKERRA:**

a) Hemangioblastomak bilakaera lineala izaten du.
b) Zerebeloan, garun-enborrean eta bizkarrezur-muinean agertzen dira.
c) Erradioterapiaren eta kimioterapiaren zeregina ez da definitu.
d) Tumorea guztiz erauzteak errekurrentzia prebenitzen du, eta lotutako kiste peritumoralak konpontzea dakar.

**318.- NSZko hemagioblastomei buruzko baieztapen hauetatik, zein da OKERRA?**

a) Kiste peritumoralaren garapenak sekuentzia zehatz bati jarraitzen dio, eta hemangioblastomaren iragazkortasun baskularra handitzearekin hasten da. Hurrengo urratsa da plasma-ultrafiltratuak tumorearen espazio interstizialetara gainezka egitea, eta tumorearen presio interstizial altuak, ondoren, likido hori nerbio-sistema zentralaren inguruko parenkimara bultzatzen du.
b) Von Hippel Lindau-ren gaixotasuna (VHL) duten pazienteen historia naturalari buruzko ikerketetan ikusi denez, adinarekin batera handitu egin zen NSZko hemangioblastoma berrien agerpena.
c) Haurdunaldian hemangioblastomak hazten ahal badira ere, haurdun ez dauden emakumeengan dutenaren antzeko tasan hazten dira.
d) VHLa duten paziente gehienek NSZko hemangioblastoma ugari dituzte, eta tumore horien hazkunde-abiadura ezin da aurreikusi; horregatik, tumore indibidualen tratamendua, orokorrean, atzeratu egiten da sintomatiko bihurtzen diren arte. Progresio erradiologikoa, berez, ez da tratamendurako indikazio bat.

**319.- Nerbio-sistema zentraleko hemangioblastometan, kiste peritumoralei dagokienez, baieztapen hauetako zein da ZUZENA?**

a) Hemangioblastoma sintomatiko gehienak ez dira kiste peritumoralekin lotzen.
b) Kiste peritumorala txikiagoa izaten da hari lotutako tumore solidoa baino.
c) Klinika neurologikoa batez ere gertatzen da tumorearen eta kistearen bolumenen arteko loturak eragindako masa-efektuaren ondorioz.
d) Tratamenduan kistearen pareta erauzi behar da beti.

**320.- Goiko mesentzefaloko tumoreei dagokienez (adibidez, glioma tektalak), hauek guztiak baiezta ditzakegu, BAT IZAN EZIK:**

a) Gehienak hidrozefalia buxatzailearekin lotzen dira.
b) Hidrozefaliarekin lotzen direnean, hirugarren bentrikuluaren bentrikulostomia endoskopikoa edo deribazio bentrikuloperitoneala dira lehen aukerako tratamendua.
c) Tumore horiek ez dute tratamendu adjubanterik edo erresekziorik behar.
d) Bolumen tumorala 5 $cm^3$-tik gorakoa bada, tratamendu adjubantea behar da eta pronostiko okerragoa ikusten da.

**321.- Enborreko glioma fokalak kontuan hartzen baditugu, honako baieztapen hauetatik, zein da ZUZENA?**

a) Gehienak gradu txikiko astrozitomak dira, hazkunde motelekoak eta aldeko pronostikokoak.
b) Gehienek, EMan, gaizki definitutako ertzak eta edema basogeniko bizia dituzte.
c) Tumore oso infiltratzaileak dira; jarduera mitotiko handia dute, eta pronostiko txarra.
d) Erradioterapia da lehen aukerako tratamendua kasu guztietan.

**322.- Glioma hedatsu intrintseko pontinoak (DIPG) haurrengan maiz agertzen diren tumoreak dira. Definitzen dituzten ezaugarriak dituzte. Hauetatik, zein da OKERRA?**

a) DIPGa duten pazienteek bilakaera laburreko sintomak dituzte, izaera oldarkorra dutelako.
b) Hidrozefalia ohikoa da (>% 60) eta fase goiztiarretan agertzen da.
c) Historikoki, klinikaren eta aurkikuntza erradiologikoen bidez diagnostikatzen ziren. Gero eta joera handiagoa dago biopsiak egiteko, analisi molekular eta genetikoa egiteko ehuna lortzeko, terapia gidatuak garatzeko eta saiakuntza klinikoak errazteko.
d) Erradioterapia da onura frogatua duen tratamendu bakarra, baina mugatua da. Biziraupen globala 11 hilabete ingurukoa da.

**323.- Tumore hipofisarioak hirugarren ohikoenak dira garuneko tumore primarioetan. Kirurgia hipofisarioak helburu orokor batzuk ditu. Honako baieztapen hauetatik, hautatu OKERRA:**

a) Masa-efektua arintzea, batez ere ikusmenaren nahasmendua eta hidrozefalia buxatzailea daudenean.
b) Hipersekrezio hormonala normalizatzea, tumore ekoizleen kasuan.
c) Hipofisia guztiz erauztea, eta hormona-eskasiak ordezko hormonen bidezko tratamendu bidez ordezkatzea.
d) Diagnostiko histopatologikoa eta ikerketarako ehuna lortzea.

**324.- Apoplexia hipofisarioa bat-bateko koadro bat da; halere, praktika medikoan terminoa lesio hipofisario baten barruko odoljarioaren sinonimo gisa ere erabiltzen da; terminorik zehatzena tumore hipofisarioaren apoplexia da. Baieztapen hauetatik, hautatu zein den OKERRA:**

a) Sindrome klinikok barne hartzen ditu zefalea, goragaleak, ikusmen motela, akats kanpimetrikoak, oftalmoparesia eta egoera mentalaren alterazioa.
b) Gertakariaren unean, paziente gehienek ez dakite adenoma hipofisariorik dutela, apoplexia izaten baita haien lehen zeinua.
c) Tratamendu egokirik ezean, baliteke pazienteak hilgarria izan daitekeen hipopituitarismo larriaren ondorioz hiltzea.
d) Guruin-suntsiketak hipopituitarismo aldakorra eragiten du. Neurohipofisia, oro har, lesionatu egiten da, eta, ondorioz, diabetes zaporegabea ohikoa da.

**325.- Kartzinoma hipofisarioari dagokionez, baieztapen hauetatik, zein da ZUZENA?**

a) Metastasi kranioespinal edo sistemiko frogatuak egoteak definitzen du.
b) Diagnostikoak oinarri hartzen ditu, batez ere, gaiztotasun-irizpide histologikoak, hala nola pleomorfismoa eta jarduera mitotiko handia.
c) Kartzinoma hipofisario gehienak ez-funtzionatzaileak dira.
d) Tratamendu estandarrak tumore primarioa kontrolatzea lortzen du kasu gehienetan.

**326.- Tumore bentrikularrak arraroak dira, eta garezur barneko tumoreen % 1,6 inguru dira. Honako baieztapen hauetatik, zein da OKERRA?**

a) Honela sailkatzen dira: primarioak, bentrikuluaren egituretan edo bentrikuluaren barruan sortutakoak, edo sekundarioak, eskualde parabentrikularretatik datozenak.
b) Agerpen-sintomak pixkanaka eta oharkabean agertu ohi dira, eta honako hauen ondorio izaten dira: tumoreak ehun funtzionala tokian bertan inbaditzea, masa-efektuaren ondoriozko garezur barneko presioaren igoera eta hidrozefalia (komunikatzailea ohikoagoa izaten da buxatzailea baino).
c) Ebakuntza aurreko azterketa diagnostikoak funtsezkoak dira tratamendua planifikatzeko, tumore batzuen tratamendua ez-inbaditzailea izan bailiteke.
d) Kirurgia aukeratuz gero, azterketa baskularra bereziki garrantzitsua da heltzeko era egokia aukeratzeko.

**327.- Bentrikulu barneko tumoreen kirurgiari dagokionez, hautatu erantzun OKERRA:**

a) Ezinbestekoa da hala azaleko anatomia nola anatomia sakona zehatz-mehatz ezagutzea, ibilbide kirurgiko seguruak sortzeko, eremu elokuenteak eta sare funtzionalak saihestuta.
b) Erretrakzio dinamikoak nabarmen murrizten du iskemia kortikala edo zainetako infartua izateko arriskua.
c) Kirurgialariak gai dira, kirurgikoki heltzeko bide bakarra menderatuta, bentrikulu barneko edozein tumore erauzteko, haren anatomia eta patologia dena delakoa izanagatik.
d) Ebakuntza aurreko plangintza eraginkorrak grabitatea eta zisternetara edo bentrikuluetara goiz heltzeko aukera baliatzen ditu, garunaren erlaxazioa ahalbidetzeko.

**328.- Bentrikulu barneko tumoreak tratatzeko, kirurgialariak horietako batzuk menderatu behar ditu, eta moldakorra izan behar da patologiara eta tumorea dagoen anatomiara egokitzeko. Heltzeko bide hauetatik, zeinek EZ du zerikusiriktumore horien kirurgian?**

a) Endoskopiko transnasal transesfenoidal transtuberculum/transplanuma.
b) Gorputz kailukaran zeharreko aurreko heltze interhemisferikoa.
c) Telobelarra.
d) Erretrosigmoideoa.

**329.- Kiste koloideak III. bentrikuluko tumore arraroak dira. Honako baieztapen hauetatik, hautatu OKERRA:**

a) Baliteke asintomatikoak izatea, edo hidrozefalia akutua, narriadura neurologikoa eta heriotza ere eragitea.
b) OT kraniala da aztertzeko irudi bidezko modalitate lehenetsia.
c) Kiste koloideak mikrokirurgia irekiaren bidez, kirurgia endoskopikoaren bidez eta heltzeko era hibridoen bidez erauzten dira.
d) Kirurgia endoskopikoa morbilitate txikiagoarekin eta ospitaleko egonaldi laburragoekin lotzen da, baina errekurrentzia gertatzeko arrisku handiagoa dute.

**330.- Kordoma tumore arraroa da. Honako baieztapen hauetatik, hautatu erantzun OKERRA:**

a) Kondrozito transformatuetatik eratorritako tumoreak dira.
b) Hiru azpimota daude: Tipikoa, Kondroidea (pronostiko onena) eta Desdiferentziatua (pronostiko txarrena).
c) Histologikoki, bakuoladun zelula fisaliforak, matrize mixoidea eta jarduera mitotiko txikia (forma oldarkorretan izan ezik) ditu ezaugarri.
d) Garezurraren oinaldean, bizkarrezurrean eta errain-hezurrean agertzen dira.

**331.- Hauek kordomaren ezaugarriak dira, hau IZAN EZIK:**

a) Bizkarrezurrari eta errain-hezurrari eragiten dienean, mina izaten da sintoma nagusia; garezurraren oinaldean daudenean, berriz, klinika zefalea, diplopia eta nerbio kranialen erasana izaten da.
b) OTan lesio osteolitiko suntsitzaile gisa agertzen dira. Gainera, hedapenaren azterketa egin behar da, barne hartuta neuroardatz osoaren OT torakoabdominala eta EMa.
c) Tratamendu nagusia kirurgikoa da, erresekzio subtotala lortzeko (ez baitu biziraupena aldatzen), eta erradioterapia bidezko tratamendu adjubanteak tumore-hondarrak kontrolatzea dakar.
d) Erradioterapiaren zeregina garrantzitsua da osagarri gisa. Askotariko modalitateekin egin daiteke: fotoiak, protonterapia (zehatzagoa) eta karbono-ioiak (eraginkortasun biologiko handiagoa).

**332.- Kondrosarkomari dagokionez, hautatu erantzun OKERRA:**

a) Notokordaren hondarretan du jatorria. Notokorda egitura mesodermiko bat da; gorputzaren patroia antolatzen du, eta bizkarrezur-muina eratzen laguntzen du.
b) Zenbait azpimota ditu: konbentzionala (ohikoena), juxtakortikala, mixoidea, mesenkimala, zelula argiena eta desdiferentziatua.
c) Immunohistokimikan, S-100 positiboa eta EMA negatiboa izatea du ezaugarri.
d) Pronostikoa honako hauen araberakoa da: tumore-gradua, guztiz erauzi denetz, eta metastasirik dagoenetz.

**333.- Neurokirurgiari buruzko liburuetako kapituluetan kordomak eta kondrosarkomak batera agertu ohi dira, ezaugarri komunak baitituzte. Hauetatik, zein ezaugarrik bereizten ditu?**

a) Gradu histologikoak.
b) Erradioterapiarekiko erresistentziak.
c) Erresekzio osoak (R0) pronostikoa hobetzen du.
d) Brachyury eta markatzaile epitelialekiko posibotasunak.

**334.- Buruko eta lepoko paragangliomei (Head and Neck Paragangliomas) dagokienez (tumore glomiko zaharrak edo glomusak), honako baieztapen hauetatik zein da ZUZENA?**

a) Hazkunde azkarreko eta gaiztotasun handiko tumoreak dira, eta maiz urrutira barreiatzen dira.
b) Nerbio-sistema sinpatikoaren egituretan baino ez dira sortzen.
c) Sortzeko lekurik ohikoena gorputz karotideoa da.
d) Gehienek katekolaminak jariatzen dituzte, eta sindrome horminala sortzen dute.

**335.- Buruko eta lepoko paragangliomei (Head and Neck Paragangliomas) dagokienez (tumore glomiko zaharrak edo glomusak), honako baieztapen hauetatik zein da ZUZENA?**

a) Kirurgia da tratamendu lehenetsia kasu guztietan, tamaina edozein dela ere.
b) Erradioterapiak tumorea guztiz desagerrarazten du kasu gehienetan.
c) Behaketa aktiboko estrategia eta erradiokirurgia estereotaxikoa nagusitzen ari dira.
d) Tumore horien eramaileetan ez da alterazio genetikorik aurkitu.

**336.- Garuneko metastasiak dira garuneko tumore ohikoenak. Garuneko metastasiei buruzko aukera hauetatik, zein da OKERRA?**

a) NSZtik kanpoko tumoreetatik datoz, eta, batez ere, bide hematogenotik barreiatzen dira.
b) Odoletik iristen dira, substantzia zurian gelditzen dira, ETA BERTAN hesi hematoentzefalikoa (HHE) zeharkatzen dute, eta, ondoren, parenkiman edo LZRan barreiatzen dira.
c) Zelula metastasiko asko hil egiten dira edo ezkutuan egoten dira, baina batzuek metastasi aktiboak osatzen dituzte.
d) Metastasiak HHEa alteratzen du, eta, horren ondorioz, gadolinio bidezko EMko irudietan kontrastearen atzematea handiagoa da.

**337.- Aintzat hartuta HHEaren (hesi hematoentzefalikoa) ezaugarriak eta onkologian gehien erabilitako kimioterapikoen pisu molekular handia, garuneko metastasien "santutegi"tzat hartzen da garuna. Horrenbestez, kirurgia eta erradioterapia dira haien tratamenduaren oinarria. Honako baieztapen hauetatik, zein da OKERRA?**

a) Erresekzio kirurgikoak onura argia dakar biziraupenerako eta sintomak arintzeko orduan, baina erradioterapia adjubantea beharrezkoa da kontrol lokala maximizatzeko.
b) Erradioterapia holokraniala eraginkorra da garezur barneko gaixotasuna kontrolatzeko, baina narriadura kognitiboa laguntzen du, ondorio erradiotoxikoak direla eta.
c) Erradiokirurgia estereotaxikoa efektu erradiotoxiko gutxiagorekin lotzen da erradioterapia holokraniala baino.
d) Farmako gidatuek eta immunoterapikoek, HHEa zeharkatzen ez dutenez, ez dute zeresanik garuneko metastasien kudeaketa multimodalean.

**338.- Nerbio-sistema zentraleko linfoma primarioei (NSZLP) dagokienez, hauetako zein da baieztapen OKERRA?**

a) Pazientearen adinak eta egoera funtzionalak ez dute eraginik pazienteen pronostikoan.
b) B zelula handien linfoma hedatsuak (DLBCL) dira, nagusiki immunohistokimikaren arabera aktibatutako B zelulen azpimotakoak.
c) Dosi handiko metotrexatoa (High Dose-MTX), kimioterapiarekin konbinatuta, emaitza kliniko hobeekin lotzen da.
d) Tratamenduaren ondoriozko neurotoxikotasun berantiarra, batez ere garuneko erradioterapia totalarena, birauleentzako bigarren mailako ondorio bat da, epe luzera.

**339.- Nerbio-sistema zentraleko linfoma primarioen tratamenduak (NSZLP) dosi handiko MTXn (High Dose-MTX) du oinarria, eta, ondoren, sendotzeko tratamendu bat behar du, errekurrentziak eragozteko. Tratamendu horri dagokionez, hautatu hauetako baieztapen OKERRA:**

a) Sendotzea dosi handiko kimioterapiarekin eta transplante autologoarekin egin daiteke.
b) Sendotzea kimioterapia hutsarekin egin daiteke.
c) Sendotzea erradioterapia holokranialarekin egin daiteke.
d) Sendotzea immunoterapiarekin eta beste terapia gidatu batzuekin egin daiteke.

**340.- Nerbio-sistema zentraleko linfoma primarioei (NSZLP) dagokienez, hauetako zein da baieztapen OKERRA?**

a) Gadolinio bidezko EMaren azterketak du sentikortasunik handiena NSZLPa diagnostikatzeko.
b) Erasan leptomeningeo konkurrentea dute pazienteen % 15etik % 20ra bitartekoek, gutxi gorabehera, eta dirudienez, ez du pronostikoan eragin negatiborik.
c) Begi-erasan konkurrentea dute pazienteen % 5etik % 20ra bitartekoek, gutxi gorabehera. Begi-erasanaren sintomak: begietako mina, ikusmen lausoa eta miodesopsiak (euli hegalariak).
d) Ziztada lunbarra garezur barneko hipertentsioagatik kontraindikatuta ez badago, diagnostikoa lortzeko modurik azkarrena da.

**341.- Garezurreko hezurren tumoreak tumore arraroak dira. Hauetatik, hautatu baieztapen OKERRA:**

a) Garezurretik kanpoko hezurduran hazten den edozein tumore garezurrean haz daiteke, baina garezurrean hazten diren tumore batzuk ez dira gorputzeko beste atal batzuetan agertzen.
b) Garezurreko tumore onbera primario ohikoena osteoma da, eta tumore gaizto primario ohikoena, berriz, osteosarkoma.
c) Osteosarkoma askoz ohikoagoa da tumore sistemikoetatik datozen burezurreko metastasiak baino.

d) Garezurreko edozein tumore, onbera nahiz gaiztoa, kirurgikoki erauztea hobe da blokean (blocean) egitea, kontrol lokal iraunkorra lortzeko eta tratamendu adjubanteen beharra murrizteko. Alabaina, kasu batzuetan beharrezkoa izan liteke erresekzio zatikatua egitea (piecemeal) muga anatomikoen ondorioz, batez ere garezurraren oinaldeko tumoreetan.

**342.- Tumore hauetatik, zein EZ da garezurreko hezurretako tumore gaiztoa?**

a) Osteosarkoma (sarkoma osteogenikoa).
b) Osteokondroma.
c) Kondrosarkoma.
d) Fibrosarkoma.

**343.- Lesio hauetatik, zein dagokio GAREZURREKO BENETAKO HEZUR-TUMORE bati, eta ez diagnostiko diferentzialean tumore hori simulatzen duen lesio bati?**

a) Hezur-kiste aneurismala.
b) Langerhans-en zelulen histiozitosia.
c) Displasia fibrosoa.
d) Barneko hiperostosi frontala.

**344.- Lesio hauek guztiak SCALPen (buruko ile-larrua) lesio gaiztoak dira, bat IZAN EZIK:**

a) Melanoma.
b) Kartzinoma epidermoidea.
c) Kartzinoma basozelularra.
d) Hemangioma.

**345.- Orbita-tumoreei heltzeko moduei buruzko baieztapen hauetatik, zein da ZUZENA?**

a) Orbita-tumoreei heltzeko moduak hautatu behar dira lesioak nerbio optikoarekin duen lotura kontuan hartuta, egitura horren bidez lan egin beharrik ez izateko, orbitaren egitura neurobaskular nagusia baita.
b) Heltze pterional eta orbitozigomatikoek orbitaren beheko aldearen eta alde medialaren zatirik handienera iristeko aukera ematen dute.
c) Heltze endoskopiko endonasalek (EEA) alboko orbita osorako sarbidea ematen dute, begi-globoaren aurrekora.
d) Goiko betazalean edo bekainean egindako ebakien bidezko heltzeek aukera ematen dute orbitaren alde medial osora iristeko.

**346.- Orbita-tumoreek baliteke sintoma hauek sortzea, bat IZAN EZIK:**

a) Proptosia.
b) Fonendoskopioaren kanpaiaz auskultatutako murmurio taupakaria.
c) Diplopia.
d) Ikusmen-zolitasunaren alterazioa.

**347.- Orbita-tumoreen kirurgiako konplikazioei dagokienez, baieztapen hauetako zein da ZUZENA?**

a) Orbitaren atzeko hematoma konplikazio ohikoa eta saihestezina da heltze orbitarioen ondotik.
b) Ebakuntzaondoko diplopia iraunkorra izaten da, eta kasu gehienetan berriz ebakuntza egin beharra izaten da.
c) Nerbio optikotik gertu hezur-fresaketa egin bitartean, irrigazio ugariak kalte termikoa prebenitzen laguntzen du.
d) Nerbio optikoaren zorroko meningiomak erauzi egin daitezke ikusmenerako arrisku nabarmenik gabe.

**348.- Sarkoidosia gaixotasun bat da, eta haren konplikazio neurologikoek garezur barneko tumore batenak simulatzen dituzte. Baieztapen hauetatik, hautatu erantzun OKERRA:**

a) Gaixotasun inflamatorio idiopatiko ez-infekziosoa da; granuloma ez-kaseifikatzaileak eratzea du ezaugarri, eta maizago eragiten die biriketako interstizioari eta hiloko gongoil linfatikoei.
b) Epidemiologiari dagokionez, 20-60 urte izatean agertzen da, eta ohikoagoa da afroamerikarrengan.
c) Irudi bidezko azterketetan honela agertzen da: pakimeningitis nodularra edo kontraste-hartze homogeneokoa, leptomeningitisa, infiltrazio parenkimatosoa eta edema, lesio bakar edo anizkoitzekin, garunean, garun-enborrean, bizkarrezur-muinean eta orbitetan.
d) Sarkoidosi sistemikoa duten pazienteen % 50ek izaten dute, eta honako hauek eragiten ditu: meningitisa, neuropatia kranialak, ikusmen-galera, disfuntzio hipotalamikoa eta hipofisarioa, mielopatia, neuropatia periferikoa, miopatia eta hidrozefalia.

**349.- Baieztapen hauetatik, hautatu, baieztapen hauetatik, erantzun OKERRA:**

a) Mycobacterium duten tantatxo aerosolizatuak arnastuta transmititzen den gaixotasun infekziosoa da; granuloma kaseifikatzaileak sortzen ditu, maizago biriketako albeoloetan.
b) Adin guztietako pazienteei eragiten die; immunokonprometituek izaten dute gehiagotan.
c) Tuberkulosia duten pazienteen % 70ek edo izaten dute, barreiadura hematogenoaren eta tuberkulu intraparenkimatosoen (tuberkulomak) eta haien hausturaren (meningitis basala) ondorioz; neuropatia kranialak, disfuntzio hipotalamikoa eta hipofisarioa, mielopatia, neuropatia periferikoa eta hidrozefalia sortzen ditu.

d) Irudi bidezko azterketetan, honela agertzen da: leptomeningitis basala, nabarmentze nodular edo homogeneoarekin. Tuberkulomek kapsula lodiak eta ongi mugatuak dituzte, nukleoek ez dute kontrasterik hartzen, eta difusio aldakorra dute; bakarrak edo anizkoitzak izan daitezke.

**350.- Langerhans-en zelulen histiozitosiari (LZH) buruzko baieztapen hauetatik, hautatu OKERRA:**

a) Historikoki, entitate horrek askotariko izenak izan ditu: granuloma eosinofiloa, X histiozitosia edo, forma multifokal eta multisistemikoetan, Hand-Schüller-Christian-en gaixotasuna eta Letterer-Siwe-ren gaixotasuna.
b) Garezurraren erradiografian lesio osteoblastiko gisa agertzen da, eta hezur-laminek nahiz ertz esklerotikoak ez dute erasan berdina izaten. OTan lesio hedagarria hobeki ikusten da. Hezur-gammagrafia ez da baliagarria lesio anizkoitzak detektatzeko.
c) LZHaren lesioek ezaugarri dute Langerhans-en zelulak egotea; zelula horiek positiboak dira CD1a, S-100 eta CD207rako (langerina).
d) Hasieran prozesu inflamatoriotzat hartzen bazen ere, gaur egun jatorri neoplasikoko gaixotasuntzat hartzen da, BRAFen (% 50-60) eta MAP2K1en (% 10-25) mutazio somatiko aktibatzaileak daudelako.

**351.- Plasmozitomak tumore hematologikoak dira; garezurreko eta bizkarrezurreko hezurretan finkatzen dira, eta sintoma neurologikoak sortzen dituzte. Adierazpen hauetatik, zein da OKERRA?**

a) OTA kranialean lesio blastiko eta hipodentso gisa agertzen dira. Hezur-gammagrafian ez da erradiofarmakoen metaketarik ikusten.
b) Zelula plasmatiko anormalez osatuta daude, eta immunoglobulina monoklonalak sortzen dituzte. Immunotindaketa positiboa da κ eta λ kate monoklonaletarako.
c) Sarritan bizitzaren bosgarren hamarkadaren bukaeran agertzen dira.
d) Garezurreko hezurretan finkatzen direnean, zefalea, neuropatia kranialak eta orbita-erasanaren sintomak eragiten dituzte.

**352.- Mieloma anizkoitza neoplasia hematologiko bat da, eta zenbait hezurri aldi berean eragiten die. Sintoma neurologikoak eragiten ditu. Adierazpen hauetatik, zein da OKERRA?**

a) Zelula plasmatiko anormalez osatuta daude, eta immunoglobulina monoklonalak sortzen dituzte. Immunotindaketa positiboa da κ eta λ kate monoklonaletarako.
b) Sarritan bizitzaren seigarren hamarkadaren bukaeran agertzen dira.
c) OTA kranialean lesio litiko eta hiperdentso gisa agertzen dira. Hezur-gammagrafian ez da erradiofarmakoen metaketarik ikusten.
d) Tratamendua kirurgian datza, eta kimioterapia, zelula amen transplantea eta erradioterapia oso gutxitan behar ditu.

**353.- Plexu koroideoaren papilomei dagokienez, baieztapen hauetatik, zein da ZUZENA?**

a) Gradu altuko tumoreak dira, eta, batez ere, haurren laugarren bentrikuluan daude.
b) Lesio hipobaskular gisa agertzen dira, eta horrek endoskopikoki heltzea errazten du.
c) Tratamenduaren helburua erresekzio osoa da, errekurrentzia-tasa txikiarekin lotuta.
d) Kanpoko drainatze bentrikularra jartzeak handitu egiten du deribazio iraunkorraren beharra.

**354.- Eskualde pinealari dagokionez, honako baieztapen hauek zuzenak dira, BAT IZAN EZIK:**

a) Masa pineal gehienak kokapen supratentorialetan sortzen dira, eta atzeko hobirantz hedatzen dira.
b) α-fetoproteina (AFP) edo giza β-gonadotropina korionikoa (β-hCG) tumore-markatzaileak serumean edo likido zefalorrakideoan (LZR) neurtu behar dira, kirurgiaren aurretik, tumore pinealen kasu guztietan.
c) α-fetoproteina (AFP) edo giza β-gonadotropina korionikoaren (β-hCG) maila altuak zelula germinalen elementu gaiztoen patognomonikoak da, eta halakoak egonez gero, hala ehun bidezko diagnostikoa nola kirurgia ez dira beharrezkoak. Alabaina, markatzaile horiek ez egoteak ez ditu tumoreak baztertzen.
d) LZRan markatzaileak ez daudenean, diagnostiko histologiko bat lortu behar da, eta, horretarako, biopsia estereotaxiko bat, biopsia endoskopiko bat edo kirurgia ireki bat egin daiteke.

**355.- Egoera begetatiboa izeneko konorte-alterazioko egoeran zeuden pazienteen autopsien azterketek honako aurkikuntza hauek identifikatzen dituzte, BAT IZAN EZIK. Identifikatu:**

a) Heriotza neuronal neokortikal orokorra.
b) Kalte esanguratsua maila tronkoentzefalikoan.
c) Aldebiko sistema kortikotalamikoaren deskonexio orokorra.
d) Nukleo talamiko zentral intralaminarren galera neuronal handia.

**356.- Irizpide neurologikoen ondoriozko (heriotza entzefalikoa) heriotza-diagnostikoaren prozesuan, elementu hauek guztiak identifikatu behar dira: Hautatu hauetako OKER bakarra:**

a) Koma erreaktiboa, nerbio kranialen eremuan sortutako estimulu algesikoari inolako erantzun motor edo begetatiborik eman gabe; ez da deszerebrazio- edo dekortikazio-jarrerarik egon behar.
b) Erreflexu tronkoentzefalikorik eza (fotomotorra, korneala, okulozefalikoak, okulobestibularrak, goragale-erreflexua eta tusigenoa).
c) Atropinaren testari erantzunik ez ematea. Zainbarnetik 0,04 mg/kg atropina-sulfato eman ondoren, bihotz-maiztasun basala ez da % 20tik gora handitu behar.
d) Bizkarrezur-mineko jarduera motor espontaneoa edo induzitua egoteak ez du heriotza entzefalikoaren diagnostikoa baliogabetzen.

**357.- Heriotza entzefalikoa ziurtatzeko eta organoak eskuratzeko, hiru medikuk sinatutako heriotza-ziurtagiria eskatu beharra dago. Medikuen artean hauek egongo dira, BAT IZAN EZIK:**

a) Neurologoa.
b) Neurokirurgialaria.
c) Ingresatuta dagoen unitate medikoko zerbitzuburua, edo haren ordezkoa.
d) Erauzketa-taldeko mediku bat.

**358.- Nerbio-sistema zentralari eragiten dioten neoplasiak kudeatzean kimioterapikoak ematea arautzen duten printzipioei dagokienez, hautatu aukera OKER bakarra:**

a) MGMT entzimaren sustatzailearen metilazioa glioblastomen biziraupena murrizteari lotutako mekanismo bat da.
b) Hesi hematoentzefalikoa drogen nerbio-sistema zentralerako sarbidea mugatzen duen egitura anatomiko eta fisiologiko bat da.
c) Glioblastomen tratamenduan erradioterapia eta temozolamida (konkomitantea eta adjubantea) konbinatzeak biziraupena hobetzen du.
d) Masa leptomeningeoen edo lesio intraparenkimatosoen kasuan, kimioterapiko intratekalen erabilerak eraginkortasun mugatua du.

**359.- Neuropatia periferikoa garuneko tumoreen tratamenduan erabiltzen diren farmako kimioterapiko hauetako BAT emateak ekarritako bigarren mailako kontrako efektu arrunt bat da. Adierazi:**

a) Temozolamida.
b) Lomustina.
c) Irinotekana.
d) Binkristina.

**360.- Garuneko neoplasiak tratatzeko bebazizumab bidezko terapiak erakutsi du baliagarria dela neoplasia hauetako bat bakarrik kudeatzeko. Hautatu:**

a) Adenoma hipofisarioak.
b) Meduloblastomak.
c) Ependimomak.
d) Akustikoaren neurinoma operaezinak, 2 motako neurofibromatosien kasuetan.

**361.- Erradiokirurgia esterotaktikoaren garapenean, neurokirurgialari honek kontzeptua, lehen aplikazioak eta teknikaren izena ere 1951n definitu zituen:**

a) Sundt-ek.
b) Leksell-ek.
c) Elkind-ek.
d) Drake-k.

**362.- Neoplasiak erradiazio bidez tratatzearen oinarri diren erradiobiologiaren 4 R-etatik zein da OKERRA?**

a) Neoplasia baten barruko zelula hipoxikoak erradiazio dosi jakin batekiko erresistentzia txikiagoa dute (Reoxygenation).
b) Fotoi dosi jakin batek zelula bati kalte itzulezina egiteko probabilitate handiagoa du, baldin eta haren DNA kondentsatuta badago eta kromosomak sortzen baditu (Reassortment).
c) Tratamenduko saioen artean igarotako denborak aukera ematen du zelulek jasandako kalte subletalak konpontzeko, hurrengo dosia eman aurretik (Repair).
d) Tratamenduko saioen artean igarotako denborak aukera ematen du galdutako zelulak birsortzeko, hurrengo dosia eman aurretik (Repopulation).

**363.- Intentsitate modulatuko erradioterapia (IMRT) gisa identifikatutako erradioterapia-modalitatea indikatuta dago lesioen tratamenduan, toxikotasunaren zenbait egitura zaintzeko. Egitura hauetako guztiak, BAT IZAN EZIK, barne hartzen dituzten agertokietan erabili ohi da:**

a) Erretina.
b) Talamoa.
c) Kiasma optikoa.
d) Bizkarrezur-erraboila.

**364.- Erradiokirurgia estereotaktikoaren teknika baliagarria da honako egoera hauetan, BATEAN IZAN EZIK. Zein da?**

a) Sinu leizetsuari lotutako fistula dural arteriobenosoak.
b) Kabernomak edo hemangioma leizetsuak, kirurgikoki iritsezinak.
c) Spetzler-Martin-en I edo II graduko malformazio arteriobenosoak.
d) Telangiektasia kapilarrak.

**365.- Bizkarrezurreko tumore primario onbera OHIKOENA da:**

a) Osteoma osteoidea.
b) Enkondroma.
c) Hemangioma.
d) Zelula erraldoietako tumorea.

**366.- Hezur-kiste aneurismalak bizkarrezurreko lesio primario onberak dira, eta honako ezaugarri hauek dituzte, BAT IZAN EZIK:**

a) Lesio osteoblastikoak dira.
b) Ornoen atzeko elementuetan eragin ohi dute.
c) Bizkarraldeko erasana da ohikoena.
d) Eskualde kistikoetan maila fluido-fluidoa izaten dute.

**367.- Weinstein-Boriani-Biaginik bizkarrezurreko tumore primarioak tratatzeko garatutako plangintza kirurgikorako sailkapen-sistemak ornoen sekzio axialaren eremua honela azpibanatzea proposatzen du:**

a) 6 gune.
b) 8 gune.
c) 10 gune.
d) 12 gune.

**368.- Ennekingen sailkapen-sistema, ornoetako tumore primarioen estadiajeari aplikatuta, hiru parametrotan oinarritzen da, EZ da hauetako bat:**

a) G – Gradua.
b) T – Hedapen lokala.
c) N – Nodulu lokorregionalak egotea.
d) M – Metastasia egotea edo ez.

**369.- Bizkarrezurreko gaixotasun metastasikoa askotariko zeinu eta sintomekin agertzen da. Hautatu, honako hauetatik, OHIKOENA:**

a) Astenia.
b) Min axiala.
c) Astenia.
d) Gauez izerditzea

**370. Bizkarrezur-muinaren barruko tumore primario gaizto ohikoenak:**

a) Oligodendrogliomak.
b) Astrozitomak.
c) Gangliogliomа anaplasikoak.
d) Glioblastomak.

**371. Obersteiner-Redlich izeneko eremua da bizkarrezurreko neoplasia hauetako BATENTZAT bakarrik hipotetizatzen den jatorria. Hautatu:**

a) Meningioma.
b) Ependimoma mixopapilarra.
c) Schwannoma.
d) Neurofibroma.

**372. 1 motako neurofibromatosia eragiten duen gene alteratua kromosoma honetan dago:**

a) 3.ean.
b) 10.ean.

c) 17.ean.
d) 22.ean.

**373.- Neoplasia hauetako BATEK bakarrik du zuzeneko lotura hertsia filum terminalerekin. Hautatu:**

a) Meningioma.
b) Schwannoma.
c) Ependimoma mixopapilarra.
d) Neurofibroma.

**374.- Aurpegiko pigmentazioa, bihotzeko mixomak, alterazio endokrinologikoak eta schwannoma melanotikoak batera egoteak sindrome hau definitzen du:**

a) Carney-ren konplexua.
b) Aicardi-ren sindromea.
c) Goldenhar-en sindromea.
d) Cobb-en sindromea.

**375.- Struther-en lotailuaren sindromea neuropatia bat da, eta besoko nerbio hauetako BAT BAKARRIK harrapatzeak eragiten du. Hautatu:**

a) Erradiala.
b) Medianoa.
c) Kubitala.
d) Muskulokutaneoa.

**376. Pronatzaile biribilaren sindromea nerbio hau harrapatzeak eragindako neuropatia da:**

a) Erradiala.
b) Medianoa.
c) Kubitala.
d) Muskulokutaneoa.

**377. Guyon-en kanalaren sindromea nerbio hau harrapatzeak eragindako neuropatia da:**

a) Erradiala.
b) Medianoa.
c) Kubitala.
d) Muskulokutaneoa.

**378.- Baliteke azpiko zenbait egoerak —hala nola leuzemia-linfomak, alkoholismoa, era guztietako immunoezabatzeak eta abar— garuneko abzesu baten kausazko germena baldintzatzea. Aurretik esandako ezaugarriak dituzten pazienteek garuneko abzesuak dituztenean, hautatu, honako hauetatik, kontuan hartu beharreko germen NAGUSIA:**

a) Staphilococcus aureus.
b) Streptococcus sp.
c) Fusobacterium.
d) Listeria.

**379.- Meningitis basalaren formako afekzio nagusia (konbexutasunarena baino gehiago) eta infekzioa hodi pialetatik hedatzea eta alboko garuna inbaditzea honako honen ondoriozko infekzio meningeoaren ezaugarria da:**

a) Listeria monocytogenes.
b) Salmonella spp.
c) M. tuberculosis.
d) Borrelia burgdorferi.

**380.- Bentrikulitisa konplikazio infekzioso bat da; askotariko testuinguruetan agertzen da, eta, batzuetan, antibiotikoak bide intratekaletik eman beharra dago. Honako antibiotiko hauetatik, hautatu zein ez den INOIZ bide intratekaletik eman behar:**

a) Zeftriaxona.
b) Sodio kolistimetatoa.
c) B polimixina.
d) Gentamizina.

**381.- Errakiari erasaten dioten infekzioak nahiko ezohikoak dira. Horiei dagokienez, hautatu, honako hauetatik, AUKERA ZUZEN BAKARRA:**

a) Bizkarrezurreko abzesu epiduralak ohikoagoak dira espondilodiszitis zerbikal baten konplikazio gisa, gerrialdeko espondilodiszitis baten ondorioz baino.
b) Metizilinarekiko erresistentea den Staphylococcus aureus da bizkarrezurreko abzesu epiduralaren kausa gisa gehien identifikatutako mikroorganismoa (kasuen % 58).
c) Tronboflebitis-fenomenoek ez dute parte hartzen bizkarrezurreko abzesu epiduralen fisiopatologian.
d) Bizkarrezurreko abzesu epidural baten tratamendu neurokirurgikoa egiten den une ebolutiboak ez du eraginik emaitzetan antibiotikoen bidezko terapiak porrot egindako pazienteen kasuan.

**382.- Espondilodiszitis piogenoak inguruko egituretan eragindako konplikazioekin lotzen dira. Hautatu, honako hauetatik, EZOHIKOENA:**

a) Abszesu epidurala.
b) Ezegonkortasun segmentarioa.

c) Abszesu parabertebrala.
d) Meningitisa.

**383.- Espondilodiszitisen fisiopatologia oso ezaguna da, eta desberdintasun txiki batzuk ditu, haiek eragindako pazienteak ebaluatzeko orduan kontuan hartu beharrekoak, tratamendu gidatua egiteko. Hautatu, honako hauetatik, esaldi ZUZEN bakarra:**

a) Errakiaren infekzio fungikoak erasan diskalean hasi ohi dira.
b) Helduetan, M. tuberkulosik eragindako bizkarrezurreko infekzioak ornoarteko diskoaren erasanarekin hasi ohi dira, barreiadura hematogeno arterial baten ondoren.
c) Errakiaren infekzio fungikoek nekez erasan diete atzeko elementuei.
d) M. tuberkulosik eragindako bizkarrezurreko erasanak apendizitisaren antzeko abdomen akutuko koadroa simula lezake.

**384.- Hautatu, hauen artean, kirurgia ondoko bizkarrezurreko infekzioak maizen sortzen dituen mikroorganismoa (aukera bakarra da ZUZENA):**

a) Staphyloccocus epidermidis.
b) Staphyloccocus areus.
c) Cutibacterium acnes.
d) Serratia marcescens.

**385.- Hautatu, honako hauetatik, hidrozefalia tratatzeko erabiltzen diren deribazio-sistemetako kirurgia ondoko infekzioak maizen sortzen dituen mikroorganismoa (aukera bakarra da ZUZENA):**

a) Staphyloccocus epidermidis.
b) Staphyloccocus areus.
c) Cutibacterium acnes.
d) Proteus mirabilis.

**386.- Neurri hauetako batzuek frogatu dutenez, baliagarriak dira hidrozefalia tratatzeko erabiltzen diren deribazio-sistemetako kirurgia ondoko infekzio-tasak murrizteko, BAT IZAN EZIK. Zein da?**

a) Esku-garbiketa kirurgikoa.
b) Eskularru kirurgiko bikoitza erabiltzea.
c) Kirurgia aurretik dutxatzea edo bainatzea.
d) Deribazio-sistema ahalik eta gutxien manipulatzea.

**387.- Giza immunoeskasiaren birusak eragindako pazientearen leukoentzefalopatia multifokal progresiboaren ezaugarri dira honako baieztapen hauek, BAT IZAN EZIK. Hautatu:**

a) CD4+ T linfozitoen kopurua 100/µL-tik behera duten pazienteek izaten dute.
b) JC birusa T linfozitoak infektatuta iristen da nerbio-sistema zentralera.
c) Oligodendrozitoak hil ondoren demielinizazio zentrala gertatzen da.
d) Krisi epileptikoekin ager daiteke.

**388.- Giza immunoeskasiaren birusaren infekzioa duen pazienteak, HIESA esan ohi zaion egoeran, baliteke askotariko neoplasiak garatzea. Horietako bat hertsiki lotuta dago Epstein-Barr-en birusarekin. Hautatu:**

a) Kaposiren sarkoma.
b) Kartzinoma epiteliala.
c) Nerbio-sistema zentralaren garun-linfoma primarioa.
d) Leiomiosarkoma.

**389.- Giza immunoeskasiaren birusak infektatutako pazienteek, HIESA fasean daudenean, eta CD4+ linfozitoen kopuru txikia dutenean, infekzio oportunistak izaten dituzte. Hautatu, paziente jakin horien era horretako infekzioei buruzko baieztapen hauetatik, aukera ZUZEN bakarra:**

a) Leukoentzefalopatia multifokal progresiboaren ohiko lesioek hobera egiten dute, neuroirudi bidezko azterketetan, tratamendu gidatuaren ondoren.
b) Garuneko odoljario parenkimatoso txikiak ohikoak dira garuneko toxoplasmosian.
c) Paralisi orokor progresiboa, tabes dorsalisa eta garuneko goma sifilitikoak ohikoagoak dira paziente horien artean.
d) Cryptococcus neoformansek eragindako garuneko infekzio parenkimatosoaren berezko lesio pseudokistikoak nekez agertzen dira gongoil basaletan.

**390.- Hautatu, nukleo hauetatik, gongoil basalen barruan “taupada-markagailua” edo “indar bultzatzailea” zeini esaten zaion:**

a) Kanpoko globo zurbilari.
b) Barneko globo zurbilari.
c) Putamenari.
d) Nukleo subtalamikoari.

**391.- Funtsezko dardararen, Parkinson-en gaixotasunaren eta beste gaixotasun batzuen tratamendu neurokirurgikoa egiteko, helburua edo xedea (target) zehatz-mehatz identifikatu behar dira, bertan garun-estimulazio sakoneko elektrodoaren kontaktuak ezar daitezen. Egitura horietako batzuk anatomikoki ikus daitezke, erresonantzia magnetikoko neuroirudi-azterketen bidez. Hautatu, honako hauetatik, une honetan erresonantzia magnetiko bidez zein EZIN DEN IDENTIFIKATU:**

a) Talamoaren tarteko nukleo bentrala.
b) Nukleo subtalamikoa.
c) Zona incerta kaudala.
d) Nukleo gorria.

**392.- Nahasmendu obsesibo-konpultsiboa neurokirurgikoki kudeatzeko, irizpide batzuk bete behar dira haren barruan hautagai izateko. Patologia horren kudeaketa neurokirurgikoan, egitura hauetako bat EZ da xede (target) gisa identifikatzen. Zein da?**

a) Kanpoko globo zurbila.
b) Barruko kapsularen aurreko besoa.
c) Accumbens nukleoa.
d) Barneko kapsula bentrala/estriatu bentrala.

**393.- Zein da distonia primario errefraktarioa tratatzeko garuneko estimulazio sakoneko elektrodo bat ezartzeko xede-nukleoa (target)?**

a) Accumbens nukleoa.
b) Barneko globo zurbila.
c) Nukleo subtalamikoa.
d) Aurre-goiko zona incerta.

**394.- Esklerosi anizkoitzaren testuinguruan neuralgia trigeminala duten pazienteek ezaugarri hauek izan ohi dituzte, BAT IZAN EZIK: Zein da?**

a) Askotan gazteagoak dira.
b) Aldebiko aurkezpena probableagoa da.
c) Ohikoagoa da gizonetan.
d) Erremisio-aldi laburragoak dituzte.

**395.- Neuralgia trigeminala gerta liteke nerbio trigeminoa, zisternen mailan, hodi baten ondorioz estrintsekoki konprimatzearen ondorioz. Ohikoena da arteriala izatea. Hautatu, honako hauetatik, koadro horrekin gehien lotzen den hodi arteriala:**

a) Zerebeloko goiko arteria.
b) Zerebeloko aurre-beheko arteria.
c) Zerebeloko atze-beheko arteria.

d) Arteria trigeminal iraunkorra.

**396.- Genikulatuaren neuralgia deitutako koadro klinikoa nerbio honen erasanaren ondorio da:**

a) Glosofaringeoa.
b) Bitarteko nerbioa.
c) Bidianoa.
d) Nerbio bagoa.

**397.- Trigeminoaren neuralgia tratatzeko larruazalean zeharreko teknikak egiteko abian jarri beharreko teknikak erreferentzia anatomikoak eta kontrol erradioskopikoa behar ditu, kanula bat Gasser-en gongoileraino sartzeko. Nola esaten zaio teknika horri?**

a) Mullan-en teknika.
b) Likhtor-en teknika.
c) Härtel-en teknika.
d) Apfelbaum-en teknika.

**398.- Epilepsia errefraktarioa duten pazienteak kirurgia aurretik baloratzeko, kirurgia aurretik ebaluatzeko metodo inbaditzaile egokiena hautatu behar da, erresonantzia magnetikoaren bidezko neuroirudizko aurkikuntzak kontuan hartuta. Aurkikuntza hauetako batek ez du estereoelektroentzefalografia bidezko azterketa inbasiborik behar (BAT bakarrik da zuzena). Zein?**

a) Kotex intsularreko lesioa.
b) Lesio bat baino gehiago batera izatea.
c) Erresonantzian identifikatutako lesio esanguratsurik ez.
d) Eremu ez-elokuenteko lesio kortikala.

**399.- Epilepsia errefraktarioa duten paziente askoren kirurgia aurreko balorazioa, urte askoan, WADA testaren bidez egin da. Test horren ordez, kirurgia aurreko ebaluazio-teknika bat erabiltzen da zentro askotan. Honako hauetako zein da? (aukera BAKARRA da ZUZENA)**

a) Gainazaleko bideoelektroentzefalografia.
b) Erresonantzia magnetiko funtzionala.
c) Estereoelektroentzefalografia.
d) Magnetoentzefalografia.

**400.- Epilepsia errefraktarioaren tratamendu gisa, lobektomia tenporal anteromedial bat egiteko datu tekniko hauetatik, zein da OKERRA?**

a) Hemisferio dominantean alboko neokortex tenporala segurtasunez erauz daiteke 5,5 eta 6,5 cm arteko distantziaraino, lobulu tenporalaren muturretik neurtuta.
b) Bihurgune fusiformean behetik gorako noranzkoan eraucteak adar tenporala irekitzeko aukera ematen du.
c) Aurreko arteria koroidearen ibilbidea identifikatzea erreferentzia anatomokirurgiko garrantzitsua da.
d) Erresekzio subpialaren teknika eta plano araknoideoa ez ukitzea segurtasun kirurgikoa ematen duten bi estrategia dira.

**401.- Lobektomia anteromedialeko prozedura baten ondoren, baliteke goiko koadrantanopsia kontralaterala agertzea, kirurgia ondoko konplikazio gisa. Hautatu kausarik PROBABLEENA (aukera bakarra da ZUZENA):**

a) Gorputz genikulatu medial ipsilateraletik datorren erradiazio optikoko lesioa.
b) Zintatxo optiko ipsilateraleko lesioa, maila zisternalean.
c) Meyer-en lakioaren lesioa.
d) Adar tenporalaren aurreko aldeko aurpegi medialeko lesioa.

**402.- Hautatu, honako hauetatik, epilepsia errefraktarioa tratatzeko lobektomia anteromedial baten ondoren gehien gertatzen den konplikazioa (aukera bakarra da ZUZENA):**

a) Nerbio fazial ipsilateralaren aurreko adarraren paralisia.
b) Hizkuntzaren alterazioak.
c) Muskulu tenporalaren atrofia.
d) Goiko kuadrantanopsia kontralaterala.

**403.- Lehen urtean hidrozefalia tratatzeko ezarritako gailu balbularraren infekzio-tasa honako hau da:**

a) % 6koa.
b) % 10ekoa.
c) % 13koa.
d) % 15ekoa.

**404.- Baliteke konplexua izatea kraniotomia egin osteko infekzio baten mikroorganismo kausala identifikatzea. Mikroorganismo hauetako batek kultibo luzeak behar ditu (10 egun baino gehiago) identifikazioa baieztatzeko edo baztertzeko. Zein da?**

a) Staphylococcus coagulasa negatiboa.
b) Staphylococcus aureus.
c) Klebsiella pneumoniae.
d) Cutibacterium acnes.

**405.- Neuralgia trigeminalak ezaugarri hauek ditu, BAT IZAN EZIK. Zein da?**

a) 2. eta 3. adarrak dira sarrien erasandakoak.
b) Min ziztatzailearen osagaia da deskonpresio mikrobaskularraren osteko hobekuntzarekin okerren lotzen dena.
c) Erremisio-aldi espontaneoak daude, eta, denboran zehar ez dira hain ohikoak sindromearen progresioarekin.
d) Burchiel-en 1 motako neuralgia trigeminalaren ezaugarria da deskarga elektriko paroxistiko motako mina dela nagusiki.

**406.- Haurren bizkarrezur-muinaren barruko tumoreek ezaugarri hauetako batzuk dituzte, BAT izan ezik. Zein da?**

a) Erresonantzia magnetikoko azterketen bidez egindako ebaketa axialetan, astrozitomak zentralki kokatzen dira.
b) Erresonantzia magnetikoko azterketen bidez egindako ebaketa axialetan, astrozitomek kokapen zentrala izaten dute.
c) Haurretan, hemangioblastomak bitxiak dira, eta lepoko eskualdean egoten dira.
d) Erresonantzia magnetikoko azterketen bidez egindako ebaketa axialetan, ependimomek kokapen zentrala izaten dute.

**407.- Tourette-ren sidromea garuneko estimulazio sakoneko elektrodoak ezarriz tratatzeak emaitza onak frogatu ditu honako xede terapeutiko hauetan guztietan, BATEAN IZAN EZIK. Zein da?**

a) Barneko globo zurbila.
b) Kanpoko globo zurbila.
c) Zona incerta.
d) Talamoaren zati mediala.

**408.- Mututasun azinetikoa egoera kliniko klasiko bat da, honako honen aneurisma bat hautsi ondoren identifikatzen dena:**

a) Hemisferio nagusiko erdiko arteria zerebralarena.
b) Aurreko arteria komunikatzailearena.
c) Aurreko arteria koroideoarena.
d) Arteria basilarrarena.

**409.- M. tuberkulosiak eragindako bizkarrezurreko erasanak ezaugarri hauek ditu, BAT IZAN EZIK. Zein da?**

a) Bizkarrezurreko erasana M. tuberkulosiak eragindako infekzioaren forma primario bat da.
b) Tratamendu farmakologikoa eztabaidagarria da iraupenari dagokionez, baina 6 eta 12 hilabete artekoa da.
c) Erraki zerbikalaren mailako erasana da gutxien gertatzen dena.
d) Orno-gorputzen baskularizazio bereizgarriaren ondorioz, M. tuberkulosiaren ondoriozko infekzioa pairatzeko bereziki sentikorrak dira.

**410.- Garuneko abzesuen eragilea zehazteko baldintza kliniko jakin batzuk daude. Hautatu lotura ZUZEN bakarra:**

a) Erdiko otitisa - Aktinomyces.
b) Hortzetako infekzioa-Staphylococcus.
c) Paziente transplantatua-Nokardia.
d) Sinusitisa-Listeria.

**411.- Meningiomak dira foramen magnumaren (zulo okzipitala) eskualdeko tumore ohikoenak, eta, era berean, eremu horretako meningiomak meningioma guztien % 2 baino gutxiago dira. Non aurkitu ohi dira foramen magnumeneko meningiomen % 80?**

a) Aurreko aldean.
b) Aurre-alboko aldean.
c) Atzekoa. aldean.
d) a) eta b) zuzenak dira.

**412.- Romberg-en test positibotzat hartzen da:**

a) Pazienteak begiak irekita orekari eustea lortzen ez duenean.
b) Pazienteak begiak itxita orekari eustea lortzen ez duenean.
c) Pazienteak begiak irekita edo itxita orekari eustea lortzen ez duenean.
d) Pazienteak tandem ibilera egitean orekari eustea lortzen ez duenean.

**413.- Sindrome neurokutaneo genetiko hauetatik, zein dago hemangioblastoma anizkoitzekin lotuta?**

a) Neurofibromatosia.
b) Von Hippel-Lindau-ren gaixotasuna.
c) Esklerosi tuberosoa.
d) Sturge Weber-en sindromea.

**414.- Mielomeningozelea duten pazienteek izaten duten latexarekiko alergiari buruz, honako hauetatik, zein da zuzena?**

a) Pazienteen % 25ek edo izaten dute.
b) Beharbada, paziente horiek zainketa medikoetan latexezko produktuekiko eragin goiztiarra izateak sortzen du.
c) Baliteke hodi neural akastuna hondakin-produktuen eraginpean egoteagatik izatea, eta poltsa amniotikoan latexarekin erreakzio gurutzatua gertatzeagatik.
d) Zuzeneko lotura dago hidrozefaliaren agerpenarekin.

**415.- Haurtxo batek gandor metopiko isolatu baten diagnostikoa izatea:**

a) Kraniosinostosi patologikoaren lehen zeinua da.
b) Garezur barneko hipertentsioarekin lotzen da.

c) Etorkizunean funtzio kognitiboa narriatzearekin lotzen da.
d) Ez da larria.

**416.- Bentrikulostomia endoskopiko baten arrakasta-aukerak baloratzen dituen eskalak EZ du hau kontuan hartzen:**

a) Adina.
b) Bentrikuluaren tamaina.
c) Hidrozefaliaren etiologia.
d) Aurretiko deribazio bentrikular baten aurrekaria.

**417.- Disrafismorik gabeko filum terminale baten ondoriozko bizkarrezur-muin ainguratuaren sindromea duen haur bati ebakuntza egitean, kirurgian filuma honako honengatik identifikatuko duzu:**

a) Ohi baino finagoa eta zurrunagoa izateagatik.
b) Alboratua eta, batzuetan, duramadreari itsatsita egoteagatik.
c) Perla-koloreko zuria izateagatik.
d) Hodi bati itsatsita egoteagatik.

**418.- Dandy Walker-en malformazioen aurkezpenik ohikoena:**

a) Hidrozefalia buxatzailea.
b) Zerebelo-ataxia.
c) Nistagmoa.
d) Garezurra sabelduta egoteagatik.

**419. Mihi-bihurguneari dagokionez, zein da zuzena?**

a) Bihurgune fusiformearen zati da.
b) Funtsezkoa da aurpegia ezagutzeko.
c) Falka edo *cuneus* okzipitalaren alboan dago.
d) Bihurgune okzipitotenporalaren atzeko aldean dago.

**420.- Traktografian, substantzia zuriaren antolamendua ezarritako hitzarmen baten arabera koloreztatutako mapa parametrikoen bidez egiten da. Ideia horren arabera, gorputz kailukara kolore honekin irudikatzen da:**

a) Urdina.
b) Gorria.
c) Berdea.
d) Horia.

**421.- Hautatu Kawase-ren heltzeko moduari buruzko aukera ZUZENA:**

a) Harkaitzaren atzeko eskualdea fresatu behar da.
b) Meningioma petroklibaletarako baliagarria da.
c) Heltze subokzipital zabaldu baten bidez egiten da.
d) Sinu leizetsuko tumore selar inbaditzaileen erresekzioa egiteko aukera bat da.

**422.- Garuneko perfusio-presio seguruak (mmHg-an) honako hauek dira:**

a) 31-40.
b) 41-50.
c) 51-60.
d) 61-70.

**423.- Zerbitzu mediko batek ornoetako metastasi bati buruzko kontsulta egin dizute. Bizkarrezurraren egonkortasunaren gaineko kezka dute. Metastasia, litikoa, C7 ornoan dago. De novo zifosia sortzen du (ez dago ez subluxaziorik, ezta translaziorik ere), % 50etik gorako orno-kolapsoarekin, eta aldebakarreko eragina du eskuineko pedikuluan eta fazetan. Pazienteak ez du eskasia neurologikorik, ezta minik ere. Uste al duzu SINS (Spine Instability Neoplastic Score) eskala dela bizkarrezurraren egonkortasunaren arazoa konpontzeko egokiena. Paziente horrek SINS eskalan zer puntazio izango luke?**

a) 6.
b) 8.
c) 11.
d) 16.

**424.- HIESari lotutako nerbio-sistema zentraleko konplikazio infekzioso hauen artean, zein da ohikoena?**

a) Kriptokokosia.
b) Toxoplasmosia.
c) Neurosifilia.
d) Tuberkulosia.

**425.- Karpoko tunelaren sindromeari dagokionez, hauetako zein da OKERRA?**

a) Diagnostiko diferentzialaren barruan erradikulopatia zerbikala dago.
b) Kasu arinek, oro har, ez dute tratamendu kirurgikorik behar.
c) Goiko gorputz-adarretan gehien gertatzen den harrapatzeagatiko neuropatia da.
d) Kasuen % 50ek azterketa elektrodiagnostiko normalak dituzte.

**426.- Herpes osteko neuralgian askotariko tratamenduak probatu dituzte, eta era guztietako emaitzak izan dituzte. Tratamendu hauetatik, zein EZ da erabilgarritzat hartzen?**

a) Antidepresibo triziklikoak.
b) Bentzodiazepinak.
c) Lidokaina-partxeak.
d) Gabapentina.

**427.- Trigeminoaren neuralgian, zein adarrek izaten dute eragina gehienetan?**

a) V1ek.
b) V2k eta V3k.
c) V1ek eta V2k.
d) V2k.

**428.- Medikamentuekiko alergiarik ez duen paziente bat ospitaleko larrialdietara joan da garezurreko traumatismo bat duelako. OTAn OSAren fokuak eta harkaitzaren haustura ikusten dira. Kanpoko entzunbidetik likido zefalorrakideoa ateratzen zaiola ikusi duzu. 72 orduren buruan, pazienteak sukarra du eta konorte-maila murrizten ari zaio. Gerriko ziztada eginda, meningitisaren susmo klinikoa baieztatu egin duzu. S. pneumoniaeren kultibo positiboa du. Behin germena ezagututa, zein da tratamendu gidaturik egokiena?**

a) Zeftriaxona.
b) Gentamizina.
c) Aztreonama.
d) Ziprofloxazinoa.

**429.- Zure ospitaleko pediatriako larrialdietara 8 hilabeteko bularreko haur bat eraman dute eskuineko gune tenporalean TKE bat duelako. Miaketan, mina sentituta begiak irekitzen ditu; bat-bateko mugimendu normalak ditu, eta negar kontsolagarria du. Zein puntuazio kalkulatuko zenuke pediatria-adineko paziententzat aldatutako Glasgowko koma-eskalaren arabera?**

a) 5.
b) 9.
c) 12.
d) 15.

**430.- Zure ospitaleko kritikoen unitatetik abisua helarazi dizute, paziente baten heriotza entzefalikoa ziurtatzea nahi dutelako. Besteak beste, erreflexu okulobestibularra miatzea erabaki duzu. Zein da erreflexu horren miaketari buruzko baieztapen zuzena?**

a) Gutxienez minutu bat egon behar da erantzunaren zain.
b) Pazientearen burua 0º-ra dagoela esploratzen da.
c) Garuneko heriotzan nahigabeko begi-mugimendua gertatzen da.

d) Ez da itxaron behar alde kontralaterala miatzeko.

**431. Hautatu garuneko abzesuei buruzko aukera OKERRA:**

a) Barreiadura hematogenoaren, hurbiltasunaren edo zuzeneko traumatismoaren ondorioz gertatzen dira.
b) Irudi bidezko probetan, normalean, lesio biribildua ikusten da, eta eraztun erako gunea arin nabarmenduta dago.
c) Oro har, estreptokokoa izaten da germenik ohikoena.
d) Ziztada lunbarrak kasu gehienetan organismo eragilea identifikatzen du.

**432. Bizkarrezurreko schwannomak hazkunde moteleko tumore onberak dira. Hautatu tumore horiei buruzko erantzun ZUZENA:**

a) % 25 baino ez datoz bizkarraldeko sustraitxoetatik (sentsorialak).
b) Errezidiba arraroa da lesioaren erauzketa osoa egin bada, neurofibromatosian izan ezik.
c) Asazumaren sailkapeneko IIb eta IIc motak kanalaren barrualdera mugatutako lesioak dira.
d) Eskasia neurologikoak, oro har, goiz agertzen dira.

**433. Bizkarrezur-muinaren barruko tumore espinalak ez dira oso lesio ohikoak. Honako baieztapen hauetako zein da OKERRA?**

a) Haurretan, astrozitomak eta ependimomak bizkarrezur-muinaren barruko tumore espinal primarioen % 90 inguru dira.
b) Kono medularraren eta *filum*aren mailako gliomarik ohikoena ependimoma da.
c) Diagnostiko diferentzialaren barruan daude, besteak beste, lesio baskularrak eta gaixotasun desmielinizatzaileak.
d) Sintomarik ohikoena esfinterren nahasmenduak dira.

**434. Hautatu abzesu epidural espinalei buruzko erantzun OKERRA:**

a) Toraxeko mailak dira kaltetuenak.
b) Komorbilitateekin lotuta daude, hala nola diabetesarekin, giltzurrun-hutsegite kronikoarekin eta alkoholismoarekin.
c) *E. coli* da sintomarik ohikoena.
d) Oro har, hasieran, bizkarrezurreko min handiaren modura agertzen da.

**435.- Interbentzio hauetako batek garezur barneko presioa azkar murrizten du, baina, luze irraunez gero, gerta liteke garuneko perfusioa gutxitzea. Zein?**

a) Hipotermia terapeutiko moderatua.
b) Hiperbentilazio bizi jarraitua ($PaCO_2 < 25$ mmHg).
c) Propofol bidezko sedazioa.
d) Kraniektomia deskonpresiboa.

**436.- Paziente batek TKE larria eta garezur barneko monitorizazioa ditu, nola kalkulatzen da garuneko perfusio-presioa (GPP)?**

a) Batez besteko presio arteriala (BBPA) + garezur barneko presioa (GBP).
b) Garezur barneko presioa (GBP) − batez besteko presio arteriala (BBPA).
c) Batez besteko presio arteriala (BBPA)− garezur barneko presioa (GBP).
d) Batez besteko presio arteriala (BBPA)− zain-presio zentrala (ZPZ).

**437. Zein da hematoma subdural traumatikoaren kokapenik ohikoena?**

a) Frontal parasagitala.
b) Tenporala.
c) Okzipitala.
d) Atzeko hobia.

**438. Zein da iragarpen pronostiko garrantzitsuena hematoma subdural akutu traumatikoan?**

a) Hematomaren bolumena.
b) Pazientearen adina.
c) Ebakuntza aurreko maila neurologikoa (GCS).
d) Garezurreko haustura egotea.

**439.- Zein da LZRko fistula iraunkor batean meningitisa izateko arriskua baldintzatzen duen faktore nagusia?**

a) Fistularen kokapena.
b) Garezur barneko presioa.
c) Fistularen kokapena.
d) Pazientearen adina.

**440.- Hauetako zein EZ da hartzen traumatismo kranioentzefalikoaren konplikazio berantiar klasikotzat?**

a) Trauma osteko hidrozefalia.
b) Trauma osteko epilepsia.
c) LZRko fistula berantiarra.
d) Moyamoya gaixotasuna.

**441. Lesio zerbikal hauetako zeinek du hasierako hilkortasun handiena?**

a) Jefferson-en hausturak.
b) Urkatuaren hausturak.
c) Luxazio atlantookzipitala.
d) Apofisi zorrotzaren haustura isolatua.

**442. Anomalia erradiologikorik gabeko muineko lesioa (SCIWORA) bereziki ohikoa da honako hauengan:**

a) Nagusiengan.
b) Haurrengan.
c) Kirolari profesionalengan.
d) Espondilitis ankilosatzailea duten pazienteengan.

**443. Zein da mielopatia zerbikal espondilotikoaren zeinu kliniko sentikorrena?**

a) Atrofia tenarra.
b) Hoffman positiboa.
c) Babinski-en zeinua.
d) Klonus akileoa.

**444. Hernia diskal zerbikalaren mailarik ohikoena hau da:**

a) C3-C4.
b) C4-C5.
c) C5-C6.
d) C2-C3.

**445. Toraxeko hernia diskal gehienak honako hauetan daude:**

a) T1-T4n.
b) T4-T6n.
c) T8-T12n.
d) T12-L1en.

**446. Zein da toraxeko hernia diskal sintomatiko baten hasierako sintomarik ohikoena?**

a) Paraplegia akutua.
b) Toraxeko min axiala.
c) Gernu-inkontinentzia.
d) Disfagia.

**447. Zein errok du eragina maizen atze-alboko L4-L5 hernia batean?**

a) L3k.
b) L4k.
c) L5ek.
d) S1ek.

**448. Normalean, estenosi lunbarraren klaudikazio neurogenoak:**

a) Hobera egiten du maldan behera ibiltzean.
b) Okerrera egiten du eserita egonez gero.
c) Hobera egiten du flexio lunbarrarekin.
d) Erradikulopatiarekin lotzen da beti.

**449. Zein da eskoliosi bat kuantifikatzeko erabilitako plano koronalaren parametro nagusia?**

a) ABS.
b) *PI-LL mismatch*.
c) Cobb.
d) *Pelvic tilt*.

**450. Nerabeen eskoliosi idiopatikoan, zein da progresio-iragarle nagusia?**

a) Sexua.
b) Hasierako Cobb-en angelua.
c) Gorputz-masaren indizea.
d) Kurbaren aldea.

## KASU PRAKTIKOAK

**451. Gizonezkoa (54 urte), aurkitu egin dute bere altueratik erori ondoren. Miaketan, mina sentituta baino ez ditu begiak irekitzen; soinu ulertezinak egiten ditu, hautemateko moduko hitzik esan gabe, eta mina eskuineko besoaz seinalatzen du, betzulo gaineko presioa aplikatuta. Zer puntuazio du Glasgowko eskalan (GCS)?**

a) 7.
b) 8.
c) 9.
d) 10.

**452. Paziente bati (6 urte), atzeko hobiko tumore baten erresekzioa egin zaio. Ebakuntzaondokoan, pazienteak koadro hau du: mututasuna, ataxia, hipotonia eta suminkortasuna. Sindrome gertagarrienari buruzko baieztapen hauetako zein da ZUZENA?**

a) Funtsean, pazienteak beti osatzen dira eta normaltasunera itzultzen dira.
b) Dirudienez, IV. bentrikuluari telobelarki heltzeak arrisku handiagoa du bermisean zehar heltzeak baino.
c) Arrisku handiagoa dago meduloblastomagatik egindako kirurgietan, ependimoma edo astrozitoma pilozitikogatik egindakoetan baino.
d) Mekanismo patologikoa ezin hobeki ezagutzen da.

**453. Paziente batek odoljario subaraknoideoa (OSA) du, eta duela 5 egunetik logura progresiboa du. Doppler transkraniala eginda, datu hauek erakutsi ditu: Eskuineko erdiko arteria zerebrala: 205 cm/s-ko batez besteko abiadura, eskuineko barneko karotida arteria estrakraniala: 45 cm/s-ko batez besteko abiadura, ezkerreko erdiko arteria zerebrala: 90 cm/s-ko batez besteko abiadura. Zein da diagnostiko probableena?**

a) Hiperdinamia.
b) Eskuineko erdiko arteria zerebraleko basoespasmoa.
c) GBParen handitzea.
d) Leiho txarraren ondoriozko artefaktua.

**454. Bularreko ume bat (3 hilabete) kontsultara eraman dute gurasoek zenbait aste lehenagotik garezurreko asimetria ikusi ondotik. Miaketa fisikoan, atzeko eskuineko plagiozefalia du, eta eskuineko kopeta-eremua nahiz belarri-hegala aurreratuta ditu. Gainera, zerbikalen errotazioa ezkerrerantz mugatuta du. Ez dago garezur barneko hipertentsioaren zeinurik, eta garapen neurologikoa normala da. Une honetan, zein da jarduerarik egokiena?**

a) Suturektomia koronala agintzea garezurraren deformazioa zuzentzeko.
b) Garezurreko ekografia bat eskatzea, suturen iragazkortasuna baloratzeko.
c) OTA kranial bat egitea, kraniosinostosia baztertzeko.
d) Jarrera-neurriak eta errehabilitazioaren balorazioa gomendatzea.

**455. Paziente batek (58 urte) eboluzio luzeko artritis erreumatoidea du; halaber, ibilera espastiko progresiboa, hiperreflexia eta disfagia ere baditu. EMak lotura bulbomedularraren abdomen-konpresioa erakusten du, inbaginazio basilarraren eta pannus retroodontoideoaren ondorioz. Trakzio zerbikal progresiboko proba egin ondoren, deformazioa erabat murriztea lortu da, eta abdomen-konpresioa desagertu egin da EM dinamikoan. Zein da tratamendurik egokiena?**

a) Deskonpresio subokzipitala eta C1en laminektomia egitea, prozedura bakar gisa.
b) Odontoidektomia transorala eta, ondoren, artrodesi okzipitozerbikala.
c) Atzeko artrodesi okzipitozerbikala, eta C1en laminektomia egitea edo ez, bizkarreko konpresioaren iraunkortasunaren arabera.
d) Behaketa klinikoa, trakzio bidezko erredukzioak indikazio kirurgikoa ezabatzen baitu.

**456. Paziente bati (32 urte) atzeko hobiaren deskonpresioa egin zaio ebakuntza bidez, I. motako Chiari malformazio baten ondorioz. Ebakuntzaondoko erresonantzia magnetikoak erakusten du foramen magnumen deskonpresio egokia dagoela, eta LZRko espazioak lehengoratu egin direla, baina zefaleak bere horretan jarraitzen du, eta ikusmen-narriadura gertakariak ageri dira, baita papiledema ere. Zein da azalpenik PROBABLEENA?**

a) Fibrosi araknoideoaren ondoriozko siringomieliak bere horretan jarraitzea.
b) Pseudotumor cerebriren sindromea, Chiari malformazioari lotua.
c) Zerebeloko amigdalak ez dira behar bezala jaitsi, eta ondorioz, kraniektomia handitu behar da.
d) Kirurgiaren ondoriozko hidrozefalia komunikatzailea.

**457. Paziente batek (54 urte) bentrikulitis bakteriano baten ondoriozko hidrozefalia du. Antibiotiko bidezko tratamendu gidatuaren ondoren, kanpoko bentrikulu-drainadura du. Ez du sukarrik; likido zefalorrakideoaren kultibo seriatu negatiboak ditu, eta parametro inflamatorioen normalizazio progresiboa du. Zein da jokabiderik egokiena?**

a) Deribazio bentrikuloperitoneal bat ezartzea likido zefalorrakideoaren lehen kultibo negatiboa lortu eta berehala.
b) Kanpoko drainatze bentrikularrari eustea, harik eta likido zefalorrakideoaren biokimika erabat normalizatzen den arte, behar den denbora edozein dela ere.
c) Behin betiko deribazioa ezartzea infekzioa desagerrarazi ondoren (likido zefalorrakideoaren kultibo seriatu negatiboak eta tratamendu antibiotiko egokia), eta onartzea sistemak porrot egiteko arriskua handiagoa dela aurretik infekziorik ez dagoela jarritako deribazioetan baino.
d) Kanpoko bentrikulu-drainadura kentzea eta bilakaera klinikoa 72 orduan behatzea, behin betiko deribazioa egitea erabaki aurretik.

**458. Paziente batek Sylvius-en akueduktuko estenosi hartuaren ondoriozko hidrozefalia buxatzailea du, hirugarren bentrikuluko bentrikulostomiaren bidez tratatuta; kontroleko erresonantzia magnetikoak erakusten du estoman zehar fluxua dagoela eta bentrikuluen tamaina ia ez dela aldatu. Pazienteak ez du jada zefalearik, eta suspertze funtzionala izan du. Zein da interpretaziorik ZUZENENA?**

a) Bentrikuluaren tamaina ez murrizteak adierazten du bentrikulostomiak huts egin duela, eta ondorioz, deribazio bentrikuloperitoneala ezarri beharra dago.
b) Bentrikulomegaliak bere horretan jarraitzeak bentrikuluostomia berriz egin beharra dakar, erresonantzian ikusitako fluxua positibo faltsu baten ondorioz izan bailiteke.
c) Hobekuntza klinikoa eta estomaren iragazkortasuna bateragarriak dira bentrikulostomia eraginkorrarekin, bentrikuluaren tamaina ia aldatu ez arren.
d) Bentrikulomegalia iraunkorrak LZRaren xurgapenarekin lotutako nahasmendu bat adierazten du, eta zain egoteko jarrerari eusteko kontraindikazioa da.

**459. Paziente batek (15 urte) haurtzarotik LZRaren deribazio bentrikuloperitoneala darama. Zefalea biziaren, gorakoen eta loguraren gertakari errepikatuak ditu. OTak arraildura-itxurako bentrikuluak erakutsi ditu, aldaketarik gabe aurreko azterketekin alderatuta. Honako baieztapen hauetako zein da ZUZENA?**

a) Arraildura-itxurako bentrikuluak egoteak ia baztertu egiten du deribazioak gaizki funtzionatzea.
b) Arraildura-itxurako bentrikuluaren sindromea, eskuarki, hiperdrainatze iraunkorraren ondoriozko garezur barneko hipotentsioaren koadro bat da.
c) Arraildura-itxurako bentrikuluaren sindromean, dilatazio bentrikular objektiboa dagoenean baino ez da gomendatzen sistema deribatzailea berrikustea.
d) Arraildura-itxurako bentrikuluaren sindromea duten paziente batzuek garezur barneko hipertentsioa dute, bentrikulu-kolapsoak kateter proximalaren zuloak aldi baterako okluitzen dituelako, eta baliteke etengabe kolapsatuta dauden bentrikuluak batera egotea, baita deribazioak guztiz huts egiten duenean ere.

**460.** **Gizonezko batek (47 urte) erdiko eskuineko arteria zerebralaren eremuko infartu gaiztoa izan du. Sintomak hasi eta hemezortzi ordura, kontzientzia-mailaren narriadura progresiboa garatu du. OTak erakusten duenez, infartuak EAZaren eremuaren bi hereni baino gehiagori eragin die, erdiko lerroa 5 mm desbideratu da, eta 5 $cm^3$-ko hematoma sakon bat du, masa-efektu adierazgarririk gabea. Pazienteak, iktusaren tratamenduan, zainbarneko fibrinolisia eta zainbarneko azido azetilsalizilikoa hartu zituen. Hemogramak 120.000 plaketa//µL erakusten ditu. Premiazko hemikraniektomia deskonpresibo bat egiteko aukeraren aurrean, zein da estrategiarik EGOKIENA?**

a) Garezur barneko presioaren sentsore intraparenkimatoso bat ezartzea, kirurgia agintzeko aurretiko ezinbesteko urrats gisa, eta lehengoratze hemostatikorako neurri guztiak geroratzea, harik eta GBParen erregistroak eskuratu arte.
b) Tratamendu fibrinolitikoarekin lotutako hemostasiaren alterazio potentzialki itzulgarriak premiaz zuzentzea, kirurgia prestatzen den bitartean garezur barneko presioa kontrolatzeko neurri medikoak optimizatzea, eta hemikraniektomia ez atzeratzea GBParen monitore inbaditzaile bat jartzeagatik.
c) Tratamendu fibrinolitikoarekin lotutako hemostasiaren alterazio potentzialki itzulgarriak premiaz zuzentzea, kirurgia prestatzen den bitartean garezur barneko presioa kontrolatzeko neurri medikoak optimizatzea, eta hemikraniektomia ez atzeratzea GBParen monitore inbaditzaile bat jartzeagatik.
d) Fibrinolisiaren aurrekaria kontuan hartuta, hemikraniektomia 72 ordu gutxienez geroratu behar da, eta tratamenduak garezur barneko presioaren kontrol medikoa hartu behar du oinarri.

**461.** **Paziente batek (62 urte) zerebeloko infartu gaiztua izan du zerebeloko atze-beheko arteriaren eremuan. 24 orduren buruan, haren kontzientzia-maila gutxitzen joan da pixkanaka. OTak IV. bentrikuluaren konpresioa, hidrozefalia buxatzailea eta garun-enborraren konpresioa erakusten ditu. Zein da estrategia terapeutikorik EGOKIENA?**

a) Kanpoko drainatze bentrikular bat jartzea hidrozefalia tratatzeko, eta, eboluzio klinikoaren arabera, kirurgia deskonpresiboaren beharra berriz ebaluatzea.
b) Kraniektomia subokzipital deskonpresibo bat egitea, irekiera duralarekin, eta kanpoko drainatze bentrikularra egitea, hidrokzefalia esanguratsua dagoenean edo hura kontrolatzeko beharrezkoa denean.
c) Kanpoko drainatze bentrikular iraunkorra jartzea, hidrozefalia baita narriadura neurologikoaren determinatzaile nagusia.
d) Garezur barneko hipertentsioaren gehieneko tratamendu medikoa agintzea, eta kirurgia uztea herniazio amigdalinoaren zeinuak agertzen direnerako.

**462. Paziente batek (56 urte) erdiko ezkerreko arteria zerebralaren infartu gaiztoa izan du. Sintomak hasi eta 24 orduetara, hemikraniektomia deskonpresibo zabala egin zaio, duroplastia barne. Ebakuntza egin eta hogeita lau ordu igarota, kontzientzia-mailaren bat-bateko narriadura izan du, eta midriasi ipsilaterala. OTak deskonpresio egokia erakusten du, hematoma epiduralik eta subduralik gabe; edema hemisferiko handia dago oraindik, eta garezur-gangatik kanporako herniazioa. Baieztapen hauetako zein da ZUZENENA?**

a) Garezur barneko presioaren monitorizazio inbaditzailea da tratamendua erabakitzeko hurrengo ezinbesteko urratsa.
b) Ebakuntza ondoko hematomarik ez dagoenez, baztertu egin behar da narriaduraren kausa neurokirurgikoa izatea.
c) Garezur barneko presioa normala edo pixka bat handia izan liteke hemikraniektomia deskonpresibo baten ondoren, nahiz eta hilgarria izan daitekeen masa-efektua oraindik egon; horrenbestez, GPBa monitorizatzeak ez du herniazio-egoera bat baztertzen.
d) Herniazio garezur-gangatik kanporako herniazioa gehiegizko deskonpresioaren zeinua da, eta kranioplastia egiteko indikazioa.

**463. Emakume batek (34 urte), berehalako erdiberriaroan, kontsultara etorri da zefalea bizia, krisi komizialak eta kontzientzia mailaren murrizte progresiboa izateagatik. Benografia barne hartutako EMak goiko sinu sagitalaren eta sistema benoso sakonaren tronbosia erakusten du, eta horrekin batera, eskuineko lobulu frontaleko infartu benoso hemorragikoa eta garuneko edema lausoa. Zatikatu gabeko heparina bidez 24 ordu antikoagulatu ondoren, narriadura neurologiko progresiboa (GCS 8) eta herniazio subfalziano hasiberriaren zeinu erradiologikoak ditu. Zein da estrategia terapeutikorik EGOKIENA?**

a) Infartu hemorragikoagatik antikoagulazioa etetea, eta tronbektomia mekanikoa tratamendu esklusibo gisa agintzea.
b) Antikoagulazioari eustea, narriadura klinikoagatik tratamendu endobaskularra baloratzea, tratamendu medikoa gorabehera, eta hemikraniektomia deskonpresiboa egitea, masa-efektua eta berehalako herniatzea egonez gero.
c) Antikoagulazioari bakarrik eustea; izan ere, zainetako odoljarioa egotea kontraindikazioa da bai tratamendu endobaskularra bai kirurgia deskonpresiboa egiteko.
d) Edozein prozedura endobaskular edo kirurgiko kontuan hartu aurretik, fibrinolisi sistemikoa erreskate-tratamendu gisa agintzea.

**464. Gizonezko batek (58 urte) 48 ml-ko eskuineko odoljario putaminala du, bentrikulu barneko hedapenarekin. Erdiko lerroaren 7 mm-ko desbiderapena dago, eta Glasgow 9 (E2V2M5). Apixaban bidez antikoagulatuta dago, eta berehala lehengoratu da. Hasierako egonkortzearen ondoren, narriadura neurologikoak bere horretan dirau. Tratamendu kirurgikoari dagokionez, hautatu erantzun ZUZENA:**

a) Kraniotomia bidezko ebakuazio kirurgiko goiztiarrak frogatu duenez, berezko odoljario gangliobasal gehienetan pronostiko funtzionala nabarmen hobetzen du.
b) Bentrikulu barneko odoljarioa egoteak ebakuazio-prozedura guztietarako kontraindikazioa dakar, harik eta odoljarioa guztiz konpontzen den arte.

c) Hautatutako pazienteengan, ebakuazio minimoki inbaditzaileko teknikek hematomaren bolumena murrizten dute kraniotomia konbentzionalak baino parenkimaren lesio txikiagoa ekarrita; halere, onura funtzionalari buruzko ebidentziarik ez dago.
d) Indikazio kirurgikoa hematomaren bolumenaren araberakoa da soilik, alde batera utzita haren kokapena, egoera klinikoa edo pazientearen adina.

**465. Paziente batek (69 urte) 3,2 cm-ko gehieneko diametroko berezko odoljario zerebelosoa du. Kontziente dago (GCS 15), hidrozefaliarik gabe, IV. bentrikulua konprimitu gabe eta narriadura neurologikorik gabe. Zein da jokabiderik EGOKIENA?**

a) Premiazko ebakuazio kirurgikoa agintzea, 3 cm-ko diametrotik gorakoa delako.
b) Kanpoko bentrikulu-drainatze profilaktiko bat jartzea, hidrozefalia akutua prebenitzeko.
c) Premiazko garuneko angiografia egitea, tratamendu kirurgikoa erabaki aurretik.
d) Tratamendu kontserbatzaileari eustea, zaintza kliniko eta erradiologiko estuarekin, eta kirurgiarik ez egitea, harik eta narriadura neurologikoa, hidrozefalia eta garun-enborraren konpresioa agertzen den arte.

**466. Paziente batek (63 urte) 18 ml-ko berezko odoljario talamikoa du, bentrikulua masiboki beteta eta hidrozefalia akutuarekin. Kanpoko bentrikulu-drainatzea jarri zaio, eta hasierako kontzientzia-maila hobetzea ekarri du. Hamabi ordu geroago, narriadura neurologikoa agertu zen berriro, eta OTak bentrikulu barneko odol-koaguluaren iraunkortasuna erakutsi du, hematoma talamikoa handitu eta hidrozefalia berririk agertu gabe. Baieztapen hauetako zein da ZUZENENA?**

a) Narriadurak irauteak kanpoko bentrikulu-drainatzearen porrota adierazten du, eta kateter kontralateral batez ordeztera behartzen du.
b) Bentrikulu barneko odol-koaguluak LZRaren zirkulazioa modu iraunkorrean buxatzeak baliteke garezur barneko hipertentsioa mantentzea, drainadura itxuraz iragazkorra izanagatik ere; hautatutako pazienteei dagokienez, bentrikulu barneko hematomaren ebakuazio endoskopikoa edo bentrikulu barneko fibrinolisia egitea plantea daiteke.
c) Hematoma intraparenkimatosoa ez handitzeak baztertu egiten du narriadurak kausa neurokirurgikoa izatea, eta nahitaezkoa da garezur barneko presioaren monitorizazio inbaditzailea egitea beste edozein jardueraren aurretik.
d) Bentrikulu barneko odolak bere horretan irautea kontraindikazioa da bentrikulu barneko tratamenduak egiteko, berrodoljarioa gertatzeko arrisku handia dagoelako.

**467. Paziente batek (61 urte) 42 ml-ko berezko odoljario lobar okzipitala du, eta bentrikulu barneko odoljario txikia. Ingresuan, OT bidezko angiografia eta substrakzio digitaleko garuneko angiografia egin dizkiote, eta normalak dira. Baieztapen hauetako zein da ZUZENENA?**

a) Hasierako angiografian lesio baskularrik ez egoteak baztertu egiten du, arrazoiz, azpiko malformazio baskularra egotea, eta ez da azterketa berririk behar.
b) Pazienteak beste odoljario bat badu baino ez dago angiografia errepikatzeko indikaziorik.

c) Hautatutako pazienteei dagokienez (gazteak eta argitu gabeko etiologiako odoljario lobarrak dituztenak bereziki), baliteke azterketa angiografikoaren errepikapen geroratua indikatuta egotea, hematomaren masa-efektua konpondu ondoren.
d) Erresonantzia magnetikoa ez da angiografia bezain ona kabernomak diagnostikatzeko, eta ez du informazio gehigarririk ematen.

**468. Paziente bat (54 urte) odoljario subaraknoideo aneurismatiko batengatik ingresatu dute (Fisher: 4; Hunt-Hess: IV). Lehen orduetan, honako hauek garatu ditu: hipotentsio arteriala, troponina Ien igoera, birpolarizazioaren alterazio lausoak elektrokardiograman, eta % 30eko eiekzio-frakzioa, azinesia apikalarekin, ekokardiograman. Koronariografiak ez du lesio koronario adierazgarririk erakutsi. Baieztapen hauetako zein da ZUZENENA?**

a) Troponinaren igoerak eta disfuntzio bentrikularrak aneurismaren tratamendua geroratzea dakarte, harik eta funtzio miokardikoa erabat lehengoratu arte.
b) Koadroak miokardiopatia neurogeniko (neurogenic stunned myocardium) nabarmena iradokitzen du, haustura aneurismatikoaren ondoren katekolaminen deskarga masiboareb ondorioz, eta hura tratatzean, euskarri hemodinamikoa optimizatu behar da aneurismaren behin betiko tratamendua atzeratu gabe.
c) Gaixotasun koronario adierazgarririk ez izateak shockaren kausa kardiakoa baztertzen du, eta, beraz, jatorri hipobolemikoa baino ez dagoela onartu behar da.
d) Bentrikulu-disfuntzio larria egotea kontraindikazioa da farmako basoaktiboak erabiltzeko, miokardioaren oxigeno-kontsumoa handitzeko arriskua dagoelako.

**469. Emakume bat (52 urte) Fisher eskalako 4. graduko odoljario subaraknoideo aneurismatiko batengatik ingresatu dute. Lehenengo 12 orduetan enbolizazio bidez tratatu dute. Bosgarren egunean narriadura neurologiko progresiboa du. Analitikaren emaitzak: $Na^+$ 123 mmol/L; plasma-osmolaritatea: 265 mOsm/kg; gernu-osmolaritatea: 610 mOsm/kg, eta gernu-sodioa: 168 mmol/L. Diuresia: 5,2 L/24 ordu; balantze hidrikoa: negatiboa; zain-presio zentrala: 2 mmHg, eta ekokardiograma: ezkerreko bentrikulu hiperdinamikoa, eta beheko kaba zain kolapsagarriarekin. Zein da jokabiderik egokiena?**

a) Murrizketa hidrikoa hastea eta desmopresina ematea, diuresia murrizteko, ADHaren jariatze desegokiaren sindrome bat baita.
b) Gatz-soluzio hipertonikoa eta fludrokortisona ematea, bolemia lehengoratzea, eta hala murrizketa hidrikoa nola desmopresina saihestea.
c) Tolbaptana ematea, hiponatremia azkar zuzentzeko eta garuneko iskemia geroratua izateko arriskua gutxitzeko.
d) Sueroterapia isotonikoari baino ez eustea, hiponatremiak ez baitu aldatzen garuneko iskemia geroratua izateko arriskua, aneurisma jada tratatu bada.

**470.** **Emakume batek (51 urte) Fisher eskalako 4. graduko odoljario subaraknoideo aneurismatiko bat du, eta lehenengo 12 orduetan klipaje bidez tratatu dute. Zazpigarren egunean, afasia progresiboa eta eskuineko hemiparesia garatu ditu. Angio-OTak erdiko arteria zerebralaren basoespasmo moderatua erakusten du, oklusio arterialik gabe. Perfusio bidezko OTak erakusten duenez, batez besteko igarotze-denboraren luzapena dago, garun-fluxua murriztuta, eta garuneko odol-bolumenari eusten zaio. Baieztapen hauetako zein da ZUZENENA?**

a) Basoespasmo angiografikoa egotea bada, berez, angioplastia transluminala egiteko indikazioa.
b) Angiografian basoespasmo larririk ez egoteak baztertu egiten du garuneko iskemia geroratua izatea narriadura neurologikoaren kausa.
c) Garuneko iskemia geroratua eta basoespasmoa kontzeptu baliokideak dira; biak angioplastiarekin edo hodi-zabaltzaileen arteria barneko infusioarekin soilik tratatu behar dira.
d) Narriadura neurologikoa testuinguru klinikoan eta garuneko perfusioaren testuinguruan interpretatu behar da; izan ere, garuneko iskemia geroratua ez dago basoespasmo angiografikoaren mailaren mende soilik, eta baliteke tratamendu mailakatua behar izatea. Teknika endobaskularrak tratamendu medikoari erantzuten ez dioten kasuetarako utzi behar dira.

**471.** **Emakume batek (65 urte) lupus eritematoso sistemikoaren aurrekariak ditu —6 urterekin diagnostikatua—. Neurokirurgiara joan da 1. irudian ikusten den lesioa diagnostikatu berritan. Eboluzio luzeko gaixotasun autoimmunearen aurrekariarekin, zein da kokapen horretako tumore ohikoena aipatutako aurrekariarekin?**

a) Schwanoma.
b) Meningioma.
c) Metastasia.
d) Neurinoma anaplasikoa.

**1.irudia (Galderak 471-475)**



**472. Kokapen horretan, eta oro har, zer tumoreri dagozkio kasuen % 10?**

a) Schwanomari.
b) Meningiomari.
c) Kiste epidermoideari.
d) Metastasiari.

**473. Irudia baloratu ondoren, honako sintoma hauetatik, zeinek du probabilitate txikiena?**

a) Hipoakusiak.
b) Tinnitusak.
c) Ezegonkortasunaak.
d) Diplopiak.

**474. Zein da kokapen horretako tumore ohikoenean erradiokirurgiaz tratatzeko egokitzat jotzen den gehieneko tamaina?**

a) 2.
b) 2,5.
c) 3.
d) 3,5.

**475. Tratamendu kirurgikoa erabakitzen bada, zein da lotutako konplikaziorik ohikoena?**

a) Ebakuntza egindako guneko odoljarioa.
b) LZRko fistula.
c) Zauri kirurgikoaren infekzioa.
d) Beheko nerbio kranialen paralisia.

**476.- Emakumea (60 urte). Lunbalgia progresiboa, hilabeteetako eboluziokoa, eta ahulezia progresiboa gehitzen zaio, baita hanka-puntetan ibiltzeko zailtasuna ere. Sentikortasuna galdu gabe, mikzioa hasteko zailtasun gero eta handiagoa du. Irudiak (2 eta 3) baloratu ondoren, hauetako zein da, zure iritziz, diagnostikorik probableena?**

a) Astrozitoma.
b) Ependimoma.
c) Metastasia.
d) Infekzio-prozesua.

**2. Irudia (Galderak 476-480)**

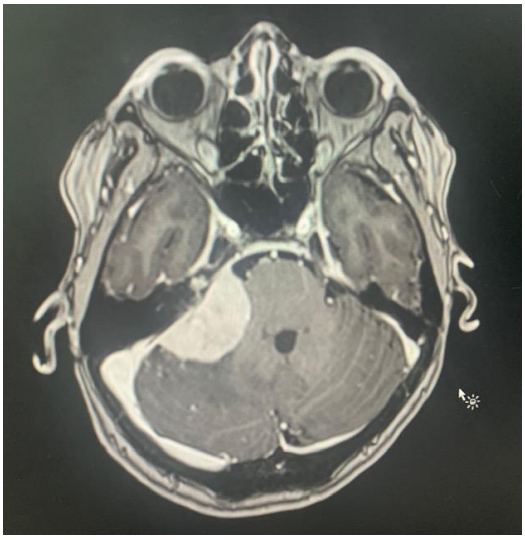

**3. Irudia (Galderak 476-480)**

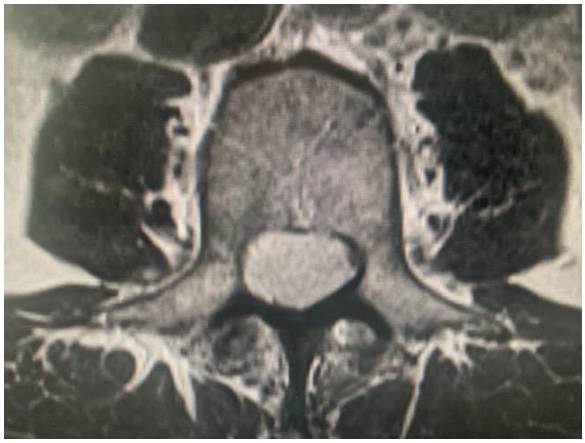

**477. Hauetako zein datu klinikok du probabilitate txikiena?**

a) Paresiak.
b) Min erradikularrak.
c) Hiperreflexiak.
d) Gernu-inkontinentziak.

**478. Tumore intraduralen artean, kokapen horretako ohikoena:**

a) Neurinoma
b) Ependimoma
c) Meningioma
d) Metastasia.

**479. Prozesu infekziosoetan, hau da germenik ohikoena:**

a) Staphylococcus aureus.
b) Streptococcus pyogenes.
c) Escherichia colli.
d) Mycobacterium tuberculosis.

**480. Tumore-prozesua metastasikoa denean, erradiosentikortasun handikotzat jotzen da:**

a) Melanoma.
b) Bularra.
c) Seminoma.
d) Linfoma.

**481.- Emakume bat (42 urte) kontsultara joan da duela zenbait hilabetetatik ikusmena pixkanaka galtzen ari delako. Hasieran, eskuineko begian ikusmen-zorroztasuna gutxitzen ari zitzaiola nabaritu zuen, eta okerrera egin du pixkanaka. Azken asteotan, bi begien albo-eremuetan objektuak ikusteko zailtasuna duela esan du. Ez du begiko minik. Miaketan, akats kanpimetriko bitenporala eta aldebiko atrofia optikoa, nabarmenagoa eskuineko begian, ikusi dira. Hormonen analisiak ez du hiperprodukzio hormonalik erakutsi, ezta ardatz hipofisariorik ere. Diabetes zaporegabeari buruzko daturik ere ez dago. Erresonantzia magnetikoak kaltzifikaziorik gabeko masa solido supraselarra erakutsi du; kiasma optikoa konprimitzen du, eta eskuineko hodi optikorantz hedatzen da. Ebakuntza kirurgikoa egitea erabaki da, eta heltze supraorbitarioa baliatzea. Zein da diagnostiko probableena?**

a) Adenoma hipofisarioa.
b) Aulki turkiarraren tuberkuluaren meningioma.
c) Kraniofaringioma.
d) Neuritis optiko bilaterala.

**482.- Emakume bat (27 urte) kontsultara joan da aldebiko hipoakusia progresiboa —nabarmenagoa eskuineko begian— duelako; horrekin batera akufenoak eta ezegonkortasun-gertakariak ditu, duela urtebetetik edo. Gainera, amaren aldetik, garezur barneko tumoreen familia-aurrekarien berri eman du. Miaketa neurologikoa eginda, hipoakusia neurosentsoriala eta orekaren alterazio arina egiaztatu dira, bestelako eskasia fokal nabarmenik gabe. Erresonantzia magnetiko kraniala eskatu da, eta haren bitartez aldebiko lesioak —bateragarriak schwannoma bestibularrekin— egiaztatu dira bi angulu pontozerebelosoetan; hori horrela, 2 motako neurofibromatosiaren (NF-2) diagnostikoa baieztatu egin da. Eskuineko tumorearen hazkunde progresiboa eta narriadura funtzionala aintzat hartuta, heltze erretrosigmodeoaren bidezko tratamendu kirurgikoa ematea erabaki da, ebakuntza barruan nerbio kranialak monitorizatuta, tumorea erauzteko, funtzio neurologikoa zainduta. Berehalako ebakuntzaondokoan, pazienteak zefalea iraunkorra, eskuineko aurpegi-paresia diskretua eta otalgia arina ditu. Horrenbestez, estu zaindu dute izan zitezkeen konplikazio kirurgikoei**

**erantzuteko. Hauetako zein EZ da konplikazio tipikotzat hartzen schwannoma bestibular bat heltze erretrosigmoideo bidez erauzi ondoren?**

a) Nerbio fazialaren paralisia (VII. nerbioa).
b) Likido zefalorrakideoko fistula.
c) Hidrozefalia sekundarioa.
d) Hiperprolaktinemiak eragindako ADHaren jariatze desegokiaren sindromea.

**483.- Gizonezko bat (16 urte), aldez aurretik osasuntsua, kontsultara joan da zeinu hauengatik: pubertaro goiztiarra, batez ere goizean ageri den zefalea progresiboa, goraglea eta gorakoak —aste batzuetako eboluzioa—, ikusmen lausoa eta gora begiratzeko zailtasuna. Azken egunetan, klinikak okerrera egin du, eta loguragertakariak ere izan ditu. Miaketa neurologikoa eginda, begirada bertikalaren paralisia egiaztatu da, konbergentzia-erretrakzioko nistagmoarekin —bateragarria Parinaud-en sindromearekin—, bai eta aldebiko papiledema ere. EM kraniala eginda, eskualde pinealean masa sendo bat ikusi da, Sylvius-en akueduktua konprimatuta, eta hari lotutako hidrozefalia buxatzailea. Deribazio bentrikuloperitoneal bat premiaz jartzea erabaki da, hidrozefalia konpondu eta hobekuntza klinikoa lortzeko. Kirurgian, likido zefalorrakideoa hartu da, eta β-hCG maila nabarmen handituta dagoela ikusi da, baita odolean ere. Hedapen-azterketan ez dago gaixotasun sistemikoei buruzko daturik, ezta lesio gehigarririk ere. Aurkitutako lesio pineala eta laborategiko emaitzak kontuan hartuta, zein da estrategia diagnostiko-terapeutikorik EGOKIENA?**

a) Lesioaren biopsia estereotaktikoa egitea, tratamendua hasi aurretik diagnostikoa baieztatzeko.
b) III.aren zoruko bentrikulostomia eta biopsia endoskopikoa egitea, tumore-lesioaren histologia baieztatzeko.
c) Ez da beharrezkoa biopsia egitea, eta kimioterapia eta erradioterapia bidezko tratamendua has daiteke zuzenean.
d) Erresekzio kirurgikoa egitea, diagnostikorako eta tratamendurako heltze suprazerebeloso infratentorialaren bidez.

**484.- Gizonezkoa (34 urte): von Hippel-Lindau-ren (VHL) gaixotasunaren aurrekari ezaguna du; nerabezaroan diagnostikatu zioten, erretinako hemangioblastomak eta giltzurruneko kiste anizkoitzak detektatu ondoren. Aldizkako jarraipena egiten zaio garezurreko eta bizkarrezurreko EMarekin. Egungo azterketan, zeinu hauen berri eman du: zefalearen okerragotze progresiboa, ezegonkortasuna ibiltzean eta mugimendu finen koordinazioko baldarkeria, azken 2 hilabeteetan. Ez du klinika bisualik, ezta krisi epileptikorik ere. Miaketa neurologikoa eginda, hauek nabarmentzen dira: ataxia tronkularra, eskuineko goiko gorputz-adarretako dismetria eta ibilera ezegonkorra, oinarria zabalduta, bestelako eskasia fokalik gabe. Kontraste bidezko EM kranialak, zerebeloko eskuineko hemisferioan, 1,2 cm inguruko lesio nodular solido bat erakusten du (kontrastea biziki hartzen du). Lesioa tumorearen inguruko kiste handi batekin lotuta dago; kiste horrek zerebeloko hemisferioaren zati handi bat hartzen du, eta masa-efektua eragiten du laugarren bentrikuluan, hidrozefalia buxatzailearen zantzu hasiberriak egonik. Beste lesio nodular asintomatiko txiki batzuk ere badaude; lesio horiek kontrastea biziki hartzen dute enborreko eta bizkarrezur-muineko**

**zenbait gunetan. Zerebeloko lesio nagusia sintomatikoa izanik, tratamendu aktiboa planteatzea erabaki da. Hauetako zein jarrera terapeutiko hautatuko zenuke?**

a) Hala tumore-nodulua nola lotutako kistearen pareta erauzi behar dira, errezidiba laguntzen baitu.
b) Ebakuntza aurreko enbolizazioa sistematikoki indikatuta dago, ebakuntza barneko odoljario-arriskua murrizteko.
c) Tumore-noduluaren erresekzio osoa nahikoa da, lotutako kistea zuzeneko tratamenduaren beharrik gabe konpontzen baita.
d) Tratamendu lehenetsia kimioterapiari lotutako erradioterapia da, kirurgia kasu errefraktarioetarako utzita.

**485.- Gizonezko bat (48 urte) kontsultara etorri da azken urteetan itxura fisikoaren etengabeko aldaketak izan dituelako. Besteak beste, behar dituen eraztunen nahiz zapaten neurriak handitzea, gehiegizko izerditzea, nekea eta baraila behar bezala ixteko zailtasuna jakinarazi ditu. Bikotekideak esan duenez, lo egitean zurrunga handiak eta apnea-etenaldiak egiten ditu. Miaketa fisikoan, honako hau nabarmentzen da: aurpegiera zakarra eta kopeta-hezurraren prominentzia, baraila-hipertrofia, makroglosia eta larruazalaren loditzea, eta eskuen nahiz oinen tamainaren hazkundea. Gainera, hipertentsio arteriala eta eskuetako artropatia-zeinuak ditu. Analisi hormonalek hauxe erakutsi dute: IGF-1 plasmatikoaren maila handitua (451 ng/ml), GH basal altua (>5 ng/ml) eta GHaren supresiorik eza glukosarekiko ahotiko tolerantzia-testa egin ondoren. Kontraste bidezko EM kranialak eskualde selarreko lesio hedagarri bat erakusten du (bateragarria makroadenoma hipofisarioarekin), baita hedapen supraselar diskretua eta kiasma optikoaren konpresio partziala ere. Zein da paziente horrekin erabili beharreko tratamendu lehenetsia?**

a) Heltze transesfenoidal bidezko erresekzio kirurgikoa.
b) Somatostatinaren analogoen bidezko tratamendua lehen aukerako tratamendu gisa.
c) GHaren hartzailearen antagonisten bidezko tratamendua (pegvisomant), lehen aukera gisa.
d) Erradiokirurgia hipofisarioa.

**486.- Gizonezko bat (63 urte), aurrekari garrantzitsurik gabekoa, kontsultara etorri da zeinu hauek dituelako: hilabeteetako eboluzioko zefalea progresiboa, ikusmen-narriadura, hemianopsia bitenporalarekin batera, eta nahasmendu kognitibo diskretua. Analitikan alterazio endokrino txikia eta hipopituitarismo partziala nabarmentzen dira. Garuneko EMa eginda, masa supreselar nagusiki kistiko-solido bat ikusi da, kontrastearen ondoren osagai solidoaren kaptazio biziarekin; halaber, OTan ez dago kaltzifikazioen ebidentziarik; kiasma optikoa konprimituta dago, eta hirugarren bentrikulurantz hedatuta dago. Pazienteari heltze transesfenoidalaren bidezko ebakuntza egin zaio, baita erresekzio subtotala ere. Azterketa anatomopatologikoak kraniofaringioma papilarra berretsi du, eta analisi molekularrak BRAF V600E mutazioa identifikatu du. Ondorengo kontroletan, tumorearen progresioa egiaztatu da, hasierako tratamendua gorabehera. Tumorearen ezaugarri klinikoak, erradiologikoak eta molekularrak kontuan hartuta, aukera terapeutiko hauetatik zein da EGOKIENA une honetan?**

a) Beste kirurgia agresibo bat, tumorea guztiz erauzten saiatzeko.
b) Erradioterapia konformatu adjubantea, tratamendu estandar gisa.
c) Wnt/β-katenina bidearen aurkako tratamendu gidatua.
d) BRAFaren inhibitzaileen bidezko terapia gidatua (± MEK-en inhibitzaileak).

**487.- Gizonezkoa (62 urte), erretzaile aktiboa (40 pakete urtean), jarraipena egiten ari zaizkio biriketako kartzinoma ez-mikrozitikoarengatik (adenokartzinoma); duela 18 hilabete diagnostikatu zioten, eta hala kimioterapia bidez nola terapia gidatuaren bidez tratatzen ari dira. Larrialdi-zerbitzura joan da bi asteko eboluzioko koadro honengatik: zefalea progresiboa (nagusiki goizean), goragaleak, gorako-gertakariak eta eskuineko besoa altxatzeko gero eta zailtasun handiagoa. Familiak, gainera, azken egunetan izandako portaera-aldaketak eta errendimendu kognitiboaren murrizketa jakinarazi ditu. Miaketa neurologikoa eginda, desorientazio arina, eskuineko hemiparesia (3/5) eta askapen frontaleko zeinuak ditu. Ez dago fokalitate sentsitiborik, ezta hizkuntzaren alteraziorik ere. Kontraste bidezko garuneko EM bat egin diote, eta bertan ezkerreko lobulu frontaleko lesio supratentorial bakarra egiaztatu da; 3,5 cm-ko diametroko lesioa da, eraztun-itxurako kontraste-kaptazioa dago, lesioaren inguruko edema basogeniko handia, eta masa-efektua, erdiko lerroa 5 mm desplazatuta. Ez da garezur barneko bestelako lesiorik identifikatu. Hedapen sistemikoaren azterketak garezurretik kanpoko gaixotasun kontrolatua erakusten du, azken hilabeteetako progresiorik gabekoa. Pazienteak egoera funtzional kontserbatua du (Karnofsky = 80). Kortikoideen bidezko tratamendua hasi da, eta klinikak hobekuntza partziala izan du. Testuinguru kliniko horretan, zein da estrategia terapeutikorik egokiena hasierako tratamendu gisa?**

a) Erradioterapia holokaniala (WBRT), tratamendu aringarri gisa.
b) Lesioaren erresekzio kirurgikoa, eta ondoren, erradioterapia adjubantea.
c) Erradiokirurgia estereotaktikoa (SRS), tratamendu bakar gisa.
d) Tratamendu sistemikoa kimioterapiaren edo terapia gidatuaren bidez.

**488.- Gizonezko bat (68 urte), aurrekari garrantzitsurik gabekoa, hipertentsio arteriala alde batera utzita, kontsultara etorri da duela bi hilabetetik jokabide-aldaketak, narriadura kognitibo progresiboa eta zefalea arina dituelako. Ez du ez sukarrik, ez eta pisu-galerarik ere. Miaketa neurologikoan, desorientazio tenporala eta eskuineko hemiparesia arina nabarmentzen dira. Kontraste bidezko garuneko EMan lesio bakar sakon bat dago eskualde peribentrikularrean (gongoil basalak); horrekin batera, nabarmentze homogeneo bizia, lesioaren inguruko edema diskretua eta masa-efektu urria daude. Ez da garezur barneko bestelako lesiorik hauteman. Kortikoide bidezko tratamendua hasi da, eta ondorengo ikerketetan hobekuntza kliniko nabarmena eta tumore-tamainaren murrizketa ikusi dira. Hedapenaren gaineko azterketa egin da (OT torakoabdominala eta hezur-muineko biopsia), gaixotasun sistemikoaren ebidentziarik gabe. Kasuaren diagnostiko diferentzialean, honako baieztapen hauetako zein da ZUZENA?**

a) Eraztun irregularreko kaptazio-patroia, nekrosi zentralarekin, ohikoagoa da glioblastoman eta metastasian, nahiz eta batzuetan garun-linfoma primarioetan ere ikusten den.
b) Kaptazio edo atzemate homogeneoa eta kokapen peribentrikularra bereizgarriagoa da garuneko abzesuan linfoman baino.

c) Gaixotasun sistemikorik ez izateak (OT torakoabdominala eta hezur-muineko biopsia normalak) erabat baztertzen ditu linfoma eta haren ondoriozko NSZko erasana.
d) Kortikoideei erantzuteak garuneko linfomaren diagnostikoa baztertzen du.

**489.- Gizonezko bat (52 urte) kontsultara joan da duela zenbait urtetatik hezur-kopetaren eskualdean tumorazio gogorra, minik ematen ez duena eta hazkunde oso motelekoa duelako. Azkenaldian arrazoi estetikoengatik kezkatuta dagoela esan du, baina ukatu du min nabaririk, sukarrik eta sintoma neurologikorik izatea. Miaketan, hezur-masa sendo bat haztatu da, ongi mugatua eta geldia, zeinu inflamatoriorik gabekoa. OT kranialak lesio hiperdentso, homogeneo eta ongi mugatu bat erakutsi du, itxura esklerotikokoa; lesioa kopeta-hezurraren kanpo-laminatik kanporantz irteten da, hezur-suntsipenik gabe eta zati bigunen osagairik gabe. Honako aukera hauetatik, hautatu erantzun ZUZENA:**

a) Garezur-gangako hezur-hemangioma.
b) Garezurreko plasmozitoma.
c) Langerhans-en zelulen histiozitosia.
d) Garezurreko osteoma.

**490.- Haur bat (4 urte) kontsultara joan da pixkanaka ikusmena moteltzen ari zaiolako, eta irakurtzeko gero eta zailtasun handiagoa duelako. Miaketa fisikoan, honako hau egiaztatu da: "kafesne" erako makula hiperpigmentatu asko (5 mm-tik gorako 6 lesio baino gehiago); besape eta iztaietako efiledeak. Miaketa oftalmologikoan, Lisch-en noduluak ikusi zaizkio irisean. Guraso baten aldetik antzeko gaixotasun genetiko baten aurrekari familiarra du. Azterketa oftalmologikoan, aldebiko ikusmen motela eta papilaren zurbiltasuna hauteman dira. Garuneko EM bat eginda, ikusi da lesio fusiforme batek nerbio optikoan eta kiasman eragina duela; hiperbizia da T2an, kontraste-kaptazio aldakorra du, itxura tipikoa, eta ez dago aurkikuntza atipikorik, ez eta hidrozefalia-zeinurik ere. Bide optikoaren gliomaren diagnostikoa finkatuta, progresio klinikoa kontuan hartuta, tratamendua erabaki da. Zein da jokabiderik EGOKIENA?**

a) Nahitaezko biopsia egitea edozein tratamendu hasi aurretik.
b) Tumorearen erresekzio kirurgiko osoa, gaixotasuna kontrolatzeko.
c) Erradioterapia hastea, lehen aukerako tratamendu gisa.
d) Biopsiarik ez egitea eta terapia gidatuen bidezko tratamendua (adibidez, MEK/BRAFen inhibitzaileak) hastea.

**491.- Paziente bat (57 urte) koman eraman dute Larrialdi Zerbitzura, larrialdi-zerbitzuek etxetik eraman ondoren. OTA bidezko azterketaren ondoren, eskuineko lobulu tenporalean hematoma intraparenkimatoso bat hauteman da, bai eta herniazio-datuak eta garuneko aneurisma hautsi bat ere. Neurokirurgiako espezialistak baloratzeko eskatuta, proba kalorikoen bidez erreflexu okulobestibularrak aztertuz pazientea ebaluatzea erabaki du. Erreflexuen miaketa fisikoaren prozesuari dagokionez, hautatu baieztapen OKER bakarra:**

a) Kanpoko entzunbidea ur izoztuarekin irrigatu behar da.
b) 60 eta 100 mL artean erabilita irrigatu behar da.
c) Burua horizontalarekiko 0º-an eduki behar da.

d) Aldez aurretik tinpanoaren zulaketarik dagoen identifikatu behar da.

**492.- Emakume hegoamerikar bat (28 urte) koman eraman dute larrialdietara; beginini txikiak eta erreaktiboak ditu. Premiazko OTA bat eginda, lesio parenkimatoso eta bentrikular ugari egiaztatu dira, bai eta Bruns-en sindromearen ondoriozko hidrozefalia akutua ere. Etiologia hauetako zein da sindromearen eragilea? (bakarra da ZUZENA):**

a) Zistizerkosia.
b) Kartzinomatosi leptomeningeoa.
c) Meningitis tuberkulosoa.
d) X histiozitosia.

**493.- Paziente bat (69 urte) etorri da; diabetikoa da, eta sukarra, min dortsolunbar axiala eta garondoko zurruntasuna ditu. Horrekin bagtera, proteina C-erreaktiboaren maila altua du, eta leukozitosia ezkerreko desbiderapenarekin. Erasan handia duela dirudi. Miaketan, paraplegia ez-osoa eta gernu-erretentzioa egiaztatu dira. Errakiaren OTA eta EM bidezko azterketa eginda, honako hauek identifikatu dira: aurreko aldaketa flemonoso parabertebralak, D10etik L1era artekoak eta aldebikoak, eta bildumak bi psoetan; D12 orno-gorputzaren suntsipen oso nabarmena, % 50etik gorako ziritzearekin; D11-D12 ornoarteko diskoaren erasana; eta D10etik L2ra bitarteko bilduma epidural anterolateral bat, hari lotutako abszesu epidurala iradokitzen duen itxurakoa. Hautatu aukera ZUZEN bakarra:**

a) Aldaka hiperluzatzeko maniobrak oso mingarriak dira.
b) Nahikoa da abzesua atzealdeko laminektomiaren bidez ebakuatzea.
c) Kanala eta artrodesia titaniozko materialarekin askatzea ez da gomendatzen kasuaren eboluzio-une bakar batean ere.
d) Antibiotikoak bilduma epidurala ebakuatu ondoren bakarrik eman behar dira, kultiboetan errendimendu handiagoa lortzeko, inola ere ez prozedura honen aurretik.

**494.- Kontsultara 73 urteko paziente diabetiko eta hipertentsiodun bat joan da; ezkerreko trigemino klasikoko neuralgia bat du, 2. eta 3. adarrei eragiten dien min handi paroxistikoarekin. Askotariko tratamendu farmakologikoa jaso du, zonako neurologoak gainbegiratua. Zenbait ondorio kaltegarri izan ditu, eta, gainera, ez du lortzen mina ongi kontrolatzea. Tratamendu neurokirurgikoa baloratzeko bidali da, beste zentro batzuetako Neurokirurgiako espezialista batzuk kontsultatu ondoren. Tratamenduaren ondoren anestesia mingarria garatzeko probabilitateari buruz galdetu dizu. Hautatu, aukera hauen artean, zeinek duen, aplikatu ondoren, anestesia mingarria eragiteko probabilitate txikiena (aukera bakarra da ZUZENA):**

a) Gasser-en gongoilaren irrati-frekuentzia bidezko termokogagulazioa.
b) Gasser-en gongoilaren glizerol bidezko errizolisi perkutaneoa.
c) Gasser-en gongoilaren baloi bidezko konpresioa.
d) Deskonpresio mikrobaskularra.

**495.- Gaurko jarduera neurokirurgikoaren barruan, 57 urteko paziente bati eskuineko nerbio medianoaren askapen neurokirurgikoa egingo diozu karpoko tunelean. Puntu garrantzitsu batzuk hartu behar dira kontuan prozedura egiteko eta ondorengo zainketak planifikatzeko. Honako baieztapen hauetako bakarra da ZUZENA. Zein?**

a) Karpoko tuneleko nerbio medianoaren adar errepikatu motorra lotailuan zeharreko mailan dago kasuen % 50en.
b) Riche-Cannieu-ren aldaera anastomotikoa arduratzen da eminentzia hipotenarra inerbatzeaz.
c) Ez dago frogatuta ebakuntzaondokoan ferula bat jartzea eraginkorra denik ebakuntzaondoko mina eta zauriaren sentsibilitatea murrizteko, ez eta zauria hobeki sendatzeko ere.
d) Karpoko tuneletik hurbil, nerbio medianoak sakon bidaiatzen du atzamarren gainazaleko muskulu flexorearekiko (flexor digitorum superficialis).

**496.- Europan bizitzen 4 hilabete daramatzan 28 urteko emakume boliviar haurdun bat (2 hilabeteko hardunaldia) larrialdietara eraman dute. Koman dago, eta garezurreko premiazko OTAren azterketa bat egin diote. Azterketa horrek agerian uzten du hidrozefalia akutua duela, itxura kistikoko hainbat lesio barreiaturekin, eraztuna nabarmenduta, batzuk kaltzifikatuak, beste batzuk intrabentrikularrak eta espazio subaraknoideoan. Dirudienez, batzuek nodulu bat dute barruan, eta lesio iskemikoen eremu oso iradokitzaileren bat. Senitartekoei zistizerkosiaren susmoari buruz galdetuta, beren herrialdean festa bat egin zutela esan dute, eta gutxi prestatutako txerrikia jan zutela, eta txerrikiaren barruan "arroz-ale"en itxurakoak zeudela. Erasanaren kudeaketari dagokionez, hautatu aukera OKER bakarra:**

a) Hidrozefalia urgentziaz konpondu behar da.
b) Kasu horietan ez da beharrezkoa dexametasona ematea antihelminimikoak ematen badira.
c) Epilepsia da forma kliniko parenkimatosoa agertzeko modu nagusia.
d) Kasu batzuetan tratamendu neurokirurgikoa erabil daiteke, batez ere Sylvius-eko kokapena eta kokapen intrabentrikularra duten kisteetan.

**497.- Emazteak etxean koman aurkitutako 69 urteko gizon bat Larrialdietara eraman dute. Intubazio endotrakeala eta euskarri hemodinamikoa behar izan zituen, kontzientzia-maila oso txikia zuelako. Miaketan, beheranzko begi-mugimendu errepikakor bertikalak ikusi dituzu, eta, ondoren, begiak motel igotzen dira posizio neutroraino. Nola esaten zaion ohiz kanpoko begi-mugimendu horri? (aukera bakarra da ZUZENA)**

a) Skew deviation.
b) Bobbing okularra.
c) Ping-pong erako begirada.
d) Haizetako-garbigailuaren erako begiak.

**498.- Paziente bat (36 urte) koman ekarri dute, azken 3 egunetan eboluzio azkarreko meningoentzefalitis-koadroarekin. Aurrekari gisa, bidaiatu egin du Afrikako herrialde batera, eta aintzira batean bainatu zen. Susmo diagnostikoa Naegleria fowlerik eragindako infestazioa da. Hautatu, honako hauetatik, esaldi OKERRA:**

a) Parasitoa tinpanotik sartzen da nerbio-sisteman.
b) Odoljarioak ohikoak dira.
c) Baliteke kordoi medularrari eragitea.
d) Glukorrakia normala izan liteke.

**499.- Gizonezko bat (40 urte) etorri da; bat-bateko gertatutako afasia eta eskuineko hemiplegia ditu. Aurrekarien artean, GIBak eragindako arrisku- eta infekzio-praktikak daude, baita sexu transmisiozko beste infekzio batzuk ere. Premiazko OTAn ezkerreko odoljario tenporal oso zabala ikusi da. Azterketa baskularretan garuneko patroi baskular bat identifikatu da, bateragarria Moyamoya gaixotasunaren antzeko fenomeno batekin. Pazienteak gaixotasun neurosifilitiko meningobaskularra izan lezakeela ondorioztatu da. Hautatu, honako hauetatik, esaldi OKER bakarra:**

a) Neurosifilia duten pazienteek ez dute penizilina bidezko tratamendurik behar.
b) Neurosifilia oso epe laburrean ager daiteke HIESA faseko paziente immunokonprometituegan.
c) Neurosifiliaren kasu guztiek ez dute erasan meningobaskularrik garatzen.
d) Sifiliak infektatutako pazienteen % 5-10ek, gutxi gorabehera, neurosifilia garatuko dute.

**500.- Emakume bat (48 urte) koman ekarri dute larrialdietara. Premiazko OTAn masa hedagarri bat identifikatu da; lesioaren inguruko edema nabaria du eta haren periferiak kontrastea hartzen du. Nabarmen iradokitzen du garuneko abzesu bat. Hautatu aukera ZUZEN bakarra:**

a) Erresonantzia magnetikoaren azterketa osoa lortu arte, ez da presako tratamendurik gomendatzen.
b) Konbultsioen kontrako profilaktikoen bidezko terapia eztabaidagarria da, eta aukeran da hura ematea.
c) Dexametasonak ez du inolako zereginik kasu horiek kudeatzeko orduan.
d) Hemokultiboak ez dira beharrezkoak.

Osakidetza

