Osakidetza



FACULTATIVO/A ESPECIALISTA MÉDICO/A NEUROCIRUGÍA

PREGUNTAS

1. La arteria cerebelosa superior irriga las siguientes estructuras, EXCEPTO:

a) Cara tentorial del cerebelo.
b) Colículos superiores.
c) Núcleos cerebelosos profundos.
d) Tronco-encéfalo superior.

2. ¿Cuál de las siguientes estructuras constituye el límite anatómico más fiable para identificar el área motora de la mano en la RM axial preoperatoria?

a) Pars marginalis.
b) Giro angular.
c) Hand knob del giro precentral.
d) Surco intraparietal.

3. ¿Cuál de las siguientes aseveraciones en referencia al sistema piramidal NO es cierta?

a) La mayoría de las fibras piramidales facilitan la actividad motora.
b) Una pequeña proporción de fibras piramidales inhiben la actividad motora.
c) La mayoría de las fibras piramidales se originan en las motoneuronas de Betz en el área motora primaria (área 4 de Broadmann).
d) La mayoría de las fibras tienen su origen en el área frontal 6 de Broadmann y en áreas parietales.

4. En el reflejo corneal es cierto que:

a) Su ausencia bilateral no indica siempre lesión tronco-encefálica.
b) La respuesta normal es el parpadeo del ojo estimulado.
c) La ausencia de parpadeo en ambos ojos implica afectación de la rama eferente del lado estimulado.
d) Es un reflejo con escaso valor clínico por su falta de especificidad.

5. El mutismo acinético:

a) Muestra un/a paciente inmóvil sin conservación de los ciclos vigilia-sueño.
b) Se asocia a espasticidad o rigidez de los miembros.
c) Ocasionalmente las personas pacientes muestran alguna actividad cognitiva.
d) Se debe a lesiones extensas bilaterales de las regiones medio-basales frontales, cíngulo y sistema límbico.

6. La causa más frecuente de hipertensión endocraneal es:

a) La hemorragia Subaracnoidea de origen aneurismático.
b) Tumor Cerebral.
c) Hidrocefalia
d) Traumatismo encefálico.

7. La causa más frecuente de hipotensión endocraneal es:

a) Fístula de L.C.R.
b) Punción Lumbar.
c) Derivación ventrículo/lumbo-peritoneal.
d) Craneotomía.

8. El sistema más preciso para la medición de la presión intracraneal (PIC) es:

a) Catéter intraventricular.
b) Sensor fibro-óptico intraparenquimatoso.
c) Transductor subdural.
d) Transductor subaracnoideo.

9. El aspecto más crucial del examen clínico preanestésico es:

a) La valoración de la vía aérea de la persona paciente.
b) Los estudios analíticos de rutina preoperatoria.
c) Los estudios radiológicos complementarios.
d) El electrocardiograma (EKG) de la persona paciente.

10. ¿Cuál de los siguientes fármacos debe evitarse en las personas pacientes con insuficiencia renal crónica que van a ser sometidas a una intervención neuroquirúrgica, para prevenir su descompensación?

a) Los antagonistas del calcio (nimodipino y similares).
b) Los antibióticos macrólidos.
c) Los inhibidores de la enzima convertidora de la angiotensina.
d) Los esteroides.

11. La posición sentada para el acceso a la fosa posterior se encuentra contrindicada en las siguientes situaciones, EXCEPTO:

a) Caquexia.
b) Enfermedad cardiovascular severa.
c) Foramen oval persistente.
d) Hipervolemia

12. Los métodos más sensibles para el diagnóstico del embolismo gaseoso son:

a) Oximetría transcutánea y capnografía.
b) Ecocardiografía y Doppler transesofágicos.
c) Espectrometría de masa y Doppler transtorácico.
d) Estetoscopio esofágico y catéter atrial derecho.

13. La causa más frecuente de mortalidad en las intervenciones de fosa posterior es:

a) Infarto pontino lateral por afectación de la arteria cerebelosa antero-inferior AICA.
b) Meningitis secundaria a fístula de LCR.
c) Neumonía por aspiración.
d) Embolismo gaseoso.

14. Las personas pacientes con síndrome de Cushing presentan ciertas alteraciones metabólicas que conviene corregir de cara a la cirugía. Entre éstas destaca:

a) Hipovolemia.
b) Hipercaliemia.
c) Alcalosis metabólica con hipocaliemia.
d) Acidosis metabólica.

15. ¿Cuál de los siguientes tipos de edema cerebral se caracteriza por la disminución del volumen de líquido extracelular?

a) Edema intersticial.
b) Edema osmótico.
c) Edema vasogénico.
d) Edema citotóxico.

16. La primera clasificación histológica de los tumores cerebrales se debe a:

a) Bailey y Cushing.
b) Tooth.
c) Virchow.
d) Scherer.

17. Los hemangiopericitomas se caracterizan histológicamente por las siguientes características, EXCEPTO:

a) Alta densidad celular.
b) Son EMA (Antígeno Epitelial de membrana) positivos.
c) Presentan abundante reticulina perivascular y pericelular.
d) Son vimentin positivos.



18. La anomalía citogenética más frecuente en los meduloblatomas es:

a) Pérdida de la heterocigosidad en el cromosoma 17.
b) Mutación del gen p-53.
c) Amplificación del gen MDM-2.
d) Mutación del gen APC.

19. El realce de las imágenes de RNM producido por la administración de gadolino es más marcado en:

a) Las secuencias T1.
b) Las secuencias T2.
c) Las secuencias FLAIR.
d) Las secuencias de difusión.

20. Los meningiomas habitualmente presentan las siguientes características en RNM, EXCEPTO:

a) Son isointensos con respecto a la sustancia gris en T1.
b) Son hiperintensos con respecto a la sustancia gris en T2.
c) Captan gadolinio uniformemente.
d) Presentan engrosamiento dural captante de contraste a lo largo de los márgenes del tumor.

21. En los estudios de conducción nerviosa la amplitud de los potenciales refleja:

a) El número y tamaño de las fibras nerviosas funcionantes.
b) La cantidad e integridad de la mielina.
c) Las distancias nodal e internodal.
d) La edad de la persona paciente.

22. El reflejo H:

a) Es un reflejo polisináptico espinal.
b) Se obtiene por estimulación submáxima del N. Peroneo en la rodilla.
c) Es análogo al reflejo aquileo.
d) No permite el estudio de la conducción a lo largo de todo el arco reflejo.

23. Los tumores epidermoides espinales se cararcterizan por:

a) En el TAC tienen una densidad similar a la del LCR.
b) En la RNM son habitualmente isointensos en T1.
c) No realzan tras la administración de gadolinio.
d) Muestran difusión incrementada.

24. Las siguientes substancias incrementan la permeabilidad de la barrera hemato-encefálica, SALVO:

a) Progesterona.
b) Péptido natriurético.
c) Bradikinina.
d) 5-Hidroxitriptamina (5-HT).

25. El nistagmo unilateral es característico de:

a) Lesiones de la región tegmental.
b) Lesión vestibular ipsilateral.
c) Lesiones de la región pontina media o inferior.
d) Lesión diencefálica ipsilateral.

26. En una persona paciente comatosa debido a disfunción hemisférica bilateral, la estimulación vestibular unilateral con agua fría provocará:

a) Desviación tónica no conjugada hacia el lado contralateral.
b) Desviación tónica conjugada hacia el lado ipsilateral.
c) Desviación tónica conjugada hacia el lado contralateral.
d) Desviación tónica no conjugada hacia el lado ipsilateral.

27. La herniación cerebelosa ascendente se caracteriza por los siguientes signos clínicos, EXCEPTO:

a) Disminución del nivel de consciencia.
b) Vértigo, náuseas y vómitos.
c) Respiración atáxica.
d) Desviación conjugada hacia arriba de los ojos.

28. La cirugía endoscópica pituitaria fue introducida en la práctica clínica por:

a) Dandy.
b) Mixter.
c) Guiot.
d) Fukushima.

29. La endoscopia proporciona las siguientes ventajas con respecto a la microcirugía en la patología transesfenoidal, EXCEPTO:

a) Visión panorámica.
b) Mejor iluminación.
c) Menor distorsión de la imagen.
d) Menor trauma a la mucosa y tejidos de las fosas nasales.

30. La técnica quirúrgica que ha demostrado una resección más completa de los gliomas de alto grado a juzgar por la RNM postoperatoria es:

a) Empleo de técnicas de neuronavegación.
b) Empleo de ultrasonografía intraoperatoria.
c) Empleo de RNM intraoperatoria.
d) Empleo de ácido 5-amino-levulínico (5-ALA).

31. Una de las siguientes afirmaciones NO es cierta en referencia a los quistes neuroentéricos:

a) Están revestidos por mucosa gastrointestinal pero no respiratoria.
b) Su localización infratentorial es más frecuente que la supratentorial.
c) En la edad pediátrica pueden presentarse como meningitis.
d) Histológicamente pueden ser idénticos a los quistes coloides.

32. Indique la opción correcta respecto a la estenosis de acueducto de Silvio:

a) Según Russel existen tres tipos de estenosis congénitas del acueducto.
b) Provoca Hidrocefalia tetraventricular.
c) Es una causa de muerte súbita en la persona adulta.
d) El edema de papila es un signo infrecuente.

33. Indique la opción correcta respecto a la displasia septo-óptica:

a) Ocasionalmente cursa con hiposecreción de hormona del crecimiento (GH).
b) Puede ser una forma menos grave de holoprosoencefalia.
c) En el 80% de las personas pacientes se asocia a agenesia del cuerpo calloso.
d) No presenta ausencia de Septum Pellucidum.

34. Indique la opción correcta respecto a la enfermedad de Moyamoya:

a) Las hemorragias, así como los eventos isquémicos, son más frecuentes en personas adultas que en niños/as.
b) La mayoría de las hemorragias en la persona adulta son intra o periventriculares.
c) El índice anual de resangrado es del 1%.
d) Los accidentes isquémicos transitorios son poco frecuentes.

35. Señale la respuesta INCORRECTA acerca de la corteza cerebral:

a) Sólo en el 2% de los casos el surco central se une a la cisura de Silvio.
b) Las áreas de Brodmann 3, 1 y 2 corresponden a la corteza somatosensorial.
c) El área de Brodmann 6 corresponde a la corteza motora primaria y se sitúa en la circunvolución precentral.
d) El surco central es visible en el 93% de las TC y en el 100% de las RM.

36. ¿En qué momento del desarrollo embrionario se completa el cierre del neuroporo rostral?

a) Final de la 2.ª semana.
b) Día 25 del desarrollo.
c) Día 32 del desarrollo.
d) Semana 6 del desarrollo.

37. ¿En cuál de las siguientes capas de la corteza cerebral se localizan predominantemente las células piramidales gigantes de Betz?

a) Capa II (granular externa).
b) Capa III (piramidal externa).
c) Capa V (piramidal interna).
d) Capa VI (fusiforme o multiforme).

38. ¿Cuál de las siguientes afirmaciones es FALSA respecto a la pars marginalis (pM)?

a) La región posterior del surco cingulado termina en la pars marginalis.
b) Únicamente son visibles en el 25% de las TC y en el 51% de las RM.
c) Habitualmente son los surcos más prominentes de los pares de surcos que atraviesan la línea media.
d) Las pM se curvan en sentido posterior en los cortes inferiores y , en sentido anterior, en los superiores.

39. Señale la opción INCORRECTA acerca de los siguientes puntos craneométricos:

a) Pterion: región donde se unen los huesos frontal, parietal, temporal y esfenoidal.
b) Asterión: unión entre las suturas lamboidea, occipitomastoidea y parietomastoidea.
c) Estefanión: unión entre la sutura coronal y la línea temporal superior.
d) Opistión: margen anterior del agujero occipital situado en la línea media.

40. ¿Cuál de las siguientes relaciones entre orificios de la base del cráneo y su contenido es INCORRECTA?

a) Fisura orbitaria superior (hendidura esfenoidal): III, IV y VI pares craneales y las 3 ramas de V1.
b) Conducto auditivo interno: VII y VIII pares craneales.
c) Agujero redondo: V3 (ramo mandibular).
d) Agujero rasgado posterior: IX, X y XI pares craneales.

41. ¿Cuál de las siguientes estructuras constituye el principal límite lateral del abordaje endoscópico endonasal transplanum–transtubérculo hacia la región supraselar?

a) Proceso clinoideo anterior.
b) Arterias carótidas internas paraclinoideas.
c) Nervios ópticos en su segmento intracanalicular.
d) Seno cavernoso posterior.

42. Durante una ventriculostomía endoscópica del tercer ventrículo, ¿cuál de las siguientes estructuras se identifica típicamente en la superficie inferior del tercer ventrículo, inmediatamente posterior al tuber cinereum, antes de realizar la fenestración?

a) Foramen interventricular de Monro.
b) Receso óptico.
c) Receso infundibular.
d) Lámina terminalis.

43. ¿Cuál de las siguientes afirmaciones sobre la barrera hematoencefálica es FALSA?

a) La barrera hematoencefálica puede verse afectada en ciertos estados patológicos (tumor, infección, traumatismo…).
b) La eficacia de la barrera hematoencefálica puede manipularse farmacológicamente.
c) El gadolinio en RM y el contraste iodado en TC nos permiten evaluar la integridad de la barrera hematoencefálica.
d) La barrera hematoencefálica está ausente en la hipófisis pero presente en los plexos coroideos.

44. Señale la respuesta CORRECTA acerca del edema cerebral:

a) En el edema vasogénico la barrera hematoencefálica está íntegra.
b) En el edema citotóxico el espacio extracelular se expande, pero el tamaño de las células es estable.
c) El edema isquémico es una combinación del edema citotóxico y el edema vasogénico.
d) El edema vasogénico no responde al tratamiento con corticoides.

45. Señale la respuesta ERRÓNEA a cerca del líquido cefalorraquídeo (LCR):

a) El 80% del LCR se produce en los plexos coroideos y es absorbido principalmente por las vellosidades (granulaciones) aracnoideas que se extienden en los senos venosos durales.
b) La composición del LCR es la misma en los ventrículos y en el espacio subaracnoideo lumbar y no varía con la edad.
c) En el LCR de la persona adulta normal hay de cero a cinco linfocitos o células mononucleares por mm^3, sin polimorfonucleares ni eritrocitos.

d) El LCR también se produce por el revestimiento ependimario de los ventrículos y en la columna vertebral, en la duramadre de las vainas de las raíces nerviosas.

46. Señale la respuesta CORRECTA respecto a la monitorización de la presión intracraneal:

a) En la mayoría de los casos en los que se realiza un monitoreo de la PIC se observa una onda de PIC normal.
b) Es imprescindible monitorizar la PIC en personas pacientes "despiertas" si se sospecha hipertensión intracraneal.
c) Se debe suspender el monitoreo de la PIC una vez se confirma que la PIC se mantiene estable en rangos normales durante 48 horas, aunque continúe con tratamiento específico para la hipertensión intracraneal.
d) No se recomienda administrar antibióticos profilácticos ni reemplazar el catéter ventricular de manera regular como métodos para disminuir el riesgo de infección.

47. ¿Cuál de las siguientes afirmaciones respecto a la hipertensión intracraneal es FALSA?

a) La clásica presentación clínica de la hipertensión intracraneal es la triada de Cushing, pero la tríada completa solo se observa en aproximadamente un tercio de las personas pacientes con hipertensión intracraneal.
b) La triada de Cushing consiste en hipertensión arterial, bradicardia y respiración irregular.
c) La edad menor de 40 años, la presión sistólica mayor de 90 mmHg y la rigidez de descerebración o decorticación son factores de riesgo para hipertensión intracraneal en pacientes con una TC normal tras un traumatismo craneal.
d) El rango de valores normales de la PIC varía según la edad, siendo de unos 10 a 15 mmHg en personas adultas y niños/as mayores y de unos 3 a 7 mmHg en niños/as pequeños/as.

48. En relación con la invaginación basilar irreducible que produce compresión ventral de la unión bulbo-medular, señale la respuesta CORRECTA:

a) La descompresión suboccipital aislada constituye el tratamiento de elección en la mayoría de los casos.
b) La odontoidectomía transoral elimina habitualmente la necesidad de estabilización posterior.
c) La odontoidectomía transoral está indicada cuando existe una compresión ventral irreducible de la unión cervicomedular, y en la mayoría de las personas pacientes debe asociarse posteriormente una estabilización occipitocervical.
d) La fijación occipitocervical debe realizarse siempre antes de cualquier procedimiento descompresivo anterior.

49. Niña de 24 meses tras traumatismo craneal leve. A la exploración: abre los ojos espontáneamente, está irritable, llora de forma persistente, pero se consuela con la madre y retira el brazo cuando se le aplica estímulo doloroso en la uña. ¿Cuál es su puntuación en la escala de Glasgow pediátrica?

a) 10.
b) 11.
c) 12.
d) 13.

50. ¿Cuál de las siguientes respuestas es INCORRECTA respecto al signo de Babinski?

a) Consiste en la extensión del dedo gordo del pie en respuesta a un estímulo doloroso.
b) El resto de los dedos siempre se separan y estiran en forma de abanico.
c) El signo de Babinski es un reflejo primitivo, presente en la infancia.
d) Indica una posible lesión de la motoneurona superior en alguna parte del tracto piramidal (corticoespinal).

51. En relación con la evaluación radiológica de la invaginación basilar en pacientes con artritis reumatoide, señale la respuesta CORRECTA:

a) La erosión del vértice del odontoides limita la utilidad de las mediciones basadas en su posición, por lo que pueden emplearse los criterios de Ranawat, Redlund-Johnell o Clark, aunque los casos dudosos requieren estudio mediante TC y/o resonancia magnética.
b) La línea de Chamberlain sigue siendo el método de elección, ya que la erosión del odontoides no modifica su fiabilidad.
c) La medición del ángulo cervicomedular mediante resonancia magnética carece de utilidad clínica para valorar la compresión de la unión bulbomedular.
d) La tomografía computarizada constituye la técnica de elección para valorar el grado de compresión del tronco del encéfalo.

52. ¿Cuál de las siguientes afirmaciones es CORRECTA respecto a las medidas de protección frente a la radiación ionizante durante procedimientos neuroquirúrgicos con fluoroscopia?

a) El uso de magnificación reduce la dosis emitida por el fluoroscopio al mejorar la resolución de la imagen.
b) Los guantes quirúrgicos con plomo reducen la exposición de las manos a la radiación más de un 95%.
c) Colimar el haz de rayos X disminuye la exposición al personal y mejora la calidad de la imagen.
d) La exposición acumulada necesaria para producir cataratas es de aproximadamente 75 rad.

53. Señale la respuesta INCORRECTA acerca de las distintas secuencias de resonancia magnética:

a) Los únicos objetos que se observan blancos en las imágenes ponderadas en T1 son la grasa, la melanina, el polímero líquido Onyx y la hemorragia subaguda.
b) En las imágenes ponderadas en T2 la mayoría de las patologías se visualizan hiperintensas, incluso el edema que las rodea.
c) En la secuencia FLAIR las imágenes se asemejan a las obtenidas en secuencias T2, pero en el FLAIR queda anulada la señal de LCR.
d) La RM ponderada en T2 con eco de gradiente tiene una menor sensibilidad que la secuencia FLAIR para detectar sangre intraparenquimatosa.

54. En relación con la espectroscopía por resonancia magnética (ERM) aplicada al estudio de lesiones intracraneales, ¿cuál de las siguientes afirmaciones es correcta?

a) Un pico elevado de N-acetil aspartato (NAA) es característico de tumores de alto grado.
b) La presencia de un pico de lactato indica habitualmente tejido neuronal viable.
c) Un aumento del cociente colina/creatinina sugiere incremento del recambio de membranas celulares.
d) La detección de lípidos es típica de lesiones desmielinizantes en fase aguda y excluye malignidad.

55. ¿Cuál de las siguientes complicaciones es más frecuente durante una angiografía cerebral diagnóstica?

a) Embolismo aéreo.
b) Hematoma en el punto de punción.
c) Disección carotídea.
d) Infarto cerebral por vasoespasmo.

56. En una persona paciente con sospecha de invaginación basilar secundaria a artritis reumatoide, ¿cuál de los siguientes hallazgos radiológicos se correlaciona de forma más directa con la existencia de compresión cervicomedular clínicamente significativa?

a) Un ángulo cervicomedular anormal en la resonancia magnética.
b) Un aumento del ángulo basal por encima de 145°.
c) Ascenso del odontoides por encima de la línea de Chamberlain.
d) Alteración de la línea de Wackenheim.

57. ¿Cuál es la principal limitación de la angio-RM TOF (Time-of-Flight) en la evaluación de aneurismas intracraneales?

a) Baja resolución espacial.
b) Artefactos por flujo lento o turbulento.
c) Necesidad de contraste intravenoso.
d) Alta dosis de radiación.

58. ¿Cuál es la principal ventaja de la angio-TC frente a la angio-RM para la detección de aneurismas intracraneales?

a) Mayor sensibilidad para aneurismas pequeños (<3 mm).
b) No requiere contraste.
c) No presenta artefactos por calcificaciones.
d) Permite evaluar el flujo en tiempo real.

59. ¿Cuál de las siguientes afirmaciones describe una diferencia clave entre el microscopio quirúrgico y el endoscopio en neurocirugía?

a) El microscopio permite visión panorámica de 360°, mientras que el endoscopio solo visión lineal.
b) El endoscopio permite visión cercana y angular dentro de cavidades profundas, a diferencia del microscopio.
c) El microscopio ofrece mejor iluminación que el endoscopio en espacios estrechos.
d) El endoscopio proporciona mayor profundidad de campo que el microscopio en cirugía craneal.

60. ¿Cuál de las siguientes afirmaciones describe correctamente una diferencia clave entre la navegación quirúrgica y la ecografía intraoperatoria en neurocirugía?

a) La navegación permite actualizar en tiempo real la posición de las estructuras cerebrales durante la cirugía.
b) La ecografía intraoperatoria no permite visualizar lesiones profundas.
c) La navegación depende de imágenes preoperatorias, mientras que la ecografía ofrece información en tiempo real.
d) La ecografía intraoperatoria requiere siempre un marco estereotáxico.

61. ¿Cuál de las siguientes afirmaciones describe correctamente una diferencia clave entre la RM intraoperatoria y la TC intraoperatoria en neurocirugía?

a) La TC intraoperatoria permite detectar residuo tumoral en gliomas infiltrantes mejor que la RM.
b) La RM intraoperatoria permite valorar desplazamiento cerebral (brain shift) en tiempo real con mayor precisión que la navegación basada en TC.
c) La RM intraoperatoria expone a la persona paciente a mayor radiación que la TC intraoperatoria.
d) La TC intraoperatoria permite evaluar la integridad funcional de los tractos de sustancia blanca.

62. ¿Cuál de las siguientes afirmaciones acerca de la cirugía estereotáctica es incorrecta?

a) Una de sus principales ventajas es que no requiere obtener una prueba de imagen previa.
b) Permite realizar biopsias de lesiones cerebrales profundas.
c) Está indicada en la colocación de electrodos profundos.
d) Puede ser útil para la realización de biopsias del cuerpo vertebral de C2.

63. Señale la respuesta FALSA respecto a la fijación de la cabeza con pines en cirugía craneal:

a) No se recomienda en pacientes menores de 3 años.
b) Anestesiar el cuero cabelludo previamente a la colocación de los pines puede prevenir elevaciones de la PIC, por lo que es esencial en pacientes que presentan aumento de PIC.
c) A la hora de apretar los extremos del cabezal de Mayfield, es conveniente ajustar la tensión hasta ver el tercer anillo (60 libras), independientemente de la edad de la persona paciente.
d) En caso de hemorragia del sitio tras retirada de los pines, puede requerirse realizar una sutura o colocar una grapa quirúrgica.

64. Ante un edema cerebral intraoperatorio con herniación del parénquima a través de la craneotomía durante la resección de un tumor cerebral supratentorial en área elocuente, ¿cuál de las siguientes actuaciones es INCORRECTA?

a) Descartar y corregir posibles causas como hemorragias extra o intraparenquimatosas, obstrucción del drenaje venoso o vasodilatación por hipercapnia.
b) Elevar la cabeza de la persona paciente.
c) Instaurar medidas para disminuir la PIC como administrar manitol o drenar LCR.
d) Una de las primeras medidas a considerar podría ser la resección del tejido cerebral herniado a través de la herida quirúrgica.

65. ¿Cuál de las siguientes afirmaciones es INCORRECTA acerca de las ventajas de la posición sentada para cirugía de lesiones de fosa posterior?

a) Facilita el drenaje de la sangre y del LCR.
b) Mejora la ergonomía del cirujano con una posición más relajada de los brazos.
c) El drenaje venoso es mejor, lo que ayuda a reducir la hemorragia venosa y también la PIC.
d) Se facilita la respiración porque el tórax está libre.

66. Señale la respuesta CORRECTA en relación con la angulación cefálica recomendada para las craneotomías pterionales según el grado de exposición requerido:

a) 30º para aneurismas de la arteria comunicante anterior.
b) 60º para aneurismas de la bifurcación basilar.
c) 45º para aneurismas de las arterias carótida interna y cerebral media.
d) 0º para tumores supraselares.

67. Señale la respuesta INCORRECTA acerca de los abordajes al III ventrículo:

a) El abordaje transcortical puede ser de utilidad sobre todo si el tumor invade alguno de los ventrículos laterales desde el III ventrículo.
b) Para el abordaje transcalloso es fundamental que los ventrículos presenten una amplia dilatación.

c) El abordaje transcalloso anterior brinda una buena visualización de las dos paredes del III ventrículo, pero se corre el riesgo de causar daño bilateral de fórnix.
d) El abordaje transcalloso posterior brinda acceso a las láminas cuadrigéminas y a la región pineal, pero se corre el riesgo de dañar las venas profundas.

68. En la ventriculostomía endoscópica del tercer ventrículo (ETV), la localización óptima para realizar la fenestración es:

a) Entre los cuerpos mamilares y la comisura posterior.
b) Entre los cuerpos mamilares y el infundíbulo.
c) En la lámina terminalis, anterior al quiasma óptico.
d) En el receso infundibular, por encima del tuber cinereum.

69. En el abordaje endoscópico endonasal transcribiforme, la complicación neurológica más característica es:

a) Hemiparesia por lesión de la arteria cerebral anterior.
b) Anosmia por sacrificio de los filetes olfatorios.
c) Diplopía por lesión del VI par craneal.
d) Amnesia anterógrada por lesión del fórnix.

70. En el abordaje endoscópico endonasal transclival, la principal estructura vascular en riesgo durante la apertura del clivus es:

a) Arterias etmoidales anterior y posterior.
b) Arteria carótida interna paraclival.
c) Arteria cerebral media.
d) Arteria basilar y sus ramas perforantes.

71. Durante una ventriculostomía endoscópica del tercer ventrículo (ETV), ¿cuál de los siguientes pasos técnicos es esencial para garantizar la permeabilidad y eficacia de la fenestración?

a) Realizar la perforación únicamente en la capa más superficial del suelo ventricular para evitar sangrado.
b) Mantener la presión de irrigación baja para evitar la apertura excesiva de la membrana de Liliequist.
c) Ampliar la fenestración inicial mediante balón o fórceps para comunicar completamente con el espacio prepontino.
d) Evitar atravesar la membrana de Liliequist para reducir el riesgo de lesión vascular.

72. Señale la respuesta INCORRECTA acerca de la laminoplastia cervical:

a) Tras la intervención, se ve reducido el rango de movimiento para la extensión, la inclinación lateral y la rotación.
b) Presenta una menor incidencia de cifosis posoperatoria que la laminectomía.
c) Está contraindicada en caso de inestabilidad cervical.

d) Reduce la incidencia de parálisis posoperatoria de C5.

73. ¿Cuál de las siguientes afirmaciones acerca del acceso anterior a los segmentos medio e inferior de la columna dorsal es FALSA?

a) El segmento intercostal que se abre y la costilla que se reseca suelen estar ubicados uno o dos niveles por encima del segmento espinal afectado.
b) En el acceso a los segmentos medios de la columna dorsal mediante toracotomía derecha no se interponen el corazón, el mediastino, ni la vena braquiocefálica.
c) En el acceso a los segmentos medios de la columna dorsal mediante toracotomía izquierda resulta más fácil movilizar y retraer la aorta.
d) En el acceso anterior a los segmentos bajos de la columna dorsal se prefiere la toracotomía derecha porque resulta más fácil movilizar la vena cava que la aorta.

74. Señale la respuesta INCORRECTA acerca de la durotomía involuntaria durante una intervención raquimedular:

a) Tiene una incidencia del 0% al 14%.
b) El riesgo puede aumentar si se realiza una descompresión por vía anterior y el ligamento longitudinal posterior está calcificado.
c) Durante el posoperatorio se recomienda realizar reposo absoluto durante 4 a 7 días independientemente de si se logra un cierre hermético durante la intervención o no.
d) En caso de fístula de LCR la clínica puede ser similar a la "cefalea por punción lumbar".

75. Señale la afirmación CORRECTA acerca de los tornillos pediculares sacrolumbares:

a) El diámetro del tornillo no debe superar el 50 % del diámetro del pedículo.
b) En los tornillos lumbares se recomienda la fijación bicortical mediante la penetración de la cortical anterior del cuerpo vertebral para mejorar el anclaje.
c) La colocación de tornillos a mano alzada requiere personal más experimentado que la colocación guiada por fluoroscopia.
d) Una de las ventajas de la colocación de tornillos mediante navegación es que la precisión no se ve afectada por el movimiento de los segmentos vertebrales respecto a la matriz de registro.

76. En la cirugía espinal medular, ¿qué modalidad de monitorización neurofisiológica intraoperatoria es más útil para detectar precozmente una lesión de las vías motoras?

a) Potenciales evocados somatosensoriales (PESS).
b) Electromiografía espontánea (EMG libre).
c) Potenciales evocados motores transcraneales (PEM).
d) Potenciales evocados visuales (PEV).

77. En el mapeo cortical intraoperatorio, el método de inversión de la fase se utiliza principalmente para:

a) Diferenciar la corteza motora primaria de la corteza premotora.
b) Identificar el punto exacto de máxima amplitud de los PEM.
c) Localizar la cisura central distinguiendo corteza sensitiva de motora.
d) Determinar la profundidad de los electrodos subdurales.

78. Señale la afirmación CORRECTA acerca de la cirugía de craneotomía en persona paciente despierta para la cirugía tumoral en regiones elocuentes:

a) La persona paciente permanece despierta hasta el momento en el que se completa el mapeo cortical, momento en el que se duerme a la persona paciente completamente.
b) Está contraindicada en pacientes muy jóvenes o muy ancianos/as, que tengan un grado importante de confusión, déficits del lenguaje ya presentes o alguna barrera idiomática.
c) Es recomendable no informar en exceso a la persona paciente previamente sobre los pasos que se van a dar durante la intervención para evitar un mayor estrés preoperatorio.
d) Durante la estimulación cortical para efectuar el mapeo del lenguaje, se recomienda comenzar la estimulación con estimulador bipolar con una corriente media-alta (mínimo 10 mA), durante 10 a 15 segundos.

79. Durante la monitorización neurofisiológica intraoperatoria con potenciales evocados somatosensoriales (PESS), ¿qué suele indicar una disminución significativa de la amplitud junto con un aumento de la latencia?

a) Artefacto técnico sin relevancia clínica.
b) Isquemia o compromiso funcional de las vías sensitivas dorsales.
c) Lesión exclusiva de la vía motora corticoespinal.
d) Irritación radicular sin afectación medular.

80. Durante la resección de un schwannoma vestibular, ¿cuál de los siguientes hallazgos en la monitorización del nervio facial (EMG/estimulación directa) se considera más indicativo de alto riesgo de lesión facial?

a) Respuesta EMG estable con umbral de estimulación ≤0,1 mA en el segmento proximal.
b) Aumento progresivo del umbral de estimulación del facial por encima de 1 mA.
c) Actividad EMG espontánea tipo “spikes” aislados durante la manipulación tumoral.
d) Ausencia de respuesta EMG en el músculo orbicular tras estimulación a 0,05 mA.

81. Señale cuál de las siguientes NO se considera un hallazgo sugestivo de neurofibromatosis tipo 1:

a) 6 o más manchas color café con leche.
b) 2 o más neurofibromas de cualquier tipo o un neurofibroma plexiforme.
c) Hamartomas retinianos.
d) Malformaciones óseas evidentes, como la displasia esfenoidal o el adelgazamiento cortical de los huesos largos.

82. Señale la respuesta CORRECTA acerca de la neurofibromatosis tipo 2:

a) Es un trastorno con un patrón de herencia autosómico recesivo.
b) Su incidencia es mayor que la de la Neurofibromatosis tipo 1.
c) Se debe a una mutación del gen 11q12.2 que desactiva la schwannomina (o merlina).
d) Los schwannomas asociados a la neurofibromatosis tipo 2 se presentan a una menor edad que los esporádicos.

83. Respecto a la esclerosis tuberosa (ET), señale la afirmación FALSA:

a) Los astrocitomas subependimarios de células gigantes (SEGA) son tumores típicamente asociados a la esclerosis tuberosa.
b) Las mutaciones en los genes TSC1 y TSC2 son responsables de la enfermedad.
c) Los subependimomas son hallazgos tumorales característicos de la esclerosis tuberosa.
d) Los hamartomas corticales y subependimarios son manifestaciones frecuentes de la enfermedad.

84. Respecto al síndrome de Sturge-Weber, señale la afirmación CORRECTA:

a) El síndrome de Sturge-Weber se hereda con un patrón autosómico dominante.
b) La afectación leptomeníngea suele localizarse predominantemente en la convexidad frontal bilateral.
c) La mutación somática en el gen GNAQ es característica del síndrome.
d) El angioma plano facial (mancha en vino de Oporto) aparece exclusivamente en el territorio V2 del trigémino.

85. La enfermedad de von Hippel-Lindau es un trastorno caracterizado por el desarrollo de hemangioblastomas en el sistema nervioso central. ¿Cuál de las siguientes localizaciones es la menos frecuente?

a) Hemangioblastomas supratentoriales.
b) Hemangioblastomas retinianos.
c) Hemangioblastomas cerebelosos.
d) Hemangioblastomas de tronco encefálico.

86. Señale la respuesta FALSA respecto al desarrollo craneofacial:

a) El crecimiento de la bóveda craneana está determinado en gran medida por el crecimiento del encéfalo.
b) El 90% del tamaño cefálico de la persona adulta se alcanza al año de vida.
c) La fontanela posterior es triangular y habitualmente, se cierra a los 2 años.
d) La fontanela anterior es la más grande y suele cerrarse a los 2,5 años.

87. Señale la respuesta FALSA respecto a los quistes aracnoideos intracraneales:

a) La proporción entre hombres y mujeres es de 4 : 1.
b) La localización más frecuente es el ángulo pontocerebeloso, seguido de la cisura de Silvio.
c) La mayoría de los quistes aracnoideos son asintomáticos y aquellos que desarrollan síntomas, por lo general, lo hacen durante la niñez temprana.
d) Con frecuencia se observa expansión del hueso adyacente a causa del remodelado óseo.

88. ¿Cuál de las siguientes afirmaciones acerca del encefalocele es FALSA?

a) La poliposis nasal neonatal debe considerarse un encefalocele hasta que se demuestre lo contrario.
b) Es más frecuente en la región occipital.
c) Los encefaloceles basales pueden debutar con una fístula de LCR o meningitis recidivante y no suelen estar asociados a otras deformidades craneofaciales.
d) Se observa un caso de encefalocele por cada cinco casos de mielomeningocele medular.

89. Señale la respuesta INCORRECTA acerca del tratamiento del encefalocele:

a) En el encefalocele occipital se realiza la escisión quirúrgica del saco y su contenido y posterior cierre hermético de la duramadre.
b) Con frecuencia, la persona paciente también presenta hidrocefalia, afección que se debe tratar por separado.
c) A la hora de planificar el tratamiento quirúrgico se debe recordar que el saco suele contener estructuras vasculares.
d) Para minimizar el riesgo de fístula de LCR postoperatoria en los encefaloceles basales, se suele evitar realizar abordajes que combinen el acceso intracraneal con el transnasal.

90. En relación con la malformación de Dandy-Walker, señale la afirmación CORRECTA:

a) La malformación de Dandy-Walker se caracteriza por una fosa posterior de tamaño normal con hipoplasia del vermis y dilatación del cuarto ventrículo sin desplazamiento del tentorio.
b) La variante de Dandy-Walker se diferencia de la forma clásica por la presencia de una fosa posterior aumentada de tamaño y agenesia completa del vermis.
c) La malformación de Dandy-Walker clásica se asocia frecuentemente a hidrocefalia obstructiva secundaria a alteración de las vías de salida del cuarto ventrículo.
d) La mega cisterna magna se considera parte del espectro de Dandy-Walker y se caracteriza por comunicación amplia con el cuarto ventrículo.

91. ¿Cuál de las siguientes afirmaciones es FALSA acerca de la craneosinostosis?

a) Una vez que la sutura se osifica, el crecimiento normal del cráneo perpendicular a la sutura se detiene y suele continuar paralelo a esta.
b) La falta de crecimiento de la calota puede ser un hallazgo que sugiera PIC aumentada en un/a recién nacido/a con craneosinostosis.

c) La sinostosis sagital es la craneosinostosis más frecuente y el 80% de los casos corresponden a varones.
d) La sinostosis coronal representa el 18% de las craneosinostosis y es más frecuente en varones.

92. Señale la respuesta CORRECTA en relación con la craneosinostosis sagital:

a) La circunferencia cefálica permanece casi normal, pero con un diámetro biparietal muy reducido.
b) Se suele apreciar una típica frente triangular con una cresta en la región frontal anterior.
c) Por lo general, a partir del primer año de vida una suturectomía sagital simple suele ser suficiente para lograr un correcto remodelado craneal.
d) Una radiografía en proyección AP suele mostrar una asimetría de los rebordes orbitarios denominado el "signo del ojo de arlequín".

93. ¿Cuál de las siguientes afirmaciones acerca del síndrome de Apert es FALSA?

a) Presenta unos hallazgos craneofaciales similares a los del síndrome de Crouzon.
b) Presenta sindactilia de los dedos 2, 3 y 4.
c) Frecuentemente asociado a hidrocefalia.
d) Presenta una morfología craneal en trébol.

94. Señale la respuesta CORRECTA respecto a las diferentes sinostosis:

a) La sinostosis coronal unilateral conlleva un aplanamiento occipital contralateral.
b) La sinostosis coronal unilateral suele provocar ambliopía.
c) La sinostosis sagital suele provocar braquicefalia.
d) La sinostosis metópica provoca hipertelorismo.

95. Respecto a la ventriculostomía endoscópica del tercer ventrículo (ETV), señale la respuesta correcta:

a) Constituye el tratamiento de elección en toda hidrocefalia comunicante de la persona adulta.
b) La presencia de hidrocefalia de presión normal idiopática constituye una indicación establecida de ETV.
c) Está indicada fundamentalmente en la hidrocefalia obstructiva; la hidrocefalia comunicante no constituye una indicación establecida, aunque excepcionalmente puede utilizarse en determinados/as pacientes.
d) Su tasa de éxito es superior en lactantes pequeños/as que en pacientes con estenosis adquirida del acueducto de Silvio.

96. Señale la respuesta CORRECTA sobre la disrafia espinal (espina bífida):

a) La mayoría de las personas pacientes con espina bífida oculta presentan síntomas relacionados con el disrafismo.
b) Es infrecuente que una persona paciente con mielomeningocele presente también hidrocefalia.
c) Hasta el 73% de las personas pacientes que tienen un mielomeningocele son alérgicas a las proteínas del látex.
d) El cierre precoz del defecto del mielomeningocele está asociado a una mejoría de las funciones neurológicas.

97. Respecto al lipomielomeningocele, señale la respuesta FALSA:

a) Puede ser terminal, dorsal o de transición.
b) El cuadro inicial puede ser la presencia de un bulto en la espalda, problemas vesicales y deformidades del pie o parálisis o dolor de piernas.
c) El objetivo del tratamiento quirúrgico es la resección total del lipoma.
d) En la mayoría de los casos, la radiografía simple de la columna lumbosacra revela espina bífida.

98. Señale la respuesta INCORRECTA acerca de los quistes aracnoideos raquimedulares:

a) La mayoría de los quistes aracnoideos se localizan en la porción posterior de la columna dorsal.
b) Cuando la localización es anterior, debe sospecharse un quiste neuroentérico.
c) La mayoría son sintomáticos, incluso cuando su volumen no es importante.
d) La mielopatía compresiva constituye uno de los principales motivos de indicación quirúrgica.

99. Respecto al síndrome de Klippel-Feil, señale la afirmación CORRECTA:

a) La tríada clásica (cuello corto, implantación baja del cabello y limitación de la movilidad cervical) está presente en más del 90% de las personas pacientes.
b) La estenosis cervical es una manifestación constante y explica la mayoría de los síntomas neurológicos.
c) La limitación de la movilidad cervical afecta con mayor frecuencia a la rotación que ala flexoextensión o a la flexión lateral.
d) La anomalía sistémica más frecuente asociada es la cardiopatía congénita.

100. ¿Cuál de las siguientes afirmaciones describe correctamente el síndrome de la médula anclada?

a) Se caracteriza por un cono medular situado en posición alta, asociado a un filum largo y fino.
b) Únicamente se manifiesta en la infancia.
c) Habitualmente se asocia a un filum terminale corto y engrosado, o a un lipoma intradural.

d) La intervención quirúrgica siempre logra una mejoría de la función vesical.

101. ¿En cuál de las siguientes situaciones está indicada la realización de una ventriculostomía endoscópica del tercer ventrículo en una persona paciente previamente portadora de una derivación de líquido cefalorraquídeo?

a) Mal funcionamiento de una derivación en una persona paciente con hidrocefalia comunicante.
b) Infección de una derivación en una persona paciente con hidrocefalia obstructiva, como alternativa para retirar todo el sistema derivativo y restablecer la circulación fisiológica del LCR.
c) Obstrucción proximal de una derivación en una persona paciente con hidrocefalia normotensiva idiopática.
d) Síndrome de sobre-drenaje, manteniendo la derivación funcionante para disminuir el riesgo de fracaso de la ventriculostomía.

102. En una persona paciente con siringomielia sin malformación de Chiari en el que se decide realizar una derivación siringosubaracnoidea, ¿cuál de las siguientes técnicas quirúrgicas se considera la más apropiada?

a) Derivación siringosubaracnoidea mediante mielotomía en la línea media posterior.
b) Derivación siringopleural mediante mielotomía en la zona de entrada de la raíz dorsal (DREZ).
c) Derivación siringoperitoneal mediante mielotomía en la línea media posterior.
d) Derivación siringosubaracnoidea mediante mielotomía en la zona de entrada de la raíz dorsal (DREZ).

103. Respecto al tratamiento quirúrgico de la enfermedad de Moyamoya en la persona adulta, señale la respuesta CORRECTA:

a) El bypass indirecto (EDAS) proporciona una revascularización inmediata y es el tratamiento de elección en la persona adulta.
b) La combinación de un bypass directo con técnicas indirectas puede aumentar el territorio de revascularización, ya que el bypass directo aporta un flujo inmediato mientras se desarrolla la neovascularización secundaria.
c) El bypass STA-ACM está contraindicado en las personas pacientes que hayan presentado un ictus isquémico previo por el elevado riesgo de hiperperfusión.
d) La ausencia de infartos en la resonancia magnética contraindica cualquier procedimiento de revascularización.

104. En relación con la insuficiencia hemodinámica cerebral secundaria a una oclusión carotídea, ¿cuál de los siguientes hallazgos identifica a las personas pacientes con mayor riesgo de infarto cerebral y potencialmente candidatas a una estrategia de revascularización?

a) Disminución aislada del flujo sanguíneo cerebral (CBF), con volumen sanguíneo cerebral (CBV) normal y fracción de extracción de oxígeno (OEF) normal.

b) Aumento del volumen sanguíneo cerebral (CBV) secundario a vasodilatación, con fracción de extracción de oxígeno (OEF) normal.
c) Aumento de la fracción de extracción de oxígeno (OEF) en PET, reflejando un agotamiento de los mecanismos de autorregulación.
d) Disminución simétrica de la velocidad de flujo en el Doppler transcraneal, independientemente de la reserva vasomotora.

105. En la enfermedad oclusiva carotídea extracraneal, la progresión desde una perfusión cerebral compensada hasta una insuficiencia hemodinámica crítica ocurre habitualmente en la siguiente secuencia:

a) Disminución del flujo sanguíneo cerebral (CBF), seguida de disminución del volumen sanguíneo cerebral (CBV) y, posteriormente, aumento de la fracción de extracción de oxígeno (OEF).
b) Vasodilatación arteriolar con aumento del CBV; una vez agotada la reserva vasomotora, aumento de la OEF.
c) Aumento inicial de la OEF, seguido de vasodilatación arteriolar y, finalmente, descenso del CBF.
d) Disminución simultánea del CBF y de la OEF, compensada posteriormente por un incremento del CBV.

106. Tras la realización de un bypass STA-ACM en una persona paciente con enfermedad de Moyamoya, ¿cuál de los siguientes hallazgos es más sugestivo de un síndrome de hiperperfusión cerebral y NO de un infarto isquémico perioperatorio?

a) Aparición de un nuevo déficit neurológico asociado a hipoperfusión en el territorio del bypass en los estudios de perfusión.
b) Déficit neurológico sin evidencia de oclusión del bypass.
c) Deterioro del nivel de conciencia asociado a trombosis precoz del bypass demostrada angiográficamente.
d) Infarto cortical en el territorio distal de la arteria cerebral media secundario a embolia intraoperatoria.

107. Un varón de 47 años presenta un infarto maligno del territorio de la arteria cerebral media derecha. Dieciocho horas después del inicio de los síntomas desarrolla deterioro progresivo del nivel de conciencia. La TC muestra un infarto que afecta a más de dos tercios del territorio de la ACM, desviación de la línea media de 5 mm y un hematoma profundo de 5 cc sin efecto masa significativo. El paciente recibió fibrinólisis intravenosa y ácido acetilsalicílico intravenoso durante el tratamiento del ictus. El hemograma muestra 120.000 plaquetas/µL. Ante la posibilidad de una hemicraniectomía descompresiva urgente, ¿cuál es la estrategia más adecuada?

a) Implantar un sensor intraparenquimatoso de presión intracraneal como paso previo imprescindible para indicar la cirugía y diferir cualquier medida de reversión hemostática hasta disponer de los registros de PIC.
b) Corregir de forma urgente las alteraciones potencialmente reversibles de la hemostasia relacionadas con el tratamiento fibrinolítico, optimizar las medidas médicas de control

de la presión intracraneal mientras se prepara la cirugía y no retrasar la hemicraniectomía por la colocación de un monitor invasivo de PIC.

c) Corregir de forma urgente las alteraciones potencialmente reversibles de la hemostasia relacionadas con el tratamiento fibrinolítico, optimizar las medidas médicas de control de la presión intracraneal mientras se prepara la cirugía y no retrasar la hemicraniectomía por la colocación de un monitor invasivo de PIC.

d) Dado el antecedente de fibrinólisis, la hemicraniectomía debe ser diferida al menos 72 horas y el tratamiento debe centrarse en el control médico de la presión intracraneal.

108. Una persona paciente de 62 años presenta un infarto cerebeloso extenso en el territorio de la arteria cerebelosa posteroinferior (PICA). A las 24 horas desarrolla disminución progresiva del nivel de conciencia. La TC demuestra compresión del IV ventrículo, hidrocefalia obstructiva y compresión del tronco del encéfalo. ¿Cuál es la estrategia terapéutica más adecuada?

a) Colocar un drenaje ventricular externo para tratar la hidrocefalia y reevaluar la necesidad de cirugía descompresiva según la evolución clínica.

b) Realizar una craniectomía suboccipital descompresiva con apertura dural, asociando drenaje ventricular externo cuando exista hidrocefalia significativa o sea necesario para su control.

c) Colocar un drenaje ventricular externo permanente, ya que la hidrocefalia es el principal determinante del deterioro neurológico.

d) Indicar tratamiento médico máximo de la hipertensión intracraneal y reservar la cirugía para la aparición de signos de herniación amigdalina.

109. Una persona paciente de 56 años presenta un infarto maligno de la arteria cerebral media izquierda. Se practica una hemicraniectomía descompresiva amplia con duroplastia a las 24 horas del inicio de los síntomas. Veinticuatro horas después de la intervención desarrolla un deterioro brusco del nivel de conciencia con midriasis ipsilateral. La TC demuestra una adecuada descompresión, sin hematoma epidural ni subdural, persistiendo un importante edema hemisférico con herniación transcalvaria. ¿Cuál de las siguientes afirmaciones es la más CORRECTA?

a) La monitorización invasiva de la presión intracraneal constituye el siguiente paso imprescindible para decidir el tratamiento.

b) La ausencia de un hematoma posoperatorio obliga a descartar una causa neuroquirúrgica del deterioro.

c) La presión intracraneal puede ser normal o discretamente elevada tras una hemicraniectomía descompresiva a pesar de persistir un efecto masa potencialmente letal; por tanto, la monitorización de la PIC no excluye una situación de herniación.

d) La herniación transcalvaria es un signo de descompresión excesiva y es una indicación de craneoplastia.

110. En relación con la hemicraniectomía descompresiva por infarto maligno de la arteria cerebral media, ¿cuál de las siguientes afirmaciones es CORRECTA?

a) El principal mecanismo por el que mejora la supervivencia consiste en reducir la presión intracraneal por debajo de 20 mmHg.
b) La apertura dural tiene un efecto limitado sobre el volumen intracraneal, por lo que la amplitud de la craniectomía constituye el único factor determinante del éxito quirúrgico.
c) Una hemicraniectomía de tamaño insuficiente incrementa el riesgo de infarto venoso cortical.
d) La resección sistemática del lóbulo temporal mejora el control de la hipertensión intracraneal y forma parte de la técnica estándar de hemicraniectomía descompresiva.

111. Una mujer de 34 años, en el puerperio inmediato, consulta por cefalea intensa, crisis comiciales y disminución progresiva del nivel de conciencia. La RM con venografía demuestra trombosis del seno sagital superior y del sistema venoso profundo, con un infarto venoso hemorrágico frontal derecho y edema cerebral difuso. Tras 24 horas de anticoagulación con heparina no fraccionada presenta deterioro neurológico progresivo (GCS 8) y signos radiológicos de herniación subfalcina incipiente. ¿Cuál es la estrategia terapéutica más adecuada?

a) Suspender la anticoagulación debido al infarto hemorrágico e indicar trombectomía mecánica como tratamiento exclusivo.
b) Mantener la anticoagulación, valorar tratamiento endovascular por el deterioro clínico pese al tratamiento médico y realizar una hemicraniectomía descompresiva si existe efecto masa con herniación inminente
c) Mantener exclusivamente la anticoagulación, ya que la presencia de hemorragia venosa contraindica tanto el tratamiento endovascular como la cirugía descompresiva.
d) Indicar fibrinólisis sistémica como tratamiento de rescate antes de considerar cualquier procedimiento endovascular o quirúrgico.

112. Un varón de 58 años presenta una hemorragia putaminal derecha de 48 ml con extensión intraventricular, desviación de la línea media de 7 mm y Glasgow 9 (E2V2M5). Se encuentra anticoagulado con apixabán, que se revierte de forma inmediata. Tras estabilización inicial persiste el deterioro neurológico. Respecto al tratamiento quirúrgico, señale la respuesta CORRECTA:

a) La evacuación quirúrgica precoz mediante craneotomía ha demostrado mejorar de forma consistente el pronóstico funcional en la mayoría de las hemorragias gangliobasales espontáneas.
b) La presencia de hemorragia intraventricular contraindica cualquier procedimiento evacuador hasta la resolución completa del sangrado.
c) En pacientes seleccionados, las técnicas de evacuación mínimamente invasiva pueden reducir el volumen del hematoma con menor lesión del parénquima que la craneotomía convencional, aunque no hay evidencias sobre el beneficio funcional.
d) La indicación quirúrgica depende exclusivamente del volumen del hematoma, independientemente de la localización, la situación clínica o la edad del paciente.

113. En una persona paciente con hemorragia intracerebral espontánea asociada a hemorragia intraventricular e hidrocefalia aguda, respecto al drenaje ventricular externo (DVE), señale la respuesta CORRECTA:

a) El drenaje ventricular externo puede ser necesario para tratar la hidrocefalia obstructiva, pero un drenaje excesivamente rápido puede favorecer la expansión del hematoma al reducir bruscamente la presión intraventricular, por lo que el sistema debe manejarse de forma controlada.
b) La presencia de hemorragia intraventricular contraindica la colocación de un drenaje ventricular externo por el elevado riesgo de obstrucción del catéter.
c) Una vez colocado el drenaje ventricular externo, debe mantenerse sistemáticamente abierto a 0 cmH_2O para acelerar el aclaramiento del sangrado intraventricular.
d) La mejoría del nivel de conciencia tras la colocación del drenaje ventricular externo excluye la necesidad de evacuar quirúrgicamente el hematoma intraparenquimatoso.

114. Una persona paciente de 69 años presenta una hemorragia cerebelosa espontánea de 3,2 cm de diámetro máximo. Está consciente (GCS 15), sin hidrocefalia, sin compresión del IV ventrículo y sin deterioro neurológico. ¿Cuál es la actitud más adecuada?

a) Indicar evacuación quirúrgica urgente por superar los 3 cm de diámetro.
b) Colocar un drenaje ventricular externo profiláctico para prevenir la hidrocefalia aguda.
c) Realizar una angiografía cerebral urgente antes de decidir el tratamiento quirúrgico.
d) Mantener tratamiento conservador con estrecha vigilancia clínica y radiológica, reservando la cirugía para la aparición de deterioro neurológico, hidrocefalia o compresión del tronco del encéfalo.

115. En una persona paciente con hemorragia intracerebral espontánea profunda tratado mediante evacuación mínimamente invasiva, ¿cuál de los siguientes factores se ha relacionado de forma más consistente con una mayor probabilidad de beneficio funcional?

a) La evacuación completa (>95%) del hematoma, independientemente del volumen residual.
b) La reducción del volumen del hematoma por debajo de aproximadamente 15 ml, más que el porcentaje de evacuación alcanzado.
c) La colocación sistemática de un drenaje ventricular externo, aunque no exista hemorragia intraventricular.
d) La administración de fibrinolíticos intralesionales durante más de cinco días para maximizar la lisis del coágulo.

116. Una persona paciente de 63 años presenta una hemorragia talámica espontánea de 18 ml con inundación ventricular masiva e hidrocefalia aguda. Se coloca un drenaje ventricular externo, con mejoría inicial del nivel de conciencia. Doce horas después reaparece el deterioro neurológico y la TC muestra persistencia del molde hemático intraventricular, sin aumento del hematoma talámico ni nueva hidrocefalia. ¿Cuál de las siguientes afirmaciones es la más CORRECTA?

a) La persistencia del deterioro indica fracaso del drenaje ventricular externo y obliga a sustituirlo por un catéter contralateral.

b) La obstrucción persistente de la circulación del LCR por el molde hemático intraventricular puede mantener la hipertensión intracraneal pese a un drenaje aparentemente permeable; en pacientes seleccionados puede plantearse la evacuación endoscópica del hematoma intraventricular o la fibrinólisis intraventricular.

c) La ausencia de crecimiento del hematoma intraparenquimatoso descarta una causa neuroquirúrgica del deterioro, siendo obligada la monitorización invasiva de la presión intracraneal antes de cualquier otra actuación.

d) La persistencia de sangre intraventricular constituye una contraindicación para cualquier tratamiento intraventricular por el elevado riesgo de resangrado.

117. Una persona paciente de 61 años presenta una hemorragia lobar occipital espontánea de 42 ml con discreta hemorragia intraventricular. La angiografía por TC y la angiografía cerebral con sustracción digital realizadas durante el ingreso son normales. ¿Cuál de las siguientes afirmaciones es la más CORRECTA?

a) La ausencia de una lesión vascular en la angiografía inicial excluye razonablemente una malformación vascular subyacente y no son necesarios nuevos estudios.

b) La repetición de la angiografía solo está indicada si la persona paciente presenta un nuevo episodio hemorrágico.

c) En pacientes seleccionados, especialmente jóvenes o con hemorragias lobares de etiología no aclarada, puede estar indicada la repetición diferida del estudio angiográfico una vez resuelto el efecto masa del hematoma.

d) La resonancia magnética es inferior a la angiografía para el diagnóstico de cavernomas, por lo que no aporta información adicional.

118. Una persona paciente de 54 años ingresa por una hemorragia subaracnoidea aneurismática Fisher 4, Hunt-Hess IV. Durante las primeras horas desarrolla hipotensión arterial, elevación de troponina I, alteraciones difusas de la repolarización en el ECG y una fracción de eyección del 30% con acinesia apical en el ecocardiograma. La coronariografía no demuestra lesiones coronarias significativas. ¿Cuál de las siguientes afirmaciones es la más CORRECTA?

a) La elevación de troponina y la disfunción ventricular obligan a diferir el tratamiento del aneurisma hasta la recuperación completa de la función miocárdica.

b) El cuadro es altamente sugestivo de una miocardiopatía neurogénica ("neurogenic stunned myocardium"), consecuencia de una descarga masiva de catecolaminas tras la rotura aneurismática, y debe tratarse optimizando el soporte hemodinámico sin retrasar el tratamiento definitivo del aneurisma.

c) La ausencia de enfermedad coronaria significativa excluye una causa cardiaca del shock, por lo que debe asumirse un origen exclusivamente hipovolémico.

d) La presencia de disfunción ventricular grave contraindica el uso de fármacos vasoactivos por el riesgo de incrementar el consumo miocárdico de oxígeno.

119. Una mujer de 52 años ingresa por una hemorragia subaracnoidea aneurismática Fisher 4, tratada mediante embolización en las primeras 12 horas. Al quinto día presenta deterioro neurológico progresivo. La analítica muestra: Na^+ 123 mmol/L, osmolaridad plasmática 265 mOsm/kg, osmolaridad urinaria 610 mOsm/kg y sodio urinario 168 mmol/L. La diuresis es de 5,2 L/24 h, el balance hídrico es negativo, la presión venosa central es de 2 mmHg y el ecocardiograma muestra un ventrículo izquierdo hiperdinámico con vena cava inferior colapsable. ¿Cuál es la actitud más adecuada?

a) Iniciar restricción hídrica y administrar desmopresina para disminuir la diuresis, al tratarse de un síndrome de secreción inadecuada de ADH.
b) Administrar solución salina hipertónica y fludrocortisona, restaurar la volemia y evitar tanto la restricción hídrica como la desmopresina.
c) Administrar tolvaptán para corregir rápidamente la hiponatremia y reducir el riesgo de isquemia cerebral diferida.
d) Mantener únicamente sueroterapia isotónica, ya que la hiponatremia no modifica el riesgo de isquemia cerebral diferida si el aneurisma ya ha sido tratado.

120. Respecto a la evidencia que compara el tratamiento microquirúrgico y el tratamiento endovascular de los aneurismas intracraneales rotos, señale la respuesta CORRECTA:

a) El estudio ISAT demostró que el tratamiento endovascular reducía el riesgo de mal pronóstico al año respecto al clipaje microquirúrgico, aunque se asoció a una mayor tasa de rehemorragia tardía, menor tasa de oclusión completa y mayor necesidad de retratamiento.
b) El estudio ISAT demostró la superioridad del tratamiento endovascular tanto en el resultado funcional como en la tasa de oclusión completa del aneurisma y la necesidad de retratamiento.
c) Los resultados a 5 y 10 años del ISAT demostraron la desaparición completa de las diferencias entre ambas modalidades terapéuticas, incluyendo el riesgo de rehemorragia.
d) Los ensayos aleatorizados demostraron que el clipaje microquirúrgico proporciona un mejor resultado funcional en pacientes con aneurismas de la circulación posterior.

121. Una mujer de 51 años presenta una hemorragia subaracnoidea aneurismática Fisher 4 tratada mediante clipaje en las primeras 12 horas. En el séptimo día desarrolla una afasia progresiva y hemiparesia derecha. La angio-TC demuestra un vasoespasmo moderado de la arteria cerebral media izquierda, sin oclusión arterial. La perfusión-TC muestra prolongación del tiempo de tránsito medio con disminución del flujo cerebral, manteniéndose el volumen sanguíneo cerebral. ¿Cuál de las siguientes afirmaciones es la más CORRECTA?

a) La presencia de vasoespasmo angiográfico constituye por sí sola una indicación de angioplastia transluminal.
b) La ausencia de un vasoespasmo grave en la angiografía descarta una isquemia cerebral diferida como causa del deterioro neurológico.
c) La isquemia cerebral diferida y el vasoespasmo son conceptos equivalentes; ambos deben tratarse exclusivamente con angioplastia o infusión intraarterial de vasodilatadores.

d) El deterioro neurológico debe interpretarse en el contexto clínico y de la perfusión cerebral, ya que la isquemia cerebral diferida no depende exclusivamente del grado de vasoespasmo angiográfico y puede requerir tratamiento escalonado, reservando las técnicas endovasculares para casos refractarios al tratamiento médico.

122. Un varón de 46 años con endocarditis por Streptococcus viridans presenta una hemorragia subaracnoidea cortical. La angiografía demuestra un aneurisma infeccioso fusiforme de una rama distal de la arteria cerebral media. Se inicia antibioterapia intravenosa dirigida. Una angiografía de control a los 10 días muestra una discreta disminución del tamaño del aneurisma, pero en el estudio realizado a las seis semanas se objetiva un nuevo incremento de su diámetro, permaneciendo el paciente neurológicamente estable. ¿Cuál es la actitud más adecuada?

a) Mantener exclusivamente antibioterapia, ya que la disminución inicial del tamaño del aneurisma demuestra la eficacia del tratamiento médico.
b) Suspender la antibioterapia y repetir la angiografía a los seis meses, ya que la evolución radiológica de estos aneurismas es impredecible.
c) Indicar tratamiento invasivo (endovascular o microquirúrgico, según la anatomía de la lesión y la experiencia del centro), manteniendo la antibioterapia, ya que la progresión angiográfica durante el seguimiento indica fracaso del tratamiento conservador.
d) Indicar clipaje microquirúrgico como tratamiento de elección en todos los aneurismas micóticos, independientemente de su localización distal o morfología.

123. Una persona paciente de 38 años con endocarditis infecciosa presenta un aneurisma micótico fusiforme en el segmento M2 dominante de la arteria cerebral media que ha aumentado de tamaño pese a seis semanas de antibioterapia dirigida. La lesión incorpora ramas corticales de importancia funcional y no es susceptible de clipaje reconstructivo ni de embolización selectiva. ¿Cuál es la estrategia quirúrgica más apropiada?

a) El bypass extracraneal-intracraneal (EC-IC) constituye el tratamiento definitivo del aneurisma, por lo que puede realizarse sin excluir posteriormente el aneurisma.
b) El bypass EC-IC está contraindicado en aneurismas infecciosos por el riesgo de contaminación del injerto.
c) El bypass EC-IC puede utilizarse como procedimiento adyuvante para mantener la perfusión cerebral cuando el tratamiento definitivo requiere trapping u oclusión del vaso portador.
d) El bypass EC-IC solo está indicado en aneurismas gigantes no infecciosos y no tiene ningún papel en aneurismas micóticos.

124. En una persona paciente con un aneurisma micótico de la arteria cerebral media tratado mediante bypass STA-MCA de bajo flujo seguido de trapping del segmento arterial afectado, ¿cuál de los siguientes factores es el más determinante para el éxito a largo plazo del procedimiento?

a) Obtener un bypass con el mayor flujo posible, independientemente de las necesidades hemodinámicas del territorio.

b) Confirmar la permeabilidad del bypass y la exclusión completa del aneurisma, además de erradicar la infección mediante antibioterapia adecuada.
c) Mantener antiagregación dual durante al menos 12 meses para prevenir la trombosis del bypass.
d) Evitar la resección o exclusión del aneurisma para disminuir el riesgo de reinfección del injerto.

125. Una persona paciente de 35 años, diestro, presenta una crisis focal secundaria a una hemorragia intraparenquimatosa temporal izquierda. La angiografía demuestra una MAV temporal dominante con un nido de 5,8 cm, aferencias de ramas temporales de la arteria cerebral media y de ramas coroideas posteriores, drenaje superficial por la vena de Labbé y drenaje profundo hacia la vena basal de Rosenthal. La RM funcional y la tractografía muestran relación estrecha con la región perisilviana posterior dominante y el fascículo arqueado. ¿Cuál es el grado de Spetzler-Martin y cuál es la estrategia terapéutica preferente?

a) Grado III; resección microquirúrgica directa precoz, por tratarse de una MAV rota.
b) Grado IV; actitud conservadora o tratamiento multimodal muy selectivo, evitando la resección microquirúrgica directa como primera opción por el alto riesgo funcional.
c) Grado IV; embolización curativa aislada, por la presencia de aferencias profundas.
d) Grado V; radiocirugía como tratamiento único, por tratarse de una MAV elocuente.

126. Una persona paciente de 41 años presenta una crisis comicial como forma de debut de una MAV frontal derecha Spetzler-Martin grado II no rota. La angiografía demuestra un aneurisma sacular de 2,5 mm localizado en el segmento distal de una rama aferente de la arteria pericallosa, inmediatamente proximal al nido de la MAV. No existen datos angiográficos de rotura aneurismática ni otras lesiones asociadas. ¿Cuál es la actitud terapéutica más adecuada?

a) Tratar en primer lugar el aneurisma mediante embolización o clipaje, ya que todo aneurisma asociado a una MAV presenta un elevado riesgo de rotura independiente de la MAV.
b) Realizar radiocirugía sobre la MAV y mantener observación del aneurisma, ya que la desaparición del flujo es inmediata tras la irradiación.
c) Realizar la resección microquirúrgica de la MAV, sin tratamiento específico inicial del aneurisma de flujo, comprobando su evolución angiográfica tras la eliminación de la derivación arteriovenosa.
d) Mantener una actitud conservadora respecto a la MAV y al aneurisma, dado el pequeño tamaño de este último.

127. Una mujer de 46 años es intervenida mediante resección microquirúrgica de una malformación arteriovenosa parietal izquierda Spetzler-Martin grado III que había debutado con una hemorragia intracerebral. El postoperatorio cursa sin incidencias y la paciente no presenta nuevos déficits neurológicos. La angiografía cerebral realizada a las 48 horas demuestra un remanente de nido de aproximadamente 3 mm, localizado profundamente en un área elocuente, irrigado por una única aferencia perforante. ¿Cuál de las siguientes afirmaciones es la más correcta?

a) La demostración angiográfica de un remanente constituye indicación de reintervención precoz, independientemente de su localización y del riesgo funcional esperado.
b) El riesgo de hemorragia de un remanente tras resección parcial es suficientemente bajo como para justificar un seguimiento angiográfico periódico sin tratamiento adicional.
c) La persistencia de un remanente obliga a valorar un tratamiento complementario; la elección entre reintervención microquirúrgica, embolización o radiocirugía debe individualizarse en función del riesgo de morbilidad de cada alternativa.
d) Dado que el remanente es menor de 5 mm y depende de una única aferencia, la probabilidad de obliteración espontánea tras la resección parcial es elevada, por lo que puede diferirse cualquier tratamiento.

128. Durante la resección de una malformación arteriovenosa (MAV) frontal Spetzler-Martin grado IV se consigue la exclusión completa del nido, confirmada mediante angiografía intraoperatoria. En las primeras horas del postoperatorio la persona paciente desarrolla un deterioro neurológico y la TC demuestra una hemorragia intraparenquimatosa difusa adyacente al lecho quirúrgico, sin evidencia de remanente de la MAV ni de un punto arterial de sangrado. ¿Cuál de las siguientes afirmaciones es la más CORRECTA?

a) El hallazgo obliga a sospechar un remanente angiográficamente oculto, siendo excepcional que aparezca una hemorragia tras una resección angiográficamente completa.
b) El cuadro es compatible con un fenómeno de hiperperfusión (normal perfusion pressure breakthrough), favorecido por la pérdida brusca de la autorregulación vascular tras la exclusión de una MAV de alto flujo; el control estricto de la presión arterial constituye una medida preventiva fundamental.
c) La causa más frecuente de este cuadro es la trombosis aguda del drenaje venoso residual, por lo que el tratamiento inicial consiste en anticoagulación terapéutica.
d) La aparición de una hemorragia postoperatoria en ausencia de remanente angiográfico puede deberse a que la angiografía intraoperatoria tiene una sensibilidad insuficiente para confirmar la curación.

129. Durante la resección microquirúrgica de una malformación arteriovenosa (MAV) temporal Spetzler-Martin grado III, tras la oclusión de todas las aferencias arteriales identificadas, el nido permanece turgente y con importante tensión venosa, a pesar de conservar intacta la principal vena de drenaje. ¿Cuál es la explicación más probable?

a) La vena de drenaje principal debe coagularse inmediatamente para completar el colapso del nido.

b) Existe al menos una aferencia arterial residual no identificada, por lo que debe continuarse la disección circunferencial del nido antes de sacrificar el drenaje venoso.
c) El hallazgo demuestra que la MAV presenta una fístula arteriovenosa de alto flujo asociada y debe suspenderse la intervención para completar un estudio angiográfico.
d) La persistencia de la turgencia venosa indica trombosis parcial del drenaje, por lo que debe administrarse heparina intravenosa antes de continuar la resección.

130. Respecto a los factores angiográficos que modifican el riesgo de hemorragia de una malformación arteriovenosa (MAV), señale la respuesta CORRECTA:

a) El tamaño del nido es el factor independiente que con mayor consistencia determina el riesgo anual de hemorragia.
b) La presencia de aneurismas asociados, drenaje venoso profundo y drenaje venoso único se han relacionado con un mayor riesgo hemorrágico, mientras que el grado de Spetzler-Martin no fue diseñado como una escala predictora de la historia natural de la MAV.
c) Las MAV de alto grado de Spetzler-Martin presentan necesariamente un mayor riesgo anual de hemorragia que las de bajo grado.
d) La presencia de una hemorragia previa pierde relevancia pronóstica una vez identificada la angioarquitectura de la MAV.

131. Respecto a la indicación de tratamiento de los aneurismas intracraneales incidentales, ¿cuál de las siguientes situaciones modifica de forma más importante el balance riesgo-beneficio a favor del tratamiento, aun cuando el diámetro máximo del aneurisma permanezca estable?

a) Paciente de 74 años con un aneurisma carotídeo paraclinoideo de 6 mm, cuello ancho y morfología regular.
b) Paciente de 52 años con un aneurisma de la arteria cerebral media de 6 mm que presenta captación circunferencial de gadolinio en la resonancia de pared vascular, sin cambios de tamaño en los controles angiográficos.
c) Paciente de 48 años con dos aneurismas de 3 y 4 mm en la bifurcación de ambas arterias cerebrales medias, ambos de morfología regular.
d) Paciente de 66 años con un aneurisma de la arteria comunicante posterior de 7 mm, sin crecimiento en los últimos tres años y con un cociente domo/cuello inferior a 1.

132. Respecto al riesgo de rotura de los aneurismas intracraneales incidentales, ¿cuál de las siguientes afirmaciones es la más CORRECTA?

a) Un aneurisma de 5 mm localizado en la arteria comunicante anterior presenta un riesgo de rotura similar al de un aneurisma de igual tamaño localizado en el segmento cavernoso de la arteria carótida interna, por lo que la localización no modifica la indicación terapéutica.
b) La presencia de múltiples aneurismas intracraneales constituye, por sí sola, una indicación de tratamiento de todos ellos, independientemente de su morfología y localización.
c) La estabilidad del tamaño del aneurisma durante los controles de imagen excluye prácticamente el riesgo de rotura futura, incluso cuando existen irregularidades de la pared o antecedentes familiares de hemorragia subaracnoidea.

d) La estimación del riesgo de rotura debe integrar factores propios de la persona paciente, la localización, la morfología del aneurisma, la historia familiar y la evolución en los estudios de seguimiento, ya que ninguno de estos parámetros, considerado de forma aislada, permite establecer la indicación terapéutica.

133. Respecto a las malformaciones aneurismáticas de la vena de Galeno (VGAM), señale la respuesta CORRECTA:

a) La denominada malformación aneurismática de la vena de Galeno corresponde a una dilatación aneurismática de la vena de Galeno verdadera secundaria a múltiples fístulas arteriovenosas.
b) La presencia de hidrocefalia constituye, por sí sola, una indicación de derivación ventriculoperitoneal antes del tratamiento endovascular de la malformación.
c) La denominada malformación aneurismática de la vena de Galeno corresponde a una persistencia y dilatación de la vena prosencefálica media de Markowski, estructura embrionaria que normalmente involuciona durante el desarrollo; este hecho condiciona tanto su angioarquitectura como su tratamiento.
d) La embolización completa en un único procedimiento constituye el tratamiento de elección en la mayoría de los/as recién nacidos/as con insuficiencia cardíaca secundaria a una VGAM.

134. Respecto al origen embriológico de la malformación aneurismática de la vena de Galeno (VGAM), señale la respuesta CORRECTA:

a) Se produce por la dilatación aneurismática de la vena de Galeno secundaria al elevado flujo arteriovenoso durante el desarrollo fetal.
b) Se origina por la persistencia de la vena prosencefálica media, que normalmente involuciona entre la 6.ª y la 11.ª semana del desarrollo embrionario al formarse el sistema venoso cerebral profundo.
c) Se debe a la persistencia del seno falcino embrionario, que da lugar a una comunicación arteriovenosa directa con la vena de Galeno.
d) Se produce por la falta de desarrollo del seno recto, con dilatación compensadora de la vena cerebral interna.

135. Respecto a la malformación aneurismática de la vena de Galeno (VGAM) en el/la recién nacido/a, señale la respuesta CORRECTA:

a) La insuficiencia cardíaca refractaria constituye una indicación de embolización urgente completa en un único procedimiento, independientemente de la situación clínica de la persona paciente.
b) La decisión del momento del tratamiento endovascular debe basarse exclusivamente en la edad de la persona paciente, ya que la anatomía de la lesión apenas influye en el pronóstico.
c) La valoración clínica mediante escalas específicas, como la de Bicêtre, permite identificar a las personas pacientes con insuficiencia multiorgánica irreversible, en los que el tratamiento endovascular agresivo puede resultar fútil.
d) La presencia de hidrocefalia progresiva constituye la indicación inicial de tratamiento, debiendo diferirse la embolización hasta después de la derivación de líquido cefalorraquídeo.

136. Respecto a la enfermedad de Moyamoya en la edad pediátrica, señale la respuesta CORRECTA:

a) El deterioro cognitivo se relaciona exclusivamente con la aparición de infartos cerebrales establecidos, por lo que los/as niños/as sin lesiones isquémicas en la resonancia magnética mantienen un desarrollo neuropsicológico normal.
b) La presencia de episodios repetidos de hipoperfusión cerebral puede condicionar un deterioro progresivo de las funciones cognitivas y del rendimiento escolar, incluso en ausencia de infartos cerebrales manifiestos en la neuroimagen.
c) La revascularización quirúrgica mejora el riesgo de ictus, pero no modifica la evolución neurocognitiva cuando el coeficiente intelectual inicial es normal.
d) La afectación cognitiva se limita a pacientes con enfermedad bilateral avanzada, siendo excepcional en formas unilaterales.

137. Respecto a la historia natural y el tratamiento médico de la enfermedad de Moyamoya en la edad pediátrica, señale la respuesta CORRECTA:

a) En niños/as sintomáticos/as tratados/as con antiagregación, el riesgo acumulado de nuevos eventos isquémicos continúa siendo elevado y la aspirina no modifica la progresión de la arteriopatía subyacente.
b) El tratamiento con aspirina reduce el riesgo de progresión angiográfica de la enfermedad en más del 80 %, por lo que la revascularización queda reservada para pacientes con hemorragia cerebral.
c) El deterioro del rendimiento escolar aparece únicamente tras la aparición de infartos cerebrales extensos y afecta a menos del 10 % de las personas pacientes pediátricas.
d) La incidencia de hemorragia intracraneal en la infancia supera a la de los episodios isquémicos, constituyendo la forma de presentación más frecuente.

138. Respecto a las clasificaciones de Borden y Cognard de las fístulas arteriovenosas durales intracraneales (FAVD), señale la respuesta CORRECTA:

a) Una FAVD Cognard tipo IIb corresponde a una lesión Borden tipo I, ya que ambas presentan drenaje exclusivo hacia un seno venoso dural.
b) Una FAVD Cognard tipo IIa+b puede corresponder a una lesión Borden tipo II, ya que ambas comparten la presencia de reflujo hacia venas corticales, circunstancia que incrementa significativamente el riesgo de hemorragia intracraneal y de déficit neurológico no hemorrágico.
c) La clasificación de Cognard se basa exclusivamente en la localización anatómica de la fístula, mientras que la clasificación de Borden incorpora el patrón de drenaje venoso.
d) Las FAVD Borden tipo III y Cognard tipo IV presentan un riesgo hemorrágico equivalente, ya que ambas se caracterizan por ectasia venosa.

139. Respecto a la etiología de las fístulas carótido-cavernosas, señale la respuesta CORRECTA:

a) Las fístulas directas de alto flujo (Barrow tipo A) se producen con mayor frecuencia por rotura espontánea de aneurismas cavernosos que por traumatismos craneoencefálicos.

b) Las fístulas indirectas (Barrow tipos B, C y D) se asocian con mayor frecuencia a mujeres de edad avanzada y pueden aparecer de forma espontánea en relación con fragilidad de la pared vascular, hipertensión venosa o enfermedades del tejido conectivo.
c) La bilateralidad de las fístulas carótido-cavernosas es prácticamente exclusiva de las formas traumáticas.
d) La presencia de proptosis pulsátil obliga a sospechar una fístula directa de origen traumático.

140. Una persona paciente de 69 años consulta por hiperemia conjuntival progresiva, diplopía y un soplo orbitario derecho de tres meses de evolución. Niega antecedentes traumáticos. La angiografía demuestra una fístula dural de bajo flujo alimentada por ramas meníngeas de ambas arterias carótidas interna y externa. ¿Cuál de los siguientes antecedentes personales apoyaría con mayor fuerza la etiología de esta lesión?

a) Un traumatismo craneofacial cerrado ocurrido veinte años antes.
b) Un aneurisma de la arteria comunicante anterior tratado mediante clipaje.
c) Un síndrome de Ehlers-Danlos tipo IV.
d) Una trombosis previa del seno cavernoso o de otros senos venosos durales.

141. ¿Cuál de las siguientes situaciones se ha relacionado con mayor evidencia con el desarrollo de una fístula dural del seno cavernoso de aparición espontánea?

a) Disección de la arteria carótida interna cervical.
b) Hipertensión venosa secundaria a trombosis de un seno venoso dural, con angiogénesis y apertura de comunicaciones arteriovenosas durales preexistentes.
c) Rotura contenida de un aneurisma del segmento cavernoso de la arteria carótida interna.
d) Persistencia de anastomosis embrionarias entre la arteria meníngea media y el seno cavernoso.

142. Respecto al tratamiento de las fístulas carótido-cavernosas directas e indirectas, señale la respuesta CORRECTA:

a) La preservación de la arteria carótida interna constituye un objetivo deseable, pero no debe anteponerse a la curación angiográfica de la fístula cuando ambas metas no son compatibles.
b) La embolización transarterial constituye el tratamiento de elección de todas las fístulas durales del seno cavernoso, independientemente de su patrón de drenaje venoso.
c) La presencia de drenaje exclusivamente anterior hacia la vena oftálmica superior contraindica el acceso transvenoso por el seno petroso inferior.
d) La oclusión terapéutica de la arteria carótida interna está contraindicada en las fístulas directas de alto flujo, incluso cuando el test de oclusión demuestra una circulación colateral suficiente.

143. Respecto a las malformaciones vasculares espinales, señale la respuesta CORRECTA:

a) Una fístula arteriovenosa dural espinal (tipo I de Anson y Spetzler) suele tratarse preferentemente mediante radiocirugía debido a su bajo flujo y elevada tasa de obliteración.
b) Las malformaciones arteriovenosas intramedulares juveniles (tipo III de Anson y Spetzler) constituyen, por su complejidad anatómica y multiplicidad de aferencias, lesiones en las que con frecuencia el objetivo del tratamiento es la reducción del riesgo clínico más que la curación angiográfica completa.
c) Las fístulas arteriovenosas perimedulares (tipo IV de Anson y Spetzler) se originan en la duramadre adyacente a la raíz nerviosa y producen mielopatía venosa por hipertensión del sistema venoso medular.
d) La clasificación de Anson y Spetzler se basa exclusivamente en la localización anatómica de la lesión y no tiene implicaciones terapéuticas.

144. Un varón de 17 años consulta por deterioro progresivo de la marcha durante los últimos 18 meses, acompañado de dolor dorsal, debilidad en ambas extremidades inferiores y episodios ocasionales de empeoramiento brusco sin evidencia de hemorragia. La resonancia magnética y la angiografía medular demuestran una malformación arteriovenosa intramedular juvenil que se extiende desde T8 hasta el cono medular, con múltiples aferencias procedentes de arterias intercostales bilaterales y de la arteria espinal anterior, asociando varios compartimentos intramedulares y extramedulares. No existe un aneurisma de flujo tratable ni un punto fistuloso dominante. ¿Cuál es la actitud terapéutica más adecuada?

a) Resección microquirúrgica completa, dado que la edad del paciente justifica asumir un mayor riesgo neurológico para conseguir la curación definitiva.
b) Embolización completa de todas las aferencias arteriales en un único procedimiento, ya que constituye el tratamiento de elección de estas lesiones.
c) Tratamiento multimodal individualizado, dirigido a reducir el flujo de los componentes más agresivos o sintomáticos, aceptando que la curación angiográfica completa rara vez es alcanzable con un riesgo neurológico aceptable.
d) Radiocirugía como tratamiento inicial, dado que las lesiones intramedulares responden mejor que las malformaciones intracraneales.

145. Una mujer de 63 años presenta un primer episodio de hemorragia por un cavernoma pontino de 9 mm, localizado en la porción central del puente, sin afloramiento a ninguna superficie pial. Ingresa con una hemiparesia moderada y diplopía por afectación del VI par craneal. Tras seis semanas de tratamiento conservador recupera la marcha independiente, persistiendo únicamente una discreta paresia del VI par. La resonancia magnética a los tres meses demuestra reabsorción del hematoma, persistiendo el cavernoma en la misma localización, sin evidencia de nueva hemorragia. ¿Cuál es la actitud más adecuada?

a) Indicar resección microquirúrgica, ya que todo cavernoma del tronco encefálico que ha sangrado debe extirparse tras el primer episodio.
b) Indicar radiocirugía estereotáxica para disminuir el riesgo de una nueva hemorragia.

c) Mantener seguimiento clínico y radiológico, reservando la cirugía para una nueva hemorragia sintomática o una progresión clínica, dado el elevado riesgo quirúrgico de una lesión profunda sin contacto con la superficie pial.
d) Indicar tratamiento quirúrgico mediante monitorización neurofisiológica intraoperatoria, ya que la recuperación neurológica inicial reduce significativamente la morbimortalidad de la cirugía.

146. Un varón de 39 años presenta una segunda hemorragia sintomática por un cavernoma localizado en la unión pontomesencefálica. La resonancia magnética demuestra un hematoma subagudo de 2,5 cm y el cavernoma se encuentra a 4 mm de la superficie pial más próxima. Neurológicamente presenta una hemiparesia moderada, ataxia y paresia del III par craneal, con mejoría progresiva durante las dos primeras semanas. ¿Cuál de las siguientes circunstancias constituye el argumento más sólido para diferir la cirugía en ese momento?

a) La existencia de una segunda hemorragia, ya que aumenta el riesgo de resangrado precoz durante la cirugía.
b) La mejoría neurológica progresiva asociada a una lesión que no alcanza una superficie pial segura, ya que el abordaje exigiría atravesar parénquima sano del tronco encefálico.
c) La presencia de un hematoma subagudo, ya que la cirugía de los cavernomas del tronco está contraindicada antes de los seis meses de evolución.
d) La edad inferior a 40 años, ya que el riesgo acumulado de nuevas hemorragias justifica retrasar la cirugía hasta una tercera hemorragia.

147. Durante la embolización de una malformación arteriovenosa cerebral con Onyx, ¿cuál es el objetivo del denominado "plug" proximal que se forma alrededor de la punta del microcatéter?

a) Disminuir el riesgo de trombosis venosa precoz.
b) Favorecer el reflujo controlado inicial del material embolizante para crear un sello que permita posteriormente su progresión distal dentro del nido.
c) Evitar el vasoespasmo de la arteria aferente durante la inyección.
d) Facilitar la extracción inmediata del microcatéter una vez finalizada la embolización.

148. Respecto al tratamiento endovascular por vía venosa de las malformaciones vasculares intracraneales, señale la respuesta CORRECTA:

a) El abordaje transvenoso constituye el tratamiento de primera elección de todas las malformaciones arteriovenosas con aferencias profundas, al permitir una obliteración más rápida del nido.
b) El abordaje transvenoso puede considerarse en casos muy seleccionados de malformaciones arteriovenosas con un nido compacto, una única vena de drenaje y aferencias arteriales no accesibles o de muy alto riesgo para la embolización transarterial.
c) La embolización transvenosa está contraindicada cuando existe una única vena de drenaje, debido al elevado riesgo de congestión venosa.
d) El abordaje transvenoso elimina el riesgo de oclusión prematura del drenaje venoso, por lo que no requiere un control estricto del momento de la oclusión del nido.

149. Respecto a la embolización transvenosa de las malformaciones arteriovenosas cerebrales, ¿cuál de las siguientes características angiográficas hace menos apropiado este abordaje como estrategia terapéutica?

a) Un nido compacto de pequeño tamaño con aferencias arteriales profundas de difícil acceso endovascular.
b) La existencia de una única vena de drenaje claramente identificable.
c) La presencia de múltiples venas de drenaje independientes con vaciamiento precoz del nido.
d) La imposibilidad de conseguir una embolización transarterial segura por el origen de las aferencias en arterias perforantes.

150. Un varón de 32 años presenta un traumatismo craneoencefálico grave (GCS 5) secundario a un accidente de tráfico. Se coloca un monitor de presión intracraneal (PIC) y un sensor de presión tisular de oxígeno ($PbtO_2$). Durante las siguientes 12 horas mantiene una PIC entre 14 y 17 mmHg, una presión de perfusión cerebral (PPC) entre 65 y 70 mmHg y una TC craneal sin cambios significativos. Sin embargo, la $PbtO_2$ permanece persistentemente entre 10 y 12 mmHg pese a la optimización de la sedación, la normocapnia y una saturación arterial de oxígeno del 99 %. ¿Cuál es la interpretación más CORRECTA?

a) La PIC y la PPC se encuentran dentro de objetivos, por lo que la $PbtO_2$ carece de relevancia clínica y no debe modificar la estrategia terapéutica.
b) La situación sugiere hipoxia tisular cerebral persistente a pesar del adecuado control de la PIC y de la PPC, por lo que debe buscarse activamente una causa corregible y considerar medidas dirigidas a optimizar la oxigenación cerebral.
c) La combinación de PIC y PPC normales excluye un metabolismo cerebral anaerobio, por lo que la $PbtO_2$ baja probablemente refleja un error de calibración del sensor.
d) La única indicación derivada de una $PbtO_2$ inferior a 15 mmHg es la realización inmediata de una craniectomía descompresiva.

151. Una persona paciente de 27 años presenta un traumatismo craneoencefálico grave con múltiples contusiones bifrontales y monitorización multimodal. Durante las primeras 24 horas mantiene una PIC entre 18 y 20 mmHg y una PPC de 68 mmHg. La microdiálisis cerebral muestra una glucosa tisular progresivamente descendente (< 0,5 mmol/L) y un cociente lactato/piruvato persistentemente superior a 40, mientras que la $PbtO_2$ se mantiene en 24 mmHg. ¿Cuál es la interpretación más CORRECTA?

a) La ausencia de hipoxia tisular descarta una crisis metabólica cerebral, por lo que las alteraciones de la microdiálisis carecen de relevancia clínica.
b) El patrón es sugestivo de una crisis metabólica cerebral, posiblemente relacionada con disfunción mitocondrial o alteración del metabolismo energético, que puede aparecer incluso con una oxigenación tisular aparentemente adecuada.
c) El hallazgo indica una hiperventilación excesiva y obliga a aumentar la $PaCO_2$ hasta 45-50 mmHg.
d) La única explicación posible es una colocación incorrecta del catéter de microdiálisis, ya que la glucosa cerebral nunca puede disminuir con una $PbtO_2$ normal.

152. Respecto a la monitorización avanzada de la persona paciente con traumatismo craneoencefálico grave, señale la respuesta CORRECTA:

a) Una presión de perfusión cerebral (PPC) superior a 70 mmHg garantiza una adecuada perfusión tisular independientemente del estado de la autorregulación cerebral.
b) La pérdida de la autorregulación cerebral puede hacer que incrementos de la presión arterial media aumenten la presión intracraneal sin mejorar la perfusión efectiva del tejido cerebral.
c) El índice de reactividad de la presión (PRx) únicamente tiene utilidad cuando la PIC supera los 25 mmHg.
d) La autorregulación cerebral permanece conservada en la mayoría de las personas pacientes con traumatismo craneoencefálico grave, por lo que su monitorización tiene escasa utilidad clínica.

153. Respecto a la interpretación de la presión de perfusión cerebral (PPC) en el traumatismo craneoencefálico grave, señale la respuesta CORRECTA:

a) Existe un único valor óptimo de PPC aplicable a todas las personas pacientes con traumatismo craneoencefálico grave.
b) Una PPC elevada siempre mejora la oxigenación cerebral y disminuye el riesgo de isquemia secundaria.
c) La PPC óptima puede variar entre pacientes e incluso en una misma persona paciente a lo largo de su evolución, dependiendo del estado de la autorregulación cerebral.
d) El objetivo del tratamiento consiste en mantener la PPC por encima de 80 mmHg de forma sistemática.

154. Respecto al daño axonal difuso (DAD) tras un traumatismo craneoencefálico grave, señale la respuesta CORRECTA:

a) La ausencia de lesiones hemorrágicas en la tomografía computarizada inicial prácticamente excluye un daño axonal difuso clínicamente significativo.
b) La clasificación anatomopatológica de Adams establece el pronóstico funcional con mayor precisión que los hallazgos obtenidos mediante resonancia magnética.
c) La resonancia magnética, especialmente con secuencias de susceptibilidad magnética y difusión, puede demostrar lesiones axonales no visibles en la tomografía computarizada y aportar información pronóstica adicional, aunque la extensión de las lesiones no predice de forma absoluta la recuperación funcional.
d) La presencia de lesiones hemorrágicas en el cuerpo calloso implica invariablemente un daño axonal difuso grado III y un estado vegetativo permanente.

155. Respecto a la resonancia magnética en el diagnóstico del daño axonal difuso (DAD), señale la respuesta CORRECTA:

a) Las secuencias FLAIR son las más sensibles para detectar el componente hemorrágico del daño axonal difuso.
b) Las secuencias de difusión (DWI) y el mapa ADC únicamente detectan lesiones hemorrágicas, mientras que las secuencias de susceptibilidad magnética identifican el edema axonal.

c) Las secuencias de susceptibilidad magnética (SWI o T2) son las más sensibles para detectar las lesiones hemorrágicas del daño axonal difuso, mientras que las secuencias de difusión permiten identificar lesiones axonales no hemorrágicas en fase aguda.
d) La administración de gadolinio aumenta significativamente la sensibilidad diagnóstica de la resonancia magnética en el daño axonal difuso agudo.

156. Respecto a la indicación de monitorización invasiva de la presión intracraneal (PIC) tras un traumatismo craneoencefálico grave, señale la respuesta CORRECTA:

a) Toda persona paciente con una puntuación en la escala de Glasgow ≤ 8 debe ser monitorizado, independientemente de la exploración pupilar y de la tomografía computarizada.
b) La presencia de una tomografía computarizada normal excluye la aparición de hipertensión intracraneal clínicamente relevante, por lo que la monitorización invasiva carece de utilidad.
c) La indicación de monitorización invasiva debe integrar la situación clínica y los hallazgos radiológicos, ya que pacientes con una tomografía computarizada inicialmente normal pueden desarrollar hipertensión intracraneal si concurren factores de riesgo como edad superior a 40 años, hipotensión arterial, posturas de descerebración o alteraciones pupilares.
d) La monitorización invasiva de la PIC ha demostrado mejorar de forma independiente la supervivencia en todos los ensayos clínicos aleatorizados.

157. Respecto a la evacuación quirúrgica de las contusiones cerebrales traumáticas, señale la respuesta CORRECTA:

a) La indicación quirúrgica depende exclusivamente del volumen de la contusión objetivado en la tomografía computarizada inicial.
b) Una contusión frontal de pequeño volumen que aumenta progresivamente en los controles radiológicos debe intervenirse siempre antes de que aparezca deterioro neurológico.
c) La decisión quirúrgica debe basarse en la integración de la exploración neurológica, la evolución clínica, el efecto de masa, la hipertensión intracraneal y la evolución radiológica, ya que ninguno de estos parámetros, considerado de forma aislada, constituye una indicación absoluta de cirugía.
d) La presencia de múltiples contusiones bilaterales contraindica la cirugía por el elevado riesgo de edema cerebral difuso.

158. En el manejo quirúrgico de los aneurismas incidentales gigantes:

a) El secuestro o "trapping" del aneurisma implica la oclusión del vaso proximal y distal del aneurisma.
b) De ser posible, deben de tratarse mediante un único clip grande y evitar la colocación de varios clips en tándem.
c) Se debe evitar la trombectomía en los aneurismas trombosados.
d) El fenómeno de "kinking" es menos frecuente en estos aneurismas.

159. Indique la afirmación CORRECTA sobre los siguientes stents:

a) Enterprise: fue el primer stent intracraneal autoexpansible y de nitinol.
b) Neuroform: es un stent de nitinol empleado en los aneurismas de cuello estrecho.
c) Neuroform: es un mecanismo de despliegue técnicamente menos complicado que el del Enterprise.
d) Enterprise: es un stent de nitinol autoexpansible empleado en los aneurismas de cuello ancho.

160. En el síndrome del segundo impacto NO es cierto que:

a) Fue descrito inicialmente en atletas.
b) La mortalidad es de 50-100%.
c) Ocurre tras un segundo impacto cuando el traumatismo inicial no ha provocado síntomas.
d) Cursa con edema cerebral maligno, herniación y coma rápidamente progresivo.

161. En relación con lesión axonal difusa es cierto que:

a) Es una lesión secundaria, debida a un mecanismo de aceleración/deceleración.
b) La existencia de un hematoma subdural asociado en la tomografía computarizada descarta el diagnóstico de lesión axonal difusa.
c) En el grado severo, tras la situación de coma de más de 24 horas de duración la persona paciente presenta confusión y alteraciones mnésicas y cognitivas severas.
d) Los focos de hemorragia son típicos a nivel rostral dorsolateral del troncoencéfalo.

162. En referencia a la hipotensión arterial y el shock en los traumatismos craneoencefálicos NO es cierto que:

a) Se presentan en los estadios iniciales del traumatismo por disfunción del bulbo.
b) En la primera infancia su prevalencia es mayor.
c) Se debe considerar en aquellos pacientes con heridas en scalp.
d) No son atribuibles al propio traumatismo en la mayoría de las personas pacientes.

163. Indique en cuál de los siguientes escenarios estaría indicada la cirugía descompresiva emergente:

a) En una persona paciente con daño medular incompleto sin signos de progresión neurológica.
b) En una persona paciente con daño medular incompleto con un síndrome cordonal posterior.
c) En una persona paciente con daño medular incompleto por una fractura-luxación y bloqueo facetario irreductible.
d) En una persona paciente con daño medular incompleto y bloqueo subaracnoideo en RNM.

164. ¿Cuál de las siguientes afirmaciones NO es cierta en relación a la dislocación atlanto-occipital?

a) En la de tipo II hay distracción.
b) El ratio de Power se emplea para valorar las dislocaciones Atlanto-Occipitales de tipo III.
c) El ratio de Power no se puede emplear si coexiste una fractura de C1.
d) El ratio de Power normal en la persona adulta es menor de 1.

165. Indique cuál de las siguientes afirmaciones es CORRECTA en relación con las fracturas de atlas:

a) En el tipo II las masas laterales se ven comprometidas.
b) Si el ligamento transverso está roto se consideran inestables.
c) Las de tipo I no se tratan con ortesis cervical.
d) La fractura de Jefferson excepcionalmente asocia una fractura de C2.

166. ¿Cuál es el mecanismo fisiopatológico principal del edema vasogénico?

a) Rotura celular con entrada masiva de sodio intracelular.
b) Alteración de la barrera hematoencefálica con extravasación de proteínas plasmáticas.
c) Disminución de la producción de LCR.
d) Aumento del drenaje venoso cerebral.

167. En la parálisis de Klumpke NO es cierto que:

a) Se debe a la lesión del tronco inferior del plexo braquial.
b) Un mecanismo de lesión es la tracción del brazo en aducción.
c) Puede asociar un síndrome de Horner.
d) Clínicamente se manifiesta con “mano en garra”.

168. Con referencia a los abscesos cerebrales NO es cierto que:

a) La secuencia de RNM que permite valorar mejor la cerebritis es T2.
b) El desarrollo de la cápsula del absceso se valora en la secuencia T2 de RNM.
c) El tratamiento con esteroides puede alterar el curso radiológico de las infecciones.
d) La secuencia de difusión es útil para diferenciar los abscesos cerebrales de otras lesiones con captación en anillo.

169. “El tercer elemento” descrito por S. Ramón y Cajal:

a) Son un grupo de células grandes muy ramificadas.
b) Son células astrocíticas.
c) A diferencia de los macrófagos de la sangre no expresan receptores “Toll-like”.
d) Son células que derivan de la médula ósea.

170. ¿Cuál de las siguientes afirmaciones es cierta en referencia a los antibióticos empleados en la práctica neuroquirúrgica?

a) Las tetraciclinas provocan aumento de la presión intracraneal cuando se emplean durante un periodo prolongado.
b) La vancomicina y el linezolid provocan neuropatía óptica.
c) Los Macrólidos no tienen efectos neurotóxicos.
d) El síndrome de Hoigne se asocia al uso de quinolonas.

171. En el estudio de los tumores cerebrales mediante espectroscopia, ¿qué valor tiene el hallazgo de picos de colina (Cho) elevados y de N-acetil aspartato reducidos?

a) La combinación de ambos hallazgos sugiere infiltración tumoral.
b) El estudio mediante espectroscopia no tiene utilidad en el caso de los tumores cerebrales.
c) Este hallazgo sugiere grado histológico bajo.
d) Este hallazgo es patognomónico de los abscesos cerebrales y nos permite establecer su diagnóstico.

172. Un tumor que asiente en la región pineal puede originar el siguiente síndrome:

a) Sind. de Weber.
b) Sind. de Millard-Gubler.
c) Sind. de Parinaud.
d) Sind. de Wallenberg.

173. En el caso de una oclusión de la vena talamoestriada durante un abordaje al tercer ventrículo, ¿qué clínica neurológica podría presentarse?

a) Epilepsia.
b) Ningún déficit.
c) Somnolencia, hemiparesia y mutismo.
d) Hemiparesia y convulsiones.

174. En el abordaje suboccipital para la resección de un Schwannoma vestibular, la localización del nervio facial en relación al tumor en orden decreciente de frecuencia es:

a) Anterior, posterior, inferior.
b) Anterior, superior, inferior.
c) Superior, anterior, posterior.
d) Posterior, superior, anterior.

175. Cada uno de los siguientes abordajes quirúrgicos podrían emplearse para el clipaje de un aneurisma de la unión vertebrobasilar, EXCEPTO:

a) Extreme lateral transcondylar.
b) Suboccipital lateral.
c) Presigmoideo.
d) Subtemporal.

176. Durante el abordaje supracerebeloso infratentorial a la región pineal, ¿qué venas podemos sacrificar sin repercusión neurológica?

a) Vena vermiana superior, vena pericallosa posterior, vena cerebelosa precentral.
b) Vena vermiana superior, vena cerebelosa precentral.
c) Vena pericallosa posterior, vena basal de Rosenthal.
d) Vena basal de Rosenthal.

177. ¿Cuál es la producción diaria de LCR en el ser humano?

a) 150 mL.
b) 300 mL.
c) 450 mL.
d) 600 mL.

178. ¿Cuál de las siguientes afirmaciones respecto al espasmo hemifacial es cierta?

a) La compresión del nervio facial por la arteria cerebelosa superior es el hallazgo intraoperatorio más frecuente.
b) La sordera es una complicación más frecuente que la parálisis facial permanente.
c) Es más frecuente en hombres que en mujeres.
d) Típicamente los síntomas debutan en la musculatura peribucal y posteriormente ascienden cranealmente.

179. Respecto a la arteria trigeminal fetal señale la opción INCORRECTA:

a) Comunica la arteria carótida interna intracavernosa con la arteria basilar.
b) Representa la anastomosis primitiva persistente más frecuente tras la arteria comunicante posterior fetal.
c) Comunica la arteria carótida petrosa con la arteria basilar.
d) Representa un hallazgo angiográfico que hay que interpretar como variante de la normalidad.

180. Respecto a los puntos craneométricos utilizados para la planificación de un abordaje quirúrgico, señale la opción INCORRECTA:

a) El punto Rolándico superior se encuentra aproximadamente 4 cm. por detrás del punto que corresponde al 50% de la distancia entre nasion e inion.
b) El punto Rolándico superior es encuentra aproximadamente 5 cm. por detrás de la sutura coronal.
c) El stephanion corresponde al punto de intersección entre la sutura coronal y la línea temporal superior.
d) El asterion corresponde al punto de intersección entre la sutura lamboidea, la sutura occipitomastoidea y la sutura parietomastoidea.

181. En un paciente con un adenoma hipofisario productor de hormona del crecimiento (GH), ¿qué medicación se le debe administrar preoperatoriamente para disminuir el riesgo de complicaciones sistémicas y cardíacas?

a) Antagonistas de la somatostatina.
b) Análogos de la somatostatina.
c) Corticoides.
d) DDAVP.

182. En referencia a los meningiomas del foramen magno, señale la respuesta CORRECTA:

a) El 56% crece desde la porción lateral.
b) El 56% crece desde la porción posterior.
c) El 56% crecen desde la porción anterior.
d) El 65% crecen desde la porción posterior.

183. En los tumores del glomus yugular es cierto que:

a) El síndrome yugular es la forma de presentación más frecuente.
b) Los tumores del glomus yugular están muy vascularizados y reciben su aporte vascular principal a través de ramas de la carótida interna.
c) La relación mujer:hombre es 6:1.
d) El tratamiento con radioterapia para estos tumores ha resultado ser ineficaz.

184. ¿Cuál de las siguientes afirmaciones es FALSA en relación a la enfermedad de Cushing?

a) La causa más frecuente es la administración exógena de corticoides.
b) La utilización de ketoconazol puede ser efectiva para reducir los niveles elevados de cortisol.
c) El hipercortisolismo es debido a la producción endógena de ACTH por un adenoma hipofisario.
d) El tumor secretor de ACTH es basófilo.

185. Una de las siguientes afirmaciones es INCORRECTA:

a) El grado de resección según escala de Simpson tiene valor pronóstico en la evolución de los meningiomas.
b) El Sind. de Foster-Kennedy puede ser la forma de presentación clínica de los meningiomas del surco olfatorio.
c) La tasa de recidiva a los 5 años para meningiomas benignos con grado de resección Simpson I es del 13%.
d) Los meningiomas del surco olfatorio reciben su vascularización principal de ramas de la carótida interna.

186. ¿Cuál de las siguientes localizaciones es más frecuente para los meningiomas espinales?

a) Cervical (82%), Dorsal (15%).
b) Dorsal (82%), Lumbar (15%).
c) Dorsal (82%), Cervical (15%).
d) Lumbar (82%), Torácicos (15%).

187. ¿Qué porcentaje de pacientes sin signos iniciales de daño cerebral significativo sufren un deterioro posterior tras un TCE?

a) 10%.
b) 15%.
c) 20%.
d) 25%.

188. ¿Cuál de las siguientes condiciones NO se asocia a riesgo aumentado de epilepsia postaraumatica?

a) Hematoma parenquimatoso.
b) Alcoholismo.
c) Contusión cortical.
d) Hemorragia ventricular.

189. Monitorización de la PIC en niños/as. ¿Cuál es el límite superior para ser considerada normal?

a) 6-7.
b) 8-9.
c) 10-11.
d) 12-13.

190. ¿Cuál de los siguientes signos NO forma parte de la triada de Cushing?

a) Inestabilidad respiratoria.
b) Hipertensión arterial.

c) Arritmia cardíaca.
d) Bradicardia.

191. ¿El tratamiento para la hipertensión intracraneal debería iniciarse a partir de qué presión mantenida?

a) >20 mm Hg.
b) >21 mm Hg.
c) >22 mm Hg.
d) >23 mm Hg.

192. ¿Cuál de las siguientes medidas generales NO se considera para controlar la hipertension intracraneal?

a) El nicardipino es de elección en la hipotensión arterial si hay taquicardia.
b) Evitar la hiperventilación profiláctica.
c) Mantener el cabecero entre 30 y 45 grados.
d) Evitar la PaO2 menor de 60 mmHg.

193. ¿La causa más frecuente del síndrome de segundo impacto es?

a) Hematoma parenquimatoso.
b) Edema cerebral maligno.
c) Hematoma epidural.
d) Hemorragia subaracnoidea.

194. Respecto a la lesion axonal difusa NO es CORRECTO:

a) Es una lesión primaria en TCE con aceleración/deceleración rotacional.
b) Se caracteriza por focos hemorrágico con degeneración de la sustancia blanca.
c) Causa pérdida de conciencia prolongada sin lesiones ocupantes de espacio en las pruebas de imagen.
d) Afecta fundamentalmente al cíngulo e hipotálamo.

195. La hiperventilación por debajo de qué valores de PaCO2 NO se ha demostrado beneficiosa:

a) < 35.
b) < 30.
c) < 25.
d) < 20.

196. La fractura de clivus puede asociar lesión de pares craneales. ¿Cuál de los siguientes es el menos frecuentemente afectado?

a) IV.
b) V.
c) VI.
d) VII.

197. ¿A partir de qué volumen se considera quirúrgico un hematoma epidural independientemente del CGS?

a) 30 cm cúbicos.
b) 35 cm cúbicos.
c) 40 cm cúbicos.
d) 45 cm cúbicos.

198. En el maltrato infantil, ¿qué localización se asocia con más frecuencia cuando provoca un hematoma subdural?

a) Fosa posterior.
b) Tentorio.
c) Interhemisférico.
d) Occipital.

199. ¿Cuál de las siguientes NO se considera complicación tardía del TCE?

a) Epilepsia.
b) Hidrocefalia arreabsortiva.
c) Hipogonadismo hipogonadotrópico.
d) Enfermedad de Parkinson.

200. Traumatismo con lesión medular completa .¿Qué nivel sensitivo espera encontrar para pensar en lesión de T4?

a) Axila.
b) Pezones.
c) Apófisis xifoides.
d) Ombligo.

201. Sindrome de Brown Sequard post traumático. ¿Cuál es la causa más frecuente?

a) Trauma penetrante.
b) Mecanismo aceleración/deceleración brusca.
c) Hematoma epidural.
d) Contusión centromedular.

202. ¿Cuál es la subluxación atlantoaxial más frecuente en niños/as tras una caída?

a) Anterior.
b) Posterior.
c) Rotacional.
d) Lateral.

203. ¿Qué hallazgo clínico NO es típico de la fractura del atlas?

a) Afectación del nervio occipital mayor(C2).
b) Disfagia por inflamación prevertebral.
c) Afectación de pares craneales bajos.
d) Todos los ítems anteriores se pueden asociar.

204. ¿En qué tipo de fractura de Hangman se contraindica la tracción?

a) I.
b) IA.
c) II.
d) IIA.

205. En el daño medular postraumático sin anormalidad radiológica(Sciwora), ¿qué exploración NO está aconsejada realizar?

a) Arteriografia espinal.
b) RM.
c) TAC.
d) Rayos X en flexión extensión.

206. ¿Cuál de los siguientes NO es factor de riesgo para fractura vertebral osteoporótica?

a) Tabaco.
b) Fenitoína.
c) Exceso de grasa corporal.
d) Enfermedad de Cushing.

207. ¿En las fracturas sacras a partir de qué nivel es menos frecuente el déficit neurológico significativo?

a) S1.
b) S2.
c) S3.
d) S4.

208. La hiperreflexia autonómica tras lesión medular se produce a partir de ¿qué nivel lesional?

a) T 5.
b) T6.
c) T7.
d) T8.

209. ¿Cuál de los siguientes tumores sacrocoxigeos NO se asocia con coccidinia?

a) Tumor de células gigantes.
b) Quiste perineural.
c) Lipoma intraóseo.
d) Todos los anteriores se asocian.

210. Hernia discal L3 L4.¿Qué signo clínico de los siguientes NO es típico?

a) Debilidad del músculo tibial anterior.
b) Afectación del reflejo rotuliano.
c) Hipoestesia en maléolo medial.
d) Dolor cara anterior del muslo.

211. ¿Cuál es la clínica menos frecuente en el síndrome de cauda equina?

a) Incontinencia fecal.
b) Anestesia en silla de montar.
c) Urgencia miccional.
d) Disfunción sexual.

212. ¿Los procedimientos quirúrgicos intradiscales en qué nivel son más efectivos?

a) L2L3.
b) L3L4.
c) L4L5.
d) L5S1.

213. ¿Cuál es el músculo que más frecuentemente se presenta con paresia en la hernia discal lumbar lateral extrema?

a) Cuadriceps.
b) Psoas.
c) Tibial anterior.
d) Popliteo.

214. Respecto a la hernia discal torácica, ¿cuál de las siguientes afirmaciones NO es CORRECTA?

a) Representa entre el 0,25 %y 0;50 % de los casos.
b) Son más frecuentes por debajo de T8.
c) No se suelen calcificar.
d) El síntoma más frecuente es el dolor.

215. ¿Cuál de las siguientes complicaciones es la menos frecuente en el abordaje transtorácico de las hernias discales?

a) Fístula pleuropericárdica.
b) Daño vascular medular.
c) Empiema .
d) Atelectasia.

216. La hernia discal C4C5:

a) Supone un 19% de los casos de hernia discal cervical.
b) Afecta la raíz C4.
c) Se asocia a debilidad del deltoides.
d) El reflejo afectado es el braquirradial.

217. ¿Cuál de los siguientes abordajes se asocia con más frecuencia a parálisis del nervio recurrente?

a) C3 C4 abordaje dcho.
b) C4 C5 abordaje izdo.
c) C4 C5abordaje dcho.
d) C5 C6 abordaje dcho.

218. La apnea inducida del sueño como complicación del abordaje ANT de la hernia disco cervical ¿a qué nivel es más frecuente:

a) C2 C3.
b) C3 C4.
c) C4 C5.
d) C5 C6.

219. En la cirugía por vía posterior para el tratamiento de la mielopatía cervical, ¿cuál es la raíz que más frecuentemente se lesiona?

a) C3.
b) C4.
c) C5.
d) C6.

220. ¿Cuál de las siguientes condiciones NO se asocia a estenosis espinal degenerativa?

a) Acromegalia.
b) Enf. De Paget.
c) Espondilitis anquilosante.
d) Osteoporosis.

221. De los siguientes datos clínicos, ¿cuál es el menos frecuente en la claudicación neurógena lumbar?

a) Distribución del dolor en dermatomos.
b) Dolor frecuente al estar de pie.
c) El reposo mejora rápidamente la clínica.
d) La distancia a la que se inicia la claudicación varía día a día.

222. ¿A partir de qué angulación se considera la cirugía en la cifosis de Scheuermann?

a) 50-60%.
b) 60-70%.
c) 70-80%.
d) 80-90%.

223. En los casos de neumorraquis, ¿cuál es la clínica menos frecuente?

a) Dolor radicular.
b) Sd cauda equina.
c) Hipoestesia distal unilateral.
d) Hiperreflexia.

224. En la impresión basilar secundaria a artritis reumatoide, ¿cuál es el par craneal que menos frecuentemente se afecta?

a) V.
b) VII.
c) IX.
d) XII.

225. ¿En qué localización tumoral son típicos los cambios de personalidad?

a) Frontal.
b) Temporal.
c) Parietal.
d) Occipital.



226. ¿Cuál de los siguientes tumores es el que más se asocia a diseminación peritoneal tras colocar una valvula VP?

a) Glioblastoma.
b) Ependimoma.
c) Meduloblastoma.
d) Neuroblastoma.

227. ¿En qué rango de edad los tumores infratentoriales suponen el 74% de los tumores cerebrales?

a) 0-6 meses.
b) 6-12 meses.
c) 12-24 meses.
d) 2-16 años.

228. ¿Cuál es el tumor cerebral más frecuente en neonatos/as?

a) Teratoma.
b) Astrocitoma.
c) Ependimoma.
d) Meduloblastoma.

229. GFAP positiva es típica en:

a) Ependimoma.
b) Meningioma.
c) Paraganglioma.
d) Oligodendroglioma.

230. Tumor intramedular más frecuentemente asociado a la neurofibromatosis I:

a) Astrocitoma.
b) Ependimoma.
c) Glioma.
d) Oligodendroglioma.

231. Los tuber (nódulos subependimarios) típicos de la esclerosis tuberosa corresponden a:

a) Teratomas.
b) Tejido displasico.
c) Adenomas.
d) Hamartomas.

232. ¿Cuál de los siguientes hallazgos anatomo patológicos es típico del astrocitoma IV(glioblastoma)?

a) Anaplasia citológica.
b) Actividad mitótica elevada.
c) Hipercromasia nuclear.
d) Proliferación microvascular.

233. ¿A qué tumor se asocia más frecuentemente la gliomatosis cerebri?

a) Glioblastoma multiforme.
b) Astrocitoma anaplásico.
c) Xantoastrocitoma.
d) Oligodendroglioma.

234. ¿Cuál es la localización más frecuente del glioblastoma multiforme?

a) Temporal.
b) Parietal.
c) Frontal.
d) Occipital.

235. De los siguientes datos es típico del oligodendroglioma:

a) Localización parietal.
b) Rápido crecimiento.
c) Debut con crisis.
d) Más frecuente en mujeres.

236. El astrocitoma pilocítico de cerebelo:

a) Es típico en la primera década de la vida.
b) A menudo es quístico.
c) Representa el 5% de los tumores pediátricos de fosa posterior.
d) La hidrocefalia es poco frecuente.

237. El glioma hipotalámico:

a) Es un tumor más frecuente en personas adultas.
b) La AP se corresponde con un astrocitoma anaplásico.
c) Es una de las causas de diabetes insípida con hipernatremia.
d) Se asocia a obesidad.

238. El glioma tectal suele debutar con:

a) Sd de Parinaud.
b) Diplopía.
c) Ataxia.
d) Hidrocefalia.

239. Indique la opción correcta con respecto al ependimoma intracraneal:

a) Asocia peor pronóstico en personas adultas.
b) La localización más frecuente es el atrio ventricular.
c) Los pares craneales que más se afectan son el VI y el VII.
d) Son muy radiosensibles y es el tratamiento de elección tras el diagnóstico por biopsia.

240. ¿Cuál es el tumor cerebral maligno más frecuente en la infancia?

a) Glioma.
b) Meduloblastoma.
c) Ependimoma.
d) Tumor neuroectodérmico primitivo.

241. Es típico de los tumores de la región pineal:

a) Que son más frecuentes en la edad adulta.
b) Qué cuando afectan a un niño la AP más frecuente es astrocitoma.
c) Su amplia variedad diagnóstica desde el punto de vista anatomo patológico.
d) Que no suelen asociarse con diseminación a través del LCR.

242. El marcador caracteristico en LCR del coriocarcinoma pineal es:

a) AFP.
b) PLAPc.
c) Beta-hCG.
d) No se asocia a un marcador característico.

243. En relación a la radionecrosis y los efectos de la radioterapia sobre el cerebro, es cierto que:

a) Puede aparecer a los dos meses de la RT.
b) Las células más vulnerables son las células endoteliales y las oligodendrogliales.
c) La espectroscopia no es útil en el diagnóstico diferencial.
d) El cerebro tolera 150Gy/día ,5 días a la semana durante 8 semanas.

244. Con respecto a los tumores espinales, se puede afirmar que:

a) Suponen un 35% de los tumores del SNC.
b) En el caso de los astrocitomas la relación craneal espinal es 4:1.
c) El orden de frecuencia descendente es extradural,intradural extramedular,intramedular.
d) Las metástasis suelen ser intradurales.

245. ¿Qué secuencia de RM es especialmente útil para identificar lesiones periventriculares de esclerosis múltiple al suprimir la señal del LCR?

a) T1 con gadolinio.
b) GRE-T2*.
c) FLAIR.
d) Difusión.

246. La lesión del núcleo subtalámico origina el siguiente trastorno del movimiento:

a) Mioclonía.
b) Corea.
c) Hemibalismo.
d) Distonía.

247. ¿Qué síntoma mejora menos tras la estimulación cerebral profunda en la enfermedad de Parkinson?

a) Temblor.
b) Rigidez.
c) Equilibrio.
d) Discinesia.

248. En las hernias discales cervicales NO es cierto que:

a) El 69% se presentan a nivel C6C7.
b) El test de Bowstring valora la radiculopatía cervical.
c) La Debilidad extensión muñeca y dedos en unión metacarpo falángica supone afectación C7.
d) La mayoría de las radiculopatías agudas por hernia cervical mejoran sin cirugía.

249. De las siguientes afirmaciones sobre la hernia discal lumbar, una es FALSA:

a) El signo de Westphal puede encontrarse en hernias L3L4.
b) El signo de Faber evalúa la radiculopatía lumbar.
c) El sd. de cauda equina no se asocia a incontinencia fecal.
d) Las hernias L3L4 suponen entre el 3 % y el 10 % de las hernias lumbares.

250. ¿Cuál es el síndrome de lesión medular incompleta que asocia peor pronóstico de recuperación y pérdida de sensibilidad disociada?

a) Síndrome centromedular.
b) Síndrome espinal anterior.
c) Síndrome de Brown Sequard.
d) Síndrome espinal posterior.

251. Target talámico más efectivo para controlar el temblor en la enfermedad de Parkinson:

a) Núcleo mediano.
b) Núcleo ventral intermedio.
c) Núcleo accumbens.
d) Núcleo anterior.

252. La talamotomía bilateral está contraindicada por la posible aparición de uno de los siguientes síntomas:

a) Hemiparesia y hemianopsia homónima.
b) Hemiparesia y disfunción vesical.
c) Disartria y alteraciones cognitivas.
d) Tetraparesia y disfunción respiratoria.

253. Si en la estimulación cerebral profunda del subtálamo aparecen sudoración y sofocos, ¿en qué sentido respecto al objetivo se ha desviado el electrodo?

a) Anterior.
b) Posterior.
c) Medial.
d) Lateral.

254. ¿Cuál es la complicación más frecuente de la mesencefalotomía estereotáxica?

a) Hemorragia.
b) Oftalmoplejía.
c) Hemiparesia.
d) Ataxia.

255. ¿Qué procedimiento es el más adecuado para el tratamiento de dolor intratable en extremidad superior secundario a cáncer?

a) Estimulación medula espinal.
b) Rizotomía raíz dorsal selectiva.
c) Comisurotomía.
d) Cordotomía C4C5.

256. ¿Cuál es el tratamiento quirúrgico indicado en el tratamiento del dolor visceral pélvico secundario a cáncer?

a) Estimulación médula espinal.
b) Rizotomía dorsal selectiva.
c) Comisurotomía.
d) Neurólisis plexo hipogástrico superior.

257. ¿Cuál de los siguientes se considera el mejor factor predictivo después de una lesión cerebral traumática?

a) Edad.
b) Duración amnesia postraumática.
c) CGS.
d) Biomarcador S-100.

258. Medicación utilizada en la espasticidad con mayor riesgo hepatotóxico:

a) Baclofeno.
b) Dantrolene.
c) Clonidina.
d) Gabapentina.

259. Varón, 19 años, fractura de Chance tras trauma raquídeo, refiere debilidad en piernas con fuerza conservada en brazos. Pérdida de fuerza en piernas grado 4-/5, conservada sensibilidad piernas y perineo. ¿Qué grado le corresponde en la escala de lesiones medulares ASIA?

a) B.
b) C.
c) D.
d) E.

260. Déficit neurológico más común tras callosotomía en el tratamiento de la epilepsia:

a) Síndrome de desconexión.
b) Déficit de memoria.
c) Alteraciones visuales.
d) Alteración del lenguaje.

261. Causa más frecuente de epilepsia catastrófica:

a) Quiste porencefálico.
b) Síndrome de Sturge-weber.
c) Síndrome de Dravet.
d) Displasia cortical difusa.

262. En la cirugía de la epilepsia el procedimiento de desconexión más utilizado es:

a) Lobectomía.
b) Topectomía.
c) Hemisferiotomía (Desconexión hemisférica).
d) Estimulación talámica anterior.

263. Los cordomas:

a) Su localización más frecuente es el sacro.
b) Más frecuente en mujeres con una proporción 2:1.
c) Tumores de crecimiento rápido.
d) El síntoma más frecuente del cordoma de clivus es la inestabilidad.

264. Las secuencias eco gradiente de RM son muy útiles para evaluar la siguiente patología:

a) Isquemia aguda.
b) Lesión de la mielina.
c) Material hemático (productos derivados de la sangre).
d) Procesos infecciosos.

265. ¿Cuál de las siguientes afirmaciones respecto a la conmoción cerebral (Conccusion) es FALSA?

a) Puede ocurrir sin contusión craneal.
b) Consiste en una afectación funcional cerebral sin anormalidad en las pruebas de imagen.
c) Se acompaña de pérdida de conocimiento.
d) Es un diagnóstico esencialmente clínico.

266. ¿Cuál de los siguientes factores NO está asociado a un riesgo aumentado de infección tras la colocación de un sensor de PIC?

a) Hemorragia subaracnoidea.
b) Fractura craneal abierta.
c) Neumonía concomitante.
d) Uso de corticoides.

267. ¿Cuál de las siguientes fracturas de base de cráneo está más asociada a aneurismas post traumáticos?

a) Esfenoides.
b) Clivus.
c) Fractura longitudinal de hueso temporal.
d) Fractura transversal de hueso temporal.

268. Se encuentra usted frente a una persona paciente con un hematoma epidural causado por un TCE. De entre las siguientes opciones descarte la FALSA:

a) Si el hematoma es pequeño, la persona paciente se encuentra en GCS=15 y sin focalidad neurológica no requiere tratamiento quirúrgico.
b) Como estos hematomas se asocian a rotura de la arteria meníngea media causada por el traumatismo se requiere embolización de la misma para evitar el resangrado.
c) Si el hematoma es mediano, la persona paciente ingresa en GCS=15, pero disminuye su nivel de conciencia bruscamente y aparece focalidad neurológica requiere tratamiento quirúrgico urgente.
d) Si el hematoma es grande y la persona paciente ingresa en GCS=8 se requiere tratamiento quirúrgico urgente.

269. Lesión medular completa post traumática a nivel de C4. ¿Qué nivel sensitivo NO espera encontrar en la exploración neurológica?

a) Inión.
b) Dedos meñique y anular.
c) Articulación acromioclavicular.
d) Fosa antecubital.

270. La hiperreflexia autonómica:

a) No ocurre en lesiones medulares con nivel inferior a T3.
b) Uno de los desencadenantes más frecuentes es la distensión vesical.
c) Se acompaña de miosis.
d) La fenoxibenzamina es muy útil durante la crisis aguda.

271. Hernia discal lumbar que cursa de forma aguda con un pie caído. ¿Qué nivel es el más probable como causa del mismo?

a) L2-L3.
b) L3-L4.
c) L4-L5.
d) L5-S1.

272. ¿Cuál de los siguientes hallazgos orienta hacia una mielopatía cervical en lugar de a una esclerosis lateral amiotrófica?

a) Limitación del movimiento del cuello.
b) Debilidad con atrofia en las manos.
c) Hiperreflexia difusa.
d) Fasciculaciones visibles en la lengua.

273. De las siguientes ¿cuál es la localización más frecuente del glioblastoma?

a) Frontal.
b) Temporal.
c) Parietal.
d) Occipital.

274. Sobre el astrocitoma pilocítico de cerebelo indique la respuesta FALSA:

a) No suele ser quístico.
b) Suele presentarse en la primera década de la vida y en la adolescencia.
c) Se produce por una alteración de la vía MAPK.
d) Según la clasificación de la OMS se clasifica dentro del grado I.

275. Respecto a los ependimomas intracraneales, ¿cuál de las siguientes afirmaciones es FALSA?

a) En la forma clásica se suelen observar seudo rosetas perivasculares, pero no verdaderas rosetas.
b) Entre los supratentoriales se describen los siguientes subtipos ZFTA (RELA) y YAP1
c) Entre los infratentoriales se describen los siguientes subtipos PFA y PFB.
d) Según la clasificación de la OMS se clasifican dentro del grado I (no nos referimos a subependimomas ni a ependimoma mixopapilar).

276. ¿Cuál de las siguientes afirmaciones respecto a los oligodendrogliomas es FALSA?

a) Suele presentarse con crisis epilépticas.
b) Tiene predilección por los lóbulos frontales.
c) Clásicamente se diagnosticaban cuando aparecían las típicas células en “huevo frito”.
d) Se observan calcificaciones en el TAC en el 50 % de los casos.

277. ¿Cuál de estas anomalías es necesaria para clasificar una malformación de Chiari como tipo 3?

a) Siringomielia cervical.
b) Encefalocele occipital.
c) Mielomeningocele lumbar.
d) Agenesia de vermis cerebeloso.

278. En relación con la hidrocefalia normotensiva de la persona adulta una de las siguientes es FALSA:

a) El síntoma que más mejora tras derivación VP es el trastorno de la marcha.
b) El tap test tiene alta sensibilidad (>90 %) y alto valor predictivo positivo (>90 %).
c) Las que tienen causa secundaria suponen entre el 40-60 %.
d) El trastorno de la marcha se presenta como síntoma único en el 20 % de los casos.

279. En relación con las infecciones de las derivaciones de líquido cefalorraquídeo, señale la respuesta INCORRECTA:

a) En neonatos/as los gérmenes más frecuentemente implicados son Escherichia coli y Strepto-coccus hemolyticus
b) La mayor parte de las infecciones micóticas de los sistemas de derivación ventricular, son por Candida, y son más frecuentes en los/as niños/as de menos de un año de edad.
c) En las infecciones tardías (6 meses después del procedimiento) el germen más frecuentemente implicado es el Sthaphylococcus epidermidis.
d) En las infecciones iniciales el germen más frecuente es el Sthaphylococcus aureus.

280. Las trombosis venosas cerebrales ocurren con mayor frecuencia en:

a) Hombres de 20 a 40 años.
b) Hombres de 40 a 60 años.
c) Mujeres de 20 a 40 años.
d) Mujeres de 40 a 60 años.

281. Un paciente varón de 24 años presenta un cuadro de coma súbito, sin antecedente traumático y en la TAC se aprecia una hemorragia cerebral intraparenquimatosa (HCI) lobar temporoparietal derecha. ¿Cuál de las siguientes es la etiología menos probable?

a) HCI por rotura de malformación arteriovenosa (MAV).
b) HCI por rotura de aneurisma.
c) HCI por consumo de tóxicos.
d) HCI por angiopatía amiloidea.

282. Una de estas medidas NO está indicada en el tratamiento de la HSA aneurismática:

a) Hemodilución.
b) Normotensión.
c) Hipovolemia.
d) Hipertensión.

283. ¿Qué déficit campimétrico es más frecuente si se tiene un aneurisma de arteria oftálmica derecha?

a) Cuadrantanopsia inferior nasal derecha.
b) Cuadrantanopsia superior temporal derecha.
c) Hemianopsia temporal derecha.
d) Escotoma central.

284. Durante el estudio de una persona paciente con endocarditis bacteriana subaguda se identifican dos pequeños aneurismas en ramas distales de la arteria cerebral media izquierda. La persona paciente no presenta focalidad neurológica ni sangrado cerebral. ¿Cuál será el tratamiento de elección?

a) Coiling endovascular.
b) Clipaje quirúrgico.
c) Antibioterapia y seguimiento radiológico.
d) Observación.

285. La clasificación más usada para considerar el riesgo asociado al tratamiento quirúrgico de las MAV es:

a) Hunt y Hess.
b) Fisher.
c) Spetzler y Martin.
d) PHASES.

286. Respecto a las fistulas carótido cavernosas señale la INCORRECTA:

a) El tratamiento de elección es el quirúrgico.
b) Los síntomas típicos son quemosis conjuntival, exoftalmos y soplo auscultado en el globo ocular.
c) En las de alto flujo la etiología más frecuente es la traumática.
d) En las de bajo flujo se puede producir una trombosis espontánea de la fístula.

287. Una paciente de 34 años ha sido diagnosticada en un estudio por cefaleas de un cavernoma de unos 20 mm a nivel de ganglios basales. Según la historia natural de los cavernomas, indíquenos la afirmación CORRECTA:

a) El riesgo anual de presentar una primera hemorragia es de un 8 %.
b) Hacer ejercicio y actividad física aumenta el riesgo hemorragia.
c) Un factor de riesgo de sangrado es la localización en zonas como tálamo y ganglios basales.
d) Tras una primera hemorragia el riesgo de hemorragias posteriores disminuye.

288. ¿Cuál de las siguientes malformaciones arteriovenosas espinales se considera típicamente como de bajo flujo sanguíneo?

a) Dural.
b) Juvenil.
c) Extramedular-intramedular.
d) Glomus.

289. El ganglioglioma es un tumor catalogado como de tipo glioneuronal en la clasificación de tumores del sistema nervioso central de la OMS. Indica cuál de estas afirmaciones es FALSA:

a) Los gangliogliomas están formados por células maduras de naturaleza neuronal y glial que muestran un mayor tamaño y potencialidad de crecimiento que el que es propio de los hamartomas.
b) Según la mayoría de las series, se localizan preferentemente en el lóbulo occipital, seguido del lóbulo temporal.
c) Cuando se estudian con RM suelen mostrar captación de contraste paramagnético en el 40-50 % de los casos, aproximadamente.
d) La mayor o menor agresividad biológica estará condicionada por las características histológicas del componente glial.

290. Sobre el linfoma primario del sistema nervioso central, indica cuál de estas afirmaciones es VERDADERA:

a) Es una forma extranodal de linfoma no Hodgkin que se origina en el cerebro, los ojos, las leptomeninges o la médula espinal con evidencia de linfoma en otra localización en el momento del diagnóstico.
b) Aproximadamente el 98 % son linfomas B, usualmente linfomas difusos de células grandes y solamente el 2 % son de células T.
c) Cuando se presentan formando lesiones intracraneales, el 85 % son infratentoriales.
d) El diagnóstico definitivo se obtiene mediante la biopsia cerebral, estando indicado el tratamiento preoperatorio con corticoides.

291. Las metástasis cerebrales son 10 veces más frecuentes que los gliomas malignos. Estudios autópsicos revelan que las metástasis en el sistema nervioso central ocurren en el 25 % de las personas pacientes que fallecen por cáncer. ¿Cuál es el origen más frecuente de las metástasis cerebrales?

a) Melanoma.
b) Mama.
c) Pulmón.
d) Gastrointestinal.

292. Los osteomas osteoides son tumores óseos pequeños, benignos y con escaso potencial de crecimiento (autolimitados). Entre el 10 y el 25 % de los osteomas osteoides aparecen en el raquis. ¿Dónde radica la diferencia principal entre el osteoma osteoide y el osteoblastoma raquídeo?

a) En el tamaño.
b) En la localización.
c) En la distribución por sexos.
d) En la edad de presentación.

293. La neoplasia raquídea más frecuentemente diagnosticada en la neurofibromatosis tipo 2 es:

a) El meningioma.
b) El neurofibroma.
c) El neurinoma.
d) El glioma intramedular.

294. ¿Qué biomarcador podemos considerar de utilidad para la identificación de pacientes con meningioma de alto riesgo de recurrencia temprana?

a) La deleción heterocigota de CDKN2A/B.
b) El estado de mutación en el promotor de TERT.
c) La metilación del promotor MGMT.
d) Alteraciones en BRAF.

295. Con respecto al tratamiento quirúrgico de los meningiomas, indica cuál de esas afirmaciones es FALSA:

a) Muchos de los meningiomas de la convexidad cerebelosa lateral de pequeño o mediano tamaño pueden ser abordados a través de una craniectomía retrosigmoidea ampliada.
b) Los meningiomas de mediano tamaño localizados en el tubérculo selar pueden ser abordados por vía transesfenoidal endoscópica.
c) Comparando los abordajes subfrontal, pterional, supraorbitario lateral e interhemisférico para el tratamiento de los meningiomas del surco olfatorio, el subfrontal es el que menos morbilidad postquirúrgica genera.
d) Las tasas de morbilidad han mejorado en el tratamiento de los meningiomas petroclivales, pero todavía siguen siendo significativas. La complicación más común es el desarrollo de parálisis de pares craneales.

296. Los cordomas son tumores infrecuentes, cuyo origen se considera que radica en restos de la notocorda embrionaria. ¿Cuál es su localización más frecuente?

a) La región cervical alta.
b) A nivel sacrococcígeo.
c) La región del clivus.
d) La región cervical baja.

297. Respecto al tratamiento de la silla turca vacía primaria, señala la respuesta CORRECTA:

a) La presencia de signos/síntomas de hipertensión intracraneal grave es indicación de cirugía.
b) En ningún caso se ha descrito la necesidad de tratamiento de la diabetes insípida.
c) La mayoría de las personas pacientes precisa tratamiento farmacológico.
d) La hiperprolactinemia responde mal al tratamiento con agonistas dopaminérgicos, por lo que precisa de dosis muy elevadas.

298. Los pineocitomas representan aproximadamente el 40 % de los tumores que se originan en células del parénquima pineal. Indica cuál de las siguientes afirmaciones acerca de los pineocitomas es FALSA:

a) Pueden darse en cualquier edad de la vida, al contrario de lo que ocurre en los tumores germinales.
b) Los auténticos pineocitomas son respondedores a la radioterapia.
c) En su estudio radiológico (radiología simple y TAC o RM) pueden apreciarse calcificaciones y quistes.
d) No muestran predominio por uno u otro sexo.

299. Respecto a los meningiomas son ciertas las siguientes afirmaciones, EXCEPTO:

a) Los meningiomas son tumores benignos; históricamente, aproximadamente el 90 % son de grado I, el 9 % de grado II y el 1 % de grado III, aunque se ha observado un aumento en la incidencia de tumores de grado II y III.
b) Los meningiomas inducidos por radiación son poco agresivos, poco frecuentemente múltiples, con baja tasa de recurrencia, si bien requieren un seguimiento de por vida.
c) La extensión de la resección quirúrgica es el factor más crítico para prevenir recidivas. La resección de grado I de Simpson (tumor, duramadre afectada y hueso) se asocia con la tasa más baja de recurrencia y debe ser el objetivo del tratamiento.
d) Los índices proliferativos, los receptores de progesterona (PR) y los estudios genéticos son importantes indicadores pronósticos.

300. Los meningiomas se clasifican en varios grados. De las siguientes variantes, ¿cuál de ellas es de grado II?

a) Meningioma meningotelial.
b) Meningioma transicional.
c) Meningioma atípico.
d) Meningioma anaplásico.

301. Respecto a la vascularización de los meningiomas, son ciertas las siguientes afirmaciones, EXCEPTO:

a) El meningioma recibe irrigación del aporte arterial meníngeo normal correspondiente a las meninges del sitio tumoral.
b) Se observa un “blush” vascular homogéneo prolongado que comienza en la fase arterial tardía y continúa hasta la fase venosa tardía; este fenómeno, conocido como “blush de la suegra” (mother-in-law blush), aparece temprano y desaparece tarde.
c) Tras la penetración tumoral, los vasos nutricios principales se ramifican con un patrón en rayos de sol o radial.
d) Es frecuente observar un drenaje venoso muy rápido.

302. Los tumores que afectan al nervio periférico se clasifican en dos grupos: tumores de la vaina neural y tumores no derivados de la vaina neural. Indique cuál es NO derivado de la vaina neural:

a) Ganglioneuroma.
b) Schwannoma.
c) Neurofibroma.
d) Tumor maligno de la vaina de los nervios periféricos.

303. Los schwannomas y los neurofibromas pueden aparecer en el contexto de las siguientes enfermedades, EXCEPTO:

a) Neurofibromatosis tipo 1 (NF1).
b) Neurofibromatosis tipo 2 (NF2).
c) Schwannomatosis.
d) Meningiomatosis no asociada a NF2.

304. Respecto a los tumores malignos de la vaina nerviosa, indique cuál es la FALSA:

a) El riesgo acumulado a lo largo de la vida de desarrollar estos tumores en pacientes con NF1 es del 50% al 60%.
b) El pilar fundamental del tratamiento de estos tumores es la resección quirúrgica, con el objetivo de lograr una extirpación completa con márgenes negativos (libres).
c) La radioterapia es un complemento importante de la cirugía.
d) La reconstrucción nerviosa mediante injertos no debe realizarse, ya que la radioterapia adyuvante dificulta la regeneración nerviosa.

305. Sobre los quistes epidermoides, indique la respuesta CORRECTA:

a) Los quistes epidermoides representan patologías no neoplásicas dentro de un espectro de malformaciones disráficas, que en su mayoría son consecuencia de un fallo en la embriogénesis y presentan una cinética de crecimiento lineal.
b) El origen de estas malformaciones se debe al endodermo atrapado.
c) La radioterapia es la opción cuando el quiste epidermoide no puede operarse o cuando la resección quirúrgica no es completa.
d) La rotura del quiste puede producir meningitis bacterianas.

306. Sobre los quistes neurentéricos, indique la respuesta INCORRECTA:

a) Los quistes neurentéricos son malformaciones congénitas benignas de origen endodérmico, que se producen entre los días 16 y 17 del desarrollo embrionario.
b) Las células endodérmicas quedan atrapadas en la notocorda cuando esta no logra separarse del intestino primitivo, dando lugar a una comunicación embrionaria persistente que se convierte en una fístula o quiste neurentérico.
c) Estos quistes aparecen con mayor frecuencia en el compartimento supratentorial, seguidos de la región ventral de la unión cervicomedular y, con menor frecuencia, en el ángulo pontocerebeloso. Rara vez aparecen en la columna vertebral, donde suelen localizarse en posición ventral y extramedular.

d) Debido a su localización y rareza, el tratamiento quirúrgico de estos quistes puede ser muy complejo; se han descrito menos de 100 casos en la literatura médica.

307. Respecto a la histología/características de los quistes dermoides, indique la respuesta CORRECTA:

a) Los quistes dermoides presentan una cinética de crecimiento exponencial y se expanden mediante secreción glandular y descamación.
b) La ruptura de los quistes dermoides es menos frecuente que la de los epidermoides.
c) Los quistes dermoides en RM cerebral demuestran una restricción significativa de la difusión, evidenciada por una señal hiperintensa en las secuencias DWI lo que les distingue de los quistes aracnoideos y los quistes dermoides.
d) Durante la cirugía, el contenido del quiste dermoide puede presentar un olor característico desagradable y un aspecto amarillento debido a la secreción de las glándulas sebáceas y al epitelio descamado.

308. Todos estos son tumores embrionarios del sistema nervioso central (SNC), EXCEPTO:

a) Meduloblastoma.
b) Ganglioglioma.
c) Tumor teratoide/rabdoide atípico.
d) Meduloepitelioma.

309. Indique cuál de las siguientes frases NO define a los tumores embrionarios con rosetas multilaminares (ETMR):

a) Bajo este epígrafe se incluyen algunos de los anteriormente denominados tumores neuroectodérmicos primitivos (PNET).
b) Aparecen en niños/as.
c) Desde el punto de vista del diagnóstico anatomo-patológico se definen por presentar alteraciones o amplificación del locus C19MC (19q13.42), independientemente de la histología.
d) El curso clínico del EMRT es poco agresivo, con una supervivencia esperada de más de 5 años.

310. El meduloblastoma es el tumor cerebral maligno más frecuente en la infancia y se origina exclusivamente en la fosa posterior. ¿Qué otra característica le define?

a) Está compuesto por al menos cuatro subgrupos moleculares: WNT, SHH, Grupo 3 y Grupo 4.
b) Clínicamente, suelen debutar con crisis epilépticas y alteraciones focales. Raramente se llegan a observar síntomas de hipertensión intracraneal.
c) El objetivo del tratamiento quirúrgico es la obtención de muestras para biopsia y la resección completa del tumor, pues mejora el pronóstico y la supervivencia.
d) El tratamiento complementario depende del subgrupo molecular y no suele ser preciso realizar una irradiación cráneo-espinal.

311. ¿Cuál de los siguientes tumores NO es característico de la región pineal?

a) Tumores de células germinales.
b) Pinealocitoma.
c) Pituicitoma.
d) Tumores de células gliales.

312. El tratamiento quirúrgico de los tumores de la región pineal requiere alguno de estos abordajes. Indique cuál NO es útil:

a) Abordaje infratentorial supracerebeloso.
b) Abordaje supraorbitario lateral.
c) Abordaje interhemisférico transcalloso.
d) Abordaje occipital transtentorial.

313. En cuanto a la sintomatología que aparece en las personas pacientes con tumores de la región pineal, son típicos todos los anteriores, EXCEPTO:

a) Síntomas de HTIC (hipertensión intracraneal) por hidrocefalia obstructiva.
b) Síntomas por compresión directa del tronco del encéfalo y/o cerebelo.
c) Alteraciones endocrinológicas.
d) Todas las respuestas son correctas.

314. Existen varios tipos de tumores/lesiones expansivas que aparecen en el ángulo ponto-cerebeloso. De entre ellos indique el menos frecuente:

a) Granuloma de colesterol.
b) Schwannoma vestibular.
c) Meningioma del ángulo ponto-cerebeloso.
d) Quistes dermoides/epidermoides.

315. De entre los siguientes síntomas que producen los Schwannomas vestibulares, indique cuál es el más frecuente:

a) Tinnitus.
b) Pérdida de audición.
c) Desequilibrio/inestabilidad.
d) Alteraciones del nervio facial.

316. Algunos Schwannomas vestibulares requieren tratamiento quirúrgico. Dependiendo de la situación auditiva, el tamaño tumoral, las características radiológicas y la preferencia del cirujano se pueden realizar diferentes abordajes. Indique cuál NO es útil.

a) Abordaje retrosigmoideo.
b) Abordaje a través de la fosa media.
c) Abordaje endoscópico transesfenoidal transclival.

d) Abordaje translaberítico.

317. Los hemangioblastomas son tumores vasculares del sistema nervioso central (SNC). ¿De entre las siguientes afirmaciones indique cuál es la FALSA?

a) El hemangioblastoma progresa de manera lineal.
b) Aparecen en el cerebelo, tronco del encéfalo o médula espinal.
c) El papel de la radioterapia y la quimioterapia no ha sido definido.
d) La resección completa del tumor previene la recurrencia y da lugar a la resolución de los quistes peritumorales asociados.

318. ¿Cuál de las siguientes afirmaciones respecto a los hemangioblastomas del SNC es FALSA?

a) El desarrollo de un quiste peritumoral sigue una secuencia definida que se inicia por un aumento de la permeabilidad vascular del hemangioblastoma. El siguiente paso es la extravasación de un ultrafiltrado de plasma hacia los espacios intersticiales del tumor, y la elevada presión intersticial tumoral impulsa posteriormente este líquido hacia el parénquima circundante del sistema nervioso central.
b) En estudios de la historia natural de pacientes con enfermedad de Von Hippel Lindau (VHL) se ha visto que el desarrollo de nuevos hemangioblastomas del SNC aumentó con la edad.
c) Aunque los hemangioblastomas pueden progresar durante el embarazo, lo hacen a una tasa similar a mujeres no embarazadas.
d) Debido a que la mayoría de las personas pacientes con VHL presentan múltiples hemangioblastomas del SNC y a que la velocidad de crecimiento de estos tumores es impredecible, el tratamiento de los tumores individuales generalmente se pospone hasta que se vuelven sintomáticos. La progresión radiológica por sí sola no constituye una indicación de tratamiento.

319. En los hemangioblastomas del sistema nervioso central, ¿cuál de las siguientes afirmaciones es CORRECTA en relación con los quistes peritumorales?

a) La mayoría de los hemangioblastomas sintomáticos no se asocian a quistes peritumorales.
b) El quiste peritumoral suele ser más pequeño que el tumor sólido asociado.
c) La clínica neurológica se debe principalmente al efecto de masa que producen la unión de los volúmenes del tumor y el quiste.
d) El tratamiento requiere siempre la resección de la pared del quiste.

320. En cuanto a los tumores del mesencéfalo superior, como los gliomas tectales, podemos afirmar todas las siguientes, EXCEPTO:

a) La mayoría suelen asociarse a hidrocefalia obstructiva.
b) Cuando se asocian a hidrocefalia la ventriculostomía endoscópica del tercer ventrículo o la derivación ventriculoperitoneal constituyen la primera línea de tratamiento.
c) Estos tumores no requieren tratamiento adyuvante ni resección.

d) Cuando el volumen tumoral es superior a 5 cm^3, se observa la necesidad de tratamiento adyuvante y un peor pronóstico.

321. Si tenemos en cuenta los gliomas focales de tronco, ¿cuál de las siguientes afirmaciones es CORRECTA?

a) La mayoría son astrocitomas de bajo grado con crecimiento lento y pronóstico favorable.
b) La mayoría presentan bordes mal definidos y edema vasogénico intenso en RM.
c) Son tumores altamente infiltrativos con elevada actividad mitótica y mal pronóstico.
d) La radioterapia es el tratamiento de primera línea en todos los casos.

322. Los Gliomas difusos intrínsecos pontinos (DIPG) son tumores que aparecen frecuentemente en niños/as. Presentan características que los definen. ¿Cuál de ellas es FALSA?

a) Los pacientes con DIPG presentan síntomas de corta evolución debido a su naturaleza agresiva.
b) La hidrocefalia es frecuente (>60%) y aparece en fases precoces.
c) Históricamente se diagnosticaban por la clínica y los hallazgos radiológicos. Cada vez se tiende más a realizar biopsias para obtener tejido para análisis molecular y genético, desarrollar terapias dirigidas y favorecer ensayos clínicos.
d) La radioterapia es el único tratamiento con beneficio demostrado, aunque limitado. La supervivencia global es en torno a 11 meses.

323. Los tumores hipofisarios son el tercer tipo tumoral cerebral primario más frecuente. Los objetivos generales de la cirugía hipofisaria son varios. Indique de las siguientes afirmaciones cuál es INCORRECTA:

a) Aliviar el efecto de masa, especialmente en caso de compromiso visual o hidrocefalia obstructiva.
b) Normalizar la hipersecreción hormonal, en caso de tumores productores.
c) Resecar la hipófisis completamente y sustituir los déficits hormonales con tratamiento hormonal sustitutorio.
d) Obtener un diagnóstico histopatológico y tejido para investigación.

324. La apoplejía hipofisaria es un cuadro brusco, aunque en la práctica médica el término se utiliza también como sinónimo de hemorragia dentro de una lesión hipofisaria; el término más preciso sería apoplejía del tumor hipofisario. De las siguientes afirmaciones indique cuál es la FALSA:

a) El síndrome clínico incluye cefalea, náuseas, disminución de la agudeza visual, defectos campimétricos, oftalmoparesia y alteración del estado mental.
b) En el momento del episodio, la mayoría de las personas pacientes desconocen que presentan un adenoma hipofisario, ya que la apoplejía suele ser su primera manifestación.
c) Sin tratamiento oportuno, las personas pacientes pueden fallecer por hipopituitarismo grave potencialmente mortal.

d) La destrucción glandular produce hipopituitarismo variable. La neurohipófisis generalmente se lesiona también, por lo que la diabetes insípida es la norma.

325. En relación con el carcinoma hipofisario, ¿cuál de las siguientes afirmaciones es CORRECTA?

a) Se define por la presencia de metástasis craneoespinales o sistémicas demostradas.
b) El diagnóstico se basa principalmente en criterios histológicos de malignidad como pleomorfismo y alta actividad mitótica.
c) La mayoría de los carcinomas hipofisarios son no funcionantes.
d) El tratamiento estándar logra controlar el tumor primario en la mayoría de los casos.

326. Los tumores ventriculares son raros y representan aproximadamente el 1,6% de los tumores intracraneales. Indique cuál de las siguientes afirmaciones es FALSA:

a) Se clasifican en primarios, originados en estructuras del ventrículo o dentro de él, o secundarios, procedentes de regiones paraventriculares.
b) Los síntomas de presentación suelen ser insidiosos y se deben a invasión local del tumor en tejido funcional, aumento de la presión intracraneal por el efecto de masa e hidrocefalia (más frecuentemente comunicante que obstructiva).
c) Los estudios diagnósticos preoperatorios son clave para planificar el tratamiento, ya que algunos tumores pueden tratarse de forma no invasiva.
d) Si se opta por cirugía, el estudio vascular es especialmente importante para elegir el abordaje adecuado.

327. Respecto a la cirugía de los tumores intraventriculares indique la respuesta INCORRECTA:

a) Es imprescindible un conocimiento detallado de la anatomía superficial y profunda para crear trayectos quirúrgicos seguros que eviten áreas elocuentes y redes funcionales.
b) La retracción dinámica reduce significativamente el riesgo de isquemia cortical o infarto venoso.
c) Los/as cirujanos/as, dominando un único abordaje quirúrgico, son capaces de resecar cualquier tumor intraventricular, independientemente de su anatomía y patología.
d) La planificación preoperatoria eficaz aprovecha la gravedad y el acceso precoz a cisternas o ventrículos para permitir la relajación cerebral.

328. Para el tratamiento de los tumores intraventriculares, el personal cirujano debe dominar varios de ellos y ser versátil para adaptarse a la patología y la anatomía donde asienta el tumor. De los siguientes abordajes indique ¿cuál NO tiene papel en la cirugía de estos tumores?

a) Endoscópico transnasal transesfenoidal transtuberculum/transplanum.
b) Interhemisférico transcalloso anterior.
c) Telovelar.
d) Retrosigmoideo.

329. Los quistes coloides son tumores raros del III ventrículo. De las siguientes afirmaciones indique ¿cuál es INCORRECTA?

a) Pueden ser asintomáticos o provocar hidrocefalia aguda, deterioro neurológico e incluso la muerte.
b) El TC craneal es la modalidad de imagen de elección para su estudio.
c) Los quistes coloides pueden resecarse mediante microcirugía abierta, cirugía endoscópica o abordajes híbridos.
d) La cirugía endoscópica se asocia con menor morbilidad y estancias hospitalarias más cortas, aunque puede presentar un mayor riesgo de recurrencia.

330. El cordoma es un tumor raro. Entre las siguientes afirmaciones, indique ¿cuál es la FALSA?

a) Se trata de tumores derivados de condrocitos transformados.
b) Se describen tres subtipos: típico, condroide (mejor pronóstico) y desdiferenciado (peor pronóstico).
c) Histológicamente se caracteriza por presentar células fisalíforas con vacuolas, matriz mixoide y baja actividad mitótica (excepto en formas agresivas).
d) Pueden aparecer en base del cráneo, columna o sacro.

331. Son características del cordoma las siguientes, EXCEPTO:

a) Cuando afecta a columna y sacro el síntoma predominante suele ser el dolor, mientras que cuando asientan en la base del cráneo la clínica suele ser cefalea, diplopía y afectación de pares craneales.
b) En el TC suelen mostrarse como una lesión osteolítica destructiva. Además, debe realizarse un estudio de extensión que incluya TC toracoabdominal y RM de todo el neuroeje.
c) El tratamiento principal es el quirúrgico con el objetivo de conseguir una resección subtotal (ya que no cambia la supervivencia) y el tratamiento adyuvante con radioterapia termina de controlar los restos tumorales.
d) El papel de la radioterapia es importante como complemento. Puede realizarse con diferentes modalidades: fotones, protonterapia (más precisa) e iones de carbono (mayor eficacia biológica).

332. Respecto al condrosarcoma indique la respuesta INCORRECTA:

a) Tiene su origen en restos de la notocorda que es una estructura mesodérmica que organiza el patrón corporal y contribuye a la formación de la médula espinal.
b) Presenta varios subtipos: convencional (el más frecuente), yuxtacortical, mixoide, mesenquimal, de células claras y desdiferenciado.
c) En la inmunohistoquímica se caracteriza por presentar S-100 positivo, EMA negativo.
d) El pronóstico depende del grado tumoral, de si se ha realizado una resección completa y de la presencia o ausencia de metástasis.

333. Cordomas y condrosarcomas se suelen agrupar en los capítulos de los libros de neurocirugía pues comparten características comunes. Indique ¿cuál es la característica que los diferencia?

a) El grado histológico.
b) La resistencia a la radioterapia.
c) La resección completa (R0) mejora el pronóstico.
d) La positividad a Brachyury y a marcadores epiteliales.

334. En relación con los paragangliomas (antiguos tumores glómicos o glomus) de cabeza y cuello (Head and Neck Paragangliomas), ¿cuál de las siguientes afirmaciones es CORRECTA?

a) Son tumores de crecimiento rápido y alta malignidad con frecuente diseminación a distancia.
b) Se originan en estructuras del sistema nervioso simpático exclusivamente.
c) El sitio de origen más frecuente es el cuerpo carotídeo.
d) La mayoría secretan catecolaminas y producen síndrome hormonal.

335. En relación con los paragangliomas (antiguos tumores glómicos o glomus) de cabeza y cuello (Head and Neck Paragangliomas), ¿cuál de las siguientes afirmaciones es CORRECTA?

a) La cirugía es el tratamiento de elección en todos los casos independientemente del tamaño.
b) La radioterapia erradica completamente el tumor en la mayoría de los casos.
c) La estrategia de observación activa y la radiocirugía estereotáxica están ganando preferencia.
d) No se han encontrado alteraciones genéticas en los portadores de estos tumores.

336. Las metástasis cerebrales son el tumor cerebral más frecuente. De las siguientes opciones que se refieren a las metástasis cerebrales, indique ¿cuál es la FALSA?

a) Proceden de tumores fuera del SNC y se diseminan principalmente por vía hematógena.
b) Llegan por la sangre, se detienen en la sustancia blanca, donde atraviesan la barrera hematoencefálica (BHE) y posteriormente, se diseminan por el parénquima o el LCR.
c) Muchas células metastásicas mueren o permanecen latentes, pero algunas forman metástasis activas.
d) La metástasis altera la BHE lo que se traduce en mayor captación de contraste en las imágenes de RM con gadolinio

337. Debido a las características de la BHE (barrera hematoencefálica) y al alto peso molecular de los quimioterápicos más frecuentemente utilizados en Oncología, se habla del cerebro como "santuario" de las metástasis cerebrales. Por lo tanto, la base de su tratamiento reside en la cirugía y la radioterapia. ¿Cuál de las siguientes afirmaciones es FALSA?

a) La resección quirúrgica aporta un claro beneficio en la supervivencia y el alivio de los síntomas, aunque es necesaria radioterapia adyuvante para maximizar el control local.
b) La radioterapia holocraneal es eficaz para proporcionar control de la enfermedad intracraneal, pero contribuye al deterioro cognitivo debido a sus efectos radiotóxicos.
c) La radiocirugía estereotáxica se asocia con menos efectos radiotóxicos que la radioterapia holocraneal.
d) Los fármacos dirigidos e inmunoterápicos al no pasar la BHE no tienen papel en el manejo multimodal de las metástasis cerebrales.

338. En cuanto a los linfomas primarios del sistema nervioso central (LPSNC), indique ¿cuál es la afirmación INCORRECTA?

a) La edad y el estado funcional del paciente no influyen en el pronóstico de las personas pacientes.
b) Son linfomas difusos de células B grandes (DLBCL), predominantemente del subtipo de células B activadas según la inmunohistoquímica.
c) El metotrexato a altas dosis (High Dose-MTX) en combinación con quimioterapia se asocia con mejores resultados clínicos.
d) La neurotoxicidad tardía derivada del tratamiento, especialmente de la radioterapia cerebral total, es un efecto secundario en los supervivientes a largo plazo.

339. El tratamiento de los linfomas primarios del sistema nervioso central (LPSNC), tiene su base en MTX en altas dosis (High Dose-MTX) y posteriormente requiere un tratamiento de consolidación para evitar las recurrencias. Respecto a ese tratamiento indique ¿cuál es la afirmación INCORRECTA?

a) La consolidación puede realizarse con quimioterapia a altas dosis y trasplante autólogo.
b) La consolidación puede realizarse con quimioterapia sola.
c) La consolidación puede realizarse con radioterapia holocraneal.
d) La consolidación puede realizarse con inmunoterapia y otras terapias dirigidas.

340. En cuanto a los linfomas primarios del sistema nervioso central (LPSNC), indique ¿cuál es la afirmación FALSA?

a) La RM con gadolinio es el estudio con mayor sensibilidad para el diagnóstico de LPSNC.
b) La afectación leptomeníngea concurrente ocurre aproximadamente en el 15 % al 20 % de las personas pacientes y no parece afectar negativamente al pronóstico.
c) La afectación ocular concurrente ocurre aproximadamente en el 5 % al 20 % de las personas pacientes. Los síntomas de presentación de la afectación ocular incluyen dolor ocular, visión borrosa y miodesopsias (moscas volantes).
d) Si la punción lumbar no está contraindicada por hipertención intracraneal es la forma más rápida para de obtener el diagnóstico.

341. Los tumores de los huesos del cráneo son tumores raros. Indique ¿cuál es la afirmación FALSA?

a) Cualquier tumor que crece en el esqueleto extracraneal puede crecer en el cráneo, pero existen algunos tumores que crecen en el cráneo que no aparecen en otras partes del cuerpo.
b) El tumor benigno primario más frecuente del cráneo es el osteoma, mientras que el tumor maligno primario más frecuente es el osteosarcoma.
c) El osteosarcoma es mucho más frecuente que las metástasis en el cráneo procedentes de tumores sistémicos.
d) La extirpación quirúrgica de cualquier tumor craneal, benigno o maligno, es preferible realizarla en bloque (en bloc) para lograr un control local duradero y reducir la necesidad de tratamientos adyuvantes. Sin embargo, en algunos casos puede ser necesario realizar una resección fragmentada (piecemeal) debido a limitaciones anatómicas, especialmente en tumores de la base del cráneo.

342. Indique cuál de los siguientes tumores NO es un tumor maligno de los huesos del cráneo.

a) Osteosarcoma (sarcoma osteogénico).
b) Osteocondroma.
c) Condrosarcoma.
d) Fibrosarcoma.

343. ¿Cuál de las siguientes lesiones corresponde a un verdadero tumor óseo del cráneo y NO a una lesión que lo simula en el diagnóstico diferencial?

a) Quiste óseo aneurismático.
b) Histiocitosis de células de Langerhans.
c) Displasia fibrosa.
d) Hiperostosis frontal interna.

344. Todas las siguientes son lesiones malignas del SCALP (cuero cabelludo), EXCEPTO:

a) Melanoma.
b) Carcinoma epidermoide.
c) Carcinoma basocelular.
d) Hemangioma.

345. ¿Cuál de las siguientes afirmaciones respecto a los abordajes para los tumores orbitarios es CIERTA?

a) Los abordajes a los tumores orbitarios deben seleccionarse en función de la relación de la lesión con el nervio óptico, con el fin de evitar trabajar a través de esta estructura, que es la principal neurovascular de la órbita.
b) Los abordajes pterional u orbitocigomático proporcionan acceso a la mayor parte de la órbita inferior y medial.



c) Los abordajes endoscópicos endonasales (EEA) proporcionan acceso a toda la órbita lateral, anterior al globo ocular.
d) Los abordajes mediante incisión en párpado superior o ceja permiten acceder a toda la órbita medial.

346. Los tumores orbitarios pueden producir los siguientes síntomas, EXCEPTO:

a) Proptosis.
b) Soplo pulsátil que se ausculta con la campana del fonendoscopio.
c) Diplopia.
d) Alteración de la agudeza visual.

347. En relación con las complicaciones de la cirugía de tumores orbitarios, ¿cuál de las siguientes afirmaciones es CORRECTA?

a) El hematoma retroorbitario es una complicación frecuente e inevitable tras los abordajes orbitarios.
b) La diplopía postoperatoria suele ser permanente y requiere reintervención en la mayoría de los casos
c) La irrigación abundante durante el fresado óseo cerca del nervio óptico ayuda a prevenir daño térmico.
d) Los meningiomas de la vaina del nervio óptico pueden resecarse sin riesgo significativo para la visión.

348. La sarcoidosis es una enfermedad cuyas complicaciones neurológicas pueden simular las de un tumor intracraneal. De las siguientes afirmaciones, indique cuál es la FALSA:

a) Se trata de una enfermedad inflamatoria idiopática no infecciosa caracterizada por la formación de granulomas no caseificantes, que afecta con mayor frecuencia al intersticio pulmonar y a los ganglios linfáticos hiliares.
b) En cuanto a la epidemiología aparece entre los 20–60 años y es más frecuente en personas afroamericanas.
c) En los estudios de imagen puede manifestarse como: paquimeningitis nodular o con realce homogéneo, leptomeningitis, infiltración parenquimatosa y edema con lesiones únicas o múltiples en cerebro, tronco encefálico, médula espinal u órbitas.
d) Aparece en aproximadamente el 50 % de las personas pacientes con sarcoidosis sistémica y puede producir: meningitis, neuropatías craneales, pérdida visual, disfunción hipotalámica e hipofisaria, mielopatía, neuropatía periférica, miopatía e hidrocefalia.

349. Sobre la Tuberculosis, indique de las siguientes afirmaciones, ¿cuál es la FALSA?

a) Se trata de una enfermedad infecciosa transmitida por inhalación de gotículas aerosolizadas que contienen Mycobacterium, con formación de granulomas caseificantes, más frecuentemente en los alvéolos pulmonares.
b) Afecta a pacientes de todas las edades; más frecuente en inmunocomprometidos.
c) Aparece en aproximadamente el 70 % de las personas pacientes con tuberculosis, por diseminación hematógena y formación de tubérculos intraparenquimatosos

(tuberculomas) y su ruptura (meningitis basal), produciendo neuropatías craneales, disfunción hipotalámica e hipofisaria, mielopatía, neuropatía periférica e hidrocefalia.

d) En los estudios de imagen puede manifestarse como: leptomeningitis basal con realce nodular o homogéneo. Los tuberculomas presentan cápsulas gruesas y bien definidas, con núcleos no captantes y difusión variable, pudiendo ser únicos o múltiples.

350. Indique cuál de las siguientes afirmaciones sobre la Histiocitosis de células de Langerhans (HCL) es FALSA:

a) Históricamente, esta entidad ha sido denominada de diversas maneras como granuloma eosinófilo, histiocitosis X o, en sus formas multifocales y multisistémicas, enfermedad de Hand-Schüller-Christian y enfermedad de Letterer-Siwe.

b) En la radiografía craneal aparece como una lesión osteoblástica con afectación desigual de las tablas óseas y borde esclerótico. En el TC se visualizará mejor la lesión expansiva. La gammagrafía ósea no es útil para detectar lesiones múltiples.

c) Las lesiones de HCL se caracterizan por la presencia de células de Langerhans, que son positivas para CD1a, S-100 y CD207 (langerina).

d) Aunque inicialmente se consideraba un proceso inflamatorio, actualmente se reconoce como una enfermedad de origen neoplásico, debido a la presencia de mutaciones somáticas activadoras en BRAF (50–60%) y MAP2K1 (10–25%).

351. Los plasmocitomas son tumores hematológicos que pueden asentar en los huesos del cráneo o de la columna vertebral y producir síntomas neurológicos. Indique cuál de las siguientes afirmaciones es FALSA:

a) En el TAC craneal aparecen como lesiones blásticas e hipodensas. En la gammagrafía ósea hay ausencia de captación de los radiofármacos.

b) Están constituidos por células plasmáticas anormales que producen inmunoglobulinas monoclonales. La inmunotinción es positiva para cadenas κ y λ monoclonales.

c) Frecuentemente aparecen a finales de la quinta década de vida.

d) Cuando asientan en los huesos del cráneo producen cefalea, neuropatías craneales o síntomas de afectación orbitaria.

352. El mieloma múltiple es una neoplasia hematológica que afecta a varios huesos simultáneamente y que puede producir síntomas neurológicos. Indique cuál de las siguientes afirmaciones es FALSA:

a) Están constituidos por células plasmáticas anormales que producen inmunoglobulinas monoclonales. La inmunotinción es positiva para cadenas κ y λ monoclonales.

b) Frecuentemente aparecen a finales de la sexta década de vida.

c) En el TAC craneal aparecen como lesiones líticas e hiperdensas. En la gammagrafía ósea hay ausencia de captación de los radiofármacos.

d) El tratamiento consiste en cirugía y raras veces requiere quimioterapia, trasplante de células madre y radioterapia.

353. En relación con los papilomas del plexo coroideo, ¿cuál de las siguientes afirmaciones es CORRECTA?

a) Son tumores de alto grado que se localizan principalmente en el cuarto ventrículo en niños/as.
b) Suelen presentarse como lesiones hipovasculares, lo que facilita el abordaje endoscópico.
c) El objetivo del tratamiento es la resección total, asociada a baja tasa de recurrencia.
d) La colocación de drenaje ventricular externo aumenta la necesidad de derivación permanente.

354. Respecto a los tumores de la región pineal son ciertas las siguientes afirmaciones, EXCEPTO:

a) La mayoría de las masas pineales se originan en localización supratentorial y se expanden hacia la fosa posterior.
b) Los marcadores tumorales α-fetoproteína (AFP) o β-gonadotropina coriónica humana (β-hCG) deben medirse en suero o en líquido cefalorraquídeo (LCR) en todos los casos de tumores pineales antes de la cirugía.
c) Elevaciones de α-fetoproteína (AFP) o β-gonadotropina coriónica humana (β-hCG) son patognomónicas de elementos malignos de células germinales y hacen innecesarios tanto el diagnóstico mediante tejido como la cirugía. Sin embargo, la ausencia de estos marcadores no descarta dichos tumores.
d) Cuando los marcadores en LCR están ausentes, es necesario obtener un diagnóstico histológico, para lo cual se puede realizar una biopsia estereotáxica, una biopsia endoscópica o una cirugía abierta.

355. Los estudios de autopsias de pacientes que se encontraban en un estado de alteración de consciencia denominado estado vegetativo identifican los siguientes hallazgos, EXCEPTO uno de ellos. Identifíquelo:

a) Muerte neuronal neocortical generalizada.
b) Daño significativo a nivel troncoencefálico.
c) Desconexión generalizada del sistema corticotalámico bilateral.
d) Extensa pérdida neuronal de los núcleos talámicos centrales intralaminares.

356. En el proceso de diagnóstico de muerte por criterios neurológicos (muerte encefálica) deben identificarse todos los siguientes elementos. Indique el único de ellos INCORRECTO:

a) Coma arreactivo, sin ningún tipo de respuesta motora o vegetativa al estímulo algésico producido en el territorio de los nervios craneales; no deben existir posturas de descerebración ni de decorticación.
b) Ausencia de reflejos troncoencefálicos (fotomotor, corneal, oculocefálicos, oculovestibulares, nauseoso y tusígeno).
c) Ausencia de respuesta al test de atropina. Tras la administración intravenosa de 0,04 mg/Kg de sulfato de atropina no debe existir un incremento superior al 20% de la frecuencia cardíaca basal.

d) La presencia de actividad motora de origen espinal espontánea o inducida, no invalida el diagnóstico de la muerte encefálica.

357. A efectos de la certificación de muerte encefálica y de la obtención de órganos, será exigible la existencia de un certificado de muerte firmado por tres profesionales médicos, entre los que pueden figurar los siguientes, EXCEPTO:

a) Neurólogo/a.
b) Neurocirujano/a.
c) Jefe/a de Servicio de la unidad médica donde se encuentre ingresado, o su sustituto/a.
d) Un/a médico/a del equipo extractor.

358. Con relación a los principios que rigen la administración de quimioterápicos en el manejo de las neoplasias que afectan al sistema nervioso central, indique la única opción INCORRECTA:

a) La metilación del promotor del enzima MGMT es un mecanismo asociado a una reducción de la supervivencia en glioblastomas.
b) La barrera hematoencefálica es una estructura anatómica y fisiológica que limita el acceso de las drogas al sistema nervioso central.
c) La combinación de radioterapia con temozolamida (concomitante y adyuvante) en el tratamiento de glioblastomas mejora la supervivencia.
d) El uso de quimioterápicos intratecales en el caso de masas leptomeníngeas o lesiones intraparenquimatosas tiene limitada eficacia.

359. La neuropatía periférica es un efecto adverso común secundario a la administración de UNO de los siguientes fármacos quimioterápicos utilizados en el tratamiento de los tumores cerebrales. Indíquelo:

a) Temozolamida.
b) Lomustina.
c) Irinotecan.
d) Vincristina.

360. La terapia con bevacizumab para el tratamiento de las neoplasias cerebrales ha demostrado ser útil en el manejo de sólo una de las siguientes neoplasias. Indíquela:

a) Adenomas hipofisarios.
b) Meduloblastomas.
c) Ependimomas.
d) Neurinomas del acústico inoperables en casos de Neurofibromatosis tipo 2.

361. En el desarrollo de la radiocirugía esterotáctica; el concepto, las primeras aplicaciones e incluso el nombre de la técnica fueron definidos en 1951 por el neurocirujano:

a) Sundt.
b) Leksell.
c) Elkind.
d) Drake.

362. Indique cuál de "las 4 Rs" de la radiobiología que sustenta el tratamiento de las neoplasias con radiación es FALSA:

a) Las células hipóxicas en el seno de una neoplasia son relativamente menos resistentes a una dosis determinada de radiación (Reoxygenation).
b) Una dosis determinada de fotones es más probable que dañe de forma irreversible una célula si su DNA está condensado formando cromosomas (Reassortment).
c) El tiempo transcurrido entre diferentes sesiones de fraccionamiento del tratamiento permite la reparación de las células dañadas subletalmente antes de la siguiente dosis (Repair).
d) El tiempo transcurrido entre diferentes sesiones de fraccionamiento permite la reposición de las células perdidas antes de la siguiente dosis (Repopulation).

363. La modalidad de radioterapia identificada como radioterapia de intensidad modulada (IMRT) está indicada en el tratamiento de lesiones con el objetivo de preservar ciertas estructuras de la toxicidad. Se usa habitualmente en escenarios que impliquen todas, EXCEPTO una de las siguientes estructuras:

a) Retina.
b) Tálamo.
c) Quiasma óptico.
d) Bulbo raquídeo.

364. La técnica de radiocirugía estereotáctica puede tener utilidad en los siguientes escenarios, EXCEPTO en:

a) Fístulas durales arteriovenosas asociadas al seno cavernoso.
b) Cavernomas o hemangiomas cavernosos inaccesibles quirúrgicamente.
c) Malformaciones arteriovenosas grado I ó II de Spetzler-Martin.
d) Telangiectasias capilares.

365. El tumor vertebral primario benigno más frecuente es el:

a) Osteoma osteoide.
b) Encondroma.
c) Hemangioma.
d) Tumor de células gigantes.

366. Los quistes óseos aneurismáticos son lesiones vertebrales primarias benignas que presentan las siguientes características, EXCEPTO:

a) Son lesiones osteoblásticas.
b) Afectan típicamente a los elementos vertebrales posteriores.
c) La afectación más frecuente es a nivel dorsal.
d) Presentan niveles fluido-fluido en las regiones quísticas.

367. El sistema de clasificación para la planificación quirúrgica desarrollado por Weinstein-Boriani-Biagini para el tratamiento de los tumores vertebrales primarios propone la subdivisión del área de sección axial vertebral en:

a) 6 zonas.
b) 8 zonas.
c) 10 zonas.
d) 12 zonas.

368. El sistema de clasificación de Enneking aplicado al estadiaje de los tumores vertebrales primarios se basa en tres parámetros, EXCEPTO uno de los siguientes:

a) G – Grado.
b) T – Extensión local.
c) N – Presencia de nódulos locorregionales.
d) M – Presencia o no de metástasis.

369. La enfermedad espinal metastásica puede presentarse con diferentes signos y síntomas. Indique el más frecuente de todos los siguientes:

a) Astenia.
b) Dolor axial.
c) Astenia.
d) Sudoración nocturna.

370. Los tumores intramedulares primarios malignos más frecuentes son los:

a) Oligodendrogliomas.
b) Astrocitomas.
c) Gangliogliomas anaplásicos.
d) Glioblastomas.

371. La zona denominada de Obersteiner-Redlich es el origen que se hipotetiza para solamente una de las siguientes neoplasias espinales. Indíquela:

a) Meningioma.
b) Ependimoma mixopapilar.
c) Schwannoma.

d) Neurofibroma.

372. El gen alterado que es responsable de la neurofibromatosis tipo 1 se encuentra en el cromosoma:

a) 3.
b) 10.
c) 17.
d) 22.

373. Solamente una de las siguientes neoplasias tiene una íntima relación directa con el filum terminale. Indíquela:

a) Meningioma.
b) Schwannoma.
c) Ependimoma mixopapilar.
d) Neurofibroma.

374. La presencia conjunta de pigmentación facial, mixomas cardíacos, alteraciones endocrinológicas y schwannomas melanóticos define el síndrome denominado:

a) Complejo de Carney.
b) Síndrome de Aicardi.
c) Síndrome de Goldenhar.
d) Síndrome de Cobb.

375. El síndrome del ligamento de Struther consiste en una neuropatía por atrapamiento de sólo uno de los siguientes nervios en el brazo. Indíquelo:

a) Radial.
b) Mediano.
c) Cubital.
d) Musculocutáneo.

376. El síndrome del pronador redondo es una neuropatía por atrapamiento del nervio:

a) Radial.
b) Mediano.
c) Cubital.
d) Musculocutáneo.

377. El síndrome del canal de Guyon es una neuropatía por atrapamiento del nervio:

a) Radial.
b) Mediano.

c) Cubital.
d) Musculocutáneo.

378. Algunos estados subyacentes como la existencia de leucemia-linfomas, alcoholismo, inmunosupresión de cualquier naturaleza, etc… pueden condicionar el germen causal de un absceso cerebral. Indique entre los siguientes el principal germen que debe ser considerado en los casos de abscesos cerebrales en pacientes con las características anteriormente mencionadas:

a) Staphilococcus aureus.
b) Streptococcus sp.
c) Fusobacterium.
d) Listeria.

379. La afectación predominante en forma de meningitis basal (más que de la convexidad) y la progresión de la infección a través de los vasos piales invadiendo el cerebro adyacente es característico de la infección meníngea por:

a) Listeria monocytogenes.
b) Salmonella sp.
c) M. tuberculosis.
d) Borrelia burgdorferi

380. La ventriculitis es una complicación infecciosa que se presenta en diferentes contextos y que requiere, en ocasiones, la administración intratecal de antibióticos. Indique entre los siguientes antibióticos cuál no debe administrarse nunca por esta vía intratecal.

a) Ceftriaxona.
b) Colistimetato sódico.
c) Polimixina B.
d) Gentamicina.

381. Las infecciones que afectan al raquis son relativamente infrecuentes. Con respecto a las mismas, indique la única opción CORRECTA entre las siguientes:

a) Los abscesos epidurales espinales son más frecuentes como complicación de una espondilodiscitis cervical que como consecuencia de una espondilodiscitis lumbar.
b) El Staphylococcus aureus meticilin-resistente es el microorganismo más frecuentemente identificado como causa de absceso epidural espinal (58% de los casos).
c) Los fenómenos de tromboflebitis no participan en la fisiopatología de los abscesos epidurales espinales.
d) El momento evolutivo en el que se realiza un tratamiento neuroquirúrgico de un absceso epidural espinal no influye en los resultados en aquellos pacientes en los que fracasó la terapia con antibióticos.

382. Las espondilodiscitis piógenas se asocian a complicaciones de vecindad. Indique la menos frecuente de entre las siguientes:

a) Absceso epidural.
b) Inestabilidad segmentaria.
c) Absceso paravertebral.
d) Meningitis.

383. La fisiopatología de las espondilodisctis es ampliamente conocida y presenta algunas pequeñas diferencias que deben ser tenidas en cuenta a la hora de evaluar pacientes afectados por ellas de cara a afrontar un tratamiento dirigido. Indique la única sentencia CORRECTA entre las siguientes:

a) Las infecciones fúngicas del raquis tienen su inicio en una afectación preferentemente discal.
b) Las infecciones espinales por M. tuberculosis en las personas adultas suelen tener un inicio en la afectación del disco intervertebral tras una diseminación hematógena arterial.
c) Las infecciones fúngicas del raquis raramente afectan a los elementos posteriores.
d) La afectación espinal por M. tuberculosis puede simular un cuadro de abdomen agudo similar a una apendicitis.

384. Indique, entre los siguientes, el microorganismo que más frecuentemente produce infecciones espinales postquirúrgicas. Sólo una opción es la CORRECTA:

a) Staphyloccocus epidermidis.
b) Staphyloccocus areus.
c) Cutibacterium acnes.
d) Serratia marcescens.

385. Indique, entre los siguientes, el microorganismo que más frecuentemente produce infecciones postquirúrgicas de los sistemas de derivación utilizados para el tratamiento de la hidrocefalia. Sólo una opción es la CORRECTA:

a) Staphyloccocus epidermidis.
b) Staphyloccocus areus.
c) Cutibacterium acnes.
d) Proteus mirabilis.

386. Algunas de las siguientes medidas han demostrado ser útiles para reducir las tasas de infección postquirúrgica de los sistemas de derivación utilizados para el tratamiento de la hidrocefalia, EXCEPTO una. Indíquela:

a) Lavado quirúrgico de manos.
b) Utilización de doble guante quirúrgico.
c) Ducha o baño prequirúrgico.
d) Mínima manipulación del sistema de derivación.

387. La leucoencefalopatía multifocal progresiva del paciente afectado por el virus de la inmunodeficiencia humana se caracteriza por las siguientes afirmaciones, EXCEPTO una. Indíquela:

a) Se da en pacientes con recuentos de linfocitos T CD4+ por debajo de 100/ μL.
b) El virus JC alcanza el sistema nervioso central a través de la infección de los linfocitos T.
c) Se produce una demielinización central tras la muerte de los oligodendrocitos.
d) Puede manifestarse con crisis epilépticas.

388. La persona paciente afectada por infección por el virus de la inmunodeficiencia humana en su estado denominado comúnmente sida puede desarrollar diferentes tipos de neoplasias. Una de ellas está íntimamente relacionada con el virus de Epstein-Barr. Indíquela:

a) Sarcoma de Kaposi.
b) Carcinoma epitelial.
c) Linfoma cerebral primario del sistema nervioso central.
d) Leiomiosarcoma.

389. Las personas pacientes infectadas por el virus de la inmunodeficiencia humana en fase de sida con bajos recuentos de linfocitos CD4+, suelen afectarse por infecciones oportunistas. Identifica la única sentencia CORRECTA al respecto de este tipo de infecciones en estas personas pacientes concretas:

a) Las lesiones típicas de la leucoencefalopatía multifocal progresiva mejoran en los estudios de neuroimagen tras el tratamiento dirigido.
b) Pequeñas hemorragias parenquimatosas cerebrales son frecuentes en la toxoplasmosis cerebral.
c) La parálisis general progresiva, el tabes dorsal y los gomas sifilíticos cerebrales son más frecuentes en estas personas pacientes.
d) Las lesiones pseudoquísticas características de la infección parenquimatosa cerebral por Cryptococcus neoformans raramente se localizan en los ganglios basales.

390. Indique cuál de los siguientes núcleos es denominado el “marcapasos” o “la fuerza impulsora” dentro de los ganglios basales:

a) Globo pálido externo.
b) Globo pálido interno.
c) Putamen.
d) Núcleo subtalámico.



391. El tratamiento neuroquirúrgico del temblor esencial, de la enfermedad de Parkinson y otras enfermedades exige una exacta y precisa identificación del objetivo o diana (target) en el que implantar los contactos del electrodo de estimulación cerebral profunda. Algunas de estas estructuras son visibles anatómicamente mediante estudios de neuroimagen de resonancia magnética. Indique entre los siguientes cuál NO es identificable mediante resonancia magnética en este momento:

a) Núcleo ventral intermedio del tálamo.
b) Núcleo subtalámico.
c) Zona incerta caudal.
d) Núcleo rojo.

392. El manejo neuroquirúrgico del trastorno obsesivo-compulsivo exige cumplir una serie de criterios para acceder como candidato/a al mismo. Sólo una de las siguientes estructuras NO es identificada como diana (target) en el manejo neuroquirúrgico de esta patología. Indíquela:

a) Globo pálido externo.
b) Brazo anterior de la cápsula interna.
c) Núcleo accumbens.
d) Cápsula interna ventral/estriado ventral.

393. El núcleo diana (target) en el que implantar un electrodo de estimulación cerebral profunda para el tratamiento de la distonía primaria refractaria es el:

a) Núcleo accumbens.
b) Globo pálido interno.
c) Núcleo subtalámico.
d) Zona incerta anterosuperior.

394. Las personas pacientes afectadas por neuralgia trigeminal en el contexto de esclerosis múltiple tienden a cumplir las siguientes características, EXCEPTO una. Indíquela:

a) Con frecuencia son más jóvenes.
b) Es más probable la presentación bilateral.
c) Es más frecuente en los varones.
d) Tienen períodos de remisión más cortos.

395. La neuralgia trigeminal puede ser la consecuencia de una compresión extrínseca del nervio trigémino a nivel de las cisternas por un vaso, lo más habitual es que sea de naturaleza arterial. Indique el vaso arterial que con mayor frecuencia se asocia a este cuadro:

a) Arteria cerebelosa superior.
b) Arteria cerebelosa anteroinferior.
c) Arteria cerebelosa posteroinferior.

d) Arteria trigeminal persistente.

396. El cuadro clínico identificado con neuralgia del geniculado se debe a la afectación del nervio:

a) Glosofaríngeo.
b) Intermediario.
c) Vidiano.
d) Vago.

397. Las técnicas percutáneas de tratamiento de la neuralgia del trigémino exigen la puesta en marcha de una técnica con referencias anatómicas y control radioscópico para la inserción de una cánula hasta el ganglio de Gasser. Esta técnica recibe el nombre de:

a) Técnica de Mullan.
b) Técnica de Lichtor.
c) Técnica de Härtel.
d) Técnica de Apfelbaum.

398. La valoración prequirúrgica de las personas pacientes con epilepsia refractaria requiere la selección del método invasivo de evaluación prequirúrgica más adecuado, condicionado por los hallazgos de neuroimagen por resonancia magnética. Indique cuál de estos hallazgos NO requiere un estudio invasivo mediante estereoelectroencefalografía. Sólo uno es CORRECTO:

a) Una lesión en el córtex insular.
b) La coexistencia de más de una lesión.
c) Ninguna lesión relevante identificada en resonancia.
d) Una lesión cortical en zona no elocuente.

399. La valoración prequirúrgica de muchos pacientes con epilepsia refractaria se realizó durante muchos años mediante el test de WADA. Este test ha sido ampliamente sustituido en muchos centros por una técnica de evaluación prequirúrgica. Indíquela entre las siguientes. Sólo una opción es CORRECTA:

a) Videoelectroencefalografía de superficie.
b) Resonancia magnética funcional.
c) Estereoelectroencefalografía.
d) Magnetoencefalografía.

400. Indique cuál de los siguientes datos técnicos para la realización de una lobectomía temporal anteromedial como tratamiento de la epilepsia refractaria es INCORRECTO:

a) En el hemisferio dominante puede resecarse de forma segura el neocórtex temporal lateral hasta una distancia de 5,5 a 6,5 cm medida desde la punta del lóbulo temporal.
b) La resección en el sentido desde inferior a superior a lo largo del giro fusiforme permite abrir el asta temporal.
c) La identificación del recorrido de la arteria coroidea anterior representa una referencia anatomoquirúrgica importante.
d) La técnica de resección subpial y el respeto del plano aracnoideo son dos estrategias que reportan seguridad quirúrgica.

401. Es posible la aparición de una cuadrantanopsia superior contralateral tras un procedimiento de lobectomía temporal anteromedial como complicación postquirúrgica. Indique la causa más probable. Sólo una opción es CORRECTA:

a) Lesión de la radiación óptica procedente del cuerpo geniculado medial ipsilateral.
b) Lesión de la cintilla óptica ipsilateral a nivel cisternal.
c) Lesión del asa de Meyer.
d) Lesión de la cara medial y más anterior del asta temporal.

402. Indique entre las siguientes la complicación más frecuentemente observada tras una lobectomía temporal anteromedial para el tratamiento de la epilepsia refractaria. Sólo una opción es CORRECTA:

a) Parálisis de la rama frontal del nervio facial ipsilateral.
b) Alteraciones del lenguaje.
c) Atrofia del músculo temporal.
d) Cuadrantanopsia superior contralateral.

403. La tasa de infecciones del dispositivo valvular implantado para el tratamiento de la hidrocefalia durante el primer año alcanza la cifra de:

a) 6%.
b) 10%.
c) 13%.
d) 15%.

404. La identificación del microorganismo causal de una infección postcraneotomía puede ser compleja. Uno de los siguientes microorganismos requiere mantener cultivos prolongados (más de 10 días) para confirmar o descartar su identificación. Indíquelo:

a) Staphylococcus coagulasa negativo.
b) Staphylococcus aureus.
c) Klebsiella pneumoniae.
d) Cutibacterium acnes.

405. La neuralgia trigeminal presenta las siguientes características, EXCEPTO una. Indíquela:

a) Las ramas 2ª y 3ª son las que se afectan con mayor frecuencia.
b) El componente de dolor lancinante es el que se correlaciona peor con una mejoría tras la descompresión microvascular.
c) Existen períodos de remisión espontáneos, menos frecuentes a lo largo del tiempo con la progresión del síndrome.
d) La neuralgia trigeminal tipo 1 de Burchiel se caracteriza por ser un dolor predominantemente de tipo descarga eléctrica paroxístico.

406. Los tumores intramedulares de los/as niños/as tienen algunas de estas características, EXCEPTO una. Identifíquela:

a) Las astrocitomas suelen ser de localización central en los cortes axiales realizados mediante estudios de resonancia magnética.
b) Las gangliogliomas suelen ser de localización excéntrica en los cortes axiales realizados mediante estudios de resonancia magnética.
c) Los hemangioblastomas son raros en los/as niños/as con preferencia por la región cervical.
d) Las ependimomas suelen ser de localización central en los cortes axiales realizados mediante estudios de resonancia magnética.

407. El tratamiento del síndrome de Tourette mediante la implantación de electrodos de estimulación cerebral profunda ha demostrado resultados favorables en todas, EXCEPTO una de las siguientes dianas (targets) terapéuticas. Identifíquela:

a) Globo pálido interno.
b) Globo pálido externo.
c) Zona incerta.
d) Parte medial del tálamo.

408. El mutismo acinético es un estado clínico clásicamente identificado después de una rotura de un aneurisma de:

a) Arteria Cerebral media del hemisferio dominante.
b) Arteria comunicante anterior.
c) Arteria coroidea anterior.
d) Arteria basilar.

409. La afectación espinal por M. tuberculosis presenta las siguientes características, EXCEPTO una. Identifíquela:

a) La afectación espinal es una forma primaria de la infección por M. tuberculosis.
b) El tratamiento farmacológico es controvertido en cuanto a su duración pero oscila entre los 6 y los 12 meses.
c) La afectación a nivel del raquis cervical es la menos frecuente.

d) La vascularización característica de los cuerpos vertebrales les hace especialmente susceptibles a la infección por M. tuberculosis.

410. Existen determinadas condiciones clínicas predisponentes que pueden determinar el agente causal de los abscesos cerebrales. Identifique la única asociación CORRECTA:

a) Otitis media-Actinomyces.
b) Infección dentaria-Staphylococcus.
c) Paciente transplantado-Nocardia.
d) Sinusitis-Listeria.

411. Los meningiomas son los tumores más frecuentes en la región del foramen magno (agujero occipital) y, a su vez, los meningiomas de esta zona representan menos del 2 % de todos los meningiomas. ¿Dónde se suelen localizar el 80 % de los meningiomas del foramen magno?

a) En la zona anterior.
b) En la zona anterolateral.
c) En la zona posterior.
d) a) y b) son correctas.

412. Se considera un test de Romberg positivo:

a) Cuando la persona paciente no logra mantener el equilibrio con los ojos abiertos.
b) Cuando la persona paciente no logra mantener el equilibrio con los ojos cerrados.
c) Cuando la persona paciente no logra mantener el equilibrio con los ojos abiertos o cerrados.
d) Cuando la persona paciente no logra mantener el equilibrio al realizar marcha en tándem.

413. ¿Cuál de estos síndromes neurocutáneos genéticos está ligado a hemangioblastomas múltiples?

a) Neurofibromatosis.
b) Enfermedad de Von Hippel Lindau.
c) Esclerosis tuberosa.
d) Sturge Weber

414. Sobre la alergia al látex en pacientes con mielomeningocele , es cierto que:

a) Ocurre en aproximadamente un 25 % de las personas pacientes.
b) Posiblemente se debe a una exposición temprana y frecuente en el cuidado médico de estas personas pacientes a productos del látex.
c) Es posible que se deba a la exposición del tubo neural defectuoso a productos de desecho con reacción cruzada con el látex en la bolsa amniótica.
d) Hay una relación directa con la aparición de hidrocefalia.

415. El diagnóstico de una cresta metópica aislada en un bebé:

a) Es un primer signo de craneosinostosis patológica.
b) Se asocia a hipertensión intracraneal.
c) Se asocia a deterioro de función cognitiva en el futuro.
d) No reviste gravedad

416- La escala que valora las posibilidades de éxito de una ventriculostomía endoscópica NO tiene en cuenta:

a) La edad.
b) El tamaño ventricular.
c) La etiología de la hidrocefalia.
d) El antecedente de una derivación ventricular previa

417. A la hora de intervenir a un/a niño/a con síndrome de médula anclada secundario a un filum terminal sin disrafismo, en la cirugía usted identificará el filum por:

a) Ser más fino y rígido de lo normal.
b) Estar lateralizado y ocasionalmente adherido a la duramadre.
c) Su color blanco perlado.
d) Estar adherido a un vaso.

418. La forma de presentación más frecuente de una malformación de Dandy Walker es:

a) La hidrocefalia obstructiva.
b) Ataxia cerebelosa.
c) Nistagmo.
d) Abombamiento craneal.

419. ¿Qué es cierto acerca del giro lingual?

a) Es parte del giro fusiforme.
b) Es fundamental para el reconocimiento facial.
c) Se encuentra lateral a la cuña o cuneus occipital.
d) Se encuentra en la parte posterior del giro occipitotemporal.

420. En la tractografía, la organización de la sustancia blanca se realiza mediante mapas paramétricos coloreados según un convenio establecido. De acuerdo a esta idea, el cuerpo calloso vendrá representado en color:

a) Azul.
b) Rojo.
c) Verde.
d) Amarillo.

421. Señale la opción CORRECTA sobre el abordaje de Kawase:

a) Se requiere fresado de la región posterior del peñasco.
b) Es útil para meningiomas petroclivales.
c) Se realiza a partir de un abordaje suboccipital ampliado.
d) Es una opción para resección de tumores selares invasores de seno cavernoso.

422. Las presiones de perfusión cerebral (en mmHg) seguras se establecen alrededor de:

a) 31-40.
b) 41-50.
c) 51-60.
d) 61-70.

423. Desde un servicio médico se le consulta sobre una metástasis vertebral. Dicho servicio está preocupado por la estabilidad de la columna vertebral. La metástasis, lítica, se encuentra localizada en la vértebra C7. Genera una cifosis de novo (no hay subluxación ni traslación) con un colapso vertebral de más del 50 %, afectando unilateralmente al pedículo y faceta derechos. La persona paciente no tiene déficit neurológico ni dolor alguno. Usted cree que la escala de SINS (Spine Instability Neoplastic Score) es la más adecuada para resolver la cuestión de la estabilidad de la columna. ¿Cuál sería la puntuación de esta persona paciente en la escala de SINS?

a) 6.
b) 8.
c) 11.
d) 16.

424. Dentro de las siguientes complicaciones infecciosas del sistema nervioso central asociadas al sida, señale la más frecuente:

a) Criptococosis.
b) Toxoplasmosis.
c) Neurosífilis.
d) Tuberculosis.

425. En el síndrome del túnel carpiano, ¿qué es FALSO?

a) Dentro del diagnóstico diferencial estaría incluida la radiculopatía cervical.
b) Los casos leves generalmente no requieren tratamiento quirúrgico.
c) Es la neuropatía por atrapamiento más frecuente en la extremidad superior.
d) Hasta un 50 % de los casos pueden tener estudios electrodiagnósticos normales.

426. En la neuralgia postherpética se han probado múltiples tratamientos con un efecto desigual de los mismos. ¿Qué tratamiento de los siguientes se considera que NO es útil?

a) Antidepresivos tricíclicos.
b) Benzodiazepinas.
c) Parches de lidocaína.
d) Gabapentina.

427. En la neuralgia del trigémino, ¿qué ramas son las que más comúnmente se afectan?

a) V1.
b) V2 y V3.
c) V1 y V2.
d) V2.

428. Una persona paciente sin alergias a medicamentos acude a la urgencia de su hospital con un traumatismo craneal. La TAC revela focos de HSA y una fractura de peñasco. Usted observa salida de líquido cefalorraquídeo a través del conducto auditivo externo. Al cabo de 72 horas la persona paciente comienza con fiebre y disminución del nivel de consciencia. Se realiza punción lumbar que confirma la sospecha clínica de meningitis. El cultivo es positivo para S. pneumoniae. ¿Cuál sería el tratamiento dirigido más adecuado una vez conocido el germen?

a) Ceftriaxona.
b) Gentamicina.
c) Aztreonam.
d) Ciprofloxacino.

429. Un/a lactante de 8 meses de edad acude a las urgencias de pediatría de su centro hospitalario con un TCE en la zona temporal derecha. A la exploración abre los ojos al dolor, tiene movimientos espontáneos normales y presenta un llanto consolable. ¿Cuál sería la puntuación que calcularía según la escala de coma de Glasgow modificada para pacientes pediátricos?

a) 5.
b) 9.
c) 12.
d) 15.

430. Le avisan de la unidad de críticos de su hospital porque quieren que certifique la muerte encefálica de una persona paciente. Entre otras cosas usted decide explorar el reflejo oculovestibular. ¿Cuál es la afirmación verdadera en la exploración de este reflejo?

a) Hay que esperar la respuesta por lo menos durante 1 minuto.
b) Se explora con la cabeza de la persona paciente a 0º.

c) En la muerte cerebral se produce un movimiento ocular involuntario.
d) No hay que esperar para explorar el lado contralateral.

431. Indique lo INCORRECTO en lo referente a los abscesos cerebrales:

a) Pueden producirse por diseminación hematógena, por contigüidad o por traumatismo directo.
b) En las pruebas de imagen habitualmente se observa una lesión redondeada que presenta un fino realce en anillo.
c) En general el germen más frecuente es el estreptococo.
d) La punción lumbar identifica al organismo causante en la mayoría de los casos.

432. Los schwannomas espinales son tumores benignos de crecimiento lento. Señale la respuesta CORRECTA con respecto a estos tumores:

a) Solo el 25 % proceden de las raicelas dorsales (sensoriales).
b) La recidiva es rara si se ha realizado una exéresis completa de la lesión, excepto en la neurofibromatosis.
c) Los tipo IIb y IIc de la clasificación de Asazuma son lesiones confinadas al interior del canal.
d) Los déficits neurológicos generalmente aparecen de forma temprana.

433. Los tumores espinales intramedulares son lesiones poco frecuentes. ¿Qué afirmación de las siguientes es FALSA?

a) En los/as niños/as los astrocitomas y ependimomas constituyen aproximadamente el 90 % de los tumores espinales intramedulares primarios.
b) El glioma más frecuente a nivel del cono medular y filum es el ependimoma.
c) Dentro del diagnóstico diferencial se encontrarían, entre otras, las lesiones vasculares y las enfermedades desmielinizantes.
d) El síntoma más frecuente son los trastornos esfinterianos.

434. Indique la respuesta FALSA sobre los abscesos epidurales espinales:

a) Los niveles torácicos son los más afectados.
b) Se encuentran asociados a comorbilidades como puede ser la diabetes, fallo renal crónico o alcoholismo.
c) El germen más frecuente es el E. coli.
d) Por lo general inicialmente se presenta como un intenso dolor localizado en la columna.

435. ¿Cuál de las siguientes intervenciones produce una reducción rápida de la presión intracraneal, pero puede disminuir la perfusión cerebral si se mantiene de forma prolongada?

a) Hipotermia terapéutica moderada.
b) Hiperventilación intensa mantenida ($PaCO_2 < 25$ mmHg).
c) Sedación con propofol.

d) Craniectomía descompresiva.

436. En una persona paciente con TCE grave y monitorización intracraneal, la presión de perfusión cerebral (PPC) se calcula como:

a) Presión arterial media (PAM) + presión intracraneal (PIC).
b) Presión intracraneal (PIC) − presión arterial media (PAM).
c) Presión arterial media (PAM) − presión intracraneal (PIC).
d) Presión arterial media (PAM) − presión venosa central (PVC).

437. ¿Cuál es la localización más frecuente del hematoma epidural traumático?

a) Frontal parasagital.
b) Temporal.
c) Occipital.
d) Fosa posterior.

438. ¿Cuál es el predictor pronóstico más importante en el hematoma subdural agudo traumático?

a) Volumen del hematoma.
b) Edad de la persona paciente.
c) Nivel neurológico preoperatorio (GCS).
d) Presencia de fractura craneal.

439. ¿Cuál es el principal factor que condiciona el riesgo de meningitis en una fístula de LCR persistente?

a) Localización de la fístula.
b) Presión intracraneal.
c) Duración de la fístula.
d) Edad de la persona paciente.

440. ¿Cuál de las siguientes NO se considera una complicación tardía clásica del traumatismo craneoencefálico?

a) Hidrocefalia postraumática.
b) Epilepsia postraumática.
c) Fístula de LCR tardía.
d) Enfermedad de Moyamoya.

441. ¿Cuál de las siguientes lesiones cervicales presenta la mayor mortalidad inicial?

a) Fractura de Jefferson.
b) Fractura del ahorcado.
c) Luxación atlantooccipital.

d) Fractura aislada de apófisis espinosa.

442. La lesión medular sin anomalía radiológica (SCIWORA) es particularmente frecuente en:

a) Ancianos/as.
b) Niños/as.
c) Deportistas profesionales.
d) Pacientes con espondilitis anquilosante.

443. ¿Cuál es el signo clínico más sensible de mielopatía cervical espondilótica?

a) Atrofia tenar.
b) Hoffman positivo.
c) Signo de Babinski.
d) Clonus aquíleo.

444. El nivel más frecuente de hernia discal cervical es:

a) C3-C4.
b) C4-C5.
c) C5-C6.
d) C2-C3.

445. La mayoría de las hernias discales torácicas se localizan:

a) T1-T4.
b) T4-T6.
c) T8-T12.
d) T12-L1.

446. ¿Cuál es el síntoma inicial más frecuente de una hernia discal torácica sintomática?

a) Paraplejía aguda.
b) Dolor axial torácico.
c) Incontinencia urinaria.
d) Disfagia.

447. ¿Qué raíz se afecta con mayor frecuencia en una hernia L4-L5 posterolateral?

a) L3.
b) L4.
c) L5.
d) S1.

448. La claudicación neurógena de la estenosis lumbar típicamente:

a) Mejora al caminar cuesta abajo.
b) Empeora sentado.
c) Mejora con flexión lumbar.
d) Siempre se asocia a radiculopatía.

449. ¿Cuál es el principal parámetro del plano coronal empleado para cuantificar una escoliosis?

a) SVA.
b) PI-LL mismatch.
c) Cobb.
d) Pelvic tilt.

450. En la escoliosis idiopática del adolescente, el principal predictor de progresión es:

a) Sexo.
b) Ángulo de Cobb inicial.
c) Índice de masa corporal.
d) Lado de la curva.

CASOS PRÁCTICOS

451. Varón de 54 años, encontrado tras una caída desde su propia altura. A la exploración presenta apertura ocular solo al dolor, emisión de sonidos incomprensibles, sin palabras reconocibles y localiza el dolor con el brazo derecho cuando se le aplica presión supraorbitaria. ¿Cuál es su puntuación en la escala de Glasgow (GCS)?

a) 7.
b) 8.
c) 9.
d) 10.

452. Paciente de 6 años a la que se le realiza una resección de un tumor de fosa posterior. Durante el postoperatorio la persona paciente presenta un cuadro de mutismo, ataxia, hipotonía e irritabilidad. ¿Cuál de las siguientes afirmaciones es CORRECTA respecto al síndrome más probable?

a) En esencia, las personas pacientes siempre se recuperan y vuelven a la normalidad.
b) El abordaje telovelar al IV ventrículo parece tener un mayor riesgo que el abordaje transvermiano.
c) Existe un mayor riesgo en las cirugías por meduloblastoma que en las cirugías por ependimoma o astrocitoma pilocítico.
d) El mecanismo patológico se conoce a la perfección.

453. Paciente con HSA hace 5 días que presenta somnolencia progresiva. Se realiza Doppler transcraneal que muestra los siguientes datos: ACM derecha: Vm 205 cm/s, ACI extracraneal derecha: Vm 45 cm/s, ACM izquierda: Vm 90 cm/s. ¿Cuál es el diagnóstico más probable?

a) Hiperdinamia.
b) Vasoespasmo de ACM derecha.
c) Aumento de PIC.
d) Artefacto por mala ventana.

454. Un/a lactante de 3 meses acude a consulta por asimetría craneal observada por los/as progenitores/as desde hace varias semanas. En la exploración física presenta plagiocefalia posterior derecha, con adelantamiento frontal y del pabellón auricular derechos. Además, se aprecia una limitación de la rotación cervical hacia la izquierda. No hay signos de hipertensión intracraneal y el desarrollo neurológico es normal. ¿Cuál es la actuación más adecuada en este momento?

a) Indicar suturectomía coronal para corregir la deformidad craneal.
b) Solicitar una ecografía craneal para valorar la permeabilidad de las suturas.
c) Realizar una TAC craneal para descartar craneosinostosis.
d) Recomendar medidas posturales y valoración por rehabilitación.

455. Una persona paciente de 58 años con artritis reumatoide de larga evolución presenta marcha espástica progresiva, hiperreflexia y disfagia. La RM demuestra compresión ventral de la unión bulbomedular por invaginación basilar y pannus retroodontoideo. Tras una prueba de tracción cervical progresiva se consigue una reducción completa de la deformidad, con desaparición de la compresión ventral en la RM dinámica. ¿Cuál es el tratamiento más apropiado?

a) Descompresión suboccipital con laminectomía de C1 como procedimiento único.
b) Odontoidectomía transoral seguida de artrodesis occipitocervical.
c) Artrodesis occipitocervical posterior, con o sin laminectomía de C1 según la persistencia de compresión dorsal.
d) Observación clínica, ya que la reducción con tracción elimina la indicación quirúrgica.

456. Una persona paciente de 32 años es intervenida mediante descompresión de fosa posterior por una malformación de Chiari tipo I. La resonancia magnética posoperatoria demuestra una adecuada descompresión del foramen magno y restauración de los espacios de LCR, pero persisten la cefalea y aparecen episodios de deterioro visual con papiledema. ¿Cuál es la explicación más probable?

a) Persistencia de una siringomielia secundaria a fibrosis aracnoidea.
b) Síndrome de pseudotumor cerebri asociado a malformación de Chiari.
c) Descenso insuficiente de las amígdalas cerebelosas, que obliga a ampliar la craniectomía.
d) Hidrocefalia comunicante secundaria a la cirugía.

457. Una persona paciente de 54 años presenta hidrocefalia secundaria a una ventriculitis bacteriana. Tras tratamiento antibiótico dirigido permanece con drenaje ventricular externo. Se encuentra afebril, con cultivos seriados del líquido cefalorraquídeo negativos y normalización progresiva de los parámetros inflamatorios. ¿Cuál es la actitud más adecuada?

a) Implantar una derivación ventriculoperitoneal inmediatamente tras obtener el primer cultivo negativo del líquido cefalorraquídeo.
b) Mantener el drenaje ventricular externo hasta la completa normalización de la bioquímica del líquido cefalorraquídeo, independientemente del tiempo necesario.
c) Implantar la derivación definitiva una vez erradicada la infección, con cultivos seriados negativos del líquido cefalorraquídeo y tratamiento antibiótico adecuado, asumiendo que el riesgo de fracaso del sistema sigue siendo superior al de una derivación implantada sin infección previa.
d) Retirar el drenaje ventricular externo y observar la evolución clínica durante 72 horas antes de decidir la necesidad de una derivación definitiva.

458. En una persona paciente con hidrocefalia obstructiva secundaria a estenosis adquirida del acueducto de Silvio, tratado mediante ventriculostomía endoscópica del tercer ventrículo, la resonancia magnética de control demuestra flujo a través del estoma y un tamaño ventricular prácticamente inalterado. La persona paciente presenta desaparición de la cefalea y recuperación funcional. ¿Cuál es la interpretación más CORRECTA?

a) La ausencia de reducción del tamaño ventricular indica fracaso de la ventriculostomía y obliga a implantar una derivación ventriculoperitoneal.
b) La persistencia de ventriculomegalia obliga a repetir la ventriculostomía, ya que el flujo observado en la resonancia puede corresponder a un falso positivo.
c) La mejoría clínica y la permeabilidad del estoma son compatibles con una ventriculostomía eficaz, aunque el tamaño ventricular apenas se modifique.
d) La ventriculomegalia persistente indica un trastorno asociado de la absorción del LCR y constituye una contraindicación para mantener la actitud expectante.

459. Una persona paciente de 15 años, portador de una derivación ventriculoperitoneal de LCR desde la infancia, presenta episodios recurrentes de cefalea intensa, vómitos y somnolencia. La TC muestra ventrículos en hendidura sin cambios respecto a estudios previos. ¿Cuál de las siguientes afirmaciones es CORRECTA?

a) La presencia de ventrículos en hendidura prácticamente excluye un mal funcionamiento de la derivación.
b) El síndrome del ventrículo en hendidura representa habitualmente un cuadro de hipotensión intracraneal por hiperdrenaje mantenido.
c) En el síndrome del ventrículo en hendidura, la revisión del sistema derivativo está indicada únicamente cuando exista dilatación ventricular objetiva.
d) En algunas personas pacientes con síndrome del ventrículo en hendidura existe hipertensión intracraneal intermitente por colapso ventricular que ocluye transitoriamente los orificios del catéter proximal, pudiendo coexistir ventrículos persistentemente colapsados incluso durante un fallo completo de la derivación.

460. Un varón de 47 años presenta un infarto maligno del territorio de la arteria cerebral media derecha. Dieciocho horas después del inicio de los síntomas desarrolla deterioro progresivo del nivel de conciencia. La TC muestra un infarto que afecta a más de dos tercios del territorio de la ACM, desviación de la línea media de 5 mm y un hematoma profundo de 5 cc sin efecto masa significativo. El paciente recibió fibrinólisis intravenosa y ácido acetilsalicílico intravenoso durante el tratamiento del ictus. El hemograma muestra 120.000 plaquetas/µL. Ante la posibilidad de una hemicraniectomía descompresiva urgente, ¿cuál es la estrategia más adecuada?

a) Implantar un sensor intraparenquimatoso de presión intracraneal como paso previo imprescindible para indicar la cirugía y diferir cualquier medida de reversión hemostática hasta disponer de los registros de PIC.
b) Corregir de forma urgente las alteraciones potencialmente reversibles de la hemostasia relacionadas con el tratamiento fibrinolítico, optimizar las medidas médicas de control de la presión intracraneal mientras se prepara la cirugía y no retrasar la hemicraniectomía por la colocación de un monitor invasivo de PIC.
c) Corregir de forma urgente las alteraciones potencialmente reversibles de la hemostasia relacionadas con el tratamiento fibrinolítico, optimizar las medidas médicas de control de la presión intracraneal mientras se prepara la cirugía y no retrasar la hemicraniectomía por la colocación de un monitor invasivo de PIC.
d) Dado el antecedente de fibrinólisis, la hemicraniectomía debe ser diferida al menos 72 horas y el tratamiento debe centrarse en el control médico de la presión intracraneal.

461. Una persona paciente de 62 años presenta un infarto cerebeloso extenso en el territorio de la arteria cerebelosa posteroinferior (PICA). A las 24 horas desarrolla disminución progresiva del nivel de conciencia. La TC demuestra compresión del IV ventrículo, hidrocefalia obstructiva y compresión del tronco del encéfalo. ¿Cuál es la estrategia terapéutica más adecuada?

a) Colocar un drenaje ventricular externo para tratar la hidrocefalia y reevaluar la necesidad de cirugía descompresiva según la evolución clínica.
b) Realizar una craniectomía suboccipital descompresiva con apertura dural, asociando drenaje ventricular externo cuando exista hidrocefalia significativa o sea necesario para su control.
c) Colocar un drenaje ventricular externo permanente, ya que la hidrocefalia es el principal determinante del deterioro neurológico.
d) Indicar tratamiento médico máximo de la hipertensión intracraneal y reservar la cirugía para la aparición de signos de herniación amigdalina.

462. Una persona paciente de 56 años presenta un infarto maligno de la arteria cerebral media izquierda. Se practica una hemicraniectomía descompresiva amplia con duroplastia a las 24 horas del inicio de los síntomas. Veinticuatro horas después de la intervención desarrolla un deterioro brusco del nivel de conciencia con midriasis ipsilateral. La TC demuestra una adecuada descompresión, sin hematoma epidural ni subdural, persistiendo un importante edema hemisférico con herniación transcalvaria. ¿Cuál de las siguientes afirmaciones es la más CORRECTA?

a) La monitorización invasiva de la presión intracraneal constituye el siguiente paso imprescindible para decidir el tratamiento.
b) La ausencia de un hematoma posoperatorio obliga a descartar una causa neuroquirúrgica del deterioro.
c) La presión intracraneal puede ser normal o discretamente elevada tras una hemicraniectomía descompresiva a pesar de persistir un efecto masa potencialmente letal; por tanto, la monitorización de la PIC no excluye una situación de herniación.
d) La herniación transcalvaria es un signo de descompresión excesiva y es una indicación de craneoplastia.

463. Una mujer de 34 años, en el puerperio inmediato, consulta por cefalea intensa, crisis comiciales y disminución progresiva del nivel de conciencia. La RM con venografía demuestra trombosis del seno sagital superior y del sistema venoso profundo, con un infarto venoso hemorrágico frontal derecho y edema cerebral difuso. Tras 24 horas de anticoagulación con heparina no fraccionada presenta deterioro neurológico progresivo (GCS 8) y signos radiológicos de herniación subfalcina incipiente. ¿Cuál es la estrategia terapéutica más adecuada?

a) Suspender la anticoagulación debido al infarto hemorrágico e indicar trombectomía mecánica como tratamiento exclusivo.
b) Mantener la anticoagulación, valorar tratamiento endovascular por el deterioro clínico pese al tratamiento médico y realizar una hemicraniectomía descompresiva si existe efecto masa con herniación inminente.
c) Mantener exclusivamente la anticoagulación, ya que la presencia de hemorragia venosa contraindica tanto el tratamiento endovascular como la cirugía descompresiva.
d) Indicar fibrinólisis sistémica como tratamiento de rescate antes de considerar cualquier procedimiento endovascular o quirúrgico.

464. Un varón de 58 años presenta una hemorragia putaminal derecha de 48 ml con extensión intraventricular, desviación de la línea media de 7 mm y Glasgow 9 (E2V2M5). Se encuentra anticoagulado con apixabán, que se revierte de forma inmediata. Tras estabilización inicial persiste el deterioro neurológico. Respecto al tratamiento quirúrgico, señale la respuesta CORRECTA:

a) La evacuación quirúrgica precoz mediante craneotomía ha demostrado mejorar de forma consistente el pronóstico funcional en la mayoría de las hemorragias gangliobasales espontáneas.
b) La presencia de hemorragia intraventricular contraindica cualquier procedimiento evacuador hasta la resolución completa del sangrado.

c) En pacientes seleccionados, las técnicas de evacuación mínimamente invasiva pueden reducir el volumen del hematoma con menor lesión del parénquima que la craneotomía convencional, aunque no hay evidencias sobre el beneficio funcional.
d) La indicación quirúrgica depende exclusivamente del volumen del hematoma, independientemente de la localización, la situación clínica o la edad de la persona paciente.

465. Una persona paciente de 69 años presenta una hemorragia cerebelosa espontánea de 3,2 cm de diámetro máximo. Está consciente (GCS 15), sin hidrocefalia, sin compresión del IV ventrículo y sin deterioro neurológico. ¿Cuál es la actitud más adecuada?

a) Indicar evacuación quirúrgica urgente por superar los 3 cm de diámetro.
b) Colocar un drenaje ventricular externo profiláctico para prevenir la hidrocefalia aguda.
c) Realizar una angiografía cerebral urgente antes de decidir el tratamiento quirúrgico.
d) Mantener tratamiento conservador con estrecha vigilancia clínica y radiológica, reservando la cirugía para la aparición de deterioro neurológico, hidrocefalia o compresión del tronco del encéfalo.

466. Una persona paciente de 63 años presenta una hemorragia talámica espontánea de 18 ml con inundación ventricular masiva e hidrocefalia aguda. Se coloca un drenaje ventricular externo, con mejoría inicial del nivel de conciencia. Doce horas después reaparece el deterioro neurológico y la TC muestra persistencia del molde hemático intraventricular, sin aumento del hematoma talámico ni nueva hidrocefalia. ¿Cuál de las siguientes afirmaciones es la más CORRECTA?

a) La persistencia del deterioro indica fracaso del drenaje ventricular externo y obliga a sustituirlo por un catéter contralateral.
b) La obstrucción persistente de la circulación del LCR por el molde hemático intraventricular puede mantener la hipertensión intracraneal pese a un drenaje aparentemente permeable; en pacientes seleccionados puede plantearse la evacuación endoscópica del hematoma intraventricular o la fibrinólisis intraventricular.
c) La ausencia de crecimiento del hematoma intraparenquimatoso descarta una causa neuroquirúrgica del deterioro, siendo obligada la monitorización invasiva de la presión intracraneal antes de cualquier otra actuación.
d) La persistencia de sangre intraventricular constituye una contraindicación para cualquier tratamiento intraventricular por el elevado riesgo de resangrado.

467. Una persona paciente de 61 años presenta una hemorragia lobar occipital espontánea de 42 ml con discreta hemorragia intraventricular. La angiografía por TC y la angiografía cerebral con sustracción digital realizadas durante el ingreso son normales. ¿Cuál de las siguientes afirmaciones es la más CORRECTA?

a) La ausencia de una lesión vascular en la angiografía inicial excluye razonablemente una malformación vascular subyacente y no son necesarios nuevos estudios.
b) La repetición de la angiografía solo está indicada si la persona paciente presenta un nuevo episodio hemorrágico.

c) En pacientes seleccionados, especialmente jóvenes o con hemorragias lobares de etiología no aclarada, puede estar indicada la repetición diferida del estudio angiográfico una vez resuelto el efecto masa del hematoma.

d) La resonancia magnética es inferior a la angiografía para el diagnóstico de cavernomas, por lo que no aporta información adicional.

468. Una persona paciente de 54 años ingresa por una hemorragia subaracnoidea aneurismática Fisher 4, Hunt-Hess IV. Durante las primeras horas desarrolla hipotensión arterial, elevación de troponina I, alteraciones difusas de la repolarización en el ECG y una fracción de eyección del 30% con acinesia apical en el ecocardiograma. La coronariografía no demuestra lesiones coronarias significativas. ¿Cuál de las siguientes afirmaciones es la más CORRECTA?

a) La elevación de troponina y la disfunción ventricular obligan a diferir el tratamiento del aneurisma hasta la recuperación completa de la función miocárdica.

b) El cuadro es altamente sugestivo de una miocardiopatía neurogénica ("neurogenic stunned myocardium"), consecuencia de una descarga masiva de catecolaminas tras la rotura aneurismática, y debe tratarse optimizando el soporte hemodinámico sin retrasar el tratamiento definitivo del aneurisma.

c) La ausencia de enfermedad coronaria significativa excluye una causa cardiaca del shock, por lo que debe asumirse un origen exclusivamente hipovolémico.

d) La presencia de disfunción ventricular grave contraindica el uso de fármacos vasoactivos por el riesgo de incrementar el consumo miocárdico de oxígeno.

469. Una mujer de 52 años ingresa por una hemorragia subaracnoidea aneurismática Fisher 4, tratada mediante embolización en las primeras 12 horas. Al quinto día presenta deterioro neurológico progresivo. La analítica muestra: Na^+ 123 mmol/L, osmolaridad plasmática 265 mOsm/kg, osmolaridad urinaria 610 mOsm/kg y sodio urinario 168 mmol/L. La diuresis es de 5,2 L/24 h, el balance hídrico es negativo, la presión venosa central es de 2 mmHg y el ecocardiograma muestra un ventrículo izquierdo hiperdinámico con vena cava inferior colapsable. ¿Cuál es la actitud más adecuada?

a) Iniciar restricción hídrica y administrar desmopresina para disminuir la diuresis, al tratarse de un síndrome de secreción inadecuada de ADH.

b) Administrar solución salina hipertónica y fludrocortisona, restaurar la volemia y evitar tanto la restricción hídrica como la desmopresina.

c) Administrar tolvaptán para corregir rápidamente la hiponatremia y reducir el riesgo de isquemia cerebral diferida.

d) Mantener únicamente sueroterapia isotónica, ya que la hiponatremia no modifica el riesgo de isquemia cerebral diferida si el aneurisma ya ha sido tratado.

470. **Una mujer de 51 años presenta una hemorragia subaracnoidea aneurismática Fisher 4 tratada mediante clipaje en las primeras 12 horas. En el séptimo día desarrolla una afasia progresiva y hemiparesia derecha. La angio-TC demuestra un vasoespasmo moderado de la arteria cerebral media izquierda, sin oclusión arterial. La perfusión-TC muestra prolongación del tiempo de tránsito medio con disminución del flujo cerebral, manteniéndose el volumen sanguíneo cerebral. ¿Cuál de las siguientes afirmaciones es la más CORRECTA?**

a) La presencia de vasoespasmo angiográfico constituye por sí sola una indicación de angioplastia transluminal.
b) La ausencia de un vasoespasmo grave en la angiografía descarta una isquemia cerebral diferida como causa del deterioro neurológico.
c) La isquemia cerebral diferida y el vasoespasmo son conceptos equivalentes; ambos deben tratarse exclusivamente con angioplastia o infusión intraarterial de vasodilatadores.
d) El deterioro neurológico debe interpretarse en el contexto clínico y de la perfusión cerebral, ya que la isquemia cerebral diferida no depende exclusivamente del grado de vasoespasmo angiográfico y puede requerir tratamiento escalonado, reservando las técnicas endovasculares para casos refractarios al tratamiento médico.

471. **Mujer de 65 años con antecedente de lupus eritematoso sistemico diagnosticada a los 6 años. Acude a NCG tras reciente diagnóstico de la lesión que se observa en la imagen 1. Con el antecedente de enfermedad autoinmune de larga evolución, ¿cuál es el tumor más frecuente en esa localización con el antecedente comentado?**

a) Schwanoma.
b) Meningioma.
c) Metástasis.
d) Neurinoma anaplásico.

Imagen 1 (Preguntas 471-475)



472. En dicha localización y de forma genérica, indique cuál es el tumor que supone el 10% de los casos:

a) Schwanoma.
b) Meningioma.
c) Quiste epidermoide.
d) Metástasis.

473. Tras valorar la imagen, ¿cuál considera de los siguientes el síntoma menos probable?

a) Hipoacusia.
b) Tinnitus.
c) Inestabilidad.
d) Diplopia.

474. ¿Cuál es el tamaño máximo que se considera apropiado para tratar con radiocirugía en el tumor más frecuente de dicha localización?

a) 2.
b) 2,5.
c) 3.
d) 3,5.

475. Si se decide tratamiento quirúrgico, ¿cuál es la complicación más frecuente asociada?

a) Hemorragia del lecho quirúrgico.
b) Fístula LCR.
c) Infección herida quirúrgica.
d) Parálisis pares craneales bajos.

476. Mujer de 60 años. Dolor lumbar progresivo de meses de evolución al que se va añadiendo debilidad progresiva con dificultad para caminar de puntillas. No perdida de sensibilidad, creciente dificultad para el inicio de la micción, tras valorar las imágenes (2 y 3). ¿Cuál le parece el diagnóstico más probable?

a) Astrocitoma.
b) Ependimoma.
c) Metástasis.
d) Proceso infeccioso.

Imagen 2 (Preguntas 476-480)

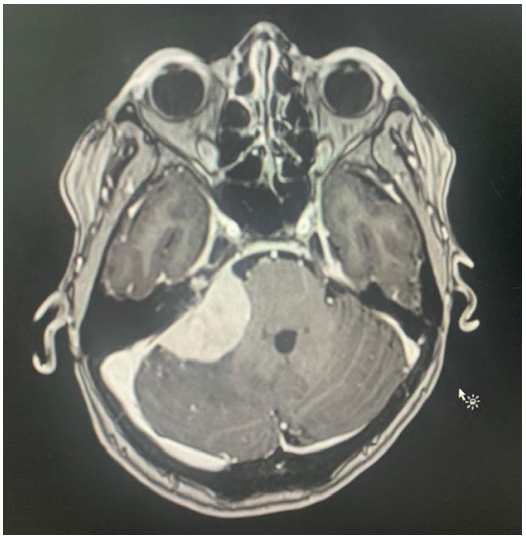

Imagen 3 (Preguntas 476-480)

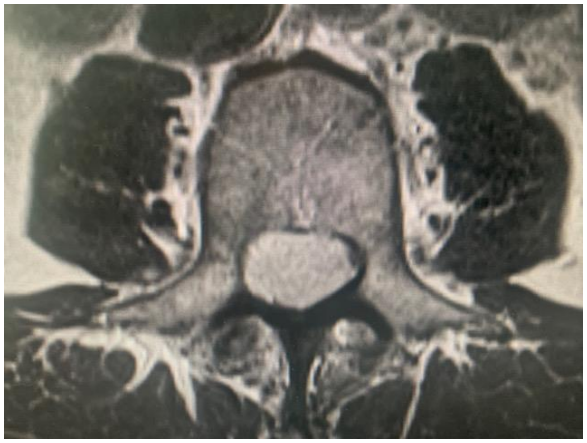

477. ¿Qué dato clínico de los siguientes es el menos probable?

a) Paresia.
b) Dolor radicular.
c) Hiperreflexia.
d) Incontinencia urinaria.

478. Dentro de los tumores intradurales el más frecuente en esa localización es:

a) Neurinoma.
b) Ependimoma.
c) Meningioma.
d) Metástasis.

479. Cuando se trata de un proceso infeccioso el germen más frecuente es:

a) Estafilococo aureus.
b) Estreptococo piógenes.
c) Escherichia colli.
d) Mycobacterium tuberculosis.

480. Cuando el proceso tumoral es metastásico se considera de alta radiosensibilidad:

a) Melanoma.
b) Mama.
c) Seminoma.
d) Linfoma.

481. Mujer de 42 años que acude a consulta por pérdida progresiva de visión desde hace varios meses. Inicialmente notó disminución de la agudeza visual en el ojo derecho, que ha ido empeorando lentamente. En las últimas semanas refiere dificultad para ver objetos en los campos laterales de ambos ojos. No presenta dolor ocular. En la exploración, se objetiva un defecto campimétrico bitemporal y atrofia óptica bilateral, más marcada en el ojo derecho. La analítica hormonal no muestra hiperproducción hormonal ni afectación de ningún eje hipofisario. Tampoco hay datos de diabetes insípida. La resonancia magnética muestra una masa sólida supraselar sin calcificaciones que comprime el quiasma óptico y se extiende hacia el conducto óptico derecho. Se decide intervención quirúrgica mediante abordaje supraorbitario. ¿Cuál es el diagnóstico más probable?

a) Adenoma hipofisario.
b) Meningioma del tubérculo de la silla turca.
c) Craneofaringioma.
d) Neuritis óptica bilateral.

482. Mujer de 27 años acude a consulta por hipoacusia progresiva bilateral, más acusada en el oído derecho, asociada a acúfenos y episodios de inestabilidad desde hace aproximadamente un año. Refiere además antecedentes familiares de tumores intracraneales en su madre. A la exploración neurológica presenta hipoacusia neurosensorial y leve alteración del equilibrio, sin otros déficits focales evidentes. Se solicita una resonancia magnética craneal que evidencia lesiones bilaterales en ambos ángulos pontocerebelosos compatibles con schwannomas vestibulares, confirmándose el diagnóstico de neurofibromatosis tipo 2 (NF-2). Dado el crecimiento progresivo del tumor derecho y el deterioro funcional, se decide tratamiento quirúrgico mediante abordaje retrosigmoideo (RS), con monitorización intraoperatoria de pares craneales y objetivo de resección tumoral con preservación de la función neurológica. En el postoperatorio inmediato, la paciente presenta cefalea persistente, discreta paresia facial derecha y otalgia leve, por lo que se realiza vigilancia estrecha ante posibles complicaciones quirúrgicas. ¿Cuál de las siguientes NO se considera una complicación típica tras la resección de un schwannoma vestibular mediante abordaje retrosigmoideo?

a) Parálisis del nervio facial (VII par).
b) Fístula de líquido cefalorraquídeo.
c) Hidrocefalia secundaria.
d) Síndrome de secreción inadecuada de ADH por hiperprolactinemia.

483. Varón de 16 años, previamente sano, que consulta por pubertad precoz, cefalea progresiva de predominio matutino, náuseas y vómitos de varias semanas de evolución, junto con visión borrosa y dificultad para mirar hacia arriba. En los últimos días presenta empeoramiento de la clínica con episodios de somnolencia. A la exploración neurológica se objetiva parálisis de la mirada vertical con nistagmo de convergencia-retracción, compatible con síndrome de Parinaud, así como papiledema bilateral. Se realiza una RM craneal que muestra una masa sólida en la región pineal, con compresión del acueducto de Silvio e hidrocefalia obstructiva asociada. Se decide colocación urgente de una derivación ventrículo-peritoneal, con solución de la hidrocefalia y mejoría clínica. Durante la cirugía se obtiene líquido cefalorraquídeo, evidenciándose una elevación significativa de β-hCG, que también está elevada en sangre. No hay datos de enfermedad sistémica ni lesiones adicionales en el estudio de extensión. Dado el hallazgo de una lesión pineal y los resultados de laboratorio, ¿cuál es la estrategia diagnóstico-terapéutica más adecuada?

a) Realizar biopsia estereotáctica de la lesión para confirmar el diagnóstico antes de iniciar tratamiento.
b) Realizar ventriculostomía del suelo del III y biopsia endoscópica para confirmar histología de la lesión tumoral.
c) No se precisa realizar biopsia y se puede iniciar directamente tratamiento con quimioterapia y radioterapia.
d) Realizar resección quirúrgica mediante abordaje supracerebeloso infratentorial para diagnóstico y tratamiento.

484. Varón de 34 años con antecedente conocido de enfermedad de von Hippel-Lindau (VHL) diagnosticada en la adolescencia tras detección de hemangioblastomas retinianos y múltiples quistes renales. Se encuentra en seguimiento periódico con RM craneoespinal. En la revisión actual refiere empeoramiento progresivo de cefalea, inestabilidad al caminar y torpeza en la coordinación de los movimientos finos en los últimos 2 meses. No presenta clínica visual ni crisis epilépticas. A la exploración neurológica destaca ataxia troncular, dismetría en miembros superiores derechos y marcha inestable con ampliación de base, sin otros déficits focales. La RM craneal con contraste muestra una lesión nodular sólida intensamente captante de aproximadamente 1,2 cm en el hemisferio cerebeloso derecho, asociada a un gran quiste peritumoral que ocupa gran parte del hemisferio cerebeloso y produce efecto masa sobre el cuarto ventrículo con signos incipientes de hidrocefalia obstructiva. También se evidencian otras pequeñas lesiones nodulares asintomáticas que captan contraste intensamente en diferentes localizaciones del tronco y médula espinal. Dado el carácter sintomático de la lesión cerebelosa principal, se decide plantear tratamiento activo. ¿Cuál es la actitud terapéutica que usted elegiría?

a) Debe resecarse tanto el nódulo tumoral como la pared del quiste asociado, ya que este contribuye a la recidiva.

b) Está indicada de forma sistemática la embolización preoperatoria para disminuir el riesgo hemorrágico intraoperatorio.
c) La resección completa del nódulo tumoral es suficiente, ya que el quiste asociado se resuelve sin necesidad de tratamiento directo.
d) El tratamiento de elección es la radioterapia asociada a quimioterapia, reservando la cirugía solo para casos refractarios.

485. Varón de 48 años que consulta por cambios progresivos en su aspecto físico en los últimos años. Refiere aumento de la talla de anillos y zapatos, sudoración excesiva, fatiga y dificultad para cerrar la mandíbula correctamente. Su pareja comenta que ha desarrollado ronquidos importantes y pausas de apnea durante el sueño. En la exploración física destacan facies tosca con prominencia frontal, hipertrofia mandibular, macroglosia y engrosamiento cutáneo, así como aumento del tamaño de manos y pies. Presenta además hipertensión arterial y signos de artropatía en manos. Los análisis hormonales evidencian: elevación de IGF-1 plasmático (451 ng/ml), GH basal elevada (>5 ng/ml) y ausencia de supresión de GH tras test de tolerancia oral a la glucosa. La RM craneal con contraste muestra una lesión expansiva en la región selar compatible con macroadenoma hipofisario, con discreta extensión supraselar y compresión parcial del quiasma óptico. ¿Cuál es el tratamiento de elección en este paciente?

a) Resección quirúrgica mediante abordaje transesfenoidal.
b) Tratamiento con análogos de somatostatina como primera línea.
c) Tratamiento con antagonistas del receptor de GH (pegvisomant) como primera opción.
d) Radiocirugía hipofisaria.

486. Un varón de 63 años, sin antecedentes relevantes, consulta por un cuadro de cefalea progresiva de meses de evolución, deterioro visual con hemianopsia bitemporal y discreta alteración cognitiva. En la analítica destaca una leve alteración endocrina con hipopituitarismo parcial. Se realiza una RM cerebral que muestra una masa supraselar predominantemente quístico-sólida, con captación intensa del componente sólido tras contraste y sin evidencia de calcificaciones en la TC, con compresión del quiasma óptico y extensión hacia el tercer ventrículo. El paciente es intervenido mediante abordaje transesfenoidal y resección subtotal. El estudio anatomopatológico confirma un craneofaringioma papilar, y el análisis molecular identifica una mutación BRAF V600E. En los controles posteriores, se objetiva progresión tumoral, pese al tratamiento inicial. Teniendo en cuenta las características clínicas, radiológicas y moleculares de este tumor, ¿cuál de las siguientes opciones terapéuticas es más apropiada en este momento?

a) Nueva cirugía agresiva para intentar resección total del tumor.
b) Radioterapia conformada adyuvante como tratamiento estándar.
c) Tratamiento dirigido contra la vía Wnt/β-catenina.
d) Terapia dirigida con inhibidores de BRAF (± inhibidores MEK).

487. Un varón de 62 años, fumador activo de 40 paquetes-año, en seguimiento por carcinoma pulmonar no microcítico (adenocarcinoma) diagnosticado hace 18 meses y tratado con quimioterapia y terapia dirigida. Acude al servicio de urgencias por un cuadro de 2 semanas de evolución consistente en cefalea progresiva de predominio matutino, náuseas, episodios de vómitos y dificultad creciente para levantar el brazo derecho. Su familia refiere además cambios en la conducta y disminución del rendimiento cognitivo en los últimos días. A la exploración neurológica presenta leve desorientación, hemiparesia derecha 3/5 y signos de liberación frontal. No hay focalidad sensitiva ni alteraciones del lenguaje. Se realiza una RM cerebral con contraste que muestra una lesión única supratentorial en lóbulo frontal izquierdo de 3,5 cm de diámetro, con realce anular, edema vasogénico perilesional importante y efecto masa con desplazamiento de la línea media de 5 mm. No se identifican otras lesiones intracraneales. El estudio de extensión sistémico muestra enfermedad extracraneal controlada, sin progresión en los últimos meses. El paciente presenta un estado funcional conservado (Karnofsky=80). Se inicia tratamiento con corticoides con mejoría parcial de la clínica. En este contexto clínico, ¿cuál es la estrategia terapéutica más adecuada como tratamiento inicial?

a) Radioterapia holocraneal (WBRT) como tratamiento paliativo.
b) Resección quirúrgica de la lesión seguida de radioterapia adyuvante.
c) Radiocirugía estereotáctica (SRS) como tratamiento único.
d) Tratamiento sistémico con quimioterapia o terapia dirigida.

488. Un varón de 68 años, sin antecedentes relevantes salvo hipertensión arterial, consulta por 2 meses de evolución de cambios de conducta, deterioro cognitivo progresivo y cefalea leve. No presenta fiebre ni pérdida de peso. En la exploración neurológica destaca desorientación temporal y leve hemiparesia derecha. La RM cerebral con contraste muestra una lesión única profunda en región periventricular (ganglios basales), con realce homogéneo intenso, discreto edema perilesional y escaso efecto masa. No se aprecian otras lesiones intracraneales. Se inicia tratamiento con corticoides observándose una marcada mejoría clínica y reducción del tamaño tumoral en estudios posteriores. Se realiza estudio de extensión (TC toracoabdominal y biopsia medular) sin evidencia de enfermedad sistémica. ¿Cuál de las siguientes afirmaciones es CORRECTA en el diagnóstico diferencial de este caso?

a) Un patrón de captación en anillo irregular con necrosis central es más típico de glioblastoma o metástasis, aunque a veces también puede verse en los linfomas cerebrales primarios.
b) La presencia de captación homogénea y localización periventricular es más característica del absceso cerebral que del linfoma.
c) La ausencia de enfermedad sistémica (TC toracoabdominal y biopsia medular normales) excluye completamente el linfoma con afectación secundaria del SNC.
d) La respuesta a corticoides descarta el diagnóstico de linfoma cerebral.

489. Un varón de 52 años acude a consulta por notar desde hace varios años una tumoración dura, indolora y de crecimiento muy lento en la región frontal. Refiere que recientemente le preocupa por motivos estéticos, pero niega dolor significativo, fiebre o síntomas neurológicos. A la exploración se palpa una masa ósea firme, bien delimitada e inmóvil, sin signos inflamatorios. La TC craneal muestra una lesión hiperdensa, homogénea, bien circunscrita, de aspecto esclerótico, que protruye hacia el exterior desde la tabla externa del hueso frontal, sin destrucción ósea ni componente de partes blandas. De las siguientes opciones, indique la opción CORRECTA:

a) Hemangioma óseo calota craneal.
b) Plasmocitoma craneal.
c) Histiocitosis de células de Langerhans.
d) Osteoma craneal.

490. Niño de 4 años que acude a consulta por disminución progresiva de la agudeza visual, y dificultades de lectura crecientes. En la exploración física presenta: múltiples máculas hiperpigmentadas "café con leche" (>6 lesiones de más de 5 mm); efélides axilares e inguinales, nódulos de Lisch en el iris en la exploración oftalmológica. Antecedente familiar de una enfermedad genética similar en un progenitor. En el estudio oftalmológico se objetiva disminución bilateral de la agudeza visual y palidez papilar. Se realiza una RM cerebral que muestra una lesión fusiforme que afecta al nervio óptico y al quiasma, hiperintensa en T2, con captación variable de contraste, de aspecto típico y sin hallazgos atípicos ni signos de hidrocefalia. Se establece el diagnóstico de glioma de la vía óptica y se decide tratamiento por progresión clínica. ¿Cuál es la actitud más adecuada?

a) Realizar biopsia obligatoria antes de iniciar cualquier tratamiento.
b) Resección quirúrgica completa del tumor para control de la enfermedad.
c) Iniciar radioterapia como tratamiento de primera línea.
d) No realizar biopsia e iniciar tratamiento con terapias dirigidas (p. ej., inhibidores MEK/BRAF).

491. Se ha presentado una paciente de 57 años en coma en el Servicio de Urgencias tras ser trasladada desde su domicilio por los servicios de emergencias. Tras el estudio con TAC se identifica un hematoma intraparenquimatoso en el lóbulo temporal derecho con datos de herniación y el hallazgo de un aneurisma cerebral roto. Han solicitado valoración por el especialista de neurocirugía quien decide evaluar a la paciente explorando los reflejos oculovestibulares mediante pruebas calóricas. Durante el proceso de exploración física de estos reflejos, identifique la única sentencia INCORRECTA:

a) Es necesario irrigar el conducto auditivo externo con agua helada.
b) Es necesario irrigar con unos 60 a 100 mL.
c) Es necesario mantener la cabeza a 0º con respecto a la horizontal.
d) Es necesario identificar previamente la existencia de perforación timpánica.

492. Es trasladada a urgencias una mujer de 28 años en coma con pupilas pequeñas y reactivas de origen sudamericano. Le han realizado una TAC urgente que identifica múltiples lesiones parenquimatosas y ventriculares junto con hidrocefalia aguda secundaria a un síndrome de Bruns. ¿Cuál de las siguientes etiologías es la causante de este síndrome? Sólo una es CORRECTA:

a) Cisticercosis.
b) Carcinomatosis leptomeníngea.
c) Meningitis tuberculosa.
d) Histiocitosis X.

493. Se presenta un paciente de 69 años diabético con fiebre, dolor dorsolumbar axial y rigidez de nuca. Asocia una elevación de la Proteína C reactiva, leucocitosis con desviación izquierda. Parece muy afectado. En la exploración, se identifica una paraplejia incompleta con retención urinaria. Se ha realizado un estudio con TAC y RM de raquis identificando cambios flemonosos paravertebrales anteriores desde D10 hasta L1 bilaterales y con colecciones en ambos psoas, destrucción muy significativa del cuerpo vertebral D12 con acuñamiento superior al 50% del mismo, una afectación del disco intervertebral D11-D12 y una colección epidural anterolateral de aspecto sugestivo de absceso epidural asociado desde D10 hasta L2. Marque la única opción CORRECTA:

a) Las maniobras de hiperextensión de la cadera son muy dolorosas.
b) Es suficiente la evacuación del absceso sólo mediante una laminectomía dorsolumbar.
c) La liberación del canal y artrodesis con material de titanio no está recomendada en ningún momento evolutivo del caso.
d) Es necesario administrar antibióticos sólo una vez evacuada la colección epidural para obtener un mayor rendimiento en los cultivos, en ningún caso antes de este procedimiento.

494. Acude a la consulta una paciente de 73 años diabética e hipertensa que presenta una neuralgia del trigémino izquierdo clásica, con dolor lancinante paroxístico que afecta a las ramas 2ª y 3ª. Ha recibido tratamiento farmacológico diverso supervisado por su neurólogo de zona. Ha presentado varios efectos adversos y, además, no consigue un buen control del dolor. Es remitida para valorar tratamiento neuroquirúrgico tras haber consultado a varios especialistas de neurocirugía en otros centros. Le pregunta a usted acerca de la probabilidad de desarrollar una anestesia dolorosa tras el tratamiento. Indíquele entre las siguientes opciones, cuál de ellas tiene la menor probabilidad de producirle una anestesia dolorosa tras su aplicación. Sólo una opción es CORRECTA:

a) Termocoagulación con radiofrecuencia del ganglio de Gasser.
b) Rizolisis percutánea con glicerol del ganglio de Gasser.
c) Compresión con balón del ganglio de Gasser.
d) Descompresión microvascular.

495. Dentro de la actividad neuroquirúrgica de hoy, usted va a realizar una liberación neuroquirúrgica del nervio mediano derecho a una paciente de 57 años en el túnel del carpo. Existen algunos puntos importantes en la realización del procedimiento y la planificación posterior de los cuidados que se deben tener en cuenta. Sólo una de las siguientes afirmaciones es CORRECTA. Indíquela:

a) La rama recurrente motora del nervio mediano en el túnel del carpo puede localizarse a nivel transligamentario en el 50% de los casos.
b) La variante anastomótica de Riche-Cannieu se encarga de innervar la eminencia hipotenar.
c) La colocación de una férula en el postoperatorio no se ha demostrado capaz de reducir el dolor postoperatorio, la sensibilidad de la herida y mejorar la curación de la herida.
d) Inmediatamente proximal al túnel del carpo, el nervio mediano viaja profundo con relación al músculo flexor superficial de los dedos (flexor digitorum superficialis).

496. Han trasladado a urgencias a una mujer joven de 28 años embarazada de 2 meses y de origen boliviano que lleva 4 meses viviendo en Europa. Se encuentra en coma y le han realizado un estudio de TAC craneal urgente que evidencia una hidrocefalia aguda con múltiples lesiones diseminadas de aspecto quístico, con realce en anillo, algunas calcificadas, otras intraventriculares y en el espacio subaracnoideo, algunas parecen contener un nódulo en su interior y alguna zona muy sugestiva de lesiones isquémicas. Los familiares han sido interrogados acerca de la sospecha de cisticercosis y confirman que celebraron una fiesta en su país en la que ingirieron carne de cerdo poco cocinada como "con granos de arroz" en su interior. Con respecto al manejo de esta afección, indique la única sentencia INCORRECTA:

a) Es necesario resolver la hidrocefalia de manera urgente.
b) No es necesario administrar dexametasona en estos casos si se administran antihelmínticos.
c) La epilepsia es la principal forma de manifestarse la forma clínica parenquimatosa.
d) Algunos casos pueden beneficiarse del tratamiento neuroquirúrgico, sobre todo en quistes de localización silviana o intraventricular.

497. Se traslada a Urgencias a un varón de 69 años en coma hallado en su casa por su esposa. Precisó intubación endotraqueal y soporte hemodinámico por muy bajo nivel de conciencia. En la exploración, usted observa unos movimientos oculares repetitivos verticales hacia abajo, seguidos de una elevación lenta hasta la posición neutra. Indique cómo se denomina este movimiento ocular anómalo. Sólo una opción es CORRECTA:

a) Skew deviation.
b) Bobbing ocular.
c) Mirada en ping-pong.
d) Ojos en limpiaparabrisas.

498. Se presenta un paciente de 36 años en coma con un cuadro de meningoencefalitis de rápida evolución en los últimos 3 días. Como antecedente, estuvo de viaje en un país africano y se bañó en un lago. La sospecha diagnóstica es una infestación por Naegleria fowleri. Indique la sentencia INCORRECTA, entre las siguientes:

a) El parásito accede al sistema nervioso a través del tímpano.
b) Son frecuentes las hemorragias.
c) Puede afectar al cordón medular.
d) La glucorraquia puede ser normal.

499. Acude un varón de 40 años con afasia y hemiplejia derecha de instauración brusca. Entre sus antecedentes figuran prácticas de riesgo e infección por VIH, entre otras infecciones de transmisión sexual. En el TAC urgente se observó una hemorragia temporal izquierda muy extensa. Los estudios vasculares identificaron un patrón vascular cerebral compatible con un fenómeno similar a la enfermedad de Moyamoya; etiquetando al paciente de probable afectación neurosifilítica meningovascular. Indique la única sentencia INCORRECTA entre las siguientes:

a) Los pacientes con neurosífilis no precisan tratamiento con penicilina.
b) La neurosífilis puede instaurarse en los pacientes inmunocomprometidos en fase sida en un período muy corto.
c) No todos los casos de neurosífilis desarrollan una afectación meningovascular.
d) Aproximadamente entre el 5 y el 10% de las personas pacientes infectadas por sífilis desarrollarán una neurosífilis.

500. Es traída a Urgencias una mujer de 48 años comatosa. En el TAC urgente se identifica una masa expansiva con marcado edema perilesional y una captación de contraste periférica, altamente sugestiva de un absceso cerebral. Indique la única opción CORRECTA:

a) No está indicado el tratamiento urgente hasta obtener un estudio completo de Resonancia magnética.
b) La terapia con anticonvulsivantes profilácticos es controvertida y pueden administrarse o no.
c) La dexametasona no tiene ningún papel en el manejo de estos casos.
d) No son necesarios los hemocultivos.