Osakidetza



FACULTATIVO/A ESPECIALISTA MÉDICO/A DERMATOLOGÍA, MEDICINA QUIRÚRGICA Y VENEREOLOGÍA

PREGUNTAS

1. **En la clasificación morfológica de las lesiones elementales, la distinción entre pápula y placa se basa principalmente en:**

   a) El origen anatómico: las pápulas proceden del estrato espinoso, mientras que las placas se originan en la dermis reticular.
   b) La relación entre la extensión superficial y la elevación: la placa presenta una superficie amplia (>1 cm) con una elevación relativamente escasa respecto a su anchura, pudiendo originarse de novo o por confluencia de pápulas.
   c) El contenido: las pápulas tienen contenido sólido y las placas contienen material mucinoso dérmico en su interior.
   d) La duración temporal: las pápulas son lesiones agudas de menos de 6 semanas, mientras que las placas son por definición lesiones crónicas**.**

2. **El fenómeno de Köbner en psoriasis se produce por la aparición de lesiones psoriásicas en zonas de traumatismo cutáneo. Respecto a este fenómeno, la afirmación más precisa es:**

   a) Es un marcador de actividad de la enfermedad y se correlaciona positivamente con el índice PASI, siendo más frecuente en formas pustulosas que en la psoriasis en placas.
   b) Es un fenómeno compartido por diversas dermatosis inflamatorias como liquen plano y vitíligo, pero en psoriasis su mecanismo implica la activación de queratinocitos y liberación de IL-17A en el sitio de traumatismo.
   c) Su positividad diferencia inequívocamente la psoriasis verdadera de las erupciones psoriasiformes reactivas, siendo el único criterio clínico con valor diagnóstico absoluto.
   d) El fenómeno de Renbök (inhibición de la psoriasis en zonas de traumatismo) y el fenómeno de Köbner coexisten con igual frecuencia en la misma persona paciente.

3. **En la clasificación de las lesiones ampollosas, la diferencia fundamental entre vesícula y ampolla radica en:**

   a) El mecanismo de formación: las vesículas se forman por espongiosis y las ampollas por acantólisis o separación dermoepidérmica.
   b) El nivel de clivaje: las vesículas se forman en la epidermis superficial y las ampollas en la unión dermoepidérmica o dermis.
   c) El diámetro de la lesión: la vesícula mide convencionalmente menos de 0,5-1 cm y la ampolla igual o superior a ese límite, independientemente del mecanismo o nivel de formación.
   d) El contenido: las vesículas contienen líquido seroso claro y las ampollas, contenido hemorrágico o purulento.

4. **Las líneas de Blaschko constituyen un patrón de distribución cutánea con relevancia clínica. ¿Cuál de las siguientes afirmaciones describe con mayor precisión su naturaleza?**

   a) Representan los trayectos de los nervios sensitivos cutáneos superficiales y coinciden parcialmente con los dermatomas cervicales y torácicos.



b) Son trayectos invisibles en la piel normal que reflejan la migración y proliferación clonal de queratinocitos durante la embriogénesis, sin correspondencia con dermatomas, vasos linfáticos ni líneas de Langer.
c) Corresponden a las líneas de tensión cutánea de Langer, visibles en la piel distendida, relevantes para la orientación de las incisiones quirúrgicas.
d) Su distribución coincide con los dermatomas en el tronco pero diverge de ellos en las extremidades, donde adoptan un patrón espiral característico.

5. Respecto a la púrpura, señale la asociación clínico-patológica INCORRECTA:

a) Púrpura palpable → vasculitis leucocitoclástica con depósito de inmunocomplejos en la pared vascular.
b) Púrpura retiforme → oclusión vascular (trombótica, embólica o por crioglobulinas) con isquemia cutánea.
c) Petequia → extravasación de hematíes por fragilidad capilar o trombocitopenia, sin inflamación vascular.
d) Equimosis → vasculitis de pequeño vaso con necrosis fibrinoide de la pared y extravasación hemática masiva.

6. La distinción histológica y clínica entre nódulo y pápula en dermatología se basa principalmente en:

a) El mecanismo patogénico: el nódulo implica un proceso granulomatoso dérmico, mientras que la pápula refleja cambios inflamatorios epidérmicos agudos.
b) La profundidad y extensión: el nódulo es una lesión sólida de mayor tamaño (habitualmente >1 cm), con componente dérmico profundo o hipodérmico, palpable en mayor medida que visible, mientras que la pápula es más superficial y predominantemente visible.
c) La consistencia: los nódulos son fluctuantes por contener material líquido en su interior, mientras que las pápulas son sólidas.
d) La evolución temporal: los nódulos se resuelven en menos de 2 semanas, mientras que las pápulas tienen un curso crónico por definición.

7. La morfología «en diana» clásica del eritema multiforme se caracteriza por tres zonas concéntricas. ¿Cuál es la secuencia correcta de dentro hacia fuera?

a) Zona central eritematosa → zona media pálida edematosa → zona externa eritematosa.
b) Zona central oscura o vesiculosa → zona media pálida edematosa → anillo eritematoso externo.
c) Zona central purpúrica → zona media vesiculosa → zona externa costrosa.
d) Zona central blanca (necrosis) → zona media eritematosa → zona externa vesiculosa.

8. En la descripción morfológica de lesiones cutáneas, el patrón «reticulado» o «en red» se observa en todas las siguientes entidades EXCEPTO en:

a) Eritema ab igne.
b) Livedo reticularis.
c) Cutis marmorata telangiectatica congénita.
d) Esclerodermia en morfea en placas.



9. Respecto al exantema fijo medicamentoso, señale la opción FALSA:

a) Existen diferentes variantes clínicas, siendo una de ellas la forma ampollar múltiple.
b) Las lesiones varían de localización tras la reexposición al fármaco.
c) Las lesiones suelen ser manchas bien delimitadas, anulares, de coloración eritematoviolácea, y pueden aparecer también en mucosas.
d) Histológicamente en la epidermis suele haber queratinocitos necróticos y a veces incluso necrosis epidérmica extensa.

10. En epidemiología dermatológica, un investigador desea estimar la carga de una enfermedad crónica como la psoriasis en una población. ¿Qué medida resulta más adecuada para cuantificar el número total de casos existentes en un momento dado, incluyendo casos nuevos y antiguos?

a) La incidencia acumulada, que integra los casos nuevos surgidos durante el período de seguimiento.
b) La tasa de incidencia, que mide los casos nuevos por unidad de persona-tiempo en la población en riesgo.
c) La prevalencia, que mide la proporción de individuos afectados (casos nuevos y preexistentes) en una población en un momento o período determinado.
d) El riesgo relativo, que compara la frecuencia de la enfermedad entre expuestos y no expuestos a un factor de riesgo**.**

11. En relación con los factores de riesgo y la biología del melanoma maligno en población caucásica, señale la afirmación INCORRECTA.

a) El número elevado de nevus melanocíticos comunes (>50) y la presencia de nevus atípicos constituyen los factores de riesgo fenotípicos con mayor capacidad predictiva individual de melanoma, superando en riesgo relativo al antecedente aislado de quemaduras solares en la infancia.
b) La exposición solar intermitente intensa con quemaduras es el patrón de exposición UV asociado preferentemente al melanoma de extensión superficial, mientras que la exposición crónica acumulada se vincula más al léntigo maligno melanoma en zonas fotoexpuestas de forma continua.
c) Las mutaciones germinales en CDKN2A/p16, principal alteración genética del melanoma familiar, están presentes en la mayoría de los melanomas esporádicos, lo que confirma su papel como evento oncogénico iniciador predominante también en la forma no hereditaria de la enfermedad.
d) El melanoma acral lentiginoso representa el subtipo predominante en poblaciones asiáticas y afroamericanas, y su peor pronóstico en estos grupos se atribuye en parte al diagnóstico en estadios más avanzados, no exclusivamente a una biología intrínsecamente más agresiva respecto al subtipo de extensión superficial de igual estadio.

12. En la epidemiología de las enfermedades inflamatorias crónicas de la piel, la comorbilidad con mayor prevalencia en pacientes con psoriasis en placas moderada-grave comparada con la población general es:

a) Enfermedad inflamatoria intestinal.
b) Síndrome metabólico y sus componentes (obesidad, dislipemia, hipertensión arterial y resistencia a la insulina).
c) Enfermedad celíaca.
d) Esclerosis múltiple.

13. El «efecto de bañera» (bathtub effect) en epidemiología dermatológica hace referencia a:

a) La mayor prevalencia de eccema de contacto en trabajadores expuestos a humedad prolongada.
b) La distribución bimodal de la incidencia de algunas enfermedades cutáneas, como la micosis fungoide, con un pico en jóvenes y otro en ancianos.
c) La distribución por edad de incidencia de algunas enfermedades, con mayor frecuencia en los extremos de la vida (neonatos/lactantes y ancianos), como ocurre con el penfigoide ampollar.
d) El incremento de dermatitis de contacto en trabajadores de la hostelería por la exposición repetida a detergentes.

14. Bimekizumab se diferencia de secukinumab e ixekizumab en su mecanismo de acción en que:

a) Bloquea el receptor de IL-17A en lugar de la citoquina IL-17A.
b) Inhibe simultáneamente IL-17A e IL-17F, mientras que secukinumab e ixekizumab bloquean selectivamente IL-17A.
c) Actúa bloqueando la subunidad p19 de IL-23, impidiendo la diferenciación de linfocitos Th17.
d) Bloquea IL-17A e IL-17E (IL-25), ampliando su acción sobre la respuesta Th2.

15. Una persona paciente con dermatitis atópica grave inicia tratamiento con upadacitinib. A las 4 semanas presenta un herpes zóster en el territorio del trigémino sin afectación oftálmica. ¿Cuál es la actitud más adecuada?

a) Suspender definitivamente upadacitinib e iniciar dupilumab una vez resuelto el herpes.
b) Continuar upadacitinib sin modificaciones, ya que el herpes zóster no requiere cambios terapéuticos.
c) Iniciar tratamiento antiviral sistémico (aciclovir o valaciclovir) y valorar la suspensión temporal de upadacitinib hasta la resolución del episodio, considerando el balance riesgo-beneficio individual.
d) Reducir la dosis de upadacitinib a la mitad de forma permanente y añadir profilaxis antiviral crónica con aciclovir.

16. En el tratamiento de la psoriasis moderada-grave con agentes biológicos, la coadministración de metotrexato tiene como principal fundamento farmacodinámico:

a) Potenciar la eficacia del biológico mediante un efecto sinérgico sobre la vía IL-17/IL-23, independientemente del tipo de biológico utilizado.
b) Reducir la inmunogenicidad y la formación de anticuerpos antifármaco (ADA), prolongando la supervivencia del biológico, efecto especialmente relevante con los anti-TNF, aunque su utilidad con anti-IL-17 y anti-IL-23 es más limitada.



c) Actuar como hepatoprotector frente a la hepatotoxicidad inducida por los anticuerpos monoclonales anti-IL-17.
d) Compensar la inmunosupresión inducida por el biológico, reduciendo el riesgo de infecciones oportunistas.

17. En el contexto del tratamiento biológico en dermatología, el concepto de «supervivencia del fármaco» (drug survival) hace referencia a:

a) La proporción de pacientes que alcanzan una respuesta PASI 90 mantenida a los 5 años de tratamiento.
b) El tiempo que transcurre desde el inicio de un biológico hasta su discontinuación, por cualquier causa (ineficacia, efectos adversos o decisión de la persona paciente), siendo un indicador combinado de eficacia y tolerabilidad en práctica clínica real.
c) La capacidad del fármaco de mantener niveles séricos terapéuticos más allá de su vida media farmacocinética convencional.
d) El porcentaje de pacientes que pueden reiniciar un biológico tras haberlo suspendido, manteniendo la misma eficacia que en el primer ciclo.

18. Respecto a dupilumab en el tratamiento de la dermatitis atópica, señale la afirmación INCORRECTA:

a) Bloquea la señalización de IL-4 e IL-13 al unirse a la subunidad IL-4Rα compartida por ambos receptores.
b) En los ensayos clínicos pivotales, la respuesta IGA 0/1 a las 16 semanas en monoterapia se situó en torno al 36-38% de las personas pacientes.
c) El efecto adverso ocular más frecuente es la conjuntivitis, que suele responder a tratamiento tópico sin necesidad de suspender el biológico.
d) Está contraindicado en pacientes con infección activa por virus del herpes simple, ya que potencia la replicación viral al bloquear IL-4 e IL-13.

19. Respecto a la utilización de agentes biológicos en dermatología pediátrica en Europa, señale la afirmación CORRECTA:

a) Los inhibidores de JAK (abrocitinib, upadacitinib, baricitinib) están aprobados en Europa para dermatitis atópica grave en niños/as a partir de los 6 años con las mismas indicaciones que en adultos.
b) Dupilumab está aprobado en Europa para dermatitis atópica grave desde los 6 meses de edad; secukinumab e ixekizumab tienen indicación aprobada para psoriasis en placas grave desde los 6 años.
c) Adalimumab fue el primer biológico aprobado para psoriasis pediátrica grave en Europa y mantiene indicación a partir de los 4 años, siendo el único anti-TNF con esta indicación.
d) Ustekinumab tiene indicación aprobada en Europa para psoriasis en placas pediátrica grave desde los 6 años, con la misma posología por peso que en adultos.

20. Respecto al mecanismo de acción del apremilast, señale la afirmación INCORRECTA:

a) Inhibe la fosfodiesterasa 4 (PDE4), lo que aumenta los niveles intracelulares de AMPc.
b) El incremento de AMPc activa la proteína quinasa A (PKA), que fosforila el factor de transcripción CREB, modulando negativamente la producción de citoquinas proinflamatorias.
c) Su mecanismo de acción requiere administración parenteral subcutánea para garantizar una biodisponibilidad adecuada.



d) A diferencia de los biológicos, no requiere cribado de tuberculosis latente previo a su inicio según las fichas técnicas vigentes.

21. ¿Cuál de estos tratamientos se ha demostrado más eficaz en el tratamiento del prurito del anciano?

a) Corticoides tópicos.
b) Corticoides sistémicos.
c) Antihistamínicos sistémicos.
d) Productos hidratantes.

22. En las personas pacientes que van a recibir tratamiento biológico se recomiendan todas estas vacunas EXCEPTO:

a) Vacuna de la hepatitis B.
b) Vacuna del neumococo.
c) Vacuna tifoidea oral.
d) Vacuna de la gripe.

23. Respecto al tratamiento con dapsona señale la verdadera:

a) El síndrome de hipersensibilidad suele iniciarse a los 2-4 días del inicio del tratamiento y cursa con fiebre, erupción cutánea, linfadenopatía y hepatitis.
b) Se ha descrito una neuropatía motora sobre todo a dosis mayores de 200 mg al día.
c) La aparición de metahemoglobina en ausencia de síntomas cardiopulmonares requiere la suspensión del fármaco.
d) Es inusual la aparición de anemia hemolítica salvo en casos de déficit de glucosa-6- fosfato-deshidrogenasa.

24. El dupilumab es un fármaco biológico que se emplea con éxito en las siguientes patologías cutáneas, EXCEPTO en:

a) Dermatitis atópica.
b) Síndrome de Netherton.
c) Dermatitis herpetiforme.
d) Penfigoide ampollar.

25. En el tratamiento de la pitiriasis rubra pilar se han empleado todos estos fármacos EXCEPTO:

a) Alitretinoína.
b) Apremilast.
c) Dupilumab.
d) anti-TNF.

26. En una persona paciente con psoriasis y enfermedad de Crohn que precise tratamiento biológico, ¿qué familia de biológicos está CONTRAINDICADA?

a) Los anti-IL23.
b) Los anti-IL17.
c) Los anti-TNF.
d) Los anti-p40 de la IL12 e IL23.

27. Respecto a las queratinas expresadas en situaciones de estrés o hiperproliferación epidérmica, señale la afirmación CORRECTA:

a) Las queratinas 1 y 10 se sobreexpresan en epidermis psoriásica como marcadores de hiperproliferación.
b) Las queratinas 6, 16 y 17 se expresan en epidermis normal en reposo y se suprimen ante cualquier estímulo inflamatorio.
c) Las queratinas 6, 16 y 17 son queratinas de hiperproliferación que se expresan en condiciones de estrés, inflamación o herida, estando prácticamente ausentes en la epidermis normal en reposo.
d) Las mutaciones en la queratina 5 producen pénfigo vulgar al interferir con la adhesión desmosómica.

28. El proceso de melanogénesis implica la maduración progresiva del melanosoma a través de cuatro estadios. Respecto a la actividad tirosinasa en cada estadio, la correlación más precisa es:

a) La tirosinasa está activa desde el estadio I y su actividad aumenta progresivamente hasta el estadio IV, donde alcanza su máxima expresión.
b) La tirosinasa es detectable en el estadio I pero inactiva; se activa progresivamente a partir del estadio II, siendo máxima en el estadio III, y en el estadio IV la actividad disminuye al quedar la enzima ocluida por los depósitos de melanina.
c) La tirosinasa se activa en el estadio III, cuando la matriz fibrilar del melanosoma está completamente formada.
d) La actividad tirosinasa es máxima en el estadio II, decrece en el estadio III y es mínima en el estadio IV por inhibición por retroalimentación.

29. Las células de Merkel son componentes especializados de la epidermis. Respecto a su origen, localización y función, la afirmación más precisa según la evidencia actual es:

a) Derivan de la cresta neural, se localizan en la capa basal de la epidermis en mayor densidad en zonas de alta sensibilidad táctil (yemas de los dedos, labios, folículos pilosos), y funcionan como mecanorreceptores de adaptación lenta tipo I asociados a discos de Merkel.
b) Derivan de precursores epidérmicos locales del estrato espinoso y su función principal es la regulación del ciclo folicular mediante la secreción de neuropéptidos paracrinos.
c) Derivan de monocitos circulantes que migran a la epidermis durante el desarrollo fetal y se diferencian en mecanorreceptores de adaptación rápida.
d) Se localizan preferentemente en el estrato granuloso y expresan marcadores melanocitarios como Melan-A y HMB-45.

30. El complejo de adhesión desmosómica está compuesto por proteínas transmembrana y proteínas de placa. ¿Cuál de las siguientes proteínas forma parte de la placa intracelular del desmosoma y NO es una proteína transmembrana?

a) Desmogleína 1.
b) Desmocolina 2.
c) Desmoplaquina.
d) Desmogleína 3.

31. En relación con la función barrera de la piel y el papel de los lípidos del estrato córneo, señale la afirmación INCORRECTA:

a) Los lípidos del estrato córneo están compuestos principalmente por ceramidas, colesterol y ácidos grasos libres en proporciones aproximadamente equimolares.
b) Las ceramidas son los lípidos más abundantes y funcionalmente más importantes del estrato córneo, siendo esenciales para la organización lamelar de la barrera lipídica.
c) En la dermatitis atópica se ha demostrado una reducción cuantitativa y cualitativa de ceramidas en el estrato córneo, contribuyendo a la disfunción de barrera incluso en piel de aspecto clínicamente normal.
d) Los cuerpos lamelares (gránulos de Odland) se sintetizan en el núcleo de los queratinocitos del estrato basal y secretan su contenido lipídico en el estrato granuloso.

32. Respecto al bulge folicular y las células madre del folículo piloso, señale la afirmación CORRECTA:

a) Las células madre del folículo piloso se localizan en la papila dérmica y son las responsables de la regeneración folicular tras una herida.
b) El bulge es una región del istmo folicular que alberga células madre multipotentes capaces de regenerar el epitelio folicular, la glándula sebácea y contribuir a la reparación de la epidermis interfolicular tras una herida.
c) Las células madre del bulge expresan CD34 en ratones pero este marcador no es relevante en humanos, donde la queratina 19 es el marcador más fiable en contexto clínico.
d) El bulge folicular tiene escasa relevancia en la patología de las alopecias cicatriciales.

33. Con S100 se tiñen todos los siguientes tipos de células, excepto:

a) Melanocitos.
b) Ovillos apocrinos.
c) Células de Langerhans.
d) Condrocitos.

34. ¿Cuándo comienza el desarrollo embrionario de las uñas?

a) Entre las semanas 2-4.
b) Entre las semanas 8-10.
c) Entre las semanas 18-20.
d) Entre las semanas 22-24**.**

35. ¿Qué gen está mutado en el síndrome de Brooke-Spiegler?

a) CYLD
b) FLCN
c) CHILD
d) NEMO

36. Respecto al desarrollo embriológico de las glándulas sebáceas señale la correcta:

a) Comienza a las 3-5 semanas de edad gestacional.
b) Comienza a las 6-7 semanas de edad gestacional.
c) Comienza a las 20-22 semanas de edad gestacional.
d) Comienza a las 13-16 semanas de edad gestacional

37. La laminina 332 (anteriormente denominada laminina 5 o epiligrina) es un componente clave de la membrana basal. ¿En cuál de las siguientes enfermedades los autoanticuerpos van dirigidos contra este antígeno?

a) Pénfigo vulgar.
b) Penfigoide ampollar clásico.
c) Penfigoide de mucosas
d) Dermatitis herpetiforme.

38. El concepto de «piel como órgano inmune» implica que la piel dispone de un sistema inmune organizado. ¿Cuál de las siguientes estructuras NO forma parte del sistema inmune cutáneo asociado a la piel (SALT)?

a) Células de Langerhans epidérmicas.
b) Linfocitos T dérmicos residentes en memoria.
c) Queratinocitos con capacidad de producir citoquinas y activar la inmunidad innata.
d) Células plasmáticas productoras de IgA secretora en la dermis reticular.

39. En la patogenia de la dermatitis atópica, el eje IL-4/IL-13 mediado por linfocitos Th2 produce todos los siguientes efectos sobre la barrera cutánea EXCEPTO:

a) Supresión de la expresión de filagrina y otras proteínas estructurales del estrato córneo.
b) Inhibición de la síntesis de péptidos antimicrobianos (defensinas, catelicidinas), favoreciendo la colonización por S. aureus.
c) Aumento de la síntesis de ceramidas en el estrato córneo, mejorando la función barrera.
d) Incremento de la pérdida transepidérmica de agua (TEWL).

40. Respecto a la clasificación de las reacciones de hipersensibilidad de Gell y Coombs, la urticaria aguda alérgica por picadura de himenóptero corresponde a:

a) Tipo I: hipersensibilidad inmediata mediada por IgE con desgranulación mastocitaria.
b) Tipo II: hipersensibilidad citotóxica mediada por IgG frente a antígenos de membrana.
c) Tipo III: hipersensibilidad mediada por inmunocomplejos con activación del complemento.
d) Tipo IV: hipersensibilidad retardada mediada por linfocitos T sensibilizados.

41. En el penfigoide ampollar, los autoanticuerpos IgG anti-BP180 se dirigen preferentemente contra el dominio NC16A. ¿Qué consecuencia funcional directa tiene este reconocimiento antigénico?

a) La unión del autoanticuerpo activa directamente la vía del complemento por la vía clásica, produciendo lisis osmótica de los queratinocitos basales.
b) La interferencia con la función de BP180 en el hemidesmosoma altera la adhesión dermoepidérmica; la activación del complemento y el reclutamiento de eosinófilos y neutrófilos con liberación de proteasas (MMP-9, elastasa) produce la separación tisular.
c) Los autoanticuerpos anti-BP180 producen acantólisis suprabasal al interferir con la función desmosómica de las células basales.
d) La unión al dominio NC16A induce apoptosis directa de los queratinocitos basales, sin participación del complemento ni de células inflamatorias**.**

42. Los linfocitos T γδ (Tγδ) tienen un papel emergente en la inmunología cutánea. Respecto a su distribución y función en la piel humana, la afirmación más correcta es:

a) En humanos, los linfocitos T intraepidérmicos son en su mayoría αβ, pero los Tγδ tienen un papel relevante en la vigilancia del estrés epitelial, reconociendo antígenos sin necesidad de presentación por MHC clásico y produciendo IL-17A e IFN-γ en respuesta a señales de peligro cutáneo.
b) Los Tγδ son el subtipo linfocitario predominante en la epidermis humana normal, representando más del 60% de los linfocitos T intraepidérmicos.
c) Los Tγδ cutáneos humanos dependen de la presentación antigénica por células de Langerhans para activarse, siendo funcionalmente equivalentes a los Tαβ CD4+.
d) Los Tγδ cutáneos producen fundamentalmente citoquinas de perfil Th2 (IL-4, IL-13) y son los principales efectores de la dermatitis atópica intrínseca.

43. En la inmunofluorescencia directa de la dermatitis herpetiforme, el patrón granular de IgA en las papilas dérmicas se debe al depósito de IgA frente a:

a) Transglutaminasa epidérmica (TGe, TG3), que forma complejos con el gluten modificado por la transglutaminasa tisular en la dermis papilar.
b) Colágeno tipo VII de las fibrillas de anclaje, al que la IgA se une de forma cruzada con antígenos del gluten.
c) BP180 dérmico, con el que la IgA comparte epítopos antigénicos en pacientes con enteropatía por gluten.
d) Laminina 332 modificada por la transglutaminasa 2 tisular en pacientes con celiaquía.

44. En el estudio histológico de dermatosis con patrón liquenoide, ¿cuál de las siguientes combinaciones de hallazgos orienta con mayor especificidad hacia lupus eritematoso cutáneo frente a liquen plano?

a) Presencia de cuerpos coloides con depósito de IgM en la unión dermoepidérmica, engrosamiento de la membrana basal y atrofia epidérmica, junto con depósito granular de IgG, IgM e IgA en la membrana basal en la IFD (banda lúpica).
b) Infiltrado liquenoide en banda de linfocitos T CD8+ con destrucción de los queratinocitos basales, hipergranulosis focal y formación de cuerpos coloides con IgM en IFD.
c) Epidermotropismo linfocitario con microabscesos de Pautrier, atrofia epidérmica y depósito lineal de IgG en la membrana basal en la IFD.



d) Espongiosis eosinofílica con vesículas intraepidérmicas y depósito granular de IgA en las papilas dérmicas en la IFD.

45. En relación a la policondritis recidivante, señale la respuesta no correcta:

a) Es característica la afectación de las zonas cartilaginosas de la oreja con eritema, inflamación y dolor.
b) La artritis ocurre en un porcentaje muy bajo de pacientes.
c) Las complicaciones más graves son consecuencia de la afectación del tracto respiratorio y/o del sistema cardiocirculatorio.
d) Puede estar asociada a otros procesos inflamatorios-autoinmunes y a procesos mieloproliferativos.

46. Es típico, en los hallazgos anatomopatológicos en piel lesionada, en la enfermedad injerto contra huésped cutánea:

a) Linfocitos T CD8+ productores de perforina en la epidermis y dermis.
b) Linfocitos B.
c) Incremento número mastocitos.
d) Incremento células de Langerhans.

47. Respecto al lupus eritematoso sistémico, las asociaciones de determinados autoanticuerpos y los cuadros clínicos descritos en las respuestas son correctos excepto:

a) Beta dos glucoproteína I y riesgo relativamente alto de trombosis.
b) Ku y superposición con otras enfermedades del tejido conectivo.
c) Alfa-fodrina y síndrome de Sjögren.
d) C1q y formas leves de LES.

48. ¿Qué manifestación clínica NO es típica de la enfermedad injerto contra huésped aguda?

a) Erupción morbiliforme foliculocéntrica.
b) Afectación palmo-plantar.
c) Suele afectar mayoritariamente el tronco.
d) Presencia del signo de Nikolsky en casos graves.

49. Señale la respuesta FALSA respecto a la enfermedad injerto frente a huésped (EICH):

a) Los linfocitos T citotóxicos y los citolíticos naturales están directamente implicados en la EICH aguda.
b) La bronquiolitis obliterante es una manifestación frecuente de la EICH aguda.
c) Los regímenes de acondicionamiento no mieloablativos disminuyen el riesgo de EICH aguda.
d) Las personas pacientes con EICH crónica suele tener autoanticuerpos como los ANA, que no ha demostrado que se relacionen con manifestaciones específicas de la enfermedad.

50. Respecto a los autoantígenos en las enfermedades ampollares autoinmunes, señale la asociación INCORRECTA:

a) Pénfigo vulgar-desmogleína 3 y desmogleína 1.
b) Penfigoide ampollar-BP180 y BP 230.
c) Penfigoide de mucosas-colágeno tipo IV y envoplaquina.
d) Empidermólisis ampollar adquirida-colágeno tipo VII.

51. En histopatología cutánea, la necrosis epidérmica de espesor total (full-thickness epidermal necrosis) con escaso infiltrado inflamatorio dérmico es el hallazgo más característico de:

a) Penfigoide ampollar en fase urticariforme.
b) Necrólisis epidérmica tóxica (NET/síndrome de Lyell).
c) Pénfigo vulgar en estadio ampolloso avanzado.
d) Dermatitis de contacto aguda grave por ácidos o álcalis.

52. En la evaluación histológica de una biopsia con epidermotropismo linfocitario, ¿cuál de los siguientes hallazgos favorece el diagnóstico de micosis fungoide frente a una dermatitis eccematosa con exocitosis linfocitaria?

a) La presencia de espongiosis epidérmica prominente, infiltrado dérmico perivascular superficial de linfocitos pequeños y ausencia de atipia citológica.
b) Linfocitos con núcleos irregulares cerebriformes dispuestos en fila india a lo largo de la capa basal, microabscesos de Pautrier, epidermotropismo desproporcionado respecto al grado de espongiosis e inmunofenotipo CD4+/CD8- con pérdida de marcadores T pan (CD2, CD5, CD7).
c) Infiltrado dérmico superficial y profundo de linfocitos B con formación de folículos linfoides reactivos y centros germinales, con IFD positiva para IgM en la membrana basal.
d) Necrosis epidérmica focal con queratinocitos apoptóticos en todos los niveles del epitelio, infiltrado de linfocitos T CD8+ citotóxicos y depósito lineal de C3 en la membrana basal.

53. Al planificar la biopsia cutánea en una persona paciente con sospecha de enfermedad ampollosa autoinmune, la selección de la zona para inmunofluorescencia directa (IFD) es crítica. ¿Cuál es la localización que optimiza la sensibilidad diagnóstica?

a) El techo de la ampolla más reciente, ya que contiene la mayor concentración de inmunoglobulinas depositadas.
b) La piel perilesional de aspecto clínicamente normal (adyacente a la ampolla activa), donde los depósitos de inmunorreactantes están preservados y la inflamación secundaria no ha degradado las inmunoglobulinas ni el complemento.
c) La base de la ampolla, que expone directamente la membrana basal y permite visualizar con mayor claridad los depósitos de IgG.
d) La piel a distancia de las lesiones activas (más de 5 cm), ya que los depósitos son más estables en la piel no inflamada**.**

54. En la correlación clínico-patológica del granuloma anular, el hallazgo histológico que mejor define esta entidad es:

a) Granuloma sarcoide no necrotizante con células gigantes de tipo Langhans y ausencia de necrosis central.
b) Granuloma en empalizada con histiocitos rodeando una zona central de degeneración del colágeno (necrobiosis) y depósito de mucina, con escaso infiltrado inflamatorio periférico.
c) Granuloma tuberculoide con necrosis caseosa central y corona de linfocitos T CD4+.
d) Acúmulo de histiocitos espumosos (xantomatosos) con depósito de lípidos en dermis papilar y reticular.

55. Cuál es la respuesta FALSA sobre el nevus azul maligno:

a) Son formas poco frecuentes de melanoma.
b) Se pueden originar en un nevus de ota.
c) Se han descrito formas en próstata y cordón espermático.
d) La localización más frecuente es en extremidades.

56. Sobre la localización de la IGG mediante inmunofluorescencia directa en los estudios de microscopia sobre piel escindida en 1 m de cloruro sódico, una de las siguientes afirmaciones es falsa:

a) Penfigoide gestacional: epidérmica.
b) Penfigoide cicatricial antiepiligrina: epidérmica.
c) Epidermolisis ampollosa adquirida: dérmica.
d) Penfigoide ampolloso: epidérmica.

57. ¿Qué marcador inmunohistoquímico es negativo en el carcinoma de células de Merkel?

a) S100.
b) CK20.
c) Sinaptofisina.
d) Cromogranina.

58. ¿Qué tinción inmunohistoquímica se considera más útil para el diagnóstico de un Carcinoma de Merkel?

a) S-100.
b) Citoqueratina-20.
c) Antígeno leucocitario común.
d) Enolasa neuronal específica.

59. Respecto a la histopatología de la psoriasis activa señale la correcta:

a) Es excepcional observar espongiosis.
b) Se observa una hipogranulosis.
c) Los microabscesos de Munro son acúmulos de neutrófilos rodeados de ortoqueratosis en el estrato córneo.
d) La pústula espongiforme de Kogoj es un acúmulo de neutrófilos en el estrato granuloso.

60. Respecto a la histopatología de la pitiriasis liquenoide, señale la FALSA:

a) En las formas crónicas se observa más paraqueratosis y una destrucción epidérmica menos intensa.
b) En las formas agudas se observa más extravasación de eritrocitos y queratinocitos apoptóticos.
c) Se aprecia atipia linfocitaria en la gran mayoría de los casos.
d) Cuando existe vasculitis linfocítica no suele asociarse a una necrosis fibrinoide.

61. Entre los diferentes tratamientos que existen para la psoriasis cuales se deberían usar con cautela en pacientes que asocien enfermedad inflamatoria intestinal:

a) Los anti-TNF.
b) Los anti-IL23.
c) Los anti-IL17.
d) Los inhibidores de las JAK quinasas.

62. Las variantes pustulosas de la psoriasis son todas estas excepto:

a) Psoriasis pustulosa generalizada.
b) Psoriasis pustulosa de palmas y plantas.
c) Acrodermatitis continua de Hallopeau.
d) Pustulosis amicrobiana de los pliegues.

63. Respecto a la artritis psoriásica señale la afirmación falsa:

a) Un 10-15% de las personas pacientes comienzan su sintomatología antes del diagnóstico de la psoriasis cutánea.
b) En la forma de monoartritis y oligoartritis asimétrica es muy frecuente la afectación de las articulaciones metacarpofalángicas.
c) La artritis psoriásica está presente hasta en el 30% de las personas pacientes con psoriasis cutánea.
d) La artritis psoriásica es más frecuente en pacientes con psoriasis cutánea grave.

64. Las siguientes dermatosis forman parte del diagnóstico diferencial de la pitiriasis rubra pilar (PRP) excepto:

a) Psoriasis.
b) Dermatomiositis de tipo Wong.
c) Enfermedad de Kawasaki en los casos pediátricos.
d) Lupus eritematoso cutáneo crónico.



65. En la paraqueratosis granular señale la respuesta falsa:

a) Es una dermatosis queratósica hereditaria.
b) Se cree se debe a una alteración en el metabolismo de la filagrina.
c) La isotretinoína oral forma parte de su arsenal terapéutico.
d) El pénfigo benigno familiar forma parte del diagnóstico diferencial.

66. La enfermedad de Darier es una genodermatosis autosómica dominante producida por mutaciones en el gen:

a) ATP2C1
b) ATP2A2
c) PTCH1
d) NEMO

67. La forma clínica de pitiriasis rubra pilar que se asocia al HIV y no suele responder a los tratamientos convencionales es la de:

a) Tipo I.
b) Tipo VI.
c) Tipo III.
d) Tipo II.

68. Uno de los tratamientos que resulta más eficaz en la pitiriasis rubra pilar es:

a) Metotrexato.
b) Retinoides sistémicos como acitretina.
c) Azatioprina.
d) Fototerapia con UVB de banda estrecha.

69. El espesolimab:

a) Es un anticuerpo quimérico anti-IL18.
b) Es un anticuerpo quimérico anti-receptor de la IL36.
c) Es un anticuerpo humanizado anti-receptor de la IL36.
d) Es un anticuerpo humanizado anti-receptor de la IL-18.

70. La causa más frecuente de pitiriasis amiantácea es:

a) Tiña del cuero cabelludo.
b) Psoriasis.
c) Dermatitis seborreica.
d) Dermatitis atópica con impetiginización secundaria.

71. Señale la opción falsa acerca de la pitiriasis liquenoide crónica:

a) La forma crónica se presenta frecuentemente en forma de máculas hipopigmentadas en fototipos oscuros.
b) La enfermedad de Mucha-Habermann febril ulceronecrótica aparece de novo o en el contexto de una PLEVA preexistente.
c) El diagnóstico diferencial incluye reacciones por artrópodos.
d) El tratamiento de elección son los retinoides.

72. Respecto a las características clínicas de la enfermedad de Darier señale la respuesta falsa:

a) En el 70% de las personas pacientes la enfermedad se presenta entre los 6 y 20 años de edad.
b) Las lesiones muestran una distribución seborreica en el tronco, cara, cuello y cuero cabelludo.
c) Hay que descartar infección herpética si aparecen vesículas o ampollas.
d) Las máculas hipopigmentadas de 2-3 mm son extremadamente raras.

73. ¿Qué tipo de pitiriasis rubra pilaris se asocia a VIH?

a) Tipo III
b) Tipo IV
c) Tipo VI
d) Tipo V

74. Respecto a la poroqueratosis de Mibelli, señale la FALSA:

a) Puede localizarse en mucosas.
b) Suele iniciarse en la edad adulta.
c) Se manifiesta como placas queratósicas con bordes bien delimitados de localización normalmente unilateral.
d) Se localiza más frecuentemente en extremidades.

75. Respecto a la psoriasis de tipo I, señala la respuesta correcta:

a) No suele asociarse a antecedentes familiares de psoriasis.
b) Más de la mitad de las personas pacientes con este tipo de psoriasis presentarán una psoriasis pustulosa.
c) Las personas pacientes afectadas por la psoriasis de tipo I característicamente expresan HLA-Cw6.
d) Se trata de un tipo de psoriasis de inicio tardío.

76. Respecto al carcinoma basoescamoso señale la opción correcta:

a) Es un tumor que tiene características de un carcinoma sebáceo y un carcinoma epidermoide.
b) Tiene un comportamiento más maligno que el carcinoma basocelular.
c) Tiene menor probabilidad de metastatizar que el carcinoma basocelular.
d) Constituye el 40% de todos los tumores queratinocíticos.

77. Hallazgo histológico que NO encontraríamos en una persona paciente con psoriasis:

a) Hiperqueratosis y paraqueratosis.
b) Crestas interpapilares alargadas y apariencia de maza.
c) Disqueratosis acantolítica.
d) Infiltrado linfocitario perivascular en la dermis.

78. ¿Qué enfermedad se debe a una mutación en el gen ATP2A2, que altera la señalización intracelular del Ca2+?

a) Enfermedad de Darier.
b) Enfermedad de Hailey-Hailey.
c) Enfermedad de Grover.
d) Poroqueratosis de Mibelli.

79. Paciente varón de 25 años de edad. Desde hace varios años presenta lesiones eritematosas descamativas, en márgenes de cuero cabelludo y en zonas seborreicas de tronco. En la biopsia de una lesión del tronco, el informe describe "...acantolísis con células disqueratósicas". ¿cuál es el diagnóstico?

a) Enfermedad de Darier.
b) Psoriasis.
c) Pénfigo eritematoso.
d) Pénfigo foliáceo.

80. Entre los factores sistémicos que pueden desencadenar un brote de psoriasis figuran todos los siguientes EXCEPTO:

a) Los análogos de la vitamina D administrados por vía oral.
b) Fármacos antipalúdicos como la hidroxicloroquina.
c) Infecciones bacterianas como la faringitis estreptocócica.
d) Infección por el virus de la inmunodeficiencia humana.

81. ¿Qué gen está mutado en la enfermedad de Darier?

a) ATP2A2.
b) SERCA2.
c) ATP2C1.
d) ATM.

82. Respecto a la enfermedad de Darier, indique la respuesta correcta:

a) La enfermedad de Darier es una genodermatosis autosómica recesiva.
b) La mayoría de las personas pacientes experimentan un prurito leve y muy escasas sobreinfecciones bacterianas y fúngicas.
c) Existen diferentes variantes morfológicas siendo una de ellas la que asocia acné conglobata, comedones y quistes faciales.
d) La acitretina, isotretinoína y alitretinoína no han demostrado eficacia en esta enfermedad.

83. Una de las siguientes aseveraciones es FALSA en las personas pacientes con psoriasis:

a) En este grupo de pacientes están incrementadas las infecciones bacterianas secundarias como la impetiginización de las placas psoriásicas.
b) En la psoriasis de pliegues se observa frecuentemente infecciones concomitantes por Candida sp.
c) Las enfermedades cardiovasculares son más frecuentes en las personas pacientes con psoriasis grave.
d) La enfermedad de Crohn, la colitis ulcerosa y la psoriasis presentan una asociación con sacroileítis y positividad a HLA-B27.

84. El eritema multiforme mayor se caracteriza por todas las siguientes menos:

a) La mayoría de los casos se producen en la edad adulta
b) Normalmente hay fiebre y artralgias
c) Muchos casos evolucionan a necrólisis epidérmica tóxica (NET)
d) La afectación de la mucosa es grave

85. Las lesiones típicas del síndrome de Stevens-Johnson son:

a) Pápulas eritematosas y edematosas (lesiones en diana atípicas).
b) Lesiones en diana.
c) Lesiones en iris.
d) Máculas eritematosas y purpúricas no palpables.

86. En la necrólisis epidérmica tóxica señale la afirmación incorrecta:

a) Entre las principales causas de muerte figuran la septicemia y la hipovolemia.
b) Se recomienda biopsia cutánea con estudio de IFD (inmunofluorescencia directa).
c) Entre los tratamientos destacan las IGIV a dosis menores de 1g/Kg.
d) Los anti-TNF han mostrado resultados prometedores.

87. El colágeno de tipo VII se localiza en la membrana basal en la:

a) Lamina densa.
b) Sublámina densa.
c) Zona de anclaje del hemidesmosoma-filamento de anclaje.
d) Lámina lúcida.

88. El pénfigo eritematoso o síndrome de Senear-Usher es:

a) Una variante de penfigoide ampollar.
b) Una variante de lupus eritematoso cutáneo.
c) Una variante de pénfigo foliáceo.
d) Una variante de pénfigo IgA.

89. Señale el porcentaje de pacientes que en el momento del diagnóstico de penfigoide ampollar no presentan ampollas:

a) 5%
b) 90%
c) 20%
d) 50%

90. Todas estas son variantes del penfigoide ampollar excepto:

a) Penfigoide inducido por fármacos
b) Penfigoide dishidrosiforme
c) Penfigoide periestomal
d) Piodermatitis vegetante

91. Señale la opción que no caracteriza a la dermatitis herpetiforme:

a) Enfermedad ampollar autoinmune adquirida subepidérmica.
b) Pápulovesículas o pápulas excoriadas en las superficies extensoras de las extremidades.
c) Las personas pacientes susceptibles desarrollan autoanticuerpos contra la transglutaminasa epidérmica (TG3).
d) En la IFD depósito lineal de IgA a lo largo de la membrana basal o en las papilas dérmicas.

92. En la dermatosis ampollosa Ig A lineal el antígeno diana es:

a) Ectodominio LABD97 del BP180.
b) Dominio NC16 del BP180.
c) Ectodominio LABD97 del BP230.
d) La región MCW1 del BP180.

93. Respecto al pénfigo vegetante:

a) Suele afectar a áreas intertriginosas.
b) Es una variante frecuente del pénfigo vulgar.
c) Se caracteriza por ampollas tensas que se convierten en erosiones y proliferaciones papilomatosas.
d) Las pústulas son muy infrecuentes al inicio del cuadro clínico.

94. La enfermedad ampollosa diabética se caracteriza por:

a) Ampollas a tensión sobre piel con base eritematoedematosa.
b) Afectar a localizaciones acras.
c) Aparición de ampollas tras traumatismos conocidos.
d) En el diagnóstico diferencial no se incluye la porfiria cutánea tarda.

95. La enfermedad de Sneddon-Wilkinson o dermatosis pustulosa subcórnea se caracteriza por todas las siguientes afirmaciones excepto:

a) Lesiones anulares o policíclicas que habitualmente comienzan en los pliegues.
b) Respuesta a la dapsona.
c) Pústulas estériles muy superficiales.
d) Evolución continua, no cíclica.

96. Ante un niño de 4 años, en el que diagnosticamos un "Síndrome de la escaldadura estafilocócica":

a) La histología muestra una zona de despegamiento muy demarcada en el estrato granuloso o por debajo del mismo.
b) Los cultivos tomados de las ampollas son habitualmente positivos.
c) Es característica la afectación de mucosas, especialmente oral y conjuntival.
d) En el tratamiento, además de la antibioterapia y de las medidas de soporte, se recomienda la utilización inmediata de inmunoglobulinas intravenosas.

97. Es característico del penfigoide gestacional:

a) Mayor riesgo de prematuridad y posiblemente de fetos pequeños para la edad gestacional.
b) Sin tratamiento, las lesiones tienden a persistir durante años.
c) Se observa un autoanticuerpo dirigido contra la proteína desmosómica de los queratinocitos.
d) Erupción vesículo-ampollosa muy pruriginosa que se desarrolla en el segundo trimestre del embarazo.

98. En las ampollas por fricción, la vesiculación aparece:

a) Bajo la capa córnea.
b) Bajo la capa granulosa.
c) Bajo la capa de Malpighio.
d) Bajo la membrana basal.

99. Con respecto al eritema multiforme, son ciertas todas las respuestas siguientes excepto:

a) El factor precipitante más frecuente son las infecciones precedentes de virus herpes simple.
b) El eritema multiforme es un diagnóstico histológico y no clínico.
c) Se observa mayoritariamente en adultos jóvenes.
d) Se ha descrito eritema multiforme afectando zonas fotoexpuestas.

100. Respecto a la necrólisis epidérmica tóxica, señale la verdadera:

a) El 100 % de los casos se asocian a la toma de fármacos.
b) Ser menor de 40 años confiere peor pronóstico, según la escala SCORTEN.
c) La afectación mucosa ocurre en el 50 % de las personas pacientes.
d) Ser inmunodeprimido es un factor de riesgo para su desarrollo.



101. Respecto a las ampollas por coma, señale la FALSA:

a) Las ampollas son predominantemente subepidérmicas.
b) La inmunofluorescencia directa es normalmente negativa.
c) Aparecen 48-72 horas después del inicio del coma.
d) La necrosis de glándulas sebáceas es un hallazgo histopatológico característico.

102. Respecto a las enfermedades ampollosas autoinmunes, señale la FALSA:

a) El fogo selvagem es una enfermedad endémica clínica e histológicamente similar al pénfigo vulgar.
b) En el pénfigo IgA la afectación de mucosas es rara.
c) La enfermedad más frecuentemente asociada al pénfigo paraneoplásico es el linfoma no Hodgkin.
d) En el pénfigo vulgar el signo de Asboe-Hansen suele ser positivo.

103. En el sistema de puntuación SCORTEN que evalúa el pronóstico de las personas pacientes afectadas de Necrolisis Epidérmica Tóxica, ¿cuál de los siguientes parámetros no está considerado como factor pronóstico?

a) Edad > 40 años.
b) Hematocrito < 30 %.
c) Frecuencia cardiaca > 120 latidos / minuto.
d) Nivel sérico de urea > 10 mM.

104. En el Pénfigo Foliáceo, los autoanticuerpos considerados como patogénicos están dirigidos contra:

a) Desmogleína 1.
b) Queratina 5.
c) Queratina 14.
d) Desmoplaquina 3.

105. El tratamiento médico de elección en una Dermatitis Herpetiforme es:

a) Colchicina.
b) AINEs orales.
c) Ciclosporina A.
d) Dapsona.

106. Una de las siguientes moléculas NO participa en la patogenia de la necrólisis epidérmica tóxica:

a) Catelicidina.
b) FasL.
c) Anexina.
d) Granulosina.

107. De las siguientes afirmaciones sobre el "pénfigo inducido por fármacos", ¿cuál es la correcta?

a) En pacientes tratados con penicilamina el pénfigo foliáceo es más común que el vulgar.
b) Únicamente una minoría de las personas pacientes con pénfigo inducido por fármacos experimentan remisión de la patología tras interrumpir el uso del fármaco que la causa.
c) Los inhibidores de la dipeptidil peptidasa-4 constituyen el principal grupo de fármacos asociado a este tipo de pénfigo.
d) Característicamente en el suero de las personas pacientes con pénfigo inducido por fármacos no se identifican autoanticuerpos.

108. Señale la opción falsa respecto a las manchas café con leche:

a) Suelen manifestarse clínicamente durante el primer año de vida.
b) Histológicamente se observa una densidad normal de melanocitos.
c) El diagnóstico diferencial incluye la neurofibromatosis segmentaria.
d) En el síndrome de McCune-Albright son más numerosas que en la neurofibromatosis de tipo I.

109. Respecto a la epidermólisis ampollosa adquirida señale la verdadera:

a) No afecta a la mucosa ocular.
b) La microscopía electrónica muestra una separación dentro de la sublámina densa.
c) En la piel separada con sodio cloruro se observan inmunodepósitos en el lado epidérmico.
d) En la inmunofluorescencia indirecta se observan anticuerpos IgG frente a la membrana basal en el 80 % de las personas pacientes.

110. ¿Qué manifestación clínica es más propia del pénfigo paraneoplásico que del pénfigo vulgar?

a) Afectación laríngea.
b) Aparición de ampollas en palmas y plantas.
c) Afectación labial.
d) Afectación genital.

111. ¿En relación a la Eritroplasia de Queyrat, señale la opción FALSA:

a) Presenta manifestaciones clínicas superponibles a las de la Enfermedad de Bowen.
b) En la mayoría de los casos se identifican los tipos 8 y 16 del VPH.
c) Progresa hacia un Carcinoma Espinocelular invasivo en alrededor del 10 % de los casos.
d) Las medidas preventivas incluyen circuncisión y una higiene minuciosa.

112. Respecto al síndrome de Stevens-Johnson y necrólisis epidérmica tóxica, señale la opción FALSA:

a) Dosis altas de IGIV (>2 g/kg) han demostrado peor tasa de supervivencia y mayor mortalidad.
b) Las personas pacientes que metabolizan más lentamente los fármacos (genotipo de acetilador lento) tienen más riesgo.
c) Normalmente las lesiones cutáneas comienzan en el tronco y se extienden de forma centrífuga.
d) Más del 90 % de las personas pacientes tienen mucositis severa dolorosa.

113. ¿Frente a cuál de los siguientes antígenos NO se han observado anticuerpos en el pénfigo paraneoplásico?

a) BP 180.
b) Plectina.
c) Envoplaquina.
d) Desmogleina.

114. Respecto a las diferentes formas clínicas de pénfigo señale la opción FALSA:

a) En el pénfigo foliáceo es muy frecuente la afectación de la mucosa oral.
b) El pénfigo eritematoso es una variante localizada de pénfigo foliáceo.
c) El pénfigo vulgar y sus variantes son una de las causas de espongiosis eosinofílica.
d) Rituximab causa remisión completa en la mayoría de las personas pacientes con pénfigo vulgar y foliáceo.

115. Respecto a la histopatología del liquen nitidus, señale la FALSA:

a) Frecuentemente se observa una hiperqueratosis ortoqueratósica focal.
b) No se observan depósitos de inmunorreactantes.
c) La capa granulosa es fina o está ausente.
d) e observa un infiltrado linfocitario predominantemente de linfocitos T CD4+.

116. El acné queloide o acné queloide de la nuca se caracteriza por:

a) Ser frecuente en mujeres de raza blanca.
b) Ser una forma de alopecia cicatricial secundaria.
c) Muchas veces se asocia a alopecia cicatricial central centrífuga.
d) Cínicamente predominan las pústulas en la región del cuero cabelludo occipital.

117. El tumor ungueal maligno más frecuente del aparato ungueal es:

a) Melanoma subungueal.
b) Carcinoma epidermoide.
c) Carcinoma verrugoso.
d) Onicomatricoma.

118. Señale la opción correcta sobre la enfermedad de Fox-Fordyce:

a) Está causada por la obstrucción de las glándulas sudoríparas ecrinas.
b) Afecta a mujeres postmenopáusicas.
c) Histológicamente se observa un tapón de queratina en el infundíbulo folicular que obstruye el conducto apocrino.
d) Las zonas más frecuentemente afectadas son la cara interna de los muslos y zona periumbilical.

119. Señale la opción correcta respecto a la celulitis disecante del cuero cabelludo:

a) Se trata de una alopecia no cicatricial linfocítica.
b) La isotretinoína y los antibióticos orales constituyen la primera línea de tratamiento.
c) No se asocia a hidradenitis supurativa ni a acné conglobata.
d) Es más frecuente en mujeres jóvenes de raza caucásica.

120. El carcinoma epidermoide que se origina en las lesiones crónicas de la hidradenitis supurativa se localiza más frecuentemente en:

a) Axilas
b) Zonas glúteas, perianales y perineales
c) Áreas mamarias
d) Cuello

121. En la clasificación histológica de las alopecias cicatriciales primarias, una de las siguientes se considera de "patrón neutrofílico":

a) Liquen plano pilar clásico.
b) Alopecia frontal fibrosante.
c) Foliculitis decalvante.
d) Alopecia central centrífuga.

122. En la patología ungueal, al establecer la correlación entre los hallazgos clínicos y la localización anatómica de la lesión ungueal, una de las siguientes entidades clínicas es consecuencia de la afectación de la matriz proximal:

a) Líneas de Beau.
b) Leuconiquia aparente.
c) Onicolisis.
d) Hemorragias en astilla.

123. En la papilomatosis confluyente y reticulada de gougerot y carteaud, ¿cuàl de los siguientes tratamientos ha demostrado eficacia en, al menos, un 50% de las personas pacientes?

a) Isotretinoína.
b) Hidroquinona.
c) Minociclina.
d) Itraconazol.

124. Las células "fantasma" o en "sombra" son características de:

a) Tricoblastoma.
b) Pilomatricoma.
c) Triquilemoma.
d) Siringoma condroide.

125. ¿Con qué patología se asocian mayoritariamente las uñas de Terry?

a) Insuficiencia renal.
b) Hipoalbuminemia.
c) Cirrosis hepática.
d) EPOC.

126. Respecto a la parapsoriasis en pequeñas placas señale la opción falsa:

a) El infiltrado inflamatorio es rico en linfocitos CD8+.
b) En algunos casos de demuestra clonalidad de linfocitos T.
c) Las lesiones suelen medir menos de 5 cm.
d) El diagnóstico diferencial incluye la pitiriasis liquenoide crónica.

127. Una de estas características es típica de la pitiriasis rosada:

a) Es más frecuente en menores de 2 años de edad.
b) La erupción típica dura más de 8 semanas.
c) La placa heraldo aparece en menos del 50% de los casos.
d) La pitiriasis rosada inversa es más frecuente en niños/as pequeños/as y pacientes de fototipo oscuro.

128. El signo de la "gota de aceite" que se observa en la onicopatía psoriática, indica una afectación de:

a) Matriz ungueal proximal.
b) Matriz ungueal distal.
c) Lecho ungueal.
d) Hiponiquio.

129. El principal objetivo de los pelos en los seres humanos es:

a) Contribuir a la fotoprotección cutánea.
b) Mejorar la termorregulación de la piel.
c) Acelerar la curación de las heridas cutáneas superficiales.
d) Influir en las interacciones sociales.

130. Respecto a la granulosis rubra nasi, señale la FALSA:

a) Es común que asocie hiperhidrosis palmo-plantar primaria.
b) Se manifiesta con hiperhidrosis en la punta nasal, seguida de eritema, pápulas y vesículas.
c) Se transmite de forma autosómica dominante.
d) Suele comenzar en la edad adulta.

131. Señale la opción que no corresponde al síndrome de Stevens-Johnson:

a) Despegamiento de <10% de la superficie corporal total cutánea.
b) Dianas maculares atípicas.
c) Ausencia de ampollas.
d) Los fármacos más frecuentemente implicados son el alopurinol, los AINEs, los antibióticos y algunos antiepilépticos.

132. Respecto a la tricotiodistrofia, señale la FALSA:

a) Se transmite mediante herencia autosómica recesiva.
b) El examen microscópico de los cabellos muestra una tricorrexis nodosa.
c) El 50 % de las personas pacientes presentan fotosensibilidad.
d) En el análisis de los cabellos se encuentran niveles bajos de azufre.

133. Respecto a los tumores ungueales, señale la FALSA:

a) El queratoacantoma ungueal es tumor extremadamente raro y frecuentemente causa destrucción ósea.
b) La enfermedad de Bowen se asemeja clínicamente a una verruga vulgar y puede asociarse a HPV.
c) El carcinoma epidermoide invasivo ungueal es el tumor ungueal más frecuente y está asociado a HPV, sobre todo el HPV18.
d) El melanoma ungueal suele aparecer más frecuentemente en el primer dedo de individuos de mediana edad.

134. ¿Qué fármaco está más frecuentemente relacionado con el desarrollo de la hidradenitis neutrofílica ecrina?

a) Citarabina.
b) Ritonavir.
c) Cetuximab.
d) Doxurrubicina.

135. En la hidradenitis neutrofílica ecrina, señale la respuesta correcta:

a) No se ha descrito en niños/as.
b) No se han descrito casos de hidradenitis neutrofílica ecrina infecciosa.
c) Es típica de pacientes con leucemia mieloide aguda que reciben citarabina más una antraciclina.
d) En los casos asociados a quimioterapia las personas pacientes no suelen estar febriles ni neutropénicos.

136. Los siguientes fármacos pueden estimular la sudoración ecrina, EXCEPTO:

a) Cafeína.
b) Anfetamina.
c) Antídotos anticolinérgicos.
d) Quinacrina.



137. ¿Qué fármaco NO se ha asociado con hipertricosis?

a) Permetrexed.
b) Penicilamina.
c) Prostaglandina E1.
d) Metoxipsoraleno.

138. Entre los factores de riesgo de metástasis del carcinoma epidermoide cutáneo figuran:

a) Espesor de menos de 2 mm.
b) Localización en pabellones auriculares, labios, mucosas, vulva o pene.
c) Ausencia de inmunosupresión.
d) Ausencia de invasión perineural y linfovascular.

139. Los siguientes síndromes genéticos están asociados a un mayor riesgo de CBC, CEC o ambos excepto:

a) Xerodema Pigmentoso.
b) Síndrome de Rombo.
c) Epidermosdisplasia verruciforme.
d) Síndrome de Netherton.

140. Entre los efectos adversos más frecuentes del vismodegib y sonidegib figuran todos estos excepto:

a) Disgeusia.
b) Espasmos musculares.
c) Pancitopenia.
d) Fatiga.

141. En relación a la enfermedad de Paget extramamaria, una de las siguientes afirmaciones no es correcta:

a) El tratamiento quirúrgico es curativo en la inmensa mayoría de los casos, ya que las recurrencias son muy poco frecuentes.
b) Se trata de un adenocarcinoma intraepitelial que se presenta en áreas con glándulas apocrinas.
c) Se debe realizar una exploración minuciosa que descarte la presencia de otras neoplasias, incluyendo vejiga y recto.
d) Afecta especialmente a personas de edad avanzada.

142. Paciente de 40 años. Recién diagnosticada de carcinoma de tiroides. Es remitida desde oncología por "numerosas pequeñas verrugas" en la cara. La biopsia de unas lesiones es informada de anatomía patológica como "triquilemoma". ¿cuál es su diagnóstico?

a) Síndrome de Riley Ruvalcaba.
b) Síndrome de Leschke.
c) Neoplasia endocrina múltiple.
d) Enfermedad de Cowden**.**



143. ¿Cual de los siguientes síndromes no se asocia con cáncer cutáneo?

a) Síndrome de Li-Fraumeni.
b) Síndrome de Gorlin.
c) Síndrome de Bazex.
d) Xeroderma pigmentoso.

144. ¿Cuál es la localización más frecuente del epitelioma cuniculatum?

a) Plantas de pies.
b) Genitales.
c) Cuero cabelludo.
d) Dorso de manos.

145. ¿Cuál de las siguientes características no se considera un factor de riesgo asociado a la aparición de recidivas y/o metástasis de los Carcinomas Epidermoides?

a) Localización en oreja.
b) Tumor que se desarrolla sobre una cicatriz.
c) Presencia de infiltrado inflamatorio en dermis.
d) Tener un grado 3 ó 4 en la clasificación de Broders.

146. En la alopecia areata se encuentran las siguientes alteraciones tricoscópicas excepto:

a) Pelos en signo de exclamación.
b) Puntos negros.
c) Puntos amarillos.
d) Pelos en coma.

147. Una de las siguientes afirmaciones sobre el carcinoma basocelular (CBC) NO es cierta, indícala:

a) El CBC nodular es el subtipo más frecuente.
b) El CBC fibroepitelial aparece a menudo en los sujetos con múltiples CBC superficiales.
c) La edad media en el momento del diagnóstico de CBC superficial es superior a la de los otros tipos de carcinoma basocelular.
d) El CBC micronodular tiene un comportamiento destructivo, con propagación subclínica y cifras altas de recidiva.

148. ¿Cuál NO es una manifestación del síndrome de Gorlin?

a) Meduloblastoma.
b) Fibromas ováricos.
c) Queratoquistes odontogénicos.
d) Glioblastoma.

149. La alteración ungueal más raramente asociada a alopecia areata es:

a) Pits.
b) Onicomadesis.
c) Traquioniquia.
d) Onicólisis.

150. El "signo de la tienda" es característico del:

a) Tricoepitelioma.
b) Tricoblastoma desmoplásico.
c) Cilindroma.
d) Pilomatricoma.

151. Con respecto al carcinoma de Merkel:

a) La lesión se compone de células claras.
b) La reacción a la proteína S-100 pude ser positiva.
c) Comportamiento benigno.
d) Muestra positividad a queratinas.

152. Qué enzima tiene deficiente actividad en la porfiria eritropoyetica congénita:

a) Uroporfirinogeno descarboxilasa.
b) Ferrocatalasa.
c) Uroporfirinogeno III sintetasa.
d) ALA deshidrogenasa.

153. Respecto al cáncer cutáneo no melanoma en las personas pacientes trasplantados de órgano sólido, señale la opción FALSA:

a) En tan sólo un 10-20 % se encuentra ADN del VPH.
b) Estas personas pacientes tienen una incidencia mayor de carcinoma basocelular y carcinoma epidermoide respecto a la población general.
c) Las lesiones tumorales a menudo son múltiples y aparecen sobre todo en regiones fotoexpuestas.
d) Las personas pacientes que reciben trasplantes hematopoyéticos no presentan este incremento tan marcado de la incidencia de cáncer cutáneo no melanoma.

154. Respecto a los pilomatricomas señale la FALSA:

a) Las células fantasma tienen un citoplasma eosinófilo amplio y carecen de núcleo.
b) Las lesiones antiguas pueden mostrar osificación.
c) Se asocian a mutaciones en el gen que codifica la ß-catenina.
d) Pueden aparecer en palmas y plantas.

155. ¿Cuál de los siguientes síndromes NO se asocia al desarrollo de carcinomas basocelulares?

a) Síndrome de Rombo.
b) Síndrome de Bazex.
c) Xeroderma pigmentosum.
d) Epidermolisis ampollosa hereditaria recesiva.

156. ¿Cuál de estas lesiones NO aparecen en el síndrome LAMB?

a) Lentigos.
b) Mixomas auriculares.
c) Pólipos intestinales.
d) Neurofibromas mixoides.

157. Respecto al tratamiento del cáncer cutáneo no melanoma metastásico, todas las siguientes opciones se han considerado EXCEPTO:

a) Cirugía agresiva local.
b) Radioterapia.
c) Inmunoterapia con anti-PD1 como pembrolizumab, nivolumab o cemiplimab.
d) Terapia dirigida con inhibidores de BRAF.

158. En el nevo sebáceo o nevo organoide, señale la respuesta FALSA:

a) Es una malformación congénita.
b) Cuando el nevo sebáceo es extenso se debe considerar una facomatosis pigmentoqueratósica.
c) La probabilidad de que se desarrolle un carcinoma secundario es alta.
d) En la adolescencia su superficie se vuelve verrugosa.

159. ¿Cuál es la patología más relacionada con la exposición crónica al arsénico?

a) Melanoma maligno.
b) Epitelioma basocelular.
c) Enfermedad de Bowen.
d) Queratoacantoma.

160. Uno de los siguientes síndromes no se asocia a lentiginosis generalizada:

a) Síndrome de Peutz-Jeghers.
b) Síndrome de LEOPARD.
c) Síndrome gastrocutáneo.
d) Complejo de Carney.

161. Todas estas son características del nevus de Ota excepto:

a) Es más frecuente en asiáticos y afroamericanos.
b) Suele ser unilateral.
c) Histológicamente difiere del nevus de Ito.
d) Su área de distribución más frecuente son las dos primeras ramas del V par craneal.

162. Una de las siguientes afirmaciones no es correcta para el eritema discrómico perstans:

a) Se caracteriza por la aparición progresiva de parches ovalados de coloración grisácea o azulada con un patrón simétrico de inicio generalmente en el tronco.
b) Se ha relacionado con endocrinopatías como el hipotiroidismo.
c) Suele remitir en los adultos.
d) Entre los tratamientos figuran la dapsona y la isotretinoína.

163. ¿Cuál de las siguientes enfermedades o síndromes asocia característicamente lentigines (léntigos) múltiples?

a) Hialinosis sistémica infantil.
b) Aciduria arginosuccínica.
c) Síndrome Cronkhite-Canada.
d) Mal de Meleda

164. Con respecto a la pitiriasis alba, es cierto que:

a) Afecta de manera similar a niños/as y personas adultas.
b) El número de melanocitos es normal; lo que está alterado es la maduración y la transferencia de melanosomas a los queratinocitos.
c) Su prevalencia en pacientes con dermatitis atópica es superior al 80%.
d) Afecta con más frecuencia a personas con piel clara.

165. ¿Qué alteración histológica es más frecuente en la pigmentación por minociclina?

a) Aumento de melanocitos y síntesis de melanina.
b) Granulos de color marron-amarillento en dermis.
c) Granulos que contienen hierro.
d) Fibras de color marron-amarillento con forma de platano en dermis.

166. El uso de Tacrolimus tópico puede ser eficaz para repigmentar un vitíligo que afecte:

a) Cara y cuello.
b) Palmas y plantas.
c) Formas segmentarias.
d) Afectación generalizada.



167. Algunos de estos autoanticuerpos NO se encuentran en pacientes con dermatomiositis:

a) Jo-1.
b) RNPn.
c) SRP.
d) Ninguna en cierta**.**

168. ¿Cuál de estos enunciados es correcto?

a) La crisodermia aparece por la ingestión de bismuto.
b) La crisodermia aparece sobre todo en zona periocular.
c) La hiperpigmentación gingival es frecuente en la administración parenteral de sales de oro.
d) El arsénico otorga un acentuado color bronceado en el tronco.

169. Los nevus de Spitz atípicos se caracterizan por:

a) Tamaño inferior a 5-10 mm.
b) Afectación profunda de la dermis o hipodermis.
c) Ausencia de mitosis en dermis profunda.
d) Maduración celular en profundidad.

170. El melanoacantoma es un tipo histológico de:

a) Melanoma.
b) Queratosis seborreica.
c) Queratoacantoma.
d) Acantoma de células claras.

171. ¿En qué enfermedad aparecen tricolemomas múltiples?

a) Piebaldismo.
b) Síndrome de Noonan.
c) Sindrome de Cowden.
d) Esclerosis tuberosa.

172. El tipo de melanocitosis dérmica congénita, que afecta de forma predominante a la región acromio-clavicular, se denomina:

a) Nevus de Ota.
b) Nevus de Ito.
c) Nevus de Hori.
d) Mancha mongólica.

173. Sobre la genética del melanoma ¿cuál de las siguientes afirmaciones es verdadera?:

a) Las mutaciones de BRAF son más frecuentes en los melanomas surgidos en piel sometida a una exposición solar intermitente.
b) Las mutaciones de BRAF sólo se han observado en el melanoma.
c) Las mutaciones del gen C-KIT se relaciona especialmente con melanomas localizados en el tronco.
d) Los individuos con mutaciones en la línea germinal de CDKN2A presentan también un mayor riesgo de desarrollar liquen plano.

174. Elija la respuesta falsa en relación al melanoma:

a) El "melanoma de extensión superficial" es el subtipo de melanoma asociado más a menudo con nevus preexistentes.
b) El "melanoma de extensión superficial" surge frecuentemente en piel expuesta al sol de manera intermitente.
c) El melanoma lentiginoso acral es menos frecuente en afroamericanos y asiáticos.
d) La patogenia del "léntigo maligno" y "léntigo maligno melanoma" se relaciona con la exposición solar acumulada.

175. ¿Qué representa el velo azul-grisáceo en la dermatoscopia de un Melanoma Maligno?:

a) Nidos de melanocitos pigmentados en dermis papilar.
b) Aumento de la vascularización en dermis reticular.
c) Ausencia de infiltrado inflamatorio en dermis.
d) Acantosis epidérmica y nidos de melanocitos intensamente pigmentados en dermis.

176. En relación al Melanoma Maligno Desmoplásico, señale la opción FALSA:

a) Suelen ser lesiones firmes, induradas, casi siempre de coloración negruzca.
b) Asienta con mayor frecuencia en las zonas fotoexpuestas de cabeza y cuello.
c) Afecta más a varones entre las 6º y 7º décadas de la vida.
d) Es un tipo infrecuente de melanoma maligno de gran malignidad local y con altas tasas de recidiva local.

177. Cuál es la respuesta FALSA sobre el nevus azul maligno:

a) Son formas poco frecuentes de melanoma.
b) Se pueden originar en un nevus de ota.
c) Se asocia a una alta tasa de recurrencia y metástasis.
d) La localización más frecuente es en extremidades.

178. ¿Cuál de las siguientes manifestaciones oculares NO están asociadas a la rosácea ocular?

a) Hipertensión ocular.
b) Úlcera corneal.
c) Queratitis.
d) Blefaritis.

179. ¿Cuál de las siguientes patologías NO causan histopatológicamente una espongiosis eosinofílica?

a) Infección por herpes simple.
b) Dermatitis de contacto alérgica.
c) Picaduras de insecto.
d) Pénfigo vulgar.

180. ¿Cuál de las siguientes enfermedades NO causa un patrón reticulado en la piel?

a) Eritema ab igne.
b) Disqueratosis congénita.
c) Enfermedad de Dowling-Degos.
d) Síndrome de Bloom.

181. Respecto al lupus eritematoso sistémico inducido por fármacos, señale la FALSA:

a) Se encuentran anticuerpos anti-histonas hasta en el 95 % de las personas pacientes.
b) Es frecuente la presencia de anticuerpos anti-DNA de doble cadena.
c) Los casos inducidos por minociclina no suelen tener anticuerpos anti-histonas.
d) Los anticuerpos suelen desaparecer de 6 a 12 meses después de la retirada del fármaco.

182. ¿En qué localización se observan más frecuentemente las lesiones de atrofodermia vermiculatum?

a) Dorso de manos.
b) Orejas.
c) Mejillas.
d) Frente.

183. ¿Cuál de los siguientes estímulos NO provoca eritema exudativo multiforme?

a) Virus varicela zoster.
b) Apremilast.
c) Sulfamidas.
d) Histoplasma capsulatum.

184. Respecto a la histopatología de la pitiriasis liquenoide, señale la FALSA:

a) En las formas crónicas se observa más paraqueratosis y una destrucción epidérmica menos intensa.
b) En las formas agudas se observa más extravasación de eritrocitos y queratinocitos apoptóticos.
c) Se aprecia atipia linfocitaria en la gran mayoría de los casos.
d) Cuando existe vasculitis linfocítica no suele asociarse a una necrosis fibrinoide.



185. En el eritema multiforme señale la opción FALSA:

a) La mayoría de los casos están producidos por el VHS-1 y VHS-2.
b) Otros agentes infecciosos implicados son el citomegalovirus, el parvovirus B19, Micobacterium tuberculosis, Treponema pallidum y Mycoplasma pneumoniae.
c) La afectación típica es en forma de lesiones diana en cara y extremidades.
d) El síntoma sistémico más frecuente son las artralgias transitorias.

186. Respecto al exantema fijo medicamentoso, señale la opción FALSA:

a) Existen diferentes variantes clínicas, siendo una de ellas la forma ampollar múltiple.
b) Las lesiones varían de localización tras la reexposición al fármaco.
c) Las lesiones suelen ser manchas bien delimitadas, anulares, de coloración eritematoviolácea, y pueden aparecer también en mucosas.
d) Histológicamente, en la epidermis suele haber queratinocitos necróticos y a veces incluso necrosis epidérmica extensa.

187. Respecto a la acrodermatitis de Hallopeau, señale la respuesta correcta:

a) En la mayoría de las personas pacientes se ven implicados tres o más dedos.
b) La dermatitis alérgica de contacto forma parte del diagnóstico diferencial.
c) La mayoría de las personas pacientes asocian placas de psoriasis vulgar en la piel.
d) Las uñas no se afectan.

188. Respecto a la enfermedad de Darier, indique la respuesta correcta:

a) La enfermedad de Darier es una genodermatosis autosómica recesiva.
b) La mayoría de las personas pacientes experimentan un prurito leve y muy escasas sobreinfecciones bacterianas y fúngicas.
c) Existen diferentes variantes morfológicas, siendo una de ellas la que asocia acné conglobata, comedones y quistes faciales.
d) La acitretina, isotretinoína y alitretinoína no han demostrado eficacia en esta enfermedad.

189. En el tratamiento de la pitiriasis rubra pilar se han empleado todos estos fármacos, EXCEPTO:

a) Alitretinoína.
b) Apremilast.
c) Dupilumab.
d) Anti-TNF.

190. Respecto a las diferentes formas clínicas de pénfigo, señale la opción FALSA:

a) En el pénfigo foliáceo es muy frecuente la afectación de la mucosa oral.
b) El pénfigo eritematoso es una variante localizada de pénfigo foliáceo.
c) El pénfigo vulgar y sus variantes son una de las causas de espongiosis eosinofílica.
d) Rituximab causa remisión completa en la mayoría de las personas pacientes con pénfigo vulgar y foliáceo.



191. En una persona paciente con psoriasis y enfermedad de Crohn que precise tratamiento biológico, ¿qué familia de biológicos está CONTRAINDICADA?

a) Los anti-IL23.
b) Los anti-IL17.
c) Los anti-TNF.
d) Los anti-p40 de la IL12 e IL23.

192. Entre los factores sistémicos que pueden desencadenar un brote de psoriasis figuran todos los siguientes, EXCEPTO:

a) Los análogos de la vitamina D administrados por vía oral.
b) Fármacos antipalúdicos como la hidroxicloroquina.
c) Infecciones bacterianas como la faringitis estreptocócica.
d) Infección por el virus de la inmunodeficiencia humana.

193. El dupilumab es un fármaco biológico que se emplea con éxito en las siguientes patologías cutáneas, EXCEPTO en:

a) Dermatitis atópica.
b) Síndrome de Netherton.
c) Dermatitis herpetiforme.
d) Penfigoide ampollar.

194. En las personas pacientes que van a recibir tratamiento biológico se recomiendan todas estas vacunas, EXCEPTO:

a) Vacuna de la hepatitis B.
b) Vacuna del neumococo.
c) Vacuna tifoidea oral.
d) Vacuna de la gripe.

195. ¿Cuál de los siguientes tumores puede cursar con una clínica cutánea característica?

a) Síndrome de Zollinger-Ellison.
b) Glucagonoma.
c) Insulinoma.
d) Vipoma.

196. Las mucinosis cutáneas constituyen un grupo heterogéneo de trastornos en los que se acumula una cantidad anormal de mucina en la piel. SEÑALE LA RESPUESTA NO CORRECTA:

a) La afectación papulosa generalizada esclerodérmiforme suele asociarse a gammapatía monoclonal.
b) La presencia de múltiples pápulas y nódulos en el escote, en la espalda y en extremidades superiores, se asocia a lupus eritematoso.
c) La variante de induración difusa simétrica de la parte superior del cuerpo se asocia a diabetes mellitus.
d) En la enfermedad de Graves Basedow, es característica la presencia de múltiples pequeñas pápulas en dorso de las manos.

197. La infundibulofoliculitis diseminada y recurrente se caracteriza por:

a) Cientos de pápulas uniformes color piel normal similar a la "carne de gallina".
b) Afecta principalmente a adultos con pigmentación clara.
c) Histológicamente se observa infiltrado inflamatorio linfocitario en las glándulas ecrinas.
d) Las principales zonas afectadas son las extremidades inferiores

198. Son formas clínicas de granuloma anular todas las siguientes, excepto:

a) Granuloma anular generalizado.
b) Granuloma anular perforante.
c) Granuloma anular subcutáneo.
d) Granuloma anular telangiectásico.

199. La anetodermia que no presenta lesiones inflamatorias previas se denomina:

a) Anetodermia de Jadassohn-Pellizzari.
b) Anetodermia de Pasini y Pierini.
c) Anetodermia de Schweninger-Buzzi.
d) Síndrome de Hallermann-Streiff.

200. Respecto Señale la afirmación correcta sobre la enfermedad de Hailey-Hailey:

a) Es un trastorno de herencia autosómica recesiva.
b) Clínicamente aparecen ampollas tensas y erosiones en áreas intertriginosas.
c) El principal hallazgo histológico es la acantólisis de todo el estrato espinoso.
d) No se han reportado casos de malignización en las lesiones crónicas del área anogenital.

201. La regla mnemotécnica de las 4 P (púrpura, poligonal, prurito, pápula), se aplica a:

a) Pitiriasis liquenoide.
b) Papulosis linfomatoide.
c) Sifílides papulosa.
d) Liquen Plano.



202. La pitiriasis amiantácea se manifiesta en la piel de:

a) Cuero cabelludo.
b) Grandes pliegues.
c) Piel periorificial.
d) Palmas y plantas.

203. En relación con la denominación del síndrome SAPHO, la letra H indica:

a) Hirsutismo
b) Hiperostosis
c) Hipogonadismo
d) Hipovitaminosis

204. ¿En qué localización se observan más frecuentemente las lesiones de atrofodermia vermiculatum?

a) Dorso de manos.
b) Orejas.
c) Mejillas.
d) Frente.

205. En el eritema multiforme señale la opción FALSA:

a) La mayoría de los casos están producidos por el VHS-1 y VHS-2.
b) Otros agentes infecciosos implicados son el citomegalovirus, el parvovirus B19, micobacterium tuberculosis, treponema pallidum y mycoplasma pneumoniae.
c) La afectación típica es en forma de lesiones diana en cara y extremidades.
d) El síntoma sistémico más frecuente son las artralgias transitorias.

206. Respecto a los pilomatricomas, señale la FALSA:

a) Las células fantasma tienen un citoplasma eosinófilo amplio y carecen de núcleo.
b) Las lesiones antiguas pueden mostrar osificación.
c) Se asocian a mutaciones en el gen que codifica la β-catenina.
d) Pueden aparecer en palmas y plantas.

207. ¿Cuál de las siguientes patologías NO causa facies leonina?

a) Micosis fungoide.
b) Escleromixedema.
c) Rinosporidiosis.
d) Dermatitis actínica crónica.

208. Respecto al cáncer cutáneo no melanoma en las personas pacientes trasplantados de órgano sólido, señale la opción FALSA:

a) En tan solo un 10-20 % se encuentra ADN del VPH.
b) Estas personas pacientes tienen una incidencia mayor de carcinoma basocelular y carcinoma epidermoide respecto a la población general.
c) Las lesiones tumorales a menudo son múltiples y aparecen sobre todo en regiones fotoexpuestas.
d) Las personas pacientes que reciben trasplantes hematopoyéticos no presentan este incremento tan marcado de la incidencia de cáncer cutáneo no melanoma.

209. Respecto al tratamiento del cáncer cutáneo no melanoma metastásico, todas las siguientes opciones se han considerado, EXCEPTO:

a) Cirugía agresiva local.
b) Radioterapia.
c) Inmunoterapia con anti-PD1 como pembrolizumab, nivolumab o cemiplimab.
d) Terapia dirigida con inhibidores de BRAF.

210. En el nevo sebáceo o nevo organoide, señale la respuesta FALSA:

a) Es una malformación congénita.
b) Cuando el nevo sebáceo es extenso, se debe considerar una facomatosis pigmentoqueratósica.
c) La probabilidad de que se desarrolle un carcinoma secundario es alta.
d) En la adolescencia, su superficie se vuelve verrugosa.

211. Una de las siguientes aseveraciones es FALSA en las personas pacientes con psoriasis:

a) En este grupo de pacientes están incrementadas las infecciones bacterianas secundarias como la impetiginización de las placas psoriásicas.
b) En la psoriasis de pliegues se observa frecuentemente infecciones concomitantes por Candida sp.
c) Las enfermedades cardiovasculares son más frecuentes en las personas pacientes con psoriasis grave.
d) La enfermedad de Crohn, la colitis ulcerosa y la psoriasis presentan una asociación con sacroileítis y positividad a HLA-B27.

212. En relación con el sarcoma de Kaposi, señale la respuesta correcta:

a) La mayoría de los casos en niños/as, con VIH o sin él, son del tipo adenopático y resultan rápidamente mortales por la afectación visceral.
b) El agente etiológico responsable es el virus herpes humano tipo 8 (VHH-8), también denominado virus del herpes asociado al sarcoma de Kaposi (KSHV).
c) El aspecto histológico del sarcoma de Kaposi es característico de cada variante clínica, siendo diferente en la forma clásica, la endémica y la asociada a SIDA.
d) El sarcoma de Kaposi en pacientes con inmunosupresión iatrogénica se asocia con mayor frecuencia a trasplantados renales que a otros tipos de trasplante de órgano sólido.



213. En relación a la enfermedad de Rosai-Dorfman:

a) La emperipolesis es la característica histológica más frecuente en ganglios linfáticos y la piel.
b) Las lesiones cutáneas aparecen en más del 50% de los casos.
c) Es frecuente la fiebre y la hipogammaglobulinemia.
d) Afecta predominantemente a mujeres de raza negra.

214. En el carcinoma de Merkel:

a) La localización más frecuente son las extremidades superiores.
b) La mortalidad a 5 años es muy baja, menor del 10%.
c) En la inmunohistoquímica, encontraremos positividad para citoqueratinas, cromogranina, sinaptofisina, calcitonia y S-100.
d) La forma clínica típica es un nódulo solitario de crecimiento rápido.

215. Varón de 70 años que presenta un nódulo de 2 cm, de crecimiento rápido, en la sien derecha. El examen histológico, muestra una proliferación de células fusiformes atípicas de citoplasma espumoso pálido y otras células histiocitarias sobre un fondo de elastosis solar. La inmunohistoquímica es positiva para vimentina, actina muscular y negativas para cd34. El diagnóstico más probable es:

a) Carcinoma epidermoide fusocelular.
b) Fibroxantoma atípico.
c) Fibroma pleomorfo.
d) Melanoma fusocelular.

216. En relación al dermatofibrosarcoma protuberans, señale la respuesta falsa:

a) En menos del 5% de los casos, las células del tumor producen melanina y tienen diferenciación schwanniana (tumor de Bednar).
b) El patrón general de inmunohistoquímica es positividad para CD34 y negatividad para factor XIIIa.
c) La localización más frecuente es la raíz de extremidades.
d) Se han descrito alteraciones citogenéticas únicas, como la translocación recíproca t (17-22).

217. Señale el panel de inmunohistoquímica no correcto:

a) Linfoma B centrofolicular cutáneo- CD20+, CD79a+, CD5-, CD43-, CD10+, bcl-6+.
b) Linfoma B de la zona marginal cutáneo- CD20+, CD79a+, CD5-, CD10-, bcl-6-, bcl-2+.
c) Linfoma B de células grandes de la pierna - CD20+, CD79a+, bcl-2-, CD30+.
d) Linfoma B de células grandes intravascular de la piel- CD20+, CD79a+, factor VIII+, CD31+, CD34+.



218. Respecto a la micosis fungoide, señale la respuesta correcta:

a) Los linfocitos T neoplásicos de la micosis fungoide en estadio tumoral son CD4+ con un perfil de citocinas Th1.
b) El riesgo de desarrollar enfermedad extracutánea está relacionado con la extensión y el tipo de lesiones cutáneas.
c) Los microabcesos de Pautrier aparecen en > 50% de los casos.
d) Se han encontrado evidencias concluyentes del papel del virus de la leucemia T humano en la etiopateogenia de la micosis fungoide.

219. El tratamiento de elección en la enfermedad de Woringer-Kolopp es:

a) Radioterapia o resección quirúrgica.
b) Quimioterapia sistémica.
c) Infiltración intralesional de alemtuzumab.
d) Fotoféresis extracorpórea.

220. En la esclerosis sistémica profesional, cuál de los siguientes enunciados NO es correcto:

a) Fibrosis pulmonar intersticial de áreas pulmonares inferiores.
b) Fernomeno de Raynaud.
c) Mayor prevalencia en personas expuestas al sílice.
d) Es muy frecuente la aparición de lesiones cutáneas morfeiformes generalizadas.

221. ¿Cuál de las siguientes entidades NO se considera un Linfoma Cutáneo de Células T?

a) Micosis Fungoide foliculotropa.
b) Linfoma Cutáneo Primario Centrofolicular.
c) Linfoma Cutáneo Anaplásico de células grandes.
d) Papulosis linfomatoide tipo C.

222. Respecto a la enfermedad de Hashimoto-Pritzker, señale la respuesta correcta:

a) Es una variante de histiocitosis de clase II.
b) Se presenta en niños/as mayores de un año, en forma de lesiones solitarias papulonodulares.
c) Son muy frecuentes las lesiones en mucosas.
d) Se considera una enfermedad benigna y autorresolutiva, aunque se recomienda seguimiento.

223. En relación a los hemangiomas infantiles, ¿Cual de los siguientes enunciados no es correcto?

a) Es el tumor de partes blandas más frecuente de los lactantes.
b) En la fase involutiva se sustituyen por un tejido fibrograso y hay una disminución en el número de mastocitos.
c) Es menos frecuente, si se ha obtenido una muestra de vellosidades coriónicas durante el embarazo de la madre.
d) La inmunohistoquímica característica es positiva para GLUT-1, merosina y antígeno Y de Lewis.

224. La presencia microscópica de células fusiformes con inclusiones eosinofílicas intracitoplasmáticas es patognomónica de:

a) Fibroma digital del lactante.
b) Fibroma esclerótico.
c) Histiocitoma de células epitelioides.
d) Dermatofibroma.

225. Cuál de estos enunciados NO corresponden a un dermatofibrosaroma protuberans:

a) Es frecuente encontrar metástasis pulmonares en estadios avanzados.
b) El tratamiento es la resección quirúrgica completa.
c) Frecuente sobre todo en adultos de edad avanzada.
d) Las células fusiformes se disponen en patrón estoriforme.

226. Cuál de estos enunciados es FALSO con respecto al síndrome de la piel laxa granulomatosa:

a) Se trata de una variante frecuente de LCT.
b) Puede asociarse al a enfermedad de Hodgking.
c) Aparecen infiltrados densos con células T atípicas.
d) Afecta sobre todo a axilas o nalgas.

227. La complicación más frecuente de un Hemangioma Infantil es:

a) Ulceración.
b) Sangrado.
c) Sobreinfección.
d) Degeneración maligna.

228. ¿Cuál es la forma de presentación clínica más frecuente de una Histiocitosis de células no-Langerhans?

a) Xantogranuloma juvenil.
b) Reticulohistiocitosis multicéntrica.
c) Enfermedad de Hashimoto-Pritzker.
d) Histiocitosis cefálica benigna.

229. En el fibroxantoma atípico ¿cuál de estas opciones es correcta?

a) La radiación solar no tiene ningún papel en su aparición.
b) La tinción difusa con S100 es característica.
c) Existen similitudes CLÍNICOpatológicas con el sarcoma pleomórfico dérmico.
d) Ninguna de las anteriores es correcta.



230. ¿Cuál de estos enunciados es correcto?

a) Los hallazgos histopatológicos de la hiperplasia angiolinfoide con eosinofilia muestran vasos anormales.
b) Es frecuente en los hallazgos histológicos de la hiperplasia angiolinfoide encontrar folículos linfoides.
c) No se considera a la hiperplasia angiolinfoide una anomalía vascular.
d) Siempre están elevados los niveles de IgE en la hiperplasia angiolinfoide.

231. Respecto a la acrodermatitis de Hallopeau, señale la respuesta correcta:

a) En la mayoría de las personas pacientes se ven implicados tres o más dedos.
b) La dermatitis alérgica de contacto forma parte del diagnóstico diferencial.
c) La mayoría de las personas pacientes asocian placas de psoriasis vulgar en la piel.
d) Las uñas no se afectan.

232. ¿En cuál de estos tumores es más frecuente encontrar proliferación de células en el intersticio de la dermis superficial?

a) Hemangioma hemosiderótico en diana.
b) Angioma en penacho.
c) Sarcoma de Kaposi.
d) Angiosarcoma.

233. Con respecto al tumor de células granulares, indique la opción correcta:

a) Puede aparecer en cualquier órgano.
b) Es muy infrecuente que aparezcan casos malignos.
c) La lengua es la localización más frecuente.
d) Todas son correctas.

234. ¿Frente a cuál de los siguientes antígenos NO se han observado anticuerpos en el pénfigo paraneoplásico?

a) BP 180.
b) Plectina.
c) Envoplaquina.
d) Desmogleina.

235. ¿Cuál de las siguientes plantas NO provoca reacciones de fototoxicidad?

a) Lima.
b) Perejil.
c) Achicoria.
d) Apio.

236. Respecto al síndrome trófico del trigémino, ¿cuál de las respuestas siguientes es incorrecta?

a) Es un trastorno ulcerativo de la cara que, clásicamente, afecta al ala nasal.
b) El aspecto clínico característico es el de una pequeña costra que se extiende para formar una
c) Se cree que las úlceras se deben a una infección crónica por virus herpes zóster.
d) Se producen tras la lesión de las porciones sensitivas de las vías nerviosas trigeminales.

237. La gammapatía monoclonal se asocia con las siguientes entidades, excepto con:

a) Pioderma gangrenoso.
b) Síndrome de Sweet.
c) Síndrome de Schnitzler.
d) Acantosis nigricans.

238. ¿Cuál es la neoplasia subyacente más frecuentemente asociada con el pénfigo paraneoplásico?

a) Linfoma no Hodgkin.
b) Leucemia linfocítica crónica.
c) Enfermedad de Castleman.
d) Timomas.

239. Respecto a las dermatosis paraneoplásicas, señale la respuesta NO correcta:

a) La bronquiolitis obliterante es una complicación frecuente del pénfigo paraneoplásico.
b) El cáncer de mama es la neoplasia más frecuentemente asociada a síndrome de Bazex.
c) Las personas pacientes con síndrome POEMS pueden presentar hemangiomas glomeruloides.
d) El síndrome de Sweet puede asociarse a trastornos hematológicos.

240. Respecto a la vasculitis crioglobulinémica, señale la opción FALSA:

a) En la asociada a crioglobulinas tipo I las manifestaciones clínicas que aparecen más frecuentemente son las derivadas de la oclusión vascular como livedo racemosa y púrpura retiforme.
b) En la asociada a crioglobulinemia mixta las manifestaciones clínicas cutáneas más frecuentes son en forma de púrpura palpable.
c) La infección más frecuentemente asociada a crioglobulinemia mixta es la hepatitis C.
d) El rituximab no beneficia a las personas pacientes con afectación renal y neurológica grave.

241. En la vasculitis crioglobulinémica, una de las siguientes afirmaciones es FALSA:

a) En función del tipo de crioglobulina implicada, las manifestaciones clínicas cutáneas serán púrpura palpable o livedo racemosa.
b) La afectación neurológica más frecuente es la del sistema nervioso central.
c) La afectación renal se produce de forma tardía y suele ser grave.
d) Las manifestaciones musculoesqueléticas más frecuentes son artralgias y mialgias.



242. En la hidradenitis neutrofílica ecrina, señale la respuesta correcta:

a) No se ha descrito en niños/as.
b) No se han descrito casos de hidradenitis neutrofílica ecrina infecciosa.
c) Es típica de pacientes con leucemia mieloide aguda que reciben citarabina más una antraciclina.
d) En los casos asociados a quimioterapia, las personas pacientes no suelen estar febriles ni neutropénicos.

243. ¿Qué gen está mutado en la enfermedad de Darier?

a) ATP2A2.
b) SERCA2.
c) ATP2C1.
d) ATM.

244. ¿Cuál de las siguientes enfermedades NO entra dentro del diagnóstico diferencial de un bebé colodion?

a) Tricotiodistrofia.
b) Ictiosis lamelar.
c) Síndrome de Sjogren-Larssen.
d) Ictiosis ligada a X.

245. La presencia microscópica de células fusiformes con inclusiones eosinofílicas intracitoplasmáticas es patognomónica de:

a) Fibroma digital del lactante.
b) Fibroma esclerótico.
c) Histiocitoma de células epitelioides.
d) Dermatofibroma.

246. La histopatología de paniculitis granulomatosa, lobulillar con hendiduras en forma de aguja en los adipocitos y células gigantes es característica de:

a) Eritema nodoso.
b) Esclerema neonatorum.
c) Lupus paniculitis.
d) Adiponecrosis subcutánea del recién nacido.

247. ¿Cuál de los siguientes cuadros no se asocia habitualmente con la presencia de lipomas?

a) Síndrome de Gardner.
b) Síndrome Proteus.
c) Enfermedad de Dercum.
d) Síndrome de Goltz.

248. Indica cuál de las siguientes formas de paniculitis se considera una paniculitis predominantemente septal:

a) Eritema indurado (vasculitis nodular).
b) Paniculitis pancreática.
c) Paniculitis de la morfea/esclerodermia.
d) Lupus profundo.

249. Señala cuál de las siguientes paniculitis NO se caracteriza histológicamente por la formación de hendiduras en forma de aguja dentro de los adipocitos:

a) Esclerema neonatal.
b) Necrosis grasa subcutánea del recién nacido.
c) Paniculitis postesteroidea.
d) Paniculitis pancreática.

250. Respecto a las paniculitis, señale la respuesta NO correcta:

a) Las células fantasma son características de la paniculitis pancreática.
b) La necrosis grasa subcutánea del recién nacido a veces se asocia a hipercalcemia.
c) El eritema indurado es una paniculitis lobulillar sin signos de vasculitis.
d) El eritema nodoso es una paniculitis predominantemente septal.

251. El granuloma de Miescher es característico de una de las siguientes dermatosis:

a) Paniculitis pancreática.
b) Sarcoidosis.
c) Lupus vulgar.
d) Eritema nodoso.

252. Respecto al síndrome de Barraquer-Simons señale la respuesta NO correcta:

a) Es una lipodistrofia adquirida que se inicia en la infancia o adolescencia.
b) Afecta más a los varones.
c) Cursa con lipohipertrofia en caderas y piernas.
d) Algunas personas pacientes presentan glomerulonefritis mesangiocapilar

253. Respecto a las paniculitis, señale la respuesta INCORRECTA:

a) Los granulomas de Miescher son característicos del eritema nodoso.
b) La paniculitis postesteroidea se produce tras la suspensión brusca de los corticoides y afecta más a los adultos.
c) En la paniculitis postesteroidea microscópicamente se observa una paniculitis lobulillar granulomatosa con hendiduras en forma de aguja dentro de los adipocitos.
d) En la paniculitis lúpica se pueden ver grupos de células dendríticas plasmocitoides en la biopsia.

254. ¿Cuál de los siguientes síndromes NO se asocia al desarrollo de carcinomas basocelulares?

a) Síndrome de Rombo.
b) Síndrome de Bazex.
c) Xeroderma pigmentosum.
d) Epidermolisis ampollosa hereditaria recesiva.

255. Respecto a la epidermólisis ampollosa adquirida, señale la verdadera:

a) No afecta a la mucosa ocular.
b) La microscopía electrónica muestra una separación dentro de la sublámina densa.
c) En la piel separada con sodio cloruro se observan inmunodepósitos en el lado epidérmico.
d) En la inmunofluorescencia indirecta se observan anticuerpos IgG frente a la membrana basal en el 80 % de las personas pacientes.

256. Uno de los siguientes síntomas NO es propio de la sífilis secundaria:

a) Fiebre elevada.
b) Pérdida de peso.
c) Mialgias y artralgias.
d) Cefalea por irritación meníngea.

257. Las características clínicas del chancroide en los hombres infectados son todas las siguientes, EXCEPTO:

a) Múltiples úlceras bien delimitadas de base purulenta y bordes socavados, generalmente en la superficie interna y externa del prepucio, en el surco coronal o alrededor del frenillo.
b) Edema prepucial.
c) Linfadenitis inguinal asintomática bilateral.
d) A veces, los bubones inguinales se rompen y causan úlceras inguinales.

258. En la infección gonocócica diseminada, todas las siguientes son manifestaciones clínicas, EXCEPTO:

a) Pústulas, frecuentemente necróticas, acrales, no muy numerosas.
b) Tenosinovitis de grandes articulaciones.
c) Fiebre.
d) Coagulación intravascular diseminada.

259. Todas estas manifestaciones cutáneas aparecen en las personas pacientes con sida y recuento de linfocitos CD4+ inferiores a 200/mm^3, EXCEPTO:

a) Sarcoma de Kaposi.
b) Leishmaniasis diseminada.
c) Erupciones papulares pruriginosas.
d) Infección crónica por virus herpes simple.



260. Respecto a la leishmaniasis en personas pacientes infectadas por el VIH, señale la respuesta CORRECTA:

a) La tasa de fracaso terapéutico es alta.
b) No se recomienda iniciar tempranamente el tratamiento antirretroviral en estas personas pacientes.
c) El VIH no induce una peor evolución clínica de la leishmaniasis.
d) Las recidivas y la tasa de mortalidad secundarias a leishmaniasis en pacientes con VIH son bajas.

261. En relación a la urticaria solar, señale la respuesta correcta:

a) Es más frecuente en hombres con un pico de edad entre los 20 y 30 años.
b) Se ha descrito asociación con dermatitis atópica en algunas series, aunque no existe un porcentaje consensuado en la literatura.
c) Su patogenia es diferente al resto de urticarias, representando los mastocitos un papel secundario.
d) Los hallazgos histológicos incluyen edema dérmico e infiltrado perivascular de neutrófilos y eosinófilos, con ausencia de mastocitos degranulados.

262. El virus de Epstein Barr produce gran variedad de enfermedades. Una de las siguientes entidades no está producida por dicho virus:

a) Leucoplaquia vellosa oral.
b) Enfermedad por arañazo de gato.
c) Granulomatosis linfomatoide.
d) Linfomas no Hogkin asociados a SIDA.

263. Las encías "en fresa" (áreas de las encías rojo-violáceas, micropapulosas y friables, con cierta semejanza a fresas maduras) se asocian principalmente a:

a) Estomatitis ulcerosa crónica.
b) Estomatitis de contacto.
c) Granulomatosis con polivasculitis.
d) Enfermedad de Crohn.

264. Una de las siguientes afirmaciones referentes a la neoplasia intraepitelial vulvar (NIV) es FALSA, indícala:

a) En la NIV de tipo diferenciado se recomienda intentar inicialmente tratamientos no quirúrgicos por su reducido riesgo de progresión a una lesión invasiva.
b) Los virus del papiloma humano oncógenos se asocian a la NIV de tipo habitual.
c) El liquen escleroso y el liquen plano se asocian a la NIV de tipo diferenciado.
d) En la histología de las neoplasias intraepiteliales normalmente se visualizan numerosas figuras mitóticas por encima del estrato basal.

265. En relación con los mecanismos fisiopatológicos de la dermatitis atópica, señale la respuesta más correcta:

a) La disfunción de la barrera cutánea es secundaria exclusivamente a la inflamación Th1 predominante.
b) Las mutaciones en filagrina condicionan un aumento de la pérdida transepidérmica de agua.
c) La microbiota cutánea en AD se caracteriza por predominio de bacterias Gram negativas.
d) La alteración de la barrera cutánea es independiente del pH cutáneo.

266. En la dermatitis de estasis, indique la opción correcta:

a) Puede coexistir con lipodermatoesclerosis.
b) Es infrecuente la hiperpigmentación por depósito de hemosiderina.
c) El tratamiento incluye la antiagregación.
d) Todas las anteriores.

267. En el eccema de manos, indique la(s) opción(es) correcta(s):

a) Puede incluir dermatitis irritativa y alérgica.
b) El test epicutáneo puede ser útil.
c) Puede coexistir con psoriasis.
d) Todas las anteriores.

268. En el diagnóstico diferencial del intertrigo inguinal se incluyen todas las siguientes entidades EXCEPTO:

a) Paraqueratosis granular e Histiocitosis de Langerhans.
b) Eritema necrolítico migratorio y enfermedad de Hailey-Hailey.
c) Dermatitis seborreica y eritrasma.
d) Todas las anteriores entidades están incluidas.

269. En relación con la clínica de la juvenile plantar dermatosis, indique la opción INCORRECTA:

a) Predomina en niños/as.
b) Afecta principalmente el antepié y pulpejos.
c) Suele afectar los espacios interdigitales.
d) Se asocia a hiperhidrosis y fricción.

270. ¿Cuál de los siguientes alérgenos NO se asocia típicamente a dermatitis por productos dermocosméticos?

a) Metilisotiazolinona.
b) Parafenilendiamina.
c) Formaldehído.
d) Lanolina.

271. Señale la asociación INCORRECTA entre producto y alérgeno implicado en la dermatitis alérgica de contacto:

a) Quaternium 15 → champú.
b) Acrilatos → sensores de glucosa.
c) Formaldehído → máscaras quirúrgicas.
d) Galatos → sombre de ojos.

272. Respecto a la pustulosis exantemática aguda generalizada, señale la respuesta correcta:

a) Con frecuencia se advierte una intensa leucocitosis.
b) Las pústulas suelen estar centradas por pelos.
c) En la histología, se observan pústulas en las capas basales de la epidermis.
d) El porcentaje de confirmación del medicamento responsable, mediante parches de contacto, es bajo (< 10%).

273. Los pseudolinfomas inducidos por fármacos:

a) Se desarrollan de manera rápida, tras introducción del fármaco responsable.
b) Es frecuente encontrarse con lesiones tumorales generalizadas.
c) Pueden degenerar en linfomas agresivos.
d) El aspecto histológico puede simular un linfoma de células T ó de células B.

274. En la celulitis eosinofílica o síndrome de wells todas las respuestas anteriores son ciertas, excepto:

a) Clínicamente puede manifestarse como placa dolorosa recurrente similar a celulitis infecciosa
b) Mejora espectacularmente con corticoides sistémicos.
c) Las figuras en llama son diagnósticas del síndrome de Wells.
d) Hay que realizar diagnóstico diferencial con enfermedades parasitarias.

275. El trastorno dismórfico corporal:

a) Afecta al 1% de las personas pacientes dermatológicos.
b) Se caracteriza por una preocupación por un defecto estético inexistente o mínimo.
c) Se relaciona habitualmente con las manos y pies.
d) La fototerapia con luz visible suele ser eficaz para aliviar los síntomas.

276. El tratamiento de la enfermedad injerto contra huésped aguda depende fundamentalmente:

a) De los hallazgos anatomopatológicos.
b) De la gravedad clínica.
c) De la edad de la persona paciente.
d) Del número de leucocitos circulantes.



277. ¿Cuál es el alérgeno culpable de la dermatitis alérgica de contacto por crisantemos?

a) Lactonas de sesquiterpeno
b) Bromelina
c) Urushiol
d) Furocumarinas

278. La positividad en las pruebas epicutáneas a uno de los siguientes alérgenos, nos debe hacer sospechar de una alergia a perfumes, señálalo:

a) Metildibromoglutaronitrilo.
b) Metilisotiazolinona.
c) Etilendiamina.
d) Bálsamo del Perú.

279. Elige la respuesta FALSA sobre las urticarias inducibles:

a) El angioedema puede acompañar a todas las urticarias físicas excepto al dermografismo sintomático.
b) La urticaria retardada por presión puede asociar manifestaciones sistémicas como malestar, síntomas seudogripales y artralgias.
c) En la urticaria por frío refleja la prueba del cubito de hielo es positiva.
d) En la urticaria de contacto por frío primaria se deben evitar los baños fríos y la natación por riesgo de anafilaxia.

280. Respecto a la urticaria señale la respuesta NO correcta:

a) Los inhibidores de la enzima convertidora de la angiotensina pueden provocar angioedemas mediados por bradicinina.
b) El ácido acetilsalicílico puede agravar la urticaria.
c) La urticaria multiforme cursa con habones que evolucionan a lesiones ampollosas con necrosis epidérmica similares al eritema multiforme.
d) Los síndromes autoinflamatorios pueden cursar con lesiones urticariformes.

281. Respecto al angioedema mediado por bradicinina, señale la respuesta NO correcta:

a) Puede ser hereditario o adquirido.
b) El icatibant está indicado para el tratamiento de las crisis agudas.
c) Las personas pacientes presentan concentraciones altas de C4 en el suero.
d) Se debe a un déficit o pérdida de función de C1 inhibidor. 20.– Alteraciones por agentes físicos. Quemaduras. Radiación ionizante. Irradiación ultravioleta. Fototerapia. Fotoquimioterapia.

282. ¿En qué cromosoma se halla el locus de susceptibilidad para el desarrollo de psoriasis PSOR1?

a) 6p
b) 11q
c) 9p
d) 5q

283. Respecto a la enfermedad de Brunsting-Perry, señale la FALSA:

a) En el cuero cabelludo las lesiones suelen dejar alopecia cicatricial.
b) La afectación de las mucosas es muy frecuente.
c) Es una variante de penfigoide cicatricial o de mucosas.
d) Las lesiones suelen limitarse a la zona de la cabeza y el cuello.

284. ¿Cuál de las siguientes anomalías estructurales del pelo NO se asocia a un incremento de la fragilidad capilar?

a) Moniletrix.
b) Pili torti.
c) Pili annulati.
d) Tricorrexis nudosa

285. Cuál de estos medicamentos NO se han publicado casos que provoquen desgranulación de mastocitos:

a) Codeína
b) Antiinflamatorios no esteroideos.
c) Penicilina y derivados.
d) Contraste yodado

286. Respecto a la pustulosis exantemática aguda generalizada, señale la FALSA:

a) Los fármacos más implicados suelen ser las penicilinas y macrólidos.
b) La aparición de las lesiones cutáneas suele ocurrir unos 7 días después del inicio del fármaco.
c) Más del 90 % de los casos están provocados por fármacos.
d) Las lesiones suelen empezar en la cara y en zonas intertriginosas.

287. ¿Cuál de las siguientes manifestaciones oculares NO están asociadas a la rosácea ocular?

a) Hipertensión ocular.
b) Úlcera corneal.
c) Queratitis.
d) Blefaritis.

288. Respecto al síndrome de hipersensibilidad a fármacos o DRESS, señale la respuesta INCORRECTA:

a) Se produce una reactivación del VHH-6 en un alto porcentaje de pacientes.
b) En el síndrome DRESS se produce una reacción inmunitaria Th2.
c) Característicamente aparece tras 4-14 días desde el inicio de la administración del fármaco.
d) El alelo HLA*5701 aumenta el riesgo de DRESS por abacavir.

289. Respecto a las dermatitis de contacto, señale la asociación INCORRECTA:

a) Dermatitis de contacto aerotransportada por pinturas-metilcloroisotiazolinona.
b) Dermatitis por sofás-dimetilfumarato.
c) Toallitas para bebés-metilisotiazolinona.
d) Tatuajes temporales de henna-parabenos.

290. Respecto a la urticaria de contacto, señale la respuesta INCORRECTA:

a) En algunas personas con urticaria de contacto al látex pueden producirse reacciones de hipersensibilidad a los plátanos.
b) En el caso del látex, la prueba en sangre de Ig E específica es muy sensible.
c) Existe una fuerte asociación entre la alergia al polen de abedul y la urticaria de contacto por frutas y verduras.
d) Los panaderos son los profesionales con mayor incidencia de urticaria de contacto.

291. ¿Cuál de las siguientes características sugiere más una reacción grave tipo SCAR?

a) Prurito
b) Lesiones limitadas
c) Afectación mucosa
d) Resolución espontánea rápida

292. En relación con pustulosis exantemática aguda generalizada, señale la opción más correcta:

a) Curso crónico prolongado.
b) No hay leucocitosis.
c) Resolución rápida tras retirada.
d) Siempre requiere tratamiento sistémico prolongado.

293. Señala la asociación INCORRECTA entre las entidades asociadas a poiquilodermia y sus características clínicas:

a) Enfermedad de Kindler → fotosensibilidad con lesiones ampollosas, poiquilodermia y dermatitis eczematosa.
b) Síndrome de Cockayne → ojos hundidos, rasgos faciales seniles, fotosensibilidad, lipoatrofia y canicie prematura, poiquilodermia y sensibildiad a radiación X.
c) Síndrome de Rothmund-Thomson → Prominencia frontal, nariz en silla de montar, fotosensibildiad, queratosis acrales y poiquilodermia.
d) Poiquilodermia de Navajo → neutropenia, poiquilodermia, dermatitis ictiosiforme, queratodermia palmoplantar.

294. Paciente de 6 años, que con "gran facilidad se quema con el sol ". De los siguientes diagnósticos, ¿cuál es el más probable?

a) Porfiria hepatocutánea tarda.
b) Protoporfiria eritropoyética.
c) Porfiria eritropoyética congénita.
d) Porfiria aguda intermitente.

295. ¿Cuál de las siguientes plantas tiene alta cantidad de furocumarinas y su consumo en grandes cantidades podría ocasionar eccema fototóxico generalizado?

a) Perejil.
b) Puerro.
c) Apio.
d) Naranjas.

296. Indique la respuesta falsa, en relación a la fototerapia:

a) En la fotoquimioterapia con psoralenos y radiación ultravioleta A (PUV, la administración de 5-metoxipsoraleno asocia más frecuentemente náuseas que la administración de 8-metoxipsoraleno.
b) Las fuentes de radiaciones ultravioleta A que suelen usarse en la terapia PUVA son lámparas fluorescentes o halógenas de alta presión.
c) La terapia con radiaciones ultravioleta B de banda estrecha, al emitir radiaciones de longitud de onda entre 308 y 313 nm, es especialmente útil para el tratamiento de la psoriasis.
d) Algunas personas pacientes tratadas con terapia PUVA presentan un prurito persistente durante el tratamiento, en especial después de una ligera sobredosis de radiaciones UVA.

297. En relación a la terapia láser, señale la respuesta verdadera:

a) El láser Nd:Yag de pulso largo está contraindicado para la realización de la depilación en pacientes con fototipo IV-VI.
b) El cromóforo primario de los láseres ablativos es el agua.
c) Una de las ventajas del láser de colorante pulsado clásico es la ausencia de púrpura tras el tratamiento.
d) La mayor desventaja del láser KTP pulsado es la presencia, prácticamente constante, de púrpura tras el tratamiento.

298. Sobre la patogenia de la erupción polimorfa lumínica (EPL), una de las siguientes respuestas es FALSA, ¿cuál?

a) El espectro de acción en la EPL incluye UVB, UVA y, raras veces, la luz visible.
b) La luz solar primaveral y estival de las regiones templadas es la que más probabilidades tiene de inducir brotes.
c) Las pruebas de fotoprovocación con UVA y UVB pueden ser positivas.
d) Las personas pacientes con EPL muestran generalmente unas DEM (dosis eritematosa mínima) anormales para UVB, UVA y la luz visible.

299. Respecto a las fotodermatosis idiopáticas, señale la respuesta NO correcta:

a) Los rayos UVB son los principales desencadenantes de la urticaria solar.
b) La urticaria solar puede tratarse con omalizumab.
c) El prurigo actínico es más frecuente en nativos americanos.
d) En algunas personas pacientes con hidroa vacciniforme se ha detectado infección por el virus de Epstein-Barr.

300. ¿Cuál de las siguientes plantas NO provoca reacciones de fototoxicidad?

a) Lima.
b) Perejil.
c) Achicoria.
d) Apio.

301. Sobre los alérgenos ocupacionales frecuentes, señale la opción más correcta:

a) Níquel es poco relevante en el entorno laboral y principalmente se asocia a la dermatitis alérgica por contacto con productos de bisutería y otros productos metálicos.
b) El látex puede causar urticaria alérgica de contacto y presentar reacción cruzada con algunos alimentos.
c) Los acrilatos pueden producir sensibilización pero prácticamente han quedado restringidos al uso industrial para prevenir el contacto en la población.
d) Los cromatos tienen poca relevancia en la dermatitis alérgica de contacto.

302. Señale la asociación FALSA en relación a la dermatitis alérgica producida por plantas:

a) La alergia al ajo se sospecha en pacientes con pulpitis crónica en el 1º, 2º y 3º dedo de la mano dominante.
b) La dermatitis por tulipanes se observa habitualmente en la mano dominante de trabajadores en floristerías.
c) El lirio de los incas provoca dermatitis alérgica de contacto en las manos de los trabajadores de los cultivadores sensibilizados.
d) Los crisantemos suelen provocar dermatitis alérgica de contacto en la mano dominante de jardineros y floristas.

303. ¿En qué profesión es más elevado el riesgo relativo de padecer urticaria de contacto?

a) Panadería.
b) Carnicería.
c) Pintores.
d) Agricultura.

304. ¿Cuál de las siguientes respuestas no es una dermatosis relacionada con la práctica del deporte?

a) Pápulas piezogénicas.
b) Dermatitis alérgica de contacto.
c) Herpes gladiatorum.
d) Almohadillas de Garrod.

305. Respecto al cloracné, señale la FALSA:

a) El escroto y las axilas suelen estar frecuentemente afectados.
b) Está causado por la exposición a algunos hidrocarburos policíclicos halogenados.
c) Puede durar años tras cesar la exposición al agente causante.
d) Ocurre a los 5-7 días del contacto con el agente implicado.

306. Respecto a la deficiencia de zinc (acrodermatitis enteropática), señale la opción INCORRECTA:

a) La forma hereditaria conocida como acrodermatitis enteropática se hereda de ligada al X.
b) Produce dermatitis periorificial que guarda similitud con el Eritema Necrolítico Migratorio.
c) Puede asociar alopecia y alteraciones ungueales.
d) La triada clásica incluye la diarrea, la depresión y la dermatitis erosiva.

307. En relación a las dermatitis nutricionales, señale la opción INCORRECTA:

a) El déficit de zinc puede provocar estomatitis, dermatitis perioral y perianogenital, alopecia, diarrea e infecciones como la candidiasis.
b) El déficit de ácidos grasos esenciales se asocia a xerosis cutánea, alopecia y trombocitopenia.
c) El déficit de biotina puede provocar glositis, dermatitis periorificial, hipotonía y aclaramiento de la pigmentación del cabello.
d) El déficit de niancina se asocia a erupción fotodistribuida, fisuras palmoplantares, queilitis y glositis.

308. Entre las manifestaciones de la proteinosis lipoidea se incluyen todas las siguientes EXCEPTO:

a) Pápulas en borde palpebral.
b) Pápulas y nódulos en codos.
c) Pápulas en dorso lingual.
d) Pápulas en el borde del hélix auricular.



309. ¿Cuál de las siguientes asociaciones es correcta en relación con el tipo de porfirina acumulada y la clínica cutánea?

a) Protoporfirinas → ampollas.
b) Uroporfirinas → sensación inmediata de quemazón.
c) Uroporfirinas → fragilidad cutánea y ampollas.
d) Coproporfirinas → ausencia de fotosensibilidad.

310. En relación a las manchas café con leche, éstas pueden observarse en distintas enfermedades EXCEPTO:

a) Síndrome de Legius.
b) Síndrome de Noonan.
c) Síndrome de LEOPARD.
d) Síndrome de POEMS.

311. ¿Cuál de las siguientes combinaciones es más característica de TSC en la infancia?

a) Schwannomas vestibulares bilaterales + meningiomas.
b) Lentiginosis segmentaria + feocromocitoma + neurofibromas plexiformes.
c) Pseudartrosis tibial + nevus anémico + glioma óptico.
d) Espasmos infantiles + hipsarritmia + túberes corticales.

312. ¿Cual de los siguientes cuadros no se asocia habitualmente con la presencia de lipomas?

a) Síndrome de Gardner.
b) Síndrome Proteus.
c) Enfermedad de Dercum.
d) Síndrome de Goltz.

313. Lactante de dos meses de edad que, desde el nacimiento, presenta eritema y maceración del área del pañal cuello y axilas. Asocia placas descamativas en cuero cabelludo. Algunas de las lesiones tienen componente erosivo-hemorrágico. A la exploración, se aprecia hepatoesplenomegalia. ¿Cuál es el diagnóstico?

a) Enfermedad de Kawasaki.
b) Eritema necrolítico migratorio.
c) Enfermedad de Letterer-Siwe.
d) Síndrome de Papillon Lefevre.

314. Paciente varón de 35 años con antecedentes de claudicación intermitente e hipertensión. En estudio por hemorragias gastrointestinales. A la exploración cutánea, muestra pápulas amarillentas confluentes con aspecto de piel de naranja y que se localizan fundamentalmente en flexuras. El diagnóstico más probable es:

a) Enfermedad de Ehlers Danlos.
b) Cutis laxa.
c) Pseudoxantoma elástico.
d) Síndrome de Marfan.

315. Las personas con Síndrome de Down tienen mayor tendencia a presentar determinadas anomalías mucocutáneas. Una de las siguientes no se asocia a este síndrome:

a) Queratodermia palmo-plantar
b) Siringomas eruptivos.
c) Alopecia areata.
d) Lengua escrotal prominente.

316. Persona paciente con sordera congénita y un mechón blanco frontal desde el nacimiento. El diagnóstico más probable es:

a) Vitíligo.
b) Síndrome de Waardenburg.
c) Síndrome de Chryst –Siemens-Touraine.
d) Síndrome TORCH.

317. Los tumores desmoides característicamente son más frecuentes en una de las siguientes enfermedades o síndromes, ¿en cuál?:

a) Poliposis adenomatosa familiar.
b) Síndrome de Costello.
c) Lipodistrofia generalizada congénita autosómica recesiva.
d) Xeroderma pigmentoso.

318. Si una persona paciente presenta clínicamente "dermatofibrosis lenticular diseminada" y radiológicamente "osteopoiquilosis", ¿qué enfermedad o síndrome padecerá?

a) Neurofibromatosis.
b) Epidermodisplasia verruciforme.
c) Síndrome de Buschke-Ollendorf.
d) Paquidermoperiostosis.

319. Respecto a la melanosis de Becker (nevus de becker), señale la respuesta falsa:

a) Se trata de una entidad benigna, generalmente adquirida, aunque se han descrito algunos casos congénitos.
b) Ocasionalmente, se ha observado su aparición tras una exposición solar intensa.
c) Puede asociarse a otras anomalías, como hipoplasia ipsilateral de la mama o espina bífida lumbar.
d) Patogénicamente, se ha demostrado un incremento de los receptores de estrógenos en la piel afectada.

320. La alteración de uno de los siguientes genes se ha relacionado con el Síndrome Leopard. Señálelo.

a) PTPN11.
b) TGM 5.
c) SAT1.
d) CTSC.

321. ¿Qué síndrome puede presentar mutaciones en el gen SPINKS?

a) Síndrome de Omenn.
b) Eritrodermia ictiosiforme congénita.
c) Sindrome de Netherton.
d) Síndrome de Wiskott-Aldrich.

322. ¿Cuál de los siguientes síndromes se caracteriza por un defecto en la reparación del ADN y fotosensibilidad?

a) Síndrome de Sjögren-Larsson.
b) Síndrome de Aicardi-Goutières.
c) Síndrome de Clouston.
d) Síndrome cerebro-oculo-facio-esquelético.

323. Señale cuál de los siguientes trastornos NO se asocia a gammapatía monoclonal:

a) Amiloidosis sistémica primaria.
b) Acantosis nigricans.
c) Escleromixedema.
d) Crioglobulinemia tipo I.

324. Varón 60 años con pérdida de peso, disnea y pápulas pardo-amarillentas en cara y axilas que se tornan purpúricas al ser frotadas, ¿cuál es el diagnóstico más probable?

a) Histiocitosis X.
b) Epidermolisis ampollosa adquirida.
c) Amiloidosis.
d) Escorbuto.

325. Lactante de 2 meses con diarrea, irritabilidad y lesiones eritematosas con escamocostras y erosiones a nivel perioral, anogenital y dedos de manos y pies. En la biopsia se observa necrosis de la parte superior de la epidermis, ¿cuál sería su diagnóstico?

a) Histiocitosis X.
b) Eritema multiforme.
c) Déficit de Zinc.
d) Síndrome de la piel escaldada estafilocócica.



326. Señala la respuesta falsa respecto al síndrome de Birt-Hogg-Dubé:

a) Las principales manifestaciones sistémicas son los tumores renales, los quistes pulmonares y los neumotórax espontáneos.
b) En este síndrome existen mutaciones heterocigóticas en el gen supresor tumoral FLCN.
c) La rapamicina tópica es un tratamiento eficaz de los fibrofoliculomas presentes en el síndrome de Birt-Hogg-Dubé.
d) Se trata de un trastorno autosómico dominante.

327. En el sindrome de Chediak-Higashi ¿cuál de estas aseveracoiones NO es correcta?

a) Enfermedad autosómica recesiva.
b) Aumento de infecciones bacterianas.
c) Cursa siempre con albinismo.
d) Distribución anormal de los melanosomas.

328. ¿Qué alteraciones cutáneas pueden aparecer en la Homocistinuria?

a) Atenuación pigmentaria en piel y pelo.
b) Pelo ensortijado.
c) Onicogrifosis.
d) Fragilidad capilar.

329. Respecto al Síndrome de Cronkhite-Canada ¿qué aseveración es VERDADERA?

a) Hipomelanosis circunscrita asociada a múltiples pólipos intestinales.
b) Se asocia frecuentemente a alopecia cicatricial.
c) Los primeros síntomas son intestinales, como diarrea y dolor abdominal.
d) Las alteraciones oculares aparecen como fotofobia.

330. ¿Cuál de las siguientes enfermedades NO entra dentro del diagnóstico diferencial de un bebé colodion?

a) Tricotiodistrofia.
b) Ictiosis lamelar.
c) Síndrome de Sjogren-Larssen.
d) Ictiosis ligada a X.

331. Con respecto al Síndrome de Buschke-Ollendorf ¿cuál de estas aseveraciones NO es correcta?

a) Enfermedad autosómica dominante.
b) Se asocia a osteopoiquilosis.
c) En la piel lesional las fibras elásticas están alteradas.
d) Clínicamente aparece una erupción simétrica de nódulos en tronco y extremidades superiores.



332. ¿Cuál de los siguientes trastornos NO suele asociarse a gammapatía monoclonal?

a) Crioglobulinemia tipo I.
b) Xantogranuloma necrobiótico.
c) Amiloidosis sistémica primaria.
d) Síndrome de Bazex.

333. ¿Cuál de estas lesiones aparece en el déficit de vitamina A?

a) Hiperqueratosis folicular.
b) Palmas y plantas de pies amarillentos.
c) Pérdida de pelo.
d) Despigmentación periocular.

334. ¿Cuál de estos trastornos hereditarios se debe al déficit de dihidropteridina reductasa?

a) Homocistinuria.
b) Fenilcetonuria.
c) Enfermedad de Hartnup.
d) Alcaptonuria.

335. ¿Cuál de estos enunciados es cierto en la alcaptonuria?

a) Actividad ausente de la enzima ácido homogentísico oxidasa.
b) Mala función de la enzima ALA deshidratasa.
c) Petequias en extremidades inferiores.
d) Déficit de Biotinidasa.

336. ¿Qué enfermedad se produce por un deficit de UROGENO III cosintetasa?

a) Protoporfiria eritropoyética.
b) Porfiria eritropoyética.
c) Coproporfiria eritropoyética.
d) Porfiria cutánea tarda.

337. ¿Con cuál de estas enfermedades se puede encontrar una diabetes mellitus?

a) Porfiria cutánea tarda.
b) Coproporfiria eritropoyética.
c) Protoporfiria eritropoyética.
d) Porfiria intermitente aguda.

338. ¿Cuál de las siguientes características orienta a vasculitis urticarial?

a) Lesiones evanescentes.
b) Resolución en <24 horas.
c) Dolor más que prurito.
d) Ausencia de púrpura.

339. En relación con el eritema anular centrífugo, indique la opción INCORRECTA:

a) Presenta expansión centrífuga.
b) Puede presentar descamación en el parte interior del borde eritematoso de avance.
c) Puede asociarse a infecciones, fármacos o neoplasias.
d) Siempre es idiopático.

340. En relación con el *erythema migrans*, indique la opción INCORRECTA:

a) Lesión inicial de la enfermedad de Lyme.
b) Expansión progresiva.
c) Representa una reacción inflamatoria a R. Conorii.
d) Puede ser único o múltiple.

341. En relación con el lupus discoide (DLE), indique la opción INCORRECTA:

a) Puede producir cicatrices.
b) Puede causar alopecia cicatricial.
c) Puede afectar mucosas.
d) Todas las anteriores son correctas.

342. En relación con el tratamiento biológico del lupus eritematoso indique qué fármaco NO se emplea:

a) Anifrolumab.
b) Belimumab.
c) Tocilizumab.
d) Todas la anteriores son correctas.

343. En relación con las manifestaciones cutáneas clásicas de DM, indique la opción INCORRECTA:

a) Eritema heliotropo.
b) Pápulas de Gottron.
c) Signo Asboe-Hansen.
d) Signo de la V.

344. Señale el autoanticuerpo NO asociado a DM:

a) Anti-Sm.
b) Anti-MDA5.
c) Anti-TIF1-γ.
d) Anti-NXP2.

345. Respecto al anti-MDA5, señale la opción más correcta:

a) Se asocia a enfermedad pulmonar intersticial.
b) No tiene relevancia clínica.
c) Es exclusivo de lupus.
d) No aparece en DM.

346. En relación a la asociación clínico-inmunológica en la DM, señale la opción INCORRECTA:

a) Ac anti-Jo → miositis, mano de mecánico, fenómeno Raynaud, enfermedad pulomnar intersticial.
b) Ac anti-SRP → miopatía necrotizante aguda.
c) Ac anti-NXP2 → asociación a neoplasia en personas pacientes adultas con miositis y a enfermedad cutánea grave.
d) Ac anti-MDA5 → DM amiopàtica con enfermedad pulmonar interscticial.

347. Respecto a los autoanticuerpos en ES, señale la opción más correcta:

a) Anti-topoisomerasa I (Scl-70) → forma difusa asociada a enfermedad intersticial pulmonar.
b) Anti-centromero → forma limitada asociada a enfermedad renal
c) Anti-RNA polimerasa III → forma difusa con enfermedad cutánea rápidamente progresiva.
d) Los ANAs se observan en el 90% de las personas pacientes tanto en su forma limitada como en su forma difusa.

348. Entre las diferencias entre la forma limitada de la esclerodermia y su forma difusa, señale la opción menos correcta:

a) Fenómeno de Raynaud de larga evolución en la forma limitada frente a una aparición más súbita en la forma difusa.
b) Mayor riesgo de enfermedad renal en la forma difusa respecto a la forma limitada, especialmente cuando existe presencia de Ac anti-RNA polimerasa III.
c) Mayor riesgo de hipertensión pulmonar que evoluciona a enfermedad pulmonar intersticial en la forma difusa respecto a la forma limitada.
d) La forma difusa de la esclerodermia presenta menor riesgo de calcinosis respecto a la forma limitada.



349. Respecto al stiff skin syndrome, señale la opción más correcta:

a) Se caracteriza por endurecimiento cutáneo generalizado sin inflamación significativa.
b) Es una enfermedad autoinmune clásica.
c) Presenta autoanticuerpos específicos.
d) Se asocia a afectación visceral.

350. Entre los cuadros clínicos esclerodermiformes, NO se encuentra:

a) Síndrome POEMS.
b) Mixedema.
c) Enfermedad injerto contra huésped.
d) Fiborsis sistémica nefrogénica.

351. ¿Cuál de las siguientes entidades pertenece al espectro CAPS?

a) TRAPS.
b) FMF.
c) Enfermedad de Still.
d) Síndrome Muckle-Wells.

352. Respecto a TRAPS, señale la opción más correcta:

a) Episodios inflamatorios limitados.
b) Rash migratorio doloroso.
c) Puede afectar al aparato digestivo.
d) Todas las anteriores son correctas.

353. En relación con las manifestaciones cutáneas del Sjögren, indique la opción INCORRECTA:

a) Xerosis.
b) Vasculitis cutánea.
c) Poiquilodermia.
d) Fenómeno de Raynaud.

354. Respecto a las manifestaciones cutáneas de la artritis reumatoide (AR), señale la opción más correcta:

a) Pioderma gangrenoso.
b) Dermatitis granulomatosa intersticial.
c) Ulceraciones.
d) Todas las anteriores.

355. En relación a las manifestaciones cutáneas en la Enfermedad Injerto Contra Huésped (EICH), señale la opción INCORRECTA:

a) Pueden observarse cambios clínicos esclerodermiformes y liquenoides.
b) La poiquilodermia es un hallazgo clínico reconocido en la EICH.
c) Puede aparecer microstomía y estensosis vaginal.
d) Las lesiones de aspecto cicatricial recuerdan a las lesiones de lupus discoide.

356. En relación al lupus eritematoso subagudo, señale la respuesta no correcta:

a) Afecta principalmente a la epidermis y a la dermis superior.
b) Se asocia a anticuerpos anti Ro y a fotosensibilidad.
c) Es habitual la afectación centrofacial y periocular.
d) Puede estar desencadenado por fármacos.

357. Paciente de 10 años. Recién diagnosticado de "morfea facial en golpe de sable". El tratamiento de elección es:

a) Corticoides tópicos.
b) Inhibidores de calcineurina tópicos.
c) Corticoides orales.
d) Metotrexate durante dos años, combinado con corticoides orales durante los primeros meses.

358. Respecto a las manifestaciones cutáneas de la artritis reumatoide, señale la respuesta NO correcta:

a) Los nódulos reumatoides se observan en el 20 % de pacientes y se asocian a títulos altos de factor reumatoide.
b) La aparición rápida de nódulos reumatoides o crecimiento de los preexistentes se ha relacionado típicamente con la ingesta de leflunomida.
c) Las lesiones de Bywaters aparecen en los pulpejos de los dedos y son consecuencia de una vasculitis de vasos pequeños.
d) El eritema elevatum diutinum puede asociarse a artritis reumatoide.

359. El eritema necrolítico acral se ha relacionado con un proceso infeccioso. Señale cuál de los siguientes:

a) Virus de la hepatitis C.
b) Herpes simple tipo I.
c) Virus de la hepatitis B.
d) Mycoplasma pneumoniae.

360. Respecto a los autoanticuerpos, señale la asociación NO correcta:

a) Enfermedad mixta del tejido conectivo- Anti-U1RNP.
b) Dermatomiositis paraneoplásica- Anti-Mi-2.
c) Lupus eritematoso cutáneo subagudo- Anti-Ro.
d) Lupus eritematoso con nefritis- Anti-dsDNA.



361. Un parche ovoide en el paladar duro es sugestivo de una de las siguientes entidades:

a) Dermatomiositis con anticuerpos anti-MDA5.
b) Dermatomiositis amiopática.
c) Dermatomiositis con anticuerpos anti-TIF1-gamma.
d) Enfermedad mixta del tejido conectivo.

362. Respecto al lupus eritematoso señale la respuesta NO correcta:

a) Las lesiones de paniculitis lúpica se localizan principalmente en las regiones pretibiales.
b) El lupus eritematoso neonatal afecta a lactantes cuyas madres presentan Ac anti- SSA/Ro.
c) La presencia de lesiones similares a la atrofia blanca debe hacer sospechar un síndrome antifosfolípido.
d) En el lupus eritematoso túmido no hay afectación epidérmica significativa.

363. Señale la respuesta NO correcta:

a) En la esclerosis sistémica es habitual el fenómeno de Raynaud.
b) Las personas pacientes con esclerosis sistémica con anticuerpos anticentrómero tienen más probabilidades de desarrollar esclerosis cutánea difusa.
c) La fibrosis sistémica nefrógena se relaciona con la exposición a medios de contraste a base de gadolinio.
d) La fascitis eosinofílica se puede asociar a gammapatia monoclonal.

364. La histiocitosis intralinfática se asocia a una de las siguientes patologías:

a) Lupus eritematoso.
b) Enfermedad inflamatoria intestinal.
c) Linfoma no Hodgkin.
d) Artritis reumatoide.

365. En una persona paciente con penfigoide de mucosas, ¿qué mucosas se afectarán más frecuentemente?

a) Mucosa oral y genital.
b) Mucosa oral y nasofaríngea.
c) Mucosa oral y conjuntival.
d) Mucosa oral y esofágica.

366. Respecto a la vasculitis crioglobulinémica, señale la opción FALSA:

a) En la asociada a crioglobulinas tipo I las manifestaciones clínicas que aparecen más frecuentemente son las derivadas de la oclusión vascular como livedo racemosa y púrpura retiforme.
b) En la asociada a crioglobulinemia mixta las manifestaciones clínicas cutáneas más frecuentes son en forma de púrpura palpable.
c) La infección más frecuentemente asociada a crioglobulinemia mixta es la hepatitis C.
d) El rituximab no beneficia a las personas pacientes con afectación renal y neurológica grave.



367. Respecto al lupus eritematoso sistémico inducido por fármacos, señale la FALSA:

a) Se encuentran anticuerpos anti-histonas hasta en el 95 % de las personas pacientes.
b) Es frecuente la presencia de anticuerpos anti-DNA de doble cadena.
c) Los casos inducidos por minociclina no suelen tener anticuerpos anti-histonas.
d) Los anticuerpos suelen desaparecer de 6 a 12 meses después de la retirada del fármaco.

368. En la vasculitis crioglobulinémica una de las siguientes afirmaciones es FALSA:

a) En función del tipo de crioglobulina implicada las manifestaciones clínicas cutáneas serán púrpura palpable o livedo racemosa.
b) La afectación neurológica más frecuente es la del sistema nervioso central.
c) La afectación renal se produce de forma tardía y suele ser grave.
d) Las manifestaciones musculoesqueléticas más frecuentes son artralgias y mialgias.

369. Con respecto a la granulomatosis de Wegener ¿cuál de las respuestas es cierta?

a) Es más frecuente en la infancia.
b) La mayor parte de las personas pacientes presenta nefropatía asociada.
c) No es frecuente las manifestaciones cutáneas.
d) Es mucho más frecuente en mujeres.

370. Respecto al escleromixedema, señale la respuesta INCORRECTA:

a) La mayoría de las personas pacientes tienen una gammapatía monoclonal.
b) La concentración de la paraproteína se correlaciona con la extensión de la enfermedad.
c) Es frecuente la afectación facial, adoptando un aspecto de facies leonina.
d) Las pápulas induradas de distribución lineal en cuello y manos son características.

371. Respecto a la dermatomiositis paraneoplásica, señale la respuesta INCORRECTA:

a) El cáncer de ovario y colon son los más frecuentemente asociados.
b) El riesgo de cáncer en pacientes con dermatomiositis es del 15-25 %.
c) Se asocia a anticuerpos anti-MDA5.
d) La asociación a neoplasias se ha descrito fundamentalmente en la dermatomiositis del adulto.

372. La erupción polimorfa del embarazo:

a) Más frecuente en segundos embarazos.
b) Pocas veces recurre.
c) Se acompaña de mayor riesgo de eclampsia.
d) Es típico que, además de la zona abdominal, afecte también a palmas y plantas.



373. Las mujeres con piloleiomiomas múltiples también pueden desarrollar de forma característica leiomiomas en:

a) Areolas mamarias.
b) Vulva.
c) Útero.
d) Vagina.

374. Una de las siguientes afirmaciones es FALSA respecto al impétigo no ampolloso, señálala:

a) Puede estar producido tanto por el Stahylococcus aureus como por el Streptococcus pyogenes.
b) Si no se trata suele remitir tras varias semanas, sin cicatrización.
c) El riesgo de glomerulonefritis postestreptocócica se reduce críticamente si la persona paciente recibe de manera precoz tratamiento antibiótico.
d) No se ha relacionado con riesgo de fiebre reumática.

375. ¿Cuál de las siguientes características se asocia a las infecciones por *Staphylococcus aureus* resistente a la meticilina adquiridas en la comunidad?:

a) Preferencia por adultos de más de 65 años.
b) Su riesgo no está incrementado en pacientes con alteraciones dermatológicas como dermatitis atópica.
c) Se suele manifestar como forunculosis
d) Sus resistencias antibióticas son superponibles a las del Staphylococcus aureus resistente a meticilina asociado a la asistencia sanitaria.

376. ¿Cuál de las siguientes respuestas sobre la celulitis bacteriana es VERDADERA?:

a) Entre las complicaciones de esta infección se cuentan la glomerulonefritis aguda y la endocarditis infecciosa.
b) Si afecta a la edad pediátrica, actualmente el H. influenzae es el principal microrganismo implicado.
c) El tratamiento antibiótico oral de los casos no complicados debe mantenerse al menos 2 semanas.
d) Los anti-inflamatorios no esteroideos (AINEs) constituyen un pilar importante del tratamiento y deben asociarse a los antibióticos orales.

377. Respecto a la patogenia de la enfermedad de Hansen indica la respuesta CORRECTA:

a) Las concentraciones séricas de anticuerpos contra el glucolípido fenólico (PGL-1) son mayores en enfermos de lepra lepromatosa.
b) Los linfocitos T CD 4+ que expresan la proteína granulisina se han detectado con una frecuencia mayor en lesiones de lepra lepromatosa que en lesiones de lepra tuberculoide.
c) Las personas con HLA-DR 2 y HLA-DR3 tienen mayor probabilidad de desarrollar lepra lepromatosa.
d) Los factores genéticos implicados en la lepra son homogéneos en las distintas poblaciones.

378. En una persona paciente con una úlcera de Buruli, ¿cuál es el tratamiento antibiótico de primera línea recomendado por la OMS?:

a) Isoniacida más rifampicina más etambutol.
b) Rifampicina más claritromicina.
c) Minociclina.
d) Ciprofloxacino más isoniacida.

379. ¿Cuál es el principal microrganismo implicado en las dermatofitosis invasivas?:

a) M. canis.
b) T. rubrum.
c) T. indotineae.
d) T. tonsurans.

380. Señala la respuesta FALSA sobre la cromoblastomicosis:

a) Es característica la afectación de una sola extremidad.
b) Se considera por la OMS una enfermedad tropical desatendida.
c) La presencia de "cuerpos de Medlar" en un examen directo con KOH descarta la enfermedad.
d) En el examen directo con KOH pueden observarse hifas.

381. Dentro de las micosis sistémicas, ¿cuál de los siguientes hongos se considera un patógeno verdadero?:

a) Blastomyces dermatitidis.
b) Aspergillus fumigatus.
c) Talaromyces marneffei.
d) Cryptococcus neoformans.

382. En pacientes con infección por VIH:

a) La mayor gravedad y duración del síndrome retroviral agudo no se asocia a una progresión más rápida de la enfermedad.
b) El riesgo de carcinoma de Merkel y carcinoma sebáceo está aumentado.
c) La prevalencia de S. aureus resistente a la meticilina es similar a la de la población general.
d) En caso de coinfección por Leishmania, los antimoniales pentavalentes constituyen el tratamiento de primera línea.

383. ¿Cuál de las siguientes especies de rickettsia se ha implicado más frecuentemente en el cuadro clínico conocido con el acrónimo de DEBONEL?

a) Rickettsia slovaca.
b) Rickettsia prowazekii.
c) Rickettsia rickettsii.
d) Rickettsia conorii.

384. Respecto a las manifestaciones clínicas producidas por los distintos tipos del virus del papiloma humano (HPV), elige la asociación CORRECTA:

a) Verrugas planas/HPV 5.
b) Tumor de Buschke-Lowenstein/HPV 1, 2 y 4.
c) Enfermedad de Heck/HPV 63 y 65.
d) Adenocarcinoma papilar digital/HPV 42.

385. La infección neonatal por el virus herpes simple:

a) Aparece fundamentalmente en neonatos de madres con herpes genital recurrente.
b) Requiere para su transmisión una infección sintomática por herpes genital en la mujer.
c) Por definición es una infección por virus herpes simple que debuta en los primeros 5 días de vida.
d) Puede manifestarse tanto con lesiones cutáneas como mucosas.

386. Indica la respuesta FALSA sobre el dengue:

a) En áreas endémicas puede haber transmisión vertical de madre a hijo/a.
b) Sus manifestaciones oscilan entre la infección asintomática y la enfermedad potencialmente mortal.
c) El dengue grave es excepcional en niños/as.
d) No hay un tratamiento específico para la enfermedad.

387. Una de las siguientes respuestas es FALSA respecto a la afectación cutánea por Entamoeba histolytica:

a) Las lesiones cutáneas pueden presentarse como placas verrugosas.
b) Las lesiones cutáneas pueden presentarse como úlceras necróticas.
c) La amebiasis cutánea primaria por inoculación exógena representa la principal forma clínica.
d) El metronidazol oral es el fármaco de elección en el tratamiento de amebiosis por E. histolytica.

388. El ectima gangrenoso:

a) Es un proceso inflamatorio-autoinmune, asociado en ocasiones a enfermedad inflamatoria intestinal.
b) Es un proceso necrótico-isquémico asociado a arteriosclerosis.
c) El desbridamiento quirúrgico es fundamental en su tratamiento.
d) Se manifiesta en personas pacientes inmunodeprimidas, como consecuencia de septicemia por Pseudomona aeruginosa.

389. En relación a las leishmaniasis, señale la respuesta no correcta:

a) La leishmaniasis cutánea del viejo mundo se conoce también como "botón de Oriente" y "úlcera de Bagdad".
b) La leishmaniasis cutánea y mucocutánea del Nuevo Mundo se conocen también como "ulcera del chiclero" y como "pian de las malezas".
c) La leishmaniasis visceral o Kala Azar se desarrolla clásicamente por la Leishmania Tropica.
d) Son enfermedades parasitarias por protozoos, que se transmiten principalmente a través de las moscas de la arena.

390. En relación a las enfermedades producidas por ricketssias, señale la respuesta no correcta:

a) Rickettsia conorii - Fiebre botonosa.
b) Rickettsia ricketsii - fiebre maculosa de las Montañas Rocosas.
c) Rickettsia se transmite a vertebrados a través de la picadura de las pulgas infectadas.
d) Desde el punto de vista anatomo-patológico, las Rickettsias afectan especialmente a las células endoteliales.

391. En relación al "granuloma de las peceras", señale la respuesta correcta:

a) Afecta más frecuentemente a personas que realizan labores agrícolas.
b) La histología suele ser diagnóstica, pues los hongos son abundantes y fáciles de identificar.
c) El aspecto clínico de las lesiones plantea diagnóstico diferencial con esporotricosis.
d) Su tratamiento con itraconazol suele ser efectivo y bien tolerado.

392. Señale cuál de las siguientes enfermedades no está producida por un virus herpes humano:

a) Varicela.
b) Sarcoma de Kaposi.
c) Nódulo del ordeñador.
d) Mononucleosis infecciosa.

393. En el tratamiento de la lepra, la OMS recomienda el tratamiento combinado. Uno de los siguientes fármacos no es considerado como primera línea de tratamiento:

a) Rifampicina.
b) Dapsona.
c) Clofazimina.
d) Isoniacida

394. Respecto a la lepra señale la respuesta NO correcta:

a) En la lepra tuberculoide se produce una respuesta inmunitaria Th1 mientras que en la lepra lepromatosa la respuesta predominante es la tipo Th2.
b) Las reacciones de tipo 2 se producen en la lepra lepromatosa y se asocian a una excesiva reacción humoral.
c) Las reacciones tipo 2 se tratan con talidomida.
d) El contagio se produce predominantemente por contacto con las lesiones cutáneas.

395. Las úlceras genitales agudas o úlceras de Lipschultz se han relacionado con una de las siguientes infecciones:

a) Herpes simple tipo II.
b) Citomegalovirus.
c) Virus de Epstein-Barr.
d) Parvovirus B19.

396. El tratamiento del impétigo incluye todo EXCEPTO:

a) Mupirocina tópica.
b) Eritromicina sistémica.
c) Gentamicina tópica.
d) Cefalosporina sistémica.

397. ¿Cuál de los siguientes estímulos NO provoca eritema exudativo multiforme?

a) Virus varicela zoster.
b) Apremilast.
c) Sulfamidas.
d) Histoplasma capsulatum.

398. En adultos, ¿qué dermatofito es más frecuente en las tiñas capitis?

a) T. tonsurans.
b) M. audouinni.
c) M.canis.
d) T. concentricum.

399. Un lactante acude a la consulta por un exantema en el tronco evidenciándose además lesiones características en el paladar blando y úvula que identificamos como "manchas de Nagayama". ¿Cuál será la principal sospecha diagnóstica?:

a) Sífilis congénita.
b) Sarampión.
c) Rubeola.
d) Exantema súbito.

400. En la sífilis secundaria, la presentación clínica que se observa con más frecuencia es:

a) Erupción pápulo-escamosa no pruriginosa generalizada.
b) Perlèche sifilítica.
c) Alopecia "apolillada".
d) Dermatitis dishidrosiforme en manos y pies.

401. Respecto a la transmisión de madre a hijo/a de una sífilis no tratada, elige la respuesta CORRECTA:

a) En caso de infección de la madre desde la concepción hasta el séptimo mes de embarazo el riesgo de transmisión es inferior al 50%.
b) En caso de infección de la madre en el séptimo, octavo o al principio del noveno mes, el riesgo de transmisión al hijo/a es de casi el 100%.
c) En caso de infección de la madre 3-6 semanas antes del parto, no hay transmisión placentaria.
d) Todas las anteriores son correctas.

402. Una de las siguientes respuestas sobre la infección gonocócica es FALSA, señálala:

a) El sitio primario de la infección gonocócica en las mujeres es el conducto endocervical.
b) En algunos hombres infectados, los síntomas uretrales pueden simular una uretritis no gonocócica.
c) La menstruación constituye un factor de riesgo para la infección gonocócica diseminada.
d) La tinción con Gram del exudado uretral es un método diagnóstico con similar sensibilidad diagnóstica en personas pacientes sintomáticas y asintomáticas.

403. El chancroide:

a) Afecta más frecuentemente a mujeres.
b) Patogénicamente se relaciona con una respuesta inmunitaria TH2.
c) Ocasionalmente puede manifestarse con la denominada “úlcera séptica”.
d) La tinción de Gram de H. ducrey de un frotis de exudado es una prueba diagnóstica altamente sensible.

404. El tratamiento de elección actual de las infecciones gonocócicas no complicadas de cérvix, uretra, recto y faringe es:

a) Ceftriaxona 250 mg IM dosis única + azitromicina 1 g oral en dosis única.
b) Penicilina benzatina 2.400.000 UI IM dosis única + doxiciclina 100 mg cada 12 horas durante 7 días.
c) Ceftriaxona 500 mg IM dosis única (o 1 g si peso >150 kg), sin necesidad de añadir azitromicina de forma rutinaria.
d) Cefixima 400 mg oral dosis única + azitromicina 2 g oral dosis única.

405. Uno de los siguientes síntomas NO es propio de la sífilis secundaria:

a) Fiebre elevada.
b) Pérdida de peso.
c) Mialgias y artralgias.
d) Cefalea por irritación meníngea.



406. Las características clínicas del chancroide en los hombres infectados son todas las siguientes, EXCEPTO:

a) Múltiples úlceras bien delimitadas de base purulenta y bordes socavados, generalmente en la superficie interna y externa del prepucio, en el surco coronal o alrededor del frenillo.
b) Edema prepucial.
c) Linfadenitis inguinal asintomática bilateral.
d) A veces, los bubones inguinales se rompen y causan úlceras inguinales.

407. En la infección gonocócica diseminada todas las siguientes son manifestaciones clínicas EXCEPTO:

a) Pústulas, frecuentemente necróticas, acrales, no muy numerosas.
b) Tenosinovitis de grandes articulaciones.
c) Fiebre.
d) Coagulación intravascular diseminada.

408. Una opción correcta de tratamiento de la infección gonocócica no complicada de la uretra, cuello de útero, faringe o recto es:

a) Azitromicina 2 gramos v.o. en dosis única.
b) Ceftriaxona 250 mg i.m. en dosis única más azitromicina 1 gramo v.o. en dosis única.
c) Doxiciclina 100 mg v.o. cada 12 horas durante 21 días.
d) Penicilina G benzatina i.m. 10 millones de unidades en dosis única.

409. ¿Cuál es la etiología del chancroide?

a) Treponema pallidum.
b) Haemophilus ducrey.
c) Treponema carateum.
d) Haemophilus influenza.

410. Respecto a la enfermedad injerto frente a huésped (EICH) señale la respuesta NO correcta:

a) El trasplante de sangre del cordón umbilical se asocia a una mayor incidencia de EICH.
b) A diferencia de la EICH aguda, en la EICH crónica los linfocitos B tienen un papel importante en el proceso patológico.
c) La infusión de linfocitos del donante tras un trasplante alogénico de médula ósea puede provocar una necrolisis epidérmica generalizada.
d) La EICH crónica puede simular una psoriasis o un eccema.

411. Los siguientes diagnósticos se consideran trastornos específicos asociados al síndrome de inmunodeficiencia adquirida, a excepción de:

a) Criptococosis diseminada con lesiones cutáneas.
b) Múltiples lesiones de molluscum contagiosum gigante en la cara.
c) Úlceras perirrectales grandes por virus del Herpes simple.
d) Erupción variceliforme de Kaposi.

412. Todas estas manifestaciones cutáneas aparecen en las personas pacientes con SIDA y recuento de linfocitos CD4+ inferiores a 200/mm3, EXCEPTO:

a) Sarcoma de Kaposi.
b) Leishmaniasis diseminada.
c) Erupciones papulares pruriginosas.
d) Infección crónica por virus herpes simple.

413. Respecto a la leishmaniasis en personas pacientes infectadas por el HIV, señale la respuesta correcta:

a) La tasa de fracaso terapéutico es alta.
b) No se recomienda iniciar tempranamente el tratamiento antirretroviral en estas personas pacientes.
c) El VIH no induce una peor evolución clínica de la leishmaniasis.
d) Las recidivas y la tasa de mortalidad secundarias a leishmaniasis en pacientes VIH son bajas.

414. El virus HTLV-1 NO se asocia a una de las siguientes entidades:

a) Leucemia/linfoma de linfocitos T del adulto.
b) Paraparesia espástica tropical.
c) Dermatitis infecciosa.
d) Reactivación de un síndrome de hipersensibilidad a fármacos.

415. ¿Cuál es la etiología más frecuente de las vasculitis cutáneas de vasos pequeños?:

a) Idiopática.
b) Infección.
c) Fármacos.
d) Enfermedades autoinmunes del tejido conectivo.

416. Las personas pacientes adultas con vasculitis Ig A:

a) Pueden desarrollar insuficiencia renal crónica con menor frecuencia que los/las niños/as afectados/as por esta enfermedad.
b) Pueden presentar una neoplasia subyacente, con mayor frecuencia cáncer de un órgano sólido.
c) Pueden desarrollar diarrea con menor frecuencia que los/las niños/as afectados/as por esta enfermedad.
d) Pueden desarrollar leucocitosis con menor frecuencia que los/las niños/as afectados/as por esta enfermedad.



417. En la panarteritis nudosa clásica:

a) Es frecuente la afectación renal con glomerulonefritis.
b) La afectación gastrointestinal preludia un mal pronóstico.
c) Clásicamente se asocia afectación pulmonar.
d) La afectación neurológica es extremadamente rara.

418. Una de las siguientes características clínicas NO ES PROPIA del síndrome de Sneddon, indícala:

a) Livedo racemosa persistente.
b) Urticaria neutrofílica recurrente.
c) Hipertensión sistólica lábil.
d) Sintomatología neurológica.

419. Un lactante acude a la consulta con un diagnóstico de "hemangioma infantil con crecimiento detenido". ¿Cuál es la afirmación CORRECTA que debemos conocer?:

a) Este tipo de hemangioma, aunque sea segmentario, no se asociará a síndrome LUMBAR o PHACE.
b) Es un tipo de hemangioma que no involucionará.
c) Sobre su superficie puede desarrollarse una ulceración resistente.
d) El componente proliferativo finalmente afectará a más del 75% del hemangioma.

420. Señale la respuesta correcta, respecto al trastorno de oclusión por émbolos de colesterol:

a) Inicio habitualmente insidioso.
b) Puede producirse tras realizar una exploración mediante cateterismo arterial.
c) Las muestras de biopsia deben centrarse en las porciones violáceas de las lesiones retiformes.
d) Afecta sobre todo a mujeres a partir de los 50 años de edad.

421. Respecto a la púrpura de Schonlein-Henoch es cierto:

a) Es más frecuente en niños/as mayores de 10 años.
b) No suele acompañarse de síntomas sistémicos.
c) Afecta fundamentalmente a las superficies extensoras de las extremidades y las nalgas.
d) La analítica de sangre y orina no muestra alteraciones.

422. Respecto a las mastocitosis, señale la respuesta correcta:

a) En la enfermedad adulta la mutación de c-kit más frecuente es la activadora de 816.
b) En la enfermedad infantil la mutación de c-kit más frecuente es la activadora de 814.
c) Las lesiones ampollosas se suelen resolver a los 3-5 años de edad y se piensa que son secundarias a la liberación de triptasa por los mastocitos.
d) El signo de Darier aparece con la misma frecuencia en las mastocitosis del adulto, que en las infantiles.

423. Respecto a las manifestaciones clínicas de la mastocitosis, indique la respuesta verdadera:

a) En los/las niños/as, la principal forma clínica de presentación de mastocitosis cutánea es la "mastocitosis cutánea difusa".
b) El "signo de Darier" característicamente es más evidente en las mastocitosis cutáneas del adulto que en las del niño.
c) El traumatismo de los mastocitomas puede ocasionar síntomas sistémicos como rubefacción e hipotensión.
d) Los síntomas pulmonares son los principales síntomas extracutáneos en los/las niños/as con mastocitosis.

424. Cuál de estos enunciados NO corresponden a un dermatofibrosaroma protuberans:

a) Es frecuente encontrar metástasis pulmonares en estadios avanzados.
b) El tratamiento es la resección quirúrgica completa.
c) Frecuente sobre todo en adultos de mediana edad.
d) Las células fusiformes se disponen en patrón estoriforme.

425. Con respecto a la enfermedad de Osler-Rendu-Weber, ¿cuál de las siguientes opciones NO es correcta?

a) Las fístulas arteriovenosas pulmonares pueden estar presentes en casi la mitad de las personas pacientes.
b) La epistaxis recidivante es el síntoma de presentación más frecuente.
c) Telangiectasias que aparecen sobre todo en extremidades inferiores.
d) Enfermedad hereditaria de transmisión autosómica dominante.

426. En la necrosis por warfarina:

a) La necrosis cutánea se inicia habitualmente a las 2 semanas de comenzar el tratamiento.
b) Las localizaciones más frecuentemente afectadas son las mamas, los muslos, el abdomen y las nalgas.
c) El riesgo es máximo en hombres obesos con ANCAS positivos.
d) El tratamiento consiste en suspender la warfarina, heparina (como anticoagulante) e infusiones intravenosas de concentrado de proteína S.

427. En un lactante con un hemangioma infantil ulcerado:

a) Está contraindicado el propanolol oral.
b) Debe evitarse los apósitos hidrocoloides.
c) Para el control del dolor, se considera tratamiento de elección la mezcla eutéctica de anestésicos locales.
d) La aplicación de timolol tópico puede ser útil en hemangiomas pequeños ulcerados.

428. De las siguientes asociaciones "malformación vascular/gen mutado", una es FALSA, indícala:

a) Malformaciones venosas cutáneas y mucosas/TEK.
b) Síndrome de Sturge-Weber/GNAQ,
c) Síndrome de microcefalia-malformación capilar/KRAS.
d) Malformación capilar-arteriovenosa/RASA1, EPHB4.

429. Un niño con síndrome CLAPO presentará característicamente:

a) Malformación capilar periocular, microcefalia y malformación venosa en la lengua.
b) Malformación capilar en cualquier localización junto a malformación linfática en extremidades inferiores.
c) Malformación capilar en manos y pies, malformación venosa de la lengua y asimetría de extremidades.
d) Malformación capilar en el labio inferior, malformación linfática de la lengua e hipertrofia de la cara y extremidades.

430. Si tratamos a una persona paciente por una enfermedad dermatológica con 60 mg de prednisona oral durante 8 semanas:

a) A medida que disminuimos la dosis diaria de prednisona, la reducción debe ser más lenta.
b) Es preferible administrar 30 mg de prednisona cada 12 horas para reducir el riesgo de supresión del eje hipotalámico-hipofisiario-suprarrenal (HHS).
c) Es previsible una supresión del eje HHS, siendo las glándulas suprarrenales las primeras en inhibirse y recuperarse.
d) Si realizamos a esa persona paciente una biopsia cutánea con anestesia local precisará obligadamente tratamiento sustitutivo.

431. Respecto a alteraciones analíticas asociadas al tratamiento oral con retinoides, elige la respuesta CORRECTA:

a) Está indicado suspender el tratamiento ante valores de triglicéridos en ayunas por encima de 250 mg/dl.
b) Las alteraciones en las pruebas de la función hepática únicamente afectarán a los valores de transaminasas.
c) El acitretino es el retinoide que asocia menor riesgo de elevación de transaminasas.
d) Se desconocen los efectos de la hiperlipidemia inducida por retinoides a largo plazo sobre el desarrollo de la enfermedad cardiovascular ateroesclerótica.

432. Ante una infección cutánea superficial cuyo cultivo bacteriano demuestra la presencia de bacterias Gram negativas, ¿cuál de los siguientes antibióticos tópicos elegirías ante este hallazgo microbiológico?:

a) Polimixina.
b) Retapamulina.
c) Ozenoxacino.
d) Bacitracina.

433. ¿Cuál de los siguientes efectos adversos NO se ha descrito en pacientes tratados con dupilumab?

a) Psoriasis/erupciones psoriasiformes.
b) Liquen plano/erupciones liquenoides.
c) Granulomatosis eosinófila con polivasculitis.
d) Hipotiroidismo.

434. Si vamos a tratar a una persona paciente con abrocitinib, tenemos que tener en cuenta que:

a) Se trata de un inhibidor pan-JAK con las consiguientes implicaciones clínicas que ello conlleva.
b) Por su perfil de seguridad, en pacientes con tuberculosis latente no tratada no es necesario realizar tratamiento antituberculoso.
c) La coadministración de abrocitinib con antiagregantes plaquetarios (a excepción del ácido acetilsalicílico en dosis bajas) puede aumentar el riesgo de hemorragia.
d) La coadministración con sustratos de la glucoproteína P (p. ej., digoxina) puede reducir las concentraciones plasmáticas de esta última.

435. Una guía práctica para cuantificar la cantidad de pomada necesaria para tratar zonas diferentes del cuerpo es la «unidad de cantidad en la yema del dedo» (FTU). ¿A qué cantidad aproximadamente corresponde 1 FTU?:

a) 0,25 gramos.
b) 0,5 gramos.
c) 1 gramo.
d) 1,5 gramos.

436. Sobre la fotoquimioterapia con psoralenos (PUVA), elige la respuesta correcta:

a) La PUVA oral no debe usarse en pacientes con hepatitis debido a que el metabolismo más lento de los psoralenos podría prolongar la fotosensibilidad.
b) El eritema de la PUVA persiste menos tiempo que el eritema por ultravioleta B.
c) El ajuste de la dosis de radiación UVA en la PUVA no debe basarse nunca en el eritema producido en ela persona paciente.
d) La pigmentación por PUVA siempre se desarrolla tras un eritema clínicamente evidente.

437. Una de las siguientes respuestas respecto a los anestésicos locales empleados en procedimientos quirúrgicos dermatológicos NO es correcta, señálala:

a) El efecto secundario más frecuente de la inyección de un anestésico local es la reacción vasovagal.
b) El efecto secundario más importante de los anestésicos locales es el desarrollo de reacciones alérgicas.
c) Las dosis máximas recomendadas de lidocaína sin adrenalina son de 25 mg/kg.
d) El clorhidrato de bupivacaína tiene un mayor riesgo de efectos secundarios cardíacos que la lidocaína.

438. La regla mnemotécnica inglesa representada por el acrónimo STARTS incluye como opciones básicas de reconstrucción quirúrgica:

a) Cierres laterolaterales, colgajos de avance, colgajos en isla, colgajos libres, injertos cutáneos.
b) Cierres laterolaterales simples, colgajos de transposición, colgajos de avance, colgajos rotatorios, colgajos con importación tisular e injertos cutáneos.
c) Colgajos de avance, colgajos rotatorios, colgajos libres microvasculares, injertos compuestos, expansores tisulares.
d) Cierres en V-Y, colgajos de deslizamiento, colgajos libres, injertos dermograsos e injertos de cartílago.

439. En el colgajo de avance con doble tangente (colgajo en U), ¿qué requisito respecto a la longitud/anchura es correcto para preservar la viabilidad del colgajo?:

a) La longitud no debe exceder nunca 2 veces la anchura por el riesgo de necrosis central.
b) La longitud puede ser hasta 8 veces la anchura si el pedículo se basa en un vaso axial.
c) La longitud debe limitarse aproximadamente a 3–4 veces la anchura, debido a una base vascular aislada en los extremos terminales de las tangentes.
d) No existe relación crítica longitud/anchura al tratarse de un colgajo con riego muy abundante.

440. En el tratamiento de la sarna, señale la actuación que NO es correcta según las guías europeas actuales:

a) La permetrina al 5% en crema es el tratamiento tópico de primera elección en personas adultas y niños/as mayores de 2 meses.
b) La ivermectina oral (200 µg/kg) en dos dosis separadas 7-14 días es una alternativa eficaz de primera línea, especialmente en brotes institucionales o sarna costrosa.
c) El lindane al 1% puede utilizarse como alternativa tópica de segunda línea en los países de la Unión Europea que mantienen su autorización de comercialización.
d) En la sarna costrosa se recomienda la combinación de ivermectina oral y permetrina tópica dada la elevada carga parasitaria.

441. Una persona paciente con psoriasis en placas moderada-grave presenta antecedente de carcinoma epidermoide cutáneo tratado y en remisión completa hace 3 años. Respecto a la elección del tratamiento biológico, señale la afirmación más correcta:

a) Está contraindicado cualquier tratamiento biológico o inmunosupresor en pacientes con antecedente de neoplasia maligna.
b) Los anti-TNF están contraindicados, pero los anti-IL-17 y anti-IL-23 pueden utilizarse sin restricciones en este contexto.
c) Los datos actuales no sugieren que los biológicos aprobados para psoriasis aumenten significativamente el riesgo de recidiva tumoral; pueden considerarse valorando individualmente el tipo de neoplasia y en consenso con oncología.
d) El apremilast es el único tratamiento sistémico permitido en pacientes con antecedente de cualquier neoplasia maligna.

442. Al realizar una electrocirugía en una persona paciente portadora de marcapasos u otro tipo de dispositivo electrónico cardiaco implantable, se deben tomar una serie de precauciones. ¿cuál de las siguientes precauciones o recomendaciones es falsa?:

a) En general, en este tipo de pacientes, se debe emplear una potencia lo más baja posible.
b) La utilización del electrobisturí en circuito monopolar constituye la opción más segura, debiendo evitarse dispositivos bipolares.
c) En personas pacientes cardiológicas inestables, se puede emplear el electrocauterio verdadero.
d) Se aconseja evitar el uso del bisturí eléctrico en la piel próxima o alrededor del marcapasos.

443. La denominación de "colgajo de Limberg" hace referencia al:

a) Colgajo frontal paramediano.
b) Colgajo pediculado en isla.
c) Colgajo de interpolación nasolabial.
d) Colgajo romboidal clásico.

444. ¿Cuál de las siguientes medicaciones tópicas puede potencialmente provocar metahemoglobinemia?:

a) Mezcla eutéctica Prilocaína-Lidocaína.
b) Calcipotriol.
c) Clindamicina.
d) Minoxidil.

445. Entre los fármacos causantes de psoriasis figuran todos los siguientes excepto:

a) Antipalúdicos.
b) Betabloqueantes.
c) Anti-PD1.
d) Tocilizumab.

446. ¿Cuál de las siguientes afirmaciones sobre los anestésicos locales es falsa?:

a) En personas pacientes sensibilizadas (hipersensibilidad tipo IV) al anestésico tópico procaína, podríamos usar lidocaína o mepivacaina.
b) El efecto secundario más frecuente de las inyecciones de anestésicos locales es la reacción vasovagal.
c) El uso de epinefrina está contraindicado en el hipertiroidismo y feocromocitoma.
d) Los anestésicos locales "amidas" son responsables de más sensibilizaciones alérgicas de contacto (hipersensibilidad tipo IV) que los anestésicos locales "ésteres".

447. El metrotexato es un fármaco ampliamente usado en dermatología. ¿Cuál de las siguientes afirmaciones, sobre el metrotexato, es falsa?:

a) Las pruebas de función hepática, para el control analítico de las personas pacientes en tratamiento con metotrexato, deben realizarse en los primeros 2 días posteriores a su administración.
b) Es un análogo del ácido fólico que inhibe de manera competitiva la hidrofolato reductasa.
c) La determinación de niveles séricos de PIIINP (procolágeno III péptido amino terminal) puede sugerir fibrosis, pero es una prueba con bajo grado de especificidad.
d) Provoca frecuentemente náuseas y vómitos, que se relacionan con la dosis de metotrexato administrada.

448. ¿Cuál de los siguientes fármacos NO causa paroniquia?

a) Imatinib.
b) Cetuximab.
c) Indinavir.
d) Isotretinoina.

449. Si, a una persona paciente en tratamiento con azatioprina, se le añade alopurinol. ¿Qué efecto adverso, potencialmente grave, puede producirse por la interacción entre estos 2 fármacos?:

a) Taquicardia ventricular.
b) Agranulocitosis.
c) Ictericia.
d) Hemorragia.

450. ¿Cuál de los siguientes filtros ultravioletas protege frente a la radiación ultravioleta A?:

a) Para-aminobenzoico (PABA).
b) Octil metoxicinamato (Octinoxato).
c) Octocrileno.
d) Butil metoxidibenzoilmetano (Avobenzona).

Osakidetza

CASOS PRÁCTICOS

CASO CLÍNICO 1

Mujer 49 años de edad. DMID de 10 años de evolución . No alergias conocidas.
No antecedentes familiares de interés.
Presenta lesiones (ver imágenes) de 2 años de evolución en palmas, extremidades, cuero cabelludo y cara sin sintomatología acompañante (no pican ni duelen, no fiebre, no artralgias).
Se realiza biopsia de una de las placas (ver imágenes adjuntas) Analítica de rutina + autoinmunidad: dentro de la normalidad.







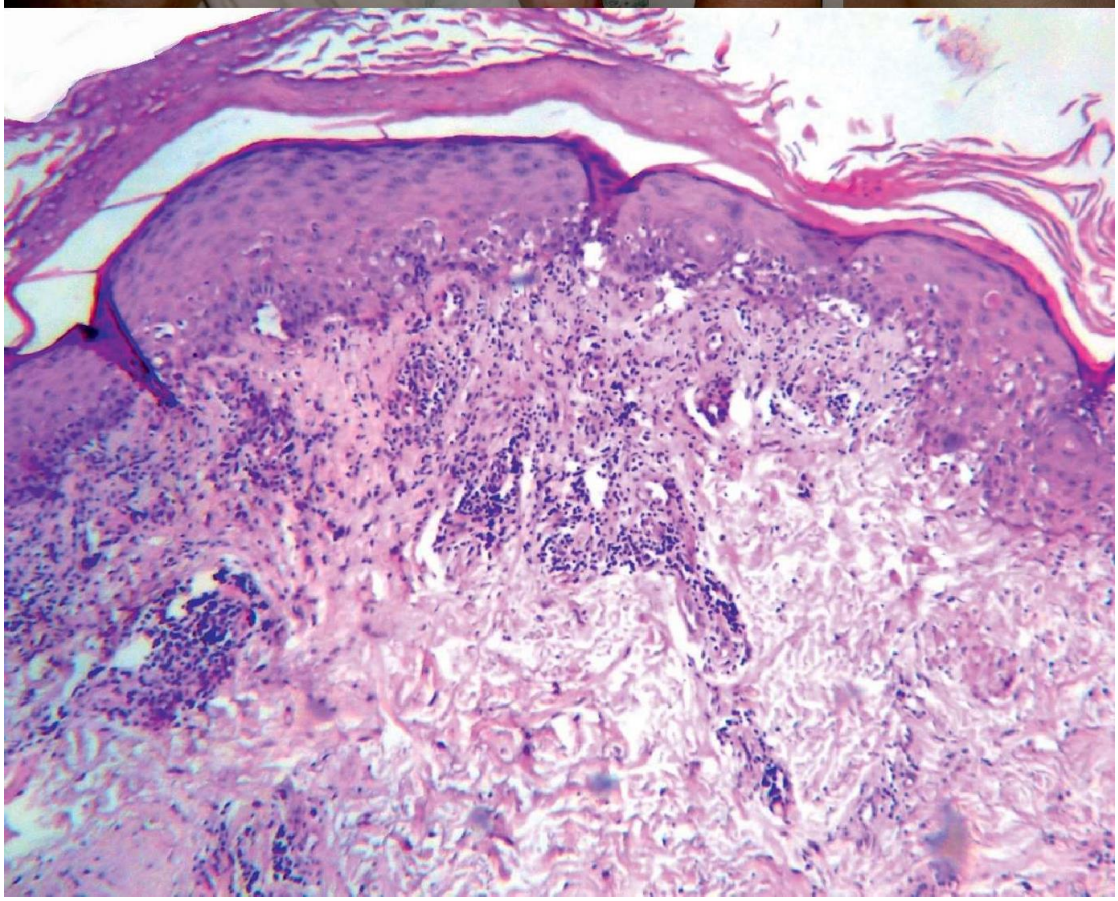

451. Con estos datos responda la siguiente pregunta, ¿cuál es el diagnóstico más probable?

a) Psoriasis vulgar.
b) Lupus eritematoso cutáneo crónico discoide generalizado.
c) Sarcoidosis discoide.
d) Síndrome de Rowell.

CASO CLÍNICO 2

Una mujer de 42 años, de nacionalidad peruana, sin antecedentes médicos ni usuaria de medicamentos, consultó por lesiones en el borde lateral de su lengua de aparición gradual desde hacía un año. No refería dolor ni prurito, y negó episodios similares (fig. 1). Se realizó una biopsia con los hallazgos histológicos mostrados en fig. A y B.



Fig. 1

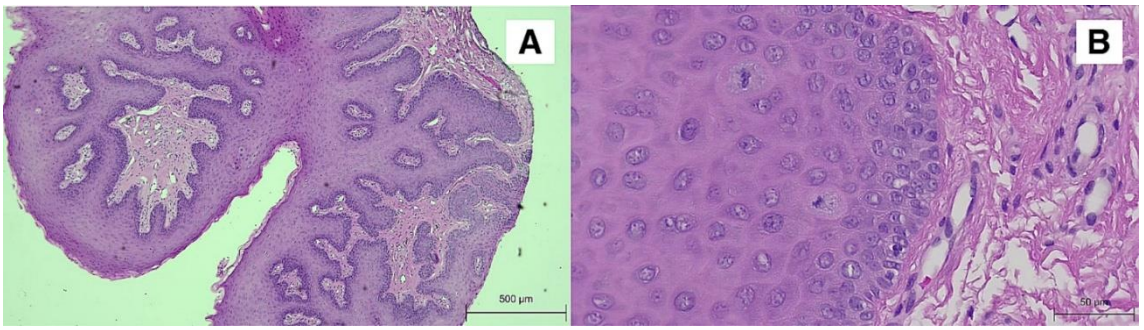

452. ¿Cuál de los siguientes diagnósticos consideras más probable con los datos clínicos e histológicos aportados?

a) Hiperplasia epitelial focal.
b) Leucoplasia oral vellosas.
c) Liquen plano oral.
d) Carcinoma epidermoide.

CASO CLÍNICO 3

Paciente varón 48 años, originario de Venezuela. No AP ni AF de interés.
MC- Múltiples pápulas eritematosas confluyentes en placa verrugosa en glúteo (ver imágenes adjuntas).



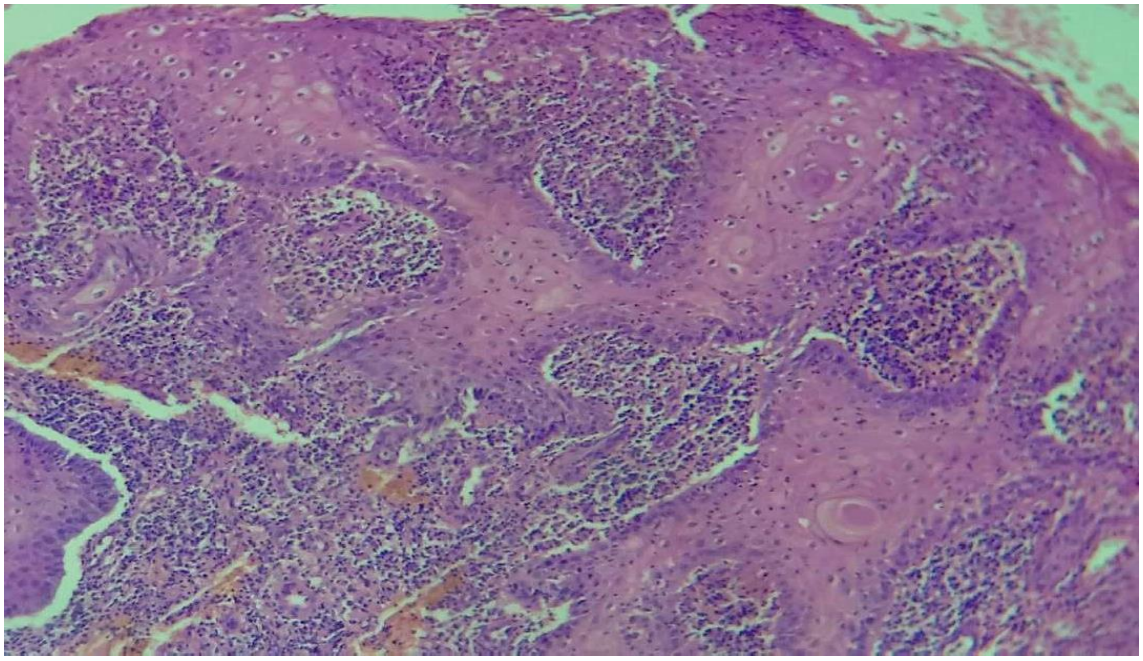

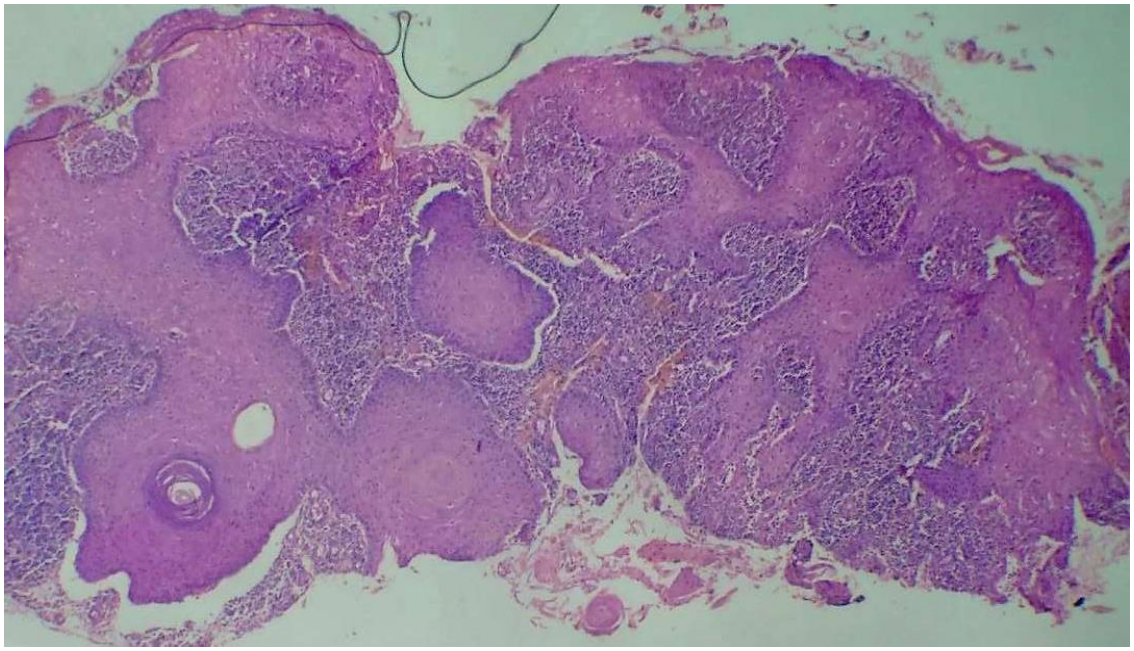

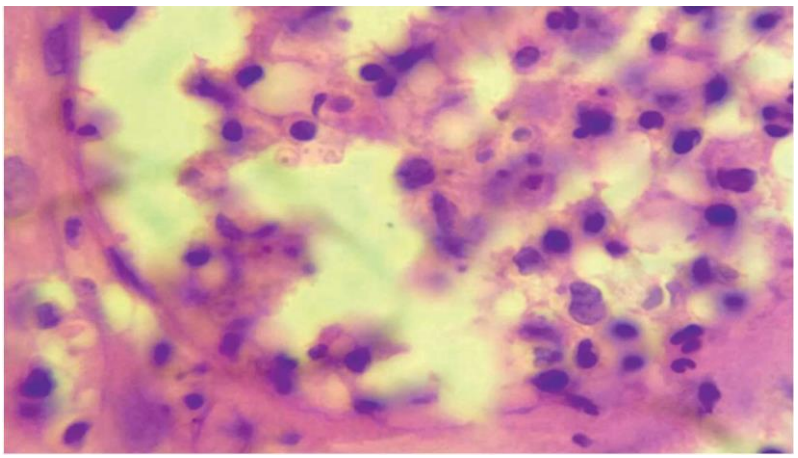

453. Con todos estos datos, seleccione la respuesta correcta:

a) Se trata de un cuadro de esporotricosis y el tratamiento de elección será el Fluconazol 100mg/24h durante 1 mes.
b) Se trata de un cuadro característico de paracoccidiomicosis cuyo tratamiento son las sulfamidas.
c) Es una tuberculosis verrucosa- tratamiento desbridamiento y rifampicina 300 mg/24h x 6 meses.
d) Es una Leishmaniasis cutánea verrucosa y el tratamiento de elección es el Glucantime®.

CASO CLÍNICO 4

Mujer 42 años, cocinera. Madre carcinoma endometrial. Sin AP de interés.

MC-

- **Placas eritematosas infiltradas en abdomen que luego se generalizan, fiebre, adenopatías, artralgia y pérdida de peso.**
- **1 mes después hospitalizada por síndrome febril adenomegálico con anemia leve e hipertransaminasemia.**

Cuadro clínico (ver imágenes adjuntas)

IMÁGENES CASO CLÍNICO 4







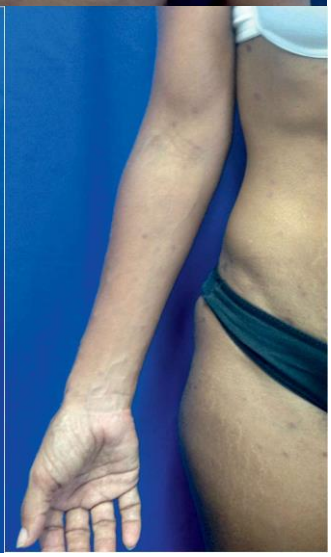





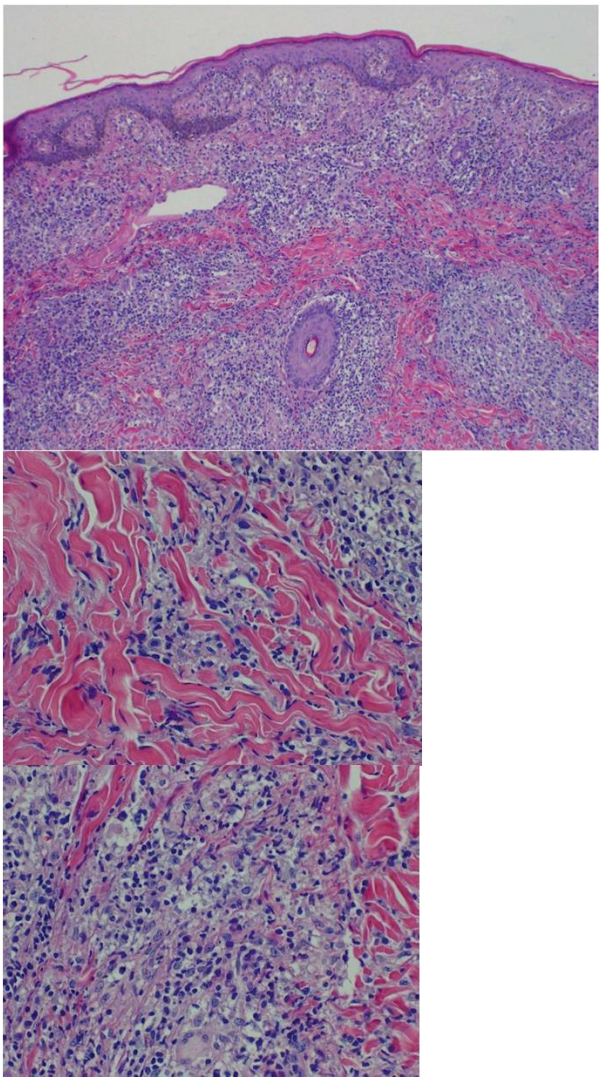

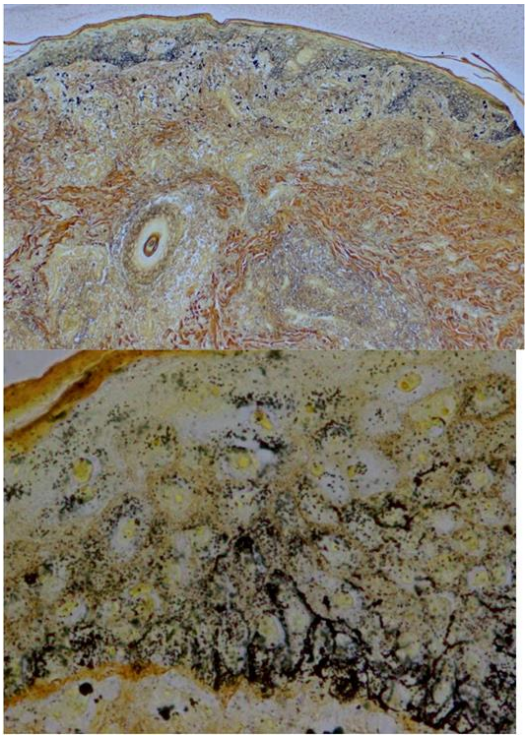

454. Para confirmar la sospecha diagnóstica más probable, Vd. debería pedir una de las siguientes pruebas:

a) Reordenamiento genético TCR.
b) Pruebas treponémicas.
c) Inmunofluorescencia directa en el examen anatomopatológico.
d) CD30.

CASO CLÍNICO 5

Varón de 70 años. Trombocitopenia idiopática. AF sin interés.

MC- Vesículas y pústulas en manos, que se exacerban con sudoración y trauma. Respuesta parcial a corticoides de alta potencia, pero con recidiva constante.

Clínica-(ver imágenes adjuntas)

IMÁGENES CASO CLÍNICO 5

Se realizó biopsia de las lesiones mostrando el examen anatomopatológico lo siguiente:





Se realizó biopsia de las lesiones mostrando el examen anatomopatológico lo siguiente:

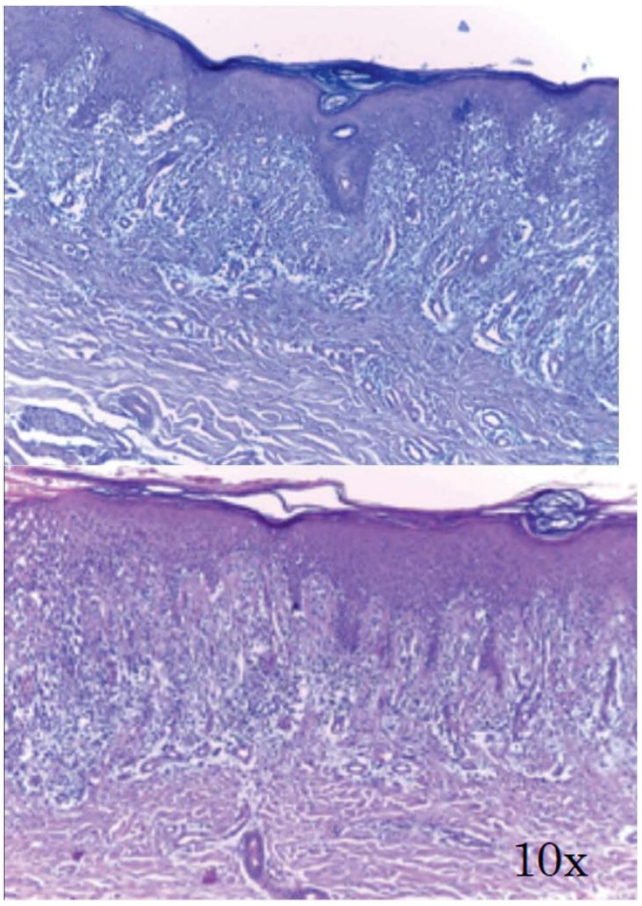

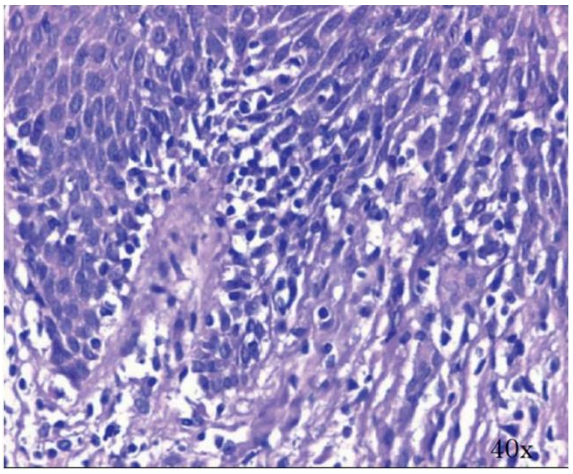

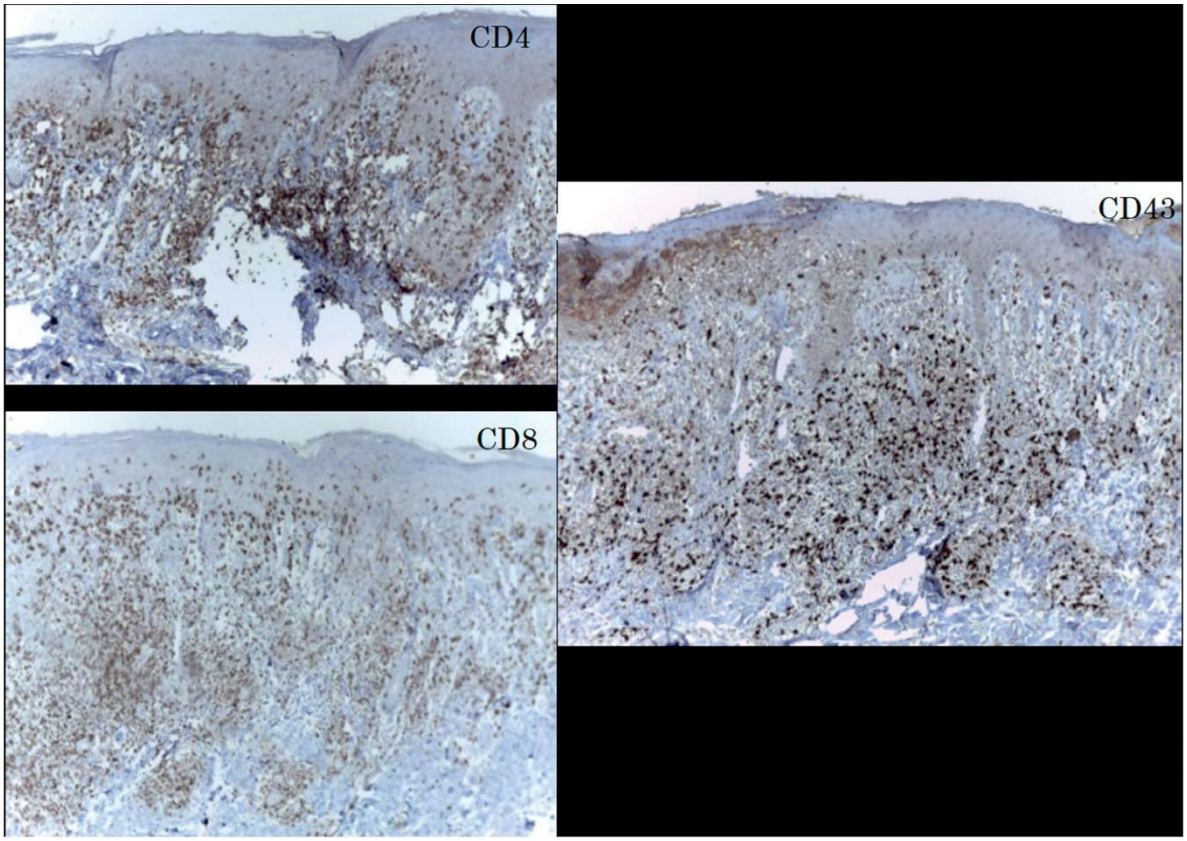

455. Con todos estos datos, seleccione la respuesta correcta:

a) Se trata de una psoriasis pustulosa tipo Hallopeau.
b) Habría que solicitar pruebas de reordenamiento genético TCR para descartar una micosis fungoide acral.
c) Es una dermatitis de contacto y habría que realizar pruebas epicutáneas.
d) Todas las respuestas anteriores son falsas.

CASO CLÍNICO 6

Niña, 11 años. No consanguinidad. Padre y varios familiares de línea paterna psoriasis. No antecedentes de enfermedades atópicas ni alergias.
MC- Lesiones cutáneas desde el nacimiento, en ocasiones ampollas en las piernas, no prurito relevante. Tratada con cremas hidratantes y corticoides tópicos.

Clínica (ver imágenes adjuntas)
No alteraciones de pelo, dientes o uñas.

IMÁGENES CASO CLÍNICO 6





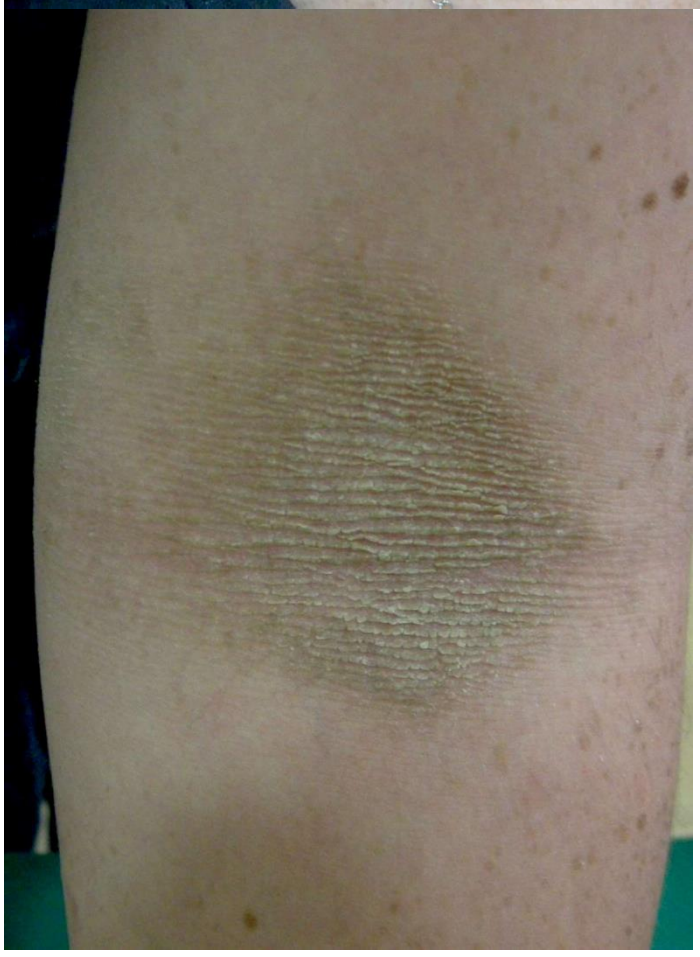

Examen anatomo-patológico

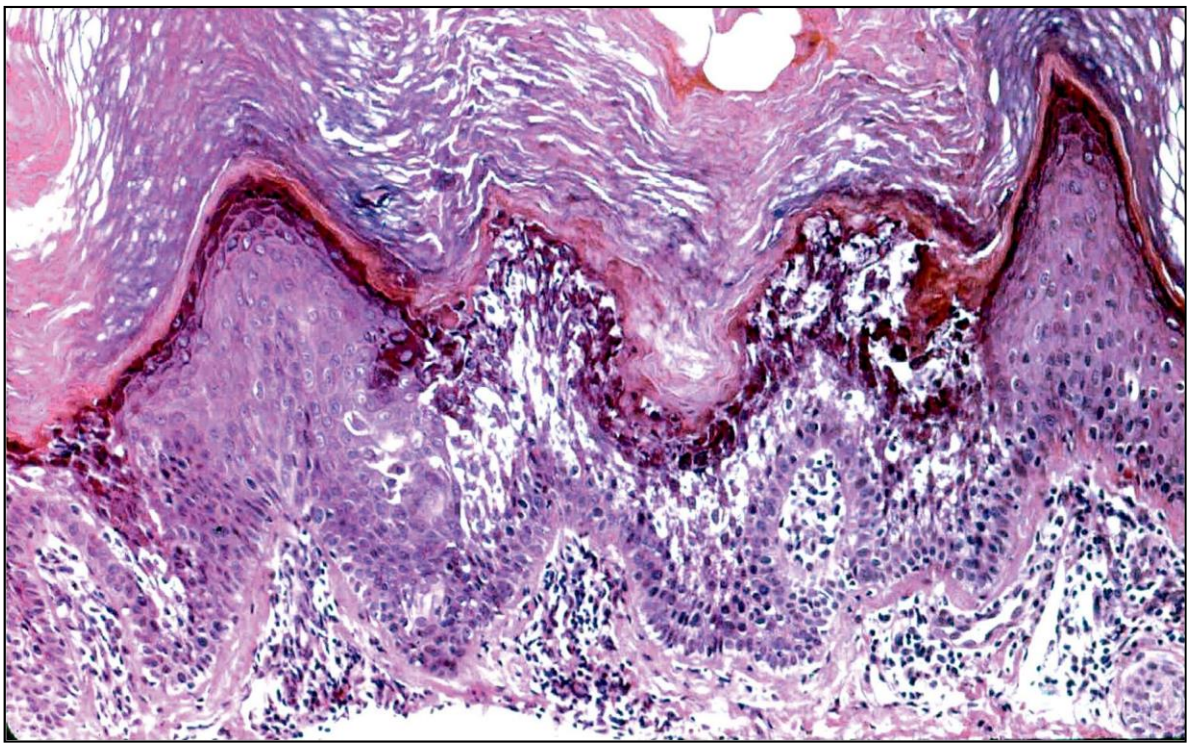

456. Con todos estos datos, el diagnóstico más probable será:

a) Enfermedad de Meleda.
b) Displasia ectodérmica.
c) Ictiosis eritrodérmica ampollosa congénita tipo PS1.
d) Ictiosis epidermolítica tipo NPS3.

CASO CLÍNICO 7

Mujer de 35 que acude al dermatólogo por aftas persistentes en la mucosa oral. Realizándose la anamnesis refiere visión borrosa, artralgias en rodillas y nódulos eritematosos en extremidades inferiores.

IMÁGENES CASO CLÍNICO 7



457. ¿Cuál de estos tratamientos NO resulta adecuado?

a) Colchicina.
b) Dapsona.
c) Talidomida.
d) Nevirapine.

CASO CLÍNICO 8

Paciente varón de 42 años eritrodérmico en tratamiento con Anti TNF. Se realizan los controles analíticos pertinentes anuales incluido Quantiferon y antes de la consulta acude a su MAP ante la presencia de tos persistente y malestar.

IMÁGENES CASO CLÍNICO 8

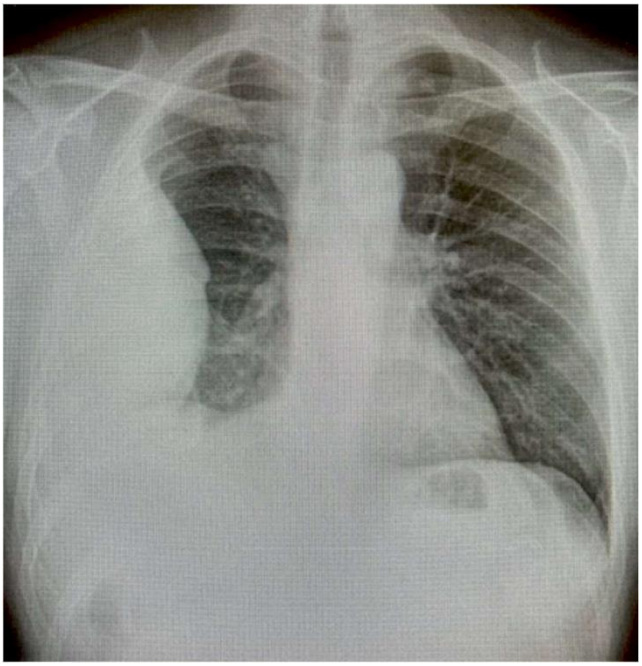

458. ¿Cómo actuaríamos?

a) Mantenemos la medicación.
b) Retiramos el Anti-TNF y remitimos a neumología.
c) Mantenemos la medicación, pero asociamos isoniazida.
d) Asociamos Isoniazida y metotrexate.

CASO CLÍNICO 9

Varón de 58 años que consultó por una lesión en el antehélix de la oreja derecha (fig. 1A). La presentaba desde hacía 6 años y había ido creciendo lentamente durante este tiempo. Se realizó exéresis y estudio histológico de la lesión (fig. 2). El estudio inmunohistoquímico de la pieza fue positivo para actina (fig. 2 D), desmina y calponina; y para el marcador endotelial CD 34 (fig. 2 E).

IMÁGENES CASO CLÍNICO 9

Fig. 1



Fig. 2

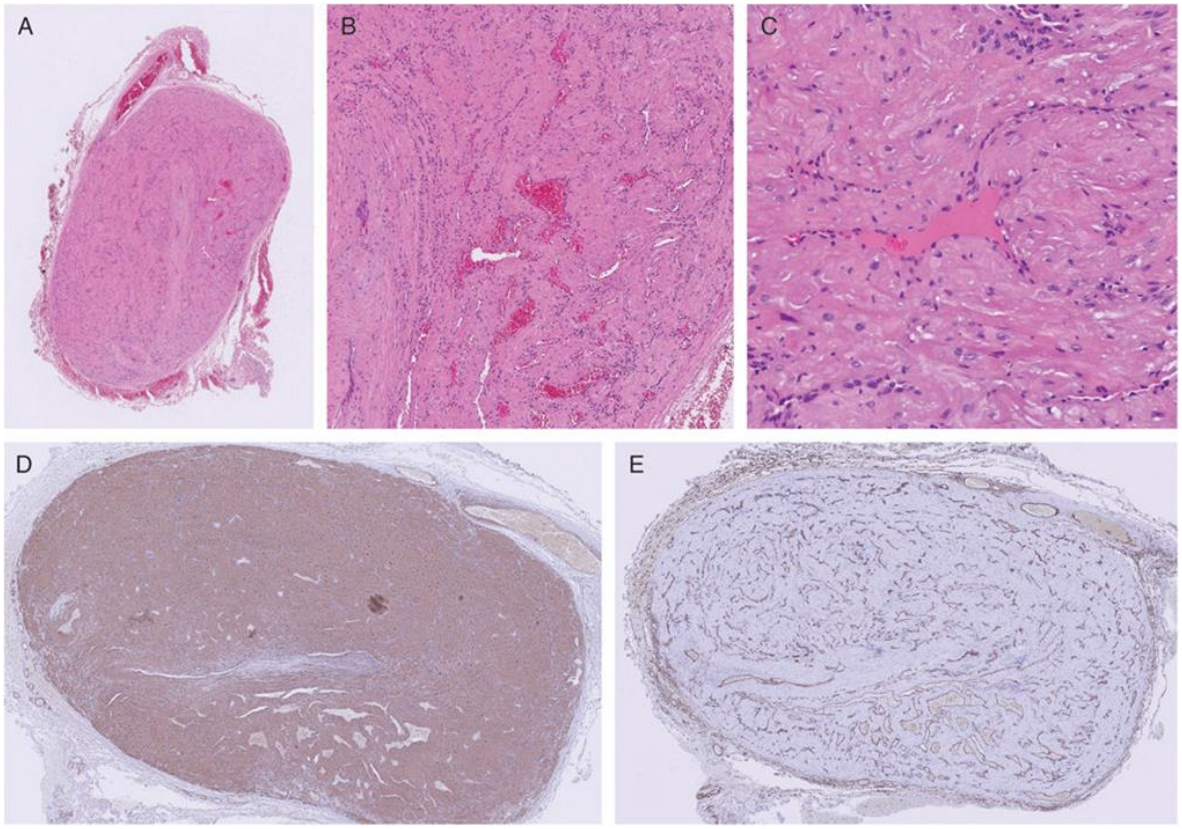

459. ¿Cuál es tu diagnóstico?

a) Angioleiomioma.
b) Neurofibroma.
c) Hemangioendotelioma epitelioide.
d) Dermatofibroma.

CASO CLÍNICO 10

Varón de 48 que acude a su consulta por presentar las lesiones cutáneas que se presentan en la fotografía de 3 meses de evolución. Como antecedentes refiere que trabaja con botas como policía portuario, es hipertenso, diabético tipo 2 y dislipémico. Ha aplicado corticoide tópico de baja potencia, con mejoría discreta.

IMÁGENES CASO CLÍNICO 10



460. Ante su sospecha diagnóstica, señale la afirmación correcta:

a) Sospecha de dermatitis de contacto al dicromato de potasio, por lo que debe tratarse sistémicamente con corticoides manteniendo el calzado.
b) Realizaría un examen directo (KOH) e iniciaría tratamiento con terbinafina oral.
c) Es una patomimia. El paciente desea una incapacidad.
d) Se trata de un granuloma anular bilateral en el contexto de su diabetes, debe aumentarse la potencia del corticoide.

CASO CLÍNICO 11

IMÁGENES CASO CLÍNICO 11



461. ¿Cuál de los antígenos son los más característicos de la enfermedad cutánea que se representa en la imagen? El paciente no presenta afectación mucosa.

a) Desmogleina 1.
b) Desmoplakina.
c) Desmocolina.
d) Plectina.

CASO CLÍNICO 12

Un varón de 30 años con diabetes tipo 2, dislipidemia, obesidad clase 3 (índice de masa corporal de 42) y apnea obstructiva del sueño consultó por lesiones hiperqueratósicas asintomáticas que afectaban a casi todo el cuerpo y se habían desarrollado progresivamente durante 2 años. No presentaba alteraciones en mucosas ni uñas, y las placas no pudieron eliminarse con alcohol isopropílico. La histopatología mostró acantosis, elongación de las crestas epidérmicas, papilomatosis, ortohiperqueratosis y un infiltrado inflamatorio perivascular. La tinción de ácido periódico de Schiff (PAS) reveló especies de Malassezia en todas las capas del estrato córneo.

IMÁGENES CASO CLÍNICO 12



462. ¿Cuál el diagnóstico más probable de este paciente?

a) Pitiriasis versicolor
b) Papilomatosis confluente y reticulada
c) Ictiosis lamelar
d) Enfermedad de Darier

CASO CLÍNICO 13

Varón de 38 años con antecedentes de asma y tuberculosis que acude a la consulta presentando las lesiones cutáneas que se muestran en la imagen. La analítica muestra los siguientes parámetros: Glucemia 95, Creatinina 1,2, Urea 30, GOT 25, GTP 32, PCR 10, Igra positivo, ECA 30, amilasa 60.

IMÁGENES CASO CLÍNICO 13

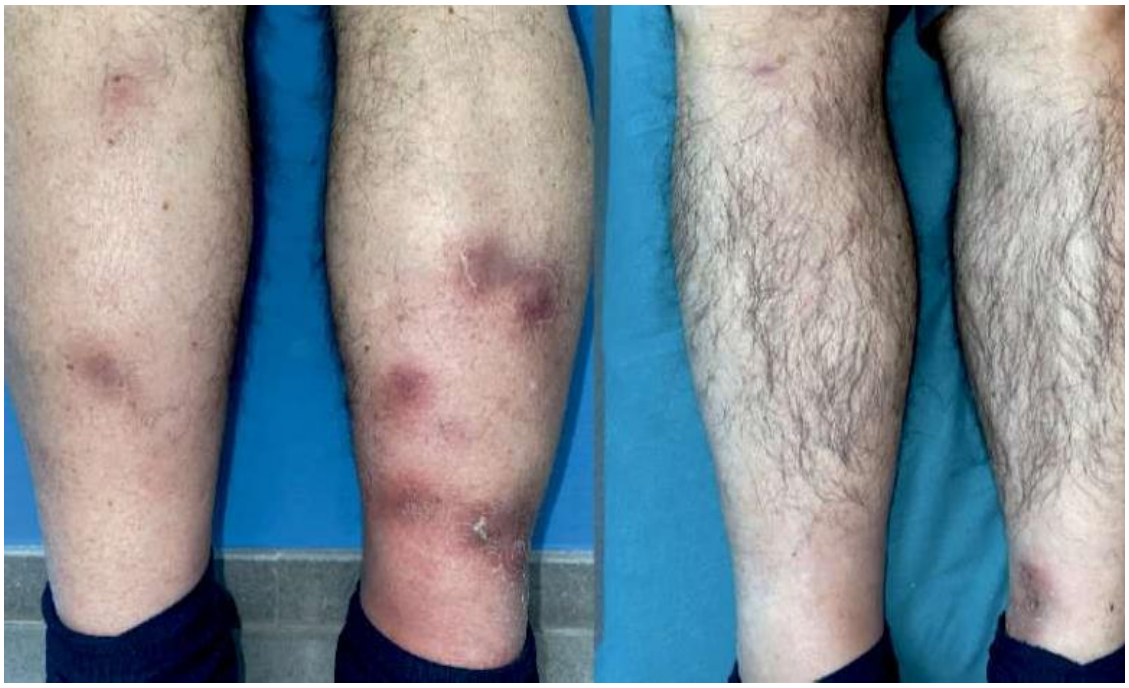

463. ¿Qué espera encontrar en la biopsia?:

a) Paniculitis lobulillar o mixta acompañando a una vasculitis afectando a arterias o venas lobulillares.
b) Paniculitis septal con infiltrado inflamatorio de neutrófilos o mononucleares sin evidencia de vasculitis.
c) Paniculitis lobulillar, con extensa necrosis de grasa enzimática, rodeada por áreas con infiltrado inflamatorio, cariorexis y células fantasma.
d) Alteración del colágeno y fibras elásticas, depósitos de mucina e infiltrado linfo-histiocítico perivascular e intersticial.

CASO CLÍNICO 14

Varón de 79 años con antecedentes personales de diabetes, dislipemia e hipertensión arterial que presenta importante prurito y acude a su consulta dos semanas más tarde por aparición de lesiones que se muestran en la imagen. La familiar responsable del paciente refiere haber iniciado un antidiabético hace 4 semanas y su médico de atención primaria le ha cambiado el antihipertensivo.

IMÁGENES CASO CLÍNICO 14



464. Ante su sospecha diagnóstica, indique lo INCORRECTO:

a) El fármaco diabético o antihipertensivo, puede influir en la etiopatogenia.
b) A diferencia del término pénfigo paraneoplásico, la asociación entre neoplasia y penfigoide es más controvertida, dado que esta dermatosis aparece en pacientes de edad avanzada.
c) La biopsia deberá ser de la ampolla y perilesional para la inmunofluorescencia y debemos solicitar anticuerpos antimembrana basal.
d) Se trata de una pelagra.

CASO CLÍNICO 15

Paciente con lesiones equimóticas puntiformes en los primeros dedos de los pies. Calza botas de goma porque es pescador. Su estado general es bueno y la analítica realizada es normal.

IMÁGENES CASO CLÍNICO 15



465. Clínicamente NO es:

a) Perniosis.
b) Resultado de un cateterismo.
c) Expresión de un Mixoma auricular.
d) Sensibilidad a la goma del calzado.

CASO CLÍNICO 16

Varón de 54 años que acude al servicio de urgencias por presentar desde hace 3 días la erupción que se muestra en la fotografía, asociando ligera afectación del estado general, con analítica poco significativa. En ésta únicamente se evidencia dislipemia y VSG 30 con hemograma completamente normal. Refiere no tener enfermedades y únicamente ha tomado ibuprofeno hace una semana por dolor de cabeza. Últimamente ha cuidado a sus sobrinos y uno de ellos sí había estado enfermo.

IMÁGENES CASO CLÍNICO 16



466. Señale la respuesta VERDADERA:

a) La ausencia de eosinofilia, fiebre y alteración de transaminasas, debe advertirnos de una posible pustulosis exantemática aguda.
b) Las urticarias nunca se desencadenan por medicamentos.
c) Se trata de un exantema viral dado las alteraciones analíticas.
d) El antecedente de toma de Ibuprofeno debe alertarnos de una posible toxicodermia.

CASO CLÍNICO 17

Paciente que consulta por esta tumoración de crecimiento rápido que histológicamente muestra una proliferación de células azules redondas y pequeñas.

IMÁGENES CASO CLÍNICO 17



467. Con estos datos clínico- patológicos. ¿cuál es la afirmación CORRECTA?

a) Predomina a edades precoces y en varones.
b) Aparece más frecuentemente en zonas no fotoexpuestas.
c) El 40 % de las personas pacientes hacen metástasis a distancia.
d) No reacciona a los marcadores neuroendocrinos.

CASO CLÍNICO 18

Ante la lesión, ocasionalmente erosiva, que muestra la paciente desde hace 5 años con crecimiento progresivo y que no ha conseguido curar a pesar del uso de antiséptico, corticoides tópicos y apósitos, ¿Cuál es el diagnóstico más probable?

IMÁGENES CASO CLÍNICO 18

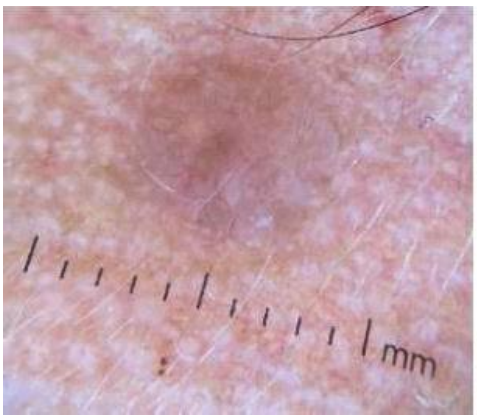



468. ¿Cuál es el diagnóstico más probable?

a) Nevus de Spitz.
b) Carcinoma Basocelular.
c) Leishmaniasis (botón de Oriente).
d) Nevus Melanocítico.

CASO CLÍNICO 19

Presentamos el caso de un varón de 42 años sin antecedentes personales ni familiares de interés, que consultó por la aparición de una placa lineal pigmentada en la mejilla izquierda, escasamente pruriginosa, de menos de 2 meses de evolución. (fig. 1) No refería la aparición de ampollas o descamación asociada. Asimismo, no recordaba traumatismo previo, ingesta de medicación de reciente introducción en los 15 días previos, fotoexposición prolongada o aplicación de medicación tópica. La biopsia realizada mostró los cambios histológicos de la fig. 2.

IMÁGENES CASO CLÍNICO 19



Fig. 1

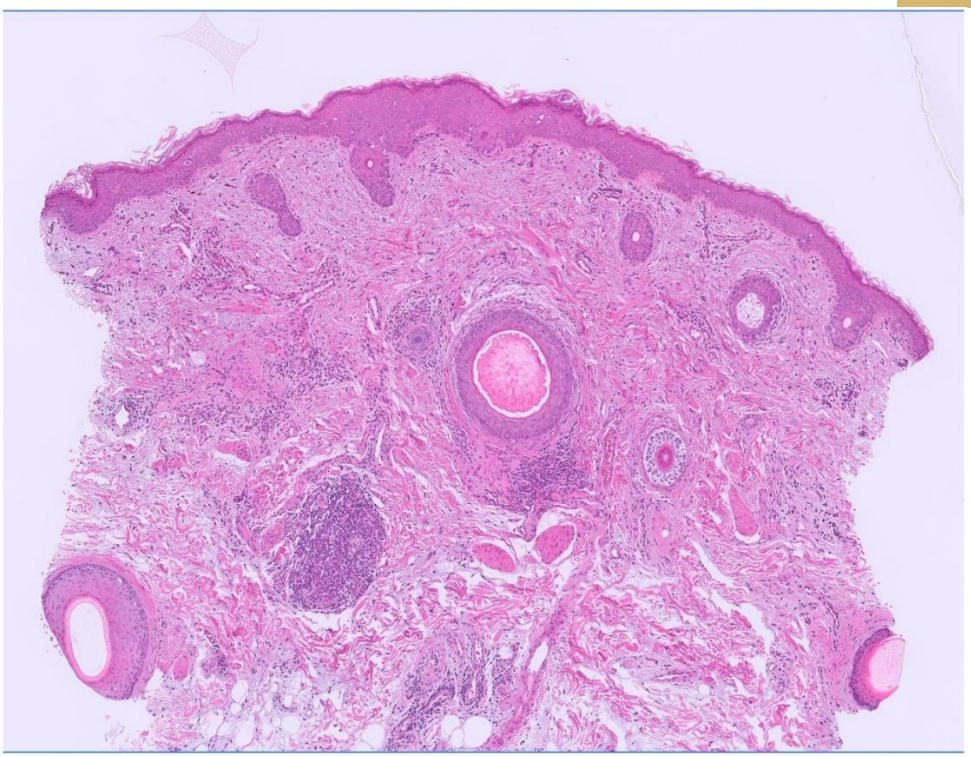

Fig. 2

469. ¿Cuál será la principal sospecha diagnóstica?

a) Lupus cutáneo crónico
b) Nevus epidérmico lineal
c) Liquen plano pigmentoso lineal
d) Fitofotodermatitis

CASO CLÍNICO 20

Paciente de 34 años, varón, que sufre brotes aleatorios en región inguinal de eritema con fisuras que tienden a infectarse, resultando muy dolorosas. Madre afectada por la misma enfermedad.

IMÁGENES CASO CLÍNICO 20

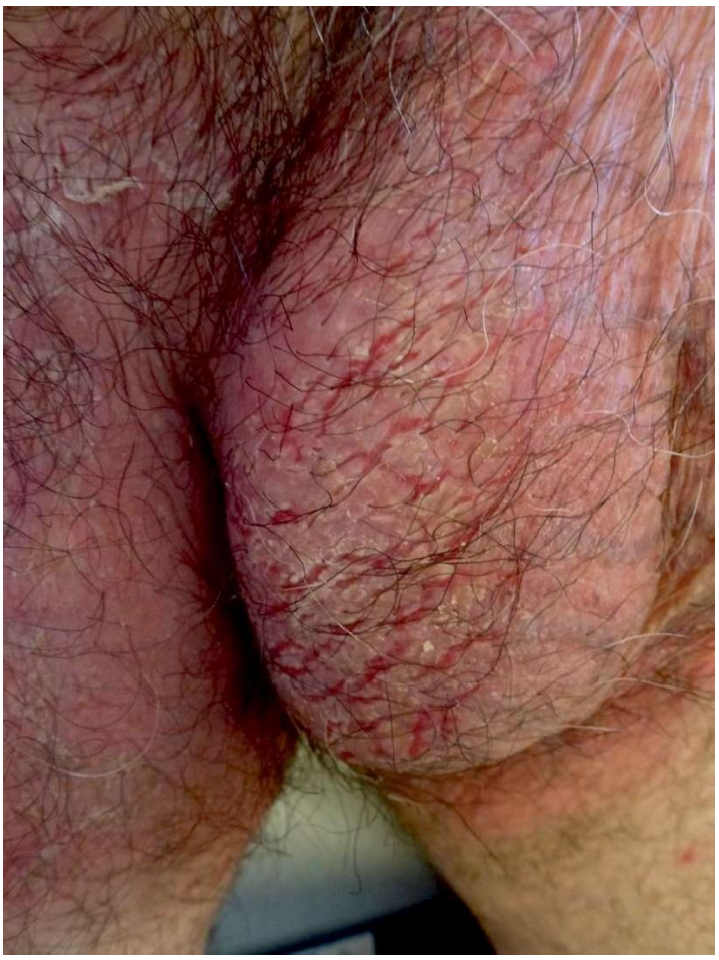

470. ¿Qué consideración es ERRÓNEA?

a) Enfermedad recesiva.
b) Se localiza en flexuras.
c) Tiene una prevalencia similar al Darier.
d) Puede desarrollar CEC sobre la piel afecta.

CASO CLÍNICO 21

Varón 75 años

DMID de 10 años de evolución. Cirrosis hepática. HTA y dislipemia.

No alergias conocidas.

No antecedentes familiares de interés.

Presenta la lesión tumoral (ver imagen) de 2 años de evolución, que inicialmente era un pequeño nódulo pero que en los últimos 6 meses ha crecido de manera desproporcionada.

Se realiza biopsia de uno de los tumores (ver imágenes)

IMÁGENES CASO CLÍNICO 21



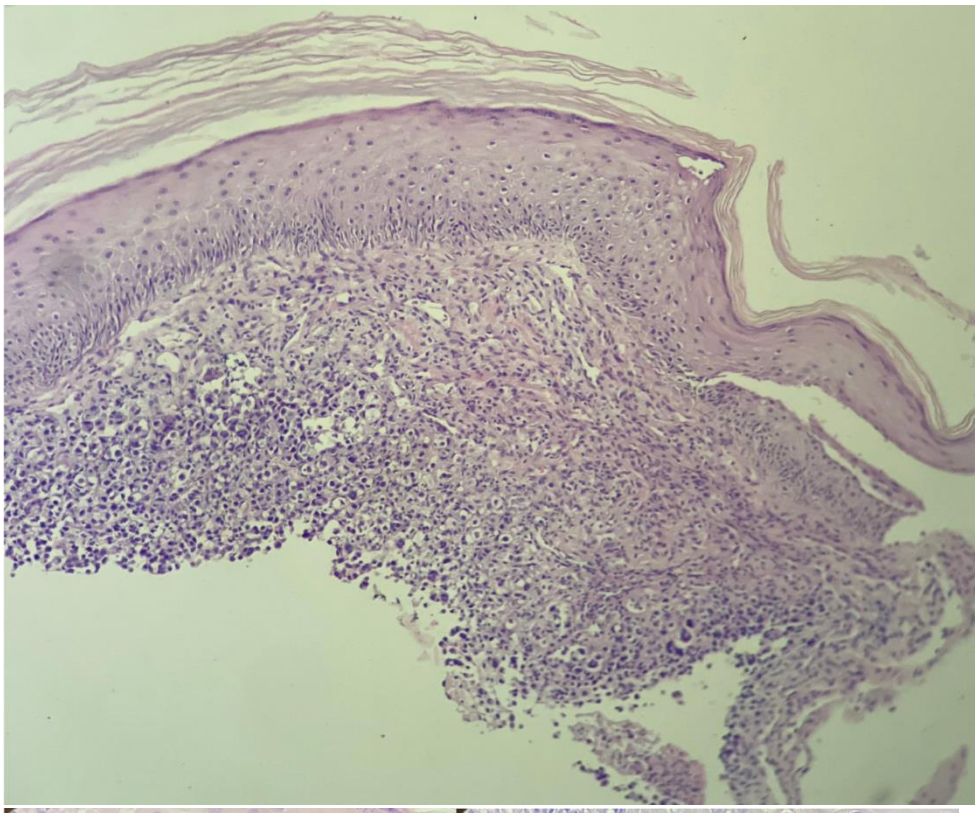

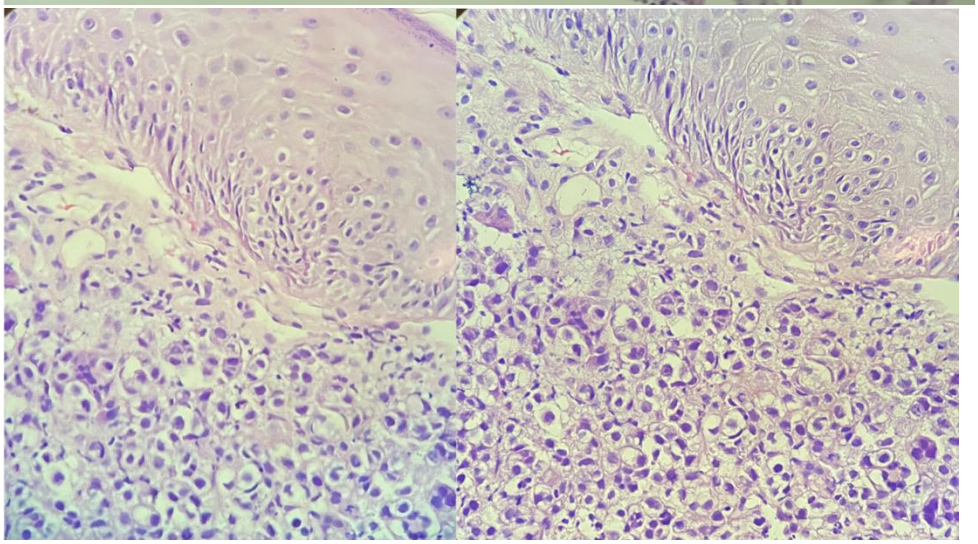

471. Con estos datos responda a la siguiente pregunta: ¿Cuál es el diagnóstico más probable?

a) Carcinoma epidermoide.
b) Carcinoma sebáceo.
c) Tumor de Merkel.
d) Linfoma anaplásico de célula grande CD 30+.

CASO CLÍNICO 22

Mujer de 25 años. Parto hace 3 meses. En lactancia. No hay antecedentes personales ni familiares de importancia.

No hay antecedentes de traumatismo local

Presenta una lesión tumoral en el pie derecho de 9 años de evolución (ver imágenes)
Se toma una biopsia para estudio histopatológico (ver imágenes)

IMÁGENES CASO CLÍNICO 22





Osakidetza



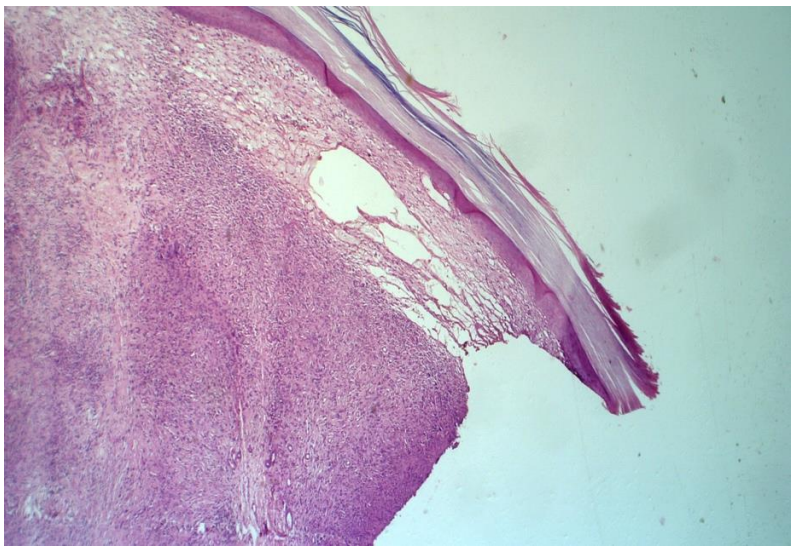

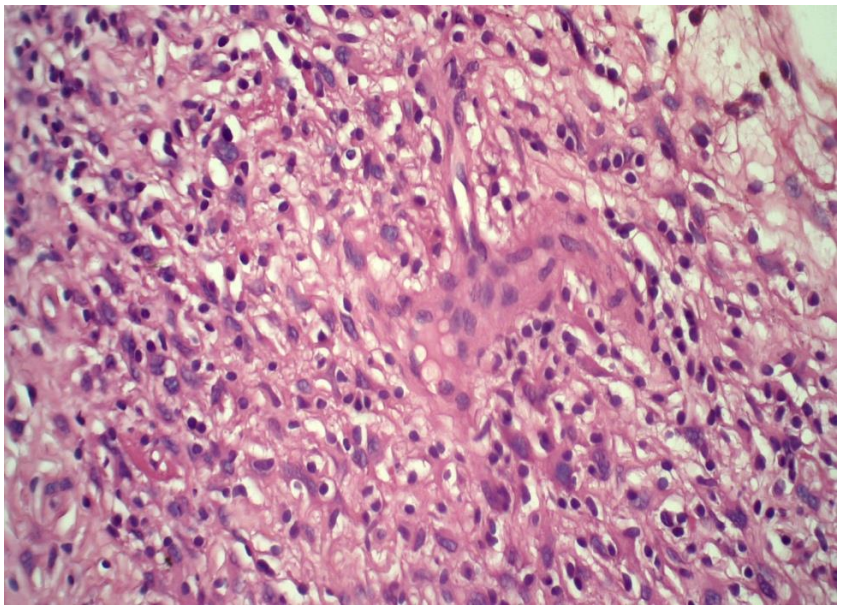

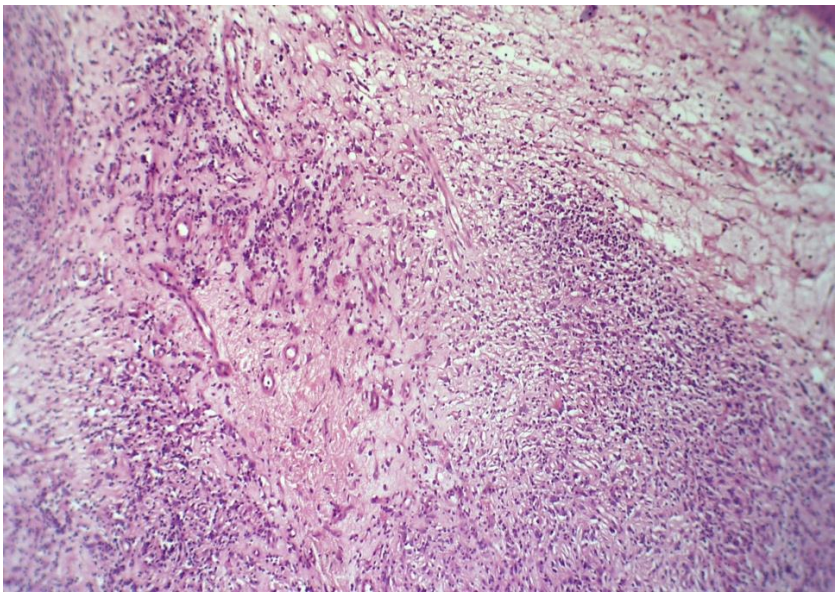

472. Con todos estos datos el diagnóstico más probable será:

a) Poroma ecrino.
b) Melanoma amelanótico.
c) Hemangioendotelioma epitelioide.
d) Carcinoma epidermoide.

CASO CLÍNICO 23

Varón 63 años, cocinero. Sin AP nio AF de interés.

MC- Placas eritematosas infiltradas en abdomen que luego se generalizan, fiebre, adenopatías, artralgia y pérdida de peso de 2 meses de evolución.

1 mes despúes hospitalizado por síndrome febril adenomegálico con anemia leve e hipertransaminasemia.

Osakidetza

epe ope 23+24+25

IMÁGENES CASO CLÍNICO 23



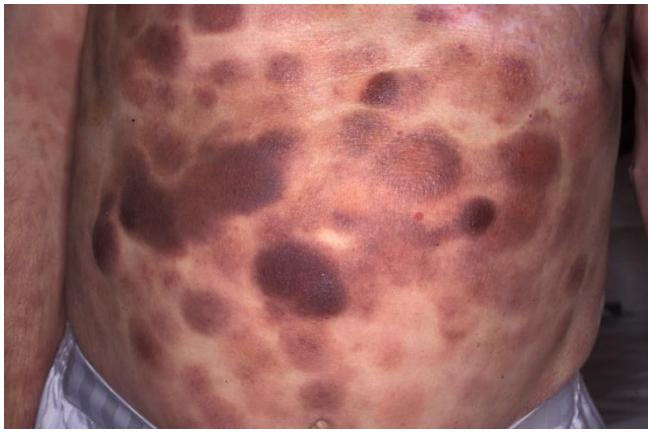

Osakidetza



Examen anatomopatológico

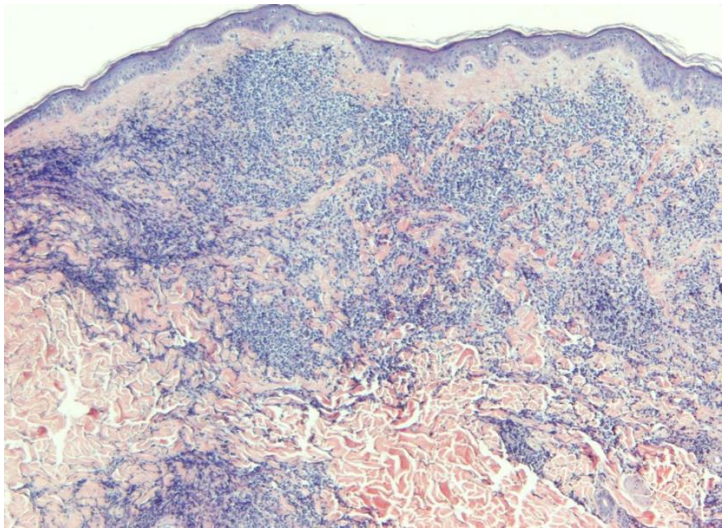

473. Para confirmar la sospecha diagnóstica más probable, Vd debería pedir al patólogo que haga el siguiente panel de inmunohistoquímica:

a) CD4/CD8/CD56.
b) CD4/CD56/CD123.
c) CD4/CD8/CD123.
d) CD8/CD30/CD56.

CASO CLÍNICO 24

Lactante de 4 meses de edad, hasta hace 2 meses con lactancia materna.

Trombocitopenia idiopática.
AF- padre psoriasis.

MC- Cuadro eczematoso desde los 2 meses de edad con lesiones como muestran las figuras. No mejora con la aplicación de corticoides y se acompaña de diarrea y alopecia.

IMÁGENES CASO CLÍNICO 24







474. Con estos datos seleccione la respuesta correcta:

a) Se trata de una psoriasis vulgar.
b) Podría tener un cuadro de inmunodeficiencia primaria.
c) Parece una dermatitis del pañal en el contexto de una dermatitis atópica.
d) El primer diagnóstico de sospecha debería ser acrodermatitis enteropática.

CASO CLÍNICO 25

Paciente Varón 50 años de edad.
Natural de Bolivia, lleva 4 meses en España. Trabajaba de pastor en su país, en una zona rural.
Antecedentes personales: Obesidad mórbida, hipertensión arterial, resistencia a la insulina. Artrosis.
Antecedentes familiares: sin intéres.
Refiere presentar desde hace unos 3 años las lesiones de la figura, que al principio eran unos "granos" que se han ido extendiendo por la ESD. No tiene lesiones en ninguna otra zona. Se toma biopsia de una de las placas.

IMÁGENES CASO CLÍNICO 25





Imágenes histológicas

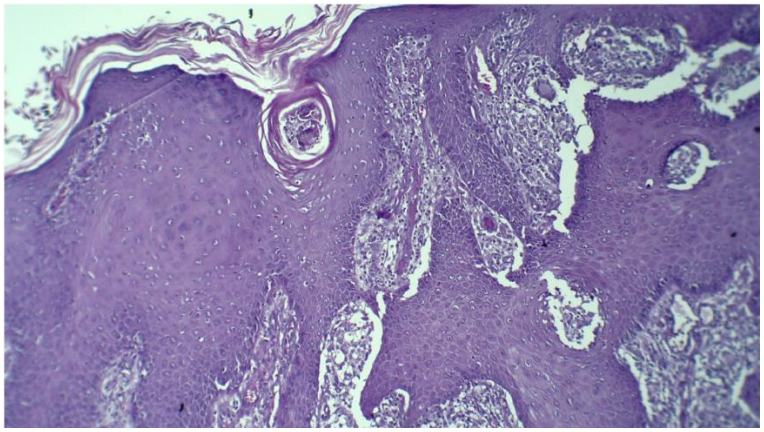

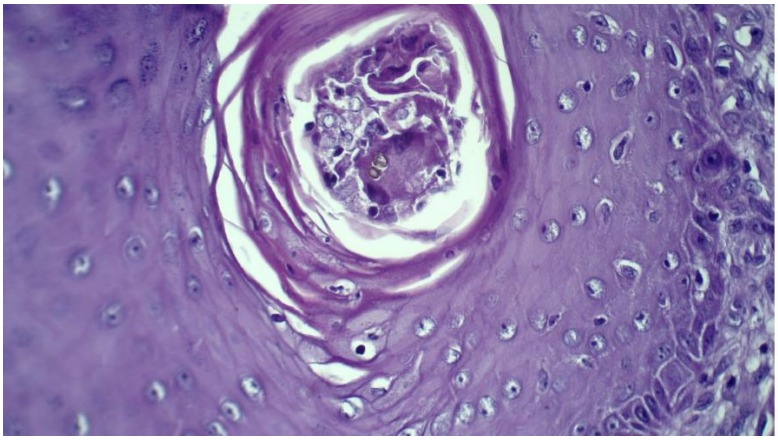

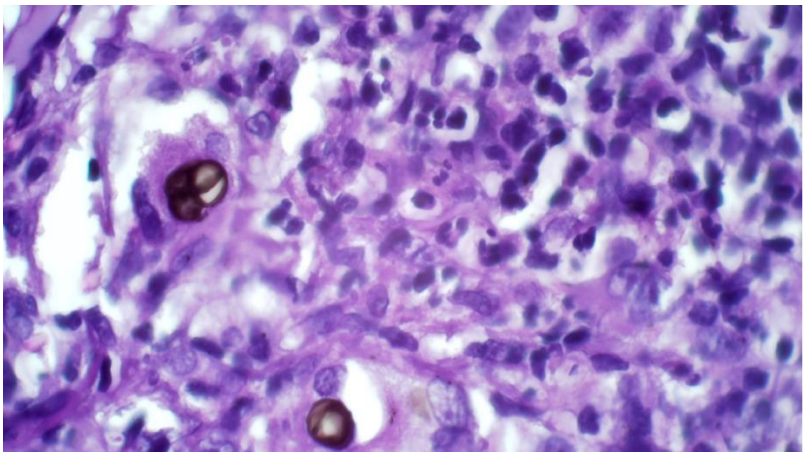

475. Con todos estos datos elija la respuesta correcta:

a) Se trata de una esporotricosis verrucosa: en la biopsia se aprecian los cuerpos asteroides que aparecen en más del 90% de los casos.
b) Es una leishmaniosis verrucosa: en la biopsia se aprecian los típicos amastigotes
c) Se trata de una cromomicosis causada por hongos dermaticeos de los géneros Fonsecaea, Phialophora o Cladosporium.
d) Es una tuberculosis verrucosa: en la dermis se observan focos de células epiteliodes rodeadas de linfocitos y células tipo Langhans.

CASO CLÍNICO 26

Mujer de 39 años, sin AF de interés que presenta desde hace 4 meses la lesión de las figuras, por lo demás asintomática. Refiere como antecedente previo a la lesión una extracción incompleta de un premolar inferior izquierdo.

IMÁGENES CASO CLÍNICO 26







Imágenes histológicas

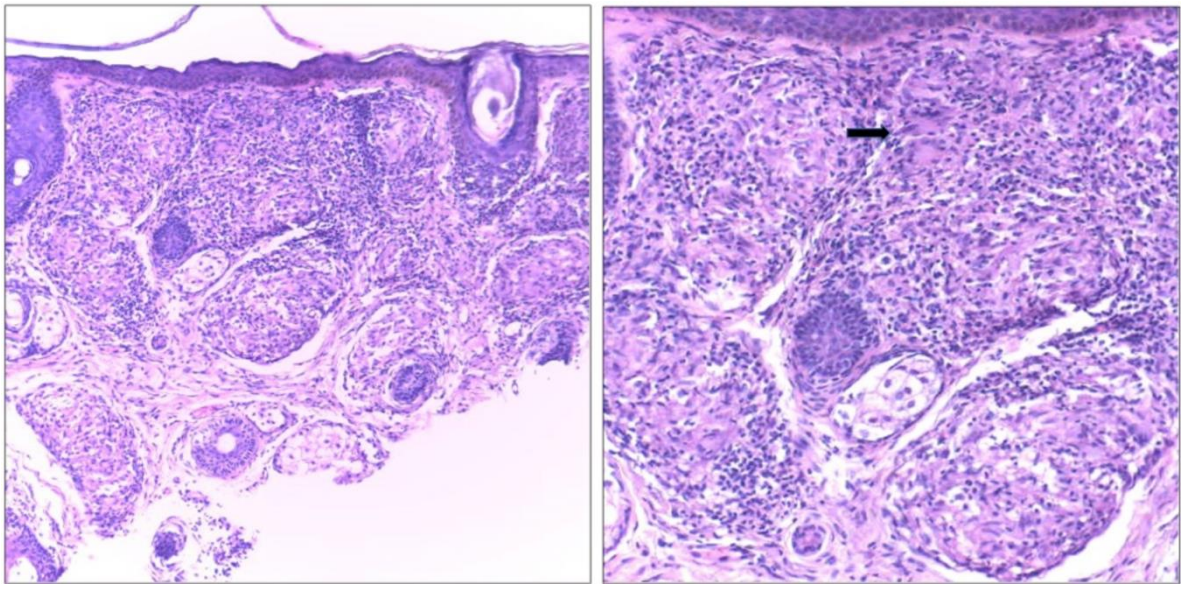

476. Con todos estos datos cuál es su diagnóstico:

a) Se trata de una actinomicosis secundaria al procedimiento dental previo.
b) Parece un carcinoma basocelular esclerodermiforme.
c) Pediría una placa de tórax y niveles de ECA para descartar una sarcoidosis.
d) Pediría un Quantiferón para descartar un escrofuloderma.

CASO CLÍNICO 27

Mujer de 22 años que consultó por dos lesiones faciales de 10 años de evolución por motivos estéticos. La localizada en ala nasal derecha le molestaba cuando se resfriaba y con la mascarilla y la de la mejilla le molestaba al maquillarse. Una biopsia cutánea superficial se informó como: forma de cúpula compuestas por una proliferación dérmica de fibroblastos rechonchos o estrellados en un estroma de colágeno, con un aumento del número de vasos sanguíneos dilatados y de paredes finas.

IMÁGENES CASO CLÍNICO 27









477. ¿Cuál es el diagnóstico más probable?

a) Fibrofoliculomas asociados al síndrome Birt-Hogg-Dubé
b) Xantogranulomas juveniles
c) Tricofoliculomas
d) Pápulas fibrosas

CASO CLÍNICO 28

Un paciente de 58 años sin antecedentes patológicos estaba en tratamiento por hidrosadenitis severa gluteo inguinal y desarrollo un proceso progresivo durante años en pene y escroto.

IMÁGENES CASO CLÍNICO 28







478. ¿Cómo se denomina y se trata?

a) Pene en saxofón similar a la que se produce en la enfermedad de Crohn cutánea por la inflamación y el linfedema, el pene se ha retorcido alrededor de su eje longitudinal su tratamiento es quirúrgico.
b) Esclerodermia secundaria y mejora con antiinflamatorios y PUVAterapia.
c) Hidrosadenitis genital y mejorará con tratamiento biológico intenso (adalimumab, infliximab).
d) Celulitis bacteriana y edema vascular genital por retención de líquidos que mejorará con antibióticos, diuréticos y drenaje manual.

CASO CLÍNICO 29

Varón de 55 años que consultó por disminución de población capilar en bigote y barba con ligero picor desde hace 5 años. Tenía alopecia en cuero cabelludo desde la primera juventud pero no tenía problemas en cejas o patillas no se exponía al sol porque es "muy blanquito". Había hecho tratamiento inconstantemente con corticoides y antifúngicos. Una biopsia punch, pendiente de la correlación clínico-patológica describió: infiltrado inflamatorio mononuclear en banda que difumina la interfase entre el epitelio folicular y la dermis. Algunos cuerpos coloides y vacuolización de la basal en los infundíbulos afectados. La inflamación afecta con más intensidad a la parte superior del folículo (infundíbulo e istmo) y algo de fibrosis perifolicular.
La inmunofluorescencia directa fue positiva IgM de forma globular agrupado al epitelio folicular.

IMÁGENES CASO CLÍNICO 29





479. ¿Cuál es su diagnóstico?

a) Lupus eritematoso.
b) Tiña facial.
c) Foliculitis de la barba.
d) Liquen plano pilar.

CASO CLÍNICO 30

Varón de 60 años remitido por su médico de atención primaria para descartar Morfea en sable. Consultó por dos depresiones lineales en zona frontal izquierda de disposición lateromedial y supero inferior desde la zona temporoparietal hacia la cabeza de la ceja izda de 3-4 meses de evolución sin traumatismo ni aplicación de tópicos ni inyectables. Al movilizar el músculo frontal se evidenciaban unos pliegues horizontales pero no hacían desaparecer las depresiones superoinferiores. Los folículos de anejos estaban conservados.

IMÁGENES CASO CLÍNICO 30



Osakidetza



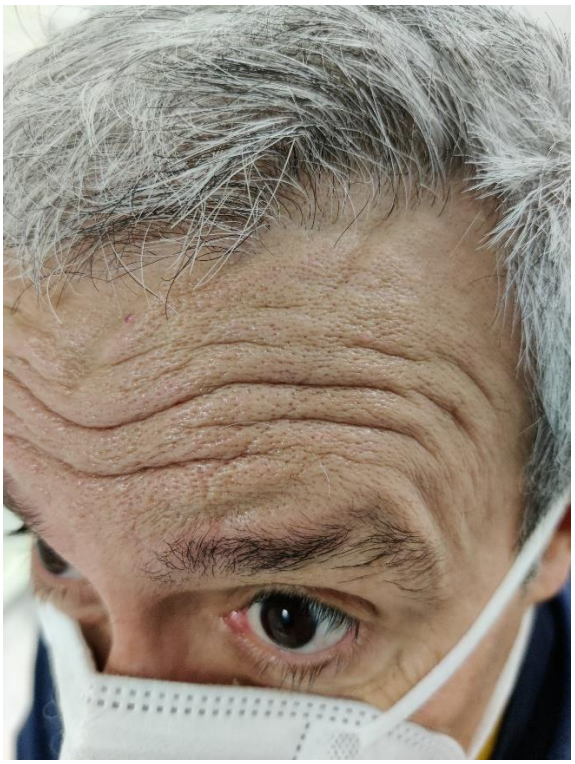



480. ¿Cuál es su diagnóstico?

a) Esclerodermia o Morfea en coup de sabre
b) Arrugas dinámicas o de expresión
c) Arrugas del sueño
d) Arrugas por fotoenvejecimiento o elastóticas

CASO CLÍNICO 31

Paciente que acude a su médico de atención primaria (MAP) por la aparición progresiva de placas tibiales de tonalidad amarillenta con transparencia de plexo venoso, en crecimiento progresivo.

IMÁGENES CASO CLÍNICO 31



481. Su MAP debe descartar:

a) Un Graves- Basedow
b) Un granuloma anular bilateral
c) Una psoriasis
d) Una DM I o una DM II

CASO CLÍNICO 32

Mujer acude a urgencias por luxación a nivel de hombro. En la exploración se aprecian cicatrices múltiples en papel de fumar y aprecian cierta hiperextensibilidad cutánea.

IMÁGENES CASO CLÍNICO 32



482. ¿Cuál es el diagnóstico?:

a) Ehlers-Danlos
b) Marfan
c) Seudoxantoma elastico
d) Elastolisis generalizada

CASO CLÍNICO 33

Varón de 35 años. Acude a dermatología por la aparición de nódulos en un hombro tatuado y una virgen que resalta precordial del mismo modo tatuada. La analítica realizada y la RX de torax son normales.

IMÁGENES CASO CLÍNICO 33



483. El diagnóstico depende de:

a) Antecedentes familiares de psoriasis.
b) Pruebas epicutáneas.
c) Estudio histológico.
d) El cultivo de una lesión.

CASO CLÍNICO 34

Paciente que acude a su MAP pr la aparición de pápulas amarillentas de forma eruptiva. En la analítica realizada presenta una hipertriglicedemia de 1000 mgr/dl.

IMÁGENES CASO CLÍNICO 34



484. Qué diagnóstico consideraremos:

a) Xantogranulomas juveniles múltiples.
b) Disbetaliproproteinemia.
c) Xantomas eruptivos.
d) Xantomas tuberosos.

CASO CLÍNICO 35

Mujer de 25 años que acude a una clínica cosmética con la intención de eliminar léntigos en hemicara derecha.

IMÁGENES CASO CLÍNICO 35

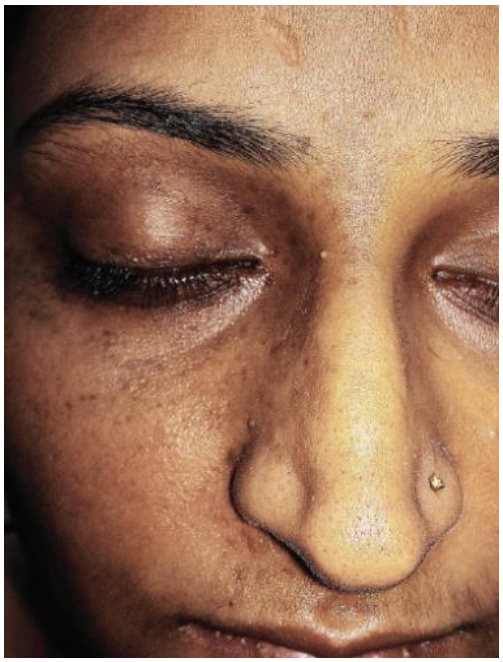

485. El diagnóstico de la entidad es:

a) Melanosis de Riehl.
b) Efélides.
c) Nevo de Hori.
d) Lentiginosis unilateral parcial.

CASO CLÍNICO 36

Niño de 9 años que presenta perdida de grasa subcutánea gradual y simétrica iniciandose en el rostro. Sin embargo conserva grasa abdominal y de extremidades inferiores. Asocia glomerulonefritis mesangial.

IMÁGENES CASO CLÍNICO 36



486. ¿El diagnóstico es?

a) Síndrome de Lawrance.
b) Lipodistrofia parcial adquirida.
c) Síndrome de SHORT.
d) Síndrome de CANDLE.

CASO CLÍNICO 37

Varón de 28 años con lesiones blanquecinas en la mucosa oral. Presenta AF. Las lesiones son simétricas y multifocales. Se realizó un análisis genético y presenta una alteración de las queratianas 4 y 13.

IMÁGENES CASO CLÍNICO 37



487. El diagnóstico es:

a) Paquioniquia congénita.
b) Leucoedema.
c) Nevo esponjoso blanco.
d) Queratosis por tabaco.

CASO CLÍNICO 38.

Un varón de 55 años acude ante la aparición eruptiva de lesiones marronaceas verrucosas edematizadas y que se acompañan de acantosis nigricans.

IMÁGENES CASO CLÍNICO 38

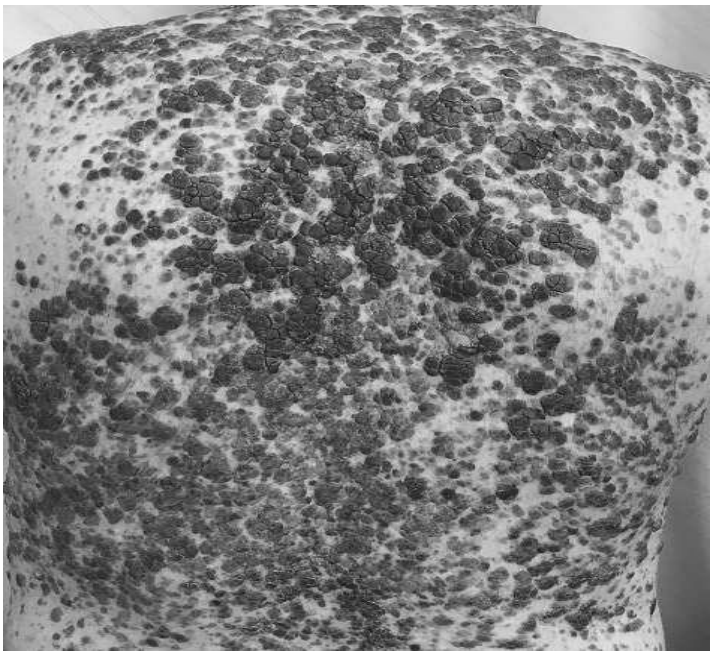

488. El dermatólogo debe:

a) Abstenerse de tratarlas por ser lesiones benignas.
b) Realizar una endoscopia.
c) Aplicar crioterapia.
d) Biopsiar una de ellas.

CASO CLÍNICO 39

Mujer de 45 años con lesiones marronáceas de tamaño variable, hiperpigmentadas, maculosas de un año de evolución en extremidades inferiores (Fig.1). Las lesiones eran asintomáticas, negaba historia previa de traumatismo, tenía buen estado general, no fiebre, no artralgias, no mialgias ni otros síntomas. No tomaba medicamentos.

Biopsia: En dermis profunda vasos dérmicos depósito de fibrina perivascular e infiltrado linfocitario alrededor.

IMÁGENES CASO CLÍNICO 39



Fig.1

489. ¿Cuál es el diagnóstico?

a) Liquen plano pigmentoso.
b) Vasculitis leucocitoclástica.
c) Arteritis macular linfocítica.
d) Eritema discrómico perstans.

CASO CLÍNICO 40

Varón de 45 años con lesión ulcerada en ala nasal derecha de crecimiento progresivo en los últimos 18 meses (Fig.1). Refería 6 años antes accidente de automóvil con múltiples heridas y fracturas faciales. En los dos últimos años el paciente refería alteraciones de la sensibilidad en la piel de hemicara izquierda previamente afectada por el accidente.

Biopsia: No se observan nidos tumorales en la muestra.

IMÁGENES CASO CLÍNICO 40



Fig.1

490. ¿Cuál es el diagnóstico más probable?

a) Infección crónica por herpes simple.
b) Leishmaniasis.
c) Síndrome trófico trigeminal.
d) Granulomatosis de Wegener.

CASO CLÍNICO 41

Un varón de 46 años con antecedentes de ileítis terminal leve de origen indeterminado consultó por presentar desde hacía 6 meses lesiones asintomáticas permanentes en las 4 extremidades.

En la exploración física se observaron múltiples máculas hipopigmentadas (fig. 1). El signo de la uñada de Besnier fue negativo. Las lesiones no se realzaban con la luz de Wood, desaparecían con la elevación de los miembros y se acentuaban al disminuir el retorno venoso con un torniquete. El paciente no presentaba otras lesiones cutáneas ni afectación de mucosas. El estudio analítico, incluyendo crioglobulinas, anticuerpos antinucleares y anticuerpos extraíbles del núcleo, no mostró alteraciones. Se solicitó

una tomografía computarizada aórtica en la que se objetivó una discreta ectasia aórtica al nivel de los senos de Valsalva, pero no se encontraron datos compatibles con coartación aórtica.

IMÁGENES CASO CLÍNICO 41



Fig. 1

491. ¿Cuál es el diagnóstico?

a) Vitíligo en gotas.
b) Hipomelanosis macular progresiva.
c) Manchas de Campbell-De Morgan.
d) Manchas de Bier.

CASO CLÍNICO 42

Varón de 84 años. Antecedentes Personales de HTA, ACFA, Hipertrofia Benigna de Próstata y Alcoholismo crónico en tratamiento médico. Presenta lesiones cutáneas en varios dedos de mano izqda. de 2-3 meses evolución. (Fig. 1) Son lesiones de aparición espontánea, blandas a la palpación y dolorosas al roce. El paciente se encuentra en buen estado general sin presentar otra clínica cutánea, articular o sistémica acompañante. En la analítica general destaca únicamente la presencia de hiperuricemia.

La biopsia cutánea de una de las lesiones muestra la presencia de depósitos de material amorfo en dermis; estos depósitos contienen hendiduras tipo agujas y están rodeados por un infiltrado mixto.

IMÁGENES CASO CLÍNICO 42



Fig. 1

492. A la hora de realizar una biopsia de una de estas lesiones cutáneas, ¿En qué material deberíamos fijar la muestra para que el estudio anatomopatológico fuese lo más específico posible?

a) En formol.
b) En suero fisiológico.
c) En fijador alcohólico.
d) En glutaraldehído.

CASO CLÍNICO 43

Un niño de 20 meses presenta desde los 4 meses unas lesiones cutáneas asintomáticas en abdomen inferior y pubis. Se trata lesiones hipopigmentadas de pocos mm de diámetro sin cambios inflamatorios ni descamación perilesional.

Tanto el KOH como los cultivos bacterianos, fúngicos y el PCR para HPV son negativos. La analítica general es asimismo normal.

La biopsia de una de las lesiones muestra unas células claras dispersas por la epidermis sobre todo en su mitad inferior. Estas células son positivas para el antígeno epitelial de membrana, citokeratina 7 y antígeno carcinoembrionario. No se observaban cambios inflamatorios.

IMÁGENES CASO CLÍNICO 43



493. ¿Cuál es el diagnóstico?

a) Acantoma de células claras.
b) Papulosis de células claras.
c) Hidradenoma de células claras.
d) Disqueratosis pagetoide de células claras.

CASO CLÍNICO 44

Un hombre de 42 años acudió al Servicio de Urgencias por presentar dolor e inflamación en la oreja derecha de 2 semanas de evolución. Refería un historial de 6 meses de pérdida de peso, fatiga y dolores generalizados.

Durante los 2 años anteriores a la presentación, había sido tratado varias veces con antibióticos para episodios recurrentes de dolor en ambas orejas.

El examen físico reveló una oreja derecha sensible, eritematosa y edematosa, con preservación del lóbulo (Fig. 1).

Asimismo tenía una deformidad nasal que se había desarrollado durante el año anterior.

Los estudios de laboratorio mostraron una tasa de sedimentación de eritrocitos de más de 120 mm por hora (rango de referencia, 0 a 15).

IMÁGENES CASO CLÍNICO 44



Fig. 1

494. ¿Cuál es el diagnóstico?

a) Sarcoidosis.
b) Consumo de cocaína y otros tóxicos.
c) Linfoma.
d) Policondritis recidivante.

CASO CLÍNICO 45

Un hombre de 61 años de edad acude por presentar en zona inguinal unas lesiones cutáneas de más de 1 año de evolución. Refería que no tenía dolor ni picor.

Anteriormente había sido tratado empíricamente con antibióticos orales y tópicos, agentes antifúngicos tópicos y glucocorticoides tópicos sin mejoría.

El examen físico reveló unas lesiones cutáneas. Figura 1.

Los resultados de una biopsia cutánea incisional mostraron "infiltración epidérmica por células atípicas grandes que tenían citoplasma abundante y núcleos prominentes". Figura 2.

IMÁGENES CASO CLÍNICO 45



Fig. 1

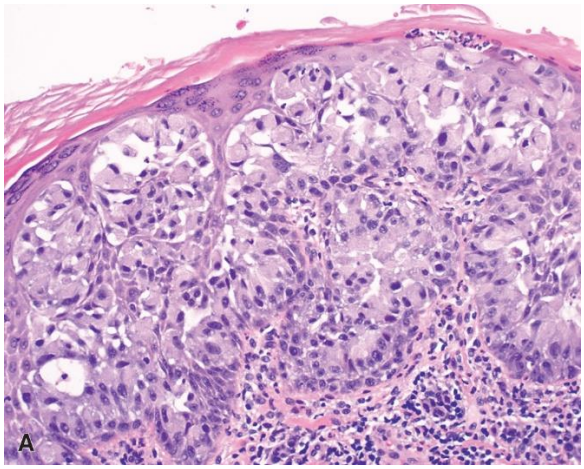

Fig. 2

495. ¿Cuál es el diagnóstico?

a) Enfermedad de Paget extramamaria.
b) Enfermedad de Haley Haley.
c) Psoriasis.
d) Síndrome del glucagonoma.



CASO CLÍNICO 46

Paciente de 67 años. Presenta una lesión brillante de 1 cm de diámetro con telangiectasias visibles en el canto interno del ojo derecho.

496. Según el algoritmo de tratamiento la actitud terapéutica debe ser:

a) Crioterapia.
b) Electrocoagulación.
c) Extirpación mediante una plastia de deslizamiento.
d) Cirugia de MOSH.

CASO CLÍNICO 47

Paciente de 80 años con lesiones en cuero cabelludo rasposas al tacto y de pequeño tamaño.

497. Se pueden tratar:

a) 5-Fluorouracilo.
b) Calcipotriol.
c) Gel de diclofencao al 7%.
d) Isotretinoina al 2%.

CASO CLÍNICO 48

Varón 52 años.
HTA en tto con Amlodipino.
DMNID en tratamiento con sitaglipina 100 mg/24h.
Hiperuricemia – alopurinol 300 mg/24h.
Insuficiencia renal hace 6 años y hemodiálisis hace 3 años 3 veces por semana
MC:
Paciente asiste a su unidad de hemodiálisis presentando alteración conductual por lo que es enviado a la urgencia del hospital.
• A su ingreso paciente desorientado en tiempo y espacio, palidez generalizada, mal estado general, ulceras de decúbito, talones y cianosis a nivel de los dedos de las manos.
• Debido a sus lesiones en dedos de manos se realiza interconsulta a Dermatología (ver imágenes adjuntas)

Analítica (parámetros alterados):
Leucocitosis, anemia severa (Hb=4,2 g/dl), VSG=91, Cr=2,7, Albumina=2,3g/dl
Ferritina=1489,47 ng/ml
Proteina C reactiva=192,37
IL-6= 362,4 pg/mol

IMÁGENES CASO CLÍNICO 48









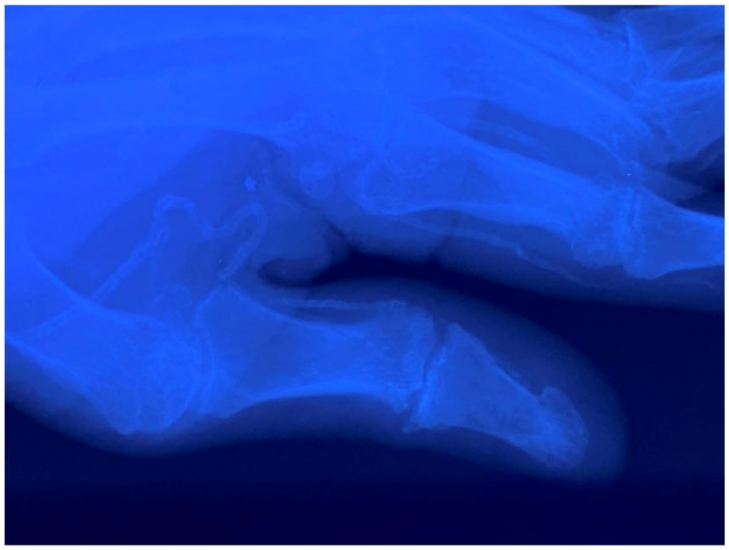

498. Con todos estos datos el diagnóstico más probable será:

a) Necrosis por émbolos de colesterol.
b) Nódulos reumatoideos agudos.
c) Arteriolopatia urémica calcificante.
d) Necrosis asociada a quelantes del fósforo.

CASO CLÍNICO 49

Paciente con placa descamativa erosiva en alguna zona del cuero cabelludo y muy dolorosa. Evolución de un mes. Aumenta progresivamente hasta que cubre la calota de forma erosiva. La paciente tiene un perro y consume cocaína. La primera biopsia resulta inespecífica, pero tiene un PAS negativo.

IMÁGENES CASO CLÍNICO 49



499. ¿Cuál es diagnóstico menos esperado pero real?:

a) Psoriasis.
b) Falsa tiña.
c) Foliculitis abscedens.
d) Penfigo vulgar.

CASO CLÍNICO 50

Varón 81 años con historia de un año evolución de lesiones purpúricas inicialmente en área periorbitaria y posterior extensión a otras áreas del cuerpo, equimosis, anorexia y pérdida de peso. Análisis: anemia enzimas hepáticos elevados e insuficiencia renal con proteinuria moderada.

Biopsia: Depósito de materia amorfo eosinofílico en dermis.

IMÁGENES CASO CLÍNICO 50



500. ¿Qué tinción solicitarías para el diagnóstico definitivo?

a) Rojo Congo.
b) Orceína.
c) Tricrómico Masson.
d) Giemsa.