Osakidetza



FACULTATIVO/A ESPECIALISTA MÉDICO/A CIRUGÍA PEDIÁTRICA

PREGUNTAS

1. **Respecto a las complicaciones de la nutrición parenteral (NP), ¿Cuál es la verdadera?**

   a) La sepsis es una de las más serias y frecuentes complicaciones de la NP infundida por vía central.
   b) La presencia de colestasis implica el cese inmediato de la nutrición parenteral.
   c) Son excepcionales las complicaciones metabólicas (hiperglucemia, hipertrigliceridemia, etc.).
   d) Con los actuales catéteres de silicona ha desaparecido el riesgo de trombosis venosa.

2. **Cuál de estas afirmaciones sobre el metabolismo de la glucosa es FALSA?**

   a) El feto mantiene un valor de glucemia del 70-80% de las concentraciones maternas por difusión facilitada a través de la placenta.
   b) El recién nacido debe depender de la glucólisis hasta que se suministra glucosa exógena y agota sus depósitos de glucógeno hepático en 2-3 h.
   c) La hipoglucemia neonatal se define como una concentración de glucosa inferior a 100 mg/dl.
   d) La hipoglucemia es el problema metabólico más frecuente en los recién nacidos.

3. **Cuál de estas afirmaciones sobre el metabolismo de hidratos de carbono durante la enfermedad es FALSA:**

   a) La producción y la disponibilidad de glucosa juega un papel secundario en la respuesta metabólica pediátrica al estrés.
   b) Se debe evitar la hiperglucemia excesiva (> 180 mg/dl).
   c) La conversión del exceso de glucosa a grasas se correlaciona con una mayor producción de CO2 y frecuencias respiratorias más altas.
   d) El recién nacido en estado crítico tiene una mayor demanda de glucosa y depósitos de glucosa reducidos.

4. **Una persona paciente de dos años acude a nuestra consulta por presentar un abultamiento en línea media de cuello, redondeado, de 5 mm de diámetro y adherido a planos profundos:**

   a) El diagnóstico más probable es el de un remanente de arco branquial.
   b) La principal indicación de cirugía es evitar la frecuente infección y posterior fistulización.
   c) La técnica quirúrgica debe incluir la extirpación de todo el hueso hioides.



d) Todas las anteriores son falsas.

5. Respecto a las anomalías del segundo arco branquial…

a) Aparecen entre el borde inferoanterior del músculo esternocleidomastoideo y la fosa tonsilar de la faringe.
b) En niños pequeños se muestran como una fístula que drena a través de un pequeño orificio en el borde anterior del tercio inferior del músculo ECM.
c) La extirpación completa a menudo necesita de una doble incisión cervical (step-ladder).
d) Todas son verdaderas.

6. En relación a las anomalías branquiales congénitas es cierto que:

a) No son visibles al nacimiento.
b) Las anomalías branquiales del 1º arco son las más frecuentes.
c) Las anomalías branquiales del 2º arco representan las anomalías más frecuentes.
d) Las anomalías branquiales del 3º y 4º arco son igual de frecuentes que las anteriores.

7. En relación a los quistes del conducto tirogloso es cierto que:

a) Está presente y se detecta al nacimiento.
b) Siempre producen disfagia y fiebre.
c) Aparece generalmente en región submentoniana y no oscila ni se mueve con los movimientos deglutorios.
d) Aunque clásicamente se describen en línea media del cuello, hasta un 40 % pueden situarse a los lados de la línea media.

8. En la patología de la glándula tiroidea en la infancia es cierto que:

a) El nódulo tiroideo en la infancia tiene entre 40-50 % de posibilidad de ser maligno.
b) Las complicaciones tras tiroidectomía total, aunque varían según series, se ha estimado que oscilan entre 1-3 %.
c) El tipo de cáncer más frecuente es el derivado del epitelio folicular.
d) El carcinoma folicular en la infancia es casi tan frecuente como el papilar.

9. Niño de 4 años con tumoración dura, NO dolorosa, de 1 x 1 cm NO adherida a piel pero sí a planos profundos, ligeramente desplazada de la línea media y que se moviliza arriba-abajo con la deglución. ¿Cuál de las siguientes afirmaciones le parece correcta?

a) Se trata de un quiste dermoide.
b) Hay que hacer al paciente una ecografía ya que puede ser un quiste tirogloso o un tiroides ectópico.
c) Se trata de un quiste tirogloso.

d) Con un estudio ecográfico es suficiente para descartar un tiroides ectópico en todos los casos.

10. Fistulas y quistes cervicales, señale la afirmación correcta:

a) Las fístulas del tercer y cuarto arco branquial son las más frecuentes.
b) En el tratamiento quirúrgico del quiste del conducto tirogloso siempre se debe respetar la integridad del cuerpo del hiodes.
c) Las anomalías de la segunda hendidura branquial se sitúan entre el borde anterior del músculo esternocleidomastoideo y la fosa amigdalina.
d) Las fistulas del primer arco se presentan en la línea media del cuello.

11. De los siguientes tumores tiroideos. ¿Cuál es el más frecuente en la edad pediátrica? Señale la respuesta correcta:

a) Papilar.
b) Metastásico.
c) Medular.
d) Escamoso.

12. Varón de 14 años con Síndrome de Klinefelter que presenta una masa en mediastino anterior con calcificaciones en su interior. Señale el diagnóstico más probable:

a) Teratoma.
b) Ganglioneuroma.
c) Linfoma de Hodgkin.
d) Adenoma tiroideo.

13. En relación a los quistes del conducto tirogloso NO ES CIERTO que:

a) Constituye uno de los quistes de origen embrionario más frecuentes en el cuello.
b) Los remanentes del conducto tirogloso se encuentran hasta en el 20% de la población.
c) Pueden localizarse en cualquier sitio entre la base de la lengua y el área esternal.
d) La embriogénesis del conducto tirogloso está íntimamente ligada a la del tiroides, hueso hioides y lengua.

14. En relación a las anomalías embrionarias branquiales, señale la respuesta CORRECTA:

a) Representan hasta el 30% de las masas congénitas del cuello.
b) Tapizadas por epitelio respiratorio o escamoso.
c) Los senos externos son más frecuentes que las fístulas completas.
d) a) y b) son ciertas.

15. En relación a las anomalías embrionarias branquiales del 1º arco, señale la respuesta CORRECTA:

a) Son responsables del 8% de todas las anomalías branquiales.
b) Si presentan apertura exterior lo hacen en la zona inferior a la rama mandibular ipsilateral, en posición suprahioidea.
c) Aproximadamente dos tercios de ellas comunican con el conducto auditivo externo.
d) Su trayecto transcurre independiente de la glándula parótida.

16. En relación a los quistes del conducto tirogloso es CIERTO que:

a) Aparece habitualmente en región submentoniana.
b) No oscila ni se moviliza con los movimientos deglutorios.
c) Debido a su conexión con el foramen cecum puede infectarse con flora oral.
d) Su tratamiento habitual es mantener una conducta expectante.

17. Señale la respuesta CORRECTA respecto a las duplicaciones esofágicas:

a) La mayoría de las duplicaciones se localizan en la porción cervical del esófago.
b) Las duplicaciones esofágicas pueden tener epitelio respiratorio asociado a la lesión.
c) La hematemesis es frecuente.
d) La mayoría de las duplicaciones se comunican con la luz esofágica.

18. Paciente de 40 días de vida qué llega a la consulta con una tumoración vascular en la punta nasal, qué apareció a los 11 días de vida y con crecimiento progresivo. Ecografía qué informa tumor vascular con flujos arteriales y venosos. ¿Cuál sería tu actitud?

a) Arteriografía para valorar embolización de fístulas arteriovenosas.
b) Resonancia magnética para valorar alteración de la circulación intracraneal.
c) Iniciar lo más precozmente posible tratamiento con propranolol.
d) Resección quirúrgica radical.

19. Respecto al fenómeno de Kasabach-Merrit, ¿Cuál es FALSA?

a) Se trata de una coagulopatía de consumo asociada a microangiopatía.
b) Su tratamiento básicamente es médico.
c) Hay que transfundir plaquetas cuando el recuento es menor de 10.000 plaquetas por microlitro.
d) Se asocia al hemangioendotelioma kaposiforme.

20. Respecto a los linfangiomas, ¿Cuál es FALSA?:

a) Actualmente se denominan malformaciones linfáticas.
b) Su tratamiento puede ser la escleroterapia, laserterapia o la cirugía.
c) En el síndrome de Gorham-Stout se acompaña de reabsorción ósea.
d) Son tumores con tendencia a la proliferación.

21. ¿En cuál de las siguientes patologías NO sería útil un procedimiento EXIT?



a) Epignatus.
b) Malformación linfática cervical gigante.
c) Atresia traqueal.
d) Atresia ano-rectal.

22. ¿Cuál es el tumor hepático mas comun en los recién nacidos?

a) Hemangioendotelioma kaposiforme.
b) Hepatoblastoma.
c) Hemangioma hepático.
d) Hamartoma mesenquimal.

23. Los tumores y anomalías vasculares en los niños se caracterizan por lo siguiente:

a) Los hemangiomas infantiles no son los tumores más frecuentes en la infancia.
b) La mayoría de los hemangiomas infantiles no precisan un tratamiento específico, tan sólo seguimiento, observación y tranquilizar a los padres.
c) Las malformaciones vasculares regresan espontáneamente con el tiempo.
d) Todas las malformaciones y anomalías vasculares son visibles al nacimiento.

24. Dentro de los hemangiomas sindrómicos se conoce el síndrome PHACES, que NO incluye una de las siguientes características:

a) Defectos audiológicos.
b) Malformaciones de fosa posterior.
c) Hemangiomas en cara con anomalías.
d) Defectos esternales.

25. El granuloma piógeno en la infancia se caracteriza por lo siguiente:

a) Es una lesión vascular congénita benigna de la piel y membranas mucosas.
b) Están presentes al nacimiento.
c) La mayoría de estas lesiones papulosas aparecen en cabeza y cuello.
d) La mayoría de las lesiones se asocian con traumas o bien con lesiones dermatológicas.

26. ¿Cuál es el tumor hepático más común en los recién nacidos?

a) Hemangioendotelioma kaposiforme.
b) Hepatoblastoma.
c) Hemangioma hepático.
d) Hamartoma mesenquimal.

27. ¿Cuál es la causa más frecuente de derrame pleural bilateral en un recién nacido?

a) Quilotorax.

b) Cardiopatia.
c) Linfangiomatosis.
d) Neuroblastoma.

28. De las siguientes anomalías vasculares según la clasificación de la ISSVA. ¿Cuál se considera un tumor vascular localmente agresivo? Señale la respuesta correcta:

a) Hemangioma infantil.
b) Hemangioma de células fusiformes.
c) Granuloma piogénico.
d) Hemangiendotelioma Kaposiforme.

29. De las siguientes afirmaciones sobre las anomalías vasculares y sus síndromes, señale la respuesta FALSA:

a) El Sd. De Klippel-Trénaunay es una malformación vascular combinada de flujo lento, constituida por capilares, venas y linfáticos anómalos.
b) El Sd. de Maffuci consiste en malformaciones venosas, exostosis ósea y encondromas.
c) Las malformaciones venosas (MV) son lesiones de flujo rápido formadas por conductos venosos que aparecen por lo general en huesos y vísceras abdominales.
d) El Sd. de Parkes Weber es una malformación vascular de flujo rápido combinada, cuya localización más frecuente son las extremidades inferiores.

30. De las siguientes afirmaciones con respecto al Hemangioma Hepático Infantil (HHI), señale la respuesta FALSA:

a) El HHI es el tumor hepático sólido benigno más frecuente en la infancia.
b) Las niñas tienen tres veces más probabilidades de padecer un HHI.
c) Los HHI siempre están presentes al nacer e involucionan semanas después.
d) El síndrome de Kasabach-Merritt aparece con poca frecuencia y se asocia con un HHI de crecimiento rápido.

31. De las siguientes anomalías asociadas, ¿Cuál NO se presenta en el síndrome PHACES?

a) Hemangioma segmentario facial.
b) Agenesia de venas yugulares internas.
c) Defectos de fosa posterior.
d) Defectos del rafe supraumbilical/hendidura esternal.

32. En los cuadros de recidiva de invaginacion ¿Qué afirmación es FALSA?

a) Los éxitos de reducción por enema, en el segundo episodio, se reducen drásticamente.
b) La recidiva se producirá dentro de las primeras 24 horas en un tercio de los casos.
c) El índice de recidivas disminuye en pacientes que tuvieron cirugía con resección o reducción.
d) Pueden recidivar más del 5 % de los casos.



33. De los principios rectores de la cirugía fetal, indique ¿Cuál es la respuesta correcta?

a) Se debe conocer la evolución natural, con beneficio razonable y justificable de la intervención fetal.
b) Las anomalías congénitas adecuadas para la intervención fetal son las malformaciones estructurales que impiden el desarrollo o la fisiología normal del órgano, pero permiten el desarrollo fetal normal si son corregidas.
c) Embarazos únicos sin anomalías estructurales o genéticas adicionales.
d) Todas las respuestas anteriores son correctas.

34. El principal determinante para un desenlace satisfactorio tras una portoenterostomía en una persona paciente con Atresia Biliar (AB) : (Señale la respuesta correcta).

a) La edad en el momento de la operación inicial.
b) El logro exitoso del flujo biliar postoperatorio.
c) La presencia de estructuras ductales microscópicas en el hilio hepático.
d) Todas las anteriores son correctas.

35. ¿Cuál de los siguientes es un principio fundamental en la cirugía fetal?

a) Realizar incisiones amplias para mejorar la visualización del feto.
b) Priorizar siempre el bienestar fetal por encima del materno.
c) Minimizar la invasividad para reducir riesgos materno-fetales.
d) Evitar el uso de técnicas de imagen durante el procedimiento.

36. ¿Cuál es una indicación aceptada para realizar cirugía fetal en un feto con mielomeningocele?

a) Presencia de mielomeningocele cerrado sin herniación cerebral.
b) Diagnóstico de mielomeningocele abierto con signos de malformación de Arnold-Chiari II antes de la semana 26 de gestación.
c) Feto con mielomeningocele y anomalías cromosómicas mayores confirmadas.
d) Diagnóstico de mielomeningocele después de la semana 34 de gestación.

37. Respecto al abordaje en Cirugía fetal, ES CIERTO que:

a) La Ecografía es particularmente importante en la fetoscopia y en abodaje percutáneo.
b) En todos los procedimientos es crítico evitar la implantación de la placenta.
c) Un planteamiento preoperatorio es esencial para optimizar el acceso y la anestesia.
d) Todas las anteriores son ciertas.

38. En la Atresia intestinal NO es CIERTO que:

a) La ecografía prenatal en madres con polihidramnios es capaz de identificar obstrucción intestinal asociada a atresia, vólvulo o peritonitis meconial.
b) Hallazgos como asas proximales distendidas con peristaltismo vigoroso en ecografia prenatal hace sospechar atresia intestinal.
c) La ecografía prenatal es más fiable para detectar atresia intestinal distal que la proximal.
d) La resonancia magnética fetal puede ser más segura que la ecografía prenatal en detectar atresia intestinal prenatal.

39. El enfisema lobar congénito se CARACTERIZA por.

a) Sobredistensión de un lóbulo pulmonar por déficit de surfactante.
b) El lóbulo más frecuentemente afectado es el lóbulo medio derecho.
c) El atrapamiento en período fetal de líquido amniótico en el lóbulo afectado es análogo al atrapamiento aéreo postnatal.
d) Todas son ciertas.

40. Respecto a las necesidades hidroelectrolíticas del RN a término, ¿Cuál de las siguientes es FALSA?

a) La administración de fluidos variará con la edad, como consecuencia de las variaciones en la composición de agua corporal total.
b) Se requiere suplementación con Na y K desde el nacimiento.
c) A partir de la 4ª semana de vida los requerimientos de fluidos normales son 100 ml/kg/día.
d) Deben ser suficientes como para permitir una eliminación urinaria de 0,5 ml/kg/h.

41. Un RN ingresado en la unidad neonatal es diagnosticado de enterocolitis necrotizante en estadio iib de Bell. ¿Cuál de los siguientes signos NO aparecerán?

a) Distensión abdominal y vómitos.
b) Trombocitocenia y acidosis metabólica.
c) Pneumoperitoneo.
d) Enrojecimiento de la pared abdominal y sensación de masa en FID.

42. Cuál de las siguientes respuestas es FALSA respecto a la causticacion esofágica?

a) La presencia de edema e hiperemia de la mucosa esofágica en esofagoscopia corresponde a una esofagitis grado II.
b) La presencia de pequeñas áreas de necrosis en esofagoscopia requerirá tratamiento con vistas a prevenir la formación de estenosis.
c) En pacientes con lesiones graves, puede introducirse una sonda nasogástrica con objeto de iniciar la alimentación precoz.
d) A pesar de su uso, no hay claras evidencias de la efectividad de corticoides sistémicos.



43. En caso de atresia intestinal, indique la principal indicación de realización de enterostomía.

a) Atresia tipo apple-peel (tipo IIIb).
b) Diferencia de tamaño entre los cabos.
c) Peritonitis meconial asociada.
d) Atresia yeyunal proximal.

44. En el recién nacido con distensión abdominal son hallazgos radiológicos típicos del ileo meconial NO complicado…

a) Neumoperitoneo.
b) Asas de delgado distendidas asociadas a patrón en vidrio esmerilado en FID.
c) Asas de intestino delgado distendidas en abdomen superior con niveles hidroaéreos.
d) Asas de intestino delgado distendidas con calcificaciones intraabdominales.

45. En la obstrucción neonatal por íleo meconial nos encontramos con las siguientes características EXCEPTO una:

a) Comienzo de las primeras manifestaciones clínicas en las primeras 24-48 h de vida con distensión abdominal y vómitos.
b) Antecedentes familiares de Fibrosis Quistica (FQ), en 10-30 % de pacientes.
c) Las malformaciones asociadas que le acompañan son frecuentes y muy diversas.
d) Los niveles de tripsina inmunoreactiva en sangre están elevados en aquellos con FQ.

46. Un retraso en el diagnóstico de una atresia intestinal, puede complicar la evolución del cuadro, y puede provocar algunas de las siguientes afirmaciones EXCEPTO:

a) Empeoramiento de hasta el 50 % en la viabilidad intestinal.
b) Transtorno electrolítico y sepsis.
c) Presencia de necrosis de pared intestinal y/o perforación en 10-20 %.
d) Empeoramiento de hasta el 70 % en la viabilidad intestinal.

47. El signo cardinal en la presentación de una obstrucción intestinal en un neonato es:

a) Ausencia de deposiciones.
b) Rechazo de la alimentación.
c) Vómitos biliosos de instauración súbita.
d) Eritema de la pared abdominal.

48. De las siguientes afirmaciones sobre la Enterocolitis Necrotizante (NEC), marque la respuesta correcta:

a) La presencia de gas portal en la radiografía de abdomen se relaciona con mal pronóstico, presente en el 60 % de las necrosis de toda la pared intestinal.
b) La presencia de sangre oculta en heces es el síntoma inicial de la NEC.
c) Los recién nacidos con NEC quirúrgica presentan tasas más altas de neurodesarrollo y suficiencia intestinal que sus homólogos tratados médicamente.

d) En la NEC la neumatosis comienza en la subserosa y progresa hacia la submucosa.

49. ¿Cuál de las siguientes es una complicación mecánica en la Oxigenación por Membrana Extracorpórea (ECMO)?

a) Embolia aérea.
b) Anomalías de la coagulación.
c) Insuficiencia renal.
d) Hipertensión.

50. De las siguientes afirmaciones sobre la Enterocolitis Necrotizante (NEC). Marque la respuesta FALSA:

a) Los principales factores de riesgo son; la prematuridad y el inicio de alimentación con fórmula artificial.
b) El tipo de alimentación neonatal (materna/artificial) no determina el patrón de colonización intestinal.
c) El primer evento desencadenante de la cascada inflamatoria en la NEC es el daño de la barrera epitelial intestinal.
d) Es la principal urgencia quirúrgica.

51. En el Ileo Meconial es FALSO que:

a) Es más frecuente en pacientes con fibrosis quística y mutación F 508 del.
b) Los pacientes con ileo meconial simple no presentan vómitos biliosos en el periodo neonaltal.
c) En el estudio ecográfico prenatal presentan un meconio hiperecoico.
d) En la evaluación prenatal la no visualización de la vesícula biliar es un signo de sospecha.

52. El hallazgo durante una laparotomía neonatal de un segmento yeyunal marcadamente dilatado conectado por un cordón fibroso con un asa intestinal distal de mucho menor diámetro implica el diagnóstico de:

a) Atresia yeyunal tipo I.
b) Atresia yeyunal IIIa.
c) Estenosis yeyunal.
d) Atresia yeyunal tipo II.

53. Respecto a la hendidura laringotraqueal:

a) Los grados I y II son sintomáticos y se intervienen por endoscopia.
b) Produce clínica de llanto grave, cianosis o atragantamiento.
c) El grado IV afecta a ambos bronquios.
d) El grado III es intervenido en circulación extracorpórea por toracotomía lateral.



54. Las anomalías congénitas más frecuentemente asociadas a atresia de esófago son:

a) Anomalías genitourinarias.
b) Anomalías músculo esqueléticas.
c) Anomalías del sistema nervioso central.
d) Anomalías cardiacas.

55. Respecto a la fístula traqueoesofágica aislada (fístula en h) señale la respuesta FALSA:

a) Suponen el 20% de las anomalías esofágicas congénitas.
b) El diagnóstico se facilita mediante esofagograma en decúbito prono.
c) La broncoscopia con esofagoscopia pueden ser necesarias en el diagnóstico.
d) En caso de tratamiento mediante cervicotomía debe identificarse y preservarse el nervio recurrente.

56. Dentro de las malformaciones vasculares sindrómicas el síndrome CLOVES, NO incluye una de las siguientes características:

a) Presencia de lipomas congénitos de gran tamaño.
b) Atresia de esófago.
c) Anomalías vasculares.
d) Anomalias esqueléticas y espinales.

57. Algunos casos de Atresia de esófago (AE) se diagnostican prenatalmente mediante ecografía y para ello NO es cierto que:

a) El hallazgo de polihidramnios debe suscitar la sospecha de la presencia de malformaciones.
b) El hallazgo ecográfico de una burbuja gástrica pequeña o ausente aumenta la posibilidad de AE.
c) En casos de AE con fístula traqueo-esofágica distal también es posible encontrar burbuja gástrica en la ecografía prenatal.
d) Estos signos ecográficos aseguran el diagnostico de AE.

58. De siguientes afirmaciones sobre la Atresia de Esófago (AE), señale la respuesta FALSA:

a) La Atresia de Esofago (AE) con fístula traqueosofágica distal es la más frecuente.
b) La anomalía que con más frecuencia se asocia a la AE es la malrotación.
c) El diagnóstico prenatal de la AE se basa en signos inespecíficos: polihidramnios, una burbuja gástrica pequeña y una porción cervical del esófago dilatada.
d) Con una sonda y una radiografía toraco-abdominal se puede por lo general diagnosticar una AE.

59. De las siguientes complicaciones tras cirugía en la Atresia de Esófago (AE) ¿De cuál NO hay evidencia?



a) Fuga anastomótica.
b) Fístula traqueosofágica recurrente.
c) Estenosis anastomótica.
d) Aneurisma de la vena ácigos.

60. De los siguientes diagnósticos en el recién nacido, señale aquel que NO es susceptible de tratamiento con ECMO (Oxigenación por Membrana Extracorporea):

a) Síndrome de aspiración meconial.
b) Atresia de esófago.
c) Hipertensión pulmonar persistente del recién nacido.
d) Hernia diafragmática congénita.

61. En relación al tratamiento quirúrgico de la Atresia de esófago (AE), señale la afirmación que considere INCORRECTA.

a) La reparación de la AE con fistula traqueo-esofágia distal mediante toracotomía se suele realizar mediante toracotomía postero-lateral derecha.
b) La reparación de la AE con fistula traqueo-esofágia distal mediante toracoscopia se suele realizar de forma extrapleural.
c) La reparación de la Fistula traqueo-esofágica proximal aislada o fistula tipo H se suele realizar mediante abordaje cervical.
d) En la reparación de la AE con fístula traqueo-esofágia proximal se recomienda una amplia movilización del cabo superior del esófago.

62. Entre los factores predictores de complicaciones tras la reparación de una AE(Atresia de Esófago) , NO FIGURA:

a) Intubación preoperatoria.
b) Atresia de esófago long-gap (cabos muy separados).
c) Retardo en la expulsión de meconio.
d) Peso del recién nacido inferior a 2.500 grs.

63. La hendidura laringotraqueoesofágica es una anomalía congénita que se caracteriza por:

a) No se asocia con otras malformaciones congénitas.
b) Sus síntomas clínicos varían dependiendo de la extensión de la hendidura.
c) Todos los tipos de hendidura laringotraqueoesofágica requieren tratamiento quirúrgico.
d) Todas las anteriores son ciertas.

64. Señale la afirmación INCORRECTA sobre la estenosis congénita de esófago (ECE):

a) Su incidencia parece ser más alta en Japón que en otras partes del mundo.
b) La membrana congénita o diafragma es el tipo más frecuente de ECE.



c) Se asocia con otras anomalías asociadas entre 15-30% (atresia de esófago, cardiacas, urinarias,….).
d) ECE es muy poco frecuente con 1 caso entre 25.000 y 50000 nacimientos.

65. Entre las principales indicaciones de la sustitución del esógago por estómago o intestino, NO FIGURA:

a) Atresia de esófago long-gap (cabos muy distantes).
b) Perforación esofágica tras dilatación forzada del esófago.
c) Estenosis caústica extensa y refractaria a tratamiento con dilataciones.
d) Fallo en reparación primaria de atresia de esófago.

66. De las siguientes afirmaciones de la anatomía quirúrgica del esófago y su fisiología, señale la respuesta FALSA:

a) Desde el punto de vista embriológico, el esófago y la tráquea se desarrollan a partir del intestino anterior.
b) La mucosa es la capa más fuerte de la pared del esófago.
c) El esófago presenta una serosa muy bien definida.
d) Dos esfínteres controlan el paso del contenido al tubo gastrointestinal (GI): un esfínter esofágico superior (EES) anatómico y un esfínter esofágico inferior (EEI) fisiológico.

67. En una esofagitis cáustica, señale la respuesta correcta:

a) El síntoma más común es la disfagia.
b) El estridor puede indicar afectación de la epiglotis.
c) Existe relación directa entre la severidad de los síntomas iniciales y la gravedad de las lesiones.
d) a) y b) son correctas.

68. Si durante la esofagoscopia de una persona paciente con sospecha de ingestión de cáustico, se observa una mucosa con friabilidad, hemorragia, ampollas, erosiones, eritema y exudado blanco, ¿Qué grado de afectación presenta según los hallazgos endoscópicos?

a) 1.
b) 2a.
c) 3b.
d) 5.

69. En relación a la Esofagoscopia en la infancia es CIERTO que:

a) La Esofagoscopia con endoscopio flexible se puede realizar bajo sedación o con anestesia general.
b) La Esofagoscopia con endoscopio rígido se realiza siempre con anestesia general y sin relajación muscular.



c) Las complicaciones por el paso del endoscopio rígido o flexible se producen habitualmente a nivel de unión entre esófago superior y medio.
d) Todas son ciertas.

70. La Acalasia esofágica se ha encontrado asociada a los siguientes cuadros clínicos EXCEPTO:

a) Trisomía 13 o síndrome de Patau.
b) Sindrome de hipoventilación alveolar congénita.
c) Insuficiencia adrenal.
d) Enfermedad de Chagas.

71. En relación a la ingestión de caústicos, accidente NO infrecuente, en la infancia, es CIERTO que:

a) Los álcalis fuertes son la principal causa de lesiones graves.
b) La forma física del caustico ingerido y su ph desempeñan un papel fundamental en la localización y el tipo de lesión esofágica.
c) La lesión causada en el antro gástrico, por la ingestión de ácidos fuertes, es más grave cuando el estómago está lleno.
d) a) y b) son ciertas.

72. ¿Qué porcentaje de impactaciones esofágicas alimentarias en pediatría se asocian a esofagitis eosinofílica?

a) Alrededor del 10-20%.
b) Alrededor del 20-30%.
c) Alrededor del 30-40%.
d) Alrededor del 40-50%.

73. Una persona paciente de 36 meses ingresa en urgencias con una alta sospecha de ingesta caústica de un detergente industrial de PH 13.

a) En ausencia de lesiones orofaríngeas no es preciso realizar otras exploraciones.
b) Se deberá informar al juzgado de guardia para descartar maltrato infantil.
c) Babeo e incapacidad para tragar son signos de posible lesión severa de hipofaringe y esófago superior.
d) Todas las anteriores son falsas.

74. En el diagnóstico de reflujo gastroesofágico podemos utilizar.

a) Impedanciometría esofágica.
b) Esofagograma.
c) Esofagoscopia y biopsia esofágica.
d) Todos los anteriores.



75. Entre los síntomas más frecuentes del reflujo gastro-esofágico en el niño NO se encuentra:

a) Regurgitaciones y vómitos.
b) Dispepsia y rumiación.
c) Sintomatología respiratoria.
d) Disfagia y dolor.

76. De los siguientes factores, señale aquellos que previenen el reflujo gástrico:

a) Esfínter esofágico inferior.
b) Longitud de la porción intraabdominal del esófago.
c) Ángulo de His.
d) Todas las respuestas anteriores son correctas.

77. En la Enfermedad por Reflujo Gastroesofágico (ERGE). Señale la afirmación FALSA:

a) La fundoplicatura laparoscópica es la técnica preferida para el tratamiento quirúrgico de la ERGE.
b) La regurgitación persistente es el síntoma más frecuente con una ERGE.
c) Los pacientes con una menor presión abdominal, tienen mayor riesgo de padecer una ERGE debido a la falta de presión del abdomen hacia el tórax.
d) Los síntomas obstructivos y el dolor son las dos manifestaciones más frecuentes cuando existe una estenosis esofágica.

78. Las úlceras péptidas secundarias (ulceras de stress) se considera que su causa está relacionada con uno o bien una combinación de 3 factores, señala de entre los siguientes el que NO estaría implicado:

a) Disminución del flujo sanguíneo a la mucosa gástrica.
b) Acción erosiva del reflujo biliar.
c) Destrucción de la barrera protectora mucosa.
d) Acidez intraluminal.

79. Las úlceras péptidas primarias tienen relación con gastritis primaria y ulceración que se produce en niños con:

a) Consumo crónico de antiinflamatorios no esteroideos (AINEs).
b) Infección por Helicobacter pylori.
c) Alergia a la proteínas de leche de vaca.
d) Todas son ciertas.

80. Entre los factores implicados en el aclaramiento del reflujo gastro-esofágico NO se menciona:

a) Peristaltismo esofágico.
b) Presión negativa intratorácica.



c) Saliva.
d) Gravedad.

81. Respecto al manejo con tratamiento médico del reflujo gastro-esofágico es CIERTO que:

a) Los inhibidores de la bomba de protones (IBP) no están considerados como primera opción farmacológica.
b) Los IBP reducen la incidencia de episodios de reflujo gastro-esofágico.
c) Actualmente existen procinéticos efectivos para el manejo del reflujo gastro-esofágico.
d) Los IBP son más efectivos en el tratamiento del reflujo gastro-esofágico que los antagonistas de los receptores H2.

82. Uno de los siguientes hallazgos NO aparece en la pentalogía de Cantrell:

a) Gastrosquisis.
b) Ectopia cordis.
c) Hendidura esternal.
d) Defecto diafragmático anterior.

83. En los pacientes con defecto de la pared abdominal, diagnosticados de gastrosquisis mediante ecografía prenatal:

a) Su pronóstico es peor si es diagnosticado antes de la 20º semana de gestación.
b) El parto debe ser inducido de forma prematura en la 36º semana para no empeorar la vitalidad intestinal.
c) Se debe realizar una cesárea para evitar mayor daño al intestino herniado.
d) El momento del parto debe decidirse en base a criterios obstétricos y no en base al defecto de la pared abdominal.

84. Nos avisan desde la sala de partos que acaba de nacer un niño que presenta un onfalocele integro. ¿Cuál de las siguientes afirmaciones es FALSA?

a) Se debe mantener la temperatura corporal y apoyo ventilatorio.
b) Intervención quirúrgica urgente por riesgo de torsión de vísceras abdominales.
c) Se debe colocar una sonda nasogástrica y otra rectal para evacuar/descomprimir.
d) Debido a la frecuencia de anomalías cardíacas se recomienda evaluación cardiológica previa a la cirugía.

85. En la Gastrosquisis las afirmaciones siguientes son todas ciertas EXCEPTO:

a) El parto prematuro es más frecuente en recién nacidos con gastrosquisis.
b) Cuando se realiza un cierre primario pueden presentarse alteraciones en la ventilación.
c) Las anomalías congénitas asociadas son infrecuentes en la gastrosquisis.



d) Las gastrosquisis afectan a 1 cada 60.000 recién nacidos aproximadamente.

86. Las hernias lumbares suelen manifestarse como una protuberancia visible limitada por las siguientes estructuras, EXCEPTO:

a) La 12 costilla.
b) El músculo transverso.
c) El músculo sacroespinoso.
d) El músculo oblicuo interno.

87. Los factores que los expertos consideran importantes para la gastrosquisis son todos los siguientes EXCEPTO:

a) Herniación gástrica.
b) Dilatación intestinal intraabdominal.
c) Crecimiento intrauterino restringido (CIR).
d) Herniación de la vejiga.

88. ¿Qué porcentaje de los recién nacidos con gastrosquisis tienen una atresia intestinal asociada?

a) Hasta el 10%.
b) Entre el 20-25%.
c) Aproximadamente el 30%.
d) Alrededor del 4%.

89. Una gastrosquisis cerrada es:

a) Aquella en la que el cierre del defecto se produce antes del parto.
b) Aquella en la que el intestino se reduce espontáneamente antes del parto.
c) Aquella en la que el diámetro del defecto es menor de 1.5 cm antes del parto.
d) Aquella en la que el tamaño del defecto disminuye antes del parto.

90. Todo lo siguiente forma parte del saco en el onfalocele EXCEPTO:

a) Amnios.
b) Gelatina de Wharton.
c) Membrana vitelina.
d) Peritoneo.

91. El onfalocele aislado se asocia con una tasa de supervivencia de:

a) Aproximadamente el 70%.
b) Cerca del 80%.
c) Más del 90%.



d) Casi el 100%.

92. El onfalocele se asocia característicamente a todo lo siguiente, EXCEPTO:

a) Trisomía 13.
b) Pentalogía de Cantrell.
c) Síndrome 5p-.
d) Monosomía X.

93. El contenido típico de una hernia epigástrica en niños es:

a) Epiplón.
b) Grasa preperitoneal.
c) Intestino.
d) Grasa intraabdominal.

94. Uno de los siguientes NO es un límite anatómico en la hernia de Spiegel:

a) Línea semilunar.
b) Línea semicircular.
c) Músculo recto abdominal.
d) Músculo transverso del abdomen.

95. Señale algunas características diferenciales de la gastrosquisis:

a) Se asocia a anomalías cromosómicas.
b) Se asocia a macrosomía e hipoglucemia.
c) Se caracteriza por un defecto de la pared abdominal casi siempre a la derecha del ombligo.
d) a) y c) son ciertas.

96. ¿Cuál de las siguientes malformaciones se consideran remanentes del conducto onfalomesentérico?

a) Hernia umbilical.
b) Divertículo de Meckel.
c) Quiste de uraco.
d) Duplicidad intestinal.

97. Respecto a la hernia umbilical, ¿Cuál de las siguientes afirmaciones es verdadera?

a) Es más frecuente en la raza caucásica y asiática.
b) Se incarcera con frecuencia, lo que suele suponer la curación espontánea.
c) La decisión de intervenir debe ser individualizada en base a consideraciones familiares y sociales.



d) Son más frecuentes en varones.

98. Respecto a la colecistectomía laparoscópica por colelitiasis, qué afirmación es FALSA:

a) Es obligatoria la realización de colangiografía intraoperatoria.
b) La colocación de los trocares depende de la edad del paciente y tamaño.
c) Se debe identificar el conducto y arteria cística.
d) Puede utilizarse una técnica de puerto único umbilical.

99. Los remanentes uracales pueden ser el origen, a largo plazo, de tumores, entre los que NO se han descrito uno de los siguientes:

a) Adenocarcinoma.
b) Rabdomiosarcoma.
c) Carcinoma de células escamosas.
d) Histiocitoma fibroso maligno.

100. En relación a las malformaciones congénitas de la pared abdominal, ¿Cuál de las siguientes afirmaciones es la correcta?

a) La gastrosquisis o laparosquisis, consiste en una gran herniación umbilical en la cual las vísceras están recubiertas por un saco herniario.
b) El onfalocele es una hendidura de la pared abdominal por donde se hernian las vísceras, pero nunca están recubiertas por un saco.
c) La atresia intestinal es la malformación que con más frecuencia se asocia a la gastrosquisis.
d) Todas las anteriores son correctas.

101. Con relación a la patología del uraco. Señale la respuesta correcta:

a) Un seno uracal comunica con la piél pero no con la vejiga.
b) El divertículo vesico-uracal con frecuencia es asintomático, pero si tiene una base estrecha puede ocuparse por cálculos.
c) En el tratamiento laparoscópico del uraco permeable, se extirpa el conducto uracal con su inserción vesical.
d) Todas las afirmaciones anteriores son correctas.

102. Recién nacido pretérmino de 48 horas de vida que presenta, a nivel del ombligo, irritación periumbilical con una ligera depresión mucosa por donde sale contenido de aspecto bilioso. ¿Cuál es la sospecha diagnóstica? Señale la respuesta correcta:

a) Uraco permeable.
b) Persistencia completa del conducto onfalomesentérico.
c) Granuloma umbilical.

d) Aneurisma de la vena umbilical.

103. NO se debe confundir una hernia epigástrica con diástasis de los rectos, que es la debilidad generalizada de la línea alba desde el ombligo hasta el xifoides, y que casi siempre se resuelve a los:

a) 10 años de edad.
b) 6 años de edad.
c) 3 años de edad.
d) 12 meses de edad.

104. Después del nacimiento, el cierre del anillo umbilical es el resultado de complejas interacciones con todo lo siguiente, EXCEPTO:

a) El plegamiento de la parte lateral del cuerpo en dirección medial.
b) La fusión de los músculos rectos del abdomen en la línea alba.
c) La obliteración y fibrosis de la vena umbilical durante la momificación del cordón.
d) La contracción del orificio umbilical asistida por fibras elásticas de las arterias umbilicales obliteradas.

105. Durante el desarrollo de la pared abdominal, el crecimiento intestinal y hepático rápido induce herniación del intestino medio al cordón umbilical. ¿En qué semana de la gestación el intestino medio regresa a la cavidad abdominal?

a) 8.
b) 10.
c) 12.
d) 14.

106. Las arterias umbilicales se obliteran después de nacer para convertirse en:

a) Ligamento umbilical medial o lateral.
b) Ligamento umbilical medio.
c) Ligamento umbilical paramedial.
d) Ligamento umbilical central.

107. NO es una complicación mayor del pseudoquiste de páncreas:

a) La hiperglucemia.
b) La infección.
c) La ruptura.
d) La hemorragia.

108. Para planificar la cirugía del hiperinsulinismo congénito infantil (antes nesidioblastosis) es imprescindible distinguir la forma difusa de la focal. Esto se consigue con mayor precisión con:



a) Nivel de preinsulina en sangre.
b) ECO de alta resolución.
c) PET-TAC.
d) RMN.

109. ¿Cuál de los siguientes tumores NO tiene su origen en el páncreas endocrino? Señale la respuesta correcta:

a) Gastrinoma.
b) Insulinoma.
c) Pancreatoblastoma.
d) Vipoma.

110. De las siguientes afirmaciones sobre los tumores pancreáticos, señale la respuesta FALSA:

a) El insulinoma únicamente precisa tratamiento médico, dado que su localización resulta muy dificultosa.
b) La prueba de referencia para el insulinoma es el ayuno de 72 horas.
c) El diagnóstico de gastrinoma se basa en hipergastrinemia e hipersecreción gástrica.
d) La pérdida alélica en 11p se ha visto asociada al pancreatoblastoma, con una patogénesis similar a la del Síndrome Beckwith-Wiedemann.

111. El esbozo pancreático dorsal da lugar a uno de los siguientes, EXCEPTO:

a) Cola del páncreas.
b) Cuerpo del páncreas.
c) Cabeza del páncreas.
d) Conducto accesorio de Santorini.

112. Para planificar la cirugía del hiperinsulinismo congénito infantil (antes nesidioblastosis) es imprescindible distinguir la forma difusa de la focal. Esto se consigue con mayor precisión con:

a) Nivel de preinsulina en sangre.
b) Ecografía abdominal de alta resolución.
c) PET-TAC con 18F-DOPA.
d) RMN.

113. Señale la afirmación CORRECTA respecto a los insulinomas:

a) Todos los pacientes con insulinoma deben ser sometidos a resección.
b) En los pacientes a los que no se les puede localizar el tumor, está indicada la resección distal a ciegas.
c) Los tumores < 2 cm suelen ser malignos.
d) Los que son duros y causan dilatación distal de los conductos pancreáticos suelen ser benignos.

114. El procedimiento de Puestow, empleado en pacientes con pancreatitis crónica, consiste en:

a) El conducto pancreático se incide transversalmente y se realiza una anastomosis latero-terminal al asa duodenal adyacente.
b) El conducto pancreático se remodela para realizar una anastomosis término-lateral al duodeno (D3/D4).
c) El conducto pancreático se abre longitudinalmente y se realiza una anastomosis latero-lateral a un asa de Roux de yeyuno.
d) El conducto pancreático se pone a plano en su tercio medio y distal y se realiza una anastomosis latero-terminal en yeyuno proximal.

115. Respecto a los quistes broncógenos:

a) Pueden aparecer en una variedad de localizaciones pulmonares (hiliar, intraparenquimatoso, paraesofágico) y extrapulmonares (cuello, lengua).
b) Están recubiertos por epitelio bronquial y a menudo rellenos de moco.
c) No tienen predilección por el hemitorax derecho o izquierdo.
d) Todas son verdaderas.

116. Un RN a término con trisomía 18, producto de un embarazo mal controlado comienza con vómitos biliosos desde el nacimiento. Una RX de abdomen muestra una imagen de doble burbuja y ausencia de aire distal.

a) El diagnóstico más probable es el de atresia ileal.
b) El diagnóstico más probable es el de atresia duodenal tipo I.
c) Se puede proceder al tratamiento quirúrgico sin realizar un estudio con contraste.
d) b) y c) son ciertas.

117. Según la hipótesis de Tandler la obstrucción duodenal congénita (atresia duodenal) resulta de:

a) Debido a un accidente vascular in útero.
b) Un fallo en la etapa de vacuolización del intestino primitivo.
c) Debido a la presencia de una malformación asociada concomitante (ej. Páncreas anular).
d) Ninguna de ellas.

118. Las duplicaciones rectales pueden provocar diversa sintomatología, pero lo más frecuente es:

a) Sangrado rectal.
b) Dolor perineal.
c) Estreñimiento.
d) Incontinencia fecal.

119. Respecto a los quistes de duplicación intestinal. ¿Cuál de las siguientes afirmaciones es la respuesta correcta?

a) Hay una elevada incidencia de anomalías espinales asociadas en las duplicaciones.
b) La localización más frecuente de los quistes de duplicación duodenal, son la segunda y tercera porción duodenal en su zona medial y posterior.
c) Las manifestaciones clínicas dependen del tamaño, localización y presencia de mucosa heterotópica.
d) Todas las afirmaciones anteriores son correctas.

120. Recién nacida con atresia de colon por una membrana intraluminal. ¿Qué tipo de atresia presenta? Señale la respuesta correcta:

a) Tipo IV.
b) Tipo III.
c) Tipo II.
d) Tipo I.

121. De las siguientes afirmaciones, ¿Cuál es la respuesta correcta?

a) El cierre de una ileostomía no precisa preparación intestinal.
b) La complicación del estoma de colon es más frecuente que el ileal o yeyunal.
c) Tras un cierre de colostomía no se aconseja alimentación precoz.
d) Cuanto más alta es una derivación intestinal, más tardío es el cierre.

122. Las malformaciones vasculares complejas incluyen alguno de estos síndromes:

a) Síndrome de Klippel-Trenaunay.
b) Síndrome de Parkes Weber.
c) a) y b) están incluídos.
d) Ninguno de los anteriores.

123. Al realizar una duodeno-duodenostomía en un lactante con atresia duodenal señale lo INCORRECTO:

a) Siempre hay que descartar una malformación en manga de viento si existe continuidad muscular de la pared duodenal.
b) Siempre debe realizarse una duodenoplastia reductora de la porción proximal dilatada del duodeno.
c) No es obligatorio dejar una sonda transanastomótica.
d) No es obligatorio realizarla por vía abierta.

124. Las duplicaciones rectales pueden provocar diversa sintomatología, pero lo más frecuente es:

a) Sangrado rectal.
b) Dolor perineal.
c) Estreñimiento.
d) Incontinencia fecal.

125. Una persona paciente de 10 años ha sido diagnosticado de síndrome de Peutz-Jeghers. Señale cuál de las siguientes afirmaciones es FALSA.

a) Pueden encontrarse pólipos en cualquier localización desde estómago a recto.
b) Hasta en un 22% pueden aparecer tumores de localización extraintestinal.
c) Se deberá realizar una resección intestinal lo más radical posible.
d) Suele responder a un patrón hereditario y menos frecuentemente a una mutación de novo.

126. En los cuadros de poliposis intestinal, cuál de estos cuadros NO cursa con pólipos adenomatosos:

a) Poliposis Adenomatosa Familiar (FAP).
b) Síndrome de Gardner.
c) Enfermedad de Cowden.
d) Síndrome de Turcot.

127. La Colitis Ulcerosa es una enfermedad inflamatoria crónica, que habitualmente se define por:

a) Los niños debutan menos frecuentemente que los adultos al diagnóstico con pancolitis.
b) El recto resulta afectado en el 20 % de casos.
c) La inflamación afecta a las capas superficiales de la pared intestinal incluyendo epitelio y lámina propia.
d) Cuando afecta a todo el colon (pancolitis) las zonas más afectadas son el colon descendente y el sigmoideo.

128. En la colitis ulcerosa pediátrica, ¿Cuál es el síntoma más frecuente?

a) Diarrea sanguinolenta.
b) Pérdida de peso.
c) Rectorragia.
d) Febrícula.

129. ¿Cuál de las siguientes afirmaciones NO es un criterio de riesgo de cáncer en presencia de pólipos intestinales en la edad pediátrica?

a) Más de 5 pólipos juveniles en el colon.
b) Cualquier número de pólipos asociados con historia de poliposis juvenil.
c) Presencia de 1 pólipo linfoide con mucosa ulcerada y evidencia de sangrado.
d) Pólipos juveniles a lo largo de todo el tracto gastrointestinal.

130. Con respecto a la Colitis Ulcerosa, ¿Cuál de las siguientes afirmaciones es correcta?

a) El recto es lo porción intestinal menos afectada.
b) El 90 % de los pacientes con colitis ulcerosa debuta antes de los 14 años.
c) La afectación intestinal en la colitis ulcerosa es transmural y discontinua.
d) Todas las afirmaciones anteriores son falsas.

131. Respecto a las enfermedades inflamatorias intestinales pediátricas y sus diferencias, señale la respuesta correcta:

a) La afectación ileocólica es la forma más frecuente en la enfermedad de Chron.
b) El desarrollo de fístulas ano-cutáneas es frecuente en el adolescente con colitis ulcerosa.
c) La opción quirúrgica solo es curativa en la colitis ulcerosa.
d) Las respuestas a) y c) son correctas.

132. Hasta el 20 % de los casos de propaso rectal diagnosticados entre los 6 meses y los 3 años de edad se asocian a:

a) Enfermedad de Lyme.
b) Enfermedad de Crohn.
c) Fibrosis quística.
d) Enfermedad de Gaucher.

133. Respecto a la colitis ulcerosa, una de las siguientes es FALSA:

a) Es una enfermedad inflamatoria ubicada en la mucosa.
b) Se limita al colon y conlleva un riesgo de malignidad.
c) El tratamiento quirúrgico es la exrirpación curativa.
d) El abordaje quirúrgico ha pasado de la proctocolectomía restauradora a la proctocolectomía con ileostomía.

134. Los hallazgos anatomopatológicos típicos de la enfermedad de Crohn son todos los siguientes EXCEPTO:

a) Inflamación transparietal.
b) Edema submucoso.
c) Fibrosis.
d) Colapso linfático.

135. Respecto a la poliposis adenomatosa familiar (PAF), NO es cierto:

a) Desarrollo progresivo de cientos de pólipos adenomatosos en el colon.
b) A los 15 años, el 30% de los portadores del gen de la PAF tendrá pólipos.
c) El riesgo a lo largo de la vida de desarrollar cáncer colorrectal es del 100%.
d) El riesgo a lo largo de la vida de desarrollar cáncer pancreático es del 2%.



136. ¿Cuál de las siguientes situaciones NO pueden considerarse complicaciones de la ECN?

a) Estenosis colónica.
b) Malabsorción intestinal y síndrome de intestino corto.
c) Colostasis hepática.
d) Colitis pseudomembranosa.

137. Entre los injertos que habitualmente se utilizan en el trasplante intestinal NO se encuentra:

a) Multivisceral (estómago, páncreas, duodeno e intestino delgado con o sin hígado).
b) Hígado e intestino delgado.
c) Intestino delgado distal con válvula ileocecal y colon ascendente.
d) Intestino delgado.

138. Uno de los marcadores analíticos que pueden utilizarse para valorar la posibilidad de que una persona paciente con intestino corto consiga la alimentación enteral completa es:

a) La secretina en líquido entérico.
b) La citrulina en plasma.
c) La gastrina en secreción gástrica.
d) El polipéptido pancreático en plasma.

139. En relación a las necesidades nutricionales de los pacientes quirúrgicos pediátricos, señale la respuesta correcta:

a) Los requerimientos diarios de proteínas en un neonato pretermino (g/kg) son 2 a 3 veces inferiores a los de un adolescente.
b) Las deficiencias de Zinc se presentan en pacientes quirúrgicos pediátricos con intestino corto, quemaduras, diálisis peritoneal y otras causas de diarrea.
c) Las kcal/kg que precisa un neonato pretermino son las mismas hasta que cumpla los 2 años de vida.
d) Todas las respuestas anteriores son correctas.

140. Entre los injertos que habitualmente se utilizan en el trasplante intestinal NO se encuentra:

a) Multivisceral (estómago, páncreas, duodeno e intestino delgado con o sin hígado).
b) Hígado e intestino delgado.
c) Intestino delgado distal con válvula ileocecal y colon ascendente.
d) Intestino delgado aislado.

141. En el síndrome de intestino corto todo lo siguiente es CORRECTO:

a) La secretina en liquido entérico.
b) La citrulina en plasma.



c) La gastrina en secreción gástrica.
d) El polipéptido pancreático en plasma.

142. Neonato con ventilacion mecanica, sonda nasogastrica y aspirado hematico en "posos de café" ¿Cuál es la causa mas probable?

a) Esofagitis.
b) Perforación gástrica.
c) Gastritis de estrés.
d) Coagulopatia.

143. ¿Cuál de las siguientes afirmaciones en relación al divertículo de Meckel es FALSA?

a) La hemorragia rectal indolora episódica en un niño pequeño es la típica presentación de un divertículo de Meckel sangrante.
b) La hemorragia se atribuye a la congestión venosa causada por la obstrucción del divertículo.
c) Un divertículo de Meckel constituye casi el 50 % de todas las hemorragias digestivas bajas en los niños.
d) Hay mucosa gástrica ectópica en el 75 % de los divertículos de Meckel que sangran.

144. El divertículo de Meckel es una causa de hemorragia digestiva baja. ¿Qué porcentaje representa de todas las hemorragias digestivas bajas en niños?

a) 50%.
b) 40%.
c) 30%.
d) 20%.

145. Durante el manejo inicial del niño politraumatizado. Señale la INCORRECTA.

a) En caso de sospecha de neumotórax a tensión, hay que realizar una radiografía de tórax.
b) Una sonda nasogástrica puede mejorar la ventilación.
c) Si no se logra un acceso venoso periférico, es más útil la vía intraósea que una yugular/femoral.
d) Tras la exposición de todo el cuerpo, es importante volver a cubrir para evitar la hipotermia.

146. ¿Cuál de los siguientes NO es un objetivo de la cirugía de control de daños del paciente politraumatizado?

a) Exposición y control de las hemorragias, ya sean de grandes vasos o vísceras sólidas.
b) Control de la contaminación abdominal.
c) Reparación anatómica de las estructuras traumatizadas.
d) Cierre abdominal temporal.



147. Respecto al traumatismo hepático o esplénico.

a) El manejo no quirúrgico en paciente inestable está demostrado.
b) La presencia de extravasación de contraste en la tomografía obliga a la revisión quirúrgica.
c) Según las recomendaciones de la APSA hay que realizar ecografía previa al alta.
d) Si se produce inestabilidad hemodinámica pese a un régimen transfusional óptimo, hay que valorar una laparotomía abreviada.

148. Respecto a los quistes esplénicos, señale la respuesta correcta:

a) Frecuentemente suceden tras un traumatismo esplénico con hematoma encapsulado.
b) Puede realizarse esplenectomía parcial que incluya el quiste y margen esplénico.
c) Está contraindicada la aspiración percutánea y esclerosis por el riesgo de malignización.
d) Se distinguen de los pseudoquistes esplénicos por el tamaño.

149. En los cuadros de politraumatismo en la infancia, la coagulopatía o disfunción de la coagulación se encuentra en relación con:

a) Hipotermia severa.
b) Daño cerebral severo.
c) Transfusion masiva.
d) Contribuyen todos ellos.

150. Entre las siguientes causas de pancreatitis en la infancia cuál es de las MENOS frecuentes:

a) Traumatismos.
b) Anomalías y malformaciones de la unión pancreático-biliar.
c) Desórdenes metabólicos.
d) Medicamentos.

151. Una persona paciente que, después de un traumatismo torácico con derrame pleural, precisa nutrición enteral con lípidos con ácidos grasos de cadena media probablemente presenta un:

a) Hemotórax.
b) Neumotórax.
c) Quilotórax.
d) Laceración esofágica.

152. En una persona paciente con un traumatismo abdominal cerrado la causa más frecuente de fracaso del tratamiento conservador es:

a) Hemorragia persistente.

b) Lesión pancreática.
c) Perforación vesical.
d) Ruptura diafragmática.

153. En una persona paciente hemodinámicamente estable, con una laceración hepática tras un traumatismo abdominal cerrado, que presenta un sangrado activo en la tomografía axial computarizada está indicado en un primer momento:

a) Laparotomía exploradora.
b) Angioembolización.
c) Laparoscopia exploradora.
d) Tratamiento conservador.

154. Señale la afirmación FALSA con respecto a los quistes mesentéricos.

a) Los quistes traumáticos e infecciosos no tienen epitelio.
b) El tratamiento idóneo del quiste mesentérico es la enucleación entre las dos capas del meso.
c) La complicación más frecuente es la hemorragia e infección del interior del quiste.
d) Se pueden presentar en cualquier lugar del mesenterio a lo largo del tracto gastrointestinal de duodeno a recto.

155. ¿Cuál de los siguientes factores favorece el fracaso del tratamiento NO quirúrgico en los traumatismos con lesiones hepáticas en el niño? Señale la respuesta correcta:

a) Taquicardia en urgencias.
b) Transfusión temprana.
c) Lesiones hepáticas y esplénicas combinadas.
d) Todas las anteriores son correctas.

156. En relación a los traumatismos abdominales. Señale la respuesta correcta:

a) En los traumatismos renales está indicado el tratamiento quirúrgico a partir del grado I B.
b) La necesidad de transfundir 10 ml/kg de hemoderivados durante las primeras 24 horas, es un factor predictivo de mortalidad temprana y tardía en los traumatismos hepáticos en la infancia.
c) El grado de lesión pancreática y el tiempo transcurrido desde la lesión al diagnóstico, van a determinar el tratamiento optimo en un traumatismo pancreático.
d) La mayor parte de las lesiones traumáticas del estómago en la edad pediátrica esta causadas por un traumatismo abdominal penetrante.

157. Señale la respuesta INCORRECTA:

a) El recambio de lípidos suele aumentar en caso de enfermedad crítica, cirugía mayor y traumatismo en el paciente pediátrico.

b) La administración de lípidos se limita al 5% de la ingesta calórica total en niños enfermos.
c) Las soluciones lipídicas administradas por vía parenteral ayudan a limitar la necesidad de ingesta excesiva de glucosa al aportar una cantidad más alta de energía por gramo.
d) Además de su papel nutricional, los ácidos grasos influyen en procesos inflamatorios e inmunitarios.

158. En la respuesta metabólica del paciente pediátrico ante procesos críticos (sepsis,quemaduras,cirugías,traumatismo), NO es CIERTO que:

a) Existe un predominio del catabolismo proteico.
b) Hay una disminución de la lipolisis.
c) Los aminoácidos son transportados desde su almacenamiento en músculo hasta el hígado para sufrir proceso de gluconeogenesis.
d) Se produce un incremento de la glucolisis.

159. Uno de los factores que se ha relacionado con un mayor riesgo de lesión esofágica grave tras la ingesta de una pila de botón es:

a) Que sea una pila nueva.
b) Que su diámetro sea mayor de 20 mm.
c) Que esté oxidada.
d) Que sea de ion litio.

160. Tras una aspiración de cuerpo extraño. ¿Cuál es la localización más frecuente donde queda retenido en la vía aérea? Señale la respuesta correcta:

a) Laringe.
b) Tráquea.
c) Bronquio principal derecho.
d) Bronquio principal izquierdo.

161. Niño de 8 años que acude al Servicio de Urgencias tras haber ingerido una pila de litio hace 72 horas, el paciente se encuentra asintomático. En la radiografía de toráx se aprecia que dicha pila está alojada en el tercio superior del esófago. ¿Cuál es la actitud correcta?

a) Alta domiciliaria y dieta rica en fibra.
b) Toracoscopia y extracción quirúrgica por riesgo elevado de mediastinitis.
c) Alta domiciliaria, controles radiológicos cada 24 horas y esofagoscopia en las próximas 72 horas si no progresa la pila.
d) Extracción endoscópica urgente e ingreso posterior en observación.

162. Es más probable que el atrapamiento de un cuerpo extraño esofágico ocurra en uno de los siguientes estrechamientos fisiológicos, EXCEPTO:

a) La cricofaringe del esfínter esofágico superior.

b) La escotadura aórtica.
c) El bronquio principal derecho.
d) El esfínter esofágico inferior.

163. NO es un factor de riesgo de complicaciones graves en la impactación esofágica de una pila de botón:

a) Impactación a nivel del cayado aórtico.
b) Pila de composición alcalina.
c) Edad < 5 años.
d) Tamaño de la pila ≥ 20 mm.

164. En cuanto a la vía aérea pediátrica, una de las siguientes es CORRECTA:

a) La posición posterior de la laringe del niño puede aumentar la dificultad para la intubación oral.
b) La región glótica es la zona más estrecha de las vías respiratorias infantiles.
c) El diámetro del bronquio derecho es mayor que el del izquierdo pero el flujo de aire es menor.
d) El bronquio derecho forma un ángulo de divergencia menos pronunciado con la tráquea.

165. Cómo se denomina la intervención para el tratamiento del reflujo gastroesofágico en la qué realizamos una corbata dorsal semicircular (de 180º)?

a) Funduplicatura de Nissen.
b) Hemifunduplicatura de Toupet.
c) Intervención de Kasai.
d) Ninguna de ellas.

166. Respecto al diagnóstico de atresia biliar, señale cuál de las siguientes respuestas es correcta:

a) Debe sospecharse ante toda ictericia neonatal con Bilirrubina no conjugada elevada.
b) La ecografía debe realizarse con el estómago lleno, para ver mejor la vesícula.
c) Está contraindicada la biopsia hepática.
d) Es altamente probable en ausencia de isótopo en el intestino tras gammagrafía hepática.

167. Cuál de estos factores se consideran pronósticos en la portoenterostomía de Kasai por atresia biliar?

a) La aparición de colangitis de repetición en el postoperatorio.
b) La experiencia del Centro y el cirujano.
c) El tamaño de los ductulos presentes en la porta hepatis.
d) Todos ellos.

168. Una de las siguientes afirmaciones respecto a los quistes de colédoco es FALSA:

a) La clasificación de Alonso-Lej fue posteriormente completada por Todani.
b) Los de Tipo III de Todani se denominan también Coledococeles.
c) Los de tipo I de Todani se denominan también enfermedad de Caroli.
d) La excisión del quiste suele ir seguida de una reconstrucción en Y de Roux.

169. El vólvulo gástrico primario se clasifica según el plano del giro, que entre otros puede ser:

a) Esófago-axial.
b) Coronario-axial.
c) Colédoco-axial.
d) Órgano-axial.

170. En la enteroportoanastomosis de Kasai hay que evitar:

a) Referenciar las ramas portales, arteriales y biliares durante la disección.
b) Resecar una amplia superficie del "cono biliar" fibroso.
c) Coagular con electrobisturí los pequeños vasos sangrantes de la placa biliar.
d) Hacer la anastomosis enterobiliar con suturas reabsorbibles.

171. El uso de corticoides en el postoperatorio de la enteroportoanastomosis de Kasai es controvertido, pero podrían tener los siguientes efectos beneficiosos SALVO:

a) Como antinflamatorio de la zona intervenida.
b) Como procinético intestinal.
c) Como colerético.
d) Como reductor de la fibrosis de la anastomosis.

172. Si tras resecar un quiste de colédoco reconstruimos la vía biliar mediante una hepático-duodenostomía NO debería ser un problema postoperatorio:

a) La colangitis.
b) La gastritis por reflujo biliar al estómago.
c) La malabsorción de grasas.
d) La dehiscencia de sutura.

173. La Atresia Biliar (AB) se clasifica según los resultados anatómicos y colangiográficos. Señale cuál de las formas siguientes de AB es la más frecuente. Señale la respuesta correcta:

a) El tipo III es una atresia de todas las vías biliares extrahepáticas hasta el hilio hepático.
b) El tipo I es una atresia del colédoco.
c) El tipo IIa es atresia del conducto hepático común.



d) El tipo IIb consiste en una atresia del colédoco y el conducto hepático común.

174. Un quiste de colédoco (QC) consiste en una dilatación congénita de las vías biliares. Un coledococele o dilatación de la porción terminal del colédoco dentro de la pared duodenal, según la clasificación de Todani. ¿Qué tipo de quiste de colédoco es? Señale la opción correcta:

a) Tipo I.
b) Tipo II.
c) Tipo III.
d) Tipo IV.

175. De las siguientes afirmaciones sobre el quiste de colédoco (QC). Señale la afirmación correcta:

a) Los hombres se ven afectados más a menudo que las mujeres.
b) Complicaciones como la perforación y la hemobilia son poco frecuentes. Sin embargo, la pancreatitis es frecuente.
c) La hepatoyeyunostomía, y la hepatoduodenostomía son las técnicas quirúrgicas empleadas en el tratamiento del QC.
d) Las afirmaciones b) y c) son correctas.

176. Una de las características de los quistes de colédoco es:

a) El diámetro de los ductos biliares no varía con la edad.
b) La clasificación de Todani es la más ampliamente aceptada.
c) Su etiología es únicamente congénita.
d) Se sospecha una base genética por su predisposición en varones.

177. Según la clasificación de Todani, es correcta:

a) Tipo III – Coledococele.
b) Tipo V – Múltiples quistes de los ductos extrahepáticos.
c) Tipo II – Dilatación fusiforme del conducto biliar común.
d) Tipo I – Quiste intrahepático.

178. En el tratamiento quirúrgico de los quistes de colédoco, es cierto que:

a) La cistoduodenostomía es la técnica de elección.
b) El drenaje externo está indicado como abordaje inicial.
c) En la mayoría de los pacientes, se realiza excisión del quiste y anastomosis blio-pancreática.
d) La mayoría de los cirujanos optan por una hepaticoduodenostomía o una hepaticoyeyunostomía.

179. Nutrición parenteral y otras necesidades nutricionales del paciente pediátrico quirúrgico. Señale la respuesta correcta:

a) La vitamina E puede prevenir la neuropatía que se observa en los bebes con atresia biliar y la debilidad muscular en fibrosis quística.
b) La sepsis es la complicación más frecuente y grave de la nutrición parenteral administrada por una vía central.
c) Las complicaciones hepatobiliares asociadas a la nutrición parenteral incluyen colestasis, esteatosis y colelitiasis.
d) Todas las respuestas anteriores son correctas.

180. La incidencia de colelitiasis está aumentando como consecuencia de la epidemia de obesidad infantil. Hay otras causas de colelitiasis MENOS frecuentes que un cirujano pediátrico también debe tratar. Señale la respuesta correcta:

a) Trastornos hemolíticos.
b) Fibrosis quística.
c) Resección ileal.
d) Todas las opciones anteriores son correctas.

181. Respecto al tratamiento quirúrgico de la atresia biliar, es cierto que:

a) No se deberían administrar antibióticos parenterales de amplio espectro antes de la operación.
b) La técnica de portoenterostomía ampliada se encuentra en desuso para el tratamiento abierto de la atresia biliar.
c) Se realiza una colangiografía intraoperatoria para confirmar la anatomía hepatobiliar y el tipo de atresia biliar.
d) La anastomosis de portoenterostomía se realiza laterolateral en todos los casos.

182. Respecto a las pruebas de imagen en los quistes de colédoco, es FALSO que:

a) La ecografía es el método inicial de elección.
b) La colangiopancreatografía retrógrada endoscópica permite una definición excelente del quiste y la anatomía.
c) La colagiopancreatografía por RM es similar al TC con contraste para la evaluación de los quistes de colédoco.
d) La colangiografía intraoperatoria está indicada cuando no ha podido definirse la anatomía con otras pruebas de imagen.

183. Señale cuál de las siguientes indicaciones NO es correcta para el tratamiento de sindrome de intestino corto mediante STEP (enteroplastias seriadas transversas):

a) Síndrome de intestino corto refractario e imposibilidad de avance en alimentación enteral.
b) Insuficiencia hepática e hipertensión portal asociada a fallo intestinal.
c) Atresia intestinal con longitud intestinal limitada.

d) Síndrome de intestino corto con sobrecrecimiento bacteriano.

184. Señale una causa de hipertension portal vascular:

a) Atresia biliar.
b) Síndrome de Budd-Chiari.
c) Colangitis esclerosante.
d) Déficit de α1-antitripsina.

185. ¿Cuál ha sido la causa de la disminucion del tiempo de espera en lista para trasplante hepático en niños?

a) La prioridad de los pacientes pediátricos sobre los adultos.
b) La disminución de los rechazos y segundos trasplantes.
c) El desarrollo de los trasplantes de donante vivo y tipo Split, sumándose a los ortotópicos.
d) El aumento del número de donantes cadáver.

186. En caso de hipertensión portal, señale cuál es la principal indicación del shunt de Rex (by-pass venoso portomesentérico).

a) Paciente con fallo hepático por déficit de α1-antitripsina.
b) Paciente con varices esofágicas intervenido al nacimiento por atresia vías biliares.
c) Paciente con síndrome de Budd-Chiari.
d) Paciente con trombosis venosa portal extrahepática (cavernomatosis portal).

187. En los pacientes con hemorragia digestiva por varices debidas a hipertensión portal, que han sido sometidos a shunt portosistémico, es FALSO que:

a) El hígado tolera un shunt portositémico mejor en pacientes con hipertensión portal extrahepática que en aquellos con cirrosis.
b) La hemorragia digestiva por varices que no puede ser controlada mediante escleroterapia, debe tenerse en cuenta para realizarse shunt portosistémico.
c) Los shunt portosistémicos no selectivos se asocian con una mayor incidencia de encefalopatía que los que son selectivos.
d) Los shunts portosistémicos selectivos conservan la mayor parte del flujo sanguíneo portal o mesentérico hacia el hígado y no desvía la sangre de las várices gastroesofágicas de alta presión a la circulación venosa sistémica de baja presión.

188. Se denomina procedimiento de implante “piggy back” en la técnica del trasplante hepático:

a) A utilizar un parche de aorta del donante con el tronco celiaco.
b) A la cirugía de banco en el “Split” hepático.
c) A la preservación del asa en “Y de Roux” de un procedimiento de Kasai previo.
d) A mantener la cava retrohepática del receptor.

189. De las siguientes afirmaciones sobre el tratamiento de una persona paciente con Atresia Biliar (AB). Señale la respuesta FALSA:

a) Las indicaciones de trasplante hepático tras una portoen-terostomía son: falta de drenaje biliar y signos de retraso del desarrollo o sus secuelas.
b) Una vez alcanzada la adolescencia el estado hepático está asegurado y estable, es improbable que pueda precisar un trasplante hepático.
c) Un alto índice de resistencia de la arteria hepática, medido con ecografía Doppler es una indicación de trasplante relativamente urgente.
d) La supervivencia a 5 años tras el trasplante hepático para una AB es actualmente del 80-90 %.

190. ¿Cuál de las siguientes enfermedades es una indicación de trasplante hepático, pero NO por enfermedad metabólica? Señale la respuesta correcta:

a) Deficiencia de α1-antitripsina.
b) Síndrome de Alagille.
c) Glucogenosis tipo IV.
d) Enfermedad de Wilson.

191. ¿Cuál de las siguientes causas de hipertensión portal es de naturaleza posthepática? Señale la respuesta correcta:

a) Hiperplasia nodular focal.
b) Trombosis de la vena porta.
c) Síndrome de Budd-Chiari.
d) Fibrosis hepática congénita.

192. Todas las siguientes son causas de hemorragia digestiva alta pediátrica EXCEPTO:

a) Esofagitis severa.
b) Lesión de Malllory-Weiss.
c) Lesión mucosa yeyunal.
d) Sangrado por varices.

193. Sobre la atresia biliar, es cierto que:

a) La mayoría de los pacientes presentan el tipo III.
b) Es la indicación más frecuente para el trasplante hepático en la infancia.
c) Tiene una supervivencia general a los 5 años de alrededor del 90%.
d) Todas las anteriores son correctas.

194. Son complicaciones postoperatorias del tratamiento quirúrgico de la atresia biliar todas, EXCEPTO:

a) Pancreatitis.
b) Colangitis.



c) Hipertensión portal.
d) Quistes intrahepáticos del lago biliar.

195. En relación a la etiología de la hipertensión portal, es cierto que:

a) Obstrucción venosa primaria prehepática – oclusión de la vena porta congénita.
b) Obstrucción venosa primaria intrahepática – oclusión de la vena hepática por sepsis neonatal.
c) Obstrucción venosa primaria posthepática – oclusión sinusoidal por enfermedad veno-oclusiva.
d) Obstrucción venosa primaria prehepática – Síndrome de Budd - Chiari.

196. En el tratamiento de las varices esofágicas por hipertensión portal, es cierto que:

a) La escleroterapia se realiza mediante endoscopia rígida.
b) Una de las complicaciones de la escleroterapia es la disfagia intermitente.
c) La fiebre es un hallazgo poco frecuente tras la escleroterapia y requiere de tratamiento intensivo urgente.
d) La ligadura de las varices presenta mayor tasa de complicaciones comparada con la escleroterapia.

197. ¿En cuál de las siguientes enfermedades está especialmente recomendada una ecografía previa a la realizacion de esplenectomía electiva, con vistas a asociar colecistectomía?

a) Quiste esplénico.
b) Esferocitosis hereditaria.
c) Púrpura trombocitopénica idiopática.
d) Enfermedad de células falciformes.

198. ¿Cuál de las siguientes entidades NO se considera una indicación de esplenectomía en la actualidad?

a) Esferocitosis hereditaria.
b) Enfermedad de Hodgkin.
c) Enfermedad de Gaucher.
d) Talasemia major.

199. Durante una esplenectomía laparoscópica la causa más frecuente de conversión a cirugía abierta es:

a) La imposibilidad de separar el hilio esplénico de la cola del páncreas.
b) La hemorragia.
c) La movilidad del órgano.
d) La poliesplenia.

200. En relación a los quistes esplénicos, indique cuál de las siguientes afirmaciones NO es correcta:

a) Los quistes del bazo no parasitarios son con mayor frecuencia primarios y contienen un revestimiento epitelial o epidermoide.
b) La sintomatología más frecuente es dolor, complicaciones infecciosas, ruptura y las derivadas de la compresión gástrica.
c) Todas las lesiones quísticas del bazo deben ser tratadas al diagnóstico por su sintomatología y riesgo elevado de complicaciones, incluidas las neoplásicas.
d) La ultrasonografía es el estudio de imagen más utilizado en el diagnóstico y seguimiento evolutivo.

201. ¿Cuál es la respuesta correcta en él tratamiento de los quistes esplénicos?

a) Dado el riesgo de malignización, la esplenectomía total es lo indicado.
b) En los quistes esplénicos de gran tamaño la marsupialización o la esplenectomía parcial con márgenes de bazo normal, asociada a la resección del quiste, se ha demostrado la técnica más eficaz para evitar recurrencias.
c) La esplenectomía parcial, se debe realizar únicamente si se conserva al menos el 50 % del tejido esplénico.
d) La punción y esclerosis es el tratamiento que se debe emplear en los quistes asintomáticos de menos de 5 cms.

202. De las siguientes afirmaciones sobre la fusión esplenogonadal, señale la respuesta FALSA:

a) Puede ser una banda continua o discontinua con tejido esplénico unido a la gónada.
b) Se ha observado un remanente esplénico en el escroto similar a un bazo accesorio.
c) Es el resultado de la fusión entre dos estructuras, la gónada derecha y el bazo.
d) Cuando hay un remanente esplénico en el escroto el diagnóstico diferencial es con un tumor testicular.

203. Con respecto a las anomalías anatómicas del bazo, señale la respuesta FALSA:

a) Los pacientes con poliesplenia tienen la función inmunitaria del bazo alterada.
b) El bazo errante se caracteriza por la ausencia de inserciones ligamen-tosas.
c) Los quistes esplénicos primarios contienen un revestimiento epitelial.
d) La poliesplenia y la atresia de vía biliar se asocian con cierta frecuencia.

204. Respecto a la clínica de la hipertensión portal, es correcto que:

a) Se presenta típicamente como un dolor abdominal agudo.
b) La esplenomegalia no es un hallazgo común en la exploración física.
c) La presencia de hematemesis y/o melena puede ocurrir a cualquier edad.
d) La ascitis siempre denota enfermedad crónica.



205. El trasplante hepático en los pacientes con hipertensión portal:

a) Está indicado en pacientes con varices esofágicas independientemente del estado de la enfermedad hepática.
b) El shunt portosistémico previo no compromete la supervivencia después del trasplante.
c) La morbilidad es mayor tras un shunt esplenorrenal distal.
d) La derivación portosistémica intrahepática transyugular se realiza entre la vena porta y la vena esplénica.

206. Son indicaciones de esplenectomía:

a) Esferocitosis hereditaria.
b) Púrpura trombocitopénica inmunitaria.
c) Drepanocitosis.
d) Todas las anteriores son correctas.

207. Respecto a la esplenectomía laparoscópica, es cierto que:

a) Es el abordaje preferido para la esplenectomía urgente.
b) Las ventajas de la laparoscopia incluyen un tiempo quirúrgico más breve.
c) La tasa de detección de bazos accesorios es similar a la de cielo abierto.
d) La mayoría de los cirujanos utilizan un abordaje en decúbito supino.

208. Una de estas enfermedades se asocia a la presencia de pólipos en el tracto gastrointestinal:

a) Síndrome de Gardner.
b) Síndrome de Currarino.
c) Síndrome de Fryns.
d) Síndrome de Turner.

209. De los siguientes tipos de malformacion anorectal, ¿Cuál de ellos tendrá un peor pronóstico respecto a continencia?

a) Fistula vestibular.
b) Cloaca con canal menor de 3 cm.
c) Fistula a cuello vesical.
d) Ano imperforado sin fístula.

210. Respecto a las secuelas urológicas debidas al tratamiento de las malformaciones anorectales,:

a) Pacientes con cloaca y canal de más de 3 cm pueden requerir cateterización urinaria hasta en un 70%.
b) En varones con agenesia sacra, a pesar de una depurada técnica puede quedar como secuela una vejiga neurógena.
c) a) y b) son verdaderas.

d) a) y b) son falsas.

211. En un neonato de sexo masculino con atresia ano-rectal y sin ano visible en la inspección perineal, debemos realizar en las primeras 24 horas de vida todo lo siguiente EXCEPTO:

a) Anorectoplastia sagital posterior.
b) Radiografia de sacro.
c) Ecografía abdominal.
d) Colocación de sonda nasogástrica.

212. La mayoría de los pacientes con malformaciones ano-rectales carecen de canal anal sensitivo. Siempre lo tienen los niños con:

a) Fístula perineal.
b) Fístula recto uretral.
c) Atresia anorectal sin fístula.
d) Atresia rectal.

213. De las siguientes afirmaciones sobre las anomalías anorrectales señale la respuesta CORRECTA.

a) La fístula rectovestibular es la más frecuente en la mujer.
b) La atresia anorrectal con fístula rectouretral es la más frecuente en el varón.
c) En la atresia anorrectal con una fístula rectouretral, cuanto más baja se encuentre la fístula, más larga es la pared común entre el recto y la uretra.
d) Todas las respuestas anteriores son correctas.

214. De las siguientes anomalías, señale la que con más frecuencia se asocia a las malformaciones anorrectales:

a) Anomalías cardiacas.
b) Deformidades sacras.
c) Asimetría de extremidades inferiores.
d) Ausencia de gónadas.

215. Respecto a la epidemiología de las malformaciones anorrectales, es correcto que:

a) Es una anomalía congénita que aparece en 1:4000 – 5000 recién nacidos.
b) Es más frecuente en niñas.
c) La anomalía más frecuente en niños es la cloaca.
d) La atresia anorrectal sin fístula es la anomalía más frecuente.



216. En relación a las anomalías asociadas a las malformaciones anorrectales, es cierto que:

a) Las anomalías lumbares son las más frecuentes.
b) Un hemisacro se suele asociar a una masa presacra.
c) El cociente sacro normal es de 0,13.
d) Un cociente sacro > 0,7 se asocia con una función intestinal deficiente.

217. En el manejo de un neonato con malformación anorrectal es importante conocer que:

a) Las evaluaciones radiológicas pueden no mostrar la anatomía correcta antes de las 24 horas.
b) Si se observa meconio en la orina, existe una fístula rectourinaria.
c) Deben buscarse anomalías asociaciadas (malformaciones cardiacas, anomalías urinarias...).
d) Todas las anteriores son correctas.

218. Las fisuras anales ¿Pueden ser tratadas con toxina botulinica?

a) Nunca por la especial sensibilidad a la toxina botulínica en edad pediátrica.
b) Inyectando la toxina en la parte interna del complejo esfinteriano (15-25 U).
c) Mediante enemas de solución salina de toxina al 1/10000 (30-50 U).
d) Solo en niños mayores de 5 años.

219. Las verrugas perianales causadas por el virus del papiloma humano en niños.

a) Nunca tienen relación con abusos sexuales.
b) Siempre tienen relación con abusos sexuales.
c) En lactantes menores de un año pueden ser originadas por transmisión vertical madre-hijo.
d) Solo deben ser tratados cuando coexistan con herpes labial de repetición.

220. Las fístulas anales secundarias a abscesos perianales en lactantes responden bien como tratamiento inicial a la:

a) Técnica de setón.
b) Fístulotomía - puesta a plano.
c) Criptectomía.
d) Dilatación anal.

221. Respecto al prolapso rectal en los pacientes pediátricos, es FALSO que:

a) El diagnóstico suele hacerse identificando una roseta mucosa.
b) El tratamiento quirúrgico es necesario en la mayoría de los casos.
c) Es un problema relativamente frecuente que puede causar gran angustia.
d) Hasta el 20% entre los 6 meses y los 3 años se asocian a fibrosis quística.

222. En relación a la fisura anal en pacientes pediátricos, es cierto que:

a) La fisurectomía es el tratamiento de elección.
b) El ungüento de nitroglicerina al 2% produce una curación antes que el tratamiento médico clásico.
c) Una fisura en un adolescente puede asociarse a una enfermedad de Crohn.
d) El diagnóstico se hace mediante ecoendoscopia.

223. Los abscesos perianales:

a) Se encuentran a menudo durante la lactancia.
b) Se tratan inicialmente mediante incisión y drenaje.
c) Pueden ser causados por intolerancia a la glucosa en el lactante.
d) Se presentan como una masa pétrea e indolora.

224. Las hemorroides en la población pediátrica se caracterizan por:

a) Una hemorroide centinela puede ser indicio de una fisura curada.
b) Son poco frecuentes y pocas veces es necesario un tratamiento quirúrgico.
c) Los síntomas de las hemorroides externas se deben a trombosis.
d) Todas las anteriores son correctas.

225. La pancreatitis crónica recidivante puede ser debida a todas las siguientes causas, EXCEPTO …

a) Enfermedad de Hirschsprung.
b) Pancreatitis hereditaria.
c) Coledocolitiasis.
d) Fibrosis quística.

226. De entre las siguientes patologías, ¿Cuál es la más frecuente causa de síndrome de intestino corto?

a) Malrotación intestinal.
b) Enfermedad de Hirschsprung.
c) Íleo meconial.
d) Enterocolitis necrotizante.

227. ¿Cómo deben ser tomadas las biopsias en casos de sospecha de enfermedad de Hirschsprung?

a) Al menos 1 a 1,5 cms por encima de la línea dentada.
b) Siempre a menos de 1 cms por encima de la línea dentada.
c) Nunca en niños menores de 3 meses de edad.
d) Siempre de espesor total, abarcando todas las capas de la pared rectal.



228. ¿Qué afirmación es FALSA, respecto al enema opaco para diagnóstico diferencial de enfermedad de Hirschsprung en recién nacidos?

a) El material debe ser soluble en agua para poder descartar íleo meconial o tapón meconial.
b) La visión de una zona de transición entre segmento normal y aganglionico es fundamental.
c) La proyección lateral es indispensable para la correcta visión de la zona de transición.
d) La retención de contraste en el control a las 24 horas no tiene valor diagnostico.

229. NO es una causa de síntomas obstructivos en el postoperatorio de la enfermedad de Hirschsprung:

a) Resección incompleta del segmento agangliónico.
b) Resección completa del colon con descenso ileal y anastomosis ileo-anal.
c) Estenosis de la anastomosis colo-anal.
d) Existencia de un segmento colico gangliónico, pero dilatado o disfuncional.

230. En un niño prematuro al que se le practicó una ileostomia por perforación y afectación intestinal difusa debido a una Enterocolitis Necrotizante. Antes de cerrar la ileostomia le debemos realizar un estudio radiológico imprescindible. Señale la respuesta correcta:

a) Tránsito gastrointestinal.
b) Ecografia abdominal y hepática.
c) TAC abdominal/pélvico.
d) Estudio del intestino distal/enema opaco.

231. Respecto a la enfermedad de Hirschsprung. ¿Cuál de las siguientes afirmaciones es FALSA?

a) La eliminación de meconio que se demora más de 48 horas ya no se considera un indicador de sospecha clínica.
b) La trisomía 21 es una de las asociaciones sindrómicas más frecuentes.
c) La obstrucción neonatal con distensión abdominal, vómitos e intolerancia alimentaria, es la forma de debut más frecuente.
d) El 10-15 % de los pacientes presentaran un cuadro de Enterocolitis.

232. Respecto a la enfermedad de Hirschsprung. ¿Cuál de las siguientes afirmaciones es correcta?

a) En los pacientes prematuros la biopsia rectal se debe realizar en la primera semana de vida.
b) Lo habitual es que este afectado únicamente un segmento ultracorto.
c) El enema opaco hidrosoluble es el primer paso diagnóstico en un recién nacido con clínica de obstrucción distal.
d) La ausencia de expresión del protooncogen RET es patognomónico.



233. De las siguientes afirmaciones, señale la respuesta FALSA:

a) La displasia neuronal intestinal es un cuadro de obstrucción intestinal similar a la enfermedad de Hirschsprung, pero afecta también al intestino delgado.
b) El Síndrome de Ogilvie es una distensión del colon, en ausencia de causa mecánica.
c) Las anomalías electrolíticas secundarias a fármacos son factor de riesgo para presentar un Síndrome de Ogilvie.
d) En el Síndrome del colon izquierdo hipoplásico hay una obstrucción permanente y completa, su tratamiento debe ser quirúrgico.

234. En el diagnóstico diferencial de un neonato con atresia intestinal hay que incluir los siguientes cuadros, EXCEPTO:

a) Enterocolitis necrotizante.
b) Hernia interna.
c) Aganglionismo cólico total.
d) Ileo meconial.

235. En la enfermedad de Hirschsprung, es cierto que:

a) Aparece en 1:20000 recién nacidos.
b) Alrededor del 40% presentan una zona de transición en recto o rectosigma.
c) Del 5 al 10% presentan una aganglionosis total del colon.
d) Se asocia a la trisomía 18.

236. En la enfermedad de Hirschsprung (EH), es cierto que:

a) El diagnóstico prenatal es actualmente el más frecuente.
b) El retraso en la expulsión de meconio más allá de las 24 horas está presente en el 90% de los casos.
c) La ausencia de una zona de transición radiológica descarta un EH.
d) El diagnóstico radiológico es suficiente para su confirmación.

237. En el algoritmo para el diagnóstico anatomopatológico de la enfermedad de Hirschsprung (EH), es cierto que:

a) Se considera biopsia suficiente si incluye submucosa en > 50 niveles.
b) La presencia de hipertrofia de troncos nerviosos es concluyente de EH.
c) La presencia de células ganglionares confirma la EH.
d) La inmunohistoquímica de calretinina negativa es característica de la EH.

238. Los problemas a largo plazo en la enfermedad de Hirschsprung incluyen:

a) Síntomas obstructivos.
b) Encopresis.
c) Enterocolitis.
d) Todos los anteriores.



239. ¿Qué afirmación es cierta respecto al papel de la tomografia de emision de positrones (fdg-pet/tc) en el estadiaje del tumor de Wilms?

a) Su utilidad no esta tan definida como en el Linfoma de Hodgking y sarcomas.
b) Siempre debe ser la técnica diagnostica de elección.
c) Solo será de utilidad si se realiza previamente al estudio de Tomografía computarizada.
d) La toxicidad de la Fluorodesoxiglucosa no permite su utilización en niños.

240. ¿Inicialmente qué cirugía debe realizarse en neuroblastomas grado iii –iv?

a) Únicamente biopsia, estadiaje y colocación de reservorio.
b) Resección parcial, conservando el tumor que implique estructuras importantes.
c) Dependerá del resultado de las biopsias intraoperatorias.
d) Resección radical como primera medida.

241. ¿Qué patología provoca insuficiencia renal y posterior necesidad de trasplante, con mayor frecuencia en edad pediátrica, entre las señaladas?

a) Infarto renal.
b) Aplasia y displasia renal.
c) Tumor de Wilms.
d) Nefritis de Schölein-Henoch.

242. ¿Inicialmente qué cirugía debe realizarse en neuroblastomas de alto riesgo?

a) Únicamente biopsia, estadiaje y colocación de reservorio.
b) Resección parcial, conservando el tumor que implique estructuras importantes.
c) Dependerá del resultado de las biopsias intraoperatorias.
d) Resección radical tras quimioterapia de inducción.

243. Con relación al Tumor de Wilms (TW) en el niño. Señale la respuesta FALSA:

a) El TW es el tumor renal más frecuente en lactantes y niños.
b) El TW es la neoplasia maligna en la que el tratamiento adyuvante carece de eficacia demostrada.
c) La extirpación es reconocida como un tratamiento eficaz para el TW.
d) Las mutaciones del gen TP53 se encuentran casi exclusivamente en tumores con histología anaplásica.

244. El tumor de Wilms (TW) se presenta en varios síndromes bien descritos y suponen alrededor del 10 % de todos los casos de TW. ¿Cuál de los siguientes NO se asocia con TW?

a) Síndrome de Denys- Drash.
b) Síndrome de Beckwith- Wiedemann.
c) Síndrome de Proteus.

d) El complejo WAGR (aniridia, malformaciones genitourinarias y retraso mental).

245. En referencia a las características del neuroblastoma. Señale la respuesta FALSA:

a) Es el tumor maligno sólido extracraneal más frecuente en la infancia y el más habitual en los recién nacidos.
b) Es un tumor embrionario del sistema nervioso parasimpático.
c) Se caracteriza por compor-tamientos clínicos especiales, como la posibilidad de remitir o madurar espontáneamente o como respuesta al tratamiento.
d) El 75 % surgen en la cavidad abdominal.

246. Señale el gen localizado en 11p13 que parece desempeñar un papel clave tanto en el desarrollo testicular como renal y está relacionado con el tumor de Wilms,:

a) SF 1.
b) WT 1.
c) FTZ-F1.
d) DAX 1.

247. El tumor de Wilms, es FALSO que:

a) Los tumores bilaterales aparecen en el 4 – 13%.
b) Se presenta asociado a varios síndromes hasta en el 10% de los casos.
c) Es el tumor renal más frecuente en la infancia y la adolescencia.
d) Es menos frecuente antes de los 6 meses de edad.

248. En relación al neuroblastoma, es cierto que:

a) Es característico el signo de la garra en las pruebas de imagen.
b) Es un tumor embrionario del sistema nervioso simpático.
c) Se trata de una enfermedad homogénea de curso evolutivo predecible.
d) Se utilizan dos sistemas de estadificación: SIOP y COG.

249. Respecto a las pruebas de imagen en el neuroblastoma, señale la correcta:

a) La gammagrafía con MIBG es el estudio preferido para evaluar la afectación del hueso y la médula ósea.
b) La radiografía de abdomen es la modalidad más empleada en la primera valoración.
c) La TC puede demostrar calcificaciones tan solo en 10 % de los neuroblastomas.
d) La TC detecta mejor las metástasis en el hueso y la médula ósea, así como la extensión intrarraquídea respecto a la RM.

250. Masa de 2 CM en brazo derecho qué se extirpa siendo etiquetada de rabdomiosarcoma con bordes afectos. ¿Cuál es la correcta?

a) Suele ser de tipo embrionario y por lo tanto de buen pronóstico.
b) Hay que realizar una amputación del miembro con vaciamiento axilar.
c) Si es factible, realizar una segunda escisión, ampliando bordes y resecando la cicatriz.
d) No hay que valorar los ganglios ya que no tiende a afectarlos.

251. ¿Cuál es el papel de la cirugía en el linfoma de Hodgking?

a) Sigue siendo fundamental para el estadiaje y el tratamiento definitivo.
b) Esta relegado a los linfomas torácicos.
c) Ha quedado reducido, básicamente, a las biopsias y accesos venosos centrales.
d) La cirugía mínimamente invasiva es el gold standard del tratamiento.

252. Actualmente ¿Tiene algun papel la cirugía en el tratamiento del linfoma NO-Hodgkin?

a) Ninguno.
b) Cirugía de rescate tras tratamiento citostático.
c) Solo en Linfoma de Burkitt.
d) Solo biopsia, pero también resección completa en casos de enfermedad localizada.

253. Masa de 2 cm en brazo derecho que se extirpa siendo etiquetada de rabdomiosarcoma con bordes afectos, ¿Cuál es la correcta?

a) Suele ser de tipo embrionario y por lo tanto de buen pronóstico.
b) Hay que realizar una amputación del miembro con vaciamiento axilar.
c) Realizar una segunda escisión, ampliando bordes y resecando la cicatriz.
d) No hay que valorar los ganglios ya que no tiende a afectarlos.

254. Con relación al rabdomiosarcoma (RMS) pediátrico. Señale la opción FALSA:

a) La mayoría de los RMS se presentan en síndromes familiares.
b) El 35 % de los RMS se localizan en cabeza y cuello, seguido de genitourinarios y extremidades.
c) El RMS es un tumor maligno de origen mesenquimal.
d) El consumo de marihuana o cocaína durante el embarazo se ha vinculado con la aparición de RMS.

255. Uno de los factores pronósticos más importantes del rabdomiosarcoma (RMS) es el grado de enfermedad residual después de la resección inicial. Tras la intervención quirúrgica, se asigna a un grupo clínico según la evaluación anatomopatológica, si la escisión fue íntegra o NO y la evidencia de metástasis tumorales. Si el paciente presenta enfermedad metastásica a distancia. ¿Qué grupo clínico se le asignara?

a) Grupo I.
b) Grupo IIA.
c) Grupo III.
d) Grupo IV.

256. De las siguientes afirmaciones sobre los tumores de partes blandas en el niño. Es FALSO que:

a) El epúlide congénito es un tumor benigno de células granulares que aparece casi exclusivamente en niñas.
b) Los tumores desmoides se asocian en 10-15 % con Síndrome de Gardner.
c) La cicatriz hipertrófica evoluciona y se extiende por fuera de la herida inicial, a diferencia del queloide que no evoluciona.
d) El lipoblastoma es una neoplasia benigna derivada del tejido adiposo embrionario.

257. ¿Cuál de las siguientes afirmaciones en relación al papel de la Cirugía Pediátrica en los linfomas es correcta?

a) El principal papel del cirujano en el tratamiento inicial de los linfomas consiste en asegurar la obtención rápida de material de biopsia.
b) La resección radical del linfoma en el momento de la presentación es el tratamiento de los linfomas en el niño.
c) La aplicación de quimioterapia intralesional durante la intervención favorece la resección de los linfomas abdominales.
d) Las afirmaciones b) y c son correctas.

258. En el rabdomiosarcma, ¿Cuál de las siguientes es correcta?

a) Es una forma infrecuente de sarcoma de tejidos blandos.
b) Presenta una distribución etaria bimodal.
c) Es un tumor benigno de origen mesenquimatoso.
d) Más del 80% se diagnostican por encima de los 14 años.

259. En el rabdomiosarcoma, es cierto que:

a) Es el tumor sólido extracraneal más frecuente en la infancia.
b) Predomina en mujeres.
c) El rabdomiosarcoma alveolar es el más frecuente.
d) Más de un tercio se localizan en la cabeza y el cuello.

260. La estadificación del rabdomiosarcoma se caracteriza por:

a) Se ajusta a la clasificación tumor/ganglio/metástasis (TNM).
b) Define un sistema pretratamiento determinado por el sitio y el tamaño del tumor primario, el grado de invasión, el estado de los ganglios y la presencia o ausencia de enfermedad metastásica.
c) Se basa en la exploración física y los estudios de imagen preoperatorios.
d) Todas las anteriores son correctas.



261. En un teratoma sacro ¿Qué afirmación es INCORRECTA?

a) El recto debe ser reubicado en su posición natural posterior.
b) En tipo I-II, la posición quirúrgica del paciente debe ser decúbito prono.
c) La laparoscopia puede tener gran utilidad en tipos III-IV.
d) Mantener siempre integra la columna evitando extirpar el coxis.

262. En un teratoma sacro, ¿Qué afirmación es INCORRECTA?

a) El recto debe ser reubicado en su posición natural posterior.
b) En tipo I-II, la posición quirúrgica del paciente debe ser decúbito prono.
c) La laparoscopia puede tener gran utilidad en tipos III-IV.
d) Mantener siempre integra la columna evitando extirpar el coxis.

263. En el tratamiento quirúrgico de los Teratomas Sacrococcígeos gigantes, ¿Qué técnicas se pueden emplear? Señale la respuesta correcta:

a) La división laparoscópica de la arteria sacra media.
b) El uso de oxigenación por membrana extracorpórea y perfusión hipotérmica.
c) La desvascularización y resección por etapas.
d) Todas las respuestas anteriores son correctas.

264. En el teratoma sacrococcígeo (TSC), es cierto que:

a) Existe un predominio masculino 3:1.
b) La mayoría de los neonatos con TSC requieren cuidados intensivos.
c) El principal diagnóstico diferencial es el meningocele.
d) El diagnóstico de un TSC estrictamente intrapélvico es obvio al nacimiento.

265. En el abordaje quirúrgico del teratoma sacrococcígeo, es correcto que:

a) La falta de extirpación del cóccix se asocia con una alta tasa de recidiva.
b) Para la mayoría de los tumores, el paciente se coloca en decúbito supino.
c) Para los pacientes con síndrome de Currarino se prefiere un abordaje por laparotomía.
d) Para la mayoría de los tumores, el componente principal es intrapélvico.

266. El hepatoblastoma es el tumor hepático maligno mas comun en la infancia. ¿Qué afirmación sobre el tratamiento es FALSA?

a) La afectación severa de los troncos vasculares puede ser indicación de trasplante hepático.
b) La sensibilidad a la quimioterapia es muy baja.
c) Cirugía y quimioterapia combinadas permiten altas tasas de supervivencia.
d) La quimioterapia con Cisplatino, solo o combinado, es muy efectiva.



267. ¿Cuál es el tumor maligno hepático más frecuente en pediatría?

a) Hepatocarcinoma.
b) Hepatoblastoma.
c) Hamartoma maligno.
d) Hamartoma mesenquimal.

268. ¿Qué clase de tumor hepático benigno es más frecuente en pediatría?

a) Los tumores vasculares.
b) Hepatoblastoma.
c) Adenoma.
d) Hamartoma mesenquimal.

269. De las siguientes afirmaciones sobre el trasplante hepático (TH) en el niño, señale la respuesta FALSA:

a) Después de varios ciclos de quimioterapia en el hepatoblastoma, si presenta una neoplasia maligna extrahepática irresecable se recomienda el TH.
b) Los niños con una atresia biliar (AB) extrahepática constituyen al menos el 50 % de la población pediátrica con un TH.
c) La trombosis de la arteria hepática (TAH) es más frecuente en el niño que en el adulto y ocurre por lo general en los primeros 30 días después del TH.
d) En la mayoría de los casos pediátricos, el segmento lateral izquierdo (SLI) donado de un adulto se usa como injerto.

270. De los siguientes tumores hepáticos pediátricos, señale el tumor hepático maligno más frecuente:

a) Angiosarcoma.
b) Hepatoblastoma.
c) Sarcoma embrionario indiferenciado.
d) Adenoma hepatocelular.

271. ¿Cuál de estas enfermedades se asocia al hepatoblastoma?

a) Trisomía 18.
b) Pubertad precoz.
c) Glucogenosis de tipo 1.
d) Todas son correctas.

272. Según el sistema de estadiaje PRETEXT ¿Cuál debería ser la supervivencia del hepatoblastoma estadío III a 5 años(%)?

a) 100.
b) 68.
c) 40.
d) 10.

273. ¿Qué característica molecular es típica en la variante AHC-C del adenoma hepatocelular?

a) Hiperproducción de glutamina sintasa.
b) Disminución de LFABP.
c) Aumento de proteína C reactiva.
d) Mutación activadora de la beta-catenina.

274. En el hepatoblastoma ¿Cuándo NO está indicado el trasplante hepático?

a) Tumores bilobulares o multifocales.
b) Recidiva tumoral.
c) Cifras bajas de alfa-fetoproteina (AFP).
d) Cuando hay buena respuesta a la quimioterapia preoperatoria.

275. Respecto al diagnóstico del tumor de Wilms, es cierto que:

a) El diagnóstico diferencial incluye, entre otros, el neuroblastoma o el hepatoblastoma.
b) Puede asociarse a hematuria, que puede ser macroscópica.
c) Una TC/RM de abdomen confirmará el origen renal.
d) Todas las anteriores son correctas.

276. En una niña, ante un hallazgo casual de tumoración mixta (sólida con imágenes quísticas) en ovario. ¿Cuál es la afirmación ERRONEA?

a) Los marcadores tumorales son seguros en el diagnostico de tumores malignos ováricos.
b) Solo un 50% de estos tumores malignos presentan marcadores positivos.
c) La eco abdominal, el TAC, la determinación de alfa-fetoproteína y Beta HCG son prioritarios.
d) En las tumoraciones quísticas no se descarta la malignidad.

277. ¿Qué afirmación es FALSA respecto a los quistes foliculares?

a) La mayor parte regresan espontáneamente durante el primer año de vida.
b) Los mayores de 5 cms presentan riesgos de torsión y ruptura del quiste.
c) Torsiones neonatales suelen producirse prenatalmente.
d) En niñas mayores no preservar el tejido ovárico en caso de intervención.

278. Tras un estudio previo y biopsias intraoperatorias ¿Qué actitud quirúrgica debemos adoptar ante una tumoración testicular en niños prepuberes?

a) Intentar preservar el teste en teratomas, tumores del estroma gonadal y quiste epidermoide.
b) Orquiectomía radical en teratomas, tumores del estroma gonadal y quiste epidermoide.



c) Retrasar la intervención hasta la pubertad.
d) Administración prolongada de hormona gonadotropica para acelerar la maduración del teste.

279. El feocromocitoma provoca el aumento de los niveles sanguineos de catecolaminas y sus catabolitos. ¿Qué afirmación es FALSA?

a) Niveles normales de catecolaminas en crisis hipertensiva descartan feocromocitoma.
b) Los niveles en orina de catecolaminas también están aumentados en el 90% de pacientes.
c) A niveles mayores de ácido vanilmandelico se corresponde mayor tamaño del tumor.
d) El neuroblastoma nunca presenta elevación de catecolaminas en sangre.

280. En una masa ovárica el riesgo mayor de malignización se da:

a) En el período neonatal.
b) En el período prepuberal.
c) En la segunda década de la vida.
d) Siempre hay mucho riesgo.

281. ¿Cuál es el tumor testicular más frecuente en niños?

a) Tumor del seno endodérmico.
b) Teratoma.
c) Seminoma.
d) Sarcoma.

282. Tras un estudio previo y biopsias intraoperatorias, ¿Qué actitud quirúrgica debemos adoptar ante una tumoración testicular en niños prepúberes?

a) Intentar preservar el teste en teratomas, tumores del estroma gonadal y quiste epidermoide.
b) Orquiectomía radical en teratomas, tumores del estroma gonadal y quiste epidermoide.
c) Retrasar la intervención hasta la pubertad.
d) Administración prolongada de hormona gonadotrópica para acelerar la maduración del teste.

283. Tratamiento y actitud del Cirujano Pediátrico ante los quistes ováricos en la edad pediátrica, señale la respuesta correcta.

a) En la recién nacida son generalmente foliculares, precisan intervención quirúrgica urgente debido al riesgo de torsión.
b) El tumor ovárico más frecuente en las niñas es el endometrioma.
c) El tratamiento de los quistes ováricos en las niñas se basa en el tamaño, la presencia de síntomas y la composición del quiste.
d) En las adolescentes se recomienda un abordaje agresivo con amplias resecciones, debido a la alta tasa de cáncer ovárico.

284. De los siguientes tumores del ovario, señale el que NO se corresponde con un tumor de células germinales y, por tanto, NO presenta elevación de la alfa-fetoproteina:

a) Carcinoma mucinoso.
b) Coriocarcinoma.
c) Carcinoma embrionario.
d) Teratoma inmaduro.

285. -¿En cuál de estos tumores ováricos puede estar elevada la alfa-fetoproteina(AFP)?

a) Teratoma inmaduro.
b) Tumor del seno embrionario.
c) Tumor de células de Sertoli-Leydig.
d) Todas son ciertas.

286. ¿Cuál de estos tumores suprarrenales NO se considera funcional?

a) Adenoma adrenal.
b) Carcinoma adrenocortical.
c) Feocromocitoma.
d) Neuroblastoma.

287. Si en la biopsia de un tumor testicular se visualizan cuerpos de Schiller-Duval deberíamos pensar en:

a) Carcinoma in situ.
b) Tumor de células de Leydig.
c) Tumor del seno endodérmico.
d) Tumor de células de Sertoli.

288. El examen histológico de una tumoración testicular muestra cristales de Reinke. ¿De qué tumor se trata?

a) Tumor de células de Leydig.
b) Tumor del seno endodérmico.
c) Teratoma.
d) Gonadoblastoma.

289. La llamada maniobra de "switch vaginal" está relacionada con.

a) Atresia vaginal.
b) Pacientes con cloaca, hidrocolpos y dos hemivaginas.
c) Maniobra relacionada con la movilización urogenital total usada en el tratamiento de la cloaca.



d) El tratamiento del seno urogenital en pacientes con anomalías de diferenciación sexual.

290. Ante un recién nacido con anomalías de la diferenciacion sexual ¿Cuál de estas exploraciones NO debe ser realizada en el inicio del estudio?

a) Explorar las gónadas y comprobar la asimetría entre ellas, así como su localización.
b) Laparoscopia exploradora.
c) Determinar 17-hidroxiprogesterona y cariotipo.
d) Ecografía abdominal.

291. De las siguientes, ¿Cuál es la causa más frecuente de anomalía del desarrollo sexual con cariotipos anómalos?

a) Disgenesia gonadal mixta.
b) Síndrome de insensibilidad a los andrógenos.
c) Hiperplasia suprarenal congénita.
d) ADS ovotesticular.

292. ¿Cuál de las siguientes afirmaciones es FALSA cuando en el desarrollo de las gónadas el factor SRY está presente?

a) Hay testículo.
b) Hay testosterona, por lo tanto, se desarrollan los conductos de Müller.
c) Hay conductos deferentes y eyaculadores.
d) Hay testosterona que estimula los conductos de Wolf.

293. ¿Cuál de las siguientes afirmaciones es FALSA cuando en el desarrollo de las gónadas el factor SRY está ausente?

a) Hay ovario.
b) No hay testosterona, por lo tanto, se desarrollan los conductos de Müller.
c) Hay trompas, útero y algo de vagina.
d) Se desarrollan los conductos de Wolff.

294. ¿Cuál es la ADS XX (anomalía del desarrollo sexual XX, antes seudohermafroditismo femenino) más frecuente?

a) Disgenesia gonadal mixta.
b) Síndrome de resistencia a los andrógenos.
c) Hiperplasia suprarenal congénita.
d) ADS Ovotesticular.

295. ¿Cuál es la ADS XY (anomalía del desarrollo sexual xy, antes seudohermafroditismo masculino) más frecuente?

a) Disgenesia gonadal mixta.



b) Síndrome de resistencia a los andrógenos.
c) Síndrome de Swyer.
d) Déficit de aromatasa.

296. Con el cambio en la nomenclatura de los estados intersexuales (actualmente ADS/ anomalías del desarrollo sexual), de los siguientes términos, ¿Cuáles NO son concordantes?

a) Hermafroditismo verdadero y ADS ovotesticular.
b) Pseudohermafroditismo masculino y ADS XY.
c) Pseudohermafroditismo femenino y ADS XX.
d) Sobrevirilización de una mujer XX y ADS XY.

297. Ante un recién nacido con anomalías de la diferenciación sexual, ¿Cuál de estas exploraciones NO debe ser realizada en el inicio del estudio?

a) Explorar las gónadas y comprobar la asimetría entre ellas, así como su localización.
b) Laparoscopia exploradora.
c) Determinar 17-hidroxiprogesterona y cariotipo.
d) Ecografía abdominal.

298. Con relación a las anomalías de la diferenciación sexual. Señale la respuesta correcta:

a) La mayoría de los recién nacidos con ambigüedad de los genitales externos pertenecen a la categoría DSD 46XX. La causa es un exceso de andrógenos, con gónadas no palpables y solo tejido ovárico.
b) El síndrome de Klinefelter se caracteriza por un cariotipo que contiene dos o más cromosomas X (47XXY,48XXY...).
c) El síndrome de testículo evanescente se caracteriza por un cariotipo 46XY con ausencia testicular bilateral.
d) Todas las respuestas anteriores son correctas.

299. ¿En cuál de las siguientes situaciones hay bajo riesgo de cáncer testicular?

a) Hipovirilización.
b) Disgenesia gonadal.
c) Edad prepuberal.
d) Trastornos de desarrollo sexual.

300. ¿Cuál de las siguientes estructuras NO deriva del conducto mesonéfrico (Wolff)?

a) Epidídimo.
b) Utrículo prostático.
c) Epoóforo.
d) Vesículas seminales.

301. ¿Cuál de las siguientes NO es causa de DSD 46, XX (Diferencias del desarrollo sexual)?

a) Deficiencia de 21-hidroxilasa.
b) Ausencia del gen SRY.
c) Deficiencia de 11 β-hidroxilasa.
d) Deficiencia de 3 β-hidroxilasa.

302. ¿Qué afirmación es FALSA referida a la actitud de posponer la apendicectomía frente a un absceso en fosa iliaca derecha de un niño?

a) Ante empeoramiento del paciente o aumento del absceso actuar quirúrgicamente.
b) La mayoría de autores rechazan un intervalo de espera por aumentar las complicaciones.
c) Suspender antibiótico cuando leucocitos en sangre sean normales y no fiebre en 24 horas.
d) Realizar la apendicectomía, dejando un intervalo, de unas 8 a 12 semanas.

303. En relación a la torsión de ovario NO es cierto que:

a) La torsión de ovario se asocia generalmente con ovarios quísticos o tumorales.
b) La tasa de malignidad de ovarios torsionados es baja.
c) La torsión de ovario puede producirse en ovarios normales.
d) La torsión de ovario recurrente es más frecuente en ovarios postmenárquicos.

304. ¿Cuál de las siguientes es cierta en la apendicitis aguda?

a) El diagnóstico puede ser más difícil en menores de 5 años.
b) Constituye la segunda urgencia quirúrgica más frecuente en la infancia.
c) La forma de presentación en más de dos tercios es una apendicitis perforada.
d) La apendicitis neonatal se relaciona con prematuridad en <5 % de los casos.

305. Respecto al absceso intraabdominal postoperatorio tras una apendicectomía, es cierto que:

a) Se asocia más frecuentemente con apendicitis no complicadas.
b) El tratamiento suele consistir en antibioterapia de amplio espectro.
c) La existencia de un apendicolito libre no influye en su resolución.
d) Se recomienda el drenaje quirúrgico abierto frente al abordaje laparoscópico.

306. En la valoración en el Servicio de Urgencias Hospitalario de una persona paciente con sospecha de apendicitis aguda, ¿Cuál de las siguientes afirmaciones es INCORRECTA?

a) El inicio, la localización y severidad de dolor son útiles en el diagnóstico diferencial.
b) La historia clínica y la palpación abdominal son los aspectos más importantes para establecer un diagnóstico.
c) El recuento de leucocitos puede ser normal en procesos inflamatorios abdominales como la apendicitis.

d) La radiografía de abdomen es la prueba de imagen más importante para diagnosticar una apendicitis.

307. Respecto a la apendicitis aguda. ¿Cuál de las siguientes afirmaciones es FALSA?

a) La apendicectomia es el tratamiento más ampliamente aceptado.
b) En un plastrón apendicular con tratamiento conservador la apendicectomia se debe realizar a los 10 días tras finalizar el tratamiento.
c) Los niños de menos de 4 años presentan una apendicitis complicada (50 %) debido al retraso diagnóstico.
d) Tras una apendicectomia por apendicitis simple, no se precisa antibioterapia, es suficiente con la dosis preoperatoria.

308. Peritonitis primaria. ¿Cuándo se puede presentar? Señale la respuesta correcta:

a) Colitis ulcerosa.
b) Poliposis intestinal.
c) Pancreatitis crónica.
d) Síndrome nefrótico.

309. En relación con la apendicitis,¿Cuál de estas afirmaciones es FALSA?

a) Los pacientes apendicectomizados tienen MENOS riesgo de sufrir colitis ulcerosa.
b) Los pacientes apendicectomizados tienen más riesgo de padecer colitis asociada a Clostridium Difficile.
c) Los análisis (recuento de leucocitos, de neutrófilos o proteína C reactiva) son muy sensibles/específicos.
d) Solo la mitad de los casos se debe a una obstrucción luminal por heces, fecalito o hiperplasia linfoide.

310. .-¿En qué puntuación de riesgo de la apendicitis se tiene en cuenta el valor de la proteína C reactiva?

a) Score de Alvarado.
b) Pediatric Appendicitis Score (PAS.).
c) Appendicitis Inflammatory Response Score (AIR).
d) En todas.

311. En relación con la torsión de ovario ¿Cuál de estas afirmaciones es FALSA?

a) La presencia de flujo descarta la torsión.
b) Puede producirse en ovarios normales.
c) La tasa de tumor maligno en ovarios torsionados es baja.
d) Suele asociarse a la presencia de un tumor o quiste ovárico.



312. ¿Cuál de estas afirmaciones es cierta en la torsión anexial?

a) La torsión recidivante es más frecuente en ovarios postmenárquicos.
b) La ovariopexia ha de hacerse siempre en la intervención inicial.
c) La ovariectomía ha de hacerse siempre que haya alteración vascular (ovario de aspecto azul negruzco).
d) En mujeres premenárquicas debe considerarse la ovariopexia aunque sea el primer episodio.

313. En el diagnóstico de la estenosis hipertrofica de piloro ¿Cuándo es el momento de realizar un transito gastrointestinal con contraste radiológico?

a) Siempre será la exploración prioritaria en el diagnóstico.
b) En todos los pacientes prematuros con clínica clara.
c) Cuando no dispongamos de estudio ecográfico o este no sea concluyente.
d) En los casos de alcalosis metabólica severa.

314. Si señalamos diferencias entre la piloromiotomia extramucosa por vía abierta y por vía laparoscopica ¿Qué afirmación es FALSA?

a) Los tiempos operatorios son similares en manos de cirujanos expertos en ambas técnicas.
b) El índice de perforaciones es ligeramente mayor en la vía laparoscópica.
c) El coste medio de las intervenciones es mayor en la vía laparoscópica.
d) El dolor y el tiempo de realimentación postoperatorios son menores en la vía abierta.

315. La atresia pilórica es una rara malformación que se asocia con frecuencia a la:

a) Epidermolisis bullosa.
b) Ectopia cordis.
c) Espectro de Poland.
d) Síndrome de Down.

316. En la estenosis hipertrófica de píloro son ciertas las siguientes afirmaciones EXCEPTO una. Señálela:

a) Es más frecuente en varones, con una relación 4:1 respecto a las mujeres.
b) Los vómitos proyectivos no biliosos en un neonato a término entre las 2 y las 8 semanas constituyen la forma de presentación típica.
c) La ecografía es la prueba diagnóstica de elección.
d) Los criterios diagnósticos incluyen un engrosamiento mural ≥ 3 mm y una longitud pilórica ≥ 12 mm.

317. De las complicaciones en la cirugía de la estenosis hipertrófica de píloro es cierto que:

a) La emesis prolongada se debe más frecuentemente a una miotomía incompleta.

b) La perforación mucosa ocurre en, aproximadamente, el 10 % de los casos.
c) No hay diferencias en el índice de complicaciones entre la cirugía abierta y la laparoscópica.
d) La morbilidad asociada continúa siendo alta, con un índice de complicaciones del 20 %.

318. De las siguientes afirmaciones sobre las atresias intestinales ¿Cuál es la respuesta FALSA?

a) La atresia de píloro se identifica con una «burbuja única» en la radiografía de abdomen.
b) El 95 % de las obstrucciones duodenales se presentan proximales a la ampolla.
c) El 50 % de las atresias duodenales se asocian a otras anomalías congénitas.
d) Entre un 20- 35 % de los neonatos afectados con atresia yeyunoileal presentan múltiples atresias.

319. La estenosis hipertrófica de píloro es una enfermedad del niño cuya sintomatología se presenta por lo general: (Señale la opción correcta).

a) A partir de los 6 meses de vida.
b) En las primeras 24 horas de vida.
c) Entre la tercera y sexta semana de vida.
d) Hay gran variabilidad según el sexo del paciente.

320. En la estenosis hipertrófica de píloro ¿Cuál de las siguientes afirmaciones es FALSA?

a) Los vómitos postoperatorios son frecuentes.
b) Tras la piloromiotomía no se debe comprobar la integridad de la mucosa insuflando aire.
c) Iguales complicaciones en piloromiotomía abierta y laparoscópica.
d) La piloromiotomía no es una urgencia quirúrgica.

321. ¿Qué trastorno metabólico se observa con frecuencia en los pacientes con estenosis hipertrófica de píloro?

a) Alcalosis respiratoria hipopotasémica.
b) Alcalosis metabólica hipoclorémica.
c) Acidosis respiratoria con compensación metabólica.
d) Acidosis metabólica con compensación respiratoria parcial.

322. Para corregir la alteración metabólica en la estenosis hipertrófica de píloro, la sueroterapia debe ser.

a) Líquidos por encima del mantenimiento con aportes altos de sodio y potasio.
b) Restricción de líquidos con alto aporte de potasio y bajo de sodio.
c) Restricción de líquidos con bajo aporte de sodio y alto de potasio.
d) Líquidos por encima del mantenimiento con aporte alto de potasio y bajo de sodio.

323. Ante una perforación de la mucosa en una piloromiotomía laparoscópica por estenosis hipertrófica de píloro, la actitud debería ser:

a) Sonda nasogástrica y dieta absoluta unos días.
b) Siempre hay que convertir y suturar por vía abierta.
c) Cerrar la perforación por la misma vía, en función la experiencia del cirujano.
d) Resección de la perforación y anastomosis término-terminal.

324. ¿Cuál de las siguientes patologías es excepcional como causa de hemorragia digestiva baja en menores de 2 años?

a) Fisura anal.
b) Divertículo de Meckel.
c) Enfermedad inflamatoria intestinal.
d) Invaginación intestinal.

325. En la apendicitis aguda ¿Cuál de estas afirmaciones NO es cierta?

a) No hay diferencia de complicaciones operando en primeras 6 horas o entre las 6 y 18 horas.
b) La invaginación del muñón disminuye hemorragias pero puede provocar invaginaciones.
c) La ligadura simple del muñón es rápida y puede disminuir adherencias.
d) En apendicitis simples nunca debemos iniciar la tolerancia alimenticia antes de 48 horas.

326. ¿Qué factores son contraindicación para intentar la reduccion radiológica, por enema, de una invaginacion?

a) Rectorragia.
b) Signos de peritonitis o perforación.
c) Duración de los síntomas superior a 76 horas.
d) Signos de obstrucción radiológica.

327. ¿Cuál de las siguientes NO es indicación de cirugía en la invaginación intestinal?

a) Rectorragia.
b) Sospecha de perforación intestinal.
c) Signos de shock.
d) Reducción incompleta tras enema.

328. Respecto a la invaginación intestinal, es cierto que:

a) La invaginación primaria o idiopática es menos frecuente que la secundaria.
b) El tratamiento de elección es el enema con bario.



c) La radiografía simple de abdomen es el gold standard en el diagnóstico.
d) La incidencia coincide con epidemias de infecciones respiratorias o gastroenteritis.

329. Niño de 7 meses traído a Urgencias por presentar, desde hace 8 horas, episodios intermitentes de llanto de aparición brusca con encogimiento de piernas, irritabilidad, sudoración y palidez. En las últimas horas ha comenzado con rechazo del biberón. Ha defecado heces normales. Está aletargado. La exploración física es difícil debido a su irritabilidad. Introducción del gluten hace 3 días. ¿Cuál es el diagnóstico más probable?

a) Gastroenteritis aguda.
b) Apendicitis aguda.
c) Invaginación intestinal.
d) Intolerancia alimentaria.

330. De las siguientes afirmaciones sobre la patología anorrectal adquirida en el niño. Señale la respuesta FALSA:

a) El tratamiento quirúrgico es la primera y la mejor opción en los pacientes con prolapso rectal.
b) Puede ser difícil diferenciar en la clínica entre prolapso rectal e invaginación.
c) Una fisura anal en un niño mayor puede asociarse a una enfermedad de Crohn.
d) Los abscesos perianales se presentan a menudo durante la lactancia, con tratamiento médico la mayoría se resuelven sin secuelas.

331. En relación con la invaginación, ¿Cuál de las siguientes afirmaciones es FALSA?

a) La vacuna del rotavirus aumenta el riesgo de invaginación.
b) La mayoría suelen tener un punto guía.
c) Aumento de casos durante las enfermedades respiratorias estacionales.
d) La hipertrofia de las placas de Peyer puede ser la causa de una invaginación primaria.

332. Cuál es el punto guía más frecuente en la invaginación intestinal secundaria?

a) Páncreas ectópico.
b) Divertículo de Meckel invertido.
c) Duplicación.
d) Pólipo.

333. En un lactante menor de un año de edad con diagnóstico de hernia inguinal ¿Qué actitud debemos tomar para minimizar las complicaciones, fundamentalmente la incarceración?

a) Operarlo con urgencia antes de 7 días post-diagnostico.
b) Puede esperar indefinidamente, colocando adecuadamente un sistema de contención.
c) Operarlo dentro de los 30 días posteriores al diagnóstico.
d) Solo los prematuros son urgentes y deben operarse antes de 7 días post-diagnostico.

334. Indicaciones de intervención urgente ante una hernia incarcerada. ¿Cuál es FALSA?

a) Fallo de la reducción manual.
b) Shock del paciente.
c) Signos de peritonitis o perforación.
d) Enrojecimiento piel escrotal.

335. Respecto a la incidencia de incarceracion de hernia inguinal en prematuros, comparada a la de niños maduros ¿Qué afirmación es cierta?

a) Es menor, posiblemente debido al mayor control en una unidad neonatal.
b) Es similar en ambos grupos de población.
c) Es mucho mayor debido a la debilidad de la musculatura abdominal.
d) Es mayor por el menor tamaño del orificio inguinal externo.

336. Ante un testiculo intraabdominal y los factores qué debemos valorar antes de realizar una intervención de Stephens-Fowler. ¿Qué afirmación es FALSA?

a) Que el teste tenga un buen tamaño y morfología.
b) Que podamos seccionar vasos espermáticos dejando intactos teste, gubernaculum y deferente.
c) Valoraremos orquiectomia en caso de teste atrófico y dismorfico.
d) Todo depende del estado del teste contra lateral.

337. En un niño de 2 años diagnosticado por la clínica de divertículo de Meckel, cuál de las siguientes afirmaciones sobre el divertículo es FALSA:

a) El divertículo de Meckel es un divertículo verdadero.
b) Se descubre presencia de mucosa gástrica heterotópica en casi el 75 % de casos.
c) La hernia de Littre es una hernia inguinal en la que el saco herniario contiene un divertículo de Meckel.
d) La diverticulitis, simulando una apendicitis, es la presentación clínica más frecuente en esta edad.

338. Respecto al riesgo de presentar un cáncer testicular un paciente operado de criptorquidia señale la opción FALSA:

a) Depende de la localización del teste criptórquido.
b) Depende de la edad de intervención de la criptorquidia.
c) Depende de si se trata de un teste disgenético.
d) Nunca se presenta en el teste contralateral.

339. ¿Cuál es el riesgo de presentar cáncer en la vida adulta en la criptorquidia?

a) El riesgo está aumentado 2-8 veces respecto a la población general.

b) El riesgo está aumentado 15 veces en los casos bilaterales.
c) El riesgo está aumentado 15 veces en los casos unilaterales.
d) El riesgo está aumentado 10 veces solo en los pacientes operados en la pubertad.

340. En relación al divertículo de Meckel (DM). ¿Cuál de las siguientes afirmaciones es la correcta?

a) El divertículo de Meckel es un remanente del conducto onfalomesentérico.
b) La hernia de Littré se refiere a un divertículo de Meckel que se encuentra encarcelado en una hernia inguinal, femoral, umbilical o espigeliana.
c) La prueba radiológica para el diagnóstico del DM (con mucosa gástrica ectópica) es el estudio con radioisótopos de pertecnetato de tecnecio 99m.
d) Todas las respuestas anteriores son correctas.

341. Varón de 6 meses al que durante la intervención quirúrgica por hernia inguinal bilateral se le aprecia ausencia bilateral del conducto deferente. ¿Qué enfermedad debemos DESCARTAR?

a) Enfermedad de Von Willebrand.
b) Fibrosis Quística.
c) Sindrome de Toupet.
d) Hidrocefalia congénita.

342. Durante la reparación de una hernia inguinal derecha de gran tamaño, al movilizar el saco herniario se aprecia el apéndice cecal dentro del mismo. ¿Cómo se denomina este hallazgo?

a) Hernia de Amyand.
b) Hernia de Littre.
c) Hernia crural compleja.
d) Hernia de Peña.

343. La criptorquidia se asocia con gastrosquisis en:

a) Aproximadamente 5-10% de los casos.
b) 15-30% de los casos.
c) 30-40% de los casos.
d) Hasta el 50% de los casos.

344. En la hernia de Amyand ¿Cuál es el contenido del saco herniario?

a) El Divertículo de Meckel.
b) El apéndice.
c) El ovario.
d) El borde intestinal antimesentérico isquémico.



345. ¿Cuál de estas afirmaciones es FALSA en la hernia inguinal?

a) La incarceración es mas frecuente en las niñas que en los niños.
b) La hernia bilateral se da en el 10% de los pacientes.
c) La hernia inguinal es entre cinco y diez veces más frecuente en niños que en niñas.
d) Se encuentran antecedentes familiares de hernia inguinal entre el 10-25% de los casos.

346. En relación al descenso testicular, señale la afirmación que NO es cierta.

a) La testosterona produce la regresión del ligamento suspensorio craneal.
b) El gubernaculum testis está unido al escroto y actúa como una polea para bajar el testículo.
c) El factor seudoinsulínico 3 (INSLC 3) produce expansión del gubernaculum testis.
d) El factor seudoinsulínico 3 (INSLC 3) produce regresión del gubernaculum testis.

347. Uno de los siguientes cuadros NO forma parte del diagnóstico diferencial de la torsión testicular prenatal:

a) Saco herniario relleno de meconio.
b) Teratoma testicular.
c) Edema escrotal idiopático.
d) Saco herniario con hematoma.

348. El diagnóstico diferencial de la hernia inguinal incarcerada incluye:

a) Torsión testicular.
b) Quiste de cordón.
c) Linfadenitis inguinal.
d) Todas las anteriores.

349. Niño de 14 años de edad con dolor testicular derecho, intenso al principio, de 6 h de evolución, de comienzo brusco. Se asocia a náuseas y vómitos. En la exploración, el testículo derecho es muy doloroso a la palpación y está ascendido. El reflejo cremastérico está ausente. Se realizan maniobras de destorsión manual tras las cuales cede el dolor. La pauta de actuación debe ser:

a) Llevar al paciente de inmediato al quirófano para hacer una exploración escrotal y orquidopexia bilateral.
b) Realizar un eco-Doppler testicular y confirmar la destorsión testicular.
c) Confirmar la destorsión con eco Doppler y a continuación hacer una pexia testicular bilateral.
d) Darle de alta y programar una orquidopexia bilateral.



350. La torsión testicular se debe al giro del cordón espermático que altera la perfusión testicular y provoca infarto. De las siguientes afirmaciones, señale la respuesta correcta:

a) Una vez producida la torsión, hay un intervalo de 24 horas antes de que se dañe el testículo.
b) La torsión extravaginal es la más frecuente en adolescentes.
c) La presencia de reflejo cremastérico descarta la torsión testicular.
d) Todas las respuestas anteriores son falsas.

351. ¿Cuál de las siguientes estructuras NO deriva del conducto paramesonéfrico (Müller)?

a) Tercio superior de la vagina.
b) Apéndice testicular.
c) Epoóforo.
d) Trompas de Falopio.

352. En el diagnóstico de la torsión testicular ¿Cuál de estos criterios NO está incluido en la puntuación TWIST (Testicular Workup for Ischemia and Suspected Torsion?

a) Tumefacción testicular.
b) Náuseas/vómitos.
c) Ausencia de flujo testicular en la ecografía Doppler color.
d) Testículo alto.

353. .-¿Cuál de estas estructuras NO es un apéndice testicular?

a) Órgano de Giraldés.
b) Conducto de Haller.
c) Paradídimo.
d) Epoóforo.

354. ¿Cuál de estas afirmaciones es cierta en el edema escrotal idiopático?

a) Afecta a un hemiescroto.
b) No hay dolor a la palpación.
c) El tratamiento consiste en antihistamínicos o corticosteroides tópicos.
d) Todas son ciertas.

355. ¿Cuál de estas condiciones NO es causa de escroto agudo?

a) Epididimitis.
b) Torsión de apéndice testicular.
c) Necrosis grasa del escroto.
d) Varicocele.

356. En relación con el escroto agudo ¿Cuál de estas afirmaciones es FALSA?

a) La presencia de reflejo cremastérico descarta la torsión de testículo.
b) La mayoría de las causas de escroto agudo no son urgentes. Lo único urgente es descartar la torsión testicular.
c) La tumefacción y el eritema no acompañan siempre al dolor en la torsión testicular.
d) La torsión del apéndice testicular es más frecuente en edad prepuberal y la del testículo en neonatos y adolescentes.

357. ¿Cuál es la anormalidad musculo esqueletica mas frecuentemente asociada con el pectus excavatum?

a) Síndrome de Marfan.
b) Parálisis cerebral.
c) Cifosis.
d) Escoliosis.

358. Todas, menos una de las siguientes, son malformaciones de la pared torácica:

a) Pectus excavatum.
b) Ginecomastia.
c) Síndrome de Poland.
d) Pectus carinatum.

359. Una fuerza compresiva intensa contra la pared torácica combinada con inspiración profunda contra la glotis cerrada (maniobra de Valsalva) ocasiona:

a) Asfixia traumática.
b) Tórax flotante.
c) Quilotorax.
d) Neumotorax abierto.

360. Señale la afirmación correcta. De las siguientes definiciones de anomalías torácicas, ¿Cuál se corresponde con un Síndrome de Curradino-Silverman?

a) Variante de tórax en quilla, el esternón es corto y hay una angulación posterior acentuada en el lugar de la unión condromanubrial.
b) Depresión de la pared torácica anterior de intensidad variable.
c) Crecimiento anómalo de los cartílagos costales izquierdos.
d) Ausencia de los músculos pectorales mayores y menores, serrato anterior, recto abdominal y dorsal ancho.

361. Acude a consulta un varon de 13 años con el pecho hundido. En relación dicha situación en la edad pediátrica, ¿Cuál de las siguientes afirmaciones es CORRECTA?

a) La indicación quirúrgica se basa exclusivamente en criterios estéticos.

b) La reparación mínimamente invasiva (técnica de Nuss) está contraindicada en adolescentes por la rigidez de la pared torácica.
c) La deformidad suele progresar en la pubertad y la reparación se recomienda habitualmente entre los 12 y 14 años en pacientes sintomáticos.
d) La afectación cardiopulmonar significativa es excepcional y no justifica estudios funcionales.

362. Respecto al pectus carinatum en una chica de 13 años, señale la opción CORRECTA.

a) Es más frecuente que el pectus excavatum.
b) Suele asociar compromiso respiratorio grave que obliga a reparación quirúrgica urgente.
c) El tratamiento ortésico con corsé compresivo puede ser eficaz en pacientes seleccionados durante la adolescencia.
d) La deformidad no tiene repercusión psicológica relevante, por lo que no se considera la corrección por motivos estéticos.

363. ¿Cuál de las siguientes situaciones constituye una INDICACIÓN aceptada de reparación quirúrgica del pectus excavatum en la infancia/adolescencia?

a) Deformidad leve, Haller index normal, sin síntomas ni repercusión psicológica.
b) Deformidad moderada o grave con Haller index patológico, síntomas respiratorios/esfuerzo o signos de compresión cardiaca.
c) Ausencia de progresión de la deformidad tras la pubertad.
d) Paciente asintomático con pectus excavatum leve detectado incidentalmente en radiografía.

364. En la planificación anestésico-quirúrgica de la corrección mínimamente invasiva del pectus excavatum (técnica de Nuss) en un adolescente, ¿Cuál de las siguientes medidas es MÁS RELEVANTE?

a) Evitar completamente la ventilación monopulmonar para no desestabilizar hemodinámicamente al paciente.
b) Realizar profilaxis antibiótica y valorar alergia a metales (níquel/cromo) antes de la colocación de la barra.
c) Colocar siempre dos barras, independientemente de la morfología torácica.
d) Contraindicar la analgesia epidural por riesgo elevado de complicaciones neurológicas.

365. ¿Qué patologias se deben valorar en el diagnóstico diferencial de la hernia diafragmática congenita?

a) Adenomatosis quística pulmonar.
b) Eventración diafragmática.
c) Duplicación esofágica.
d) a) y b) son verdaderas.



366. ¿Qué anomalías se asocian con mayor frecuencia a la hernia diafragmática congenita?

a) Esqueléticas, cardiacas y del árbol traqueo bronquial.
b) De pared abdominal.
c) De intestino delgado y gástricas.
d) Urológicas y de miembros inferiores.

367. ¿Qué exploracion torácica es utilizada generalmente para confirmar la respiracion paradójica en la eventracion diafragmática?

a) Ecografía o radioscopia.
b) Radiografía torácica lateral.
c) TAC o resonancia magnética.
d) Gammagrafía pulmonar.

368. En la hernia diafragmática congénita, el defecto se encuentra con más frecuencia:

a) En el lado izquierdo.
b) En el lado derecho.
c) De forma bilateral.
d) Por igual en ambos lados.

369. ¿Cuál de las siguientes es una característica de la eventración diafragmática?

a) Es más frecuente en el lado derecho.
b) Se asocia frecuentemente con hipoplasia pulmonar.
c) Es una elevación anormal del diafragma.
d) Se debe a la ausencia del músculo diafragmático.

370. ¿Cuál de las siguientes anomalías congénitas NO es susceptible de tratamiento mediante cirugía fetal?

a) Mielomenigocele.
b) Malformación adenomatoidea quística pulmonar (MAQC).
c) Onfalocele.
d) Hernia diafragmática congénita.

371. De las siguientes afirmaciones sobre la Hernia Diafragmática Congenita (HDC) y su tratamiento mediante Oxigenación con Membrana Extracorporea (ECMO), señale la respuesta FALSA:

a) La HDC es actualmente motivo de necesidad de ECMO en la mayoría de los lactantes con una insuficiencia respiratoria.
b) El ECMO es una modalidad de tratamiento para prevenir la inmadurez pulmonar inducida por el respirador.

c) En combinación con otros tratamientos complementarios como la VAFO, el ECMO se utiliza para la estabilización preoperatoria.
d) Puede utilizarse tanto el ECMO venoarterial como el venovenoso, ya que ninguno de los dos se ha demostrado más eficaz.

372. En relación a la hernia diafragmática congénita es CIERTO que:

a) El diagnóstico prenatal mediante Ecografía puede hacerse entre la 25 y 30 semana del embarazo.
b) Su diagnóstico ecográfico se basa en hallazgos como polihidramnios, niveles hidroaéreos en tórax, masa ecogénica intratorácica, o desplazamiento mediastinico).
c) Las hernias diafragmáticas derechas se detectan mas frecuentemente por ecografía prenatal.
d) a) y b) son ciertas.

373. En el diagnóstico diferencial de la hernia diafragmática congénita se deben CONSIDERAR a:

a) Eventración diafragmática.
b) Hernia diafragmática de Morgagni.
c) Agenesia pulmonar.
d) a) y b) son ciertas.

374. En la hernia diafragmática congénita (HDC) tipo Bochdalek, ¿Cuál de las siguientes afirmaciones es CORRECTA?

a) La localización más frecuente es el lado derecho.
b) Suele asociarse a hipoplasia pulmonar ipsilateral y hipertensión pulmonar persistente del recién nacido.
c) El defecto diafragmático se sitúa típicamente en el hiato esofágico.
d) La reparación quirúrgica urgente en las primeras horas de vida siempre mejora la supervivencia.

375. Acaba de nacer un varón con hernia diafragamatica congènita. En el manejo inicial del recién nacido con HDC, señale la OPCIÓN INCORRECTA.

a) Intubación orotraqueal precoz y ventilación mecánica protectora.
b) Sonda orogástrica en aspiración continua.
c) Ventilación con bolsa-mascarilla de resucitación como maniobra inicial de reanimación.
d) Estabilización hemodinámica y respiratoria antes de la reparación quirúrgica.

376. Tenemos una persona paciente con una eventración diafragmàtica congènita. Respecto a la misma, señale la afirmación CORRECTA.

a) Se define por un defecto completo del diafragma con herniación libre de vísceras.
b) Radiológicamente es indistinguible de una HDC.



c) Corresponde a un diafragma adelgazado y elevado por falta de musculatura, con vísceras cubiertas por peritoneo y pleura.
d) Su manejo siempre requiere reparación urgente en el periodo neonatal.

377. En relación con las variantes de HDC, ¿Cuál de las siguientes asociaciones es CORRECTA?

a) Hernia de Morgagni – defecto posterolateral.
b) Hernia de Bochdalek – defecto retroesternal.
c) Hernia de Morgagni – defecto anteromedial parasternal, a menudo diagnosticado en la infancia tardía.
d) Hernia diafragmática central – comunicación amplia del hiato esofágico.

378. A proposito de las vias de acceso a mediastino para extirpación de masas ¿Qué vía es la indicada?

a) Masas mediastino anterior por esternotomía media.
b) a), c) y d) son verdaderas.
c) Masas mediastino medio por toracotomía posterolateral.
d) Masas mediastino posterior por toracotomía posterolateral.

379. ¿Cuál de las siguientes masas NO se localiza en el mediastino anterior?

a) Ganglioneuroma.
b) Teratoma.
c) Quiste tímico.
d) Linfoma.

380. La clasificación de las Malformaciones Congénitas Broncopulmonares (CPAMs) en 5 tipos de Stocker, se basa en los siguientes criterios EXCEPTO:

a) Estructura de los quistes y su ubicación.
b) Tamaño de los quistes.
c) Tapizamiento epitelial.
d) Tipo de vascularización.

381. Los teratomas torácicos se caracterizan por:

a) Suponen el 40% de todos los teratomas.
b) El mediastino anterior es el sitio más habitual de aparición.
c) Los teratomas intracardíacos no tienen tratamiento curativo en la actualidad.
d) En los niños mayores suelen cursar con disnea al diagnóstico.

382. El diagnóstico prenatal nos informa de un quiste broncogénico mediastínico ¿Cuál de las siguientes afirmaciones es CORRECTA?

a) Suelen ser lesiones sólidas con captación intensa en TC.

b) Se localizan con mayor frecuencia en el mediastino posterior.
c) Pueden ser asintomáticos y diagnosticarse incidentalmente, pero existe riesgo de infección o compresión de la vía aérea.
d) El tratamiento de elección es la observación indefinida, salvo síntomas graves.

383. En un lactante con una malformación pulmonar congènita (CPAM) diagnosticada prenatalmente, asintomático al nacimiento, la conducta ACTUALMENTE más aceptada en muchos centros es:

a) Resección quirúrgica en el periodo neonatal inmediato en todos los casos.
b) Observación clínica y radiológica, indicando cirugía solo si aparecen síntomas.
c) Resección programada en el primer año de vida, incluso en asintomáticos, para evitar infecciones y facilitar la compensación pulmonar.
d) Diferir cualquier intervención hasta la edad escolar.

384. Varón de 13 años, 182 CM y 68 kg qué acude a urgencias por un dolor torácico de 2 horas de evolucion acompañado de tos seca. ¿Cuál es la INCORRECTA?

a) Hay que realizar una radiografía para confirmar el cuadro.
b) Hay que iniciar oxigenoterapia.
c) Si el drenaje persiste más de 7 días, habría que valorar intervención quirúrgica.
d) En caso de empeoramiento súbito con desaturación, realizar TAC.

385. Con respecto a la etiología y tratamiento del quilotorax en el niño, señale la opción correcta:

a) La causa más frecuente es una lesión del conducto torácico o de una tributaria.
b) El tratamiento de un quilotórax comienza con el drenaje y la consideración de las consecuencias de la perdida de quilo.
c) El tratamiento médico suele recomendarse durante 1 o 2 semanas antes de intentar soluciones quirúrgicas.
d) Todas las respuestas anteriores son correctas.

386. De las siguientes afirmaciones sobre el neumotórax espontaneo. Señale la respuesta correcta:

a) El abordaje toracoscópico está considerado el tratamiento quirúrgico ideal en la edad pediátrica.
b) El neumotórax espontaneo es más frecuente en niñas obesas entre los 8 y 16 años.
c) El neumotórax espontaneo es la acumulación de aire en la cavidad pleural sin un desencadenante claro en muchas ocasiones.
d) a) y c) son correctas.

387. Paciente de 7 años ingresada en UCIP, fiebre elevada, presenta un derrame con pus franco y múltiples loculaciones. ¿Cómo clasifica ese derrame? Señale la respuesta correcta:

a) Derrame paraneumónico típico ó clase 2.
b) Empiema complejo ó clase 7.
c) Derrame paraneumónico complicado simple ó clase 4.
d) Derrame paraneumónico no significativo ó clase 1.

388. Los neumatoceles son quistes pulmonares intraparenquimatosos de paredes delgadas y llenos de aire. Se han asociado a diversos microorganismos bacterianos subyacentes, la mayoría parecen ser el resultado de una neumonía. Señale cuál es germen causante más frecuente:

a) Streptococcus.
b) Pseudomonas.
c) Staphylococcus.
d) Escherichia coli.

389. ¿Cuál de las siguientes lesiones se incluye dentro de las malformaciones broncopulmonares congénitas?

a) Neumotórax espontáneo primario.
b) Malformación adenomatoidea quística congénita (CPAM).
c) Neumonía bacteriana lobar.
d) Derrame pleural paraneumónico.

390. Nos llega a consulta un bebè con diagnóstico prenatal de secuestro pulmonar intralobar, ¿Cuál de las siguientes características es TÍPICA?

a) Irrigación arterial desde la arteria pulmonar ipsilateral.
b) Drenaje venoso sistémico a la vena ácigos.
c) Compartición de pleura visceral con el pulmón normal adyacente.
d) Localización preferente en el lóbulo superior derecho.

391. Tenemos una persona paciente con una neumonia de evolución tòrpida. Si aparece un empiema pleural pediátrico complicado, ¿Cuál de las siguientes estrategias es CORRECTA según la práctica actual?

a) Drenaje torácico simple sin fibrinolíticos ni cirugía en todos los casos.
b) Uso de fibrinolíticos intrapleurales o decorticación videoasistida (VATS) en fases organizadas con tabicación importante.
c) Evitar siempre la VATS por riesgo elevado de deformidades torácicas.
d) La empiema no requiere antibióticos sistémicos si se realiza un drenaje adecuado.



392. Si la neumonia avanza y aparece un absceso pulmonar.Señale la afirmación CORRECTA sobre el mismo en una persona paciente pediátrica:

a) La mayoría requieren lobectomía de entrada.
b) El tratamiento inicial suele ser médico con antibióticos intravenosos dirigidos.
c) El drenaje percutáneo guiado por imagen está absolutamente contraindicado.
d) Es excepcional su asociación a aspiración de cuerpo extraño.

393. Un adolescente con antecedentes de catéter venoso central presenta fiebre y masa mediastínica en imagen. Entre los diagnósticos diferenciales, desde el punto de vista quirúrgico, NO debe olvidarse:

a) Timo normal.
b) Linfoma mediastínico.
c) Trombosis séptica de vena cava superior con absceso mediastínico.
d) Divertículo de Zenker.

394. Respecto al derrame pleural parapneumónico en el niño, señale la respuesta CORRECTA.

a) Todos los derrames pequeños y libres requieren drenaje torácico.
b) La presencia de pH pleural muy bajo, glucosa baja y LDH alta sugiere empiema complicado.
c) El ultrasonido torácico no aporta información útil.
d) La toracotomía abierta es siempre la primera opción quirúrgica.

395. ¿Cuál es la actitud ERRÓNEA ante una persona paciente con una úvula bífida?

a) Realizar una adenoamigdalectomía para mejorar la movilidad palatina.
b) Remitir el paciente a un especialista del lenguaje.
c) Realizar una nasofibroscopia.
d) Realizar una videofluroscopia.

396. Respecto a la fisura palatina:

a) Debe ser controlada por un equipo multidisciplinar hasta los 3 años.
b) En periodo neonatal, la principal preocupación es la alimentación.
c) Cuando todos los dientes definitivos hayan erupcionado, se debe realizar un injerto alveolar.
d) El paladar secundario se extiende de la encía al orificio incisivo.

397. Respecto a la musculatura palatina:

a) Son 7 músculos independientes.
b) Su función es lograr un adecuado cierre nasal durante la pronunciación de los fonemas /n/ o /m/.
c) El elevador y tensor del velo se insertan en el paladar óseo en el paciente fisurado.

d) En el paladar hendido submucoso, la musculatura es normal.

398. Respecto a la fisura palatina es FALSO que:

a) Puede presentarse de forma aislada o asociada a una fisura labial.
b) La hendidura del paladar duro aparece de forma aislada más frecuentemente.
c) La fisura palatina submucosa es la menor expresión del espectro patológico.
d) La reconstrucción del paladar se suele realizar entre los 9 y los 12 meses de vida.

399. De las siguientes afirmaciones sobre la función del paladar y la fisura palatina, señale la afirmación FALSA:

a) La función del paladar blando está relacionada con la fonación.
b) La fonación depende de 5 músculos pareados.
c) Las fisuras aisladas del paladar duro son las que más alteran la fonación.
d) Elevador y tensor velopalatino son los dos músculos más importantes en el soporte funcional del paladar blando.

400. ¿Cuál de las siguientes afirmaciones sobre el labio leporino (fisura labial) es CORRECTA?

a) Siempre se asocia a fisura palatina.
b) Puede ser unilateral o bilateral y variar desde una muesca mínima hasta una fisura completa hasta la nariz.
c) No afecta la alimentación del lactante.
d) El diagnóstico prenatal mediante ecografía es imposible.

401. En relación con una fisura palatina aislada, señale la opción CORRECTA.

a) No se asocia a problemas de otitis media ni pérdida auditiva.
b) El principal problema funcional es la imposibilidad de succión, pero no afecta al habla.
c) Aumenta el riesgo de otitis media serosa y alteraciones del habla por incompetencia velofaríngea.
d) La reparación quirúrgica se realiza habitualmente en la adolescencia.

402. En la planificación de la reparación de una fissura labial unilateral en un lactante sano, ¿Cuál de las siguientes opciones describe mejor la práctica habitual?

a) Reparación primaria del labio en las primeras 24 horas de vida en todos los casos.
b) Reparación del labio alrededor de los 3 meses de edad, cuando el lactante ha ganado peso y está estable.
c) Retrasar la reparación hasta la edad escolar para reducir el número de intervenciones.
d) Reparación simultánea de labio y paladar en el periodo neonatal.

403. ¿En qué patologías NO tiene sentido plantear el tratamiento fetal?

a) Hernia diafragmática con hipoplasia pulmonar severa.
b) Obstrucción urinaria con oligoamnios severo.

c) Atresia esofágica con polihidramnios severo.
d) Mielomeningocele.

404. Sobre el valor de la ecografia en el estudio de la hidronefrosis pediátrica ¿Cuál de las siguientes afirmaciones es FALSA?

a) No da información sobre la función renal.
b) Es muy precisa en el diagnóstico de hidronefrosis.
c) En recién nacidos el grado de hidronefrosis puede ser transitorio.
d) Es muy precisa para determinar si existe obstrucción y su grado.

405. ¿Cuál es la obstruccion urinaria congenita más frecuente?

a) Estenosis píelo-ureteral.
b) Estenosis uretero-vesical.
c) Válvulas de uretra posterior.
d) Estenosis infundíbulos hemi-riñon inferior.

406. Razones para mantener un stent "in situ" tras realizar una pieloplastia por una estenosis pielo-ureteral. ¿Qué afirmación es FALSA?

a) Garantizar la derivación y el drenaje de la orina.
b) Evitar la infección urinaria.
c) Mantener el calibre de la anastomosis.
d) Asegurar la alineación anatómica.

407. ¿Cuál de las siguientes NO es una causa obstructiva de hidronefrosis?

a) Estenosis de la unión pieloureteral.
b) Válvulas de uretra posterior.
c) Síndrome de Prune-belly.
d) Uréter ectópico.

408. Recién nacido con hidronefrosis derecha de diagnóstico prenatal. Al 7º día de vida se realiza estudio ecográfico encontrando un diámetro anteroposterior de la pelvis renal de 10 mm. Uréter NO dilatado. Se realiza renograma diurético a las 6 semanas de vida encontrando una curva indeterminada. El niño está asintomático. Se decide hacer un nuevo renograma a los 3 meses. ¿Qué seria determinante para sentar una indicación quirúrgica?

a) La pérdida de función renal en el siguiente control.
b) El aumento de la dilatación renal en estudio ecográfico.
c) Encontrar una curva obstructiva en un nuevo renograma.
d) Encontrar un tiempo medio de vaciado alargado en un nuevo renograma.

409. Paciente varón de 2 meses de vida, asintomático, con sospecha ecográfica de estenosis pieloureteral izquierda (diámetro anteroposterior de la pelvis renal de 15 mm en eco a los 7 días de vida). Se realiza un renograma diurético encontrando una morfología de la curva indeterminada, un tiempo medio de excreción del radiofármaco de 15 minutos y una función renal izquierda del 35 %. ¿Cuál cree qué es la opción correcta?

a) Hacer una plastia pieloureteral izquierda.
b) Repetir el renograma dentro de 3 meses.
c) Hacer una urografía intravenosa.
d) Hacer una pielografía retrógrada.

410. ¿Cuál es el orden de extracción de órganos en el transcurso de una extracción multiorgánica? Señale la respuesta correcta:

a) Pulmones, hígado, riñones y corazón.
b) Corazón, pulmones, hígado y riñones.
c) Riñones, hígado, corazón y pulmones.
d) Hígado, riñones, pulmones y corazón.

411. Recién nacido con diagnóstico prenatal de agenesia renal unilateral, en la exploración física en el momento del nacimiento debemos descartar otras anomalías asociadas. Señale la opción correcta:

a) Asociación VACTERL.
b) Síndrome de Mayer-Rokitansky o anomalías del conducto de Muller.
c) Malformación adenomatoidea pulmonar.
d) a) y b) son correctas.

412. Con relación a la presentación clínica y anatomía del uréter ectópico, señale la afirmación FALSA:

a) El uréter ectópico se define como aquel ureter que no drena en el trígono, ingresa en el cuello vesical o en una posición más caudal.
b) El 80 % de los uréteres ectópicos se asocian con duplicación del sistema renal.
c) La presentación en la niña como incontinencia urinaria continua no es frecuente, dado que la inserción ureteral es proximal (97 %) al mecanismo de la continencia.
d) Los sitios más frecuentes de inserción ureteral ectópica en los varones son la uretra posterior (40-50 %) y la vesícula seminal (20-6 0%).

413. Cuál es una indicación aceptada para realizar cirugía fetal en hidronefrosis prenatal?

a) Obstrucción pielo-ureteral.
b) Obstruccion uretero-vesical.

c) Obstruccion tracto urinario inferior.
d) Ureterocele obstructivo.

414. En el carcinoma corticosuprarenal ¿Cuál de estas afirmaciones NO es cierta?

a) Es infrecuente en niños.
b) No suelen ser hormonalmente funcionantes.
c) Se asocia al síndrome de Li-Fraumeni.
d) Se asocia al síndrome de Becwith- Wiedemann.

415. ¿Cuál de las siguientes anomalías congénitas del aparato urinario se asocia típicamente a obstrucción de la unión pieloureteral?

a) Riñón en herradura.
b) Ureterocele ectópico.
c) Estenosis de la unión pieloureteral con pelvis renal dilatada e hidronefrosis.
d) Válvulas de uretra posterior.

416. En relación con las válvulas de uretra posterior (VUP) en el recién nacido varón, señale la opción CORRECTA.

a) Son una causa rara de obstrucción urinaria neonatal.
b) El diagnóstico prenatal es imposible.
c) Constituyen la causa más frecuente de obstrucción baja del tracto urinario en varones y pueden detectarse prenatalmente por hidronefrosis y "signo de la llave" (keyhole sign).
d) El tratamiento definitivo es la resección abierta de la uretra.

417. ¿Qué patología NO tiene relacion con la aparicion de litiasis renal en la infancia?

a) Anemia falciforme.
b) Hiperparatiroidismo.
c) Acidosis tubular.
d) Antecedentes familiares de litiasis renal.

418. ¿Qué factor NO influye en el tratamiento de las litiasis urinarias?

a) El escenario clínico de presentación.
b) Los antecedentes familiares de litiasis.
c) La localización de la litiasis.
d) El tamaño de la litiasis.

419. En relación con la litiasis urinaria en la infancia, señale la respuesta CORRECTA.

a) Es excepcional en niños y no suele asociarse a alteraciones metabólicas.
b) La mayor parte de los casos no requieren estudio etiológico.
c) La litiasis en niños se asocia con frecuencia a trastornos metabólicos (hipercalciuria, hiperoxaluria, hiperuricosuria) y requiere estudio etiológico completo.
d) El tratamiento siempre es quirúrgico.

420. ¿Cuál de las siguientes afirmaciones sobre el manejo quirúrgico de la litiasis ureteral en niños es CORRECTA?

a) La litotricia extracorpórea por ondas de choque (LEOC) está contraindicada en la edad pediátrica.
b) La ureteroscopia rígida o flexible con litotricia intracorpórea se utiliza cada vez más para litiasis ureterales, especialmente distales.
c) La nefrolitotomía percutánea no tiene indicación en niños.
d) La única opción terapéutica es la cirugía abierta.

421. Respecto al trasplante renal en la edad pediátrica, señale la opción CORRECTA.

a) Solo se indica en adolescentes; en niños pequeños es preferible mantener diálisis indefinidamente.
b) El trasplante renal es el tratamiento de elección en la mayoría de los niños con enfermedad renal terminal, siempre que no existan contraindicaciones.
c) Siempre es necesario extirpar los riñones nativos antes del trasplante.
d) Debe evitarse el uso de donante vivo relacionado por mayor riesgo de rechazo.

422. ¿Qué factor clinico diagnóstico NO influye para la decision de tratamiento quirúrgico en niños con reflujo vesico ureteral?

a) Pielonefritis de repetición con cicatrices renales a pesar de la profilaxis antibiótica.
b) Malformaciones cardio-respiratorias severas asociadas.
c) Reflujo vesico ureteral de alto grado en niños mayores de 2 años.
d) Falta de fidelidad y continuidad familiar en el seguimiento y la profilaxis antibiótica.

423. ¿Cuál de las alteraciones señaladas como causa de reflujo vesicoureteral secundario NO lo es?

a) Uréter ectópico.
b) Disfunción funcional de vaciamiento.
c) Persistencia de uraco.
d) Vejiga neurógena.

424. ¿Cuál NO es una indicación absoluta de tratamiento quirúrgico del reflujo vesicoureteral?

a) Daño renal progresivo.
b) Pielonefritis de repetición a pesar del tratamiento antibiótico profiláctico.
c) Falta de resolución espontánea en el seguimiento.



d) Intolerancia o falta de adhesión a la profilaxis antibiótica.

425. En el tratamiento NO quirúrgico del reflujo vesicoureteral se incluyen todas las medidas siguientes, EXCEPTO:

a) Evitar las infecciones mediante profilaxis antibiótica continua.
b) Tratar las disfunciones de vaciado (como el estreñimiento o el hábito retentivo).
c) Conseguir una buena hidratación e higiene perineal.
d) Realizar una vigilancia estrecha con gammagrafía cada 3 meses.

426. ¿Cuál de las siguientes indicaciones NO es una indicación absoluta para la corrección quirúrgica del reflujo vesicoureteral?

a) Lesión renal progresiva.
b) Pielonefritis intercurrente.
c) Reflujo de alto grado (IV – V).
d) Intolerancia o incumplimiento de la profilaxis antibiótica.

427. Mujer embarazada de 28 semanas. En eco intrauterino se encuentra dilatación de la pelvis renal derecha del feto, con un diámetro anteroposterior de 7 mm, sin otros hallazgos patológicos en el feto, placenta o líquido amniótico. ¿Cuál es el diagnóstico más probable?

a) Hidronefrosis transitoria.
b) Estenosis pieloureteral.
c) Reflujo vesicoureteral.
d) Estenosis ureterovesical.

428. La decisión de practicar cirugía antirreflujo en el Reflujo Vesicoureteral (RVU) debe ser individualizada. De la siguientes, señale ¿Cuál NO es una indicación absoluta de corrección quirúrgica del RVU?

a) Lesión renal progresiva.
b) Persistencia de urocultivos positivos.
c) Pielonefritis intercurrente.
d) Ausencia demostrada de crecimiento renal.

429. Según el sistema internacional, señale el grado de Reflujo Vesicoureteral que presenta una persona paciente con el uréter, la pelvis y los cálices, muy dilatados y tortuosos:

a) Grado II.
b) Grado III.
c) Grado IV.
d) Grado V.

430. ¿Cuál de las siguientes afirmaciones sobre el reflujo vesicoureteral (RVU) en niños es CORRECTA?

a) El RVU leve (grado I-II) tiene alta probabilidad de resolución espontánea con el crecimiento.
b) Todo RVU requiere corrección quirúrgica inmediata.
c) El RVU no se asocia a cicatrices renales.
d) El RVU solo se diagnostica en adolescentes.

431. En un niño con RVU de alto grado (IV-V) y episodios repetidos de pielonefritis febril pese a profilaxis antibiótica, la actitud MÁS adecuada suele ser:

a) Mantener solo observación clínica indefinidamente.
b) Suspender la profilaxis antibiótica y esperar resolución espontánea.
c) Indicar corrección quirúrgica del RVU (reimplante ureteral o técnica endoscópica) según características del caso.
d) Realizar nefrectomía obligada.

432. ¿Cuál de las siguientes pruebas es la de elección para el diagnóstico inicial y graduación del RVU?

a) Ecografía renal.
b) Gammagrafía DMSA.
c) Uretrocistografía miccional seriada (cistografía miccional).
d) Resonancia magnética renal.

433. ¿Cuál de estos signos ecograficos NO tiene valor en el diagnóstico prenatal de la extrofia vesical?

a) Retraso en el desarrollo ponderal del feto.
b) Implantación baja del cordón umbilical.
c) Escroto desplazado anteriormente con falo pequeño en varones.
d) Riñones normales y ausencia de vejiga en varios controles ecográficos del feto.

434. ¿Por qué es preferible realizar el cierre primario de la extrofia vesical dentro de las primeras 76 horas de vida?

a) La flexibilidad del anillo pélvico permite el cierre sin osteotomía sacro-iliaca.
b) Evita la exposición y erosión de la mucosa vesical.
c) Disminuye la incidencia de infecciones postoperatorias.
d) Todas las respuestas anteriores son ciertas.

435. ¿Cuál de las siguientes condiciones NO se asocia a la hernia inguinal?

a) Fibrosis quística.
b) Extrofia vesical.
c) Déficit de alfa-1-antitripsina.
d) Derivación ventriculoperitoneal.

436. Los objetivos de la reconstrucción en la extrofia vesical incluyen todos menos:

a) Conseguir un cierre de la vejiga y de la uretra.
b) Reposicionar el ano.
c) Crear un cuello vesical competente.
d) Reconstruir los genitales.

437. ¿Cuál de las siguientes complicaciones NO se presenta habitualmente en un niño operado de extrofia vesical?

a) Incontinencia urinaria.
b) Infecciones urinarias.
c) Incurvación del pene.
d) Trastornos en la marcha.

438. ¿Cuál de las siguientes anomalías NO está incluida en la triada de Currarino?

a) Malformación anorrectal.
b) Epispadias.
c) Alteración sacra.
d) Masa presacra (teratoma o un meningocele anterior).

439. De las siguientes afirmaciones sobre la extrofia vesical (EV) y sus variantes. Señale la respuesta FALSA:

a) Epispadias solo se presenta en el varón.
b) En la Extrofia vesical (EV) clásica, la vejiga es una placa abierta en el hemiabdomen inferior, asociada siempre con epispadias.
c) La Extrofia cloacal (EC) es la forma más compleja de extrofia.
d) En los niños con EV los riñones y la producción de orina son, por lo general, normales, y el volumen de líquido amniótico también.

440. En relación con el complejo extrofia-epispadias, señale la afirmación CORRECTA.

a) La extrofia vesical clásica se caracteriza por vejiga abierta en la línea media, separación de la sínfisis púbica y epispadias.
b) Es más frecuente en niñas que en niños.
c) No se asocia a alteraciones del suelo pélvico.
d) No requiere planificación multidisciplinar.



441. En el manejo quirúrgico inicial de la extrofia vesical, la estrategia más aceptada en muchos centros consiste en:

a) Cierre primario del complejo (vejiga, pared abdominal y pelvis) en el periodo neonatal.
b) Diferir cualquier intervención hasta la adolescencia.
c) Realizar cistectomía de entrada y derivación urinaria permanente.
d) Limitarse a tratamiento conservador sin cirugía.

442. Entre las complicaciones a largo plazo de la extrofia vesical y su tratamiento reconstruccional se incluyen, EXCEPTO:

a) Incontinencia urinaria.
b) Trastornos de la función sexual y fertilidad.
c) Mayor riesgo de carcinoma vesical en la vejiga reconstruida.
d) Ausencia total de problemas psicológicos o de calidad de vida.

443. El objetivo de la correccion quirúrgica del hipospadias es:

a) Enderezamiento correcto del pene evitando incurvaciones.
b) Meato urinario lo más cerca posible del ápex glandar.
c) Un chorro de orina bien dirigido hacia delante.
d) Todas las anteriores.

444. ¿Qué factores debemos tener en cuenta en la reparacion de una fistula uretro cutanea producida tras uretroplastia?

a) Hay que realizar una buena movilización de los tejidos y colgajos para el cierre.
b) Colocar varias capas de tejido sobre la sutura.
c) Descartar y tratar previamente con seguridad una estenosis distal en la uretra.
d) Todas las anteriores afirmaciones son válidas.

445. En relación con las complicaciones de la cirugía de hipospadias, señale la INCORRECTA:

a) La fístula uretrocutánea es una de las complicaciones menos frecuentes.
b) El cierre quirúrgico de la fístula debe posponerse al menos 6 meses.
c) La fístula puede asociarse con una obstrucción distal.
d) Las fístulas grandes pueden requerir cierres complejos con colgajos tisulares.

446. Los objetivos de la cirugía de corrección del hipospadias incluyen:

a) Completo enderezamiento del eje peneano.
b) Construcción de una neouretra de calibre uniforme.
c) Conseguir un resultado estético satisfactorio.
d) Todas las anteriores son correctas.

447. La incidencia de familiares afectados en el caso de una persona paciente con hipospadias es del:

a) 7-10 %.
b) 10-20 %.
c) 2-3 %.
d) Las mismas que otro niño sin padre con hipospadias.

448. ¿Cuál de las siguientes afirmaciones sobre el hipospadias es CORRECTA?

a) Solo afecta a niñas.
b) Se define por un meato uretral ectópico en la cara ventral del pene, a menudo asociado a incurvación y prepucio en "capucha".
c) Nunca se asocia a otras anomalías urológicas.
d) No tiene repercusión funcional ni estética.

449. En relación con el momento óptimo de la reparación quirúrgica del hipospadias distal en un niño sano, la recomendación más aceptada es:

a) Periodo neonatal inmediato (primeros 7 días).
b) Entre los 6 y 18 meses de edad, individualizando según el caso.
c) Después de la pubertad para disminuir el riesgo anestésico.
d) Solo si el paciente presenta síntomas urinarios.

450. En la evaluación inicial de un recién nacido con hipospadias proximal grave (penoescrotal) y criptorquidia bilateral, la actitud MÁS adecuada es:

a) Programar reparación de hipospadias en las primeras 2 semanas sin más estudios.
b) Considerar la posibilidad de trastorno del desarrollo sexual y solicitar estudio endocrinológico y genético.
c) Asumir que se trata de una variante normal del desarrollo.
d) Realizar circuncisión inmediata para facilitar la higiene.

EJERCICIOS PRÁCTICOS

CASO 1

Embarazada de 24 semanas a la cual se le diagnostica en la ecografía del segundo trimestre, feto con polihidramnios y un signo de doble burbuja ecográfico, con una cámara gástrica distendida y lo que parece un duodeno proximal. Con esta sospecha se le realizará una resonancia materna que completará el diagnóstico diferencial

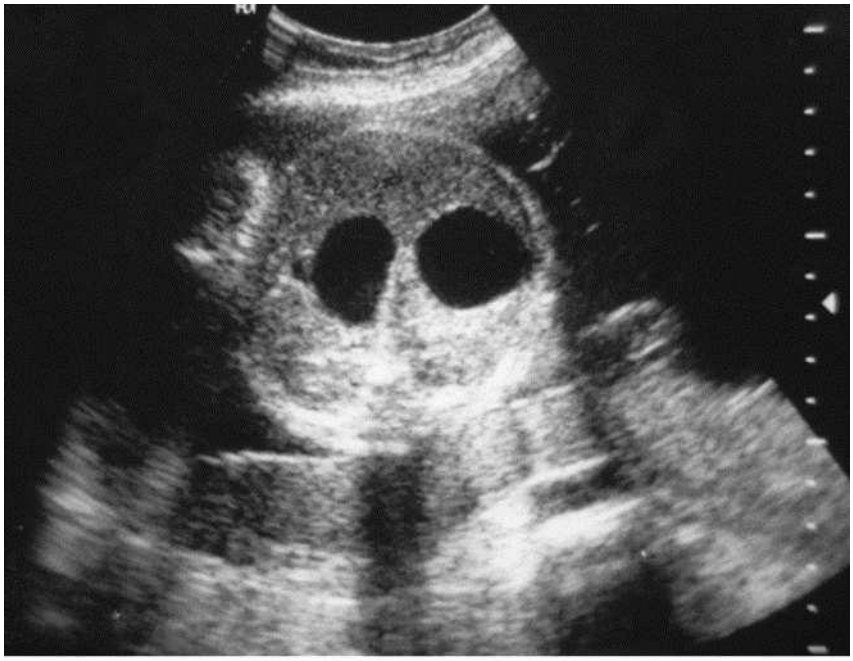

451. En relación a la obstrucción duodenal neonatal, qué afirmación de las siguientes es CIERTA:

a) En la obstrucción duodenal en manga de viento o calcetín la parte del duodeno dilatado está distal al punto de obstrucción.
b) Las atresias duodenales tipo III son las más frecuentes.
c) Otras malformaciones digestivas son las anomalías asociadas más frecuentes.
d) Vómitos biliosos sólo aparecen en la atresia duodenal tipo II.

452. Señala la afirmación que consideres VERDADERA sobre la atresia duodenal neonatal:



a) La mayoría de las atresias del tipo I son preampulares.
b) El debut más frecuente de la atresia duodenal es con vómitos no biliosos.
c) Se produce hacia la 12 semana de gestación, pero el diagnóstico prenatal se hace a los 7-8 meses de la gestación.
d) La membrana duodenal corresponde a la atresia duodenal tipo II.

453. La atresia duodenal en el 50% de los casos asocia otras malformaciones o anomalías de las señaladas a continuación, EXCEPTO.

a) Malformaciones esqueléticas.
b) Síndrome de Down.
c) Malformaciones cardíacas.
d) Páncreas anular.

454. En la reparación quirúrgica de la atresia duodenal cuál es la opción menos FRECUENTE de tratamiento quirúrgico:

a) Duodeno-duodenostomía.
b) Excisión de membrana.
c) Gastro-yeyunostomía.
d) Duodeno-yeyunostomía.

455. La principal complicación posoperatoria tras la reparación de una obstrucción duodenal neonatal ES:

a) Peritonitis posoperatoria.
b) Insuficiencia cardiaca.
c) Intolerancia oral prolongada (seudoobstrucción funcional).
d) Oligoanuria.

CASO 2

Lactante de 24h de vida, hijo de inmigrantes recién llegados a España, con importante distrés respiratorio y quejido inspiratorio que acude a urgencias y le realizan esta radiografía.



456. ¿Qué pruebas complementarias se deben realizar en este paciente?

a) Siempre se debe realizar un TC torácico.
b) Siempre se debe realizar un tránsito esofagogástrico.
c) Se debe realizar una ecocardiografía para descartar anomalías asociadas.
d) Se debe repetir la radiografía a las 72 horas para confirmar el diagnóstico.

457. Los posibles diagnósticos diferenciales para tener en cuenta según su sospecha diagnóstica son:

a) Hernia hiatal congénita.
b) Malformación pulmonar congénita de la vía respiratoria.
c) Agenesia pulmonar congénita.
d) a), b) y c) son correctas.

458. ¿Cuál es la afirmación correcta según su sospecha diagnóstica?

a) El paciente debe ser intervenido de forma urgente.
b) La reparación abierta de esta malformación puede realizarse mediante un abordaje torácico o abdominal.
c) La reparación de los defectos grandes generalmente requiere de un parche protésico.
d) b) y c) son correctas.

459. Con respecto a las complicaciones y pronóstico ¿Cuál es la afirmación correcta según su sospecha diagnóstica?

a) La hemorragia postoperatoria es la complicación más significativa en el paciente en ECMO.
b) La hipertensión pulmonar se resuelve siempre tras la corrección quirúrgica.
c) Una LHR O/E <25% predice una supervivencia entre el 65 y el 88%.
d) Ninguna es correcta.

CASO 3

460. Son diagnósticos diferenciales de la apendicitis aguda:

a) Enfermedad de Crohn.
b) Diverticulitis de Meckel.
c) Tiflitis.
d) Todas las anteriores son correctas.

461. Respecto a las pruebas complementarias en la apendicitis aguda, señale la correcta:

a) Las radiografías simples pueden demostrar la existencia de un fecalito en el 50% de los casos.
b) El aumento de la ecogenicidad periapendicular es un signo ecográfico frecuente.
c) Un apéndice no comprimible de < 6 mm es diagnóstico de apendicitis.
d) El contraste oral mejora la precisión diagnóstica de la TC.

462. Respecto a la actitud terapéutica en la apendicitis aguda, es cierto que:

a) El tratamiento comienza con líquidos intravenosos y antibióticos de amplio espectro.
b) Las apendicectomías realizadas durante la noche están justificadas por la urgencia de la patología.
c) Las apendicectomías laparoscópicas presentan un mayor riesgo de absceso intraabdominal.
d) Tras la apendicectomía por una apendicitis no perforada se recomiendan al menos tres dosis adicionales de antibiótico.

CASO 4

Mujer, 7 años. Enuresis diurna y nocturna, desde siempre. Por el día: cerco en la braga, 2–3 cambios de braga al día. Urgencia miccional. Posturas anómalas con el deseo miccional. En la exploración se encuentra un sinus sacrocoxígeo.

Por la noche tiene escapes todos los días, de micciones completas. Cree que tiene varios escapes cada noche. Madre enurética hasta los 9 años

463. ¿Cuál es la opción diagnóstica global que mejor describe la situación de esta paciente?

a) Enuresis nocturna monosintomática primaria.
b) Enuresis nocturna secundaria de origen psicológico.
c) Trastorno miccional con incontinencia diurna funcional y enuresis nocturna (enuresis no monosintomática), con posible afectación neurogénica a descartar por el hallazgo de sinus sacrocoxígeo.
d) Incontinencia urinaria continua por fístula ureterovaginal congénita.

464. ¿Cuál sería el plan de estudio inicial más adecuado para esta paciente?

a) Solicitar directamente resonancia magnética craneal y cistografía miccional.
b) Historia clínica detallada (patrón miccional y defecatorio, ingesta de líquidos, antecedentes familiares), exploración física completa con valoración lumbosacra y neurológica, registro miccional y de escapes, y análisis de orina; completar con ecografía renovesical y, si hay sospecha neurológica por el sinus sacrocoxígeo, estudio de imagen de la columna lumbosacra.
c) Iniciar tratamiento con desmopresina sin más pruebas, porque la clínica es típica de enuresis primaria.
d) Realizar urodinamia invasiva como primera prueba diagnóstica.

465. ¿Cuál sería el enfoque terapéutico inicial más adecuado mientras se completa el estudio?

a) Castigo nocturno y restricción hídrica severa desde media tarde.
b) Comenzar directamente desmopresina a dosis plenas durante varios meses sin medidas adicionales.
c) Medidas de uroterapia estándar (educación, micciones programadas, corrección de posturas miccionales, manejo del estreñimiento si lo hubiera, ajuste de ingesta de líquidos), tratamiento secuencial de la incontinencia diurna y después de la enuresis nocturna, y considerar alarma de enuresis y/o fármacos (anticolinérgicos, desmopresina) según resultados del estudio y respuesta inicial.
d) Indicar cirugía inmediata del sinus sacrocoxígeo como tratamiento único de la enuresis.

466. Respecto al antecedente de madre enurética hasta los 9 años, ¿Cuál es la afirmación más correcta?

a) No tiene relevancia, porque la enuresis no presenta agregación familiar.
b) Refuerza la hipótesis de un componente genético en la enuresis, frecuente en estos pacientes.
c) Obliga a descartar siempre una causa tumoral.
d) Es un criterio absoluto para indicar tratamiento farmacológico precoz.

CASO 5



Varón de 4 meses de edad que acude a la consulta de Cirugía Pediátrica remitido de manera ordinaria por su Pediatra. Ha detectado ausencia del testículo derecho en bolsa escrotal, testículo izquierdo en bolsa con aumento de volumen y anomalía prepucial.

467. Nuestra actuación inicial en la consulta será:

a) Solicitud de TAC abdominal.
b) Exploración física y anamnesis.
c) Analítica en sangre y orina.
d) Informar a los padres de la posibilidad de defecto de la diferenciación sexual.

468. En la exploración física del paciente NO apreciamos el testículo derecho ni en bolsa escrotal ni a nivel inguinal. El testículo izquierdo está en la bolsa escrotal con un ligero hidrocele. Pene de buen tamaño con prepucio incompleto y orificio uretral en surco balanoprepucial. ¿Cuál de las siguientes maniobras deberemos realizar en la consulta, en base a los defectos detectados?

a) Exprimir la ingle izquierda para ver si aumenta el hidrocele.
b) Despegar el hemiprepucio.
c) Calibrar el diámetro del meato uretral y comprobar si hay estenosis.
d) Evacuar el hidrocele izquierdo por punción.

469. Indique el estudio complementario que se solicitará inicialmente desde consulta:

a) Ecografia abdominal e inguino-escrotal.
b) Tac abdomino-perineal.
c) Ecografia perineal.
d) RNM abdomino-pélvica.

470. En el estudio complementario realizado se aprecia el testículo derecho de tamaño aparentemente normal de localización intrabdominal a nivel del anillo inguinal interno. El testículo izquierdo está alojado en la bolsa escrotal y NO hay evidencia de hidrocele. Señale, ¿Cuál será la propuesta quirúrgica más probable que realizará a la familia según los hallazgos del estudio realizado?

a) Laparotomía Pfannenstiel y movilización testicular.
b) Orquidopexia izquierda y orquidopexia derecha vía inguinal.
c) Laparoscopia, movilización testicular y orquidopexia derecha.
d) Laparotomía y orquiectomia derecha.

471. Durante la intervención quirúrgica se aprecia que el testículo derecho NO es viable, está atrófico y se ha tenido que extirpar.¿Qué intervención es recomendable realizar en el mismo tiempo quirúrgico, como consecuencia de la pérdida del testículo derecho?

a) Circuncisión.
b) Colocación de prótesis testicular.
c) Linfadenectomia inguinal derecha.
d) Orquidopexia izquierda.



472. El testículo NO descendido (TND) parece asociarse con riesgo de degeneración maligna. De las siguientes afirmaciones, señale la respuesta correcta:

a) El riesgo de malignización del testículo de localización abdominal es del 5 %.
b) El seminoma (78 %) es el tumor más frecuente en los TND que permanecen en el abdomen.
c) Los tumores de células germinales (63 %) son los más frecuente en los TND tras una orquidopexia exitosa.
d) Todas las respuestas anteriores son correctas.

CASO 6

Paciente de 6 días de vida ingresada en la Unidad Neonatal (UCIN).
Peso al nacer 1.460 g APGAR 7/9. Precisó reanimación por dificultad respiratoria con hipoglucemia, se instauró asistencia respiratoria con CPAP con FiO2 al 33 %, canalización de vía umbilical e inicio de sueroterapia intravenosa. A las 24 h de vida alimentación con calostro por sonda orogástrica. A los 4 días de vida se inicia nutrición parenteral. Expulsó meconio a las 24 horas de vida.
Ha comenzado con distensión abdominal, palidez, mala perfusión periférica y febrícula. Se aprecia residuo gástrico, deposiciones líquidas abundantes y malolientes en las que se ha detectado sangre oculta en heces. A la exploración física el abdomen esta distendido parece doloroso se marcan las asas intestinales y presenta discreto eritema de pared abdominal.
En la analítica sanguínea hay leucopenia con desviación izquierda, acidosis metabólica, PCR 30, trombopenia moderada y plaquetopenia moderada

473. De las siguientes pruebas de imagen, señale la que solicitará en primer lugar:

a) TAC abdominal.
b) Enema opaco.
c) Tránsito esofagogastroduodenal.
d) Radiografía de abdomen.

474. En el estudio de imagen realizado se aprecia edema interasas con signos de gas intramural o neumatosis, sin evidencia de calcificaciones, dilataciones viscerales o asa fija. ¿Cuál es el diagnóstico más probable?

a) Ileo meconial.
b) Síndrome del colon izquierdo hipoplásico.
c) Enterocolitis necrotizante.
d) Invaginación intestinal.

475. De los siguientes hallazgos en una radiografía simple. ¿Cuál se considera un signo de mal pronóstico? Señale la respuesta correcta:

a) Neumatosis intestinal.
b) Gas en la vena porta.
c) Edema de asas.
d) Peristaltismo aumentado.

476. De las siguientes afirmaciones sobre el tratamiento de esta patología, señale la respuesta correcta:

a) El tratamiento primario es de sostén. Se inicia tratamiento con reposo intestinal, descompresión gástrica, líquidos intravenosos y nutrición parenteral.
b) La única indicación absoluta de intervención quirúrgica es el neumoperitoneo en una radiografía de abdomen.
c) Un «asa fija» de intestino en el mismo lugar puede representar un segmento afuncional, por posible necrosis. Algunos lo consideran indicación quirúrgica.
d) Todas las respuestas anteriores son correctas.

477. De las siguientes afirmaciones sobre las barreras físicas que protegen el tubo digestivo. Señale la afirmación FALSA:

a) El bajo pH del estómago es uno de los primeros factores del tubo digestivo que favorecen la proliferación de los patógenos.
b) En lactantes prematuros, la motilidad inmadura induce mayor exposición epitelial a sustancias potencialmente nocivas y menor eliminación de bacterias.
c) La capa mucosa que cubre el epitelio intestinal desempeña un papel clave en la función de barrera. Un elemento esencial de protección de la mucosa es la mucina.
d) Las células epiteliales intestinales crean una barrera física compleja y muy regulada, forman una membrana semipermeable.

478. En esta patología se han demostrado variables predisponentes. De los que se detallan a continuación, señale cuál NO es un factor asociado a este proceso:

a) Prematuridad.
b) Cateterización umbilical.
c) Lactancia materna.
d) Cardiopatía congénita.

CASO 7

En su hospital el Servicio de Cirugía Pediátrica dispone de una consulta de asesoramiento e información prenatal para aquellas madres gestantes en las que se ha detectado que son portadoras de un feto con una malformación potencialmente quirúrgica. En su Servicio disponen de Cirujano Pediátrico de atención continuada las 24 horas y es un Hospital de tercer nivel.
Gestante de 30 semanas que acude a consulta por primera vez. En el estudio ecográfico prenatal se ha observado una imagen capsulada extra abdominal en la que se incluyen asas intestinales e hígado, muestra una herniación del contenido abdominal recubierto y la salida de cordón umbilical se localiza en el ápex del defecto.

479. ¿Cuál es el diagnóstico? Señale la respuesta correcta:

a) Onfalocele.
b) Gastrosquisis.
c) Hernia de Spiegel.
d) Síndrome del vientre en ciruela pasa.

480. De la información que le transmitirá a la gestante, señale la afirmación correcta:

a) La vía del parto dependerá de consideraciones obstétricas, la cesárea no ha mostrado ser más ventajosa.
b) Las opciones terapéuticas dependen del tamaño del defecto, la edad gestacional y la presencia de anomalías asociadas.
c) La cirugía se debe realizar siempre de manera urgente tras el nacimiento en un quirófano contiguo.
d) Las afirmaciones a) y b) son correctas.

481. Avisan a Cirugía Pediátrica desde la sala de partos, el paciente acaba de nacer. ¿Cuál de las siguientes afirmaciones es FALSA?

a) Se debe mantener la temperatura corporal y apoyo ventilatorio.
b) Lo primero es reducir el contenido herniario.
c) Se debe colocar una sonda nasogástrica y otra rectal para descomprimir.
d) Evaluación cardiológica en las primeras horas de vida.

482. De las siguientes afirmaciones sobre el origen y la anatomía de la malformación descrita, señale la respuesta FALSA:

a) Aparece por la falta de regreso de las vísceras a la cavidad abdominal.
b) En su interior además de asas intestinales se pueden hallar otras vísceras como hígado, vejiga, estómago, ovario y testículo.
c) El defecto se debe al fracaso de cierre o migración de la pared, por ello se localiza siempre en la región lateroabdominal.
d) El saco está formado por amnios, gelatina de Wharton y peritoneo.

483. El paciente presenta el Síndrome de Beckwith-Weideman. ¿A qué parámetro analítico deberemos prestar especial atención?

a) Hemoglobina en sangre.
b) Enzimas hepáticas.
c) Glucemia.
d) Amilasa salival.

484. El paciente presenta el Síndrome de Beckwith-Weideman. ¿Qué neoplasia maligna puede padecer el paciente en el futuro, si además se acompaña de una mutación localizada en el cromosoma 11p13?

a) Angioliposarcoma renal.
b) Tumor de Wilms (TW).
c) Carcinoma medular de tiroides.
d) Glioblastoma.

CASO 8

Neonato de 24 días de vida que acude a Urgencias de Pediatría por un vómito y decaimiento. Gran distensión abdominal que los padres han apreciado como se incrementaba en los últimos 7 días. Moderada dificultad respiratoria. Afebril en todo momento. Las deposiciones son de características normales y no saben precisar la diuresis. No han visualizado nunca chorro miccional, únicamente goteo.

Entre sus antecedentes prenatales destaca hidronefrosis bilateral con oligohidramnios observada en el segundo trimestre.
El abdomen, se objetiva muy distendido, no parece doloroso, a tensión, no se palpan masas ni visceromegalias, no signos de irritación peritoneal, se visualiza importante circulación colateral.
Dada la distensión abdominal, se realiza una ecografía en la que se observa abundante líquido intraabdominal, vejiga muy engrosada, uretra proximal muy dilatada con ureterohidronefrosis bilateral grado III.

485. ¿Cuál es el posible diagnóstico?

a) Síndrome de Prune Belly.
b) Válvulas de uretra posterior (VUP).
c) Ileo meconial.
d) Quiste de uraco.

486. Con esta sospecha diagnóstica lo primero que debe hacer un Cirujano Pediátrico es:

a) Vesicostomia.
b) Nefrostomia ecoguiada.
c) Sondaje vesical.
d) Paracentesis abdominal.

487. En este paciente, señale cuál parece ser la causa de la distensión abdominal:

a) Vólvulo intestinal.
b) Ascitis urinosa.
c) Hemoperitoneo.
d) Peritonitis primaria.

488. De las siguientes opciones, señale ¿Cuál es el único estudio radiológico qué establece de manera definitiva el diagnóstico de esta patología?

a) Ecografía transrectal.
b) Gammagrafía renal (99mTc-DMSA).
c) Cistouretrografia miccional (CUMS).
d) Urografía por resonancia magnética (URM).

489. De las siguientes opciones de tratamiento, señale la opción correcta:

a) La ablación valvular endoscópica se practica una vez que el recién nacido se encuentra clínicamente estable.
b) La vesicostomía cutánea es apropiada en un recién nacido muy pequeño o prematuro cuando el cistoscopio pediátrico es demasiado grande para la uretra.
c) La ureterostomía se reserva cuando la ablación valvular o la vesicostomía no mejoran el drenaje de las vías urinarias superiores.
d) Todas las respuestas anteriores son correctas.

490. Diagnóstico prenatal y factores pronósticos. Señale la afirmación FALSA:

a) El oligohidramnios observado en el segundo trimestre, indica uropatía obstructiva y presagia un mal pronóstico.
b) Cuanto menor sea la Edad Gestacional (EG) a la que se detecta la uropatía obstructiva, mejor será el pronóstico.
c) La uropatía obstructiva fetal incide en el desarrollo muscular.
d) El oligohidramnios en uropatía obstructiva se asocia con hipoplasia pulmonar.

CASO 9

Niño de 1 año que acude al Servicio de Urgencias de Pediatría por dolor abdominal y vómitos de inicio súbito, que lo ha despertado de la siesta (2 horas de evolución). Adoptando postura fetal por el dolor. Afebril. No clínica de gastroenteritis. Estreñimiento habitual. Diuresis normal.
A la exploración física inicialmente se aprecia moderada distensión abdominal, el abdomen es blando, depresible y no impresiona de doloroso a la palpación. Aunque el paciente inmediatamente adopta postura antiálgica.
Se solicita ecografía, que no es concluyente. Se realiza radiografía de abdomen en bipedestación que es informada oralmente por el radiólogo de guardia como vólvulo intestinal.
En este tiempo (30 minutos) el paciente está muy postrado, pálido, taquicárdico, con mala perfusión periférica, la distensión abdominal ha aumentado notablemente y no responde a estímulos.

491. Tras valorar al paciente y con el informe verbal del radiólogo de guardia. ¿Cuál debe ser nuestra actitud?

a) Solicitar TAC urgente.
b) Traslado a UCI Pediátrica.
c) Laparotomía urgente.
d) Realizar una colonoscopia.

492. De las siguientes, señale cual puede ser la causa de un de vólvulo de intestino medio.

a) Celiaquía.
b) Malrotación intestinal.
c) Debut de colitis ulcerosa.
d) Intolerancia a las proteínas de leche de vaca (IPLV).

493. Cuando una persona paciente pediátrica presenta un vólvulo sigmoideo. ¿Qué debemos descartar?

a) Enfermedad de Hirschsprung.
b) Divertículo de Meckel.
c) Quiste mesentérico.
d) Tumor carcinoide.

494. Se ha tenido que realizar una resección intestinal masiva por isquemia. ¿Cuál es el segmento del intestino que tiene mayor capacidad de adaptación?

a) Duodeno.
b) Yeyuno.

c) Íleon.
d) Colon.

495. De los siguientes pasos en la corrección quirúrgica de la malrotación con vólvulo. Señale la respuesta FALSA:

a) Detorsión antihoraria del intestino.
b) Sección de bandas cecales de Ladd.
c) Ensanchamiento del mesenterio del intestino delgado.
d) Reconstrucción de la rotación anatómica normal de las vísceras y el mesenterio mediante puntos de fijación.

496. ¿Cuál de las siguientes anomalías congénitas se acompañan de malrotación intestinal? Señale la respuesta correcta:

a) Gastrosquisis.
b) Onfalocele.
c) Hernia diafragmática congénita.
d) Todas las respuestas anteriores son correctas.

CASO 10

Imagen 1 (Reconstrucción de Uroresonancia Magnética)

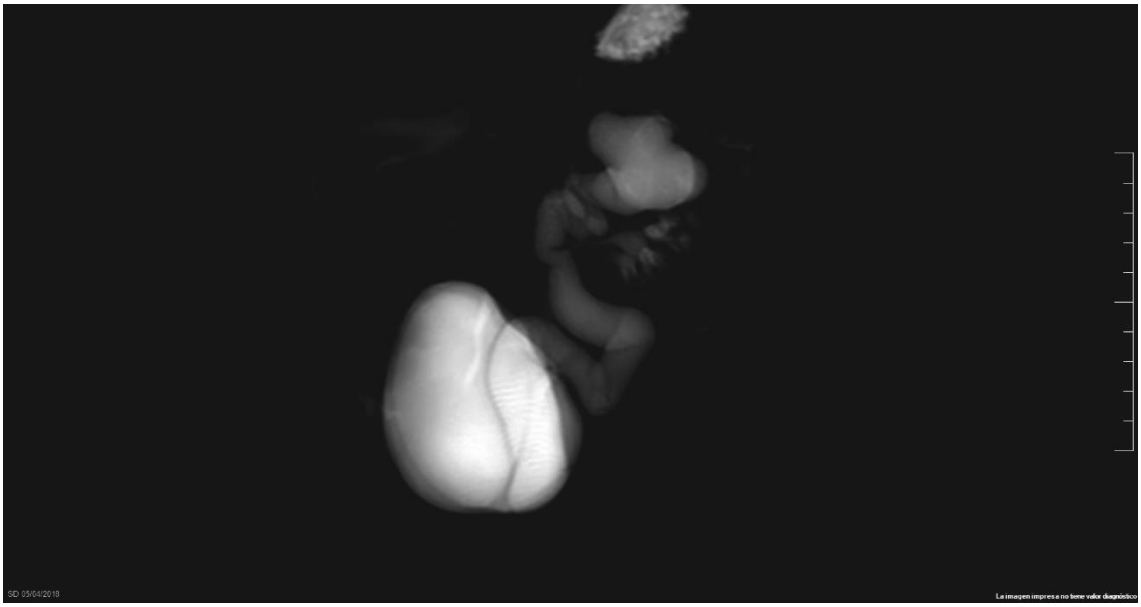

Varón de 12 meses de edad nacido durante la pandemia de Covid 19 en abril de 2020. Ureterohidronefrosis de diagnóstico prenatal con uroprofilaxis desde el nacimiento. El paciente se encuentra asintomático y no ha presentado episodios de infección.
Previamente al estudio de URO-RNM (Imagen 1) se realizaron estudio ecográfico y eco cistografía. Apreciándose dilatación ureterovesical izquierda, sin poder precisar la anatomía del defecto. El riñón derecho es normal.

497. La imagen es una reconstrucción de la URO-RNM realizada al paciente. Señale cuál es el diagnóstico:

a) Ureterohidronefrosis izquierda por reflujo vesicoureteral.
b) Duplicidad pieloureteral izquierda con estenosis de la unión pielouereteral superior.
c) Duplicidad pieloureteral completa izquierda con dilatación del sistema superior que desemboca en uretra proximal.
d) Pelvis bífida con uréter único obstructivo que desemboca en vejiga.

498. De las siguientes afirmaciones, señale la respuesta correcta:

a) La duplicación es la anomalía ureteral más frecuente, afecta por igual ambos lados, y es el doble de frecuente en niñas que en varones.
b) En las duplicaciones completas, el uréter del polo superior ingresa en la vejiga al lado o por debajo del uréter inferior, según define la ley de Weigert-Meyer.
c) La anatomía y la función en el riñón duplicado, establecen el tipo de intervención.
d) Todas las respuestas anteriores son correctas.

499. Conocemos la anatomía del riñón izquierdo y de las vías urinarias, pero necesitamos la función renal diferencial entre ambos riñones y entre los hemirriñones izquierdos. ¿Qué estudio debemos solicitar antes de decidir el tipo de intervención quirúrgica a realizar?

a) Renograma isotópico diurético 99mTc-DTPA.
b) Gammagrafía con ácido dimercaptosuccínico (DMSA).
c) Angio TAC.
d) Angio RNM.

500. El equipo quirúrgico ha consensuado intervenir al paciente. ¿Qué evaluación o acto quirúrgico es prudente realizar en primer lugar durante la cirugía en este paciente?

a) Pielografía descendente del riñón derecho.
b) Uretrocistoscopia exploradora.
c) Circuncisión.
d) Dilatación endoscópica del uréter superior izquierdo.