Osakidetza



KIRURGIA ORTOPEDIKOKO ETA TRAUMATOLOGIAKO FAKULTATIBO ESPEZIALISTA MEDIKOA

GALDERAK

1.- Zein baldintza mekanikotan gertatzen da lehen mailako edo zuzeneko hezur-kontsolidazioa?

a) Egonkortze erlatiboa, finkapen malguarekin.
b) Erabateko egonkortzea, erredukzio anatomikoarekin eta konpresioarekin.
c) Igeltsu zirkularrarekin soilik immobilizatzea.
d) Etengabeko hezurretako trakzioa eragindako gorputz-adarrean.

2.- Bigarren mailako kontsolidazio-prozesuaren zein fasetan bihurtzen da gogordura biguna ehun zurrun kaltzifikatu, osifikazio endokondralaren bidez?

a) Hematoma-fasean.
b) Fase inflamatorioan.
c) Osifikazio-fasean.
d) Hezur trabekularraren berreraikuntza-fasean.

3.- Nola deitzen zaio mugikortasun handiegiaren ondorioz erradiografia-irudi handitua («elefante-hanka») erakusten duen baina gaitasun biologiko ona duen pseudoartrosiari?

a) Pseudoartrosi atrofikoa.
b) Pseudoartrosi hipertrofikoa.
c) Pseudoartrosi septikoa.
d) Pseudoartrosi oligotrofikoa.

4.- Zer ezartzen du Wolff-en Legeak haustura baten osteko hezur-berreraikuntzaren testuinguruan?

a) Hezurra sendatzeko, hasieran hematoma bat sortu behar dela.
b) Hezurraren forma eta egitura jasaten duten estresaren eta tentsioaren araberakoak direla.
c) Haurren hausturek ez dutela inoiz murrizketa anatomikorik eskatzen.
d) Muineko baskularizazioa dela kontsolidatzeko faktore bakarra.

5.- Noiz ezarri behar da Gustilo-ren behin betiko sailkapena haustura ireki batean?

a) Berehala, istripuaren lekuan (ospitaleratu aurretik).
b) Ebakuntza-gelan garbiketa kirurgikoa eta desbridatzea egin ondoren.
c) Zauriaren bilakaera 7 egunera behatu ondoren bakarrik.

d) Larrialdietako gelan balorazioa egiteko unean.

6.- Gida klinikoen arabera, hasierako zein antibiotiko gomendatzen da III. motako haustura ireki baterako?

a) Zefazolina bakarrik.
b) Amoxizilina/azido klabulaniko isolatua.
c) Zefazolina, aminoglukosido bati lotuta (adibidez, gentamizina).
d) Ez da antibiotikorik behar, zauriak garbia ematen badu.

7.- Haustura itxietarako Tscherne-Oestern-en sailkapenaren barruan, zer ezaugarri ditu II. graduak?

a) Zati bigunetako lesiorik ez edo minimoa, zeharkako mekanismoagatik.
b) Azaleko urradurak eta larruazaleko kontusio arina.
c) Muskulu-kontusio esanguratsua, urradura sakon kutsatuak eta sindrome konpartimentala izateko berehalako arriskua.
d) Kaltetutako gorputz-adarraren anputazio traumatiko osoa.

8.- Zein da haur baten hezurraren osaeraren eta heldu batenaren arteko desberdintasun nagusia?

a) Haurrek ez dute hidroxiapatitarik hezur-egitura kortikalean.
b) Kolagenoaren eta mineralaren arteko proportzioa berdina da bizitzako etapa guztietan.
c) Haurren artean kolagenoa da nagusi hidroxiapatitaren gainetik.
d) Haurren hezurretan gatz mineralen kontzentrazioa kolagenoarena baino handiagoa da.

9.- Hazkunde-kartilagoko lesioetarako Salter-Harris-en sailkapenaren arabera, zein da lesio motarik ohikoena?

a) I. motakoa.
b) II. motakoa.
c) V. motakoa.
d) IV. motakoa.

10.- Haurren artean, haustura baten ondoren hezurrak berreraikitzeari dagokionez, zer deformazio mota mantendu ohi da prozesu horren bidez zuzendu EZIN delako?

a) Errotazio-desbideratzeak.
b) Hezur-segmentuen laburtze moderatuak.
c) Zatiak gainjartzearen ondoriozko deformazioak.
d) Angeluazioak artikulazioaren mugimenduaren planoan.

11.- Hezur-kontsolidazioaren testuinguruan, zer eginkizun dute BMPek (hezurretako proteina morfogenetikoak)?

a) Berreraikuntza-fasean II. motako kolagenoa degradatzen duten entzimak dira.
b) Osteoblastoen diferentziazioa eragozten dute, kailu bigunaren malgutasuna mantentzeko.
c) Kondrozitoek askatutako kaltzifikazioaren eragile molekular gisa jarduten dute.
d) Kailuaren erdiko oxigeno-tentsio baxuaren arduradunak dira.

12.- Salter-Harris-en II. motako hausturaren ezaugarriei dagokienez, ondorengo baieztapenetatik zein da GEZURRA?

a) Hazkunde-plakaren lesiorik (fisia) ohikoena da haurrengan.
b) Haustura-marra fisian zehar igarotzen da eta gero metafisira igotzen da.
c) Erradiologikoki, Thurston-Holland-en zati metafisario triangeluarraren presentziagatik identifikatzen da.
d) Pronostiko biologiko txarra du, marrak beti kartilagoaren geruza germinala zeharkatzen duelako eta artikulazioan sartzen delako.

13.- Muineko traumatismo akutuan kortikoideak (metilprednisolona) erabiltzeari buruzko baieztapen hauetatik, zein da gaur egungo ebidentziara gehien egokitzen dena?

a) Metilprednisolona dosi handiak (NASCIS II protokoloa) ematea da nazioarteko gida guztiek gomendatzen duten zaintza-estandarra.
b) Egungo gidek (AO Spine, AANS/CNS) jada ez dute gomendatzen metilprednisolona tratamendu estandar gisa; aukerakoa da erabiltzea, eta banaka baloratu behar da, arrisku/onura profil kaltegarria kontuan hartuta.
c) Metilprednisolona lesio zerbikal osoetarako (ASIA A) gomendatzen da soilik.
d) Gaur egun gomendatzen den dosia 30 mg/kg da boloan, eta, ondoren, 5,4 mg/kg/h 24 orduz paziente guztietan.

14.- ATLS protokoloaren arabera, zein da lehen mailako balorazioaren ordena zuzena (*primary survey*) eta zein lesiok du lehentasun osoa gainerakoen aldean?

a) Breathing → Airway → Circulation → Disability → Exposure; barne-odoljarioa da erabateko lehentasunezkoa.
b) Airway (kontrol zerbikalarekin) → Breathing → Circulation → Disability → Exposure; aire-bidearen buxadurak beste edozein lesiok baino lehenago hiltzen du eta lehentasun osoa du.
c) Circulation → Airway → Breathing → Disability → Exposure; shock hemorragikoa da heriotza-kausa saihesgarri ohikoena.
d) Disability → Airway → Breathing → Circulation → Exposure; kalte neurologiko itzulezina hipoxia baino lehenago gertatzen da.

15.- Zer da traumaren 'triada hilgarria' eta zergatik iraunarazten du shock hemorragikoa?

a) Hipotentsioa, takikardia eta anemia; bihotz-gastua murrizteagatik iraunarazten du shocka.
b) Hipotermia, azidosia eta koagulopatia; hipotermiak koagulazioaren entzimak inhibitzen ditu, azidosiak plaketen funtzioa murrizten du eta koagulopatiak odoljarioa geldiaraztea eragozten du, ondorioz, odolaren galera eta shocka iraunarazten ditu.
c) Hipoxia, hiperkapnia eta hipogluzemia; disfuntzio mitokondrial itzulezina eragiten dute.
d) Hipobolemia, basokonstrikzio periferikoa eta giltzurrun-gutxiegitasun akutua; giltzurrun-gutxiegitasunak azidosia iraunarazten du.

16.- Aukeratu epikondilitisari buruzko baieztapen ZUZENA:

a) Askotan asintomatikoa da.
b) Historia naturalak berez sendatzeko joera du.
c) Ebidentzia zientifikoak adierazten du tratamendurik eraginkorrena kortikoideak infiltratzea dela.
d) Kirurgia beti da konpontzailea.

17.- Zein da gantz-enboliaren mekanismoa politraumatizatuarengan eta zein triada klinikok bereizten du?

a) Gantz-globuluek arteria koronarioak buxatzea. Triada: bularreko mina, ST igoera eta troponina altua.
b) Gantz-globuluak askatzea hautsitako hezur-muinetik. Triada: arnas gutxiegitasuna, alterazio neurologikoa eta petekia subkonjuntibalak beherantz egin ez duten eremuetan.
c) Fibrina-koaguluak, hautsitako zainetatik migratuak. Triada: disnea, hemoptisia eta biriketako infartua.
d) Haurdunaldiko likido amniotikoagatiko enbolia, traumatismo pelbikoarekin. Triada: hipoxia, koagulopatia eta shocka.

18.- Hezur luzeak hautsita dituen paziente politraumatizatu ezegonkor baten aurrean, zein da Kalteen Kontrolak gomendatzen duen hasierako jokabide kirurgikoa?

a) Muin barneko iltzatzea, berehala fresatuta.
b) Erredukzio irekia eta barne-finkapena plakekin.
c) Jarduera azkarrak (<2 ordu), hala nola kanpoko finkatzeak edo hezurretako trakzioak.
d) Bendaje eta igeltsuekin soilik immobilizatzea, erabat egonkortu arte.

19.- Zein da Injury Severity Score-ren (ISS) eta New Injury Severity Score-ren (NISS) arteko funtsezko aldea?

a) Pediatrian ISSa erabilgarriagoa da eta helduen artean NISSa.
b) ISSak bost gorputz-eskualde ditu, eta NISSak hiru baino ez.
c) NISSak eremu anatomiko bereko hainbat lesio ebaluatzeko aukera ematen du, eta ISSa baino hilkortasun-iragarle hobea da.

d) ISSak balio biokimikoak erabiltzen ditu, eta NISSak aurkikuntza anatomikoak baino ez.

20.- Ezegonkortasun hemodinamiko sakona duen "liburu irekia" motako pelbis-haustura baten aurrean, zein da aurreko kanpo-finkatzailearen funtzioa?

a) Enbolizazio arterialaren erabilera erabat ordeztea.
b) Bolumen pelbikoa murriztea eta aldi baterako egonkortasuna ematea, odoljarioa kontrolatzeko.
c) Pubiseko sinfisiaren behin betiko konpresioa egitea.
d) Lehen aukerako metodo gisa erabiltzea gerriko pelbikoaren aurretik, kasu guztietan.

21.- Ukondo-artroplastia osoan nerbio-erasanik ohikoena nerbio hau da:

a) Kubitala.
b) Kubitala eta ertaina.
c) Horietako edozein, intzidentzia bera.
d) Erradiala.

22.- Haustura suprakondileoetan, haurren artean:

a) Bat ere ez da egia.
b) Irekita erreduzitu behar baditut, nahiago dut atzealdetik abordatu.
c) Lesio neurologiko ohikoena nerbio erradialaren lesioa da.
d) Haurrari 1. eta 2. hatzekin “O”-a egiteko esan behar diot beti, aurreko hezur-arteko nerbioaren lesioa baztertzeko.

23.- Zein dira urgentziazko kirurgiaren indikazio absolutuak bizkarrezur-gerriko endekapenezko patologian?

a) Gerriko min irradiatua, AIEEekin 48 ordutan hobetzen ez dena, eta endekapenezko aldaketak EMNan.
b) Zaldi-buztanaren sindromea eta defizit motor progresibo azkarra (paresia $\leq$ 3/5, agerpen azkarra).
c) Hernia diskal kanporatua, zeinaren zati bat kanalean libre geratu den, asintomatikoa izan arren.
d) Kanaleko estenosi larria EMNan, pazientea asintomatiko egon arren.

24.- Haurren artean, ukondoko haustura suprakondileoen finkapen kirurgikoari dagokionez, zein da OKERRA?

a) Alboko kondilo bidez bakarrik jartzen badira, paraleloan jarri behar dira.
b) Bi orratzeko muntaketa gurutzatua egonkorragoa da, bata epitrokleatik sartuz eta bestea epikondilotik, baina klinikoki ez dago alde nabarmenik.
c) Kirschner-en orratz lauak erabili behar dira.

d) Orratz bat erdialdetik jartzen bada (erdialdeko kondiloa), aurretik ebaki txiki bat egin behar da beti, n. kubitala ez lesionatzeko.

25.- Gerriko mikrodiszektomiari buruzko baieztapen hauetatik, zeinek islatzen du ondoen egungo ebidentzia?

a) Mikrodiszektomiak tratamendu kontserbatzaileak baino emaitza hobeak ematen ditu 10 urtera begira, hernia diskal lunbar sintomatikoa duten paziente guztien artean.
b) Mikrodiszektomiak min erradikularraren eta funtzioaren errekuperazioa bizkortzen ditu epe laburrean (3-6 hilabete), tratamendu kontserbatzailearekin alderatuta, baina 1-2 urtera emaitzak baliokideak dira.
c) Kirurgia endoskopiko perkutaneoak maila lunbar guztietan mikrodiszektomia irekiak baino emaitza hobeak ematen dituela erakutsi du.
d) Mikrodiszektomiaren ondorengo hernia diskalaren errepikatze-tasa % 30-40ekoa da 5 urtera, eta horrek paziente gazteengan kirurgia kontraindikatzen du.

26.- Honako egoera ikusten bada: Rx zerbikalean, osteofitoak C5-C6etan, espazio diskalaren murrizketa; EMNan, C5-C6en eskuineko hernia diskala eta C6ko sustraiaren konpresioa. Zein da C6ko sustraiaren erasanaren miaketa-aurkikuntzarik espezifikoena eta zein nerbio-egitura inerbatzen du?

a) Erreflexu trizipitalaren galera eta trizepsaren ahultasuna; ukondoaren luzapena inerbatzen du.
b) Erreflexu bizipitalaren eta brakiorradialaren galera, bizepsaren eta brakiorradialaren ahultasuna; hipoestesia erpuruan eta erakuslean.
c) Erreflexu estilorradialaren galera bakarrik; C6k eskuaren muskulatura intrintsekoa bakarrik inerbatzen du.
d) Deltoidearen ahultasuna eta hipoestesia sorbaldan; C6 besapeko nerbioaren sustraia da.

27.- Zein da L4-L5eko ezkerreko hernia diskal parazentral baten eta L4-L5eko ezkerreko hernia foraminal baten arteko alde klinikoa, eta zein sustrai konprimatzen du bakoitzak?

a) Biek L4ko sustraia konprimatzen dute; ez dago desberdintasun klinikorik kokapen parazentralaren eta foraminalaren artean.
b) Kokapenak ez du determinatzen zein sustrai konprimatzen den; herniaren tamainaren araberakoa da soil-soilik.
c) Parazentralak L4ko sustraia konprimatzen du; foraminalak L5ekoa konprimatzen du. L4-L5eko hernia foraminalean Akilesen tendoiaren erreflexua galtzen da.
d) Parazentralak L5eko sustraia konprimatzen du; foraminalak L4ko sustraia konprimatzen du.

28.- Helduen artean, zein da ukondo-luxazio sinple baten konplikaziorik ohikoena?

a) Nerbio erradialaren lesioa.
b) Aurreko hezur arteko nerbioaren lesioa (nerbio medianoaren adarra).
c) Sindrome konpartimentala.
d) Hedadura galtzea (zurruntasuna).

29.- Zergatik da nahitaezkoa bizkarrezur osoko EMNa sortzetiko eskoliosia duen paziente orotan kirurgiaren aurretik, nahiz eta neurologikoki osorik egon?

a) Defizit neurologikoa dagoenean bakarrik da nahitaezkoa; paziente asintomatikoetan EMNa alde batera utz daiteke.
b) Anomalia intradural ezkutuak detektatzea garrantzitsua delako, izan ere, zuzenketa kirurgikoan lesio neurologiko itzulezinak eragin ditzakete.
c) Angio-RMN bidez muineko baskularizazioa ebaluatzeko eta Adamkiewicz-en arteria aurkitzeko kirurgiaren aurretik.
d) Izan ere, EMNa da paziente pediatrikoetan Cobb-en angelua zehaztasunez kuantifikatzen duen teknika bakarra.

30.- Winter-Moe-ren sortzetiko eskoliosiaren sailkapenaren arabera, zer patroik du progresio-potentzial handiena eta zergatik?

a) Aldebiko formazio-akatsa (tximeleta itxurako ornoa); bi aldeei simetrikoki eragiten dielako.
b) Orno-blokea (aldebiko segmentazio-akatsa); fusio simetrikoak hazkundea orekatzen duelako.
c) Hemibertebra erabat ez-segmentatua, alde bakarrekoa, eta kontrako aldean barra; alde bakarreko hazkunde aktiboa eta kontrako aldeko murrizketa osoa konbinatzen dituelako.
d) Hemibertebra erdisegmentatua; hazkunde-plaka aktibo gehien dituelako.

31.- Lenke-ren sailkapenean, zerk bereizten ditu kurba "estruktural" bat eta "ez-estruktural" bat, eta zer irizpide erradiologikok definitzen du?

a) Egiturazkoa, Cobb-en angeluak 30 º gainditzen baditu; ez egiturazkoa, txikiagoa bada.
b) Egiturazkoa, baldin eta alboko bending testean angeluak ez badu 25 °-tik behera zuzentzen, edo segmentuan 20 °-tik gorako zifosia badago (kurba torazikoetarako).
c) Egiturazkoa, Nash-Moe-ren III. mailako edo hortik gorako ornoetako errotazioa badago.
d) Egiturazkoa, kurba bikoitza bada; ez-egiturazkoa, sinplea bada.

32.- "Ukondoko triada izugarria" edo "Hotchkiss-en triada" ukondoko lokadura baten, apofisi koronoidearen haustura baten eta lesio hauetako baten batura da:

a) Kanpoko alboko lotailuaren haustura.
b) Olekranoneko haustura.
c) Erdialdeko lotailu albokideko haustura.
d) Erradio-buruaren haustura.

33.- TLICS (*Thoracolumbar Injury Classification and Severity Score*) sistemaren arabera, zer puntuaziok adierazten du tratamendu kirurgikoa oro har beharrezkoa dela?

a) ≤ 3 puntu.
b) Puntuazioa zehazki 4 bada bakarrik.

c) TLICS sistema ez da erabiltzen kirurgia erabakitzeko.
d) ≥ 5 puntu.

34.- Essex-Lopresti-ren haustura izenez ezagutzen den lesioa, zeren elkarketa da?

a) Erradio-buruaren haustura eta lokadura erradiokubital distala.
b) Olekranoneko haustura eta lokadura erradiohumerala.
c) Erradio-buruaren haustura eta lokadura erradiokondilarra.
d) Erradio-buruaren haustura eta lokadura humerokubitala.

35.- Koronoidearen puntaren haustura isolatua (Reagan eta Morrey-ren I. motakoa eta O'Driscoll-en I. motakoa), ezegonkortasunik gabea, honela tratatu daiteke:

a) Kanpoko alboko lotailua josiz/indartuz, ezegonkortasuna prebenitzeko.
b) Torloju bidez finkatuz.
c) Modu kontserbadorean.
d) Jostura bidez finkatuz.

36.- Motor-istripu baten ondoren OT hau duen paziente bat: C2ko istmoaren aldebiko haustura, eta C2ren aurreko 4 mm-ko espondilolistesia C3ren gainean. EMNan C2-C3 diskoa kalterik gabe. Defizit neurologikorik gabe. Zein dira hasierako diagnostikorik eta jokabiderik egokienak?

a) Hangman-en II. motako haustura; halo-txalekoarekin immobilizatu, edo kirurgia, angeluazioa >11 º-koa bada edo translazioa >3,5 mm-koa.
b) Jefferson-en haustura; lepoko biguna eta jarraipen anbulatorioa.
c) III. motako haustura odontoidea; lepoko zurrun batekin immobilizatu 12 astez.
d) C2-C3ko aldebiko lokadura fazetarioa; erredukzio itxi urgentea anestesiapean.

37.- Haustura torakolunbar batean, zeinak defizit neurologiko ez-osoa (ASIA B-C) eta EMNan dokumentatutako muineko konpresio dituen, zein da onura neurologikoko ebidentzia handiena duen kirurgiarako denbora-tartea?

a) Lehenengo 72 orduetan, kirurgia goiztiarraren eta berantiarraren arten bereizi gabe.
b) Deskonpresioa lehen 8 orduetan (*ultraearly*) edo gutxienez 24 orduko epean. Hobekuntza neurologikoa osoagoa den ebidentzia gero eta gehiago daude**.**
c) Traumatismotik 5-7 egunera, muineko edemak behera egin duenean.
d) Kirurgiak ez du pronostiko neurologikoa aldatzen; bizkarrezurra egonkortu baino ez du egiten.

38.- Zergatik du Anderson-D'Alonzo-ren II. motako haustura odontoideak zerbikaletako haustura guztien artean pseudoartrosi tasarik handiena?

a) Hausturarik ohikoena delako eta berandu diagnostikatzen delako.
b) Odontoidearen oinarriak ez du baskularizazio handirik, eta haustura-lerroak goranzko hodiak eteten dituelako; gainera, zatiak ortesiekin immobilizatzeko zailak dira.

c) Zeharkako lotailua haustearekin lotuta dagoelako beti, eta horrek kontsolidatzea eragozten duelako.
d) Odontoidearen hezur arola berez osteoporotikoa delako paziente guztien kasuan.

39.- Lepauztaiaren haustura hauetatik, zeinek du pseudoartrosirako joera handiena eta hasieratik kirurgia egitea baloratzea eskatzen du?

a) Alboko herenaren haustura, II. motakoa (Neer) eta lotailuen haustura.
b) Barneko herenaren haustura eta bularrezur-lepauztaiko lokadura.
c) Erdialdeko herenaren haustura, desplazamendurik gabe.
d) 10 urtetik beherako ume baten haustura.

40.- Zein muskuluk eragiten du erdialdeko zatiaren goranzko desplazamendua klabikularen erdialdeko herenaren hausturetan?

a) Bular-muskulu nagusia.
b) Deltoidea.
c) Esternokleidomastoideoa.
d) Trapezioa.

41.- Helduetan kubituko olekranon-apofisiaren haustura desplazatuak kirurgikoki maneiatzeari dagokionez, zein da OKERRA?

a) Berriki egindako azterketetan, plaka aurrekonformatuak erabiltzeak egonkortasun handiagoa eman lezake zerklajea eta orratzak erabiltzeak baino.
b) Olekranon proximala kendu behar bada, trizepsaren tendoia ahalik eta atzeren ainguratu behar da.
c) Orratzak muin-barrenean jarriz gero, migratzeko arrisku handiagoa dago; horregatik, ahal bada, aurreko kortikala zeharkatzea komeni da.
d) Ebakuntzaren ondoren erradio-buruaren subluxazio bat hautematen bada, beste abordatze bat egin beharko da erradio-burua erreduzitzeko, olekranonaren osteosintesia aldatu gabe.

42.- Zein da paziente bati osteosintesia plakarekin indikatzeko argudio biomekaniko nagusia, erdiko hereneko lepauztai haustura badu, 22 mm-ko laburdurarekin, eta OTA bidez baloratutako hiru zatiren desplazamendua? Zein litzateke teknika lehenetsia?

a) >15-20 mm laburtzeak zinematika eskapulotorazikoa eta sorbaldaren indarra aldatzen ditu; goian berreraikuntza-plaka bat jartzea hobesten da.
b) Zati anitzeko haustura da indikatzeko arrazoi bakarra; haustura sinpleetan, tratamendu kontserbatzailea hobea da beti.
c) Laburtzeak ez du garrantzi klinikorik; lesio neurobaskular bat lotuta dagoenean bakarrik egiten da.
d) Muin barneko iltzatze elastikoa indikatzen da, orbaina saihesten duelako eta plakak baino zurruntasun handiagoa eskaintzen duelako.

43.- Paziente bati Rx bidez humeroko lepo anatomikoaren haustura purua, desplazamendu esanguratsurik gabea diagnostikatu ondoren, handik 6 astera beste kontrol baterako hitzordua eman zaio. Orduan, erradiografian, humero-burua birxurgatu dela ikusi da. Zein da aurkikuntza horren azalpen fisiopatologiko probableena?

a) Lepo anatomikoaren pseudoartrosia, mobilizazio goiztiar desegokiagatik.
b) Nekrosi abaskularra.
c) Osteomielitis hematogenoa, bakteremia subklinikoaren ondoriozkoa.
d) Artrosi postraumatikoa, artikulazio-kartilagoaren gainkargagatik azeleratua.

44.- Paziente heldu baten kasuan kubitu eta erradioko haustura batek abordatze kirurgiko bikoitza eskatzearen arrazoia honakoa da:

a) Hezurraren baskularizazioa hobeto errespetatzen du.
b) Ebakuntzaondoko sinostosia prebenitzen du.
c) Lesio baskularrak eta neurologikoak saihesten ditu.
d) Teknikoki errazagoa da.

45.- Humero proximalaren haustura eta aurreko lokadura gertatzen denean, eta miaketa fisikoan sorbaldako abdukzio aktiborik eza eta deltoidearen gainean partxe itxurako hipoestesia dagoela ikusten bada. Ukondoaren flexio-indarra normala dela. Pultsu erradiala nabarmena eta simetrikoa dela. Zer nerbio-egitura dago lesionatuta? Zein da jatorria eta zer pronostiko du?

a) Nerbio erradiala (C6-C8); berez berreskuratzen da >% 90ean, maneiu kontserbatzailearekin.
b) Nerbio axilarra (C5-C6), plexu brakialaren atzeko faszikuluaren adar terminala; 3-6 hilabetean berez berreskuratzen da kasuen % 70-90ean.
c) Nerbio muskulokutaneoa (C5-C7); lesio larria, pronostiko funtzional txarrekoa.
d) Plexu brakialaren goiko enborra (C5-C6); premiazko miaketa kirurgikoa behar du.

46.- Zein da egitura konpresorea toraxeko mehargunearen sindromean eta zerk bereizten ditu forma neurologikoa eta forma baskularra?

a) Konpresioa aurreko muskulu eskalenoak egiten du karotida arteriaren gainean; forma baskularrean, garuneko iskemia iragankorra agertzen da.
b) Saihets-hezur zerbikala (edo lehen saihetsera konektatzen duen zuntz-banda, osoa ez bada).
c) Konpresioak jatorri muskularra du beti (erdiko eskalenoa); saihets-hezur zerbikala Rx-n ustekabeko aurkikuntza da, ez du diagnostiko-baliorik.
d) Ez dago desberdintasun klinikorik forma neurologikoaren eta baskularraren artean; biak fisioterapiarekin bakarrik tratatzen dira.

47.- **Zein da GIRDaren (*Glenohumeral Internal Rotation Deficit*) eta SLAP lesioaren arteko harreman fisiopatologikoa atleta jaurtitzaile baten kasuan, eta zer tratamendu indikatzen da hasieran?**

a) GIRDak ez du loturarik SLAParekin; entitate independenteak dira, eta bereizita tratatzen dira, berehalako kirurgiarekin.
b) GIRDak kontaktu glenohumeralaren atzetik gorako desplazamendua eragiten du kanpoko abdukzio-errotazioan, zeinak bizepsaren trakzioa sortzen duen goiko ainguraketan, eta hala, SLAPa eragiten duen; hasierako tratamendua atzeko kapsula luzatzea eta jaurtitzailea errehabilitatzea da.
c) GIRDak aurreko laxotasun kapsularra adierazten du, zeinak norabide anitzeko ezegonkortasuna eragiten duen; atzeko kapsulorrafiarekin tratatzen da.
d) II. motako SLAP lesioak bizepsaren tenodesia eskatzen du beti lehen aukera gisa, adina eta jarduera edozein direla ere.

48.- **Errotatzaileen zorroaren patologian, zein atalasek definitzen du indikazio kirurgikoa haustura partzial tendinosoetan eta zein da gaur egun teknika lehenetsia?**

a) Porrot kontserbadorearen ondoren lodieraren >% 50 izatea da atalasea; tendoian zeharreko konponketa artroskopioa hobesten da.
b) Lodieraren >% 25 izatea da atalasea; akromioplastia isolatuarekin tratatzen da, tendoia ukitu gabe.
c) Artikulazioetako haustura partzialak ez dira inoiz operatzen; tratamendua kontserbadore mugagabea da beti.
d) Lodieraren >% 75 izatea da atalasea; hortik behera plaketa askoko plasma infiltrazioarekin bakarrik tratatzen da.

49.- **61 urteko emakume bat. Sorbalda gainera erori da. EM: supraespinosoaren haustura osoa, 3,2 cm-ko diametrokoa, aurretik atzerakoa. Horrekin batera, tendoien atzerapena, humero buruaren mailaraino (Patte-ren II. gradua) eta Goutallier-en 2. graduko muskulu-atrofia supraespinosoan. Abdukzio aktiboko arkua: 60 °. Abdukzioko "lag sign" positiboa. Zer dakar Goutallier-en 2. graduak pronostikoari dagokionez eta nola baldintzatzen du erabaki kirurgikoa?**

a) Goutallier-en 2. mailak (koipe infiltrazioa muskuluaren >% 50) muskulua berreskuraezina dela adierazten du; konponketa kontraindikatuta dago eta zuzenean alderantzizko artroplastia indikatzen da.
b) Goutallier-en 2. mailak (koipe infiltrazioa muskuluaren % 25-50, muskulu gehiago koipea baino) endekapen moderatua dakar; konponketa teknikoki posible da, baina berriz hausteko tasa handiagoarekin (% 30-50); tendoia mobilizagarria bada eta pazientea aktiboa bada baloratzen da konponketa.
c) Goutallier-en 2. mailak ez du pronostiko-balio frogatua; erabakia hausturaren tamainan bakarrik oinarritzen da.
d) Goutallier-en 2. mailak koipe-infiltrazioa oso txikia dela adierazten du (<% 10); konponketaren pronostikoa bikaina da.

50.- 14 urteko nerabe bat, aurretiko traumatismorik gabea. Atsedenean eskuineko eskapulako erdiko ertzean protrusioa daukalako joan da kontsultara. Sorbalda erresistentzia baten aurka flexionatzean (*push-up* hormaren aurka), nabarmenki areagotzen da. Ez dago minik. Abdukzio-indar normala. Ez dago traumatismo aurrekaririk, ezta duela gutxiko infekzio birikorik. Zein da kausa probableena, traumatismorik ezean eta zein muskulu eta nerbio ebaluatu behar dira lehentasunez?

a) Aurreko zerradunaren tendoiaren haustura traumatikoa; jostura primario urgentearekin tratatzen da.
b) Aurreko zerradunaren ahultasuna edo paralisia, toraxeko nerbio luzearen disfuntzioagatik (C5-C6-C7).
c) Eskapula baskulatzen duen goiko trapezioaren sortzetiko kontraktura; toxina botulinikoarekin tratatzen da.
d) Eskapularen ezegonkortasuna eragiten duen uztai glenoideoaren displasia; tratamendua artroskopikoa da.

51.- 6 urteko mutil bat, Sprengel-en gaixotasuna diagnostikatu diote eskuinean. Azterketa zabalean, bizkarrezur zerbikalaren erradiografia eta ekokardiograma eskatu dira. Zergatik egiten dira proba horiek eta zein dira baztertu beharreko bi lotura garrantzitsuenak?

a) Ohiko miaketak dira, Sprengel-ekin lotura frogaturik gabeak; ospitaleko protokoloengatik eskatzen dira.
b) Klippel-Feilen sindromearekin eta sortzetiko bihotz-malformazioekin lotzen da maiz; kirurgiaren aurretik biak baztertu behar dira.
c) Nerabearen eskoliosi idiopatikoa eta murmurio kaltegabea baztertzeko eskatzen dira, baina horiek ez dute kirurgia-plana aldatzen.
d) Lotura nagusia 1. motako neurofibromatosiarekin eta giltzurruneko Wilms-en tumorearekin da; OT abdominala indikatzen da.

52.- Zein nerbio periferiko lesionatzen da gehien humero proximalaren hausturetan?

a) Nerbio muskulokutaneoa.
b) Nerbio erradiala.
c) Besapeko nerbioa.
d) Nerbio medianoa.

53.- ERB-Duchenne-ren paralisian, C5-C6 sustraiak kaltetuta, hurrengo aurkikuntza klinikoetatik, zein espero da aurkitzea probabilitate handienarekin goiko gorputz-adarraren miaketa neurologikoan?

a) Erreflexu bizipitala gutxitzea edo indargabetzea, esku-ahurra estutzeko gaitasuna kontserbatuta.
b) Hiperreflexia orokorra goiko gorputz-adarrean, askapen piramidalagatik.
c) Erreflexu trizipitalaren abolizioa eta eskumuturraren hedapenaren galera.
d) Erreflexu osteotendinoso normalak eta esku-ahurreko sentikortasun distalaren alterazioa bakarrik.

54.- Pediatriako pazientearen epifisiolisietan, Salter eta Harris-en bost motez gain, Rang-ek deskribatutako VI. mota bat dago. Zertan datza?

a) Epifisiaren eta metafisiaren arteko bereizketa osoa, fisian zeharreko haustura-lerroaren bidez, lerro proximal edo distalik gabe.
b) Haustura-lerroa metafisi, fisi eta epifisian zehar (beraz, giltzadura-barneko lerroarekin).
c) Ranvier aldea kaltetzen duen eraztun perikondralaren kontusio-abultsioa.
d) Giltzadura-barneko zati kondral baten askatze traumatikoa, fisia kaltetu gabe.

55.- Hezurren fisiologian, paratohormonari (LPP) buruzko baieztapen hauetako zein da OKERRA?

a) Hiperkaltzemiaren aurrean gehiago ekoizten da.
b) Giltzurrun mailan, fosforoa deuseztatu eta kaltzioa birxurgatzen du.
c) Hesteen mailan, hesteek kaltzioa eta fosforoa xurgatzea dakarren zeharkako eragin bat du.
d) Hezurraren mailan, birxurgapen osteoklastikoa estimulatzen du.

56.- Material pare hauetako zeinek du marruskadura-koefizienterik onena?

a) Kromokobaltoa-pisu molekular ultrahandiko polietilenoa.
b) Kromokobaltoa-kromokobaltoa.
c) Zeramika-Pisu molekular ultrahandiko polietilenoa.
d) Zeramika-zeramika.

57.- Paziente politraumatizatuaren balorazioan, adierazi zein EZ den indize edo score fisiologiko bat:

a) APACHE (*Acute Physiology And Chronic Health Evaluation*).
b) ISS (*Injury Severity Score*).
c) GCS (*Glasgow Coma Scale*).
d) SIRS (*Systemic Inflammatory Response Syndrome*).

58.- Egoera hauetako bat EZ da proposatu paziente politraumatizatuaren hausturen behin betiko finkapena atzeratzeko arrazoi gisa:

a) Pazientea adinekoa izatea.
b) Biriketako kalte larria.
c) Ezegonkortasun hemodinamikoa.
d) Garezur-barneko presioa handitzea.

59.- Paziente politraumatizatuaren kasuan, adierazi hauetako zein EZ den lehen mailako ebaluazioan egin beharreko jarduera bat:

a) Begi-ninien tamaina, simetria eta erreakzioa ebaluatzea.
b) Aire-bidea segurtatzea.

c) Hezur luzeak sistematikoki haztatzea, haustura bat dagoela adieraz dezaketen krepitazioak bilatzeko.
d) Zirkulazioa ebaluatu eta gutxienez zainetako bide bat ziurtatu.

60.- Anderson eta D'Alonzo-ren C2-ko odontoide-apofisiaren hausturen sailkapenean, zer adierazten du III. Motakoa izateak?

a) Hegaleko lotailuaren haustura-abultsioa odontoidearen muturrean.
b) Haustura C2-ko odontoidearen eta gorputzaren arteko loturan.
c) C2-ko gorputzeraino beherantz hedatzen den haustura.
d) Anderson eta D'Alonzo sailkapenaren III. mota ez da existitzen.

61.- Trafiko-istripu baten ondorioz T8tik behera muineko lesio akutu osoa duen paziente baten kasuan, adierazi zer informazio ematen digun erreflexu bulbo-leizetsuaren presentziak miaketa fisikoan:

a) Muineko shockaren fasea amaitu dela eta pazientearen muineko lesioa ziurrenik itzulezina izango dela esan nahi du.
b) Muineko shock fasean gaudela esan nahi du, eta, beraz, fase hori amaitzen denean balitekeela pazientearen egoera neurologikoa hobetzea.
c) Denborarekin beheko gorputz-adarren tonua eta sentikortasuna berreskuratzea posible den arren, esfinter-funtzioa ez dela inoiz berreskuratuko esan nahi du.
d) Erreflexu bulbo-leizetsuak ez du informaziorik ematen, beti presente egoten baita.

62.- Aurretik osasuntsu zegoen 40 urteko paziente batek, trafiko-istripu baten ondorioz, L1en ziri forma izatea eragin dion zanpatze bat jasan du, 3 puntukoa TLICS (*Thoracolumbar injury classification and Severity Score*) puntuazioaren arabera. Horren aurrean, hauxe da onarpen zabalena duen hasierako tratamendua:

a) Kontserbatzailea, ortesi eta mobilizazio goiztiarrarekin.
b) Kirurgikoa, aurretik tresneria jarrita.
c) Kirurgikoa, atzetik tresneria jarrita.
d) Kirurgikoa, aurretik eta atzetik tresneria jarrita.

63.- Toraxeko hemibertebra bat diagnostikatu dioten paziente pediatriko batengan pentsatuz. Adierazi baieztapen hauetatik zein den ZUZENA:

a) Hemibertebra segmentazio-akats batetik sortzen da.
b) Hemibertebra ziri forma izatea eragin duen zanpatze traumatiko batetik sortzen da.
c) Hemibertebra formazio-akats batetik sortzen da.
d) Hemibertebra ornoaren zati bateko nekrosi abaskular batetik sortzen da.

64.- 11 urteko paziente bati, Risser 1 mailan egonda, nerabearen eskoliosia diagnostikatu diote. Kurba toraziko nagusia 35 gradukoa da, eskuinekoa, eta apexa D8-an du. Bere tratamenduari dagokionez, hauetako zein da onartuena?

a) Soilik behatu.
b) Kortsea, Milwaukee motakoa.
c) Kortsea, Boston motakoa.
d) Hasteko, kirurgikoa.

65.- Erreflexu hauetatik, zein dago C6-ko erroaren mende?

a) Erreflexu bizipitala.
b) Erreflexu trizipitala.
c) Erreflexu estilorradiala.
d) Aurrekoetako bat bera ere ez.

66.- Adierazi egoera hauetatik zein den GUTXIEN espero daitekeena kanal zerbikaleko estenosia mielopatiarekin diagnostikatuta duen paziente baten kasuan:

a) Ahulezia beheko gorputz-adarretan.
b) Sentikortasunaren galera beheko gorputz-adarretan.
c) Goiko gorputz-adarretan indar eta sentikortasun galera.
d) Lhermitte-ren zeinu positiboa.

67.- Zer kolageno mota da nagusi giltzadura-kartilagoan?

a) I. mota.
b) II. mota.
c) III. mota.
d) IV. mota.

68.- Sprengel-en deformazioari buruzko baieztapen hauetako zein EZ da ZUZENA?

a) Sorbaldako sortzetiko malformaziorik ohikoentzat jotzen da.
b) Emakumeen artean ohikoagoa da.
c) Sarritan, horrekin batera hezur-alterazio zerbiktorazikoak izaten dira, hala nola hezur omobertebrala.
d) Horrekin batera sorbalda-gerrikoan muskulu-alterazioak izatea arraroa da.

69.- Lepauztaiko sortzetiko pseudartrosi baten aurrean, tratamendu hauetatik zein da zuzenena?

a) Kirurgikoa, abordatze irekia egin, mentua jarri eta osteosintesia erabiliz.
b) Kirurgikoa, kleidektomiarekin.
c) Kontserbatzailea beti.

d) Kontserbatzailea ia beti, asintomatikoa izaten baita, baina noizbehinka kirurgikoa, mina, muga funtzionala edo akats estetiko onartezina badago.

70.- Lepauztaiaren alboko hereneko hausturen sailkapenean, Neer eta Rockwood-en arabera, zein lesiori dagokio IIB azpimota?

a) Haustura-lerroa lotailu korakoklabikularraren erdialdean. Lotailu konoidea eta trapezoidea alboko zatiari lotuta daude.
b) Haustura-lerroa lotailu korakoklabikularraren erdialdean. Lotailu konoidea hautsita eta lotailu trapezoidea alboko zatiari lotuta daude.
c) Giltzadura-barneko haustura-lerroa, artikulazio akromioklabikularraren mailan.
d) Haustura-lerroa lotailu korakoklabikularren alboan. Horiek osorik daude eta erdialdeko zatiari lotuta.

71.- Demagun 50 urteko paziente batek ezkerreko sorbaldan lokadura glenohumerala duela, urgentzian erredukzio egokia eginda, eta gainera, glenaren aurreko ertza hautsita daukala. Adieraz ezazu zein egoeratan planteatuko zenukeen haustura horren tratamendu kirurgikoa:

a) Giltzadura-gainazalaren % 25etik gorako afektazioa badago.
b) 10 mm-tik gorako desplazamendua.
c) Aurrekoetako edozein.
d) Aurrekoak batera.

72.- Erradiologia sinplean, serendipia-proiekzioa deiturikoa bereziki baliagarria da lesio hauetako bat baloratzeko. Adierazi zein:

a) Trokiterraren haustura.
b) Artrosi gleno-humerala.
c) Lepauztaiaren erdiko herenaren haustura.
d) Glenaren atzeko ertzaren haustura.

73.- Zein nerbio gera daiteke eskotadura eskapularrean (korakoidea) harrapatuta?

a) Besapeko nerbioa.
b) Nerbio toraziko luzea.
c) Nerbio supraeskapularra.
d) Nerbio muskulokutaneoa.

74.- Abdukzio eta kanpoko errotazio posizioan, adierazi elementu hauetako zeinek eusten dion gehien humeroaren aurreko translazioari.

a) Goiko lotailu glenohumeralak.
b) Erdiko lotailu glenohumeralak.
c) Goiko lotailu glenohumeralak.
d) Bizepsaren zati luzeak.

75.- Jarraian aipatuko diren abiapuntuko egoeren artean, zeinek inplikatuko luke emaitza funtzional txarragoa sorbaldaren alderantzizko artroplastia bat planteatuz gero?

a) Errotatzaileen zorroaren haustura masibo konponezinak.
b) Besapeko nerbioaren disfuntzioak.
c) Zorroa kaltetuta ez duen artrosi idiopatikoak.
d) Humero proximalaren haustura desplazatua 4 zatitan.

76.- Erantzun hauen artean, adierazi zein den EGIA, haurraren kanpoko kondilo humeralaren hausturari dagokionez:

a) Ia beti modu kontserbatzailean trata daitezke.
b) Definizioz, ez diote inoiz eragiten trokleari.
c) Afektazio neurologikoa oso ohikoa da.
d) Desplazamenduak dira konplikazio nagusia, modu kontserbatzailean tratatzen badira.

77.- Adierazi baieztapenik ZUZENENA, helduen humero-paletaren haustura baten balorazio erradiologikoari dagokionez:

a) Erradiografia sinplea nahikoa da.
b) Erresonantzia magnetikoa behar da.
c) Ordenagailu bidezko tomografia axial bat egitea komeni da.
d) Tratamendua kirurgikoa bada, erradiografia sinplea eta ebakuntzako miaketa nahikoak dira.

78.- Epikondilitiserako tratamendu hauen artean, zeinek erakutsi du besteak baino hobea dela?

a) Infiltrazioek.
b) Ortesiek.
c) Kirurgiak.
d) Aurrekoetako bat berak ere ez.

79.- Adierazi esaldi ZUZENA, bizeps brakialaren tendinopatia distalei dagokienez:

a) Askotan hausturaren aurretik tendinopatia agertzen da.
b) Tendoia hausteak muga handia eragiten du.
c) Tratamendu kirurgikoa kontraindikatuta dago adineko pazienteen artean.
d) 3 aste igaro ondoren konponketa anatomikoa ez da posible.

80.- Pediatriako pazienteen kako-hatzari buruzko baieztapen bat GEZURRA da. Adierazi zein:

a) Hatz lodia izaten da gehien erasandako hatza.
b) Flexo-luzapenaren blokeoak ager daitezke.

c) Berezko konponketarik ez badago, hazkuntzaren amaierara arte itxarotea komeni da kirurgia bat egiteko.
d) Egin beharreko prozedura kirurgikoa helduenaren parekoa da, A1 polea irekitzen da.

81.- Hurrengo konplikazioen artean, zein da EZOHIKOENA erradio distaleko haustura baten ondoren?

a) Kontsolidatze akastuna.
b) Pseudoartrosia.
c) Nerbio medianoaren konpresioa.
d) Min erregional konplexuaren sindromea (Südek).

82.- Karpoko eskafoidearen pseudoartrosiak askotan artrosi-aldaketak eragiten ditu eskumuturrean eta karpoan, eta eredu bereizgarri bati jarraitzen diote (SNAC eskumuturra). Zein artikulazio izan ohi da endekapen-aldaketak erakusten dituen lehena (SNAC I eta II)?

a) Eskafo-semilunarra.
b) Eskafo-hezur-handia.
c) Erradio-eskafoidea.
d) Trapezio-eskafoidea.

83.- Adierazi maniobra hauetatik zein den DESEGOKIENA karpoko tunelaren sindromea ebaluatzeko:

a) Watson.
b) Durkan.
c) Phalen.
d) Tinel.

84.- Kienböck-en gaixotasuna karpoko hezur baten nekrosi idiopatikoa da. Adierazi zein:

a) Eskafoidea.
b) Semilunarra.
c) Hezur handia.
d) Piramidala.

85.- Adierazi Tubiana-ren zein estadiori dagokion atzamar luze batean 90-135 º-ko atzerapena, Dupytren-en gaixotasunean:

a) I. estadioa.
b) II. estadioa.
c) III. estadioa.
d) IV. estadioari.

86.- Hirugarren metakarpoko haustura diafisario batean, desplazamendu mota hauetako zein da, oro har, onargarritasun GUTXIENA duena?

a) Angeluazio dortsala.
b) Angeluazioa desbideratze kubitalean.
c) Laburtzea.
d) Malrotazioa.

87.- Hatz luze batean boutonniere itxurako deformazioa duen paziente baten kasuan, adierazi egitura hauetako zeinek duen alboetako banden ahur-aldeko desplazamendua mantentzeko joera, eta sarritan askatu behar izaten den beren posizio anatomikora itzultzeko:

a) Erdiko bandak.
b) Lokailu erretinakular zeharkakoek.
c) Lotailu triangeluarrak.
d) Tendoi tolestaile sakonak.

88.- Pediatriako paziente baten pelbisaren balorazio erradiologikoan, eta Perkins eta Hilgenreiner-en lerroek definitutako koadranteak kontuan hartuta, zein koadrantetan egon beharko luke buru femoral bakoitzak baldintza normaletan?

a) Goian-erdian.
b) Goian-albo batean.
c) Behean-erdian.
d) Behean-albo batean.

89.- Adierazi hauetako zein den tratamendurik egokiena, urgentzian ezkerreko aldakan epifisiolisi femoral proximal bat, moderatuki desplazatua, egonkorra eta akutua diagnostikatu berri diogun 14 urteko mutil baten kasuan:

a) Tratamendu kontserbatzailea, atseden erlatiboarekin eta kontrola kontsultan.
b) Tratamendu kirurgikoa, torloju batekin in situ finkatze perkutaneoa eginda.
c) Tratamendu kirurgikoa, erredukzio itxiarekin eta torloju bidezko osteosintesiarekin.
d) Tratamendu kirurgikoa, erredukzio irekiarekin eta torloju bidezko osteosintesiarekin (Dunn-en teknika).

90.- Zein da transfusio masibo behar bat izateko arrisku gehien duen pelbis-eraztunaren haustura mota?

a) Alboko konpresioa.
b) Zizailadura bertikala.
c) Atzeko konpresioa.
d) Tile-ren A motakoa.

91.- Adierazi hauetako zein den zeharkako haustura diafisario isolatu itxia duen 10 urteko paziente bati aplikatu beharreko tratamendu lehenetsia:

a) Kanpoko finkatzailea.
b) Torlojuz lotutako plaka.
c) Muin-barneko iltzatze elastikoa.
d) Muin-barneko iltzatze blokeatua.

92.- Femurreko haustura diafisario ireki batean pentsatuz, zein baieztapen da zuzenena?

a) Irekia izatea muin-barneko iltzatzea egiteko kontraindikazio bat da.
b) Kanpotik barrura gertatzen da gehienetan.
c) Hezurren zati anitzeko haustura maiz onartzen da Gustilo-ren III. estadioan.
d) Fokua estaltzea zaila izaten da.

93.- Erantzun hauen artean, adierazi zein den EGIA, gain trokanterikoaren haustura baten tratamenduari dagokionez:

a) Diziplina anitzeko tratamendua behar du.
b) Artroplastia ez da inoiz sartzen.
c) Torlojuekin hobeto tratatzen da.
d) Torlojuekin hobeto tratatzen da. Paziente gaztearengan erabateko larrialdia da.

94.- Kotiloaren lau haustura hauen artean, adierazi zein den pronostiko TXARRENEKOA:

a) Aurreko zutabearen haustura, atzeko lerro hemitransbertsalarekin.
b) Atzeko paretaren haustura.
c) Bi zutabeen haustura.
d) Aurreko zutabearen haustura.

95.- Zein da pelbis-eraztunaren haustura finkatzeko sistema gomendatuena, pazientea ospitalera iritsi aurretik?

a) Atzeko clamp pelbikoa.
b) Trakzio transfemorala.
c) Aurreko kanpo-finkapena.
d) Gerriko pelbikoa.

96.- Hauetako zein lesiok justifika dezake hasieratik aldakako protesi oso bat jartzea?

a) Aurreko zutabearen haustura, adineko paziente aktibo baten kasuan.
b) Atzeko zutabearen haustura, paziente gazte baten kasuan.
c) T itxurako haustura, adineko paziente aktibo baten kasuan.
d) Atzeko paretaren haustura, paziente gazte baten kasuan.

97.- Adierazi zein den konplikaziorik ohikoena femurreko haustura suprakondileo baten ondoren:

a) Zurruntasuna.
b) Artrosi postraumatikoa.
c) Kontsolidatze akastuna.
d) Pseudoartrosia.

98.- Maniobra hauetako batek EZ du balio meniskoak ebaluatzeko. Adierazi zein den:

a) McMurray.
b) Steinman.
c) Appley.
d) Aurreko guztiak meniskoko maniobrak dira.

99.- Zer egitura txertatzen da Gerdy-ren tuberkuluan?

a) Erdialdeko lotailu albokidea.
b) Kanpoko alboko lotailua.
c) Banda iliotibiala.
d) Atzeko lotailu gurutzatua.

100. Adierazi zein lesiori dagokion III. gradua Schatzker-en gain tibialeko hausturen sailkapenean:

a) Lautadaren alboko haustura, banaketarekin.
b) Lautadaren alboko haustura, hondoratzearekin.
c) Lautadaren alboko haustura, banaketa eta hondoratzearekin.
d) Lautadaren erdialdeko haustura.

101. Adierazi tratamendurik egokiena Monteggia-ren I. motako haustura eta lokadura batean:

a) Maneiu kirurgikoa: erredukzio irekia eta osteosintesia.
b) Bendaje konpresiboa, atseden funtzionala beso-euskarrian jarrita, ahotiko analgesia.
c) Erredukzio itxia anestesiarekin eta immobilizazioa besoko igeltsuarekin.
d) Immobilizazioa 3 astez, atzeko ferularekin eta “U” formako ferularekin.

102. Nerbio kubitalaren konpresioak, Guyón-en kanalaren barruko ibilbidean, II. eremuan (kako-hezurrarren kakoa inguratzen duena), honako hau eragiten du:

a) Nerbio kubitalak inerbatutako eskuko muskulu guztien alterazio motorra besterik ez.
b) Esku-ahurreko muskulu laburraren alterazio motorra bakarrik.
c) 5. hatzaren eta 4. hatzaren erdiaren sentikortasunaren alterazioa, eta nerbio kubitalak inerbatutako eskuko muskulu guztien alterazio motorra.
d) Nerbio kubitalak inerbatutako eskuko muskulu guztien alterazio motorra, esku-ahurreko muskulu laburrarena izan ezik.

103. Zein da karpoko tunelaren sindromerako miaketa fisikoko testik sentikorrena eta espezifikoena?

a) Karpoaren konpresioa (Durkan).
b) Tinel-ena.
c) Brigham-en eskuaren diagrama.
d) Phalen-ena.

104. Adierazi zein den baieztapen zuzena Kienböck-en gaixotasunari dagokionez:

a) Artrodesi partzialak eginez gero, eskafo-trapezio-trapezoidea edo eskafo-handia egin daiteke.
b) Gammagrafia da identifikazio goiztiarrerako lehentasunezko teknika.
c) Stahl eta Lichtman-en sailkapeneko IIIA mota lerro proximaleko karpektomia bidez maneiatzen da.
d) Eskumuturraren ahurrean bakarrik eragiten du mina.

105. Helduen artean, erradioko mutur distal baten hausturan, zein da deformazio onargarri maximoa?

a) Giltzadura-gainazal distala diafisiarekiko perpendikularra alboko Rx-ean eta 6-10 mm-ko laburdura.
b) Giltzadura-gainazal distala dortsalerantz 15 gradu diafisiarekiko alboko Rx-ean eta 2-5 mm-ko laburdura.
c) Giltzadura-gainazal distala ahurrerantz 25 gradu diafisiarekiko alboko Rx-ean eta 3-5 mm-ko laburdura.
d) Giltzadura-gainazala diafisiarekiko perpendikularra alboko Rx-ean eta 3-5 mm-ko laburdura.

106. Nola egiaztatzen da, erradio distaleko haustura baten ahurreko plaka bidezko osteosintesi-kirurgiaren ondoren, torlojuren batek aurreko kortikala zulatu duen eta tendoi-lesioa izateko arriskua dagoen:

a) Beti ebakuntzaondoko OTA bat eginez.
b) Haztapen bidez egiaztatzen da.
c) Rx tangentzial dortsal bat eginez egiaztatzen da.
d) Eremu susmagarrian, zauriaren kontrako aldean, ebaki txiki bat eginez baloratzen da.

107. Karpoan gehien diagnostikatzen den ezegonkortasuna hau da:

a) Erradioaren mutur distalen hausturak gaizki kontsolidatzearen ondorioa.
b) Haustura-lokadura perilunarra.
c) Eskafoide-hausturen ondorioa.
d) Ezegonkortasun eskafolunarra, lotailu eskafolunarraren lesioagatik.

108. Adierazi karpoko eskafoidearen pseudoartrosiaren ohiko maneiua SNAC motako endekapenik ez dagoenean:

a) Eskafoidektomia.
b) Mentua jartzea, egonkortzearekin edo gabe.
c) Artrodesia 4 izkinetan.
d) Estiloidektomia, polo proximalari eragiten badio.

109. Eskuaren sortzetiko anomaliarik ohikoena honakoa da:

a) Kirner-en deformazioa (5. hatzeko falange distaleko kurbadura).
b) Makrodaktilia.
c) Klinodaktilia.
d) Sindaktilia.

110. Zertan datza ebakuntzaondokoan hatzetako tendoi tolestaileen josturak ez itsasteko Kleinert-en sistematika?

a) Ez b), ez c), ez d) ez dira zuzenak.
b) Hatza aktiboki luzatzea flexionatuta mantentzen duen banda elastiko baten erresistentziaren aurka (flexio pasiboa).
c) Artikulazio interfalangiko proximala aktiboki flexionatzea eta zabaltzea kontuz.
d) Artikulazio interfalangiko distala eta proximala pasiboki zabaltzea eta flexionatzea.

111. Dupuytren-en gaixotasuna kolagenasa entzimarekin maneiatzea:

a) b) eta d) erantzunak egiak dira.
b) Larruazala urratzea konplikazio posible bat da.
c) Ez a), ez b), ez d) ez dira egiak.
d) Korda pretendinosoak daudenean eta giltzadura metakarpofalangikoaren flexionatzen denean lortzen dira emaitzarik onenak.

112. Stener-en lesio gisa ezagutzen den entitatea honako hau da:

a) Erpuruko giltzadura metakarpofalangikoko kubitu-eremuaren lotailu albokidearen haustura osoa.
b) Erpuruko giltzadura metakarpofalangikoko kubitu-eremuaren lotailu albokidearen haustura partziala eta hondar-ezegonkortasuna.
c) Erpuruko giltzadura metakarpofalangikoko erradio- eta kubitu-eremuen lotailu albokideen haustura osoa.
d) Erpuruko giltzadura metakarpofalangikoko kubitu-eremuaren lotailu albokidearen haustura osoa eta erpuruko muskulu aduktorearen aponeurosia tartean sartzea.

113. Zein da azetabulua erabat ikusiz eta buru femoraleko hodi erretinakularrak kaltetu gabe aldaka batean ebakuntza egiteko erabiltzen den abordatze kirurgikoa?

a) Watson-Jones-en aurreko-albokoa.
b) Atzeko-albokoa.
c) Hardinge-ren alboko zuzena.
d) Ganz-ena.

114. Aldakako protesi batean, "offset" femorala zehatz leheneratu behar dut, izan ere, nahikoa ez bada:

a) Artikulazioen gainkarga handitzen da.
b) a) eta d) erantzunak egiak dira.
c) a) eta d) erantzunak okerrak dira.
d) Epe luzera polietilenoaren higadura handitu egiten da.

115. Zer da Salter-en osteotomia aldakaren garapenaren displasiarako?

a) Femoraleko eta ilioneko osteotomia konbinatuta.
b) Femurra desrotatzeko genu varum osteotomia bat.
c) Iliakoaren osteotomia bat azetabuluaren azpitik.
d) Iliakoaren osteotomia bat azetabuluaren gainetik.

116. International Hip Dysplasia Institute-ren (IHDI) aldakaren garapen-displasiaren sailkapenean, koadranteen barruan ikusi behar dugun puntua ez da buru femorala, baizik eta honakoa:

a) Metafisi femoral proximalaren erdiko puntua.
b) Buru femoralaren sakonunea.
c) Metafisi femoral proximalaren alboko puntua.
d) Aipatutakoetatik bat ere ez.

117. Legg-Calve-Perthes-en gaixotasunerako gaur egun gehien erabiltzen den kirurgia-teknika honakoa da:

a) Tektoplastia.
b) Genu varum osteotomia femorala.
c) Salter-en osteotomia.
d) Artrodiastasia.

118. Buru femoralaren nekrosi abaskularra maizago gertatzen da honakoen artean:

a) Adin ertaineko emakumeak.
b) Adin ertaineko gizonak.
c) 70 urtetik gorako gizonak.
d) 50 urtetik gorako emakumeak.

119 Helduen artean, IV. motako aldakako displasia batean, aldakako protesi osoa ezarri nahi dugu. Zer neurri kirurgiko planteatu behar da?

a) Femurraren laburtzea.
b) Ez a) ez c) ez daude inoiz indikatuta.
c) Kotiloa goiko posizioan jartzea, ez paleokotiloan.
d) a) zein c) beti egiten dira.

120. Talka femoroazetabularrari (*impingement*) dagokionez, dena da egia, SALBU:

a) Klaska bat sumatzen da beti, askotan entzuteko modukoa.
b) Normalean paziente gazteen artean gertatzen da.
c) Buru femoralaren ertzeko "konkor" baten ondorioz edo talka batek eragindako labrum lesio baten ondorioz gerta daiteke.
d) Maneiu kontserbatzaileak huts egiten badu, artroskopiaren, abordatze miniinbaditzailearen edo Ganz-en abordatzearen bidezko konponketa kirurgiko bat egin daiteke.

121. Zein da haur bat epifisiolisi femoral proximal bat jasaten ari den zeinu kliniko goiztiarrena?

a) Barne-errotazio pasiboa mugatuta izatea.
b) Adukzioa mugatuta izatea.
c) Kanpo-errotazio pasiboa mugatuta izatea.
d) Abdukzioa mugatuta izatea.

122. Aldakaren haustura estrakapsularra (pertrokanterikoa) ezegonkortzat jotzen da, baldin eta:

a) Oso desplazatuta badago.
b) a), c) eta d) egiak dira.
c) Alderantzizko zeihartasuna badu.
d) Erredukzioaren aurretik ez dago kontakturik kortikal posteromedialean.

123. Nola maneiatzen da Garden-en II. mailako aldakako haustura intrakapsularra, ibiltzeko gai den 76 urteko gaixo osasuntsu baten kasuan, haustura Pauwels-en II. mailakoa bada, atzean zati anitzeko hausturarik ez badu eta osteoporosi argirik ere ez?

a) Modu kontserbatzailean.
b) Aldakako protesi osoa, hibridoa edo zementatua.
c) 3 torloju kanulatu, triangelu alderantzikatuan, lepoaren erdian eta atzean bermatuta.
d) Aldakako protesi partzial zementatua.

124. Zein da errotula-hausturen konplikaziorik ohikoena?

a) Zurruntasuna (mugimendu-gradu batzuk galtzea).
b) Nekrosi abaskularra.
c) Artrosi femoropatelarra.
d) Kontsolidatze akastuna.

125. Gaur egun femurraren mutur distaleko hausturetarako gehien erabiltzen den inplantea honakoa da:

a) Kanpoko finkatzailea.
b) Aurrekonformatutako plakak, plakara blokeatutako torlojuekin.
c) Torloju kondileo dinamikoa (DCS).
d) Iltze suprakondileoak.

126. Iztarrezur-belaunezurreko minaren hasierako maneiuan garrantzitsuena honakoa da:

a) Toxina botulinikoa injektatzea.
b) Errotulan zulo bat duten ortesiak.
c) AIEEak.
d) Basto medial zeiharreko ariketak eta jarduera jakin batzuk aldatzea.

127. Schatzker-en VI. mailako tibiaren lautadako haustura batean, energia handiko istripu baten ondoriozkoan, zati bigunetan afektazio handia izanda, zein izango litzateke lehentasunezko maneiua?

a) Erredukzio itxia egin eta alboko plaka perkutaneoarekin finkatzea.
b) Erredukzio itxia egin, torlojuekin finkapen perkutaneoa eta kanpoan finkatzaile hibridoa jartzea.
c) Erredukzio irekia egitea plaka bikoitzarekin.
d) Erredukzio itxia egitea kontrol artroskopikoarekin eta torloju perkutaneoekin zein hezur-mentuarekin finkatzea.

128. Gaur egun, belauneko lokadura baten ondoren lotailuen konponketa egiteari dagokionez, zer da onartuena?

a) Ez b), ez c), ez d) ez dira zuzenak.
b) Lotailu guztiak 2-3 aste geroago konpontzea.
c) Alboko lotailuak eta atzeko-alboko izkina bakarrik konpontzea 2-3 aste geroago eta mobilizazio goiztiarra egitea.
d) Lotailu guztiak berehala konpontzea.

129. Miaketa-proba hauetako zein da aurreko lotailu gurutzatuaren (ALG) hausturaren patognomonikoa?

a) Pibot-shift.
b) Lachman.
c) Bat ere ez. Ez a), ez b), ez d) ez dira patognomikoak.
d) Aurreko kaxoi-proba.

130. Belauneko meniskoko lesioei dagokienez:

a) Meniskoko sustraiaren hausturek meniskoa ezegonkor geratzea eta bere funtzioa bete ahal ez izatea eragiten dute. Klinikoki meniszektomia oso gisa agertuko dira.
b) Ez a), ez d) ez dira egiak.
c) a) eta d) zuzenak dira.
d) Arrapalaren lesioak kanpoko meniskoaren atzeko aldeko menisko-ateratzeak dira.

131. Tratamendu hauetako zein EZ egitea gomendatzen da belauneko artrosian, AAOSen azken gidan?

a) Belauneko artroskopia.
b) Plaketa ugariko plasma-infiltrazioa.
c) Aipatutako guztiak.
d) Kortikoideen infiltrazioa.

132. Belaunean protesi bat jartzeko ebakuntza primario bat egiten ari banaiz, eta ikusten badut flexionatuta artikulazioaren espazioa oso estu dagoela baina luzatuta dagoenean ondo dagoela, honakoa egin behar dut:

a) Adierazitako edozein, edo b), edo c) edo d), baliozko aukera bat da.
b) Femurreko osagaiaren tamaina murriztu.
c) Tibia-ebakiduraren atzeko malda areagotu.
d) Atzeko lotailu gurutzatua askatu.

133. III. graduko belauneko sortzetiko lokadura baten maneiua (Leveuf eta Pais-en sailkapena) honako hau da:

a) Kirurgikoa, 6 hilabete bete aurretik (koadrizepsen luzapena eta aurreko kapsulotomia).
b) Aldez aurreko trakzioa eta gero igeltsu seriatuak.
c) Erreduzitu eta Pavlik-en arnesa jartzea.
d) Erreduzitu eta igeltsu seriatuak jartzea, flexioa handitzen joateko.

134. Errotularen altuera alboko erradiografian determinatu ohi da, Insall-Salvati-ren indizearen bidez. Adierazi nola kalkulatzen den:

a) Errotularen beheko polotik tibiaren aurreko tuberositatera dagoen distantzia/errotularen gehieneko luzera.
b) Errotularen giltzadura-gainazaletik tibiaren aurreko tuberositatera dagoen distantzia/giltzadura-gainazalaren gehieneko luzera.
c) Errotularen beheko polotik tibiaren aurreko tuberositatera dagoen distantzia/giltzadura-gainazalaren gehieneko luzera.
d) Errotularen giltzadura-gainazaletik tibiaren aurreko tuberositatera dagoen distantzia/errotularen gehieneko luzera.

135. Adierazi hauetako zein den Meyers-Mckeever-en II. motako arantza tibialaren hausturarako tratamendurik egokiena?

a) Igeltsu kruropedikoa, 20 º-ko flexioan, erredukzio itxiaren ondoren.
b) Igeltsu kruropedikoa hiperluzapenean, erreduzitzeko.
c) Igeltsu kruropedikoa, 20 º-ko flexioan, erreduzitu gabe.
d) Erredukzio artroskopikoa eta alanbre bidezko finkapena.

136. Adierazi baieztapen hauetako zein den GEZURRA, belauneko aurreko lotailu gurutzatuaren hausturari dagokionez:

a) Halakorik dagoenean, Segond-en haustura ALG-hausturaren patognomonikotzat hartzen da.
b) Lesio akutu baten aurrean, ez da komeni berehala operatzea; aitzitik, lesioa “hoztea” komeni da eta ebakuntza egin aurretik artikulazioen balantzea berreskuratzea.
c) Lesionatutako lotailuaren ordez tendoietatik ateratako plastia bat jartzea izaten da teknika kirurgikoa.
d) Kirurgiaren ondoren hondar-minik badago, belaunaren atzeko aldean izaten da.

137. Errotularen kondromalaziaren balorazio artroskopikoan Outerbridge-ren sailkapena erabiltzen da. Zein gradutakoa da giltzadura-kartilagoaren lodieraren erdiari baino gehiagori eragiten dioten fisurak dituen fibrilazioa?

a) I. gradukoa.
b) II. gradukoa.
c) III. gradukoa.
d) IV. gradukoa.

138. Hauetako zein ez da kontraindikaziotzat hartzen belauneko barne-konpartimentuan zentratutako gonartrosia duen paziente gazte bati osteotomia tibial balgizatzailea egiteko?

a) Belaunaren sortzetiko deformazio axiala.
b) Flexioa 90 º baino gutxiagora mugatzea.
c) Kanpoko alboko lotailuaren (KAL) ezegonkortasuna.
d) Artritis erreumatoidea.

139. Orkatilako hausturetako Lauge-Hansen-en sailkapena kontuan hartuta, zein lesio-mekanismo da ohikoena?

a) Pronazioa/abdukzioa.
b) Pronazioa/barneko errotazioa.
c) Supinazioa/kanpoko errotazioa.
d) Supinazioa/adukzioa.

140. Adierazi zein baieztapen den gezurra, tibia eta peroneko haustura diafisarioen tratamenduari dagokionez:

a) Iltze bat jarriz gero, aurrez muineko fresaketa egitea komeni da.
b) Kanpoko finkatzailea bereziki Gustilo-ren II. eta III. graduko haustura irekietan dago indikatuta.
c) Kanpoko finkapenaren lerrokadura txarren tasa iltzatzeena baino handiagoa da.
d) Iltzeen kontsolidazioaren atzerapenaren eta pseudoartrosiaren tasa kanpoko finkapenarena baino handiagoa da.

141. Substantzia-galera duen nerbio periferiko baten ebakiduraren konponketa mikrokirurgikoan, zein da azido poliglikolikoko hodiekin edo antzekoekin tubulizatuta tratatu dezakegun gehieneko akatsa?

a) 1 cm.
b) 3 cm.
c) 5 cm.
d) 10 cm.

142. Oin lau degeneratiboaren balorazio erradiologikoan, ondorengo angeluetatik zein da oineko barneko arkua zehazteko interesgarriena?

a) Angelu intermetatartsala.
b) Böhler-en angelua.
c) Moreau-Costa-Bartani-ren angelua.
d) Gissane-ren angelua.

143. Astragaloaren lepoaren haustura duen paziente baten balorazioan, ondorengo baieztapenetatik, zein ez da zuzena?

a) Tratamendu kirurgiko goiztiarra behar du, ia beti.
b) Hawkins-en sailkapenak osteonekrosiaren arriskua aurreikusten laguntzen du.
c) Rx normala baina susmo kliniko nahikoa badago, OTA edo EMN erabili behar da desplazatu gabeko hausturak diagnostikatzeko.
d) Astragaloaren kupulan (Hawkins-en zeinua) 6-8 asteren buruan atrofia subkondrala ikusteak osteonekrosia agertuko dela iragartzen du.

144. Zer ez zenuke esperoko aurkitzea atzeko tibialak bere funtzioa ez betetzeak eragindako oin lauaren diagnostikoa, fase aurreratukoa, duen paziente baten miaketa fisikoan?

a) Oin-atze balgoa.
b) Oin-atze baroa.
c) Hanka-puntetan jartzeko zailtasuna.
d) "Hatz askoren" zeinua.

145. Hallux valgus bat baztertzera joaten den paziente baten balorazio erradiologikoan, adierazi angelu hauen zein balio jotzen den patologikotzat:

a) Angelu intermetatartsala 8 º-koa.
b) Hallux Valgus angelua 13 º-koa.
c) PASA angelua 12 º-koa.
d) Aurrekoetako batek ere ez du balio patologikorik adierazten.

146. Zer eponimo du nabikularraren edo tartsoko eskafoidearen osteokondrosiak?

a) Freiberg.
b) Köhler.
c) Kienböck.
d) Preiser.

147. Adierazi burtsitis iskiatikoari buruzko zein baieztapen den egia:

a) Ibiltzean okerragotu egiten da.
b) Ziatika baten itxura izan dezake.
c) Poliartritis erreumatoidean maiz ikusten da.
d) Ukigarria izaten da.

148. Tendoi hauetako zeinetan ez da tenosinobitis estenosanterik gertatzen?

a) Karpoaren tendoi hedatzaile kubitalean.
b) Tendoi peroneoan.
c) Erpuruko tendoi tolestailean.
d) Aurreko tendoi tibialean.

149. Artikulazio-protesi bat infektatuta dagoela susmatzen bada, zenbat atzeratu daiteke gehienez horren azterketa inplantea kontserbatzeko aukera izateko?

a) 3 egun.
b) 1 aste.
c) 1 hilabete.
d) 3 hilabete.

150. Artikulazio-protesi bat infektatuta dagoela susmatuta, mikrobiologiara bidalitako ebakuntzabarneko laginak epe honetan kultibatu behar dira:

a) 5 egun.
b) 1 aste.
c) 14 egun.
d) 6 aste.

151. Artikulazio-protesi bat jarri ondorengo ebakuntzaondoko infekzio bat nosokomial gisa definitzeko, beharrezkoa da:

a) Ebakuntza egin zen zentroan hartu izana.
b) Identifikatutako bakterioa(k) pazientearen florakoak ez izatea.
c) Ebakuntza egin eta hilabeteko epean diagnostikatzea.
d) Infekzioaren dokumentazio mikrobiologiko fidagarria eduki behar da.

152. Hezur-infekzioa gertatzen bada, osteosintesiko material egonkorra izanik eta haustura kontsolidatu gabe badago, zer egin behar da?

a) Materiala lehenbailehen atera.
b) Materialaren ateratzea geroratu.
c) Kanpoko finkatzaile baten bidezko osteosintesi bat.
d) Hezur-mentu bat.

153. Erradiografia sinple bateko kontrastea, funtsean, zeren araberakoa da?

a) Anpere-kopurua.
b) Kilovoltajea.
c) Subjektuaren plakarekiko distantzia.
d) Presio atmosferikoa.

154. Ekografiari buruzko baieztapen hauetako zein ez da zuzena?

a) Miaketak denbora errealean egiteko aukera ematen du.
b) Sistema muskulueskeletikoa ebaluatzeko, maiztasun handiko transduktore linealak behar dira.
c) Kantitate oso txikian bada ere, ekografiak erradiazio ionizatzailea igor dezake, beraz, miaketa-denbora ahal den neurrian mugatu behar da.
d) Operadorearen mendeko teknika bat da.

155. Belaunean hanturazko artritisa duen paziente baten azterketan, adieraz ezazu mikroskopian argi polarizatuarekin egindako zer aurkikuntzak iradokitzen digun hezueri-artritis baten aurrean egon gaitezkeela:

a) Orratz formako kristalak eta birrefringentzia positiboa.
b) Orratz formako kristalak eta birrefringentzia negatiboa.
c) Erronbo formako kristalak eta birrefringentzia positiboa.

d) Erronbo formako kristalak eta birrefringentzia negatiboa.

156. Hurrengoen artean, osteokondritis disekatzaileari buruzko esaldi bat gezurra da. Adierazi zein:

a) Paziente gazteen artean gertatzen da batez ere.
b) Gizonen artean ohikoagoa da.
c) Kokapenik ohikoenak belauna eta orkatila dira.
d) Belaunaren barruan, kanpoko kondilo femorala da ohikoena.

157. Kondromatosi sinobialari dagokionez, baieztapen hauetako bat okerra da. Adierazi zein:

a) Sarritan aldebikoa da.
b) Giltzaduren blokeoa adierazpen tipiko bat da.
c) Nagusiki EMN bidez diagnostikatzen da.
d) Ezohikoa bada ere, gaiztotu egin daiteke.

158. Adierazi artrogriposiari buruzko zein baieztapen ez den egia:

a) Sortzetiko giltzaduraren zurruntasuna da.
b) Fisiopatologian, umetoki barruko hazkundean artikulazioek mugikortasunik ez izateak funtsezko rola jokatzen du.
c) Artrogriposiaren kausa neuropatikoa da beti.
d) Egokiena diagnostiko eta tratamendu goiztiarrak egitea da.

159. Adierazi, honako hauen artean, zein ez den Duchenne-ren distrofia muskular progresiboaren ohiko ezaugarria:

a) Zangosagarren hipertrofia.
b) Baldarkeria ibileran.
c) Eskoliosia.
d) Kontraktura aldaken hedapenean eta adukzioan.

160. Zer nerbio periferiko gera daiteke harrapatuta Fröhse-ren arkua delakoan?

a) Kubitala.
b) Erradiala.
c) Medianoa.
d) Kanpoko ziatiko popliteoa.

161. Haurren garuneko paralisian, zein da afektazio motorraren banaketarik ohikoena?

a) Monoplegia.
b) Diplegia.

c) Hemiplegia.
d) Tetraplegia.

162. Adierazi hezurretako tumore hauetako zein ez den hain bereizgarria paziente gazteen artean (25 urtetik beherakoak):

a) Ewing-en sarkoma.
b) Kondrosarkoma.
c) Osteokondroma.
d) Osteosarkoma.

163. Kondroblastoma kokapen bereizgarria duen tumore bat da. Adierazi zein den:

a) Epifisia.
b) Metafisia.
c) Diafisia.
d) Diafisia eta metafisia, era berean.

164. Hezurretako tumore hauetatik, zeinen kasuan ez da horrekin batera egoera orokorrean afektazio handirik izaten?

a) Ewing-en sarkoma.
b) Mieloma.
c) Hezurretako linfoma primarioa.
d) Metastasia.

165. Ornoetako gorputzean estriazio bertikalak agertzen dituen irudi erradiologikoa, "kartzelako gelan" izenekoa, honako tumore hauetako batean ikusten da. Adierazi zein.

a) Metastasia.
b) Osteoma osteoidea.
c) Hemangioma.
d) Plasmazitoma.

166. "Artzain-makila" itxurako femurraren deformazioa lesio pseudotumoral hauetako batekin lotzen da. Adierazi zein:

a) Fibroma ez-hezurtua.
b) Hezur-kiste esentziala.
c) Hiperparatiroidismoaren tumore arrea.
d) Displasia fibrosoa.

167. Mukopolisakaridosi-koadro hauen artean, bat, modu bereizgarrian, ez da adimen-atzeratasunarekin batera agertzen. Adierazi zein:

a) Hurler.
b) Hunter.
c) Morquio.
d) Sanfilippo.

168. Demagun paziente bati aldaka-haustura bat osteosintetizatzeko ebakuntza bat egingo zaiola eta ez duela botikekiko alergiarik. Antibiotikoen familia hauetako zeinekin dago onartuago profilaxi antibiotikoa egitea?

a) Lehen belaunaldiko zefalosporinekin.
b) Bigarren belaunaldiko zefalosporinekin.
c) Hirugarren belaunaldiko zefalosporinekin.
d) Lugarren belaunaldiko zefalosporinekin.

169. Anestesiko lokal hauetako zeinek erakutsi du in vitro toxikotasuna kondrozitoen mailan eta, beraz, saihestu egin beharko litzateke artikulazio barruko infiltrazioetan?

a) Lidokaina.
b) Mepibakaina.
c) Bupibakaina.
d) Erropibakaina.

170. Hauetako bat ez da sysadoa farmakotzat hartzen. Adierazi zein:

a) Kondroitin sulfatoa.
b) Indometazina.
c) Glukosamina.
d) Diazereina.

171. Adierazi behean aipatzen diren egoeretatik zein ez den hartzen osteoporosia garatzeko arrisku-faktoretzat:

a) Menopausia goiztiarra izatea.
b) Aktibitaterik eza.
c) Maiz erortzea.
d) Tabakoa eta alkohola kontsumitzea.

172. Nola definitzen dugu osteopenia, dentsitometriaren emaitzaren arabera, OMEri jarraiki?

a) T score -1 eta -2,5 DE artean (desbideratze estandarrak).
b) T score -2,5 DE baino txikiagoa.
c) Z score -1 eta -2,5 DE artean.

d) Z score -2,5 DE baino txikiagoa.

173. Osteoporosirako farmako hauen artean, adierazi zeinek ez duen ekintza-mekanismo nagusitzat hezur-erresortzioaren inhibizioa:

a) Bifosfonatoek.
b) Kaltzitoninak.
c) Estrogenoek.
d) Teriparatidak.

174. Gure ingurunean, paziente gazteen artean, anputazio-kausa ohikoena honakoa da:

a) Traumatikoa.
b) Infekziosoa.
c) Tumorala.
d) Baskularra.

175. Anputazio baten osteko konplikazioei dagokienez, adierazi zein baieztapen den gezurra:

a) Arreta gutxiko teknika batek hematomak eragin ditzake, eta horiek gaininfektatu egin daitezke modu sekundarioan.
b) Infekzioa ohikoagoa da anputazioaren kausa gaixotasun baskular periferikoa izan bada.
c) "Gorputz-adar fantasma" askotan agertzen da, eta ia beti oso mingarria da.
d) Nerbio baten ebakiduraren ondoren, neuroma bat sortzen da beti, baina ez du zertan mingarria izan.

176. Hauetatik zein ez da ariketa isometrikoaren ezaugarria?

a) Muskuluen luzera konstante mantentzen da.
b) Mugimendu artikular konstante bat dago.
c) Ez du eraginik mugikortasun-tartean.
d) Errehabilitazioaren lehen fasean erabili ohi da.

177. Beheko gorputz-adarretan ibileraren klaudikazioa duen paziente baten kasuan, adierazi egoera hauetako zeinek bideratzen gaituen kausa neurogenoa dela, kanal lunbarraren estenosiak eragin duela, pentsatzera:

a) Pultsu distal gutxituek.
b) Klaudikazioa agertzen denerako oinez egindako distantzia konstantea izateak.
c) Pazientea kardiopata eta erretzailea izateak.
d) Hiperluzapen lunbarrak mina eragiteak.

178. Substantzia-galera duen nerbio periferiko baten ebakiduraren konponketa mikrokirurgikoan, zein da azido poliglikolikoko hodiekin edo antzekoekin tubulizatuta tratatu dezakegun gehieneko akatsa?

a) 1 cm.
b) 3 cm.
c) 5 cm.
d) 10 cm.

179. Oin lau degeneratiboaren balorazio erradiologikoan, ondorengo angeluetatik zein da oineko barneko arkua zehazteko interesgarriena?

a) Angelu intermetatartsala.
b) Böhler-en angelua.
c) Moreau-Costa-Bartani-ren angelua.
d) Gissane-ren angelua.

180. Astragaloaren lepoaren haustura duen paziente baten balorazioan, ondorengo baieztapenetatik, zein EZ da zuzena?

a) Osteonekrosia izateko arriskua duen haustura bat da.
b) Hawkins-en sailkapenak osteonekrosiaren arriskua aurreikusten laguntzen du.
c) Rx normala baina susmo kliniko nahikoa badago, OTA edo EMN erabili behar da desplazatu gabeko hausturak diagnostikatzeko.
d) Astragaloaren kupulan (Hawkins-en zeinua) 6-8 asteren buruan atrofia subkondrala ikusteak osteonekrosia agertuko dela iragartzen du.

181. Zer EZ zenuke esperoko aurkitzea atzeko tibialak bere funtzioa ez betetzeak eragindako oin lauaren diagnostikoa, fase aurreratukoa, duen paziente baten miaketa fisikoan?

a) Oin-atze balgoa.
b) Oin-atze baroa.
c) Hanka-puntetan jartzeko zailtasuna.
d) “Hatz askoren” zeinua.

182. Hallux valgus bat baztertzera joaten den paziente baten balorazio erradiologikoan, adierazi angelu hauen zein balio jotzen den patologikotzat:

a) Angelu intermetatartsala 8 º-koa.
b) Hallux Valgus angelua 13 º-koa.
c) PASA angelua 6 º-koa.
d) a), b) eta c) erantzunek, kasu guztietan, balio ez-patologikoak erakusten dituzte.

183. Zer eponimo du nabikularraren edo tartsoko eskafoidearen osteokondrosiak?

a) Freiberg.
b) Köhler.
c) Kienböck.
d) Preiser.

184. Larrialdietan min lunbarraren maneiuaren errepaso eguneratua egiteko orduan, zer abantaila eskaintzen dituzte praktika klinikoko gidek (PKG)?

a) Ezohiko patologia klinikoak maneiatzeko eskema orokorrak dira.
b) Abantaila nagusia da dokumentu horietan galdera malguak planteatzen direla, baina ebidentziak ez ditu modu antolatuan aurkezten eta erabiltzaileak aztertu eta haztatu behar ditu.
c) Pazienteekiko arreta optimizatzera bideratutako gomendio multzoa da, eta oinarritzen dira ebidentziaren berrikuspen sistematikoan, horretarako eskainiz dauden ebidentzia zientifiko onenak, erabakiak hartzeko aztertuta eta antolatuta.
d) Bat ere ez. Kasu guztietan deskatalogatuta dauden dokumentuak dira.

185. Informazio zientifikoa kritikoki aztertzerakoan, zer EZ da kontuan hartu behar informazio horren kalitatea baloratzeko?

a) Idazketa-estiloa.
b) Barne-baliozkotasuna.
c) Emaitzen magnitudea.
d) Aplikagarritasun klinikoa edo kanpoko baliozkotasuna.

186. Ebidentziaren hierarkiaz ari garenean, egia da:

a) Ebidentzia mailakatzeko hainbat metodo daude, eta gehien erabiltzen direnek ebidentzia 1etik 5era hierarkizatzen dute.
b) Ebidentzia zientifikoaren mailarik altuena metaanalisietatik eta kalitate handiko berrikuspen sistematikoetatik eratortzen da.
c) “Ebidentzia eskuragai onena” terminoa dinamikoa da, eta denborarekin eguneratzen da.
d) a), b) eta c) erantzunak zuzenak dira.

187. Zer zelula deskribatzen du ondoen deskribapen honek: zelula erraldoi multinuklearrak, monozito/makrofagoetatik eratorriak, eskuila erako ertza dutenak?

a) Osteoblastoak.
b) Osteoklastoak.
c) Fibroblastoak.
d) Kondrozitoak.

188. Zer faktorek laguntzen dute hauskortasunagatiko haustura agertu dadin?

a) Adinak.
b) PTH altuak.
c) Genero femeninoak.
d) a), b) eta c) erantzunak zuzenak dira.

189. Ondorengo hezur-zeluletatik, zeinek laguntzen du bere jarduerarekin hauskortasunagatiko hausturak agertu daitezen?

a) Osteoblastoek.
b) Osteoklastoek.
c) Osteozitoek.
d) Kondroblastoek.

190. Miaketa fisikoko ondorengo aurkikuntzetatik, zeinek BAZTERTZEN du klaudikazio baskularra, klaudikazio neurogeno baten aurrean?

a) EOT (erreflexu osteotendinosoak) motelduta egoteak.
b) Pultsu distalak egoteak.
c) Sentikortasuna kontserbatzeak.
d) Erreflexu osteotendinosoak asaldatuta egoteak.

191. Miaketan orpoko klonus bat aurkituz gero, zer susmatuko zenuke?

a) Siringomielia.
b) Lehen motoneuronaren lesioa.
c) Hernia diskal lunbarra.
d) Kanal lunbarraren estenosia.

192. Sorbaldako atzeko lokaduraren erredukzio itxia egin ondorengo ezegonkortasun errepikariaren kasuetan, zer lesio espero daiteke aurkitzea ordenagailu bidezko tomografian?

a) Bankart-en hezurretako lesioa.
b) Besahezurraren buruaren aurre-erdialdean inpaktazioagatiko haustura.
c) Ez da ohikoa lotutako hezur-lesioak aurkitzea.
d) Hobe da ekografia bat egitea, kasu horietan lotutako lesio ohikoena errotatzaileen zorroaren haustura baita.

193. Pazientea 51 urteko gizonezko bat da, nekazaria, noizbehinkako sorbaldetako mina izan ezik, ez dauka aurrekari patologiko interesgarririk. Kontsultara joan da esanez duela 5 aste mina sumatu zuela bat-batean eskuineko sorbaldan, mendian harri bat jaurti ostean. Ondorengo egunetan mina handitu zaio, eta ezin du lan egin besoa burutik gora igo behar duenean. Zer koadrok osatzen dute pazientearen diagnostiko diferentziala?

a) Bizepsaren zati luzearen hausturak.
b) Muskulu supraespinosoaren lotura miotendinosoko hausturak.
c) SLAP lesioa (*Superior Labrum Anterior to Posterior*).
d) Denak dira, a), b) eta c) paziente honen diagnostiko diferentzialaren parte.

194. Adierazi OKERRA iruditzen zaizun baieztapena:

a) Artrosi glenohumeral sekundarioaren tratamendu kirurgikoak emaitza hobeak ditu primarioarenak baino.
b) Artroskopiak lesioaren estadifikazioa ematen du.
c) Interposizio-artroplastiak ez du beti ondo funtzionatzen.
d) Errotatzaileen zorroaren lesio handi bat badago, protesi alderantzikatu bat jarri behar da.

195. Zer artroplastia mota erabiliko genuke trauma-osteko artrosi sekundarioa duen 52 urteko paziente batekin, baldin eta baieztatuko bagenu EMN bidez pazienteak errotatzaileen zorro oso bat duela, erosio glenoide moderatuarekin, eta artikulazioen muturretan deformazio esanguratsurik ez?

a) Hemiartroplastia.
b) Artroplastia anatomiko totala.
c) Interposizio-artroplastia.
d) Artroplastia alderantzikatua.

196. Adierazi zein den OKERRA lepauztaiaren hausturari dagokionez:

a) Ohikoenak erdiko herenekoak dira.
b) Heren distalekoak lotailu konoideko eta/edo trapezoideko lesioarekin lotu daitezke
c) Erdiko hereneko hausturek gutxitan eragiten diete aire-bideari edo hodi handiei.
d) Alde dominantean askoz maizago gertatzen dira.

197. Bigarren mailako kapsulitis itsasgarriari dagokionez, adierazi zein den erantzun ZUZENA:

a) Kanpo-errotazioari ez dio inoiz eragiten.
b) Osteosintesiko materiala badago, beti kendu behar da.
c) Besahezurraren buruaren nekrosi abaskularrean zurruntasun-adierazpen oso garrantzitsuak agertzen dira hasieratik.
d) Hasieran tratamendu kontserbatzaile bat plantea daiteke.

198. Sorbaldan eboluzio luzeko mina duen paziente bat miatzean, objektibatu da zutik eskuak hormaren kontra jarrita eskapula hegoduna duela. Honakoetatik, zein egitura anatomikoren erasana susmatu beharko genuke?

a) Nerbio toraziko luzearen lesioa.
b) Bizkarrezur-nerbioaren lesioa.
c) Muskulu deltoidearen eta biribil handiaren atrofia.
d) Birakarien zorroaren haustura kronikoa.

199. Paziente batek deltoide muskuluaren eta muskulu biribil txikiaren ahulezia eta atrofia progresiboa baditu, zer nerbio lesionatuta dagoela susmatu behar dugu?

a) Toraziko luzea.
b) Supraeskapularra.
c) Besapekoa.
d) Bizkarrezurrekoa.

200. Zerk inerbatzen du trapezio-muskulua?

a) Besapeko nerbioak.
b) Nerbio supraeskapularrak.
c) Bizkarrezur-nerbioak.
d) Nerbio toraziko luzeak.

201. Zer gabezia motor izango du nerbio kubitalaren neuropatia herstailea duen paziente batek?

a) Ahulezia hiru falangeko hatzen flexio MKFa eta hedapen IFPa eta IFDa egiteko.
b) Ahulezia erpuruaren oposizioa egiteko.
c) Ahulezia hatzen eta erpuruaren hedapen MKFa, IFPa eta IFDa egiteko.
d) Ahulezia hatzen eta erpuruaren flexio MKFa, IFPa eta IFDa egiteko.

202. Zer zentzumen-defizit izango du nerbio kubitalaren neuropatia herstailea duen paziente batek?

a) Parestesiak eta/edo hipoestesia erpuruaren, erakuslearen eta luzearen ahur-aldean.
b) Parestesiak eta/edo hipoestesia hatz txikiaren ahur-aldean eta eskugaineko aldean eta hatz nagiaren erdi kubitalean.
c) Parestesiak eta/edo hipoestesia erpuruaren, erakuslearen eta luzearen eskugaineko aldean.
d) Parestesiak eta/edo hipoestesia besaurrearen alde erradialean.

203. Pazientea 45 urteko gizonezko bat da, aurrekari aipagarririk ez duena. Kontsulta egin du duela bi astetik eskuineko ukondoan mina eta funtzionalitatearen galera dituelako. Gimnasioan, beso bakarraren gainean flexioak egiten ari zela, mina eta karraska sentitu zituen. Miaketa fisikoan aurkitu dira mina eta edema, birxurgatzen ari den ekimosiarekin, ukondoaren kubitu aurreko hobian, baita ukondoaren flexio eta supinazio murriztuak ere. Pazienteak bizepseko tendoiaren haustura distala duela susmatzen da. Ondorengo zeinu klinikoetatik, zein da lesio mota horren pisuzko adierazle bat?

a) Bizepsaren muskulu-sabelaren migrazio distala.
b) Bizepsaren muskulu-sabelaren migrazio proximala.
c) Kako-proba edo *Hook test* negatiboa (bizepsaren tendoi distalean tentsioa haztatzen da).
d) Ukondoaren pronazioa egiteko ezintasuna.

204. Paziente batek bizepseko tendoiaren haustura distala duela susmatuz gero, ondorengo proba diagnostikoetatik zeinek eman ohi du informazio gehiago?

a) Erradiografia sinpleak.
b) Ekografiak.
c) Erresonantzia magnetikoak.
d) Ordenagailu bidezko tomografia axialak.

205. Ondorengo faktoreetatik, zein EZ da arriskutsua bizepseko tendoi distalaren hausturarako?

a) Alkohola.
b) Tabakoa.
c) Entrenamendu-teknika txarra.
d) Kubitu baroa edo balgoa.

206. Adierazi esaldi ZUZENA, erradio-burua ordezkatzeko artroplastia bat (protesia) jartzea planteatzen denean:

a) Bi zatitan edo gehiagotan hausten denean indikatzen da beti, nahiz eta horrekin lotutako ezegonkortasunik ez izan.
b) Luzeraren alterazio txikiek artikulazioaren biomekanikari eragin diezaiokete, eta horrek ekar ditzake capitellumaren kartilagoa higatzea, mugikortasunaren murrizketa edo ezegonkortasuna.
c) Horren inplantazioaren akats ohikoenetako bat ezegonkortasuna eragiten duen luzera-defizita da.
d) Epe luzera, zurtoinaren inguruko osteolisi sintomatikoa kasuen % 30ean ere agertzen den konplikazio bat da.

207. Olekranonaren hausturak:

a) Trizeps muskuluaren trakzioak desplazatu ohi ditu.
b) Ukondoko artikulazioaren ezegonkortasuna eragiten dute maiz.
c) Ortopedikoki flexioan tratatzen dira.

d) Ez ohi dira desplazatzen.

208. Koronoideekiko distalak diren olekranonaren hausturen kasuan, ezegonkorrak eta zati anitzekoak direnean, osteosintesia egiteko teknika lehenetsi zabalduenetako bat ondorengo bat da. Adierazi zein:

a) Abenka.
b) Torloju kanulatua, zerklaje alanbrikoarekin.
c) Blokeo- eta konpresio-torlojuekin aurrekonformatutako atzeko plaka luzeak.
d) Orratz perkutaneoak eta ukondoa luzatuta immobilizatzea.

209. Adierazi abenkari buruzko baieztapenetatik zein den EGIA:

a) Hausturaren erabateko erredukzioa lortu eta konpresioa eman behar du, orratzak aurreko kubitu-kortikalean finkatu daitezen saiatuz, edo bestela, muin-barnean.
b) Alanbre txirikordatuarekin egingo da.
c) Malgua izan daiteke, orratz finekin eta alanbre finarekin.
d) Ebakuntzaren ondoren, igeltsuz immobilizatu behar da beti.

210. Ondorengo sailkapenetatik, zein ez dagokie humero distaleko hausturei, helduen edo haurren artean gertatzen direnei?

a) Milch.
b) Dubberley.
c) Frykman.
d) Gartland.

211. Erradio-buruaren haustura baten tratamendu kirurgikoan, besaurreko hezurren arteko mintzean lesioren bat dagoela ikusiz gero, zer tratamendu lotuko genioke erradio-buruaren hausturari dagokionari?

a) Giltzadura erradiokubital distala aldi baterako egonkortzea Kirschner-en orratzekin, hezurren arteko mintzaren erdiko banda zuzenean konponduta edo konpondu gabe.
b) Beso eta esku-ahurraren ferula bidezko immobilizazioa, pronosupinazio neutroan, 4 astez.
c) Ez da beharrezkoa neurri kirurgiko gehigarririk lotzea.
d) Kubitua laburtzeko osteotomia.

212. Ukondoaren alboko tendinopatiaren tratamendu kirurgikoari dagokionez, adierazi zein aukera den GEZURRA:

a) Indikazioa zuzena bada, pazienteen % 90 sendatzea espero daiteke.
b) ECRBaren (*carpi radialis brevis* hedatzailea) mikrotenotomia modu perkutaneoan edo irrati-maiztasun bidez egin daiteke.
c) Ez dago desberdinen arteko desberdintasunek maila klinikoan islatzen diren ziurtasunik.
d) Larruazalean zeharreko teknikek argi eta garbi irekiek baino emaitza hobeak dituzte.

213. Adierazi zein den erantzun ZUZENA ukondoaren zurruntasunari dagokionez:

a) Trauma-osteko zurruntasun ezgaitzailerako tratamendurik ohikoena ukondo-protesi osoa ezartzea da.
b) Trauma-osteko ukondoaren zurruntasun ezgaitzailerako tratamendurik ohikoena osteosintesiko materialaren/erradio-buruko protesia kentzea da, neurri gehiago hartu gabe.
c) Trauma-osteko zurruntasun ezgaitzailerako tratamendurik ohikoena desbridazio osteokapsularra da (artroskopikoa edo irekia).
d) Trauma-osteko zurruntasun ezgaitzailerako tratamendurik ohikoena interposizio-artroplastia da.

214. Ukondoko artroskopia erabilgarria da kondromatosi sinobiala tratatzeko. Adierazi baieztapen ZUZENA gaixotasunari eta horren tratamendu artroskopikoari dagokienez:

a) Prozedura hori behin baino gehiagotan errepika daiteke, gaixotasuna berriro agertzen bada.
b) Aurreko eta atzeko ganberetan jardun ahal izango denez, artikulazioen mugikortasuna hobetuko da flexioan eta hedapenean.
c) Tendoi hedatzaile arruntaren gainean ere jardun dezakegu, pazienteak ukondoan alboko mina badu.
d) a), b) eta c) erantzunak zuzenak dira.

215. Pazientea 57 urteko emakume bat da, garbiketa-enpresa bateko langilea eta aurrekari patologiko interesgarririk gabea. Txosten bat eraman du kontsultara, non adierazten baita eskuineko eskumuturrean De Quervain-en tenosinobitis estenosantea duela eta infiltrazioa gomendatzen zaiola. Ondorengo baieztapenetatik, zein da egia kasu horretako pazientearen miaketa fisikoari dagokionez?

a) Miaketan hondoratze bat aurkitu da erasandako tendoien ibilbidean.
b) Miaketan beti aurkituko da larruazal gorritua patologiaren inguruan.
c) Erasandako tendoiak haztatzean, krepitazioa nabari daiteke.
d) Fibrokartilago triangeluarraren ingurua haztatzeak min akutua ematen du.

216. Ondoren zerrendatzen diren ehun-egituretatik zein erasaten ditu De Quervain-en tenosinobitis estenosanteak?

a) Erpuruaren tendoi hedatzaile laburra eta urruntzaile (abduktore) luzea.
b) Erpuruaren tendoi hedatzaile luzea eta urruntzaile (abduktore) luzea.
c) Tendoi hedatzaile laburra eta esku-ahurreko handia.
d) Tendoi hedatzaile laburra eta nerbio erradialaren adar sentsitiboa.

217. Eskafoideen pseudoartrosiak eragindako karpoko disfuntzio motari dagokionez, adierazi zein den GEZURRA:

a) Disfuntzio horietan, karpoko eraztuna etenda dago lotailuen lesioen ondorioz, oraingo kasu klinikoan bezala, edo karpoko hezurren lesioen ondorioz.
b) Disfuntzio mota horren kausa ohikoenetako bat eskafoideen pseudoartrosia da.
c) Disfuntzio mota horren tratamendu egokirik egiten ez bada, luzarora desaxazio karpianoa eragin dezake.
d) Disfuntzio mota horren kausa ohikoenetako bat erradio distalaren hausturak gaizki lotu izana da.

218. Zein da orkatila-haustura baten ebakuntza egiteko unerik egokiena?

a) Traumatismotik 8 ordura gehienez.
b) Traumatismotik 24 ordura gehienez.
c) Traumatismotik 8 ordura gehienez edo 6-12 egun geroago.
d) Traumatismotik 6-12 egunera.

219. Zati bigunetan erasan handia duen piloi tibialaren haustura baten aurrean bagaude, zer egin behar da?

a) Kanpoko finkatzaile bat jarri, behin betiko tratamendu gisa.
b) Berehala osteosintesi bat egin, plaka batekin edo gehiagorekin.
c) Hasieran, behin-behineko finkapena egin kanpoko finkatzaile batekin, eta 1-2 astez itxaron (hantura arindu arte) behin betiko sintesia egiteko.
d) Berehala osteosintesi bat egin, iltzeekin.

220. Nerbio safenoa, orkatilaren aurpegi mediala sentsitiboki inerbatzen duena, nerbio honen adarra da:

a) Obturadorea.
b) Femorala.
c) Kanpoko ziatiko popliteoa.
d) Barneko ziatiko popliteoa.

221. Lauge-Hansen-en sailkapeneko supinazio-adukzioak (S/A) eragindako orkatilako haustura bat, AOren sailkapenean, mota honetakoa izango da:

a) A edo B.
b) C.
c) B edo C.
d) A.

222. Nerabeen artean, hiru planoetako orkatilako hausturak:

a) Tillaux-en hausturetan baino paziente helduagoen artean gertatzen dira.
b) Salter eta Harris-en IV. motako epifisiolisiak dira.

c) Ez dute fisiaren lesiorik.
d) Salter eta Harris-en III. motako epifisiolisiak dira.

223. Adierazi zein den erantzun ZUZENENA sortzetiko metatartso baroari dagokionez:

a) Gizonen artean pixka bat ohikoagoa da.
b) a), c) eta d) zuzenak dira.
c) Kasuen % 50 inguruan aldebikoak dira.
d) Bizirik dauden 1.000 jaioberrietatik 1 inguruko intzidentzia du.

224. Ponseti-ren oin okerra tratatzeko metodoan, zein da deformazioak zuzentzeko ordena zuzena?

a) Sakona, aduktua, zaldi-oina.
b) Sakona, zaldi-oina, aduktua.
c) Aduktua, zaldi-oina, sakona.
d) Aduktua, sakona, zaldi-oina.

225. Adierazi zein den erantzun ZUZENA oin lau balgo flexibleari dagokionez:

a) Rx behar du beti diagnostiko zehatza egiteko.
b) Oinaren itxura laua beti ikusten da, kargan dagoenean eta deskargan dagoenean.
c) Beti tratatu behar dira, sintomatologiarik ez izan arren.
d) Zangoko trizepsaren kontraktura ere badagoenean bakarrik ematen du mina.

226. Kanpoko minifinkatzaile baten bidezko kailudiastasia erabiltzea baliagarria izan daiteke, bereziki, patologia hauetako batean:

a) Oligodaktilia.
b) Brakimetatartsalgia.
c) Sortzetiko metatartso primo baroa.
d) Kulunkaulki itxurako oina.

227. Blair-en fusioa astragaloaren nekrosi abaskularrean tratamendu gisa erabil daiteke. Zertan datza?

a) Artrodesi astragalokalkaneo bat.
b) Artrodesi tibiokalkaneo bat.
c) Artrodesi tibioastragalokalkaneo bat.
d) Artrodesi tibioastragalino bat.

228. Hauetako zeinek laburbiltzen du ondoen gaur egun onartuena eta gomendatuena den Akiles-en tendoiaren haustura akutuen tratamendu kontserbatzailea?

a) Igeltsu seriatuak gutxienez 8 astez.
b) Immobilizazioa 2 astez eta gero CAM walkerra karga goiztiarrarekin.
c) Igeltsu bakarra zaldi-oinean, deskargan, 6 astez.
d) Bendaje biguna eta karga eta berehalako mobilizazioa.

229. Adierazi honako zein kasutan litzatekeen egokiena Akin-en osteotomia egitea:

a) Hallux valgus subluxazio metatartsofalangikoarekin.
b) Hallux valgus 10 º-tik gorako DASArekin.
c) Gainerako teknikak egin ondoren hallux valgus interfalangikoa mantentzen denean.
d) Hallux valgus 10 º-tik gorako PASArekin.

230. Displasia epifisario anizkoitzari dagokionez, adierazi zein den erantzun OKERRA:

a) Nanismo proportzionala da.
b) Ornoei erasaten die.
c) Herentzia autosomiko dominantea edo errezesiboa izan daiteke.
d) Genu valgum izan ohi du.

231. "Erlenmeyer-en matrazean" hezurra aurkitu ahal izango dugu entitate hauetan guztietan, batean izan ezik. Adierazi zein den?

a) Osteopetrosia.
b) Pyle-ren gaixotasuna.
c) Gaucher-en gaixotasuna.
d) Haurren hiperostosi kortikala (Caffey-ren gaixotasuna).

232. Adierazi zer EZ dugun espero aurkitzea Marfan-en gaixotasuna duen paziente batengan:

a) Gorputz-adar luze eta meheak.
b) Artikulazio-zurruntasunak.
c) *Pectus excavatum*-a.
d) *Pectus carinatum*-a.

233. Eponimo hauetatik, zein ez dagokio osteokondrosiari?

a) Greulich.
b) Osgood-Schlatter.
c) Köhler.
d) Kienböck.

234. Tendoiaren eremu ahulena, haustura traumatikoak gertatzen diren tokia, hau da:

a) Hezurren lotunea.
b) Eremu guztiek dute ahultasun maila bera.
c) Erdialdea.
d) Muskulu eta tendoien lotunea.

235. Zein da tendoiko proteoglikano nagusia?

a) Keratan sulfatoa.
b) Heparan sulfatoa.
c) Guanetidina.
d) Dekorina.

236. Tendinopatia kroniko baten hasierako tratamenduan, gainkarga mekanikoa zuzendu behar da eta fisioterapia egin, ariketa mota hauekin:

a) Isozinetikoak.
b) Isometrikoak.
c) Indartze eszentrikoa.
d) Sendotze zentrokidea.

237. Tibiaren sortzetiko pseudoartrosian Andersen-en sailkapena erabiltzen da maiz. Zein mailatakoa litzateke esklerosia eta ertzen zorroztea islatzen dituen irudi bat?

a) I. mailakoa.
b) II. mailakoa.
c) III. mailakoa.
d) IV. mailakoa.

238. Hazkuntzaren amaierako beheko gorputz-adarren luzeren bat ez etortze magnitudeak gutxienez zenbatekoa izan behar du kirurgia egitea aztertzeko?

a) 10 mm.
b) 25 mm.
c) 40 mm.
d) 55 mm.

239. Hauetako zein EZ da entesopatiatzat hartu behar?

a) Epikondilitisa.
b) Eskuko tolestaileen tenosinobitisa (kako-hatza).
c) Trokanteritisa.
d) Oin-zolako faszitisa.

240. Faktore hauetako zein EZ da ebakuntzaondoko infekzioa izateko arrisku-faktore bat?

a) Aldi berean gernu-infekzioa izatea.
b) Odolean glukosa-maila altua izatea (>200 mg/dL).
c) Gorputzeko beste atal batzuetan larruazaleko ultzerak izatea.
d) Pazientea ebakuntza baino ordu gutxi batzuk lehenago ospitaleratzea.

241. Faszitis nekrosatzailea sarrien eragiten duen germena honako hau da:

a) Enterobakterioak.
b) Polimikrobianoa izaten da.
c) Staphylococcus aureus.
d) Clostridium.

242. Ebakuntza kirurgiko garbietako profilaxi antibiotikoari dagokionez, GEZURRA da:

a) 2 ordu baino gehiago igaro badira eta ebakuntzak aurrera jarraitzen badu, antibiotiko dosia errepikatu behar da ebakuntzabarnean.
b) Gaur egun, antibiotiko dosi bakarra erabili eta ebakuntzaren aurretik emateko joera dago.
c) Odol-galera esanguratsua badago, antibiotiko dosia errepikatu behar da ebakuntzabarnean.
d) Redon drainadurak eta besteak kendu arte mantendu behar da.

243. Infekzio baten aurrean, GJA (globuluen jalkiera-abiadura):

a) Berehala handitzen da eta infekzioa desagertu bezain laster normalizatzen da.
b) 6-48 ordura handitzen da, eta erantzuna badago, antibiotiko bidezko terapia hasi eta 3 hilabetera (edo urtebetera) normalizatzen da.
c) 6-48 ordura handitzen da, eta erantzuna badago, antibiotiko bidezko terapia hasi eta 3-6 astera normalizatzen da.
d) 2-3 egunera handitzen da, eta erantzuna badago, antibiotiko bidezko terapia hasi eta 3 hilabetera (edo urtebetera) normalizatzen da.

244. Infekzio baten aurrean, PCEa (proteina C-erreaktiboa):

a) 6-48 ordura handitzen da, eta erantzuna badago, antibiotiko bidezko terapia hasi eta 3 hilabetera normalizatzen da.
b) 6-48 ordura handitzen da, eta erantzuna badago, antibiotiko bidezko terapia hasi eta 3-6 astera normalizatzen da.
c) 2-3 egunera handitzen da, eta erantzuna badago, antibiotiko bidezko terapia hasi eta 3 hilabetera normalizatzen da.
d) Berehala handitzen da eta infekzioa desagertu bezain laster normalizatzen da.

245. Belauneko artroplastiako infekzio batean, ondo ainguratu den inplante bat egin eta 2 astera, zein da kirurgia-teknikarik onena?

a) Protesiak 2 alditan aldatzea.
b) Antibiotikoekin bakarrik kentzea, ebakuntza kirurgikorik gabe.
c) Protesiaren osagai guztiak, finkoak eta mugikorrak, aldi bakarrean aldatzea.
d) Pieza mugikorrak (polietilenoa) desbridatzea eta aldatzea.

246. Teknika diagnostiko hauetatik, adierazi zein den balio txikiena duena (espezifikotasun txarrena) artroplastiako infekzioa diagnostikatzeko:

a) Hezurretako gammagrafia, Tc99m-rekin markatutako bisfosfonatoekin.
b) Ebakuntzabarneko kultiboak.
c) Artrozentesia eta kultiboa.
d) Ebakuntzabarneko ebaki izoztuen analisi histologikoa.

247. Anfiartrosiak honako hau dira:

a) Zuntz-artikulazioak.
b) Artikulazio sinobialen endekapenaren emaitza.
c) Artikulazio sinobial mota ez oso ohiko bat.
d) Fibrokartilago bidezko lotura duten artikulazioak.

248. Zer da artikulazio baten zurruntasuna?

a) Artikulazio-mugimendua bat-batean eta aldi baterako gelditzea.
b) Mugikortasuna erabat eta modu iraunkorrean galtzea.
c) Artikulazio bat posizio jakin batean finkatzea denbora jakin batean.
d) Artikulazio baten mugimenduen mugatze iraunkorra (baina ez nahitaez osoa).

249. Artrogriposiaren baieztapen hauetatik, zein EZ da egia?

a) Sortzetikoa da beti.
b) Edozein unetan ager daiteke lehen aldiz helduarora arte.
c) Amioplasia muskulu-aplasia barne duen artrogriposi mota bat da.
d) Entitate patologiko asko biltzen ditu.

250. Kartilago hialinoaren kaltzifikazio- edo marea-lerroa (tidemark) garrantzitsua da klinikoki, zeren eta:

a) Lesio kondralak orbaindu daitezkeen eremuaren eta orbaindu ezin diren eremuaren arteko puntua adierazten du.
b) Ez du interes klinikorik, morfologikoa bakarrik.
c) Germenentzako hesi garrantzitsua da.
d) a), b) eta c) okerrak dira.

251. Artropatia neuropatikoan, artroplastia kasu honetan bakarrik indikatzen da:

a) Pazienteak asko laguntzen badu.
b) Nerbio-lesioa moderatua bada.
c) Ez dago indikatuta ezein kasutan.
d) Eragilea diabetes mellitusa da, eta orain ondo kontrolatuta dago.

252. Zein da ZUZENA sinobitis bilonodular pigmentatuari dagokionez?

a) 50 urtetik gorakoen artean agertu ohi da.
b) Beti erradioterapia behar du, tratamendu adjubante gisa.
c) Gaizto bilakatzen da maiz.
d) Hemartrosi moduan ager daiteke lehen aldiz, ageriko arrazoirik gabe.

253. Kondromatosi sinobialaren jatorria honakoa da:

a) Sinobialaren metaplasia kartilaginosoa.
b) Sinobialaren kaltzifikazio lokalizatuak.
c) Kartilagoaren metaplasia sinobiala.
d) Zati kartilaginosoen askatzea.

254. Osteokondritis disekatzaileari dagokionez, honako esaldietatik zein da GEZURRA:

a) Artikulazio kaltetuena belauna da.
b) Fisi irekiak dituzten paziente gazteen kasuan, pronostiko hobea du.
c) Bere etiologia jatorri traumatikokoa da beti.
d) Femurraren barne-kondioa da sarrien erasandako eremua.

255. Artropatia hemofilikoari dagokionez, adierazi zein den erantzun ZUZENA:

a) Faktore defizitarioa sistemikoki aplikatu behar da, hemartrosia ebakuatu aurretik.
b) Artroplastia ezartzea kontraindikatzen du.
c) Minik eragin gabe agertzen da, beraz, batzuetan zaila da diagnostikatzea.
d) Alterazio kartilaginosoak eragiten ditu, baina ez hezurretakoak.

256. Oin-zolako gaitz zulatzailea honen ezaugarri bat da:

a) Siringomielia.
b) Artropatia ultzeromutilantea.
c) Artropatia tabetikoa.
d) Artropatia diabetikoa.

257. Nola esaten zaio artritisa+uretritisa+konjuntibitisaren elkarketari?

a) Sjögren-en sindromea.
b) Artritis erreaktiboa/Reiter-en sindromea.
c) Esklerodermia.
d) Leriche-ren sindromea.

258. "Arkatza kopan" lesio erradiologikoa honen ezaugarri bat da:

a) Lupus eritematoso sistemikoa.
b) Artritis erreumatoidea.
c) Artritis psoriasikoa.
d) Espondilitis ankilopoietikoa.

259. Adierazi zein den erantzun zuzena V. metakarpianoaren lepoa hausteari dagokionez:

a) Gainerako metakarpianoenak bezala, haustura horiek erredukzio anatomikoa behar dute emaitza funtzional ona lortzeko.
b) V. MK lepoaren hausturak 70 º arteko angeluazioak onartzen ditu emaitza funtzional onarekin, giltzadura karpo-metakarpianoaren mailan duen mugikortasunagatik.
c) Jahss-en maniobrak aukera ematen du haustura erreduzitzeko eta erredukzioaren posizio berean immobilizatzeko.
d) Tratamendu kontserbatzailea aukeratuz gero, giltzadura metakarpofalangiko hedapenean immobilizatu behar da 6 astez.

260. "Intrintseko plus" posizioak hatzen zurruntasuna minimizatzen du, eta eskua honela immobilizatzean datza:

a) Eskumuturra hedapen txikian, MFa 90 º-ko flexioan eta artikulazio interfalangikoen hedapenean.
b) Eskumuturra flexio txikian, MFa 90 º-ko flexioan eta artikulazio interfalangikoen hedapenean.
c) Eskumuturra hedapen txikian, MFa 0 º-ko hedapenean eta artikulazio interfalangikoen hedapenean.
d) Eskumuturra hedapen txikian, MFa 90 º-ko flexioan eta artikulazio interfalangikoen 90 º-ko flexioan.

261. Pazientea 34 urteko gizonezko bat da, arotza lanbidez, Larrialdietako zerbitzura joan da eskuineko eskuko 4. hatzaren falange distalaren mailako anputazio batengatik, prentsa batekin zanpatu duelako. Anputatutako zatiak zapaltze-zantzuak dituenez, baztertu egin da berrinplantatzea ez delako bideragarria eta anputazioarekin funtzioa ona izango delako. Adierazi zein aukera den GEZURRA anputazio-muinoi on bat egiteari buruz, halako kasu batean:

a) Ahalik eta hezur-luzera handiena mantentzea.
b) Azazkalaren matrizea hezurra baino laburragoa izan behar da "loro-mokoa" eratzea saihesteko.
c) Halako kasuetan ez da beharrezkoa nerbioan inolako ekintzarik egitea.
d) Zintzilikario lokala egingo da zuzeneko itxiturak ez badu estaldura egonkorrik ematen.

262. Ondorengoetatik, zein EZ da berrinplantatzeko indikazio bat?

a) Lehen hatza 50 urteko gizon batean.
b) Zenbait hatz 62 urteko emakume batean.
c) Besahezurrean zeharrekoa urtebeteko haur batean.
d) Hirugarren hatzeko FDSaren lotunetik gertu, 78 urteko gizonezko batean.

263. Berrinplantatzeko kirurgiari dagokionez, adierazi zein den GEZURRA:

a) Nerbioak erauzi egin behar dira patroi faszikular osasuntsua aurkitu arte.
b) Hezurra orratzekin, zerklajearekin, muin-barneko torlojuarekin edo plakekin finka daiteke.
c) Kirurgia pazientea ebakuntza-gelara iritsi aurretik hasten da.
d) Arteriek ez dute trakzioaren ondoriozko kalterik jasaten.

264. Zein da eskuaren osteomielitisa eragiten duen germen ohikoena?

a) Kingella kingae.
b) Staphylococcus aureus.
c) B taldeko streptococcus-a.
d) Pseudomonas aeruginosa.

265. Adierazi zein erantzun den EGIA larrialdietan aldakako lokadura traumatikoa tratatzeari buruz:

a) Nerbio ziatikoa erasanda badago, erredukzioaren aurretik eta ondoren, nerbio horren azterketa kirurgikoa egin beharko da.
b) Erredukzio itxia ezinezkoa bada, tratamendu egokia da lokadura erreduzitu arteko trakzio itxia.
c) Atzeko lokaduraren erredukzioan belaunak eta aldakak 90 º-tan tolestu behar dira.
d) Aurreko lokaduraren erredukzioan eta atzekoarenean maniobrak berberak dira.

266. Irudi erradiologikoen arabera, sailkatu aldakako kapsula barneko haustura:

Figura 1



Figura2



Figura 3

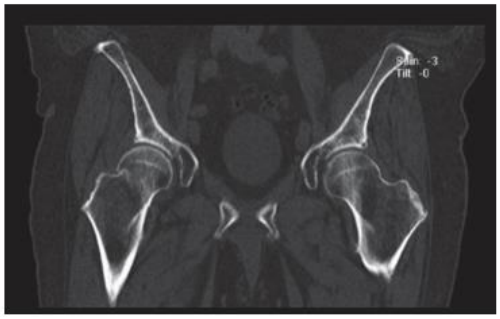

a) Garden 0 - Pauwels I.
b) Garden I – Pauwels II.
c) Garden II – Pauwels II.
d) Garden III – Pauwels III.

267. Zefalo-muineko iltzeaz tratatutako haustura basizerbikaletan, osteosintesiak porrot egin eta *cut-out*-a sortuz gero, zein da konplikazioaren kausarik ohikoena?

a) Hausturaren erredukzio txarra edo okerra.
b) Gehiegizko tip-apex distantzia.
c) Morroilo distala beharrik gabe jartzea.
d) Kargan ibiltzea haustura finkatu aurretik.

268. Aldakaren zati bigunen patologiari dagokionez, adierazi baieztapen ZUZENA:

a) Trokanter nagusiaren sindrome mingarriak batez ere 50 urtetik beherako gizonei eragiten die.
b) Aldaka kanpoko erresortean normalean mingarria da, eta tratamendu kirurgiko irekia behar izaten du.
c) Aldakako protesi osoaren osagai azetabularraren gehiegizko antebertsioa psoas-tendoiaren "impingement"-aren ohiko kausa da.
d) Aldakako artroskopietako nerbio pudendoaren lesioak perineo-ziriko nerbio-adarraren zuzeneko konpresioarekin lotuta daude.

269. Talka femoroazetabularra susmarazten duten datu klinikoak dituen paziente gazte batekin, diagnostiko diferentzialean giltzaduretako minaren beste kausa batzuk hartu behar dira kontuan, esaterako:

a) Aldakako mugako displasia.
b) Buru femoralaren nekrosi abaskularra.
c) Perthes-en gaixotasunaren ondorioak.
d) Aurreko guztiak.

270. Duela 8 hilabete CAM motako talka femoroazetabularra diagnostikatu zioten 27 urteko paziente aktibo eta kirolari batek fisioterapia tratamendua egin du eta kirol jardueraren zati bat aldatu du, baina iztaiko minarekin jarraitzen du. Zein izango litzateke hurrengo jokabidea?

a) Azido hialuronikoa infiltratzea proposatuko nuke.
b) Deskargan utziko nuke makuluen laguntzaz 4 astez.
c) Artroskopia bidezko tratamendu kirurgikoaren aukera eskainiko nioke.
d) Fisioterapia-tratamenduari magnetoterapia gehituko nioke.

271. Talka femoroazetabularraren tratamendu kirurgikoaren konplikazioak kontuan hartuta, teknika kirurgikoaren eta konplikazioen arteko erlazio hauetatik, zein da zuzena?

a) Hueter-en mini-aurreko abordajea eta femorokutaneoaren neuroapraxia.
b) Aldakako lokadura segurua eta trokanter nagusiaren osteosintesiaren min materiala.
c) Aldakako artroskopia eta larruazaleko eta/edo perineoko mukosaren alterazioa.
d) Guztiak dira egiak.

272. **Pazientea 55 urteko gizonezko bat da, erradioterapia-zikloak jasan dituena tumore-prozesu baterako tratamendu gisa. Kontsultan adierazi du duela zenbait hilabetetik etengabeko mina duela muskulatura aduktorean. Zer froga eskatuko zenuke?**

a) EMN harrapatze femoroazetabularra baztertzeko.
b) OTA aldakako artrosia baztertzeko.
c) EM buru femoraleko nekrosi abaskularra baztertzeko.
d) Gammagrafia barrunbe azetabularraren "pintza" erako lesioa baztertzeko.

273. **Zerk bereizten ditu EMan aldakako osteoporosi iragankor bat eta buru femoraleko nekrosi abaskularra?**

a) Buru eta lepo femoraleko edemaren patroi homogeneoak.
b) Buru femoralaren zapaltzeak.
c) Isuri artikular ugariak.
d) Lerro erradio-argia kalkarraren inguruan.

274. **Zein dira displasian aldakako artroskopiarako kontraindikazioak?**

a) Erradiala: displasia larria (LCE 18 º-koa edo txikiagoa).
b) Borderline displasia (18-25 º) + laxotasuna (Beighton score >6) eta/edo antebertsio femorala >25 º.
c) Artikulazio-kalte larria (Tönnis >2).
d) Aurreko erantzun guztiak zuzenak dira.

275. **Pazientea 7 urteko gizonezko bat da, Haurren Aldakako Unitatera joan dena 6 hilabetetik gorako bilakaera duen eskuineko klaudikazioagatik eta koxalgiagatik. Aurretik atzerako pelbiseko erradiografia eta aldakako erradiografia axiala ekarri ditu (1. eta 2. irudiak). Zer diagnostiko egingo zenuke?**

Figura 1



Figura 2



a) Garapenaren displasia.
b) Helduaren buru femoralaren nekrosi idiopatikoa.
c) Perthes-en gaixotasuna.
d) Epifisiolisi femoral proximala.

276. Pazientea 7 urteko gizonezko bat da, Haurren Aldakako Unitatera joan dena 6 hilabetetik gorako bilakaera duen eskuineko klaudikazioagatik eta koxalgiatik. Perthes-en gaixotasuna diagnostikatu diote. Zer deformazio da garrantzitsuena erabakiak hartzeko?

a) Coxa magna.
b) Subluxazioa.
c) Coxa vara.
d) Lepo femoral zabaldua.

277. Paziente batek, eskuineko aldakako protesiaren kirurgia egin eta 8 ordura, anestesia errakideoa jaso ondoren, indar gabe jarraitzen du aurreko tibial, behatzetako hedatzaile komun eta oineko lehen behatzeko hedatzaile ipsilateralen dortsiflexioa egiteko. Horrekin batera, oinbularreko eta behatzetako disestesiak/ hipoestesiak ditu. Zein da zure susmo diagnostikoa?

a) Nerbio ziatikoaren perone-adarraren lesioa.
b) Nerbio ziatikoaren lesioa (barneko ziatiko popliteoaren adarra).
c) Nerbio femoralaren lesioa.
d) Nerbio buxatzailearen lesioa.

278. 80 urteko paziente bati ebakuntza egin zioten duela 10 urte aldebiko gonartrosi balgizanteagatik. Eskuineko belaunean protesi osoa (BPO) inplantatu zioten, atzean finkatua (AF) eta zementatua. Kalean erori da eta ospitalera ekarri dute beheko eskuineko gorputz-adarraren ezintasun funtzionalagatik, laburtzeagatik eta itxurazko deformazioagatik. Miaketa neurobaskular distalean alteraziorik ez. Anamnesiaren datu hauetatik, zeinek baldintzatu ditzake pronostikoa eta tratamendua?

a) Pazientea osteoporosi aurreraturako tratamendua egiten ari da.
b) Belauneko protesia lesioa gertatu baino 2 urte lehenago berrikusi zioten, eta flexioa-hedapena mugatuta zituen (-10-70 º).
c) Pazientea independenteki ibiltzen da, baina Parkinson-en gaixotasuna dauka eta tratamenduan dago.
d) Aurreko guztiak datu kritikoak izan daitezke, pronostikoa eta tratamendua baldintzatzen dutenak.

279. Aurrekari interesgarririk gabeko 43 urteko gizon batek ezkerreko zangoa aktiboki hedatzean mina eta ezintasun funtzionala ditu, duela bi aste eskaileretan erori zenetik. Pazientea oinez ibili da minez eta hedadurarako nolabaiteko mugarekin. Gaur, ordea, klaska bat nabaritu du, ezin dio gorputzaren pisuari eutsi eta ezin du zangoa hedatu. Miaketa fisikoan objektibatu dira tumefakzioa, ekimosia eta giltzadurako isuria. Tendoi errotulianoaren mailan pitzadura edo hondoratze bat haztatu da. Belaunaren azterketa erradiografikoa egin zaio (1. irudia). Aipatutako datu klinikoetan eta irudietan oinarrituta, zein izango litzateke susmo-diagnostikoa?



a) Tendoi koadrizipitalaren haustura partziala.
b) Tendoi koadrizipitalaren haustura osoa.
c) Tendoi errotulianoaren haustura partziala.
d) Tendoi errotulianoaren haustura osoa.

280. Pazientea 59 urteko gizon bat da, aurrekari patologiko interesgarririk ez duena. Larrialdietan kontsulta egin du, bat-batean, klaska baten ondoren agertu zaion minagatik eta ezkerreko belauna hedatzeko ezintasun funtzionalagatik. Pazienteari tendoi koadrizipitalaren haustura osoa diagnostikatu diote. Zer tratamendu planteatuko zenioke?

a) Tratamendu kontserbatzailearen alternatiba.
b) Aloinjertoaren beharra lesioa konpontzeko.
c) Kirurgia bidez konpontzeko beharra, ahal dela lehen 72 orduetan.
d) Kirurgia bidez konpontzeko beharra, berehala kirola egiten hasteko.

281. Pazientea 59 urteko gizon bat da, aurrekari patologiko interesgarririk ez duena. Larrialdietan kontsulta egin du, bat-batean, klaska baten ondoren agertu zaion minagatik eta ezkerreko belauna hedatzeko ezintasun funtzionalagatik. Pazienteari tendoi koadrizipitalaren haustura osoa diagnostikatu diote. Aurreko lotailu gurutzatuaren (ALG) kirurgiaren kasuan, zein izango litzateke injerto-aukera?

a) Homoinjerto liofilizatua.
b) Homoinjerto kriopreserbatua.
c) Autoinjerto tendinosoa.
d) Injerto parentala.

282. Zer behar da aurreko lotailu gurutzatua (ALG) berreraikitzeko ebakuntzaondokoan?

a) Ortesi finko bat mantentzea, hedapena 6 astez mugatuta.
b) Gorputz-adarra kargatzea saihestea 6 astez.
c) Igeltsu bidez immobilizatzea oinetik iztaira.
d) Aurrekoetako bat ere ez.

283. Pazientea 18 urteko gizonezko bat da, aktiboa (kirolari profesionala), traumatismoa duena balgoan eta kanpoko errotazioan. Hemartrosia, belauneko ezegonkortasun argia eta aurreko lotailu gurutzatuaren (ALG) lesio akutua ditu, kanpoko meniskoaren atzeko adarreko lesioarekin. Aurreko lotailu gurutzatuaren kirurgia programatuta dauka. Zein izan behar da erabaki kirurgikoa?

a) Ebakuntza bi saiotan egin behar da, lehena aurreko lotailu gurutzaturako eta gero, meniskorako.
b) Ebakuntza bi saiotan egin behar da, lehena meniskorako eta gero, aurreko lotailu gurutzaturako.
c) Aurreko lotailu gurutzatuko ebakuntza egin, eta aldi berean, meniskoko jostura edo mantentzea, ahal bada.
d) Ebakuntza egin behar da meniskoa erauzteko eta eboluzioa aztertu.

284. Pazientea 18 urteko gizonezko bat da, aktiboa (kirolari profesionala), traumatismoa duena balgoan eta kanpoko errotazioan. Hemartrosia, belauneko ezegonkortasun argia eta aurreko lotailu gurutzatuaren (ALG) lesio akutua ditu, kanpoko meniskoaren atzeko adarreko lesioarekin. Aurreko lotailu gurutzatuaren kirurgia programatuta dauka. Meniskoaren jostura edo konponketa EZINEZKOA bada:

a) Meniskoaren erresekzio minimoa egingo da (beharren araberakoa), ahalik eta zati handiena mantentzen saiatzeko.
b) Menisko osoaren erresekzioa egingo da, berriro agertzea saihesteko.
c) Meniskoa “bere horretan, hautsita” utziko da, ezegonkorra izan arren.
d) Menisko osoa erauziko da (“meniszektomia osoa”) eta meniskoaren transplantea egingo da.

285. Zein da meniskoaren josturan sendaketa biologikoa lortzeko “ezinbesteko edo beharrezko” neurri teknikoa?

a) Ikusmen-portala belaunezurraren gainean jartzea.
b) Belauneko ortesi zurruna bi hilabetez egokitzea.
c) Ainguratze edo material mota desberdinak ipintzea, baten batek huts egingo balu ere.
d) “Ertzak freskatzea”, ekarpen baskularra errazteko.

286. Pazientea 29 urteko emakume bat da, lehen kontsultara joan dena, duela zenbait hilabetetik eskuineko belaunaren aurrealdean mina (BAM) duelako. Aurrekari pertsonalen artean honako hauek nabarmentzen dira: tratamendurik behar ez duen aldaken sortzetiko displasia eta jaioterrian kirola egitean izan zituen patela-luxazioak –azkena, duela 5 urte baino gehiago–. Aukera hauetatik, zein da GUTXIEN gomendatzen dena?

a) Historia kliniko zehatza egitea, luxazioen jatorria ikertzeko.
b) EM eta OT eskatzea lotutako lesioak baztertzeko.
c) Beheko gorputz-adarretako telemetria eskatzea.
d) Denbora ez galtzea luxazio-gertakari bat baino gehiago izan duen paziente bat delako, eta LFPMeko plastia anatomiko baterako itxaron-zerrendan jartzea.

287. Belauneko osteonekrosiaren tratamenduari dagokionez, adierazi zein baieztapen den GEZURRA:

a) Deskonpresio-forageak emaitza hobeak eskaintzen ditu kolapso aurreko faseetan.
b) Beti lotu behar zaie osteotomia balgizante bat kartilagoa konpontzeko prozedurei.
c) Ikerlan batzuetan, belauneko osteonekrosian artroplastia osoaren epe luzerako emaitzak eskasagoak izan dira artrosi primarioaren indikazioan baino.
d) Tratamendu kontserbatzaileak emaitza onak eman ditzake bat-bateko osteonekrosiaren zenbait kasutan.

288. Oin laua duen paziente baten kasuan, nola aztertuko zenuke horren zurruntasuna edo malgutasuna?

a) Fonseca-ren testaren bidez.
b) Jack-en maniobraren bidez.
c) Oina manipulatuz.
d) Aurreko guztiekin.

289. Atzeko muskulu tibialaren tendoiaren lesio-mota baloratzeko, zein proba da zure ustez egokiena?

a) OTa.
b) Ekoa.
c) EMa.
d) Gammagrafia.

290. **Pazientea 43 urteko gizonezko bat da, 5 metro altu inguru den erlaitz batetik erori dena legez kontra etxebizitza baten sartzen saiatzen ari zela. Ez dauka aurrekari patologiko interesgarririk. Miaketa fisikoan, deformazio eta inflamazio garrantzitsuak ez ezik, mina dauka ezkerreko orkatilan eta oinean. Ez du lotutako lesiorik. Erradiografiak egin zaizkio (1. irudia). Zein da hasierako jarduera-protokolo zuzena, ekintzen lehentasunaren arabera ordenatuta?**

Figura 1

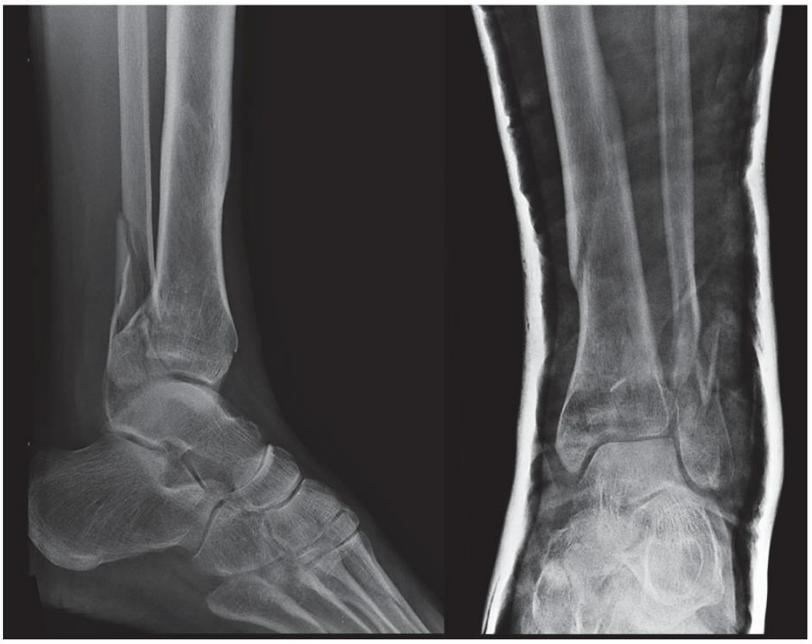

a) Piloi tibialaren premiazko kirurgian erredukzio irekia egin eta barne-finkapena jartzea (EIBF); izan ere, artikulazio-hausturak berehalako errestaurazio anatomikoa eskatzen du, trauma osteko artrosia saihesteko.

b) Behin-behineko immobilizazio urgentea egitea, atzeko ferularen edo kanpoko finkatzaile baten bidez, OT bat eskatzea plangintza kirurgikorako, edema analgesiarekin, AIEEekin, altxatzearekin eta krioterapiarekin kontrolatzea, eta behin betiko kirurgia zimurraren zeinua agertu arte geroratzea.

c) Erredukzio itxia egitea sedaziopean eta igeltsu zirkular itxiarekin immobilizatzea, OT beharrik gabe, Rx sinpleak diagnostikoa ezartzen baitu.

d) Ospitaleratzea, premiazko OT bat eskatzea eta kirurgia 48-72 ordu geroratuta egitea, zati bigunen egoera edozein dela ere, izan ere, OTak ebakuntza modu seguruan egiteko informazio nahikoa emango du.

291. **35 urteko gizon bat, aurrekari pertsonal interesgarririk ez duena, larrialdietara joan da bizikleta-istripu baten ondorioz eskuineko orkatilan mina eta tumefakzioa dituelako. Hasierako balorazioa egin ondoren, orkatilaren azterketa erradiologikoa eskatu da. Emaitza 1. irudian ikus daiteke. Emaitza horiek ikusita, pazientea berriz aztertu dute eta bigarren anamnesian esan du belaun ipsilateralean ere mina duela. Horregatik, erradiodiagnostikora bideratu da berriro. Peronearen haustura proximal bat objektibatu da. Kasu kliniko horri dagokionez, adierazi zein erantzun den GEZURRA:**

Figura 1



a) Orkatilako haustura suprasindesmala da.
b) Produkzio-mekanismoa da pronazioa-kanpo errotazioa.
c) Lesioak hezurren arteko mintzari ere eragiten dio.
d) Peroneko haustura-trazua zuzeneko traumatismoaren ondorioz gertatu da.

292. **Pazientea 45 urteko gizonezko bat da, eskaileretan erori eta gero orkatilan haustura bimaleolarra duena (1. irudia). Kirurgian erredukzioa eta osteosintesia egin diote, penonean plakarekin + torlojuak eta erdialdeko maleoloan bi torloju jarrita. Ebakuntzatik 2 hilabetera karga hastean, pazienteak adierazi du min handia duela eta iruditzen zaiola orkatila erdialderantz beheratu zaiola. Zergatik izan daiteke?**

Figura 1



a) Zati medialaren erredukzio okerra.
b) Atzeko tendoi tibialaren haustura, maleoloko hausturaren parean.
c) a) eta b) gezurrak dira.
d) a) eta b) egiak dira.

293. Astragaloko hausturen osteosintesiari dagokionez, adierazi zein erantzun den GEZURRA:

a) Torlojuak Hawkins-en sailkapeneko 1. estadioan daude indikatuta.
b) Konpresio-torlojuek lotura okerrak eragin ditzakete conminuta hausturetan.
c) Plaka bidez finkatzea baliagarria izan daiteke conminuta hausturetan.
d) Osteosintesi-plakak infekzio-tasa handiagoarekin erlazionatzen dira.

294. Astragaloko hausturen abordatze kirurgikoari dagokionez, adierazi zein den erantzun ZUZENA:

a) Lepoko conminuta badago, erdialdeko eta alboko abordatze bikoitza gomendatzen da.
b) Gorputzeko hausturetan baliteke osteotomia maleolarra behar izatea.
c) Zati bigunen egoera optimoa izan arte atzeratu behar da.
d) Guztiak dira egiak.

295. Kalkaneoko hausturetan, alboko abordatze zabalduan, zein dira kaltetu daitezkeen egitura nagusiak?

a) Peroneoaren arteria sakona.
b) Peroneoaren tendoiak eta nerbio surala.
c) Atzeko nerbio tibiala.
d) Oin-atzearen alboko aldean ez dago egitura noblerik, abordatze horrekin kaltetu daitekeenik.

296. Zenbat denboraz komeniko litzateke deskarga mantentzea kalkaneoko haustura intratalamiko baten kasuan, baldin eta zabaldutako erredukzio ireki eta alboko plakaren finkapen bidez tratatu bada?

a) Kontroleko erradiografietan kontsolidatzea behatu arte.
b) Luzaroan ez bermatzea eta pixkanaka kargatzea gutxi gorabehera hiru hilabetera arte, osteosintesi motaren, erredukzioaren egonkortasunaren eta bilakaera erradiografikoaren arabera indibidualizatuta.
c) Osteosintesi bat egitean, haustura egonkortzat joko da eta deskarga ez da beharrezkoa izango.
d) Zauri kirurgikoa orbaindu arte.

297. Pazientea 36 urteko emakume bat da, giltzaduretako hiperlaxotasunaren aurrekariak eta ezkerreko hallux valgus mingarria dituena. Anbulatorioko traumatologoarekin lehen kontsulta egiteko zain dago. Larrialdietara joan da ezkerreko oineko traumatismoagatik. Miaketa fisikoan ezkerreko oineko 2. metatartsofalangikoan mina eta balantze artikular mugatua ditu. Pazienteak beste 2 aldiz kontsultatu du, maila bereko minagatik. Larrialdietan egin dizkioten erradiografiak 1. irudikoak dira. Emandako datuetan eta irudietan oinarrituta, zein da zure diagnostikoa?

Figura 1



a) Freiberg-en gaixotasuna.
b) 2. metatartsofalangikoaren endekapenezko artritisa.
c) 2. metatartsofalangikoaren zolako plakaren haustura traumatikoa.
d) Estresak eragindako 2. metatartsianoaren haustura.

298. Orkatilaren alboko ezegonkortasun kronikoa diagnostikatu zaion 27 urteko paziente baten miaketan, zeren presentziari jarri behar zaio arreta berezia?

a) Oin-atzearen ardatz desbideratua balgoan.
b) Oin-atzearen ardatz desbideratua baroan.
c) Gastroknemio medialaren laburtzea.
d) Tibiako aurreko osteofitoa izatea.

299. Ondorengo angeluetatik, zein EZ da kontuan hartu behar hallux valgus-aren azterketan?

a) Taloa-1. metatartsianoa angelua.
b) Metatartsiano arteko angelua.
c) Angelu metatartsofalangikoa.
d) DMMA angelua.

300. EZ da hallux valgus-en faktore etiologiko bat:

a) Artikulazio metatartsokunearraren zurruntasuna.
b) Oinetakoak.
c) Herentzia.
d) Metatarsus primus varus-a.

301. Zein da hallux valgus-a aztertzeko ezinbesteko irudi-proba?

a) Erradiografia zeiharrak.
b) Aurretik atzerako Rx oin-aurreen bipedestazioan.
c) EMa.
d) Sesamoideoen erradiografia axiala.

302. Kirurgia egin ondoren, pazienteak hallux varus deformazioa du. Faktore hauetako zeinek izan dezake eragina konplikazio horretan?

a) Gehiegizko buniektomiak.
b) Ebakuntzaondoko bendajeak gehiegizko zuzenketa egiteak.
c) Tentsioko kapsulorrafiak.
d) Aurreko guztiek.

303. **Pazientea 38 urteko gizonezko bat da, 2. motako diabetesa duena intereseko aurrekari moduan. Erreferentziako ospitaleko larrialdi-zerbitzura eraman dute ezkerreko hankan zapaltze-lesio bat daukalako, horma bat gainean erortzearen ondorioz. Mina, deformazioa eta ezintasun funtzionala ditu hanka horretan. Immobilizatu ondoren, erradiografia arruntak egin dizkiote. Horietan, tibiako eta peroneko haustura desplazatu bifokalak agertu dira. Behaketan dagoela, min bizia sentitzen hasi da, mobilizazioan handitzen dena, baita hankako tentsioa handitzen dela ere, presioarekin. Zer jarrera terapeutiko izango zenuke paziente horrekin?**

a) Haustura egonkortzea, larrialdiko kanpoko finkapen baten eta fasziotomiaren bidez.
b) Tibiako muineko iltzatzea.
c) Immobilizazioa lasaitzea eta gorputz-adarra altxatzea.
d) Premiazko fasziotomia deskonpresiboa eta hausturen egonkortzea atzeratzea.

304. **Sintoma hauetatik, zein EZ dagokio tartsoko kanalaren sindromeari?**

a) Mina orkatilaren erdialdean, oinazpian eta behatzetan.
b) Hipoestesia hatz arteko lehen espazioan.
c) Parestesiak oinazpian eta hatzetan.
d) Hatzak flexionatzeko ahulezia.

305. **Kontsultara 12 urteko neska bat joan zaizu, nerabearen eskoliosi idiopatikoaren jarraipena egiteko (1. irudia). Adierazi zein den baieztapen OKERRA:**

Figura 1

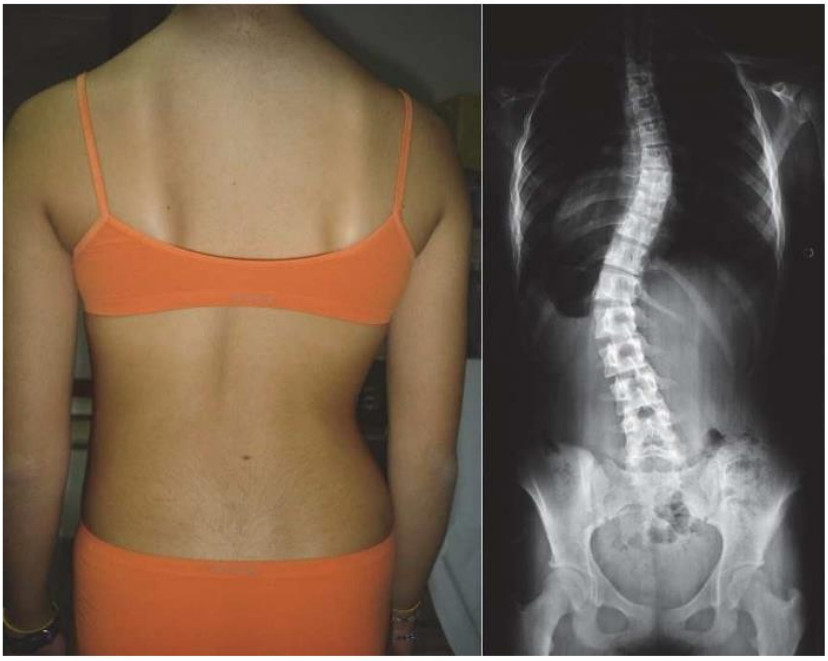

a) Adin horretan, gorputzaren goiko eta beheko segmentuen arteko ratioa <1 da.
b) Pazientea hazkunde moteleko fasean dagoenez, kontsulten arteko tartea gehiago zabaldu dezakegu.
c) Eskeletoaren heldutasun-adierazleak erabil ditzakegu erabakiak hartzeko lagungarri gisa.
d) Nerabezaroan handitu egiten dira goiko eta beheko gorputz-adarrak, enborraren aldean.

306. Duchenne-ren distrofia muskularrari dagokionez, adierazi zein baieztapen den GEZURRA:

a) Zangosagarretako pseudohipertrofia aurkikuntza klasikoa da, baina ez dago presente paziente guztiengan.
b) Kortikoideen bidezko tratamenduak ibiltzeko gaitasuna luza dezake eta eskoliosiaren progresioa moteldu.
c) Kortsea Duchenne-ren eskoliosi progresiborako tratamendu lehenetsia da, batez ere 20 ºtik aurrera.
d) Atzeko artrodesi instrumentatu goiztiarra indikatuta egon daiteke arnas narriadura esanguratsua izan aurretik.

307. Muskulu-atrofia espinalari dagokionez, adierazi zein erantzun den EGIA:

a) I. motako forma nerabezaroan hasten da.
b) Herentzia autosomiko errezesiboa da.
c) Aldakako lokadurak tratamendu kirurgikoa eskatzen du normalean.
d) Kortse torakolunbosakroak eskoliosiaren progresioa geldiarazten du.

308. Charcot-Marie-Tooth-en neuropatia hereditario sentsitibo-motorreko oin sakonari dagokionez, adierazi zein baieztapen den GEZURRA:

a) Haurren artean, aldebiko oin sakonaren ohiko kausetako bat da.
b) Helburu kirurgikoa indar muskularrak orekatzea eta oinaren malgutasuna mantentzea da.
c) Artrodesiak ahal den neurrian saihestu egin behar dira, mugikortasunari eusteko.
d) Akilesen tendoia luzatzea ohiko prozedura da, baita oin-atzean benetako zaldi-oinik izan ez arren ere.

309. Adierazi zein den erantzun zuzena mielodisplasiari dagokionez:

a) Bizkarrezurreko eta bizkarrezur-muineko sortzetiko malformazio bat da.
b) Ernalketaren ondorengo lehen asteetan hodi neurala behar bezala ez ixteagatik gertatzen da.
c) Belauneko flexioko kontrakturak 20 º-tik gorakoak badira, baliteke tratamendu kirurgikoa behar izatea, luzatzeko, askatzeko eta/edo osteotomiak egiteko.
d) Aurreko guztiak egiak dira.

310. Garuneko paralisi espastikoari dagokionez, adierazi zein erantzun den EGIA:

a) Nerbio-sistema zentralaren gaixotasun progresibo bat da.
b) Luzaketa azkarrak egitean tonu muskularra edo zurruntasuna handitzen du.
c) Ez du kontrakturarik edo deformazio ortopedikorik eragiten.
d) Tratamendu ortopedikoaren onura gutxien jasotzen duen garun-paralisi mota da.

311. Garuneko paralisia duten haurren artean toxina botulinikoa erabiltzeari dagokionez, adierazi zein erantzun den GEZURRA:

a) Azetilkolinaren askatze presinaptikoa blokeatzen du.
b) Muskuluak erlaxatzen ditu 3-6 hilabetez gutxi gorabehera.
c) Batez ere espastizitate dinamikoan da lagungarria.
d) Kontraktura finkoetarako tratamendu lehenetsia da.

312. Helduaren plexu brakialaren lesio traumatiko itxietan, adierazi zein den erantzun ZUZENA:

a) Gehienak zauri irekien ondorioz gertatzen dira.
b) Erresonantzia magnetikoa ez da baliagarria hasierako balorazioan.
c) Lehen 2 hilabeteetan ez bada sendatzen, miaketa kirurgikoa egitera bidera gaitzake.
d) Nerbio-kirurgia geroratu egin behar da beti, 12 hilabetetik gora.

313. Plexu brakiala konpontzeko nerbio-transferentziei dagokienez, adierazi zein den aukera ZUZENA:

a) Nerbio espinal gehigarria nerbio supraeskapularrera transferi daiteke.
b) Nerbio kubitalaren faszikulu bat bizepseko nerbiora transferi daiteke.
c) Nerbio medianoaren faszikulu bat aurreko brakialaren nerbiora transferi daiteke.
d) Aurreko guztiak egiak dira.

314. Helduaren plexu brakialaren erabateko paralisi traumatiko batean, ondorengo aurkikuntzetatik zein da larritasun-zeinu bat?

a) Claude Bernard-Horner-en sindromea.
b) Paralisi diafragmatikoa.
c) Pultsu erradialik eza.
d) Aurreko guztiak egiak dira.

315. 24 urteko gizon batek energia handiko motozikleta-istripu bat izan du. Goiko gorputz-adarraren paralisi osoa, sorbaldaren abdukzio aktiborik eza, ukondoa tolesteko ezintasuna eta Claude Bernard-Horner-en sindrome ipsilaterala ditu. Zein da jokabiderik egokiena?

a) Pazienteari jakinaraztea berez sendatzea dela ohikoena, eta 12 hilabete itxaron behar duela.
b) Balorazio espezializatu goiztiarra eskatzea, azterketa EMarekin osatzea eta nerbio-kirurgia goiztiarra planteatzea.
c) Errehabilitazio-tratamendua bakarrik egitea, lesio erradikularretan nerbio-kirurgia ez baitago indikatuta.
d) Anputazio goiztiarra indikatzea, min neuropatikoa kontrolatzeko.

316. Plexu brakialaren lesio traumatiko itxia duen paziente heldu baten hasierako ebaluazioan, adierazi zein erantzun den GEZURRA:

a) Miaketa klinikoak balorazio motorra, sentsitiboa eta nahasmendu neurosinpatikoen bilaketa barne hartu behar ditu.
b) Hasierako errekuperazio klinikorik ezak, hilabete baten buruan, lesio larriak dituela pentsatzera bideratzen gaitu.
c) Miaketa elektrofisiologikoa erabat fidagarria da traumatismoaren osteko lehen 24 orduetatik.
d) Erresonantzia magnetikoa nerbio-sustraiak eta balizko abultsioak baloratzeko funtsezko proba bat da.

317. Karpoko tunelaren sindromearen tratamendu kirurgikoari dagokionez, adierazi zein erantzun den GEZURRA:

a) Kirurgiaren oinarrizko helburua karpoko erretinakulu flexorea irekitzea da.
b) Kirurgia irekiaren bidez edo teknika endoskopikoaren bidez aska daiteke.
c) Nerbio medianoaren kanpo-neurolisia edo interfaskularra sistematikoki egin behar da karpoko tunela irekitzearekin batera.
d) Errezidiba-kasuetan edo tumore batek eragin duen susmoa dagoenean, kirurgia irekiaren teknika hobesten da.

318. Ukondoko nerbio kubitalaren neuropatia konpresibo batean, ondorengo egoeretatik zeinetan dago bereziki indikatuta nerbio kubitalaren aurreko transposizioa?

a) Nerbio kubitala egonkor badago, konpresioa Osborne-ren arkura mugatuta eta ildo epitroklearra kontserbatzen badu.
b) Nerbio kubitala ezegonkor badago, flexioan lokadura edo subluxazioa badu, edo askapen kirurgikoaren ondoren ezegonkortasuna ikusi bada.
c) Sintoma sentsitiboak bakarrik baditu, aldizkakoak eta egun gutxiko bilakaerakoak.
d) Elektromiograma normala bada eta konpresio-zeinu klinikorik ez badu.

319. Adierazi zein den EGIA ukondoko nerbio kubitalaren konpresioari dagokienez:

a) Lehen eta bigarren hatzetako parestesiekin hasi ohi da.
b) Froment-en zeinuak eremu kubitala erasanda dagoela pentsarazten du.
c) Ukondoa hedatuta mantenduz gero, klinikak okerrera egin ohi du.
d) Eskugainaren eremu kubitalak sentikortasuna kontserbatzen du beti.

320. Ukondoko nerbio kubitalaren neuropatia konpresiboan, aukera hauetako zein da egokiena?

a) In situ neurolisi sinplea, batez ere, oso aurreratuta ez dauden eta nerbioaren ezegonkortasunik ez duten kasuetan indikatuta dago.
b) Aurreko transposizioak nerbioa epikondilo medialaren aurretik jartzen du, ukondoa tolestean distentsioa murrizteko.
c) Aurreko transposizioa larruazalpekoa, muskulubarnekoa edo inframuskularra izan daiteke.
d) Aurreko guztiak egiak dira.

321. 46 urteko paziente bat kontsultara joan da, erpuru eta erakuslearekin pintza forma egiteko indar faltagatik. Ez du nahasmendu sentsitiborik. Miaketan ezin izan du pintza biribildu bat egin; aldiz, "ahate-moko" formako pintza egin du (1. irudia). Zein da diagnostiko probableena?

Figura 1

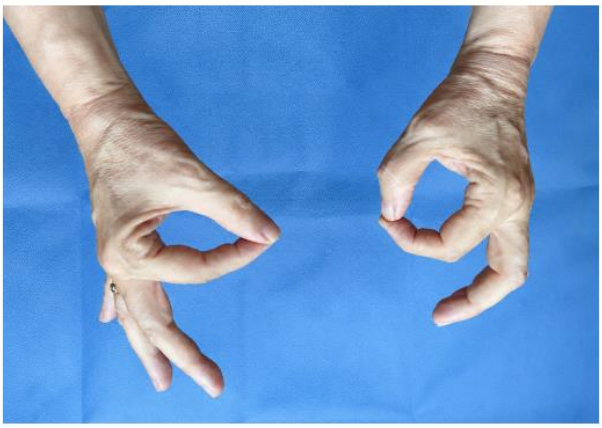

a) Karpoko kanalaren sindromea.
b) Aurreko hezur arteko nerbioaren sindromea.
c) Nerbio kubitalaren konpresioa Guyon-en kanalean.
d) Azaleko nerbio erradialaren sindromea.

322. Peronearen lepoko nerbio peroneo arruntaren paralisi baten aurrean, konprimatzeko arrazoi nabarmenik ez badago, zein da jarrerarik egokiena?

a) Urgentziazko kirurgia indikatzea, kasu guztietan.
b) Tratamendu analgesikoa bakarrik egitea, jarraipen elektromiografikoaren beharrik gabe.

c) Zaldi-oinaren kontrako ortesi bat erabiltzea eta neurolisia planteatzea, 6 hilabeteren ondoren EMGn berrinerbazio-zeinurik ez badago.
d) Orkatilako artrodesi primarioa egitea.

323. Tendinosia gehiegizko erabileraren ondoriozko kirol lesiotzat hartuta, adierazi zein erantzun den GEZURRA:

a) Endekapen-lesio kroniko intratendinosoa da.
b) Bere ezaugarri histologikoa matrize tendinoso gaizki antolatua eta disfuntzionala izatea da.
c) Tendoiaren lesio inflamatorio akutua da, funtsean.
d) Sarritan errotatzaileen zorroari, tendoi errotulianoari, Akilesen tendoiari, atzeko tibialari eta ukondoko hedatzaileen abiapuntu komunari erasan diezaieke.

324. Pazientea 42 urteko gizon bat da, goi mailako aisialdiko kirolaria. Esprint batean atzeko ipurmasailean bat-bateko "klaskada" bat nabaritu du, min handia eta jarraitzeko ezintasuna. 48 ordura izterraren atzeko aldean ekimosi handia agertu zaio, ibiltzeko zailtasuna eta min handia esertzean. EMak baieztatu du iskiotibialen abultsio proximal osoa dagoela, hiru tendoiri eragiten diela eta 2 cm-tik gorako atzerapena duela. Zein da jarrera terapeutikorik egokiena?

a) Hasierako tratamendua kontserbatzailea izatea. Atsedena hartzeko agindu, kortikoidea infiltratu eta talka-uhinak ezarri, lesio akutu osoetan tratamendu lehenetsia baita.
b) Konponketa kirurgikoa, ahal dela irekia, tendoia berriz bere lekuan jartzeko, tuberositate iskiatikorako ainguraketak eginez.
c) Behaketa klinikoa egitea, kontrolatzeko EMrik gabe, lesio horietako gehienek berez berreskuratzen dutelako indar osoa.
d) Konponketa endoskopikoa, teknika estandar gisa, kasu guztietan, uzkurdura eta kronikotasuna alde batera utzita.

325. Pazientea 46 urteko gizon bat da, korrikalaria. Akilesen tendoian min progresiboa du, 3 hilabeteko bilakaerakoa. Mina jarduera egiten duenean agertzen da, korrika egin ondoren egun batzuk irauten du eta bere entrenamendua argi eta garbi mugatzen du. Miaketak mina erreproduzitu du tendoiak haztatzean, luzapen pasiboa egitean eta uzkurtzeko eskatzean erresistentzia eginda. Ekografiak gorputz-tendinopatia erakusten du, haustura osorik gabe. Zein da hasierako jarrera egokiena?

a) Berehala lehengo maila berean korrika egiten hastea, irudi ekografikoak ez baitu haustura osorik erakusten.
b) Askapen luzeko kortikoide-infiltrazio intratendinoso bat egitea, lehen aukera gisa.
c) Tratamendu kontserbatzaile luzea, karga kontrolatuak, luzaketak eta lan eszentrikoa egiteko aginduz, eta faktore eragileak zuzenduz.
d) Berehalako kirurgia, tratamendu mediko bat egiten saiatu gabe.

326. Tendinopatia mekanikoen lesio-sailkapenari dagokionez, adierazi zein erantzun den GEZURRA:

a) Paratenonitisak ehun peritendinosoari eragiten dio. Tumefakzioa, mina, krepitazioa eta ezintasun funtzionala sor ditzake.
b) Tendinosia endekapen-lesio intratendinoso bat da. Ez du hanturarik sortzen; aldiz, kolageno-zuntzak desantolatzen ditu.
c) Tendoi-banaketa lesio interfaszikular bat da. Egokitzapen-lesio, hausturaren aurreko fase edo haustura partzial gisa interpreta daiteke.
d) Tendinosia tendoiaren haustura osoa da. Bi muturrak garbi banantzen dira.

327. Adierazi zein erantzun den EGIA, esfortzuaren sindrome konpartimental kronikoari dagokionez:

a) Atsedenean min handia eragiten du hasierako faseetatik.
b) Mina ariketa fisikoekin batera erreproduzitzen da eta erfortzua etetean hobetu egiten da.
c) Atsedeneko miaketa fisikoak zeinu neurologiko larriak agertzen ditu.
d) Kokaleku ohikoena hankaren atzeko konpartimentu sakona da.

328. Zapalketa-sindrome bati lotutako sindrome konpartimentalari dagokionez, adierazi zein erantzun den EGIA:

a) Muskuluetako lesioak fasziotomiaren ondorio berantiar gisa agertzen dira beti.
b) Fasziotomia sistematikoki indikatuta dago kasu guztietan, nahiz eta diagnostikoa berantiarra izan.
c) Lesio muskularrak sindrome konpartimentalaren aurretik eratuta egon daitezke; beraz, tratamendu orokorra lehentasunezkoa da, eta fasziotomia kontraindikatuta egon daiteke kasu eboluzionatuetan.
d) Tratamendu orokorrak ez du garrantzirik, pronostikoa deskonpresio lokalaren mende baitago soilik.

329. Sindrome konpartimental akutua duen paziente baten kasuan, adierazi zein erantzun den EGIA:

a) Alterazio neurologikorik ezak diagnostikoa baztertzen du.
b) Paresia agertu arte itxaron behar da fasziotomia indikatzeko.
c) Presio arterial diastolikoaren eta presio konpartimentalaren arteko gradientea 30 mmHg-tik beherakoa bada, fasziotomia indikatzen da.
d) Presioa neurtzea sindrome konpartimental kronikoan baino ez da baliagarria.

330. Besaurreko sindrome konpartimental akutuaren tratamendu kirurgikoari dagokionez, adierazi zein den erantzun ZUZENA:

a) Deskonpresioa atzeko konpartimentura mugatu behar da, aurreko konpartimentuari gutxitan erasaten baitio.
b) Ebakidura bolar/kubitalaren bidez, aurreko konpartimentuak deskonprimatu daitezke, gainazalekoa zein sakona, eta ebakidura karpoko kanalerantz luza daiteke, beharrezkoa bada.
c) Kirurgia iskemiarako mahuka pneumatikoarekin egin behar da beti, bistaratzea hobetzeko.
d) Larruazalaren itxitura primarioa sistematikoki egin behar da faszotomia amaitzean.

331. Lesio hauetatik, zeinek du kokapen nagusiki epifisarioa?

a) Osteosarkoma parostalak.
b) Displasia fibrosoak.
c) Zelula erraldoietako tumoreak.
d) Osteokondromak.

332. Hezur-lesio baten biopsiari dagokionez, adierazi zein erantzun den GEZURRA:

a) Biopsiaren indikazioak korrelazio kliniko, erradiologiko eta histologikoan oinarrituta egon behar du.
b) Biopsiaren ibilbidea planifikatzeko, tumorea gaiztoa bada ateratzeko erabiliko den bide beretik pasatzean pentsatu behar da.
c) Biopsia kirurgikoa edo perkutaneoa izan daiteke, irudi bidez gidatua, lesioaren eta taldearen estrategiaren arabera.
d) Biopsia sistematikoki egin behar da hezurretako edozein lesioren aurrean, baita lesio onbera baten ohiko irudia badu ere.

333. Hezurretako tumore gaiztoen erresekzio-berreraikuntza diafisarioei dagokienez, adierazi zein den aukera ZUZENA:

a) Berreraikuntzak osteosintesia eta autoinjertoaren edo aloinjertoaren bidezko hezur-ekarpena konbinatu ditzake.
b) Beheko gorputz-adarrean, muntaiarik solidoena muin-barneko iltze batekin lortzen da.
c) Perone baskularizatua aloinjerto batekin uztartu daiteke, hasierako egonkortasuna eta kontsolidatzeko gaitasun biologikoa emateko.
d) Aurreko guztiak egiak dira.

334. Hezur-sarkomen erresekzio kirurgikoaren printzipioei dagokienez, adierazi zein den erantzun ZUZENA:

a) Tumore-seudokapsula erauzketa egiteko muga osasuntsua eta nahikoa da.
b) Biopsiaren orbaina tumore-piezarekin batera blokean sartu behar da.
c) Artikulazioetan inbasioa badago, artikulazioa blokean erauzi behar da, ireki gabe.
d) b) eta c) zuzenak dira.

335. Pazientea mutila da, 17 urtekoa eta tibia proximaleko osteosarkoma bat du. Tumore-erresekzio zabal bat egin eta belauneko protesi masibo baten bidez berreraikiz tratatu dute. Erresekzioan, tendoi errotulianoaren tibia-lotunea ere barne hartu da. Zein da aparatu hedatzailerako jarrera berreraikitzailerik egokiena?

a) Tendoi errotulianoa zuzenean protesiaren metalera lotzea, finkapen egonkorra eta iraunkorra delako.
b) Aparatu hedatzailearen berreraikuntza biologikoa egitea, normalean gastroknemio medialeko zintzilikario baten bidez.
c) Ez da aparatu hedatzailea berreraiki behar, bisagra protesikoak haren funtzioa erabat ordezten baitu.
d) Belauneko artrodesi sistematikoa egitea tibia proximaleko tumore guztietan.

336. 28 urteko paziente batek femur proximalaren tumore gaizto primarioaren diagnostikoa du. Ebakuntza aurreko EMan, lepo femoralean kalte handia dagoela ikusten da, eta artikulazioen inbasioaren susmoa dago, isuri handiagatik eta artikulazio-barneko ehunen irudiagatik. Tratamendu kirurgikoa planteatu da, sendatzeko asmoz. Zein da jarrera terapeutikorik egokiena?

a) Tumorearen exeresi intralesionala eta osteosintesi bidezko berreraikuntza, funtzioa hobeto mantentzea ahalbidetzen baitu.
b) Femur proximalaren erresekzio zabala eta giltzadura irekitzea kartilago azetabularra zuzenean baloratzeko.
c) Femur proximalaren eta artikulazio koxofemoralaren blokeko exeresi estrartikularra, artikulazioa ireki gabe.
d) Kanpoko erradioterapiarekin tratatzea bakarrik; haustura patologikoa agertuz gero bakarrik egingo da kirurgia.

337. Osteokondroma batean garatutako kondrosarkomari dagokionez, adierazi zein erantzun den GEZURRA:

a) Bilakaera gaiztoa osteokondromaren estalki kartilaginosoan gertatu ohi da.
b) Gaixotasunak exostosi ugari dituenean, gaizto bilakatzeko arriskua handiagoa da osteokondroma bakartian baino.
c) Helduen artean, 2 cm-tik gorako estalki kartilaginosoak gaiztotzea susmarazi behar du.
d) Gaizto bilakatu izanaren susmo erradiologiko argiaren aurrean, orratz bidezko biopsia nahitaezkoa da beti erresekzioa planteatu aurretik.

338. Osteosarkoma parostalari dagokionez, adierazi zein erantzun den EGIA:

a) Maila handiko osteosarkoma mota bat da eta nerabeen artean agertu ohi da.
b) Hezurraren gainazalean sortzen da, gradu txikikoa izaten da eta bilakaera kliniko motela izaten du.
c) Kimioterapia neoadjubantea sistematikoki indikatuta dago kasu guztietan.
d) Erresekzio marjinala nahikoa da, errezidiba lokalaren arriskua ez baitago exeresiaren kalitatearen mende.

339. Bularreko minbizi metastasiko ezaguna duen 62 urteko paziente bat kontsultara joan da, ezkerreko izterreko min mekaniko progresiboagatik. Erradiografiak eta OTak lesio osteolitiko diafisario femoral bat erakusten dute. Kortikalean erasan handia du, baina hausturarik ez. Zein da jokabiderik egokiena?

a) Haustura gertatu arte itxarotea femurra egonkortzeko.
b) Erradioterapia bakarrik ematea, arrisku mekaniko handia egon arren.
c) Osteosintesi prebentiboa egitea, ahal dela muin barneko iltzeen bidez, eta zementoplastia lotuz, hezur-galera handia badago.
d) Lesioaren legratu isolatua, egonkortzerik gabe.

340. Hezur-metastasia duten pazienteen balorazioan erabilitako eskalei dagokienez, adierazi zein erantzun den EGIA:

a) Tokuhashi-ren eskala hezur luzeetako metastasien mina soilik baloratzeko erabiltzen da.
b) Mirels-en eskala hezur luzeen metastasian haustura patologikoa izateko arriskua kalkulatzeko erabiltzen da.
c) Karnofsky-ren indizeak haustura patologikoaren arriskua soilik baloratzen du.
d) Tokuhashi-ren eskalan, tumore primarioa eta erraietako metastasiak ez dira kontuan hartzen.

341. Hezur-barneko kiste mukoideei dagokienez, adierazi zein erantzun den EGIA:

a) Haien kokapen justaartikularrak diagnostikoa orientatzen du.
b) EMan, T1ean hiposeinalea erakusten dute eta T2an hiperseinalea.
c) Artro-OTak artikulazioarekiko komunikazioa froga dezake.
d) Aurreko guztiak egiak dira.

342. Esfortzu-hausturei dagokienez, adierazi zein erantzun den EGIA:

a) Erradiografia sinplean beti ikusten dira, minaren hasieratik.
b) EMak hezurretako edema goiztiarra detekta dezake zeinu erradiografikoak agertu aurretik.
c) Biopsia da beti lehen proba diagnostikoa.
d) Hasierako tratamendua kirurgikoa da kasu gehienetan.

343. Miositis osifikatzaileari dagokionez, adierazi zein erantzun den GEZURRA:

a) Proliferazio osteokartilaginoso onbera da, askotan postraumatikoa.
b) Muskulu-talde proximaletan aurkitu ohi da, hala nola izterrean, besoan edo sorbaldan.
c) Kaltzifikazioak periferikoak izaten dira zentralak baino gehiago.
d) Erdiguneko biopsia goiztiarra diagnostikoa da beti, eta sarkomarekin nahastea saihesten du.

344. Melorreostosiari dagokionez, adierazi zein den erantzun ZUZENA?

a) Lesio osteolitiko oldarkorra da, eta suntsiketa kortikal goiztiarra sortzen du.
b) Hiperostosi kortikal irregularra da, eta bere ohiko irudia “argizari urtu” itxurakoa da.
c) Gaixotasun infekzioso akutua da. Antibioterapia luzea behar da.
d) EMan, T1en eta T2n hiperseinale bizia du.

345. Paziente gazte batek hezurretako mina du duela zenbait aste edo hilabetetik, batez ere gauez. Ez du sukar argirik, eta inflamazio-markatzaileak normalak dira edo pixka bat altuak soilik. Erradiografian eta Eman, honakoak agertzen dira: hezur-birmoldaketa diafisarioa, osteokondentsazio periferikoa, sitsak janda egotearen itxurako eremu erradiogardenak eta erreakzio periostiko antolatua. OTak loditze kortikala, hezur-bahiketa edo ibilbide fistulosoa agertu ditzake (1. eta 2. irudiak). Zein da diagnostiko probableena?

Figura 1

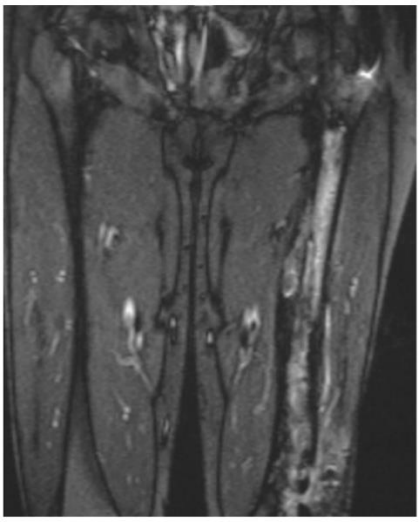

Figura 2



a) Osteomielitis kronikoa.
b) Ewing-en sarkoma.
c) Osteosarkoma.
d) Hezur-linfoma primarioa.

346. **58 urteko paziente bati belauneko erradiografia egin zaio, ezaugarri mekanikoak dituen gonalgia arin baten ondorioz. Ezusteko aurkikuntza gisa, muineko lesio metafisario bat ikusi da, erdian, ondo mugatua, inguru serpiginoso esklerosokoa, erreakzio periostikorik gabe eta suntsipen kortikalik gabe (1. irudia). Zein da jokabiderik egokiena?**

Figura 1



a) Premiaz deribatzea biopsia irekia egiteko, osteosarkoma baten susmo handiagatik.
b) Lesioaren prebentziozko legratu kirurgikoa, gaizto bilakatzea saihesteko.
c) Pazientea lasaitzea; irudia tipikoa bada eta agresibitate-daturik ez badago, ez da tratamendu espezifikorik behar.
d) Antibioterapia enpiriko luzea hastea, osteomielitis kroniko baten susmoagatik.

347. **Zati bigunen masa iraunkor baten EMa egitean barruan likidoa edo hemorragia duela ikusten bada, adierazi zein erantzun den GEZURRA:**

a) Lesio gaizto batzuek barruan likidoa, hemorragia, nekrosia edo mixoide bat izan dezakete.
b) Hematoma iraunkorraren diagnostikoa zuhurtziaz onartu behar da, batez ere arrisku-faktore argirik ez badago.
c) Hasieratik ustezko metaketa bat diagnostiko ziurrik gabe drainatzeak pronostikoa okertu dezake sarkoma bat bada.
d) EMaren arabera eduki likidoa duen masa batek sarkoma diagnostikoa baztertzen du.

348. Tumore lipomatoso sakonei eta lipoma eta liposarkoma bereizteko diagnostikoari dagokienez, adierazi zein den erantzun ZUZENA:

a) EMak beti ziur bereizten ditu.
b) Ongi bereizitako liposarkomek metastasi goiztiarrak sortzen dituzte maiz.
c) Kokapen sakona, muskulubarnekoa, tamaina handikoa edo proximala izateak gaiztotasuna susmarazi behar du.
d) Gainazaleko tumore txiki adiposo orok biopsia sistematikoa behar du.

349. Ondorengo lesioetako zein jo behar da bereziki sarkomaren susmagarritzat?

a) Larruazalpeko azaleko lipoma txiki, bigun eta egonkor bat.
b) Izterreko 8 cm-ko masa sakon bat, iraunkorra eta hazkunde progresibokoa.
c) Besaurreko 4 cm-ko larruazalpeko lesio bat, mugikorra eta hazkunde motelekoa.
d) Abdomeneko paretako 3 cm-ko azaleko masa bat, hainbat urteko bilakaerakoa, ondo mugatua.

350. Zati bigunetako sarkoma primario lokalizatuen tratamenduari dagokionez, adierazi zein den erantzun ZUZENA:

a) Estandar kirurgikoa erresekzio zabal monoblokea da, ertz histologikoki osasuntsuak barne.
b) Kimioterapia adjubantea estandar sistematiko bat da helduen sarkoma lokalizatu guztietan.
c) Anputazioa gaur egun ezohikoa da; tratamendu kontserbatzaile funtzionalerako aukerarik ez duten kasu oso aurreratuetarako uzten da.
d) a) eta c) zuzenak dira.

351. Eskasia-osteomalaziaren susmoa duen paziente baten kasuan, aurkikuntza biologiko hauetako zein da koherenteagoa diagnostikoarekin?

a) Fosfatasa alkalino baxua, kaltziuria altua eta 25-OH D bitamina normala.
b) Hipokaltziuria, fosfatasa alkalinoaren igoera eta 25-OH D bitaminaren jaitsiera jarraitua.
c) Hiperkaltzemia iraunkorra, baina PTH ezabatua.
d) Kaltzemia normala, fosfatasa alkalino normala eta kaltziuria handia, D bitaminaren urritasunik gabe.

352. Hiperparatiroidismo primarioko hezurren erasanari dagokionez, adierazi zein erantzun den EGIA:

a) Hipokaltzemia mantendua eta hezur-dentsitatearen handitzea ditu ezaugarri.
b) Gehiegizko PTHak hezur-erresortzioa handitzea, osteoporosia, lesio osteolitikoak eta tumore arreak eragin ditzake.
c) Tumore arreak hezurretako lesioak dira, metabolismo fosfokaltzikoarekiko independenteak, eta ez dute behartzen LPPa eta kaltzemia aztertzera.
d) Hiperparatiroidismo primarioaren hezur-erasanak ez du haustura-arriskua areagotzen.

353. Paget-en hezurretako gaixotasunari dagokionez, adierazi zein erantzun den EGIA:

a) Hezurdura osoari modu homogeneoan eragiten dion osteopatia hedatsu bat da.
b) Osteopatia fokalizatu bat da, monostotikoa edo poliostotikoa; hezur-berreraikuntza gehiegizkoa eta anarkikoa da.
c) Haurtzaroko gaixotasun bat da.
d) Bere mekanismo nagusia mineralizazio primarioaren akats isolatu bat da.

354. 67 urteko emakume batek erradio distala hautsi du bere altueratik erortzearen ondorioz. Ez du energia handiko traumatismorik aipatu. Zein da jarrerarik egokiena osteoporosiari dagokionez?

a) Osteoporosia duen ez aztertzea, eskumuturreko haustura ez baita haustura larritzat hartzen.
b) Osteoporosia edo hezurren hauskortasuna susmatzea eta balorazio klinikoa, dentsitometrikoa eta analitikoa egitea.
c) Haustura ohiko traumatikotzat hartzea eta azterketa gehiago ez egitea.
d) Kontrol-erradiografiak bakarrik eskatzea, kontsolidatu arte.

355. Ornoko haustura ez-traumatiko batean, datu hauetako zeinek bideratzen du gehien jatorri gaizto batera?

a) Orno-gorputzak ziri forma simetrikoa du, etendura kortikal puntualarekin eta pedikuluak osorik.
b) Hutsune intrabertebrala (Kümmell).
c) Suntsipen kortikala, atzeko arkura hedatua.
d) Atzeko hormako zati zorrotz bat atzera bultzatuta dago, pedikuluak kaltetu gabe.

356. Oso adinekoak diren pazienteen eskumuturreko hausturei dagokienez, adierazi zein den erantzun ZUZENA:

a) Esku-ahurrean beti plaka blokeatu bat jarri behar da, eskaera funtzionala edozein dela ere.
b) Eskari funtzional txikia duten pazienteentzat tratamendu kontserbatzailea egokia izan daiteke, nahiz eta hondar-deformazioak egon oraindik.
c) Kanpo-finkapenak, azkenean, funtzioa tratamendu ortopedikoarekin baino hobea izatea lortzen du beti.
d) Erradio distaleko hausturek ez dute zerikusirik osteoporosiarekin.

357. Adineko pazienteen artean, humeroko heren proximalaren hausturei dagokienez, adierazi zein erantzun den GEZURRA:

a) Gutxi desplazatutako haustura asko modu ortopedikoan trata daitezke.
b) Bi edo hiru zatitako haustura desplazatuetan, tratamendua eztabaidagarria izan daiteke.
c) Artroplastia hiruzpalau zatiko hausturetan edo haustura-lokaduretan har daiteke kontuan.

d) Osteosintesiak beti ematen ditu tratamendu kontserbatzaileak baino emaitza hobeak adineko paziente guztien artean.

358. 82 urteko emakume batek aldakako protesi osoa du eta inplantearen muturraren inguruan haustura periprotesiko femorala. Protesiak egonkorra dirudi. Plangintza kirurgikoan plaka blokeatu bidezko osteosintesia egitea erabaki da. Zer printzipio tekniko da egokiena testuinguru horretan?

a) Haustura-fokura mugatutako plaka labur bat jartzea, zurruntasuna saihesteko.
b) Plaka blokeatu bidezko osteosintesia egitea, plaka inplantean gainjarriz, tentsio-kontzentrazioko eremuak saihesteko.
c) Protesia beti kentzea, egonkor egon arren.
d) Adinekoen haustura periprotesiko guztiak modu kontserbatzailean tratatzea.

359. 45 urteko gizonezko bat. 6 metroko altueratik erori da. Body OTa: C motako pelbisaren haustura, eskuineko azetabuluaren haustura, hemoperitoneo moderatua, organo solidoen lesio identifikaturik gabe. PA: 85/55 mmHg. BM: 125 tpm. Hb: 7,2 g/d. Egonkorra, 2 litro kristaloideren eta 2 hemati kontzentraturen ondoren. Zein da C motako pelbis-haustura baten odoljarioaren kausa probableena eta zein da tratamendu hemostatiko egokiena?

a) Barneko iliakoen odoljario arteriala; angioenbolizazioa da beti lehen urratsa.
b) Packing pelbiko preperitoneala eta/edo pelbisaren kanpoko finkapena dira hasierako kontrol hemostatikoko neurriak; angioenbolizazioa packingaren ondoren ezegonkortasunak jarraitzen badu egingo da.
c) Gernu-maskuri urratuaren odoljarioa; premiazko zistostomia lehen urrats gisa.
d) Arteria pudendoaren odoljario arterial esklusiboa; zuzeneko lotura kirurgikoa.

360. 50 urteko paziente bat larrialdi-zerbitzura joan da, trafiko-istripu baten ondoren. Hainbat haustura ditu, besteak beste, femurraren haustura, eta kanpoko finkagailu bat jarri behar izan diote, kalteak kontrolatzeko. Zein gehieneko epe gomendatzen da kanpoko finkagailu baten ordez muin barruko iltze bat jartzeko, infekzio-arriskua minimizatzearren?

a) Ospitaleratu ondorengo lehen 24 orduetan.
b) Lehenengo hilabetearen ondoren, atal bigunak erabat orbainduta daudenean.
c) Ahal dela, 10-15 egun (edo 2 aste) baino lehen, iltzeen kolonizazioa gertatu aurretik.
d) Hemoglobina-maila 12 g/dL-tik gorakoa denean bakarrik.

361. 55 urteko gizonezko bat. Politraumatismoa du, trafiko-istripu batengatik. ZIUan dago, kalteak kontrolatzeko kirurgiaren ondoren. Trauma osteko 5. eguna: 39 °C-ko sukarra, takikardia, hipoxemia progresiboa (PaO_2/FiO_2 180 mmHg). Toraxeko Rx: aldebiko infiltrazio hedatsuak. Infekzio-foku identifikaturik gabe. Zein da diagnostiko probableena?

a) Aldebiko pneumonia nosokomiala; espektro zabaleko antibioterapia enpirikoa hasi.
b) Arnas distres akutuaren sindromea (ADAS).
c) Biriketako edema akutu kardiogeniko berantiarra, berpizteko fluidoen gainkargagatik.

d) Aldebiko biriketako tronboenbolismo masiboa; biriketako angioOT urgentea behar du.

362. 70 urteko gizonezko bati duela 4 urte L3-L5eko artrodesiaren ebakuntza egin zioten. Beste lunbalgia bat eta ibiltzean beheko gorputz-adarretako mina duelako joan da kontsultara. Rx: osteofitoak L2-L3n, espazio diskala murriztuta. EMN: L2-L3 kanaleko estenosia, aldaketa degeneratibo azeleratuekin fusioaren justu gainean dagoen segmentuan. Zein dira diagnostikoa eta inplikatutako faktore biomekaniko nagusia?

a) Hernia diskalaren errezidiba maila fusionatuan; fusioak ez du beste hernia bat sortzetik babesten.
b) Ondoko segmentuaren sindromea: fusioaren justu gainean dauden diskoaren eta fazeten estres mekanikoa handitzeak segmentu horren endekapena bizkortzen du.
c) Aurretiko artrodesiaren pseudoartrosia. Horrek goiko mailara ezegonkortasuna transmititzen du.
d) Inplantearen infekzio berantiarra. L2-L3n osteolisia eta kolapso diskala eragiten ditu.

363. 45 urteko gizonezko bat, eskulangilea. 3 urteko bilakaerako lunbalgia kronikoa du, ezkerreko izterreko atzealdetik belauneraino irradiatuta. Lasègue negatiboa. Rx: L4-L5en altuera diskalaren galera. EMN: L4-L5en endekapen diskala eta ezkerrean protrusio zentral-parazentrala, konpresio erradikular argirik gabe. Modic-en I. motako zeinuak. Zein da jokabiderik egokiena une honetan?

a) Diszektomiako premiazko kirurgia, irradiazioagatik eta Modic-en I. motako aldaketengatik.
b) Kortikoideen infiltrazio epidurala lehen lerro gisa, beste edozein neurriren aurretik.
c) Tratamendu kontserbatzaile aktiboa: analgesia, gerrialdea egonkortzeko fisioterapia, jarduera aldatzea eta 6-8 astera berriz ebaluatzea.
d) Berehalako L4-L5eko artrodesia, aldaketa degeneratibo aurreratuengatik eta kronikotasunagatik.

364. 15 urteko paziente bat, eskoliosi-ebakuntza bat egin diote (T4-L1 fusioa, torloju pedikularrekin) duela 2 aste. Larrialdietara joan da, lunbarretako behealdean min handia, bi hanketan parestesiak eta ibiltzeko zailtasuna dituelako. Zein da kirurgia osteko konplikaziorik probableena eta hasierako jarrera?

a) Kirurgia osteko seroma; drainadura anbulatorioa.
b) Zaldi-isatsaren sindromea, hematoma epiduralagatik edo inplantea gaizki kokatzeagatik; premiazko EMNa eta berehala beste ebakuntza bat egitea aztertzea.
c) Kirurgia osteko ohiko min neuropatikoa; analgesia gabapentinoideekin doitzea.
d) Zauriaren azaleko infekzioa; ahotiko antibioterapia enpirikoa.

365. **22 urteko gizonezko bat. Moto-istripua. Rx eta OT: L1en haustura, atzeko hormatik kanalera % 40ko erretropultsioa, ornoaren altuera % 70ean kontserbatua, defizit neurologikorik eza. TLICS score: zati bat atzerantz bultzatua (2) + atzeko lotailua osorik EMNan (0) + defizitik eza (0) = 2 puntu. Zein da jokabide egokiena, TLICS sistemaren arabera?**

a) Kirurgia urgentea, erretropultsio-ehunekoagatik.
b) Tratamendu kontserbatzailea, ortesi torako-lunbo-sakroarekin (TLSO), izan ere, TLICS ≤ 3 puntu.
c) Presazko laminektomia deskonpresiboa, defizitik ez badago ere.
d) Bertebroplastia perkutaneoa lehen aukera gisa.

366. **68 urteko emakume bat, osteoporotikoa, bere altueratik erori da. Bizkarreko min akutua. Rx: T12an % 35eko zanpatzea eta ziri forma hartzea, defizit neurologikorik eza. OT: A1n konpresioaren ondoriozko haustura, atzeko hormari erasan gabe. EMN: haustura akutua (STIRen edema), atzeko lotailu konplexua (ALK) osorik. Testuinguru horretan, aukera hauetatik, zein da zuzena bertebroplastia/zifoplastiari dagokionez?**

a) Defizit gabeko haustura osteoporotiko akutuetan kontraindikatuta dago.
b) Baloia barne duen zifoplastia hautazko indikazioa da, tratamendu kontserbatzailea hasten denetik 4-6 astera minak irauten badu edo atsedenarekiko intolerantzia badago egiten da.
c) Lehen 24 orduetan egin behar da, zanpatze eta ziri forma hartzea areagotu ez dadin.
d) Bertebroplastiak eta zifoplastiak zementuaren ihes-tasa bera dute.

367. **40 urteko gizonezko bat. Eskuineko sorbaldaren gainera erori da. Erradiografia: alboko lepauztaiaren haustura (heren distala) eta erdialadeko zatiaren igoera. Trapezoide eta konoide lotailuek hautsita dirudite ekografian. Distantzia korakoklabikularra >%50 alde osasuntsuarekiko. Craig/Neer-en zer sailkapen motari dagokio eta zergatik du pseudoartrosia izateko arrisku handiagoa erdiko herenekoek baino?**

a) I. mota (lotailuak osorik): pseudoartrosia izateko arriskua erdiko herenaren berdina da.
b) II. motakoa (lokailu korakoklabikularrak hautsita): erdiko zatia gorantz trakzionatzen da lotailuen sostengurik gabe, eta hala, kontsolidatzeko beharrezkoak diren indar konpresiboak ezabatzen dira.
c) III. mota (artikulazio-barneko haustura akromioklabikularra): sinobial artikularrak hezurrak kontsolidatzea eragozten du.
d) V. mota (conminuta haustura periostikoa): osorik dagoen periostioak kontsolidatzeko gida gisa jarduten du.

368. **Paziente batek energia handiko traumatismo bat izan du. OT: aurreko barrunbe glenoideoaren haustura eta zati batek artikulazioaren azaleraren % 35 hartzen du, 5 mm desplazatuta dago. Historian, lehenago, aurreko lokadura glenohumeraleko bi gertakari izan ditu. Zein da kasu honetan indikazio kirurgiko nagusia eta zein teknikarekin abordatzen da normalean?**

a) Ez dago indikazio kirurgikorik; zatia 6 asteko immobilizazioarekin kontsolidatuko da.

b) Glenoideoaren >% 25 den zatia + desplazamendua >2-4 mm + ezegonkortasun errepikatuaren aurrekaria konbinazioak torloju kanulatuekin finkatu behar dela indikatzen du.
c) Sorbaldaren presako artroplastia osoa, artikulazioen kongruentzia berrezartzeko.
d) Prozesu korakoidearen transferentzia (Latarjet) soilik, zatia erreduzitu gabe.

369. 73 urteko paziente bati ukondoko protesi osoa kendu zioten duela 6 hilabete, artritis erreumatoide baten testuinguruan. Infekzio baten klinika eta analitika ditu. Ziztada bat eginda lortu diren kultiboak *cutibacterium*-aren aurrean (*propionibacterium acnes sp.*) positiboak dira. Osagaiek egonkorrak eta ondo zementatuak dirudite. Zer tratamendu-plan proposatuko zenuke?

a) Irrigazio eta desbridatze artroskopikoa.
b) Irrigazio irekia eta desbridatzea, polimeroak trukatuta.
c) Berrikuspen-artroplastia aldi bakarrean.
d) Berrikuspen-artroplastia bi alditan.

370. Unibertsitateko 28 urteko ikasle bat Larrialdietara joan da pisuak altxatzeko ariketa batean lesio bat izan ondoren. Pisuak altxatzen ari zela, klaska bat eta berehalako mina sentitu ditu ezkerreko ukondoan. Miaketan agertzen denez, besoaren aurpegi palmarrean ekimosia du, mina ukondoa mugitzean eta ahultasuna besaurrea erresistentziaren aurka supinatzean. Kontsultan egindako ekografiak diagnostikoa berretsi du, eta, horretan oinarrituta, konponketa kirurgikoa gomendatzen du. Hurbileko zein egitura baskularrek du arrisku handiena abordatze palmarra erabiltzean?

a) Aurreko hezur arteko arteria.
b) Aurreko arteria kubital atzerakaria.
c) Arteria erradial atzerakaria.
d) Hezur arteko arteria atzerakaria.

371. 33 urteko mutil batek eskuineko eskumuturrean min kroniko progresiboa du. Gogoan du duela bi urte, futbol partida batean, esku luzatuaren gainera erori zela. Irudi-proba hauek aurkeztu ditu. Egonkortze kirurgikoaz gain, zein estrategiak bermatzen ditu emaitza hobeak?





a) Aloinjerto-txipak jartzeak.
b) Hezurren ordezko bat jartzea, *puty* modalitatekoa.
c) Ez dago biologia jarri beharrik, torlojuarekin nahikoa izango da.
d) Mentu baskularizatu bat jartzea.

372. Ezkerreko aldaka osoaren ebakuntza eginda duen 73 urteko emakume bat kontsultara joan da, ezkerreko aldakako mina ebaluatzeko. Anamnesian, pazienteak kontatu du benetan bi ebakuntza egin zizkiotela leku kirurgiko berean, deskribatzen ez dakien arazoren batengatik, eta, duela gutxi, ezkerreko aldakan mina gero eta handiagoa izaten hasi dela. Kontsultan egindako erradiografiak jarraian agertzen dira. Analitika eginda, sedimentazio globularraren abiadura

(SGA) eta PCR balio normalak agertu dira. Proba hauetako zein egin beharko litzateke erabaki terapeutikoak hartzeko orientabidea emateko?



a) Ordenagailu bidezko tomografia.
b) Ioi metalikoen mailak serumean.
c) Erresonantzia magnetikoa, artefaktu metalikoak murrizteko sekuentziarekin.
d) Alfa-defentsina sinobiala.

373. 83 urteko gizon bat, komorbilitate handirik gabea (ASA 2) eta bizi kalitate bikainekoa, oinez zihoala erori egin da, eta Vancouver B3 haustura diagnostikatu diote. Aukera hauetatik, zein litzateke tratamendu egokia harentzat?

a) Tratamendu ez-kirurgikoa, gorputz-pisuaren berme partzialarekin.
b) Osagai femorala aldatzea.
c) Erredukzio irekia eta barne-finkapena.
d) Erresekzio-artroplastia.

374. 62 urteko emakume bati belauneko protesi osoa jartzeko ebakuntza egin zaio. Kargan egindako ebakuntza aurreko erradiografiak jarraian agertzen dira. Hezurretako erresekzioak egin eta probako inplanteak jarri ondoren, belauna egonkor mantentzen da flexioan, baina ezin da guztiz hedatu. Ondorengo neurrietatik, zeinek du flexioan eta hedapenean orekatuta dagoen belaun bat lortzeko aukera handiena?



a) Femur distal gehiago kentzeak.
b) Femurraren zati distal handiagoa kentzea eta, gainera, osagai femoralaren tamaina murrizteak.
c) Tibia proximalena kentzeak.
d) Polietilenozko estalduraren lodiera murrizteak.

375. 65 urteko gizon osasuntsu bati belauneko protesi osoa jartzeko ebakuntza primarioa egin zaio. Aukera hauetatik, zein dago lotuta prozedura honetan hurrupaketa itxi bidezko Redon drainadura erabiltzearekin?

a) Zauriaren dehiszentziaren intzidentzia handiagoa.
b) Transfusioen intzidentzia handiagoa.
c) Infekzioaren intzidentzia murriztea.
d) Ebakuntza-gelara itzultzea eragiten duten hematomen eraketaren intzidentzia txikiagoa.

376. **70 urteko gizon bat kontsultara joan da, berna-bizkarrean min pretibiala duela esanez, bi urtez handitzen joan zaiola, eta jarduera fisikoa egiten duenean okerrera egiten duela. Lau urte lehenago, beste kirurgialari ortopediko batek belauneko protesi osoko berrikusketa-ebakuntza bat egin zion. Miaketa fisikoan, belauna haztatzean, ez du inflamaziorik, ezta minik ere. Ezkerreko irudiaren zirkuluan mina non duen definitzen da. Eskuineko irudia bere erradiografiari dagokio. Sedimentazio globularraren abiadura eta C proteina erreaktiboaren mailak muga normalen barruan daude. Maneiatzeko aukera hauetatik, zeinek prebenitu zezakeen bere arazoa?**



a) Kojinete modular mugikorreko bisagra-protesi bat erabiltzea.
b) Antibiotikoekin bustitako zementuzko espaziadore baten berrikusketa.
c) Zurtoina finkatzeko zementua erabiltzea.
d) Ebakuntzaondoko bigarren astean teriparatida bidezko tratamendua hastea.

377. **68 urteko gizon batek eskuineko belaunean min eta eritema kroniko iraunkorrak ditu duela 7 astetik. Duela 8 urte, belauneko artroplastia osoa egin zioten. Familiako medikuak ahotiko antibiotikoen bidezko tratamendu bat agindu zion, baina bukatu ondoren sintomak ez dira hobetu eta deribatu egin dute. Gaur egungo erradiografia irudian ikus daiteke. Analitikaren arabera, 50 mg/L-ko C proteina erreaktibo (PCR) serikoa du eta 67 mm/h-ko sedimentazio globularraren abiadura (SGA). Artrozentesi bat eginda, 1.500 leukozito/µL-ko leukozito sinobialen zenbaketa agertu da, zelula polimorfonuklearrak (PMN) % 85 dira eta azken kultiboak negatiboak. Alfa-defentsinaren proba positiboa da. Zein da tratamendu-planik egokiena?**



a) Bi astez antibiotikoak hartzen atsedenaldian egon ondoren, errepikatu belauneko artrozentesia.
b) Osagai femoralaren berrikuspena, terapia antibiotikorik gabe.
c) Berrikuspeneko artroplastia aldi bakarrean, eta zain barneko terapia antibiotikoa 4-6 astez.
d) Berrikuspeneko artroplastia bi alditan eta zain barneko terapia antibiotikoa 4-6 astez.

378. **58 urteko emakume bati belauneko protesi osoko ebakuntza egin dioten artrosiagatik, duela 6 aste. Ordutik, errekuperazio azkarreko errehabilitazio- eta fisioterapia-programa batean parte hartzen aritu da. Ebakuntza aurreko belaunaren flexioa 100 º-koa zen (hedapena -10 º), ebakuntzabarnekoa 120 º (hedapena -5 º) eta ebakuntzatik 6 astera flexioa 70 º-koa eta hedapena 0 º-koa dira. Erradiografiek ez dute aurkikuntza patologikorik erakusten. Zein da tratamendu-estrategia nagusia orain?**

a) Polietilenozko estalduraren tamaina murriztea.
b) Atxikiduren lisi artroskopikoa eta atzeko kapsularen askapena.

c) Mugimendu pasibo jarraitua etxean bi astez.
d) Anestesia bidezko manipulazioa.

379. 19 urteko paziente bati, motozikleta-istripu baten ondoren, plexu brakialaren sustrai guztien lesio preganglionarra diagnostikatu diote. Adierazi zer baieztapen den egia kasu klinikoko pazientearen lesioari dagokionez:

a) Lesio horrek ez du tratamendu kirurgikorik.
b) Plexuaren azterketa kirurgikoa indikatuta dago, baina diagnostikoa berresten bada, beste aukera kirurgiko bat izan behar dugu.
c) Helburu nagusia ukondoko flexioa berrezartzea izan behar da.
d) b) eta c) egiak dira.

380. 19 urteko paziente bati, motozikleta-istripu baten ondoren, plexu brakialaren sustrai guztien lesio preganglionarra diagnostikatu diote. Zein iruditzen zaizu tratamendu-estrategiarik onena?

a) Zentzuzko denbora-tarte batez itxarotea (3 eta 6 hilabete bitartean) berezko berrinerbaziorako.
b) Transferentzia estraplexualak egitea, ahalik eta lasterren.
c) Plexuaren azterketa kirurgikoa egitea, EMN-irudiak izan bezain laster.
d) Lesio horri ezin zaio heldu.

381. Pazientea 54 urteko emakume bat da. Duela zenbait urtetik, noizbehinka gerrialdeko mina dauka, baina ez da mugatzailea. Zortzi asteko bilakaera duen bat-bateko episodio mingarria aipatu du, beheko eskuineko gorputz-adarrean irradiatu dena. Ez zaio inoiz gertatu eta, ohiko jarduerak egiteko mugatzailea denez, laneko baja eskatzera behartu du. Jasotako tratamendua atsedena eta AIEEak izan dira, eta, horri esker, mina onargarri bihurtu da. Aurreko informazioa jaso ondoren, zer da hurrengoa?

a) Anamnesi espezifikoa osatzea eta irradiazioa aztertzea dermatoma eta defizit motorraren presentzia zehazteko.
b) Aurrekarietan arreta jartzea, alergiak, gaixotasunak, aurretiko kirurgiak eta hartzen dituen medikazioak ezagutzeko.
c) EMN bat eskatzea.
d) Bizkarrezur lunbarraren Rx sinple bat eskatzea.

382. Kanal lunbarraren estenosiaren tratamenduari dagokionez, adierazi aukera ZUZENA:

a) Kanalaren deskonpresioari instrumentazioa lotu behar zaio beti, artrodesia lortzeko.
b) Artrodesia da teknika lehenetsia, kanala deskonprimatzean ezegonkortasuna sortzen baita beti.
c) Tratamendu kirurgikoa funtzioaren eta bizi-kalitatearen mugei lotutako tratamendu kontserbatzaileari erantzuten ez dioten pazienteekin erabiltzen da.
d) Aurreko guztiak egiak dira.

383. 7 urteko neskato bat bideratu dute beheko gorputz-adarretara irradiatzen den gerrialdeko minagatik. Miaketan aurkitu dira aldaken eta belaunen flexioa, mugimendu edo sentikortasun defizit ez eta esfinterren alteraziorik ez. Telerradiografiak, OT eta EMak eskatu dira (1-4. irudiak). Aipatutako datu klinikoetan eta irudietan oinarrituta, zein izango litzateke susmo-diagnostikoa?

a) Espondilolisia.
b) II. graduko espondilolistesia.
c) IV. graduko espondilolistesia.
d) Espondiloptosia.

384. 4 urteko neskato batek garapen psikomotor normala izan du orain arte, eta bizkarrean, eskapulen artean, tumore bigun baten aurrekaria du. Dagokion erreferentziako ospitalean biopsia egin diote, eta jakinarazi dute gandor neuralaren elementuek osatzen dutela. Miaketan ikusi dira kafesne-koloreko 6 orban, saihetsetako deformazioa, eskoliosia, *pectus excavatum* arina eta fisiologikoa dirudien *genu valgum* simetrikoa (1. irudia). Erradiografia sinplean eskoliosia ikus daiteke: ezkerreko kurba torazikoa, 52 º-koa (trakzioan egindako erradiografian, 43 º-ra gutxitzen da) eta eskuineko kurba lunbarra, 35 º-koa. Kartilago trirradiatu irekia. Balantze koronal neutroa eta sagitala, +70mm. Kortse bidezko tratamenduak ez zuen kurba kontrolatu, bi urtera egindako kontrol-erradiografietan ikus daitekeenez. Sarritan eskoliosiari lotzen zaizkion gaixotasun sistemikoetatik, zein du paziente horrek?

a) Marfan-en sindromea.
b) I. motako neurofibromatosia.
c) Rett-en sindromea.
d) Friedreich-en ataxia.

385. Ba al dago komorbilitaterik neskatoaren ornoetako hausturen maneiuan eraginik duenik?

a) Diabetes mellitusa.
b) Aurretiko miokardioko infartua.
c) Toraxeko traumatismoa.
d) Aurreko guztiak.

386. Zer proba osagarri eskatuko zenuke kanal lunbarraren estenosiaren diagnostikoa baieztatzeko?

a) OTA lunbarra.
b) Erresonantzia magnetiko lunbarra.
c) Tc99 hezur-gammagrafia.
d) PETa.

387. Miaketa fisikoan oinarrituta, zeinu hauetako zein aurkituko zenuke pazienteak mielopatia zerbikala balu?

a) Erreflexu osteotendinoso motelduak.
b) Hoffman-en zeinu negatiboa.
c) Erreflexu osteotendinoso asaldatuak.
d) Fabere-ren zeinu positiboa.

388. Pazientea 8 urteko gizonezko bat da kontsultara bideratu dutena bizkarrezurraren pixkanakako deformazioa baloratzeko. Pazienteak eskapulen eta saihetsaldearen asimetria du, eta aurrerantz makurtzen denean, 20 gradutik gorako konkor torazikoa dauka. Eskoliosia diagnostikatu zioten bi urte zituenean, eta txikitatik zenbait kortserekin tratatu dute. Gaur egun, deformazio zifoeskoliotiko handia du. Pazientearen patologiari dagokionez, adierazi zein aukera den GEZURRA:

a) Susmo diagnostikoa eskoliosia da.
b) Patologia hasi eta diagnostikoa egin zioteneko adina kontuan hartuta, hasiera goiztiarreko eskoliosia izango litzateke.
c) Oso garrantzitsua da pazientearen tratamenduan kutxa torazikoaren eta biriken garapena kontuan hartzea.
d) Ez du zentzurik kortse bidezko tratamendu ortopedikorik erabiltzeak paziente horiekin; hasieratik tratamendu kirurgikoa dago indikatuta.

389. Zein mailako anputazio handia da beheko gorputz-adarrean gehien egiten dena?

a) Anputazio transfemorala (belaunaren gainetik).
b) Anputazio transtibial (belaunaren azpitik).
c) Aldakaren desartikulazioa.
d) Syme-ren anputazioa.

390. Zer kausagatik egiten da maizago anputazioa goiko gorputz-adarretan?

a) Diabetesaren konplikazioengatik.
b) Hezurretako eta alde bigunetako tumoreengatik.
c) Jatorri traumatikoagatik.
d) Baskulitisagatik.

391. Zein da “aldi baterako” anputazio bat edo “lesioa kontrolatzekoa” (damage control) egitearen helburu nagusia traumatismo katastrofikoa eta shock hemorragikoa dituen paziente baten kasuan?

a) Larruazala berehala ixtea behin betiko, infekzioak saihesteko.
b) Hemostasia egitea eta konplikazio sistemikoak saihestea (mioglobina askatzea, adibidez), muinoia irekita utzita, geroago ixteko.
c) Ahalik eta hezur-luzera handiena gordetzea.
d) Muineko kanala prestatzea, ondoren osteointegrazio-teknika egiteko.

392. Anputazio-muinoietako osifikazio heterotopikoei (OH) dagokienez, zein da agertzeko arrisku-faktore nagusia, bereziki testuinguru traumatikoetan?

a) Pazientearen adin handia eta tabakismoa.
b) Infekzio lokala, batez ere metizilinarekiko erresistentea den *staphylococcus aureus*-engatik.
c) Erabateko kontaktuko protesiak (TSB) erabiltzea lehen 6 asteetan.
d) Mioplastien ordez, hezurrean zeharreko miodesiak egitea.

393. Anputatutako gorputz-adar batean, zertan datza muskuluen berrinerbatze gidatuko (MBG) teknika?

a) Efektoreak galdu dituen nerbio funtzional bat erabilgarritasuna galdu duten muskulu proximal ukigabeetara transferitzen da.
b) Burmuinean protesia kontrolatzeko elektrodoak ezartzean datza.
c) Zelula amak ebakitako nerbioetan aplikatuz larruazalaren sentikortasuna berreskuratzeko teknika bat da.
d) Ebakitako nerbioak berriz konektatzea bilatzen du, erreflexu-arku errotuliano edo bizipitala lehengoratzeko eta erabilera ezagatiko atrofia saihesteko.

394. Anputatutako gorputz-adar batean, muskuluen berrinerbatze gidatuaren (MBG) teknikaren helburu nagusiari dagokionez, zer alde dago gorputz-adarra goikoa edo behekoa izan?

a) Goiko gorputz-adarrean mugikortasuna bilatzen du, eta beheko gorputz-adarrean egonkortasuna
b) Goiko gorputz-adarrean protesiaren kontrola eta mina arintzea bilatzen du; behekoan, berriz, helburu antalgikoa du.
c) Bi kasuetan, muinoiaren larruazaleko sentikortasuna berreskuratzea baino ez du bilatzen.
d) Bi kasuetan, helburua antalgikoa baino ez da.

395. Zein da zentro espezializatu batera garraiatzean anputatutako segmentu digital bat egokitzeko metodo zuzena?

a) Zatia hoztutako serum fisiologikoan murgiltzea, deshidratazioa saihesteko.
b) Zatia izotz-kubotxoekin batera jartzea, iskemia hotzeko denbora maximizatzeko.
c) Zatia plastikozko poltsa hermetiko lehor batean sartzea, eta berau ura eta izotza dituen ontzi batean jartzea.
d) Zatian antiseptiko koloratzaileak aplikatzea, ondoren hodiak errazago identifikatzeko.

396. Bigarren falangearen eremuko hatz-berrinplante baten protokolo estandarrean, zein da egiturak konpontzeko gomendatzen den ordena kronologikoa?

a) Denbora dortsala (zainak), denbora palmarra (arteria, nerbioak, tendoiak) eta, azkenik, osteosintesia.
b) Osteosintesia, ondoren denbora palmarra (tendoi tolestaileak, nerbioak eta arteria) eta, azkenik, denbora dortsal (tendoi hedatzailea eta zainak).

c) Berehalako arteria-birbaskularizazioa, osteosintesia eta tendoi eta nerbio guztien jostura.
d) Nerbioak eta arteriak aldi berean jostea, eta, ondoren, hezurrak finkatzea eta larruazala estaltzea.

397. Goiko gorputz-adarreko anputazioetan iskemiarekiko tolerantziari dagokionez, adierazi baieztapen ZUZENA:

a) Iskemiarekiko tolerantzia berdina da hatzen anputaziotan eta besaurrearen mailako anputazioetan.
b) Hatzetan, iskemia hotzean berrinplanta daiteke gehienez 24 orduko epean.
c) Anputazio proximaletan (eskumuturra/besaurrea) ehun muskularra egoteak iskemia beroaren marjina 10 ordutik gorako epera luzatzeko aukera ematen du.
d) Istripuaren lekuan anputazio subtotal bat osatzea indikatuta dago, zatia behar bezala hoztu ahal izateko.

398. 5 urteko haur batek hirugarren atzamarreko azazkalean zeharreko anputazio bat izan du (Ishikawa-ren 2. eremua). Osteosintesia egin eta hatz-mamiaren arteria bat josi ondoren, zirujauak ez du mikroanastomosirako egokia den zainik identifikatu. Zein da jokabiderik egokiena berrinplante oso distalen protokoloen arabera?

a) Berrinplante bertan behera uztea, zainen itzulera kirurgikoa ziurtatzeko ezintasunagatik.
b) Odoluste gidatua (odolustea/*leaching*-a) egitea ebakuntzaondokoan, eskarifikazioen edo serum heparinizatuaren aplikazioen bidez, zainetako neokonexioak ezarri arte.
c) Besaurrearen aurreko aurpegitik datorren zain-injerto bat jartzea
d) Hatza beheraka edukitzea drainadura linfatikoa behartzeko.

399. 30 urteko paziente batek, eskumuturrean esku-berrinplante bat izan eta 12 ordura, zianosi progresiboa du, hatz-mamiaren hanpadura handitu zaio eta hatzetan pultsu kapilarra azeleratu. Zein da diagnostiko klinikoa eta gomendatutako lehen neurria?

a) Bena-gutxiegitasuna; bendajea berrikusi behar da, konpresio estrintsekoak baztertzeko eta, hobetzen ez bada, berriz ebakuntza egitea aztertzeko.
b) Hotzak eragindako espasmo arteriala; lanpara berogailu bat jarri behar da, eta pazientearen sedazioa handitu.
c) Anastomosi arterialaren tronbosia; berehala beste ebakuntza bat egin behar da bena-injerto bat egiteko.
d) Osteosintesi fokuaren infekzio akutua; espektro zabaleko zain barneko antibioterapia hasi behar da.

400. Beheko gorputz-adarrerako protesi motei dagokienez, zein da gaur egun maila transtibialerako ahokadura-diseinu (*socket*) zabalduena, tentsioak ahalik eta ondoen banatzeko eta ibiltzean kontrol hobea ahalbidetzeko diseinatua?

a) Lau angeluko ahokadura.
b) Kontaktu osoko ahokadura edo TSB (*Total Surface Bearing*).
c) "Iskioia barne" motako ahokadura.
d) "Karkasa" motako ahokadura edo kanadarra.

401. Goiko gorputz-adarraren anputazioen esparruan, zer protesien-ereduk erabiltzen du aldi berean pazientearen energia mekanikoa (arnes eta kableen bidez) ukondoa mugitzeko eta energia elektrikoa eskua aktibatzeko?

a) Protesi estetiko edo pasiboak.
b) Protesi hibridoak.
c) Kontrol zuzeneko protesi mioelektrikoak.
d) Patroi-ezagutzan oinarritutako protesiak.

402. Zertan datza, funtsean, protesietan gorputz-adarrak osteointegratzeko teknika?

a) Hezurrean imanak inplantatzen dira, protesia muinoira hobeto egokitzeko.
b) Muinoiaren hezurra indartzeko fisioterapia intentsiboko teknika bat da.
c) Muinoia luzatzeko hezur-injerto estrukturalak egiten dira.
d) Protesia zuzenean hezurraren muineko kanalaren barruan jarritako inplante batean finkatzen da. Hala, ahokadura tradizionala erabiltzeari uzten zaio.

403. Zein baieztapen da egia anputazio transfemoralak dituztenen artean osteointegrazioa erabiltzeari dagokionez?

a) Fase kirurgiko bakarrean egiten da
b) Marruskadura kentzen duenez, zati bigunak berehala orbaintzea errazten du.
c) Ohiko ahokadurak alde batera uzteko aukera ematen du, eta pertzepzio sakona berrezartzen du (propiozepzioa).
d) Diabetesa eta arazo baskular larriak dituzten pazienteentzat hasieratik gomendatzen den teknika da.

404. Zein da anputazio transfemoralak dituzten pazienteen artean osteointegrazioa erabiltzearekin sarrien lotutako konplikazioa?

a) Infekzio-arriskua, mikroorganismoak inplante-larruazal interfasean sartzeagatik.
b) Muinoian sentikortasuna erabat galtzea.
c) Suspentsio-arnes astunagoak erabili beharra.
d) Titanioaren errefus immunologiko sistemikoa paziente gehienen artean.

405. Min nozizeptiboa kontrolatzeko parazetamola erabiltzeari dagokionez, zein da 2 astetik gorako tratamenduen kasuan gomendatzen den eguneko gehieneko dosia, eragin hepatotoxikoa izan dezakeela kontuan hartuta?

a) 2 g/egun.
b) 3 g/egun.
c) 4 g/egun.
d) 6 g/egun.

406. Baieztapen hauetako zeinek definitzen du ondo parazetamola?

a) COX-1aren inhibitzaile selektiboa da.
b) COX-2aren inhibitzaile selektiboa da.
c) COX-3aren inhibitzaile selektiboa da.
d) Plaketak agregatzearen aurkako efektu handia duen farmakoa da.

407. Min neuropatikoaren tratamenduan, zein farmako-multzo jotzen da lehen aukerakotzat, eraginkortasun handiagoa dutela frogatuta dagoelako?

a) Antikomizialak (pregabalina, adibidez) eta antidepresibo triziklikoak.
b) Analgesiko topikoak bakarrik.
c) Opioide handiak, hala nola morfina.
d) AIEEak eta kortikoideak.

408. Farmako opioide jakin bat agonista opiazeo ahula da, eta gainera, nerbio-sistema zentralean serotonina eta noradrenalina birxurgatzea eragozten du. Zein farmako da?

a) Tramadola.
b) Kodeina.
c) Oxikodona.
d) Fentaniloa.

409. 75 urteko paziente bat kontsultara joan da aldakako artrosiaren ondorioz min kronikoa duelako. Duela bi urte ultzera gastroduodenala izan zuen eta gaur egun aspirina hartzen du arrisku kardiobaskularrarengatik. AIEEen arrisku gastrointestinala maneiatzeko gomendioen arabera, zein izango litzateke aukera terapeutiko egokiena antiinflamatorio bat erabili behar bada?

a) Naproxenoa erabiltzea, protoi-bonbaren inhibitzaile (PBI) batekin batera.
b) COX-2aren (coxib) inhibitzaile selektibo bat preskibatzea, babes gehigarririk gabe.
c) AINE tradizional isolatu bat erabiltzea (ibuprofenoa, kasu).
d) a) eta b) erantzunak zuzenak dira.

410. 45 urteko paziente bati duela hilabete erradio distalaren hausturako ebakuntza bat egin diote. Orain, min erretzaile iraunkorra duela dio, eta horrekin batera, hiperalgesia (estimuluarekiko neurriz kanpoko mina) eta kaltetutako eskuko larruazalaren tenperaturan eta kolorazioan aldaketak. Koadroak Min Erregional Konplexuaren Sindromea (MEKS) duela adierazten du. Testuan azaldutako min neuropatikoaren tratamenduaren arabera, zein da jarrera farmakologiko zuzena?

a) Ahotiko kortikoideen ziklo labur bat eta erabateko atsedena pautatzea.
b) AIEE klasikoekin tratamendua hastea, protoi-bonbaren inhibitzaile (PBI) batekin batera.
c) Lehen aukerako farmakoak ematen hastea, hala nola gabapentina edo pregabalina.
d) Zuzenean OMEren hirugarren mailara igo, eta ahotiko morfina ematea.

411. Kirurgia ortopedikoko zain barneko profilaxi antibiotiko estandarrari dagokionez (adibidez, artikulazio-protesi bat jartzea), zein da zefazolina emateko jarraibidea eta dosi gomendatua 90 kg pisatzen duen paziente batentzat?

a) 1 g, indukzio anestesikoa eta berehala.
b) 2 g, ebakia egin baino 10-60 minutu lehenago.
c) 1 g, kirurgia amaitzean, ebakia itxi ondoren.
d) 1,5 g, kirurgia egin baino 2 ordu lehenago, hezur-mailak ziurtatzeko.

412. Zer ezaugarri nagusi izan behar dituzte aukeratutako antibiotikoek osteomielitis kronikoaren tratamenduan eraginkorrak izateko, bakterioek ezkutuan irauten dutela kontuan izanda?

a) Espektro zabaleko antibiotikoak izan behar dute, eta bide topikotik ere eman behar dira, presiozko garbiketen bidez.
b) Hezur-ehunean, biofilmean eta glukoklixean ondo sartu behar dute, eta zelula barruan eragiteko gaitasuna izan.
c) Zain barnetik eman behar dira nahitaez tratamendu osoan (6-8 aste gutxienez), ahotik ez baitira behar den hezur-mailara iristen.
d) Fluorokinolonak saihestu egin behar dira (ziprofloxazinoa, kasu), hezur kortikalera nekez iristen direlako eta biofilmean jarduerarik ez dutelako.

413. 35 urteko paziente bat larrialdietan artatu behar izan dute, nekazaritza-eremu batean motor istripu bat izatearen ondorioz Gustilo-ren III. graduko tibiako haustura ireki bat duelako eta zauria lurrez kutsatuta dagoelako nabarmenki. Ingurune kutsatuetan gertatzen diren arrisku handiko haustura irekietarako gomendioei jarraituz, zein litzateke hasierako antibiotiko-protokolorik egokiena?

a) Zefalazolina (2 g ZB) dosi bakarrean, larruazaleko *staphylococcus aureus*-a haustura-fokua kolonizatu aurretik estaltzea delako helburu nagusia.
b) Zefalazolina (2 g ZB) aminoglukosido bati lotua (adibidez, gentamizina), III. graduko hausturetarako protokolo estandarrari jarraituz, gram-positiboak eta gram-negatiboak estaltzeko.

c) Zefalazolina (2 g ZB) + Aminoglukosidoa + anti-anaerobio bat (Klindamizina edo Metronidazola, adibidez), estaldura handitzeko, kutsadura telurikoaren (lurra) arriskuagatik.
d) Zeftriaxona (2 g ZB) monoterapian; izan ere, hirugarren belaunaldiko zefalosporina bat denez, lehen belaunaldikoek baino espektro zabalagoa eta hezurretan sartze hobea eskaintzen ditu.

414. Zein da azido azetilsalizilikoaren (AAS) egungo zeregina aldakako artroplastia osoaren (AAO) edo belaunekoaren (BAO) tronboprofilaxian, arrisku txikiko pazienteen artean?

a) Bigarren lerroko aukeratzat hartzen da, soilik heparinek huts egiten dutenerako.
b) Lehen lerroko aukeratzat hartzen da, antikoagulatzaileen maila berean.
c) Warfarinari lotuta erabiltzea baino ez da gomendatzen.
d) Kontraindikatuta dago, odol-galera izateko arrisku handiagatik.

415. Errakiaren kirurgian, noiz gomendatzen da, oro har, PMTHekin profilaxi farmakologikoa hastea, eraginkortasun antitrombotikoa eta hematoma epiduralaren arriskua orekatzeko?

a) Ebakia kirurgikoa egin baino 12 ordu lehenago.
b) Ebakuntzaondoko lehen 12 orduetan.
c) Ebakuntzaondoko lehen 24-36 orduetan.
d) 72 ordu geroago, drainadura aktiborik ez badago bakarrik.

416. 72 urteko gizon bat belauneko hautazko artroplastia oso primario bat egitera joan da. Aurrekari gisa, hipertentsio arterial kontrolatua eta 28 kg/m²-ko GMIa ditu. Ez du gaixotasun tronboenboliko benosoaren (GTEB) aurrekari pertsonalik edo familiarrik. Galdera: Kontuan hartu pazienteak Caprini-ren eskalan 10etik beherako puntuazioa duela (arrisku txikia). Zein litzateke jokabide profilaktikorik egokiena?

a) Erabateko atsedena ohean 48 orduz eta heparina sodikoa.
b) Beheko kaba zainaren iragazki profilaktikoa, pazientearen adina dela eta.
c) Neurri mekanikoak soilik (konpresio-neurriak) eta ibiltze goiztiarra altara arte, farmakorik gabe.
d) Ibiltze goiztiarra, neurri mekanikoak altara arte eta profilaxi farmakologikoa (AAS 100 mg/12h edo PMTH edo AAKZ), gutxienez 4 astez.

417. Beheko gorputz-adarra anputatu ondoren, ebakuntzaondoko berehalako mina (zehazki, lehen 48 orduetan) maneiatzeko, zer neurri espezifiko gomendatzen da?

a) Zain barneko analgesikoak eskariaren arabera ematea.
b) Anestesia lokal-erregionaleko kateter bat erabiltzea.
c) Muskulu-talde miodesatuetan toxina botulinikoa infiltratzea.
d) Ahotiko terapia analgesikoa, larruazalpeko morfinarekin indartuta.

418. Nola bistaratu ohi da hezur kortikal normala B moduko ekografia batean (grisen eskala)?

a) Lerro hiperekogeniko (zuri) jarrai gisa, atzean itzal akustiko handia duela.
b) Hezur-muina ikusteko aukera ematen duen geruza anekogeniko (beltz) homogeneo gisa
c) Zuntz-banda gisa, ertz paraleloz osatua eta ekogenizitate ertainekoa.
d) "Abaraska" itxurako egitura gisa, puntu hipoekogenikoz osatua.

419. Zein da nerbio periferiko normal baten itxura bereizgarria zeharkako ebaketa ekografiko batean (axiala) bistaratzen denean?

a) Zuntz-banda hiperekogeniko bat, ertz paraleloz osatua.
b) Lerro hiperekogeniko jarrai bat, atzean itzal akustiko handia duela.
c) Irudi anekogeniko bat (beltza), barne-oihartzunik gabea.
d) "Abaraska" itxurako egitura bat, hondo hiperekogeniko baten gaineko faszikulu hipoekogenikoz osatua.

420. 6 asteko edoskitzaile bat zure haur-traumatologiako kontsultara bideratu dute, pediatriako azterketan ezkerreko aldakaren abdukzioan muga bat eta arrisku-faktore positiboak (ipurdiz aurrerako aurkezpena) detektatu ondoren. Zure miaketan, mugikortasuna mugatuta dagoela berretsi duzu eta Barlow-ren maniobra positiboa lortu duzu. Aldakaren Garapenaren Displasiaren (AGD) susmoaren aurrean, zein da gaur egun paziente hori diagnostikatzeko eta hasierako ebaluazioa egiteko irudi-teknika lehenetsia?

a) Ekografia muskulueskeletikoa.
b) Erresonantzia Magnetikoa (EM), sedaziopean.
c) Ordenagailu bidezko Tomografia (OT), 3D berreraikuntzarekin.
d) Pelbisaren erradiografia sinplea, aurretik atzerako proiekzioan.

421. Buru femoralaren osteonekrosiaren diagnostikoan, zer ahalmen teknikok bihurtzen du EMa modalitate lehenetsi, beste proba batzuen aurrean?

a) Hezurrean aldaketa nekrotikoak erradiografiak, OT edo gammagrafiak baino askoz lehenago detektatzeko ahalmenak.
b) Hezur trabekularraren hezur-dentsitate minerala neurtzeko zehaztasunak.
c) Hezur kortikalaren suntsipena oso fase goiztiarretan ikustea.
d) Aurreko erantzun guztiak gezurrak dira.

422. Zein da tendoien, lotailuen eta hezur kortikal osasuntsuaren seinalearen portaera tipikoa EM sekuentzia estandarretan (T1 eta T2)?

a) Oso seinale distiratsua erakusten dute (hiperbizia), egitura antolatua dutelako.
b) Seinalea larruazalpeko gantzaren berdina da sekuentzia guztietan.
c) T1ean distiratsu agertzen dira eta T2an beltzak.
d) Oso seinale baxua edo nulua dute (hipobizia/beltza), protoi mugikorren dentsitate txikia dutelako.

423. Bizkarrezurreko traumatismoa duen paziente baten maneiuan, zein da OT baten ordez EM bat eskatzeko indikazio kliniko nagusia?

a) Ornoetako hezur-zatien conminuta-maila zehaztasun handiagoz ebaluatzea.
b) Paziente politraumatizatu eta ezegonkorraren baheketa azkarra egitea.
c) Traumatismoarekin lotutako ehun bigunen lesioen presentzia ebaluatzea, hala nola hernia diskal akutuena edo bizkarrezur-muineko lesioena.
d) Hautsitako orno-gorputzaren osteoporosi-maila zehaztea.

424. 52 urteko emakumezko paziente bat kortikoideen bidezko tratamendu kronikoa egiten ari da, gaixotasun erreumatologiko baten ondorioz. Eskuineko iztaian min mekaniko bat duela esan du eta agerpena progresiboa dela. Miaketan, barne-errotazio mugatua eta mingarria erakutsi du. Eskuineko aldakaren aurretik atzerako eta alboko erradiografiek ez dute egiturazko alteraziorik erakusten, ezta artikulazio-espazioaren galerarik ere. Buru femoraleko osteonekrosi bat, estadio goiztiarrekoa duen susmoa duzu. Zein da fase honetan diagnostikoa berresteko irudi-proba lehenetsia?

a) Hezurretako gammagrafia, mineral-ordeztearen handitzea detektatzeko sentikortasun handieneko teknika delako.
b) Aldakako ekografia, hantura baieztatzen duen lotutako artikulazio-isuri bat baztertzeko.
c) Ordenagailu bidezko Tomografia (OT), hezur trabekular subkondralaren osotasuna ebaluatzeko.
d) Erresonantzia Magnetikoa (EM), aldaketa nekrotikoak erradiografiak, OTak edo gammagrafiak baino askoz lehenago detektatzen dituelako.

425. Artikulazio-haustura konplexuen testuinguruan (adibidez, meseta tibialekoak edo piloi tibialekoak), zein da azterketa erradiografiko konbentzionalari OTA bat gehitzearen onura kliniko nagusia?

a) Artikulazioen gainazalaren depresio-maila eta artikulazio barruko zatien presentzia zehatzago ebaluatzea.
b) Hezur trabekularraren hezur-dentsitate minerala zehazki neurtzea.
c) Traumatismoari lotutako hezur-edema (bone bruise) goiz identifikatzea
d) Lotailu gurutzatuen eta meniskoen osotasuna baieztatzea EM baten ondoren.

426. Traumatismo itxia duen paziente baten bizkarrezurraren ebaluazioari dagokionez, zein da OTAren egungo zeregina?

a) Bere funtzio nagusia bizkarrezur-muinaren eta hernia diskal akutuen konpresioa ebaluatzea da.
b) Ez da erabilgarria paziente komatosoen kasuan, pazientea maneiatzeko zailtasuna dela eta.
c) Bigarren mailako proba da, eta erresonantzia magnetikoa normala denean bakarrik egiten da.
d) Hasierako baheketarako eta hezurretako lesioak detektatzeko modalitate lehenetsitzat jotzen da, batez ere arrisku ertain-altuko pazienteen kasuan.

427. Zer abantaila tekniko du OTAk Erresonantzia Magnetikoaren (EM) aldean hezur-ehunaren azterketa espezifikoan?

a) Kontraste-bereizmen hobea hezur-edema baloratzeko.
b) Erradiazio ionizatzaile kopuru minimo bat erabiliz irudiak azkar lortzeko gaitasuna.
c) Hezur-anomalia finak –hala nola abultsio-hausturak edo kaltzifikazio txikiak– detektatzeko bereizmen espazial handiagoa.
d) Hezur-muina material metalikoen interferentziarik gabe bistaratzeko aukera.

428. 45 urteko gizon bat larrialdietan artatu dute, altueratik erori eta gero. Tibiako piloi haustura desplazatua du. Erradiografia konbentzionalek haustura erakusten dute, baina zuk artikulazio-conminutaren eta zatien inpaktazioaren ebaluazio zehatzagoa behar duzu, estrategia kirurgikoa planifikatzeko. Zein da egoera kliniko horretan OTA bat egitearen abantaila dokumentatua?

a) Deltoideoko eta alboko lotailuen osotasuna ebaluatzeko aukera ematen du.
b) Ondoko tartsoko hezurretan hezurretako edema goiz detektatzen laguntzen du.
c) Hausturaren azken kontsolidaziorako denbora zehatz aurreikusteko frogarik onena da.
d) Zati eta inpaktu-maila gehiago identifikatzeko aukera ematen du. Plan kirurgikoa aldaraztea eragiten du pazienteen ehuneko handi batean.

429. Paziente gazte batek aldakako atzeko lokadura bat izan du, motordunen istripu baten ondorioz. Larrialdietako zerbitzuan murrizketa itxi bat egin da berehala. Erredukzio osteko erradiografiek itxuraz kongruentea den eta ageriko anomaliarik ez duen artikulazioa erakusten dute. Zein da jarrerarik egokiena paziente honen ebaluazioa osatzeko?

a) Aldakako ekografia bat egitea
b) Pelbiseko OTA bat eskatzea
c) Premiazko EM bat eskatzea.
d) Kontrol klinikoa eta erradiografikoa ospitaleratzean.

430. Eskeleto apendikularrean (gorputz-adarrak) edo osteosintesi-materialean infekzio bat izatearen susmo kliniko handia badago, zein da medikuntza nuklearreko teknika lehenetsia, kokaleku horietan duen sentikortasun eta espezifikotasun handiagatik?

a) Gammagrafia markatutako leukozitoekin (edo antigorputz antigranulozitoekin).
b) PET-OT, 18F-FDGrekin.
c) Hezur-gammagrafia, sodio fluoruroarekin (18F-NaF).
d) Hezur-muineko gammagrafia, teknezioko koloideekin bakarrik.

431. 70 urteko paziente bati belauneko protesi osoa jarri zioten duela 3 urte eta zure kontsultara joan da, gonalgia mekaniko iraunkorragatik. 6 hilabeteko bilakaera izan du. Erradiografia seriatuek ez dute erradiogardentasun-lerrorik erakusten, ezta osagaien posizioan aldaketarik ere. Zuk SPECT-OT bidezko hezur-gammagrafia trifasiko bat eskatu duzu. Txostenak deskribatzen duenez, ez dago hipermetabolismo periprotesikorik hiru faseetako bakarrean ere, eta OTak ez du osteolisi-zeinurik. Zein da ondorio klinikorik egokiena emaitza horren aurrean?

a) Birulentzia txikiko germen batek (cutibacterium acnes) eragindako lasaitze septikoa izateko probabilitate handia dago.
b) Emaitza ez da argia, protesiaren material metalikoak trazatzailea hautematea eragozten baitu.
c) Protesia lasaitu dela baztertzea arrazoizkoa da (predikzio-balio negatibo handia) eta minaren beste kausa batzuk ikertu behar dira.
d) Markatutako leukozitoen bidezko gammagrafia bat egin behar da, lasaitze septikoa baieztatzeko.

432. 63 urteko paziente batek oin-atzean min iraunkorra du, artrodesi subastragalino bat egin ziotenetik 14 hilabetera. Alboko erradiografian, osteosintesi-materiala ikusten da, baina ez da argi ikusten kontsolidazioa baieztatzen duen hezur-zubirik. SPECT-OT bidezko hezur-gammagrafia bat eskatuta, foku hipermetaboliko bizi bat agertu da, zehazki espazio artikular subastragalinoan kokatua. Zer esan nahi du artrodesiaren lekuan hipermetabolismo bizia aurkitzeak?

a) Mugikortasuna handitzen ari dela eta kontsolidaziorik ez dagoela adierazten du, eta horrek seudoartrosia baieztatzen du.
b) Hezur-mentua odol-fluxu faltagatik bideraezina dela adierazten du.
c) Artrodesia kontsolidatuta dagoela eta metabolismoa artikulazio finkatu bati dagokiona dela adierazten du.
d) Konpresio-torlojuaren inguruko hezur-ehuna gaizto bilakatu dela iradokitzen du.

433. Hezurretako ohiko gammagrafian, zein erradiofarmako erabili ohi da eta zer prozesu fisiopatologiko ikustea ahalbidetzen du nagusiki?

a) 18F-FDG. Tumore-prozesuetako glukosaren metabolismoa bistaratzen du.
b) Indio 111rekin markatutako leukozitoak. Makrofagoen migrazioa espezifikoki bistaratzen dute.
c) 99mTc-rekin markatutako koloideak. Odol-fluxu arteriala soilik bistaratzen dute.
d) 99m (99mTc) teknezioarekin markatutako bifosfonatoak. Jarduera osteoblastikoa eta hezurren birmoldaketa bistaratzen dituzte.

434. Zer da mediana datu medikoen multzo batean?

a) Laginean sarrien agertzen den balioa.
b) Lagina bi zati berdinetan banatzen duen balioa (% 50 gainetik eta % 50 azpitik).
c) Behaketa guztiak batu eta zati lagineko subjektu kopurua egitearen emaitza.
d) Erregistratutako gehieneko balioaren eta gutxieneko balioaren arteko aldea.

435. Zein da atzera begirako azterketen funtsezko ezaugarri bat?

a) Datuak etorkizunean gertatu ahala jasotzen dira.
b) Ikerketa gertaerak jazo ondoren egiten da. Hala, datuak artxibo edo historia klinikoetatik lortzen dira.
c) Ikertzaileak ausaz esleitzen du paziente bakoitzak jasoko duen tratamendua.
d) Denbora-tarte bakar batean egiten dira, egungo prebalentzia neurtzeko.

436. Nola definitzen da berrikuspen sistematiko bat literatura zientifikoan?

a) Galdera kliniko bati buruzko azterlan garrantzitsu guztien hautaketa eta laburpena, haien kalitatea objektiboki ebaluatuz.
b) Gai jakin batean aditua den batek idatzitako iritzi pertsonala.
c) Gaixotasun oso arraroa duen paziente bakarra aztertzen duen ikerketa.
d) Laborategietan animaliekin bakarrik egindako esperimentu bat.

437. Nola definitzen da Ebidentzian Oinarritutako Medikuntza (EOM)?

a) Testu-liburuetan adierazitakoa zorrotz betetzea.
b) Erabaki guztiak adituen iritzietan soilik oinarritzea.
c) Protokoloa zorrotz aplikatzea paziente guztiei.
d) Banakako esperientzia klinikoa eskura dagoen ebidentzia zientifiko onenarekin bateratzea.

438. Zer izen du populazio batean gaixotasun bat zenbat pertsonak duten jakiteko (prebalentzia), adibidez, denbora-tarte bakar batean egiten den azterketak?

a) Kohorte-azterketa.
b) Saiakuntza klinikoz.
c) Zeharkako azterketa (edo prebalentziakoa).
d) Atzera begirako azterketa.

439. Estatistika-neurri hauetako zein da datu-multzo batean sarrien agertzen den balioa?

a) Desbiderapen tipikoa.
b) Mediana.
c) Batezbesteko aritmetikoa.
d) Moda.

440. Azterketa-diseinu hauetatik, zein da egokiena (onena) gaixotasun arraroak aztertzeko?

a) Aurrera begirako kohorte-azterketak.
b) Saiakuntza kliniko ausazkotuak.
c) Kasu-kontrol azterketak.
d) Prebalentziaren zeharkako azterketak.

441. Azterketa terapeutikoetarako ebidentziaren hierarkian, zer maila esleitzen zaio emaitza homogeneoak dituzten I. mailako saiakuntza kliniko kontrolatuen (SKK) berrikuspen sistematiko bati?

a) I. maila.
b) II. maila.
c) III. maila.
d) IV. maila.

442. Nola definitzen da "I. motako akatsa" edo alfa hipotesi-kontraste batean?

a) Hipotesi nulua onartzea faltsua denean.
b) Hipotesi nulua baztertzea benetan egiazkoa denean (positibo faltsua).
c) Desberdintasun bat aurkitzeko probabilitatea benetan existitzen denean.
d) Laginaren tamaina handituz zuzendu daitekeen errore bat.

443. Proba diagnostiko baten zein baliozkotasun-neurrik adierazten du test-emaitza positiboa duen pertsona bat benetan gaixo egoteko probabilitatea?

a) Sentsibilitatea.
b) Espezifikotasuna.
c) Aurresate-balio negatiboa (ABN).
d) Aurresate-balio positiboa (ABP).

444. Datuak desberdin lortzen direnean, subjektua azterketa-taldekoa edo kontrol-taldekoa izatearen arabera, zer izen du alborapenak?

a) Hautatze-alborapena.
b) Nahaste-alborapena.
c) Informazio- edo memoria-alborapena.
d) Berkson-en alborapena.

445. Ospitale batean, Kirurgia Ortopedikoko Zerbitzuak honakoa egiaztatu nahi du: femurraren hausturetarako muin barruko iltze-eredu berri batek hezurrak kontsolidatzeko denbora murrizten duen, erabili ohi duten iltzearekin alderatuta. Alborapenak saihesteko, kirurgialariek erabaki dute larrialdietara iristen den paziente bakoitzarentzako iltzea ausazko esleipen prozesu baten bidez hautatzea (ausazkotzea). Pazienteak 12 hilabetez jarraitzeko asmoa dute, emaitzak erregistratzeko. Zer motatako estudio-diseinuaren aurrean gaude?

a) Kasuen eta kontrolen azterketa.
b) Ausazko saiakuntza klinikoa.
c) Prebalentziaren zeharkako azterketa.
d) Kasu sail deskribatzailea.

446. Zirujau ortopedikoen talde batek meniskoko "barruan-kanpoan" jostura-teknika berri modifikatu baten emaitzei buruzko artikulu bat argitaratu du. Artikuluan, xehetasunez deskribatzen dituzte eboluzio klinikoa, erresonantzia magnetiko bidezko orbaintze-maila eta azken bi urteetan beren ospitalean teknika espezifiko horrekin ebakuntza egin zaien elkarren segidako 60 pazienteren konplikazioak. Azterketak ez du konparazio-talderik barne hartzen (hau da, emaitzak ez dira teknika konbentzionalarekin edo meniszektomiarekin tratatutako pazienteekin alderatzen).Azterketa terapeutikoetarako ebidentzia-mailen sailkapenaren arabera, zer ebidentzia-maila ematen du azterlan honek?

a) I. maila.
b) II. maila.
c) III. maila.
d) IV. maila.

447. Beheko baieztapenetatik, zein da zuzena espazio subakromialeko nahasmendu mingarrien maneiuari dagokionez?

a) Tratamendu kirurgikoa kontserbatzailearen aurretik egin behar da, sei astetik gorako bilakaerako sintomak badaude.
b) Infiltrazio errepikatuak dira hasierako aukera terapeutiko lehenetsia.
c) Errehabilitazioa eta jarduera aldatzea dira hasierako tratamenduaren oinarria.
d) Akromioplastia irekiak emaitza funtzional hobeak ematen ditu tratamendu kontserbatzaileak baino etapa goiztiarretan.

448. - Ondorengo entitateetatik, zein sartu behar da jaurtitze- edo trakzio-ahalegin baten osteko bat-bateko sorbaldako min baten diagnostiko diferentzialean?

a) Bizepsaren zati luzearen haustura.
b) Supraespinosoaren lotura miotendinosoaren lesioa.
c) Goiko labrumeko lesioa, SLAP motakoa.
d) Aurreko guztiak.

449. - Zein da miaketa fisikoan objektibatu daitekeen eskapula hegodun medial baten kausarik ohikoena?

a) Nerbio toraziko luzearen lesioa.
b) Nerbio espinal gehigarriaren lesioa.
c) Deltoidearen eta biribil nagusiaren atrofia.
d) Birakarien zorroaren haustura masiboa.

450. Aurkikuntza kliniko hauetako zein da bizeps brakialeko tendoiaren haustura distal osoaren adierazle sendoena?

a) Bizepsaren muskulu-sabelaren jaitsiera distala.
b) Bizepsaren muskulu-sabelaren uzkurdura proximala.
c) Supinazio-indarraren kontserbazioa.
d) Hook testean tendoi distala erraz haztatzea.

KASU KLINIKOAK

1. KASU KLINIKOA GALDERAK 451-455

Pazientea 23 urteko gizonezko bat da. Motozikleta-istripu baten ondorioz, larrialdi-zerbitzuan ingresatu dute. Beste lesio batzuk baztertu ondoren, ezkerreko tibiaren haustura diafisario desplazatua diagnostikatu zaio (1. irudia). Traumatologia zerbitzuan ingresatu dute hausturaren erredukzio itxia eta barne finkapena egiteko eta oinetik iztondorako ferula batez behin-behinekoz egonkortzeko. Bost ordura ospitaleratzeko solairutik abisatu dute pazienteak pautatutako analgesiaz arintzen ez den mina duelako.



1. irudia

451. Bendajea kendu ondoren sintomak hobetzen badira, honako jarrera hauetatik zein izango litzateke zentzuzkoena une horretan?

a) Ferularen gainean berriz bendaje konpresiboa jartzea.
b) Pazientea klinikoki baloratzea 24 ordura.
c) Gorputz-adarra beheraka edukitzea.
d) Pazientea gertutik behatzea.

452. Hurrengo orduetan sintomek okerrera egiten badute, hauetako zein izango litzateke sindrome konpartimentala diagnostikatzeko zeinu esanguratsuena?

a) Gorputz-adarraren hantura.
b) Gorputz-adarra goratzeak handitzen duen mina.
c) Luzatze pasiboarekin handitzen den mina.

d) Parestesia hedatsuak.

453. Hankaren fasziotomia egiteari dagokionez, adierazi prozedura horri buruzko baieztapen hauetatik zein EZ den ZUZENA:

a) Fasziotomiak osoa izan behar du, konpartimentu guztiak barne hartuta.
b) Fasziotomiaren ondoren, ahal bada, zauria ixtea indikatuta dago, presioa txikitu baita.
c) Fasziotomiaren ondorengo baliozko aukera bat dermotrakzio-gailu bat aplikatzea da.
d) Sindrome konpartimentalaren diagnostikoa berantiarra bada, fasziotomia ez dago indikatuta.

454. Hankako konpartimentuen fasziotomia egiteari dagokionez, ondorengo loturetatik zein da ZUZENA?

a) Alboko ebakiak aurreko eta alboko konpartimentuak deskonprimatzen ditu.
b) Ebaki medialak atzeko azaleko eta sakoneko konpartimentua deskonprimatzen ditu.
c) Alboko ebakiak atzeko konpartimentu sakona eta albokoa deskonprimatzen ditu.
d) a) eta b) zuzenak dira.

455. Sindrome konpartimentalaren susmo diagnostikoa izanda, adierazi zein aukera den EGIA honako hauen artean:

a) Hirugarren mailako ospitale batera programatutako deribazio formala eskatzea.
b) $\Delta P < 30$ bada, fasziotomia egin behar da lehen 24 orduetan.
c) ΔP 30etik gorakoa bada neurketa seriatuetan, fasziotomia egitea gomendatzen da.
d) ΔP-k informazio gehiago ematen du presio intrakonpartimentalaren neurketaren zuzeneko balioak baino.

2. KASU KLINIKOA GALDERAK 456-460

Pazientea 68 urteko gizonezko bat da. Aurrekariak epilepsia, HTA, DLPa, DM-2a eta biriketako gaixotasun buxatzaile kronikoa dira. Kontsulta egin du, duela zenbait hiletik eskuineko sorbaldan mina eta ezgaitasun funtzionala dituelako, aurretiazko traumatismorik gabe. Miaketa fisikoan objektibatu da eskuineko goiko gorputz-adarrak mina ematen duela mobilizatzean, aurrerako flexioan artikulazio-balantzea 90 º-ra mugatuta dagoela, abdukzioan 40 º-ra eta kanpo-errotazioan 10 º-ra, aktiboa eta pasiboa. Egoera neurobaskular distalak ez du alteraziorik. Ikusgai dauden erradiografia (1. irudia) eta OTa (2. irudia) egin zaizkio.

1. irudia

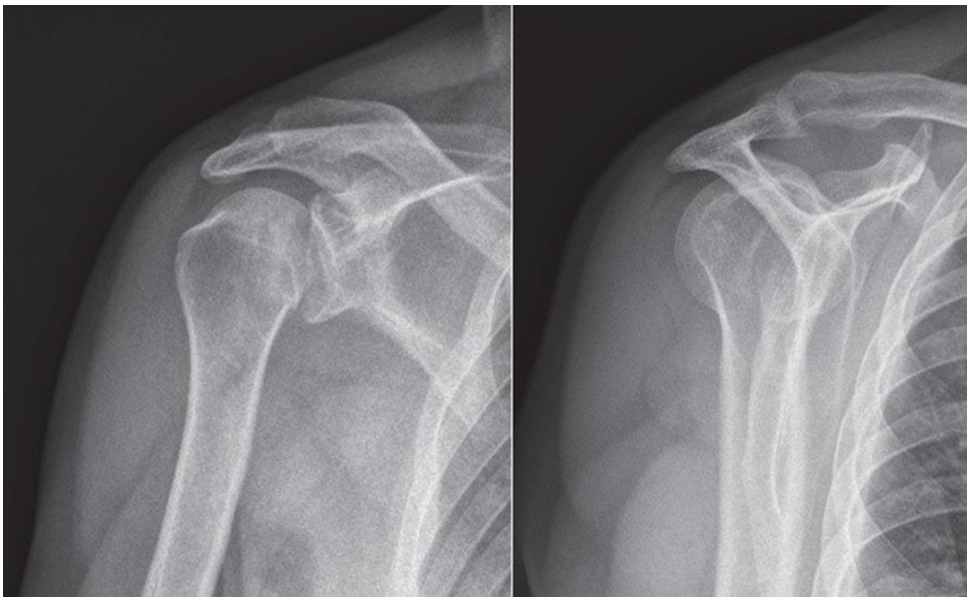

2. irudia



456. Zer alterazio ikus ditzakegu 1. irudian?

a) Aurreko lokadura eskapulo-humerala.
b) Glenaren beheko ertzaren haustura.
c) Atzeko lokadura eskapulo-humerala.
d) Erradiologia sinplea, alterazio nabarmenik gabea.

457. Zer alterazio ikus ditzakegu 2. irudian?

a) Atzeko lokadura eskapulo-humerala.
b) Humeroaren lepo anatomikoaren haustura.
c) Atzeko lokadura eskapulo-humerala, Hill-Sachs-en lesio alderantzizkatuarekin.
d) Hill-Sachsen lesioa, atzeko-goikoa.

458. Hurrengo baieztapenetatik zein da ZUZENA aurkeztutako kasuari dagokionez?

a) Erredukzio itxi bat egin beharko litzateke, eskopiaren kontrolpean.
b) % 35eko akatsetan, gomendatzen da buru humeralaren desinpaktazioa eta injertoa jartzea.
c) % 40tik gorako akatsetan, hezurrak berreraikitzea da teknika lehenetsia.
d) a) eta b) egiak dira.

459. Gure pazienteari buruzko baieztapen hauetatik zein da EGIA?

a) Atzeko lokadura gleno-humeralak gutxitan pasatzen dira oharkabean.
b) Neoartikulazio bat eratzeak mugikortasun ona izatea ahalbidetzen du.
c) Humeroaren buruaren atzeko-goiko inguruan lesio bat gertatzen da, talkagatik.
d) Aurrekoetatik bakar bat ere ez da egia.

460. Zein izango litzateke zure gomendio terapeutikoa, kasua diagnostikatu ondoren?

a) Errehabilitazioa.
b) Erredukzio itxia egiten saiatzea.
c) Erredukzio irekia eta subeskapularreko tendoiaren transferentzia, McLaughlin-en teknikaren arabera.
d) Alderantzizko protesi osoa.

3. KASU KLINIKOA GALDERAK 461-465

Pazientea 80 urteko emakumezko bat da. Aurrekari gisa, 10 urte lehenago ezkerreko aldakako protesi osoa jartzeko ebakuntza egin zioten, aldakako artrosi primarioagatik. Adierazi duenez, ez du minik, jarduera fisiko moderatuak egiten ditu murrizketarik gabe (inpakturik gabeko kirolak), eta "ahaztu" egiten zaio ebakuntza egin ziotela. Erradiografia sinplea honakoa da (1. irudia).



1. irudia

461. Finkapenari dagokionez, zein motatako aldakako protesi osoa da?

a) Zementatua.
b) Hibridoa.
c) Alderantzizko hibridoa.
d) Ez-zementatua.

462. Inplante femoralaren finkapenari dagokionez, zer biomaterial erabili da?

a) Polimetilmetakrilatoa.
b) Aluminio-oxidoa.
c) Gainazal lauko altzairu herdoilgaitzezko aleazioa.
d) Gainazal zimurtsuko titaniozko aleazioa.

463. Zeinu erradiologiko hauetatik zein ikusten da erradiografian?

a) Osteolisia.
b) Lasaitzea.
c) Mentuen osteointegrazioa.
d) Polietilenoaren higadura.

464. Zein da pazientearentzako gomendiorik egokiena?

a) Ordezteko kirurgia egitea.
b) Aldizkako berrikuspen kliniko eta erradiologikoak.
c) Jarduera fisikoa eteteko gomendioa egitea.
d) Bifosfonatoak hartzea, osteoporosia prebenitzeko.

465. Zein marruskadura-pare mota erabili da seguruenik?

a) Metala-polietileno arrunta.
b) Zeramika-pisu molekular handiko polietilenoa.
c) Zeramika-zeramika.
d) Metala-metala.

4. KASU KLINIKOA GALDERAK 466-470

Pazientea 12 urteko gizonezko bat da, intereseko aurrekari patologikorik gabea. Kontsulta egin du duela zenbait hil ezkerreko belaunaren aurreko aldean mina agertu zitzaiolako gutxika, aurrekari traumatikorik gabe, eta pixkanaka handitu delako. Mina mekanikoa zen (makurtzeko edo eskailerak jaisteko zailtasuna), baina egun etengabea da. Miaketa fisikoaren arabera, belaunean isuri txiki bat du, baina balantze artikular osoa (0/0/125 º), flexioaren amaieran mina duen arren, eta egonkorra. Erasandako belaunaren erradiografia sinplea jarraian ikus daiteke (1. irudia). EMaren emaitzak 2. irudian ikus daitezke. 3. eta 4. irudiak kasuaren berrikuspen artroskopikokoak dira. 5. irudia egindako prozeduraren irudi kirurgikoa da. Interbentziotik 5 hilabetera egindako EMaren emaitza 6. irudian agertzen da.

1. irudia: belaunaren erradiografia sinplea



2. irudia : EM

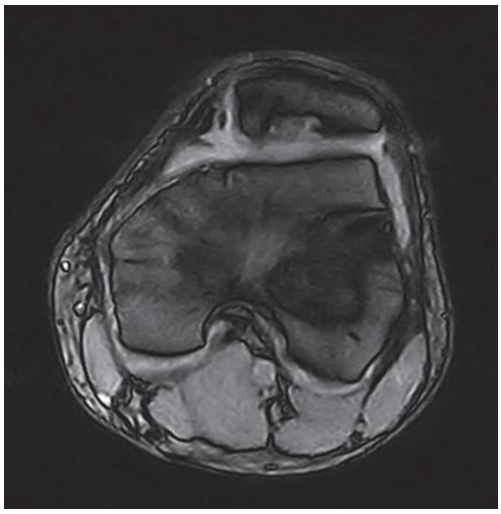

3. eta 4. irudia: kasuaren berrikuspen artroskopikokoak

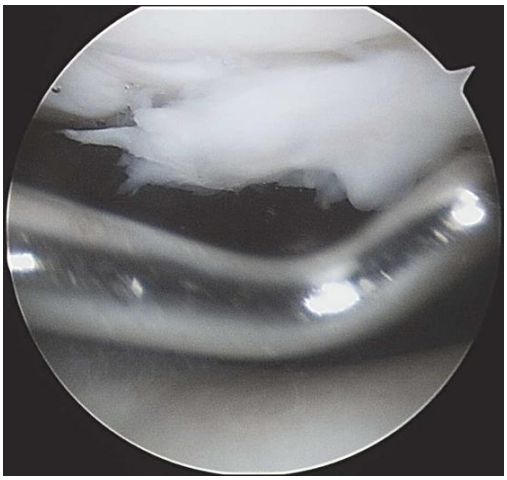

3. irudia

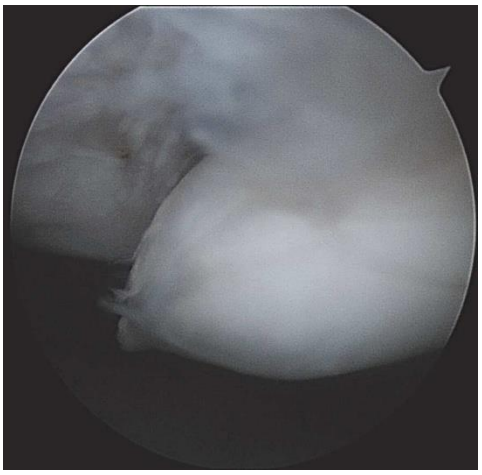

4. irudia

5. irudia: egindako prozeduraren irudi kirurgikoa





6. irudia:
Interbentziotik 5 hilabetera egindako EMaren

466. Irakur dezakezu 1. irudiko erradiografia eta esan zer baieztapen den egokiena?

a) Hazten ari den nerabe baten albo-proiekzio normala da.
b) Anomalia bat da, eta EM bat behar da definizioa osatzeko.
c) Sintomatologiarekin batera, erradiografiako irudiak ondo zehaztutako entitate kliniko bat iradokitzen du.
d) b) eta c) egiak dira.

467. EMaren proiekzio hori kontuan hartuta, zein da zure ustez baieztapenik egokiena?

a) Displasia femoropatelarra da, lesio osteokondralarekin, ziurrenik patelaren alboko lokadura batek eragindakoa.
b) Hezur-edemarik ez egoteak lesioaren kronikotasuna iradokitzen du.
c) Hezur subkondrala oso erasanda egon arren, zatia *in situ* dago.
d) b) eta c) zuzenak dira.

468. Zer azken diagnostiko iradokitzen dizute 3. eta 4. irudietako irudi artroskopikoek?

a) Kondromalazia errotuliar irekia.
b) Lesio kondral postraumatikoa alboan.
c) Errotularen osteokonditis disekatzailea.
d) Aurrekoetako bat bera ere ez.

469. **5. irudiko tratamendua behatu ondoren, zer baieztapen iruditzen zaizu egokiena?**

a) Abantailarik handiena da lesioaren lekuari kartilago osasuntsua eta heldua ematen diola.
b) Zatia sakoneran ainguratzeak plaka subkondrala lehengoratzeko aukera ematen du.
c) Lesioaren ertzak ez dira inoiz kartilago hialinoz beteko.
d) Baieztapen guztiak zuzenak dira.

470. **Jarraipeneko EMaren (5 hilabete) aurkikuntzen arabera, zure ustez, zein da baieztapen egokiena?**

a) Sakoneran, hezurra ez dago oraindik erabat integratuta.
b) Plaka subkondrala bikain leheneratu da.
c) Kartilago propioaren eta transferituaren arteko muga ikusten da oraindik.
d) b) eta c) erantzunak zuzenak dira.

5. KASU KLINIKOA GALDERAK 471-473

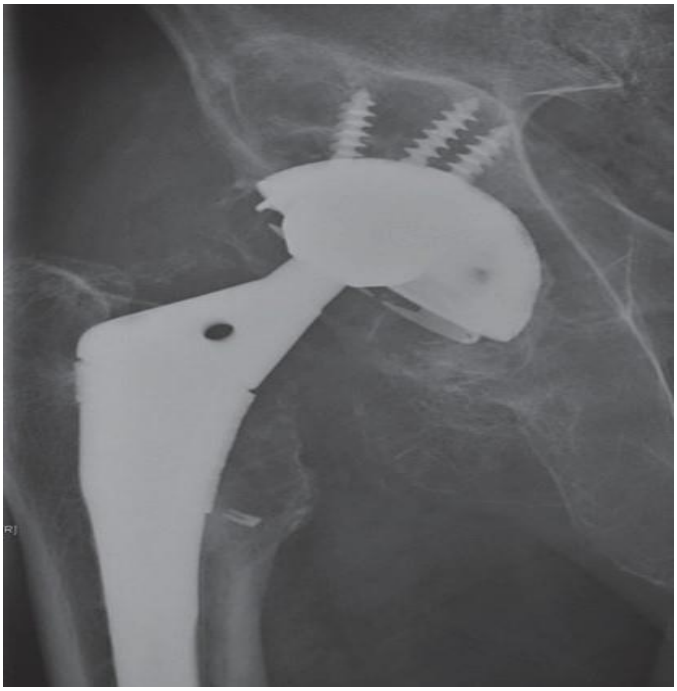

Pazientea 72 urteko gizonezko bat da. Aurrekari gisa, duela 14 urte, aldakako protesi osoa jartzeko ebakuntza egin zioten, buru femoralaren nekrosi abaskularragatik. Esan du min mekanikoa duela iztondoan, azken 6 hilabeteetan ibiltze-perimetroa mugatu diola eta oinetakoak janzteko zailtasunak dituela. Miaketa fisikoan, aldaka horretako errotazioak mugatuta ditu, eta gorputz-adarra erresistentzia baten aurka goratzeak mina ematen dio. Argazkian, erradiologia sinple bidezko azterketa ikus daiteke. Zein motatakoa da marruskadura-pare posibleena?

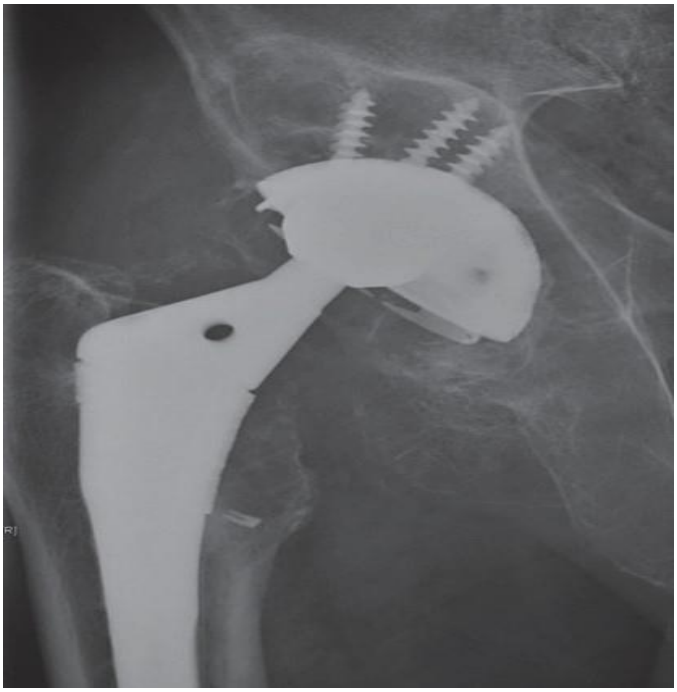

471. Zein motatakoa da marruskadura-pare posibleena?

a) Polietilenozko betegarria – titaniozko buru femorala.
b) Polietilenozko betegarria – kromo-kobaltozko buru femorala.
c) Zeramikazko betegarria – zeramikazko buru femorala.
d) Kromo-kobaltozko betegarria – kromo-kobaltozko buru femorala.

472. Aurreko kasuko pazientearen kasuan, zein da minaren kausa probableena?

a) Infekzio protesikoa.
b) Inplantearen lasaitze goiztiarra.
c) Marruskadura-parearen higadura.
d) Inplantearen dezementazioa.

473. Kasu bereko pazienteari dagokionez, eta emandako erradiografia aztertuta, begiratu alde azetabularrari eta adierazi zein den erantzun ZUZENA:

a) Osagai azetabularra lasaitu dela ikusten da.
b) Osteolisi azetabularra ikusten da.
c) Torlojuak apurtu dira.
d) Zeramikaren haustura dago.

6. KASU KLINIKOA GALDERA 474

474. Informatikari lanean aritzen den 27 urteko paziente batek sorbaldako aurreko lokaduraren lehen episodio bat izan du igeri egiten ari zela. Autoerredukzioa egin eta ospitalera joan da, non sorbaldako erradiografia sinple bat egin baitiote. Pazientearen ondorengo maneiuari dagokionez, adierazi zer erantzun iruditzen zaizun EGOKIENA:

a) Ez nuke esperoko humeroan hezur-lesiorik aurkitzea, ezohikoak baitira.
b) Adina kontuan hartuta, ohikoa da birakarien zorroaren haustura bati lotzea.
c) Uste dut kanpoko errotazioan immobilizatzea oso onuragarria izango litzatekeela halako paziente batentzat.
d) Irudi-proba gehigarri bat eskatuko nuke, erresonantzia magnetikoa edo artroerresonantzia kasu, lotutako lesioak egiaztatu ahal izateko.

7. KASU KLINIKOA GALDERA 475

475. Kontsultan 19 urteko paziente bat artatu dugu. Eskuina da, judoa praktikatzen du, duela 2 hilabete sorbaldako aurreko lokadura episodio bat izan zuen, traumatikoa, eta bere kirol-zentroan erreduzitu zioten. Ez du aurrekari interesgarririk, bi urte lehenagoko sorbaldako lokadurako balizko episodio bat salbu. Paziente horren sorbaldaren azterketa erradiografikoan, ondorengo lesioetatik, zein aurkitzea da posibleena, baten bat ikusten baduzu?

a) Lesio bipolarra humeroan eta glenoideetan.
b) Ez nuke esperoko lesiorik aurkitzea, kirolariengan ezohikoak baitira.
c) Ohikoena Hill Sachs-en lesioa aurkitzea izango litzateke.
d) a), b) eta c) okerrak dira.

8. KASU KLINIKOA GALDERAK 476-477

Pazientea 45 urteko gizonezko bat da. Kontsultara joan da, ezkerreko sorbaldako mina duelako, 2 hilabeteko bilakaerakoa. Esan duenez, hasiera bat-batekoa izan zen, aurrekari traumatikorik gabea, eta gauez zein horizontalaren gainetik jarduerak egitean ematen dio mina. Analgesikoak eta AIEEak hartu ditu, baina ez da hobetu. Miaketa fisikoan, giltzadura-tartea osoa da, baina mingarria 70 eta 120 º bitarteko abdukzio-arkuan. Yocum-en eta Hawkins-en testak positiboak dira eta Jobe-rena negatiboa.

476. Datu kliniko horietan oinarrituta eta bestelako irudi-probarik gabe, zer jarrera terapeutiko iruditzen zaizu egokiena?

a) Akromioplastia artroskopikoa.
b) Kortikoideak infiltratzea.
c) Tratamendu kontserbatzailea: jarduerak aldatzea eta errehabilitazioa.
d) Akromioplastia irekia.

477. Aurreko kasuarekin jarraituz, ekografia bidez errotatzaileen zorroa osorik dagoela eta sindrome subakromialaren diagnostikoa baieztatzen baditugu, zein izango da gure lehen tratamendu-aukera?

a) Beso-euskarria 6 astez.

b) Akromionaren azpian kortikoideak infiltratzea astero.
c) Tratamendu kirurgikoa.
d) Tratamendu kontserbatzailea: eguneroko jarduera aldatzea eta errehabilitazioa.

9. KASU KLINIKOA GALDERA 478

478. Pazientea 52 urteko emakumezko bat da. Aurrekari gisa, duela gutxi artritisak eragindako artrotomia glenohumerala egin diote. Kontsultara joan da, min moderatua eta ebakuntzaren xede izan den sorbalda mugitzeko zailtasuna dituelako. Kapsulitis itsasgarri baten susmoaren diagnostikoarekin, zure ustez, zein da irudian mugatuta dagoen mugimendua?



a) Abdukzioa.
b) Hurbilketa.
c) Kanpo-errotazioa.
d) Barne-errotazioa.

10. KASU KLINIKOA GALDERAK 479-480

479. 60 urteko paziente bat, obesoa, hiperlipemikoa, diabetikoa eta erretzailea. Eskulangilea; pisu handiak erabiltzen ditu. Kontsultara joan da, duela aste batzuetatik eskuineko ukondoaren dortsoan tumorazio bigun eta mingarri bat duelako. Ez du traumatismorik gogoratzen. Beste daturik gabe, zein entitatetan pentsatuko zenuke lehenik?

a) Tendoi trizipital distalaren berezko haustura.
b) Humero-kubitaleko isuri artikularra.
c) Olekranoneko burtsitisa.
d) Lipoma.

480. Aurreko kasuko pazientearen aurrean, zure ustez, honakoen artean zein da koadroaren eragile izateko probabilitate GUTXIEN duena?

a) Gainkarga mekanikoa.
b) Azido urikoko kristalen metaketa.
c) Ustekabeko ziztada, eta koadro infekziosoaren garapena.
d) Tabakoa erretzeko ohitura.

11. KASU KLINIKOA GALDERAK 481-483

75 urteko paziente bat larrialdietara joan da. Hezueri-artritisaren aurrekariak ditu. Gonalgia akutuaren agerpena aipatu du. Miaketan giltzadura-isuri tentsionatu bat hauteman dugu, eta artrozentesia egin zaio.

481. Honako aurkikuntza hauetatik zeinekin baztertu dezakegu artritis septikoa (kultiboaren zain)?

a) Gram-tindaketa negatiboa bakterioetarako.
b) Mikroskopioan urato-kristalen presentzia.
c) 38,2 ºC-ko sukar termometratua larrialdian.
d) Bakar batek ere ezin du artritis septikoa baztertu.

482. Aurreko pazientearen kasuan, artritis septiko bat duela susmatzen baduzu, zure ustez hurrengo germenetatik zeinek du eragilea izateko probabilitate handiena?

a) Haemophilus influenzae.
b) Staphylococcus aureus.
c) Neisseria gonorrheae.
d) Staphylococcus epidermidis.

483. Eta, aurreko kasuan, tratamendu antibiotiko bat hastea egokitzat joko bazenu, zein aukeratuko zenuke hurrengoen artean?

a) Zefazolina + gentamizina.
b) Bankomizina + tobramizina.
c) Bankomizina + gentamizina.
d) Linezolid + imipenem.

12. KASU KLINIKOA 484-485

50 urteko gizonezko paziente bat kontsultara joan da, eskuineko belaunean isuria, mina, gorritasuna eta tenperatura-igoera dituelako. Ez du aurrekari traumatikorik gogoratzen. Artrozentesi bat eginda, likidoan 55.000 leukozito/mikrolitro atera dira. Likido sinobialaren glukosa-maila serikoaren berdina da. Era berean, orratz formako kristalak eta birrefringentzia negatiboa ikusi dira.

484. Zein diagnostikotan pentsatuko zenuke lehen aukera gisa?

a) Artritis septikoa.
b) Artritis psoriasikoa.
c) Hezueria.
d) Pseudohezueria.

485. Aurreko pazientearen kasuan, eta diagnostiko probableena zuzena bada, ondorengo tratamenduetatik zein izango litzateke espezifikoena?

a) Lebofloxazinoa.
b) Zelekoxiba.
c) Erituximaba.
d) Koltxizina.

13. KASU KLINIKOA GALDERAK 486-488

19 urteko paziente bat bere amarekin joan da kontsultara. Ama kezkatuta dago, alaba juanikoteak izaten hasi delako. Amak berak du gaitz hori, eta oso gaizki eboluzionatu du, kirurgia batzuk egin arren. Lehenik eta behin, deformazio hori agertzea eta aurrera egitea saihesteko zer egin dezakeen jakin nahi du.

486. Guk esango diogu zuzendu daitekeen arrisku-faktorerik ohikoena hau dela:

a) Oin lauko morfotipoa izatea.
b) Lotailuen laxotasuna izatea.
c) Takoi altu eta punta estuko oinetakoak etengabe erabiltzea.
d) Ahal den neurrian atseden hartzea, eta kirola saihestea.

487. Amak hallux valgusen fisiopatologiaz galdetzen jarraitu du. Alterazio anatomopatologiko bereizgarriak azaltzen dizkiogunean, ez dugu aipatuko honako hauek aurkitzea ohikoa edo espero izatekoa denik:

a) PASAren inklinazio mediala (tibiala).
b) Lehen behatzeko tendoi hedatzailearen laburtzea.
c) Giltzadura metatartsofalangikoaren kapsula medialaren (tibiala) distentsioa.
d) Lehen behatzeko tendoi tolestailearen laburtzea.

488. Pazientea ebaluatu dugu, anamnesia, miaketa fisikoa eta miaketa osagarria eginez. Datu hauetatik, zein da nahikoa kirurgia bat indikatzeko?

a) Rx-n 12 º-ko angelu intermetatartsala izatea.
b) Rx-n 17 º-ko hallux valgus angelu bat izatea.
c) Amak alabaren oinaren itxurari buruz dituen kexak.
d) Aurrekoetako bat ere ez da nahikoa kirurgia bat adierazteko.

14. KASU KLINIKOA GALDERAK 489-493

Pazientea 43 urteko gizon bat da, aurrekari pertsonalik gabea. Larrialdietara joan da, eskuineko orkatilan mina, deformazioa eta ezgaitasun funtzionala dituelako, futbolean jokatzen ari zela kirol-istripu bat izatearen ondorioz. Hasierako balorazioa egin ondoren, kalte neurobaskularra baztertu egin da, eta azterketa erradiologiko bat egiteko eskatu da, honako emaitza honekin (1. irudia). Erredukzio bat egin da, anestesia lokalaren pean, ferula bidez immobilizatu da,

eta erredukzioaren osteko kontrol erradiologikora igorri da (2. irudian agertzen da). Larrialdietan erredukzio egokia egiteko ezintasunaren eta tumefakzio handiaren zein zati bigunen kaltearen aurrean, ebakuntza-gelara eramatea erabaki da, anestesiapean erreduzitzeko eta behin-behineko kanpo-finkapen bat egiteko. Horren ondoren, OT bat eskatu da, erredukzioa kontrolatzeko eta behin betiko tratamendua planifikatzeko (3. eta 4. irudiak).

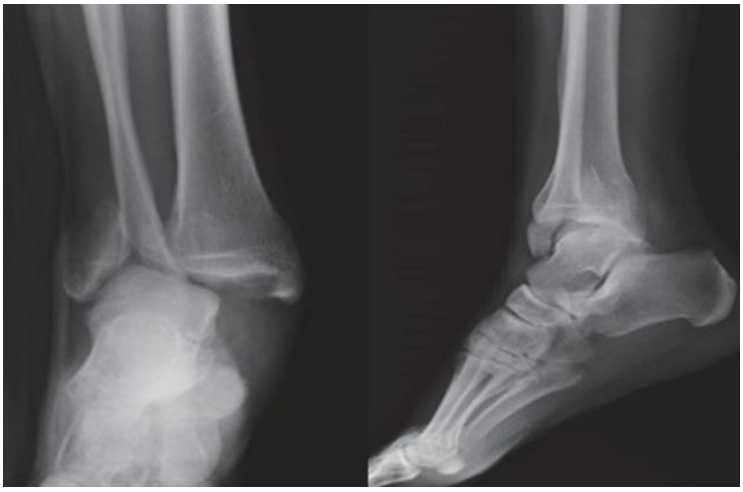

1. irudia

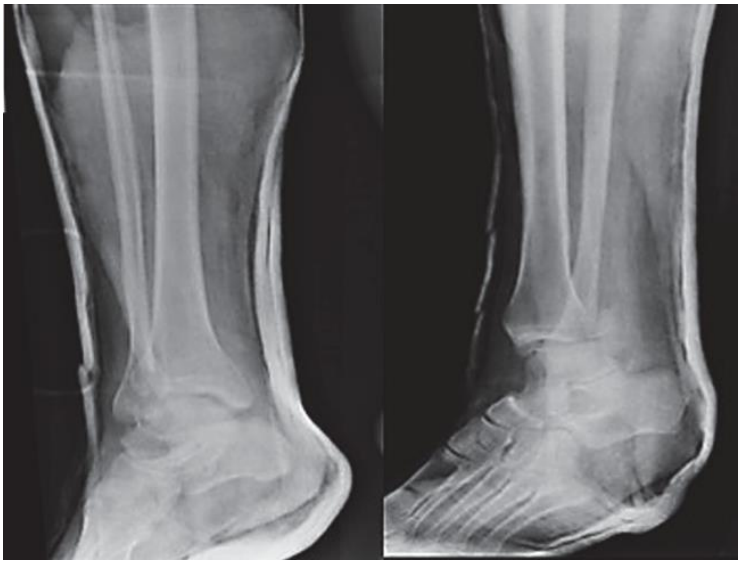

2. irudia

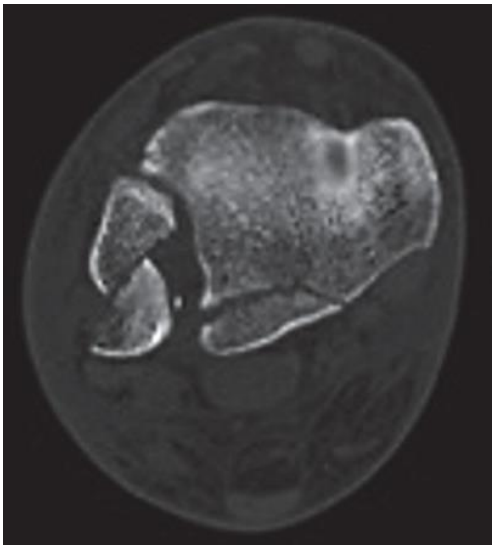

3. irudia

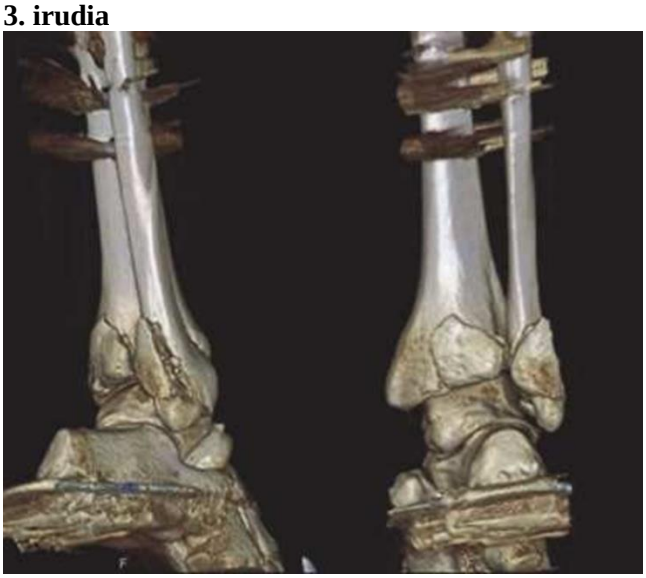

4. irudia

489. Nola sailkatuko zenuke orkatilako haustura hori, Weber-AO eta Lauge-Hansen-en sailkapenen arabera?

a) Infrasindesmala-Supinazioa/Adukzioa.
b) Transindesmala-Pronazioa/Abdukzioa.
c) Transindesmala-Supinazioa/Kanpo-errotazioa.
d) Suprasindesmala-Pronazioa/Kanpo-errotazioa.

490. Orkatila-haustura horren OTa indikatzeari dagokionez, adierazi zein erantzun den GEZURRA?

a) Atzeko zatiaren tamainari eta kokapenari buruzko informazio baliotsua ematen du.
b) Abordatze mota planifikatzen laguntzen du.
c) Peroneak ebakian duen posizioari buruzko informazio zehatza ematen du.
d) Barruko maleoloan hausturarik ez dagoenez, ez litzateke OTrik indikatu behar.

491. Orkatilako haustura horren tratamenduari dagokionez, adierazi erantzun ZUZENA:

a) Haustura egonkorra da; beraz, tratamendu kontserbatzailea egin daiteke.
b) Kanpoko finkatzaileak karga goiztiarra ahalbidetzeko adinako egonkortasuna ematen du.
c) Haustura ezegonkorra da; beraz, zati bigunen edema txikitzen denean erredukzio irekia eta barne-finkapena egitea da tratamendu indikatua.
d) Haustura ezegonkorra da; beraz, erredukzio irekia eta barne-finkapen urgentea behar ditu, larruazaleko puslak egon arren.

492. Oro har, orkatilako hausturen tratamendu kirurgikoari dagokionez, zein da konplikaziorik ohikoena?

a) Pseudoartrosia.
b) Tibia eta peroneko sinostosia.
c) Osteosintesi-materialarekin lotutako eragozpenak.
d) Trauma osteko artrosia.

493. Nola sailkatuko zenuke atzeko maleoloko haustura, Bartoníçek eta Rammelt-en sailkapenaren arabera?

a) 1. motakoa, zati estraintzisurala.
b) 2. motakoa, atze-alboko zatia.
c) 3. motakoa, atze-erdiko zatia.
d) 5. motakoa, conminuta osteoporotikoa.

15. KASU KLINIKOA 494-498

Pazientea 69 urteko emakume bat da, eta honako aurrekari hauek ditu: osteoporosia (tratatzen ari da), poliartrosia, eskuin belauneko artroplastia, ezkerreko aldakako protesi osoa eta ezker aldakako hausturaren ondoriozko osteosintesia. Kontsulta egin du mina duelako bi sorbaldetan, ezkerrekoan batez ere. Minak aspaldidanik dituela esan du, baina askoz gehiago azken 6 hilabeteetan. Ez dira arintzen analgesikoekin, eta muga funtzional handiak eragiten dizkiote. Miaketa fisikoan, mugikortasuna 45 º-koa da abdukzioan, 80 º-koa antepultsioan eta errotazioak oso mugatuak. 1. eta 2. irudiek sorbalden itxura erakusten dute, eta 3. eta 4. irudiek, berriz, artikulazio berberen EMa. 5. irudia egindako tratamendu kirurgikoaren xehetasun bati dagokio.





(1. eta 2. irudiak)

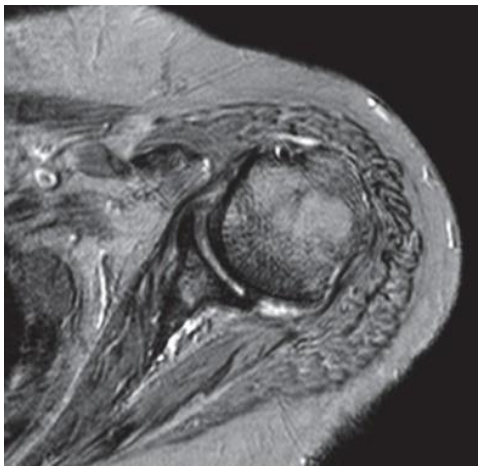

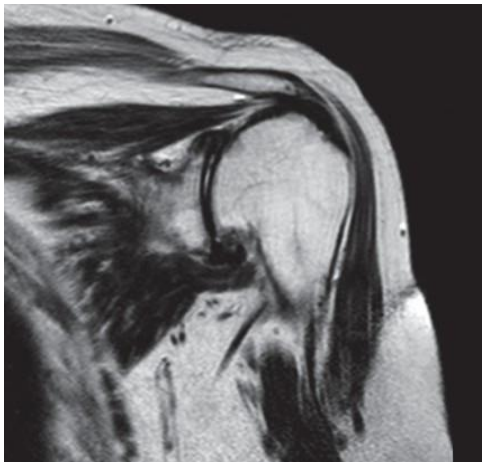

(3. eta 4. irudiak)



5. irudia

494. 1. eta 2. irudien arabera, zein izango litzateke pazientearen diagnostikoa?

a) Supraespinosoaren tendinitis kaltzifikatzailea.
b) Artrosi glenohumerala.
c) Errotatzaileen zorroaren haustura kronikoa.
d) b) eta c) erantzunak zuzenak dira.

495. Pazientearen miaketa fisikoan, zer mugikortasun-tarteren gutxitzeak pentsarazten digu gehien diagnostikoa?

a) Abdukzioak.
b) Antepultsioak.
c) Kanpo-errotazioak.
d) Barne-errotazioak.

496. 3. eta 4. irudietan oinarrituta, zeri erreparatuko diogu batez ere tratamendurik onena erabakitzeko?

a) Bertsio glenoideari.
b) Errotatzaileen zorroaren osotasunari.
c) Humeroaren buruaren subluxazioari.
d) Aurreko erantzun guztiak zuzenak dira.

497. **5. irudian ikus daitekeen tratamendu erabakiari dagokionez, zer faktore da erabakigarria halako protesiak indikatzeko?**

a) Adina.
b) Osteoporosi-maila.
c) Errotatzaileen zorroaren egoera.
d) GMIa.

498. **Ondorengoen artean, zein proiekzio erradiologikok laguntzen digu atzeko glenaren higadura baloratzen?**

a) Besapekoak.
b) Eskapulako Y-ak.
c) Aurretik atzerakoak.
d) West Point-ak.

16. KASU KLINIKOA GALDERA 499

499. **Politraumatizatua eta lesio-kontrola. 30 urteko gizon bat larrialdietan ospitaleratu dute, lan-istripu baten ondorioz. Eskuineko beheko gorputz-adarra makina astun batean harrapatuta geratu zaio. Hankaren erdiko herenaren mailan anputazio traumatiko bat du. Ehunen atrizio handia, ageriko kutsadura eta shock hemorragikoaren zeinuak ditu. Azken horren ondorioz, transfusio masiboko protokoloa aktibatu behar da. Zein da jokabide kirurgikorik egokiena larrialdiko lehen denboran ,"lesioaren kontrola"(damage control) printzipioen arabera?**

a) Behin betiko anputazioa egitea hurbilen dagoen maila osasuntsuan, larruazalaren itxitura primarioa eta miodesia, protetizazio goiztiarra ahalbidetzeko.
b) Desbitalizatutako ehunak desbridatzea, hemostasia zorrotza, muinoia zabalik uztea bendaje lau batekin eta anputazioaren behin betiko maila eta itxiera gerorako uztea.
c) Berehala estaltzen saiatzea, kontrako aldeko gorputz-adarreko zintzilikario libre baten bidez, infekzioa prebenitzeko eta gehieneko hezur-luzera mantentzeko.
d) Hezurrak erregularizatzea eta nerbioak tenkatuta jostea, berehalako ebakuntzaondokoan neuromarik sor ez dadin.

17. KASU KLINIKOA GALDERA 500

500. **25 urteko paziente batek anputazio traumatiko transhumeral proximal bat du (deltoidearen sarreraren azpitik) trafiko-istripu baten ondorioz. Ekipo kirurgikoak anputazioa egiteaz gain, teknika modernoak aplikatu nahi ditu protesi mioelektriko baten etorkizuneko erabilera optimizatzeko eta gorputz-adar fantasmaren min-arriskua murrizteko. Zein teknika berreraikitzailek ahalbidetzen du bi helburuak aldi berean lortzea?**

a) "Aldi baterako" edo "lesioaren kontroleko" (damage control) anputazio bat eta bigarren mailako ixte bat egitea.
b) Muskuluen Berrinerbatze Gidatua (MBG), ebakitako nerbioak erabilgarritasuna galdu duten muskulu proximaletara transferitzea.

c) Humeroko muin-kanalean berehalako osteointegrazioa, titaniozko inplanteen bidez, ahokadurarik erabili behar ez izateko.

d) Neurektomia plexu brakialeko nerbio-enborren trakziopean, maila supraklabikularrean uzkurtu daitezen.