Osakidetza



FACULTATIVO/A ESPECIALISTA MÉDICO/A CIRUGÍA ORTOPÉDICA Y TRAUMATOLOGÍA

PREGUNTAS

1. ¿Bajo qué condición mecánica se produce la consolidación ósea primaria o directa?

a) Estabilidad relativa con fijación flexible.
b) Estabilidad absoluta con reducción anatómica y compresión.
c) Inmovilización únicamente con yeso circular.
d) Tracción esquelética continua en el miembro afectado.

2. ¿En qué fase del proceso de consolidación secundaria el callo blando se convierte en tejido rígido calcificado mediante osificación endocondral?

a) Fase de hematoma.
b) Fase inflamatoria.
c) Fase de osificación.
d) Fase de remodelación trabecular.

3. ¿Cómo se denomina a la pseudoartrosis que presenta una imagen radiográfica ensanchada (en "pata de elefante") debido a una excesiva movilidad, pero con buena capacidad biológica?

a) Pseudoartrosis atrófica.
b) Pseudoartrosis hipertrófica.
c) Pseudoartrosis séptica.
d) Pseudoartrosis oligotrófica.

4. ¿Qué establece la Ley de Wolff en el contexto de la remodelación ósea tras una fractura?

a) Que el hueso cura únicamente mediante la formación de un hematoma inicial.
b) Que la forma y estructura del hueso dependen del estrés y la tensión a los que están sometidos.
c) Que las fracturas en niños/as nunca requieren reducción anatómica.
d) Que la vascularización medular es el único factor para la consolidación.

5. ¿Cuándo se debe establecer la clasificación definitiva de Gustilo para una fractura abierta?

a) Inmediatamente en el lugar del accidente (prehospitalario).
b) Después del aseo quirúrgico y desbridamiento en el quirófano.
c) Únicamente tras observar la evolución de la herida a los 7 días.

d) Al momento de valoración en la sala de urgencias.

6. Según las guías clínicas, ¿qué tratamiento antibiótico inicial se recomienda para una fractura abierta Tipo III?

a) Únicamente Cefazolina.
b) Amoxicilina/Ácido Clavulánico aislada.
c) Cefazolina asociada a un aminoglucósido (como Gentamicina).
d) No se requiere antibiótico si la herida parece limpia.

7. Dentro de la clasificación de Tscherne- Oestern para fracturas cerradas, ¿qué caracteriza al Grado II?

a) Lesión de partes blandas ausente o mínima por mecanismo indirecto.
b) Abrasiones superficiales y contusión cutánea leve.
c) Contusión muscular significativa, abrasiones profundas contaminadas y riesgo inminente de síndrome compartimental.
d) Amputación traumática completa del miembro afectado.

8. ¿Cuál es la principal diferencia en la composición del hueso de un niño/a en comparación con el de una persona adulta?

a) Los/Las niños/as carecen de hidroxiapatita en su estructura ósea cortical.
b) La proporción entre colágeno y mineral es idéntica en todas las etapas de la vida.
c) En los/las niños/as predomina el colágeno sobre la hidroxiapatita.
d) El hueso infantil posee una mayor concentración de sales minerales que de colágeno.

9. Según la clasificación de Salter-Harris para lesiones de la placa fisiaria, ¿cuál es el tipo más común de lesión?

a) Tipo I.
b) Tipo II.
c) Tipo V.
d) Tipo IV.

10. Con respecto a la remodelación ósea tras una fractura en niños/as, ¿qué tipo de deformidad suele persistir por NO poder ser corregida por este proceso?

a) Desviaciones rotacionales.
b) Acortamientos moderados de los segmentos óseos.
c) Deformidades por acabalgamiento de fragmentos.
d) Angulaciones en el plano del movimiento de la articulación.

11. En el contexto de la consolidación ósea, ¿qué papel juegan las BMP (Proteínas Morfogenéticas Óseas)?

a) Son enzimas que degradan el colágeno tipo II en la fase de remodelación.
b) Inhiben la diferenciación de osteoblastos para mantener la flexibilidad del callo blando.
c) Actúan como desencadenantes moleculares de la calcificación liberados por condrocitos.
d) Son responsables de la baja tensión de oxígeno en el centro del callo.

12. En relación con las características de la fractura de Salter-Harris Tipo II, ¿cuál de las siguientes afirmaciones es FALSA?

a) Es la lesión de la placa de crecimiento (fisis) más común en los niños/as.
b) El trazo de fractura discurre a lo largo de la fisis y luego asciende hacia la metáfisis.
c) Se identifica radiológicamente por la presencia del fragmento metafisario triangular de Thurston-Holland.
d) Tiene un mal pronóstico biológico porque el trazo siempre atraviesa la capa germinal del cartílago y entra en la articulación.

13. ¿Cuál de las siguientes afirmaciones sobre el uso de corticoides (metilprednisolona) en el traumatismo medular agudo es la más ajustada a la evidencia actual?

a) La metilprednisolona a dosis altas (protocolo NASCIS II) es el estándar de cuidado recomendado por todas las guías internacionales.
b) Las guías actuales (AO Spine, AANS/CNS) ya no recomiendan la metilprednisolona como tratamiento estándar; su uso es opcional y debe valorarse individualmente dado el perfil de riesgo-beneficio desfavorable.
c) La metilprednisolona está indicada solo en lesiones cervicales completas (ASIA A).
d) La dosis recomendada actual es 30 mg/kg en bolo seguido de 5,4 mg/kg/h durante 24 horas en todas las personas pacientes.

14. Según el protocolo ATLS, ¿cuál es el orden correcto de la valoración primaria (primary survey) y qué lesión tiene prioridad absoluta sobre el resto?

a) Breathing → Airway → Circulation → Disability → Exposure; la hemorragia interna es la prioridad absoluta.
b) Airway (con control cervical) → Breathing → Circulation → Disability → Exposure; la obstrucción de la vía aérea mata antes que cualquier otra lesión y tiene prioridad absoluta.
c) Circulation → Airway → Breathing → Disability → Exposure; el shock hemorrágico es la causa más frecuente de muerte evitable.
d) Disability → Airway → Breathing → Circulation → Exposure; el daño neurológico irreversible ocurre antes que la hipoxia.

15. ¿Qué es la 'triada letal' del trauma y por qué perpetúa el shock hemorrágico?

a) Hipotensión, taquicardia y anemia; perpetúa el shock por reducción del gasto cardíaco.
b) Hipotermia, acidosis y coagulopatía; la hipotermia inhibe las enzimas de la coagulación, la acidosis reduce la función plaquetaria y la coagulopatía impide detener la hemorragia, perpetuando la pérdida de sangre y el shock.
c) Hipoxia, hipercapnia e hipoglucemia; causan disfunción mitocondrial irreversible.
d) Hipovolemia, vasoconstricción periférica y fallo renal agudo; el fallo renal perpetúa la acidosis.

16. Responda la afirmación CORRECTA sobre la epicondilitis:

a) Es con frecuencia asintomática.
b) La historia natural tiende a la curación espontánea.
c) La evidencia científica indica que el tratamiento más eficaz es la infiltración de corticoides.
d) La cirugía es siempre resolutiva.

17. ¿Cuál es el mecanismo de la embolia grasa en la persona paciente politraumatizada y qué tríada clínica la caracteriza?

a) Obstrucción de arterias coronarias por glóbulos de grasa; tríada: dolor torácico, elevación del ST y troponina elevada.
b) Liberación de glóbulos de grasa desde la médula ósea fracturada; tríada: insuficiencia respiratoria, alteración neurológica y petequias subconjuntivales en regiones no declives.
c) Coágulos de fibrina que migran desde venas fracturadas; tríada: disnea, hemoptisis e infarto pulmonar.
d) Embolismo de líquido amniótico exclusivo del embarazo con traumatismo pélvico; tríada: hipoxia, coagulopatía y shock.

18. Ante una persona paciente politraumatizada inestable con fracturas de huesos largos, ¿cuál es la conducta quirúrgica inicial recomendada por el Control de Daños?

a) Enclavado intramedular fresado inmediato.
b) Reducción abierta y fijación interna con placas.
c) Actuaciones rápidas (< 2 horas) como fijaciones externas o tracciones esqueléticas.
d) Inmovilización únicamente con vendajes y yesos hasta la estabilidad total.

19. ¿Cuál es la diferencia fundamental entre el Injury Severity Score (ISS) y el New Injury Severity Score (NISS)?

a) El ISS es más útil en pediatría y el NISS en personas adultas.
b) El ISS suma cinco regiones anatómicas y el NISS solo tres.
c) El NISS permite evaluar distintas lesiones de la misma área anatómica, siendo un mejor predictor de mortalidad que el ISS.
d) El ISS utiliza valores bioquímicos y el NISS solo hallazgos anatómicos.

20. Ante una fractura de pelvis tipo "libro abierto" con inestabilidad hemodinámica profunda, ¿cuál es la función del fijador externo anterior?

a) Sustituir completamente el uso de embolización arterial.
b) Reducir el volumen pélvico y proporcionar estabilidad temporal para controlar la hemorragia.
c) Realizar una compresión definitiva de la sínfisis púbica.
d) Actuar como el método de primera elección antes que el cinturón pélvico en todos los casos.

21. La afectación nerviosa más habitual en la artroplastia total de codo es del nervio:

a) Cubital.
b) Cubital y mediano.
c) Cualquiera de ellos, misma incidencia.
d) Radial.

22. En las fracturas supracondíleas en niños/as:

a) Ninguna es verdadera.
b) Si tengo que reducirlas abiertas preferiré el abordaje posterior.
c) La lesión neurológica más habitual es la lesión del nervio radial.
d) Siempre debo decirle al niño que haga la "O" con el 1er y 2º dedo para descartar lesión del nervio interóseo anterior.

23. ¿Cuáles son las indicaciones absolutas de cirugía urgente en la patología degenerativa vertebral lumbar?

a) Dolor lumbar irradiado que no mejora con AINEs en 48 horas y cambios degenerativos en RMN.
b) Síndrome de cauda equina y déficit motor progresivo rápido (paresia ≤3/5 de instauración aguda.
c) Hernia discal extruida con fragmento libre en el canal, aunque sea asintomática.
d) Estenosis de canal grave en RMN aunque la persona paciente esté asintomática.

24. En relación con la fijación quirúrgica de las fracturas supracondíleas de codo en niños/as, es INCORRECTO que:

a) Si se colocan sólo por cóndilo lateral, deben colocarse paralelas.
b) Es más estable el montaje cruzado con dos agujas, una por epitróclea y otra por epicóndilo, pero no hay diferencias clínicamente relevantes.
c) Deben emplear agujas de Kirschner lisas.
d) Si se coloca una aguja por el lado medial (cóndilo medial), siempre debe hacerse una pequeña incisión previa para evitar lesionar el n. cubital.

25. **¿Cuál de las siguientes afirmaciones sobre la microdiscectomía lumbar refleja mejor la evidencia actual?**

a) La microdiscectomía ofrece mejores resultados a 10 años que el tratamiento conservador en todas las personas pacientes con hernia discal lumbar sintomática.
b) La microdiscectomía acelera la recuperación del dolor radicular y la función a corto plazo (3-6 meses) respecto al tratamiento conservador, pero a 1-2 años los resultados son equivalentes .
c) La cirugía endoscópica percutánea ha demostrado superioridad clínica sobre la microdiscectomía abierta en todos los niveles lumbares.
d) La tasa de recidiva de hernia discal tras microdiscectomía es del 30-40% a 5 años, lo que contraindica la cirugía en pacientes jóvenes.

26. **Si se observa en Rx cervical: osteofitos en C5-C6, reducción del espacio discal. RMN: hernia discal C5-C6 derecha con compresión de la raíz C6. ¿Cuál es el hallazgo exploratorio más específico de afectación de la raíz C6 y qué estructura nerviosa inerva?**

a) Pérdida del reflejo tricipital y debilidad del tríceps; inerva la extensión del codo.
b) Pérdida del reflejo bicipital y braquiorradial, debilidad del bíceps y braquiorradial, hipoestesia en pulgar e índice.
c) Pérdida del reflejo estilorradial únicamente; C6 solo inerva la musculatura intrínseca de la mano.
d) Debilidad del deltoides e hipoestesia en el hombro; C6 es la raíz del nervio axilar.

27. **¿Cuál es la diferencia clínica entre una hernia discal L4-L5 paracentral izquierda y una hernia foraminal L4-L5 izquierda, y qué raíz comprime cada una?**

a) Ambas comprimen la raíz L4; no existe diferencia clínica entre localización paracentral y foraminal.
b) La localización no determina qué raíz se comprime; depende exclusivamente del tamaño de la hernia.
c) La paracentral comprime la raíz L4; la foraminal comprime L5. El reflejo aquíleo se pierde en la hernia foraminal L4-L5.
d) La paracentral comprime la raíz L5 y la foraminal comprime la raíz L4.

28. **La complicación más habitual de una luxación simple de codo en persona adulta es:**

a) Lesión del nervio radial.
b) Lesión del nervio interóseo anterior (rama del nervio mediano).
c) Síndrome compartimental.
d) Pérdida de extensión (rigidez).

29. ¿Por qué es obligatoria la RMN de columna completa en toda persona paciente con escoliosis congénita antes de la cirugía, aunque esté neurológicamente íntegra?

a) Solo es obligatoria si hay déficit neurológico; en personas pacientes asintomáticas la RMN puede omitirse.
b) Porque es importante la detección de anomalías intradurales ocultas, que puede causar lesión neurológica irreversible durante la corrección quirúrgica.
c) Para evaluar la vascularización medular mediante angio-RMN y localizar la arteria de Adamkiewicz antes de la cirugía.
d) Porque la RMN es la única técnica que cuantifica con precisión el ángulo de Cobb en personas pacientes pediátricas.

30. Según la clasificación de Winter-Moe de escoliosis congénita, ¿qué patrón tiene el mayor potencial de progresión y por qué?

a) Defecto de formación bilateral (vértebra en mariposa); porque afecta simétricamente ambos lados.
b) Bloque vertebral (defecto de segmentación bilateral); porque la fusión simétrica equilibra el crecimiento.
c) Hemivértebra completamente no segmentada unilateral con barra contralateral; porque combina crecimiento unilateral activo con restricción total en el lado opuesto.
d) Hemivértebra semisegmentada; porque tiene el mayor número de placas de crecimiento activas.

31. En la clasificación de Lenke, ¿qué diferencia a una curva 'estructural' de una 'no estructural' y qué criterio radiológico lo define?

a) Estructural si el ángulo de Cobb supera 30°; no estructural si es menor.
b) Estructural si en el test de bending lateral el ángulo no corrige por debajo de 25°, o si hay cifosis mayor de 20° en el segmento (para curvas torácicas).
c) Estructural si existe rotación vertebral grado III de Nash-Moe o superior.
d) Estructural si la curva es doble; no estructural si es simple.

32. La “triada terrible de codo” o “tríada de Hotchkiss” es la suma de una luxación de codo, una fractura de apófisis coronoides y de una de las siguientes lesiones:

a) Rotura del ligamento colateral lateral.
b) Fractura de olécranon.
c) Rotura del ligamento colateral medial.
d) Fractura de cabeza radial.

33. De acuerdo con el sistema TLICS (Thoracolumbar Injury Classification and Severity Score), ¿qué puntuación indica que el tratamiento quirúrgico es generalmente necesario?

a) ≤ 3 puntos.
b) Solo si la puntuación es exactamente 4.
c) El sistema TLICS no se utiliza para decidir cirugía.

d) ≥ 5 puntos.

34. La lesión conocida como fractura de Essex-Lopresti es la asociación de:

a) Fractura de cabeza radial y luxación radiocubital distal.
b) Fractura de olécranon y luxación radiohumeral.
c) Fractura de cabeza radial y luxación radiocapitelar.
d) Fractura de cabeza radial y luxación humerocubital.

35. Una fractura aislada de la punta de la coronoides (tipo I de Reagan y Morrey y tipo I de O'Driscoll), sin asociar inestabilidad, es una lesión que se podría tratar:

a) Mediante sutura/refuerzo del ligamento colateral lateral, para prevenir inestabilidad.
b) Mediante fijación con tornillo.
c) De forma conservadora.
d) Mediante fijación con sutura.

36. Persona paciente que tras accidente de moto presenta TC: fractura del istmo de C2 bilateral con espondilolistesis anterior de C2 sobre C3 de 4 mm. Disco C2-C3 preservado en RMN. Sin déficit neurológico. ¿Cuál es el diagnóstico y la conducta inicial más adecuada?

a) Fractura de Hangman tipo II inmovilización con halo-chaleco o cirugía si hay angulación >11° o traslación >3,5 mm.
b) Fractura de Jefferson; collarín blando y seguimiento ambulatorio.
c) Fractura odontoides tipo III; inmovilización con collarín rígido durante 12 semanas.
d) Luxación facetaria bilateral C2-C3; reducción cerrada urgente bajo anestesia.

37. En una fractura toraco-lumbar con déficit neurológico incompleto (ASIA B-C) y compresión medular documentada en RMN, ¿cuál es la ventana temporal quirúrgica con mayor evidencia de beneficio neurológico?

a) Dentro de las primeras 72 horas, sin diferencias entre cirugía precoz y tardía.
b) Descompresión en las primeras 8 horas (ultraearly) o al menos dentro de las 24 horas, con evidencia creciente de mejora neurológica más completa**.**
c) Entre 5 y 7 días tras el traumatismo, cuando el edema medular ha cedido.
d) La cirugía no modifica el pronóstico neurológico; solo estabiliza la columna.

38. ¿Por qué la fractura odontoides tipo II de Anderson-D'Alonzo tiene la mayor tasa de pseudoartrosis de todas las fracturas cervicales?

a) Porque es la fractura más frecuente y se diagnostica tarde.
b) Porque la base de la odontoides tiene escasa vascularización y la línea de fractura interrumpe los vasos ascendentes, además de que los fragmentos son difíciles de inmovilizar con ortesis.
c) Porque siempre se asocia a rotura del ligamento transverso que impide la consolidación.

d) Porque el hueso esponjoso de la odontoides es intrínsecamente osteoporótico en todos los pacientes.

39. ¿Cuál de las siguientes fracturas de clavícula tiene mayor tendencia a la pseudoartrosis y requiere valorar cirugía de entrada?

a) Fractura de tercio lateral tipo II (Neer) con rotura ligamentosa.
b) Fractura de tercio interno con luxación esternoclavicular.
c) Fractura de tercio medial sin desplazamiento.
d) Fractura en niño menor de 10 años.

40. ¿Qué músculo produce el desplazamiento superior del fragmento medial en las fracturas de tercio medio de clavícula?

a) Pectoral mayor.
b) Deltoides.
c) Esternocleidomastoideo.
d) Trapecio.

41. Respecto al manejo quirúrgico de las fracturas desplazadas de la apófisis olecraneana del cúbito en personas adultas, es INCORRECTO que:

a) El uso de placas preconformadas, en estudios recientes, podrían dar mayor estabilidad que el uso de cerclaje y agujas.
b) Si es necesario extirpar el olecranon proximal, el tendón del tríceps debe reanclar tan dorsalmente como sea posible.
c) Hay más riesgo de migración de agujas si éstas se colocan intramedulares, por eso se aconseja atravesar la cortical anterior, si es posible.
d) Si tras la intervención se aprecia una subluxación de la cabeza radial, habrá que realizar otro abordaje para reducir la cabeza radial, sin modificar la osteosíntesis del olecranon.

42. ¿Cuál es el argumento biomecánico principal para indicar osteosíntesis con placa en una persona paciente con fractura de clavícula de tercio medio con acortamiento de 22 mm y desplazamiento de tres fragmentos valorado por TAC?.¿Cuál sería la técnica de elección?

a) El acortamiento >15-20 mm altera la cinemática escapulotorácica y la fuerza del hombro; se prefiere placa de reconstrucción superior.
b) La conminución es la única indicación; en fracturas simples el tratamiento conservador es siempre superior.
c) El acortamiento no tiene relevancia clínica; se opera solo si hay lesión neurovascular asociada.
d) Se indica enclavado intramedular elástico porque evita la cicatriz y ofrece mayor rigidez que la placa.

43. **Tras diagnosticar fractura de cuello anatómico de húmero pura, sin desplazamiento significativo mediante Rx, una persona paciente es citada a las 6 semanas para nuevo control, donde se observa reabsorción de la cabeza humeral en la radiografía. ¿Cuál es la explicación fisiopatológica más probable de este hallazgo?**

a) Pseudoartrosis del cuello anatómico por movilización precoz inadecuada.
b) Necrosis avascular.
c) Osteomielitis hematógena secundaria a bacteriemia subclínica.
d) Artrosis postraumática acelerada por sobrecarga del cartílago articular.

44. **El motivo por el que una fractura quirúrgica de cubito y radio en la persona paciente adulta requiere un doble es porque:**

a) Respeta mejor la vascularización del hueso.
b) Previene la sinostosis postoperatoria.
c) Evita lesiones vasculares y neurológicas.
d) Es más fácil técnicamente.

45. **Cuando se produce una fractura de húmero proximal con luxación anterior en la que en la exploración física se observa ausencia de abducción activa del hombro, hipoestesia en parche sobre el deltoides. La fuerza de flexión del codo es normal. Pulso radial presente y simétrico. ¿Qué estructura nerviosa está lesionada? ¿Cuál es su origen y qué pronóstico tiene?**

a) Nervio radial (C6-C8); se recupera espontáneamente en >90 % con manejo conservador.
b) Nervio axilar (C5-C6), rama terminal del fascículo posterior del plexo braquial; recuperación espontánea en 3-6 meses en el 70-90 % de los casos.
c) Nervio musculocutáneo (C5-C7); lesión grave con mal pronóstico funcional.
d) Tronco superior del plexo braquial (C5-C6); requiere exploración quirúrgica urgente.

46. **¿Cuál es la estructura compresora en el síndrome del desfiladero torácico y qué distingue la forma neurológica de la forma vascular?**

a) La compresión la ejerce el músculo escaleno anterior sobre la arteria carótida; la forma vascular se manifiesta con isquemia cerebral transitoria.
b) La costilla cervical (o la banda fibrosa que la conecta a la primera costilla si no es completa).
c) La compresión es siempre de origen muscular (escaleno medio); la costilla cervical en la Rx es un hallazgo incidental sin valor diagnóstico.
d) No existe diferencia clínica entre la forma neurológica y la vascular; ambas se tratan con fisioterapia exclusivamente.

47. **¿Cuál es la relación fisiopatológica entre el GIRD (Glenohumeral Internal Rotation Deficit) y la lesión SLAP en un atleta lanzador, y qué tratamiento se indica inicialmente?**

a) El GIRD no tiene relación con el SLAP; son entidades independientes que se tratan por separado con cirugía inmediata.
b) El GIRD produce un desplazamiento posterosuperior del contacto glenohumeral en abducción-rotación externa que genera tracción del bíceps en su anclaje superior, causando el SLAP; el tratamiento inicial es el estiramiento de la cápsula posterior y rehabilitación del lanzador.
c) El GIRD indica laxitud capsular anterior que provoca inestabilidad multidireccional; se trata con capsulorrafia posterior.
d) La lesión SLAP tipo II requiere siempre tenodesis del bíceps como primera opción independientemente de la edad y actividad.

48. **¿Cuál es el umbral que define la indicación quirúrgica en roturas parciales tendinosas en patología del manguito rotador y cuál es la técnica preferida actualmente?**

a) El umbral es >50 % del espesor tras fracaso conservador; se prefiere la reparación trastendinosa artroscópica.
b) El umbral el >25% del espesor; se trata con acromioplastia aislada sin tocar el tendón.
c) Las roturas parciales articulares nunca se operan; el tratamiento es siempre conservador indefinido.
d) El umbral es >75 % del espesor; por debajo se trata solo con infiltración de plasma rico en plaquetas.

49. **Mujer de 61 años. Caída sobre el hombro. RM: rotura completa del supraespinoso de 3,2 cm de diámetro anteroposterior, con retracción tendinosa hasta el nivel de la cabeza humeral (grado II de Patte) y atrofia muscular grado 2 de Goutallier en el supraespinoso. Arco de abducción activa: 60°. "Lag sign" de abducción positivo. ¿Qué implica el grado de Goutallier 2 en términos pronósticos y cómo condiciona la decisión quirúrgica?**

a) Goutallier 2 (infiltración grasa >50 % del músculo) indica músculo irrecuperable; la reparación está contraindicada y se indica directamente artroplastia inversa.
b) Goutallier 2 (infiltración grasa entre el 25-50 % del músculo, con más músculo que grasa) implica degeneración moderada; la reparación es técnicamente posible pero con mayor tasa de rerrotura (30-50 %); se valora reparación si el tendón es movilizable y el paciente es activo.
c) Goutallier 2 no tiene valor pronóstico demostrado; la decisión se basa solo en el tamaño de la rotura.
d) Goutallier 2 indica que la infiltración grasa es mínima (<10 %); el pronóstico de la reparación es excelente.

50. **Adolescente de 14 años, sin traumatismo previo. Consulta por protrusión del borde medial de la escápula derecha en reposo, que se acentúa marcadamente al hacer flexión de hombro contra resistencia (push-up contra la pared). No hay dolor. Fuerza de abducción normal. No hay antecedente de traumatismo ni infección viral reciente. ¿Cuál es la causa más probable en ausencia de traumatismo y qué músculo y nervio deben evaluarse prioritariamente?**

a) Rotura traumática del tendón del serrato anterior; se trata con sutura primaria urgente.
b) Debilidad o parálisis del serrato anterior por disfunción del nervio torácico largo (C5-C6-C7).
c) Contractura congénita del trapecio superior que bascula la escápula; se trata con toxina botulínica.
d) Displasia del rodete glenoideo que causa inestabilidad escapular; el tratamiento es artroscópico.

51. **Varón de 6 años diagnosticado de enfermedad de Sprengel derecha. En el estudio de extensión se solicita radiografía de columna cervical y ecocardiograma. ¿Por qué se realizan estas pruebas y cuáles son las dos asociaciones más importantes que deben descartarse?**

a) Son exploraciones de rutina sin asociación demostrada con el Sprengel; se solicitan por protocolo hospitalario.
b) Se asocia frecuentemente con síndrome de Klippel-Feil y con malformaciones cardiacas congénitas; ambas deben descartarse antes de la cirugía.
c) Se solicitan para descartar escoliosis idiopática del adolescente y soplo inocente, que no modifican el plan quirúrgico.
d) La asociación principal es con la neurofibromatosis tipo 1 y el tumor de Wilms renal; se indica TC abdominal.

52. **Qué nervio periférico se lesiona con mayor frecuencia en las fracturas de húmero proximal?**

a) Nervio musculocutáneo.
b) Nervio radial.
c) Nervio axilar.
d) Nervio mediano.

53. **En la parálisis de ERB-Duchenne con raíces C5-C6 afectadas, ¿cuál de los siguientes hallazgos clínicos se espera encontrar con mayor probabilidad en la exploración neurológica del miembro superior?**

a) Disminución o abolición del reflejo bicipital con prensión palmar conservada.
b) Hiperreflexia generalizada en miembro superior por liberación piramidal.
c) Abolición del reflejo tricipital y pérdida de extensión de muñeca.
d) Reflejos osteotendinosos normales y solo alteración de la sensibilidad palmar distal.

54. En las epifisiolisis de la persona paciente pediátrica, además de los cinco tipos de Salter y Harris, existe un VI tipo descrito por Rang, ¿en qué consiste?

a) Separación completa entre epífisis y metáfisis por trazo de fractura a través de la fisis, sin trazo proximal o distal.
b) Trazo fracturario a través de metáfisis, fisis y epífisis (por tanto con trazo intraarticular).
c) Contusión-avulsión del anillo pericondral en que resulta dañada la zona de Ranvier.
d) Desprendimiento traumático de un fragmento condral intraarticular sin afectación de la fisis.

55. En la fisiología ósea, ¿cuál de las siguientes afirmaciones sobre la paratohormona (PTH)es INCORRECTA?

a) Su producción aumenta en repuesta a la hipercalcemia.
b) A nivel renal elimina fósforo y reabsorbe calcio.
c) A nivel intestinal tiene un efecto indirecto, que conlleva la absorción intestinal de calcio y fósforo.
d) A nivel de hueso, estimula la reabsorción osteoclástica.

56. Indique cuál de los siguientes pares de materiales tiene el mejor coeficiente de fricción:

a) Cromocobalto – polietileno de peso molecular ultraalto.
b) Cromocobalto – cromocobalto.
c) Cerámica – polietileno de peso molecular ultraalto.
d) Cerámica-cerámica.

57. Señale, de entre los siguientes, cuál NO es un índice o score fisiológico, en la valoración de la persona paciente politraumatizada:

a) APACHE (Acute Physiology And Chronic Health Evaluation).
b) ISS (Injury Severity Score).
c) GCS (Glasgow Coma Scale).
d) SIRS (Systemic Inflammatory Response Syndrome).

58. Una de las siguientes situaciones NO ha sido propuesta como motivo para retrasar la fijación definitiva de las fracturas en la persona paciente politraumatizada:

a) Edad avanzada de la persona paciente.
b) Daño pulmonar grave.
c) Inestabilidad hemodinámica.
d) Aumento de la presión intracraneal.

59. En la persona paciente politraumatizada, indique cuál de las siguientes NO es una actuación que deba realizarse en la evaluación primaria:

a) Evaluar el tamaño, simetría y reacción de las pupilas.
b) Asegurar la vía aérea.
c) Palpar sistemáticamente los huesos largos en búsqueda de crepitaciones que nos orienten a que pueda haber una fractura.
d) Evaluar la circulación, y asegurar al menos una vía venosa.

60. En la clasificación de Anderson y D'Alonzo de las fracturas de la apófisis odontoides en C2, un tipo III corresponde a:

a) Fractura-avulsión del ligamento alar en el extremo de la odontoides.
b) Fractura en la unión entre odontoides y cuerpo de C2.
c) Fractura que se extiende caudalmente hasta el cuerpo de C2.
d) No existe el tipo III de la clasificación de Anderson y D'Alonzo.

61. Ante una persona paciente con lesión medular aguda completa por debajo de T8, tras un accidente de tráfico, señale qué información nos aporta la presencia del reflejo bulbo-cavernoso en la exploración física:

a) Significa que la fase del shock medular ha concluido, y que la lesión medular que presenta la persona paciente es probablemente irreversible.
b) Significa que estamos en fase de shock medular, por lo que es posible que la persona paciente pueda experimentar una mejoría de su situación neurológica cuando dicha fase concluya.
c) Significa que, aunque es posible la recuperación del tono y sensibilidad de las extremidades inferiores con el tiempo, no se recuperará nunca la función esfinteriana.
d) El reflejo bulbo-cavernoso no aporta información, pues está siempre presente.

62. Ante una persona paciente de 40 años , previamente sana, que presenta tras un accidente de tráfico un acuñamiento de L1 con una puntuación TLICS (Thoracolumbar injury classification and Severity Score) de 3 puntos, el tratamiento inicial más comúnmente aceptado es:

a) Conservador, con ortesis y movilización precoz.
b) Quirúrgico, con instrumentación anterior.
c) Quirúrgico, con instrumentación posterior.
d) Quirúrgico, con instrumentación anterior y posterior.

63. Considerando una persona paciente pediátrica a la que se le diagnostica una hemivértebra torácica. Señale cuál de las siguientes afirmaciones es CORRECTA:

a) La hemivértebra surge a partir de un defecto de segmentación.
b) La hemivértebra surge a partir de un acuñamiento traumático.
c) La hemivértebra surge a partir de un defecto de formación.
d) La hemivértebra surge a partir de una necrosis avascular de parte de la vértebra.

64. Respecto al tratamiento de una paciente de 11 años , Risser 1, diagnosticada de escoliosis del adolescente, con una curva principal torácica derecha de 35 º y con ápex en D8, ¿cuál de los siguientes es el más aceptado?

a) Sólo observación
b) Corsé, de tipo Milwaukee.
c) Corsé, de tipo Boston.
d) Quirúrgico de entrada.

65. ¿Cuál de los siguientes reflejos es dependiente de la raiz C6?

a) Reflejo bicipital.
b) Reflejo tricipital.
c) Reflejo estilorradial.
d) Ninguno de los anteriores.

66. Señale cuál de las siguientes situaciones sería MENOS esperable encontrar en un paciente diagnosticado de estenosis de canal cervical con mielopatía:

a) Debilidad en miembros inferiores.
b) Pérdida de sensibilidad en extremidades inferiores.
c) Pérdida de fuerza y sensibilidad en miembros superiores.
d) Signo de Lhermitte positivo.

67. ¿Qué tipo de colágeno es el predominante en el cartílago articular?

a) Tipo I.
b) Tipo II.
c) Tipo III.
d) Tipo IV.

68. Señale cuál de las siguientes aseveraciones sobre la deformidad de Sprengel NO es CORRECTA:

a) Se considera la malformación congénita más frecuente en el hombro.
b) Es más frecuente en el sexo femenino.
c) Frecuentemente se acompaña de alteraciones óseas cervicotorácicas como el hueso omovertebral.
d) Es raro que se acompañe de alteraciones musculares en cintura escapular.

69. Ante una pseudartrosis congénita de clavícula, ¿cuál de los siguientes tratamientos es más correcto?

a) Quirúrgico, con abordaje abierto, interposición de injerto y osteosíntesis.
b) Quirúrgico, con cleidectomía.
c) Conservador siempre.

d) Conservador casi siempre, pues suele ser asintomática, pero ocasionalmente quirúrgico si hay dolor, limitación funcional, o defecto estético inaceptable.

70. En la clasificación de las fracturas de tercio lateral de clavícula, según Neer y Rockwood, ¿a qué lesión corresponde el subtipo IIB?

a) Trazo de fractura medial a los ligamentos coracoclaviculares, con ligamentos conoide y trapezoide unidos al fragmento lateral.
b) Trazo de fractura medial a los ligamentos coracoclaviculares, con ligamento conoide roto y ligamento trapezoide unido al fragmento lateral.
c) Trazo de fractura intraarticular a nivel de la articulación acromio-clavicular.
d) Trazo de fractura lateral a los ligamentos coracoclaviculares, que están íntegros y unidos al fragmento medial.

71. Considerando una persona paciente de 50 años que sufre una luxación glenohumeral del hombro izquierdo correctamente reducida en la urgencia, y que presenta además una fractura del márgen anterior de la glena, señale en qué situación plantearía el tratamiento quirúrgico de dicha fractura:

a) Afectación de más de un 25% de la superficie articular.
b) Desplazamiento de más de 10mm.
c) Cualquier de las anteriores.
d) Asociación de las anteriores.

72. La denominada proyección de serendipia en radiología simple es especialmente útil para valorar una de las siguientes lesiones, señale cuál:

a) Fractura de troquíter.
b) Artrosis gleno-humeral.
c) Fractura del tercio medio de la clavícula.
d) Fractura del borde posterior de la glena.

73. ¿Qué nervio puede quedar atrapado en la escotadura escapular (coracoidea)?

a) Nervio axilar.
b) Nervio torácico largo.
c) Nervio supraescapular.
d) Nervio musculocutáneo.

74. En posición de abducción y rotación externa señale cuál de los siguientes elementos realiza una mayor contención de la traslación anterior del húmero.

a) Ligamento glenohumeral superior.
b) Ligamento glenohumeral medio.
c) Ligamento glenohumeral inferior.
d) Porción larga del bíceps.

75. ¿Qué situación de partida, de las que se mencionan a continuación, implicaría un peor resultado funcional en caso de plantearse una artroplastia inversa de hombro?

a) Rotura masiva irreparable del manguito de los rotadores.
b) Disfunción del nervio axilar.
c) Artrosis idiopática con manguito respetado.
d) Fractura desplazada en 4 fragmentos del húmero proximal.

76. Señale la respuesta VERDADERA, respecto a la fractura del cóndilo humeral externo del/de la niño/a:

a) Casi siempre pueden tratarse de forma conservadora.
b) Por definición, nunca afectan a la tróclea.
c) La afectación neurológica es muy frecuente.
d) Los desplazamientos representan la complicación principal, si se tratan conservadoramente

77. Indique la afirmación más CORRECTA, respecto a la valoración radiológica de una fractura de paleta humeral en la persona adulta:

a) Es suficiente la radiografía simple.
b) Es necesaria una resonancia magnética
c) Es recomendable realizar una tomografía axial computerizada.
d) Si el tratamiento es quirúrgico basta con la radiografía simple y la exploración intraoperatoria

78. De entre los siguientes tratamientos para la epicondilitis, ¿cuál ha demostrado su superioridad respecto a los demás?

a) Las infiltraciones.
b) Las ortesis.
c) La cirugía.
d) Ninguno de los anteriores.

79. Indique la frase CORRECTA, en relación con las tendinopatías distales del bíceps braquial:

a) Con frecuencia la tendinopatía se manifiesta previa a la ruptura.
b) La rotura del tendón suele provocar una limitación importante.
c) El tratamiento quirúrgico está contraindicado en personas pacientes ancianas.
d) La reparación anatómica no es posible transcurridas 3 semanas.

80. Hay una afirmación FALSA respecto al dedo en gatillo en la persona paciente pediátrica. Señale cuál:

a) El dedo más frecuentemente afectado es el pulgar.
b) Pueden aparecer bloqueos de la flexo-extensión.
c) Si no hay resolución espontánea, se recomienda esperar hasta el final del crecimiento para proceder a una cirugía.
d) El procedimiento quirúrgico a realizar es equiparable al del adulto, con apertura de la polea A1.

81. Entre las siguientes complicaciones, ¿cuál es más INFRECUENTE tras una fractura de radio distal?

a) Consolidación viciosa.
b) Pseudoartrosis.
c) Compresión del nervio mediano.
d) Síndrome de dolor regional complejo (Südek).

82. La pseudoartrosis del escafoides carpiano da lugar con frecuencia a cambios de artrosis en muñeca y carpo que suelen seguir un patrón característico (muñeca SNAC). ¿Qué articulación suele ser la primera que exhibe cambios degenerativos (SNAC I Y II)?

a) Escafo-semilunar.
b) Escafo-hueso grande.
c) Radio-escafoidea
d) Trapecio-escafoidea.

83. Señale cuál de las siguientes maniobras es MENOS adecuada para la evaluación de un síndrome del túnel carpiano:

a) Watson.
b) Durkan.
c) Phalen.
d) Tinel.

84. La enfermedad de Kienböck es la necrosis idiopática de un hueso del carpo. señale cuál:

a) Escafoides.
b) Semilunar.
c) Hueso grande.
d) Piramidal.

85. Indique a qué estadio de Tubiana correspone una retracción entre 90º y 135º en un dedo largo, en la enfermedad de dupytren:

a) Estadio I.
b) Estadio II.
c) Estadio III.
d) Estadio IV.

86. En una fractura diafiaria del tercer metacarpiano, ¿cuál de los siguientes tipos de desplazamientos es, en general, MENOS aceptable?

a) Angulación dorsal.
b) Angulación en desviación cubital.
c) Acortamiento.
d) Malrotación.

87. En una persona paciente con una deformidad en boutonniere establecida en un dedo largo, señale cuál de las siguientes estructuras tiende a mantener el desplazamiento volar de las bandeletas laterales, y frecuentemente hay que liberar para restituirlas a su posición anatómica:

a) Bandeleta central.
b) Ligamentos retinaculares transversos.
c) Ligamento triangular.
d) Tendón flexor profundo.

88. En la valoración radiológica de la pelvis de una persona paciente pediátrica, y considerando los cuadrantes definidos por las líneas de Perkins y Hilgenreiner, ¿en qué cuadrante debería estar cada cabeza femoral en condiciones normales?

a) Superomedial.
b) Superolateral.
c) Inferomedial.
d) Inferolateral.

89. Señale cuál de los siguientes es el tratamiento más adecuado para un paciente varón de 14 años, al que acabamos de diagnosticar en la urgencia de una epifisiolisis femoral proximal en la cadera izquierda, moderadamente desplazada, estable y aguda:

a) Tratamiento conservador, con reposo relativo y control en consulta.
b) Tratamiento quirúrgico, con fijación in situ percutánea con un tornillo.
c) Tratamiento quirúrgico, con reducción cerrada y osteosíntesis con tornillos.
d) Tratamiento quirúrgico, con reducción abierta y osteosíntesis con tornillos (técnica de Dunn).

90. ¿Cuál es el tipo de rotura del anillo pélvico más susceptible de precisar de una transfusión masiva?

a) Compresión lateral.
b) Cizallamiento vertical.
c) Compresión anteroposterior
d) Tipo A de Tile.

91. Indique cuál de los siguientes sería el tratamiento de elección a aplicar a un paciente de 10 años que presenta una fractura transversal diafisaria aislada y cerrada:

a) El fijador externo
b) La placa atornillada.
c) El enclavado intramedular elástico.
d) El enclavado intramedular bloqueado.

92. Considerando una fractura diafisaria abierta de fémur, ¿qué afirmación es MÁS correcta?

a) El hecho de que sea abierta constituye una contraindicación para el enclavado intramedular.
b) Se produce con mayor frecuencia de fuera a adentro.
c) La conminución ósea es frecuente en el estadio III de Gustilo.
d) La cobertura del foco suele resultar difícil.

93. Indique la respuesta VERDADERA respecto al tratamiento de una fractura del macizo trocantérico:

a) Precisa de un tratamiento multidisciplinar.
b) Nunca incluye la artroplastia.
c) Se trata mejor con tornillos.
d) Se trata mejor con tornillos. Es una urgencia absoluta en la persona paciente joven.

94. Entre las cuatro fracturas de cotilo siguientes, señale cuál es de PEOR pronóstico:

a) Fractura de la columna anterior con trazo hemitransversal posterior.
b) Fractura de la pared posterior.
c) Fractura de las dos columnas.
d) Fractura de la columna anterior.

95. ¿Cuál es el sistema de fijación más recomendado en la rotura del anillo pélvico, antes de la llegada de la persona paciente al hospital?

a) El clamp pélvico posterior.
b) La tracción transfemoral.
c) La fijación externa anterior.

d) El cinturón pélvico.

96. ¿Qué lesión de las siguientes puede justificar colocar de inicio una prótesis total de cadera?

a) Fractura de la columna anterior en una persona paciente de edad avanzada y activa.
b) Fractura de la columna posterior en una persona paciente joven.
c) Fractura en T en una persona paciente de edad avanzada y activa.
d) Fractura de la pared posterior en una persona paciente joven.

97. Señale la complicación más frecuente tras una fractura supracondílea de fémur:

a) Rigidez.
b) Artrosis postraumática
c) Consolidación viciosa.
d) Pseudoartrosis.

98. Una de las siguientes maniobras NO sirve para evaluar los meniscos. señale cuál:

a) McMurray
b) Steinman.
c) Appley.
d) Todas las anteriores son maniobras meniscales.

99. ¿Qué estructura se inserta en el tubérculo de Gerdy?

a) Ligamento colateral medial.
b) Ligamento colateral lateral.
c) Cintilla iliotibial.
d) Ligamento cruzado posterior.

100. Indique a qué lesión corresponde un grado III en la clasificación de Schatzker de fracturas de meseta tibial:

a) Fractura de meseta lateral con separación.
b) Fractura de meseta lateral con hundimiento.
c) Fractura de meseta lateral con separación y hundimiento.
d) Fractura de meseta medial.

101. Indica el tratamiento más correcto en una fractura-luxación de Monteggia tipo I de Bado:

a) Manejo quirúrgico: reducción abierta y osteosíntesis.
b) Vendaje compresivo, reposo funcional con el brazo en cabestrillo, analgesia oral.
c) Reducción cerrada bajo anestesia e inmovilización con yeso braquial.
d) Inmovilización durante 3 semanas con férula posterior y férula en “U”.

102. La compresión del nervio cubital en su trayecto dentro del canal de Guyón en la zona II (que rodea al gancho del ganchoso) condiciona:

a) Sólo alteración motora de todos los músculos de la mano inervados por el nervio cubital.
b) Sólo alteración motora del músculo palmar corto.
c) Alteración sensitiva del 5º y mitad del 4º dedo y alteración motora de todos los músculos inervados por el nervio cubital en la mano.
d) Alteración motora de todos los músculos de la mano inervados por el nervio cubital excepto el palmar corto.

103. El test de exploración física más sensible y específico para el síndrome del túnel carpiano es:

a) Compresión carpiana (Durkan).
b) Tinel.
c) Diagrama mano de Brigham.
d) Phalen.

104. Indica la afirmación CORRECTA respecto a la enfermedad de Kienböck:

a) Si se hacen artrodesis parciales, se pueden hacer escafo-trapecio- trapezoidea o escafo-grande.
b) La gammagrafía es la técnica preferente para el identificación precoz.
c) El tipo IIIA de la clasificación de Stahl y Lichtman se maneja mediante carpectomía de la hilera proximal.
d) Solo ocasiona dolor en cara volar de muñeca.

105. La deformidad máxima tolerable en una fractura de extremidad distal del radio en una persona adulta es:

a) Carilla articular distal perpendicular a diáfisis en Rx lateral y acortamiento de 6-10 mm.
b) Carilla articular distal 15 grados hacia dorsal en relación con diáfisis en Rx lateral y acortamiento de 2-5 mm.
c) Carilla articular distal 25 grados hacia volar en relación con diáfisis en Rx lateral y acortamiento de 3-5 mm.
d) Carilla articular perpendicular a diáfisis en Rx lateral y acortamiento de 3-5 mm.

106. Tras la cirugía de osteosíntesis de una fractura de radio distal con placa volar, ¿cómo se comprueba si algún tornillo ha perforado la cortical anterior con riesgo de lesión tendinosa?

a) Siempre haciendo un TAC postoperatorio.
b) Se comprueba por palpación.
c) Se verifica haciendo una Rx tangencial dorsal.
d) Se valora haciendo una pequeña contraincisión en la zona sospechosa.

107. La inestabilidad más comúnmente diagnosticada en el carpo es:

a) Debida a mala consolidación de fracturas de extremidad distal del radio.
b) Fractura-luxación perilunar.
c) Debida a fracturas de escafoides.
d) Inestabilidad escafolunar por lesión del ligamento escafolunar.

108. Indica el manejo habitual de la pseudoartrosis del escafoides carpiano sin degeneración tipo SNAC:

a) Escafoidectomía.
b) Aporte de injerto con estabilización o sin ella.
c) Artrodesis 4 esquinas.
d) Estiloidectomía si afecta al polo proximal.

109. La anomalía congénita más frecuente de la mano es:

a) Deformidad de Kirner (curvatura falange distal 5º dedo).
b) Macrodactilia.
c) Clinodactilia.
d) Sindactilia.

110. La sistemática de Kleinert, para evitar las adherencias durante el postoperatorio de las suturas de tendones flexores de los dedos consiste en:

a) Ni b, ni c ni d son correctas.
b) Extender activamente el dedo contra la resistencia de una banda elástica que lo mantiene flexionado (flexión pasiva).
c) Flexionar y extender activamente la articulación interfalángica proximal con precaución.
d) Extender y flexionar pasivamente la articulación interfalángica distal y proximal.

111. El manejo con enzima colagenasa de la enfermedad de Dupuytren:

a) Las respuestas b) y d) son ciertas.
b) Una complicación posible es el desgarro de la piel.
c) Ni a), ni b) ni d) son ciertas.
d) Los mejores resultados se obtienen si hay cuerdas pretendinosas con flexión de la articulación metacarpofalángica.

112. La entidad conocida como lesión de Stener es:

a) Rotura total del ligamento colateral cubital de la articulación metacarpofalángica del pulgar.
b) Rotura parcial del ligamento colateral cubital de la articulación metacarpofalágica del pulgar con inestabilidad residual.

c) Rotura total del ligamento colateral radial y cubital de la articulación metacarpofalágica del pulgar.
d) Rotura total del ligamento colateral cubital de la articulación metacarpofalángica del pulgar con interposición de la aponeurosis del ms adductor del pulgar.

113. El abordaje quirúrgico utilizado para intervenir una cadera con visión total del acetábulo sin lesionar los vasos retinaculares a la cabeza femoral es:

a) Anterolateral de Watson-Jones.
b) Posterolateral.
c) Lateral directo de Hardinge.
d) De Ganz.

114. En una prótesis de cadera, debo restaurar con precisión el "offset" femoral, ya que si se queda insuficiente:

a) Aumenta la sobrecarga articular.
b) La respuesta a) y d) son ciertas.
c) La respuesta a) y d) son incorrectas.
d) Aumenta el desgaste del polietileno a largo plazo.

115. La osteotomía de Salter para la displasia del desarrollo de la cadera es:

a) Una osteotomía combinada femoral y del ilíaco.
b) Una osteotomía varizante desrotadora del fémur.
c) Una osteotomía del ilíaco por debajo del acetábulo.
d) Una osteotomía del ilíaco por encima del acetábulo.

116. En la clasificación International Hip Dysplasia Institute (IHDI) de la displasia del desarrollo de la cadera, el punto que debemos ver que está dentro de los cuadrantes no es la cabeza femoral sino:

a) Punto medio de la metáfisis femoral proximal.
b) Hueco de la cabeza femoral.
c) Punto lateral de la metáfisis femoral proximal.
d) Ninguno de los mencionados.

117. La técnica quirúrgica más usada en la actualidad para la enfermedad de Legg-Calvé-Perthes es:

a) Tectoplastia.
b) Osteotomía femoral varizante.
c) Osteotomía de Salter.
d) Artrodiastasis.

118. La necrosis avascular de la cabeza femoral ocurre con más frecuencia en:

a) Mujeres de mediana edad.
b) Varones de mediana edad.
c) Varones mayores de 70 años.
d) Mujeres mayores de 50 años.

119. En una displasia de cadera del adulto tipo IV queremos implantar una prótesis total de cadera. ¿Qué gesto quirúrgico es necesario plantear?:

a) Realizar un acortamiento femoral.
b) Ni a) ni c) están nunca indicados.
c) Colocar el cotilo en posición superior, no en el paleocotilo.
d) Tanto a) como c) se realizan siempre.

120. Respecto al choque (impingement) femoroacetabular, es cierto todo EXCEPTO:

a) Se percibe siempre un chasquido, muchas veces audible.
b) Habitualmente ocurrir en pacientes jóvenes.
c) Puede ocurrir por una "giba" en reborde de cabeza femoral o lesión del labrum por choque.
d) Si falla el manejo conservador, se puede hacer una reparación quirúrgica mediante artroscopia, abordaje miniinvasivo o abordaje de Ganz.

121. El signo clínico más precoz de que un/una niño/a está sufriendo una epifisiolisis femoral proximal es:

a) Limitación a la rotación interna pasiva.
b) Limitación a la aducción.
c) Limitación a la rotación externa pasiva.
d) Limitación a la abducción.

122. Una fractura extracapsular (pertrocantérea) de cadera se considera inestable si:

a) Está muy desplazada.
b) Tanto a), como c) y d) son ciertas..
c) Presenta oblicuidad inversa.
d) No hay contacto en cortical posteromedial antes de la reducción.

123. Una fractura intracapsular de cadera Garden II en un enfermo sano y ambulante de 76 años, sin conminución posterior, Pauwels II sin osteoporosis franca, se maneja:

a) De forma conservadora.
b) Prótesis total de cadera híbrida o cementada.
c) 3 Tornillos canulados, en triángulo invertido, apoyando sobre cuello medial y posterior.
d) Prótesis parcial de cadera cementada.

124. La complicación más frecuente de las fracturas de rótula es:

a) Rigidez (pérdida de algunos grados de movimiento).
b) Necrosis avascular.
c) Artrosis femoropatelar.
d) Consolidación viciosa.

125. El implante más usado en la actualidad para las fracturas de extremidad distal de fémur es:

a) Fijador externo.
b) Placas preconformadas con tornillos bloqueados a la placa.
c) Tornillo condíleo dinámico (DCS).
d) Clavos supracondíleos.

126. Lo más importante en el manejo inicial del dolor femoropatelar es:

a) Inyección de toxina botulínica.
b) Las ortesis con agujero rotuliano.
c) Los AINES.
d) Los ejercicios del vasto medial oblícuo y la modificación de ciertas actividades.

127. En una fractura de meseta tibial Schatzker VI, con gran afectación de partes blandas tras un accidente de alta energía, el manejo prioritario sería:

a) Reducción cerrada y fijación con placa percutánea lateral.
b) Reducción cerrada, fijación percutánea con tornillos y fijador externo híbrido.
c) Reducción abierta con doble placa.
d) Reducción cerrada con control artroscópico y fijación con tornillos percutáneos e injerto óseo.

128. Lo más aceptado en la actualidad en relación con la reparación ligamentosa tras una luxación de rodilla es:

a) Ni b), ni c) ni d) son correctas.
b) Reparación diferida 2-3 semanas de todos los ligamentos.
c) Reparación diferida 2-3 semanas sólo de los ligamentos laterales y cornisa posterolateral y movilización precoz.
d) Reparación inmediata de todos los ligamentos.

129. Cuál de estas pruebas de exploración es patognomónica de rotura del Ligamento cruzado anterior (LCA):

a) Pivot-shift.
b) Lachman.
c) Ninguna, ni a), ni b), ni d) es patognomónica.
d) Cajón anterior.

130. En relación con las lesiones de menisco de la rodilla:

a) Las roturas de la raíz del menisco hacen que el menisco quede inestable e insuficiente y clínicamente se manifiestarán como una meniscectomía total.
b) Ni a) ni d) son verdaderas.
c) Tanto a) como d) son correctas.
d) Las lesiones de la rampa son desinserciones del menisco en la parte posterior del menisco externo.

131. Cuál de los siguientes tratamientos se aconseja NO realizar en la artrosis de rodilla, en la última guía de la AAOS:

a) Artroscopia de rodilla.
b) Infiltración de plasma rico en plaquetas.
c) Todas las mencionadas.
d) Infiltración de corticoides.

132. Si estoy interviniendo una prótesis de rodilla primaria, y observo que en flexión está muy estrecho el espacio articular, mientras que en extensión está bien, lo que debo hacer es:

a) Cualquiera de las indicadas, o b) o c) o d) es una opción válida.
b) Reducir el tamaño del componente femoral.
c) Aumentar la caída posterior del corte tibial.
d) Liberar el ligamento cruzado posterior.

133. El manejo de una luxación congénita de rodilla grado III (clasificación de Leveuf y Pais) es:

a) Quirúrgico antes de los 6 meses de edad (alargamiento de cuádriceps y capsulotomía anterior).
b) Tracción previa y luego yesos seriados.
c) Reducir y colocar arnés de Pavlik.
d) Reducir y colocar yesos seriados para ir ganando flexión.

134. La altura de la rótula suele determinarse en la radiografía lateral mediante el índice de insall-salvati. señale cómo se calcula:

a) Distancia del polo inferior de la rótula a la tuberosidad anterior de la tibia / longitud máxima de la rótula.
b) Distancia de la carilla articular de la rótula a la tuberosidad anterior de la tibia / longitud máxima de la carilla articular.
c) Distancia del polo inferior de la rótula a la tuberosidad anterior de la tibia / longitud máxima de la carilla articular.
d) Distancia de la carilla articular de la rótula a la tuberosidad anterior de la tibia / longitud máxima de la rótula.

135. Señale, de entre los siguientes, el tratamiento más oportuno para una fractura de la espina tibial tipo II de meyers-mckeever:

a) Yeso cruropédico a 20º de flexión, tras reducción cerrada.
b) Yeso cruropédico en hiperextensión, para reducir.
c) Yeso cruropédico a 20º de flexión, sin reducir.
d) Reducción artroscópica y fijación con alambre.

136. Indique cuál de las siguientes afirmaciones es FALSA, en relación con la rotura del ligamento cruzado anterior en la rodilla:

a) Cuando existe, la fractura de Segond se considera patognomónica de rotura del LCA.
b) Ante una lesión aguda no es recomendable operar inmediatamente, sino que conviene "enfriar" la lesión y recuperar el balance articular antes de intervenir.
c) La técnica quirúrgica suele consistir en la sustitución del ligamento lesionado por una plastia realizada a partir de tendones.
d) Si tras la cirugía hay un dolor residual, éste suele situarse en la cara posterior de la rodilla.

137. En la valoración artroscópica de la condromalacia rotuliana suele emplearse la clasificación de outerbridge, ¿a qué grado correspondería una fibrilación con fisuras que afectan a más de la mitad del espesor del cartílago articular?

a) Grado I.
b) Grado II.
c) Grado III.
d) Grado IV.

138. ¿Cuál de las siguientes no se considera una contraindicación para la realización de una osteotomía tibial valguizante en una persona paciente joven con gonartrosis centrada en compartimento interno de la rodilla?

a) Deformidad axial congénita de la rodilla.
b) Limitación de la flexión a menos de 90º.
c) Inestabilidad del LLE.
d) Artritis reumatoide.

139. Considerando la clasificación de lauge-hansen en las fracturas de tobillo, ¿qué mecanismo lesional es el más frecuente?

a) Pronación/ abducción.
b) Pronación/ rotación interna.
c) Supinación/ rotación externa.
d) Supinación/ adducción.

140. Indique la afirmación FALSA, respecto al tratamiento de las fracturas diafisarias de tibia y peroné:

a) Si se coloca un clavo, es recomendable realizar fresado medular previo.
b) El fijador externo está especialmente indicado en fracturas abiertas grados II y III de Gustilo.
c) La fijación externa tiene mayores tasas de mala alineación que el enclavado.
d) El clavo tiene mayores tasas de retardo de consolidación y pseudoartrosis que la fijación externa.

141. En la reparación microquirúrgica de la sección de un nervio periférico con pérdida de sustancia ¿cuál se considera el defecto máximo que podemos tratar mediante tubulización con tubos de ácido poliglicólico o similares?

a) 1cm.
b) 3cm.
c) 5cm.
d) 10cm.

142. En la valoración radiológica del pie plano degenerativo, ¿qué ángulo de los siguientes nos resulta de mayor interés para la determinación del arco plantar interno?

a) Ángulo intermetatarsal.
b) Ángulo de Böhler.
c) Ángulo de Moreau-Costa-Bartani.
d) Ángulo de Gissane.

143. ¿Qué afirmación de las siguientes NO ES CORRECTA en la valoración de una persona paciente con fractura del cuello del astrágalo?

a) Requiere un tratamiento quirúrgico precoz, casi siempre.
b) La clasificación de Hawkins ayuda a predecir el riesgo de osteonecrosis.
c) Ante una Rx normal pero suficiente sospecha clínica, hay que recurrir al TAC o a la RMN para diagnosticar fracturas no desplazadas.
d) La observación de atrofia subcondral en la cúpula astragalina (singo de Hawkins) a las 6-8 semanas, predice la aparición de osteonecrosis.

144. ¿Qué no esperaría encontrar en la exploración física de una persona paciente con diagnóstico de pie plano adquirido por insuficiencia del tibial posterior, en fase avanzada?

a) Retropié en valgo.
b) Retropié en varo.
c) Dificultad para ponerse de puntillas.
d) Signo “de muchos dedos”.

145. En la valoración radiológica de una persona paciente que acude para descartar un hallux valgus, indique qué valor de los siguientes ángulos es considerado patológico:

a) Ángulo intermetatarsal 8º.
b) Ángulo de Hallux Valgus 13º.
c) Ángulo PASA 12º.
d) Ninguno de los anteriores representa un valor patológico.

146. ¿Con qué epónimo se denomina la osteocondrosis del navicular o escafoides tarsiano?

a) Freiberg.
b) Köhler.
c) Kienböck.
d) Preiser.

147. Indique qué afirmación es cierta sobre la bursitis isquiática:

a) Se agudiza con la marcha.
b) Puede simular una ciática.
c) Se observa con frecuencia en la poliartritis reumatoide.
d) Suele ser palpable.

148. ¿En cuál de los siguientes tendones no se da la tenosinovitis estenosante?

a) El tendón extensor cubital del carpo.
b) Los tendones peroneos.
c) El tendón flexor del pulgar.
d) El tendón tibial anterior.

149. Ante la sospecha de infección de una prótesis articular, el retraso máximo en la revisión que permite considerar la conservación del implante es:

a) 3 días.
b) 1 semana.
c) 1 mes.
d) 3 meses.

150. Sospechando la infección de una prótesis articular, las muestras intraoperatorias enviadas a microbiologia deben cultivarse durante:

a) 5 días.
b) 1 semana.
c) 14 días.
d) 6 semanas

151. Para definir como nosocomial una infección postoperatoria tras la colocación de una prótesis articular es necesario:

a) Que se haya contraído en el Centro donde se realizó la intervención.
b) Que la o las bacterias identificadas no pertenezcan a la flora de la persona paciente.
c) Que sea diagnosticada dentro del mes siguiente a la intervención.
d) Disponer necesariamente de una documentación microbiológica fiable de la infección.

152. La infección ósea con material de osteosintesis estable y fractura no consolidada necesita:

a) La extracción urgente del material.
b) La extracción diferida del material.
c) Una osteosíntesis por fijador externo.
d) Un injerto óseo.

153. ¿De qué depende fundamentalmente el contraste en una radiografía simple?

a) Del amperaje.
b) Del kilovoltaje.
c) De la distancia del sujeto a la placa.
d) De la presión atmosférica.

154. Señale cuál de las siguientes aseveraciones sobre la ecografía NO ES CORRECTA:

a) Permite hacer exploraciones en tiempo real.
b) Para evaluar el sistema musculoesquelético se requieren transductores lineales de alta frecuencia.
c) Aunque en cantidad muy pequeña, la ecografía puede emitir radiación ionizante, por lo que debe limitarse en lo posible el tiempo de exploración.
d) Es una técnica dependiente del operador.

155. En el estudio de una persona paciente con artritis inflamatoria en la rodilla, indique qué hallazgo en la microscopía con luz poralizada nos sugiere que podemos encontrarnos ante una artritis gotosa:

a) Cristales con forma de aguja y birrefringencia positiva.
b) Cristales con forma de aguja y birrefringencia negativa.
c) Cristales con forma romboidal y birrefringencia positiva.
d) Cristales con forma romboidal y birrefringencia negativa.

156. Entre las siguientes hay una frase falsa sobre las osteocondritis disecantes. Señale cuál:

a) Se da sobre todo en el paciente joven.
b) Es más frecuente en el sexo masculino.
c) Las localizaciones más frecuentes son la rodilla y el tobillo.
d) Dentro de la rodilla, la localización más habitual es el cóndilo femoral externo.

157. A propósito de la condromatosis sinovial, una de las siguientes afirmaciones es errónea. Señale cuál:

a) Con mucha frecuencia es bilateral.
b) Los bloqueos articulares son una manifestación típica.
c) Se diagnostica preferentemente por RMN.
d) Aunque es excepcional, puede malignizar.

158. Indique qué aseveración sobre la artrogriposis no es verdad:

a) Es una rigidez articular congénita.
b) En la fisiopatología juega un papel central la falta de movilidad articular durante el crecimiento intrauterino.
c) La causa de la artrogriposis es siempre neuropática.
d) Idealmente debemos realizar un diagnóstico y tratamiento precoces.

159. Señale, de entre las siguientes, cuál no es una característica habitual de la distrofia muscular progresiva de duchenne:

a) Hipertrofia de pantorillas.
b) Torpeza en la marcha.
c) Escoliosis.
d) Contractura en extensión-adducción de las caderas.

160. ¿Qué nervio periférico puede resultar atrapado en la denominada arcada de fröhse?

a) Cubital.
b) Radial.
c) Mediano.
d) Ciático poplíteo externo.

161. ¿Cuál es la distribución de afectación motora más frecuente en la parálisis cerebral infantil?

a) Monoplejia.
b) Diplejia.
c) Hemiplejia.
d) Tetrapeljia.

162. Señale cuál de los siguientes tumores óseos es menos característico en la persona paciente joven (menor de 25 años):

a) Sarcoma de Ewing.
b) Condrosarcoma.
c) Osteocondroma.
d) Osteosarcoma.

163. El condroblastoma es un tumor con localización característica. Señale cuál:

a) Epífisis.
b) Metáfisis.
c) Diáfisis.
d) Diáfisis y metáfisis igualmente.

164. ¿Cuál de los siguientes tumores óseos no suele cursar con mucha afectación del estado general?

a) Sarcoma de Ewing.
b) Mieloma.
c) Linfoma primario óseo.
d) Metástasis.

165. La imagen radiológica con estriaciones verticales en el cuerpo vertebral, conocida como "en celda de cárcel", se ve en uno de los siguientes tumores. Señale en cuál:

a) Metástasis.
b) Osteoma osteoide.
c) Hemangioma.
d) Plasmocitoma.

166. La deformidad del fémur "en cayado de pastor" suele asociarse a una de las siguientes lesiones pseudotumorales. Indique cuál:

a) Fibroma no osificante.
b) Quiste óseo esencial.
c) Tumor pardo del hiperparatiroidismo.
d) Displasia fibrosa.

167. Entre los siguientes cuadros de mucopolisacaridosis, uno, de forma característica, no cursa con retraso mental. Señale cuál:

a) Hurler.
b) Hunter.
c) Morquio.
d) Sanfilippo.

168. Considerando una persona paciente sin alergias medicamentosas a la que se le va a intervenir para osteosintetizar una fractura de cadera, ¿con cuál de las siguientes familias de antibióticos es más aceptado realizar la profilaxis antibiótica?

a) Cefalosporinas de primera generación.
b) Cefalosporinas de segunda generación.
c) Cefalosporinas de tercera generación.
d) Cefalosporinas de cuarta generación.

169. ¿Cuál de los siguientes anestésicos locales ha mostrado toxicidad in vitro a nivel de condrocitos y, por tanto, debería evitarse en las infiltraciones intraarticulares?

a) Lidocaína.
b) Mepivacaína.
c) Bupivacaína.
d) Ropivacaína.

170. Uno de los siguientes no se considera un fármaco sysadoa. Indique cuál:

a) Condroitín sulfato.
b) Indometacina.
c) Glucosamina.
d) Diacereína.

171. Indique qué circunstancia, de las abajo mencionadas, no se considera factor de riesgo para el desarrollo de una osteoporosis:

a) Menopausia precoz.
b) Inactividad.
c) Caídas frecuentes.
d) Consumo de tabaco y alcohol.

172. ¿Cómo definimos la osteopenia, según el resultado de la densitometría, de acuerdo con la oms?

a) T score entre -1 y -2,5 DE (desviaciones estándar).
b) T score menor a -2,5 DE.
c) Z score entre -1 y -2,5 DE.
d) Z score menor a -2,5 DE.

173. Entre los siguientes fármacos para la osteoporosis, señale cuál no tiene como mecanismo de acción principal la inhibición de la reabsorción ósea:

a) Bifosfonatos.
b) Calcitonina.
c) Estrógenos.
d) Teriparatida.

174. La causa más frecuente de amputación, en nuestro medio, en la persona paciente joven es:

a) Traumática.
b) Infecciosa.
c) Tumoral.
d) Vascular.

175. Indique qué afirmación es falsa, respecto a las complicaciones tras una amputación:

a) Una técnica poco cuidadosa puede dar lugar a hematomas, que pueden sobreinfectarse secundariamente.
b) La infección es más frecuente si la causa de la amputación fue por enfermedad vascular periférica.
c) El "miembro fantasma" aparece con mucha frecuencia, y es casi siempre muy doloroso.
d) Tras la sección de un nervio se forma siempre un neuroma, pero no tiene por qué ser doloroso.

176. ¿Cuál de las siguientes no es una característica del ejercicio isométrico?

a) La longitud muscular se mantiene constante.
b) Hay un movimiento articular constante.
c) No tiene efecto sobre el rango de movilidad.
d) Suele emplearse en la primera fase de la rehabilitación.

177. Ante un paciente con claudicación de la marcha en extremidades inferiores, indique cuál de las siguientes situaciones nos orienta más a pensar que la causa sea neurógena por estenosis del canal lumbar:

a) Pulsos distales disminuidos.
b) La distancia andada a la que aparece la claudicación es constante.
c) Paciente cardiópata y fumador.
d) Dolor con la hiperextensión lumbar.

178. En la reparación microquirúrgica de la sección de un nervio periférico con pérdida de sustancia, ¿cuál se considera el defecto máximo que podemos tratar mediante tubulización con tubos de ácido poliglicólico o similares?

a) 1cm.
b) 3cm.
c) 5cm.
d) 10cm.

179. En la valoración radiológica del pie plano degenerativo, ¿qué ángulo de los siguientes nos resulta de mayor interés para la determinación del arco plantar interno?

a) Ángulo intermetatarsal.
b) Ángulo de Böhler.
c) Ángulo de Moreau-Costa-Bartani.
d) Ángulo de Gissane.

180. ¿Qué afirmación de las siguientes NO es correcta, en la valoración de una persona paciente con fractura del cuello del astrágalo?

a) Se trata de una fractura con riesgo de desarrollo de osteonecrosis.
b) La clasificación de Hawkins ayuda a predecir el riesgo de osteonecrosis.
c) Ante una Rx normal pero suficiente sospecha clínica, hay que recurrir al TAC o a la RMN para diagnosticar fracturas no desplazadas.
d) La observación de atrofia subcondral en la cúpula astragalina (singo de Hawkins) a las 6-8 semanas, predice la aparición de osteonecrosis.

181. ¿Qué NO esperaría encontrar en la exploración física de una persona paciente con diagnóstico de pie plano adquirido por insuficiencia del tibial posterior, en fase avanzada?

a) Retropié en valgo.
b) Retropié en varo.
c) Dificultad para ponerse de puntillas.
d) Signo “de muchos dedos”.

182. En la valoración radiológica de una persona paciente que acude para descartar un hallux valgus, indique qué valor de los siguientes ángulos es considerado patológico:

a) Ángulo intermetatarsal 8º.
b) Ángulo de Hallux Valgus 13º.
c) Ángulo PASA 6º.
d) a), b) y c) muestran en todos los casos valores no patológicos

183. ¿Con qué epónimo se denomina la osteocondrosis del navicular o escafoides tarsiano?

a) Freiberg.
b) Köhler.
c) Kienböck.
d) Preiser.

184. A la hora de hacer un repaso actualizado del manejo del dolor lumbar en urgencias, ¿qué ventajas ofrecen las guías de práctica clínica (GPC)?

a) Son esquemas generales del manejo de las patologías clínicas infrecuentes.
b) La principal ventaja es que son documentos donde se plantean preguntas flexibles, aunque las evidencias disponibles no se presentan de forma organizada y debe ser el usuario quien la analice y pondere.
c) Son un conjunto de recomendaciones dirigidas a optimizar la atención a las personas pacientes y que se basan en la revisión sistemática de la evidencia ofreciendo las mejores evidencias científicas disponibles ya analizadas y organizadas para la toma de decisiones.
d) Ninguna. Son documentos descatalogados en todos los casos.

185. A la hora de analizar de forma crítica la información científica, ¿qué NO hay que tener en cuenta para valorar su calidad?

a) El estilo de redacción.
b) La validez interna
c) La magnitud de los resultados.
d) La aplicabilidad clínica o validez externa.

186. Cuando hablamos de la jerarquía de la evidencia, es cierto que:

a) Existen diferentes métodos de gradación de la evidencia y los más frecuentemente empleados jerarquizan la evidencia en niveles que van del 1 al 5.
b) El nivel más alto de evidencia científica se deriva de metaanálisis y revisiones sistemáticas de alta calidad.
c) El término “mejor evidencia disponible” es dinámico y se actualiza con el tiempo.
d) a), b) y c) son todas correctas.

187. La siguiente descripción "células gigantes multinucleadas, derivadas de la estirpe monocito/macrófago, que poseen un reborde en cepillo” describe mejor, ¿cuál de las siguientes células?

a) Osteoblastos.
b) Osteoclastos
c) Fibroblastos
d) Condrocitos

188. ¿Qué factores favorecen la aparición de una fractura por fragilidad?

a) Edad.
b) PTH elevada.
c) Género femenino.
d) a), b) y c) son todas correctas.

189. ¿Cuál de las siguientes células óseas favorecen con su actividad la aparición de una fractura por fragilidad?

a) Osteoblasto.
b) Osteoclasto
c) Osteocito.
d) Condroblasto.

190. ¿Cuál de los siguientes hallazgos de la exploración física descartan una claudicación vascular, frente a una claudicación neurógena?

a) ROT (reflejos osteotendinosos) apagados.
b) Presencia de pulsos distales.
c) Sensibilidad conservada.
d) ROT exaltados.

191. La presencia de clonus aquíleo en la exploración, ¿qué le haría sospechar?

a) Siringomielia.
b) Lesión de primera motoneurona
c) Hernia discal lumbar
d) Estenosis de canal lumbar

192. En los casos de inestabilidad recurrente tras la reducción cerrada de la luxación posterior de hombro, ¿qué lesión esperamos encontrar en la tomografía computarizada?

a) Una lesión de Bankart ósea.
b) Una fractura por impactación de la cara antero-medial de la cabeza humeral.
c) No es habitual encontrar lesiones óseas asociadas.
d) Es preferible realizar una ecografía, dado que la lesión asociada más frecuente en estos casos es la rotura del manguito rotador.

193. Paciente varón de 51 años de edad, agricultor sin antecedentes patológicos de interés, salvo dolores ocasionales en los hombros. Acude a su consulta refiriendo que hace 5 semanas notó un dolor repentino en el hombro derecho al tirar una piedra en el campo. En los días posteriores el dolor fue aumentando en intensidad hasta no permitirle trabajar cuando tenía que realizar actividades con el brazo por encima de su cabeza. ¿Qué cuadros componen el diagnóstico diferencial de nuestro paciente?

a) Rotura de la Porción Larga del Bíceps.
b) Rotura en la unión miotendinosa del músculo Supraespinoso.
c) Lesión SLAP (Superior Labrum Anterior to Posterior).
d) Todas a), b) y c), forman parte del diagnóstico diferencial en este paciente.

194. Señale la afirmación que le parece INCORRECTA:

a) El tratamiento quirúrgico de la artrosis glenohumeral secundaria depara mejores resultados que el de la primaria.
b) La artroscopia nos proporciona la estadificación de la lesión.
c) La artroplastia de interposición no siempre funciona bien.
d) Si existe lesión importante del manguito rotador debemos colocar una prótesis invertida.

195. ¿Qué tipo de artroplastia emplearíamos en una persona paciente con artrosis secundaria postraumática de 52 años de edad, si confirmáramos con RMN que la persona paciente tiene un manguito rotador íntegro con escasa erosión glenoidea y no deformidad relevante de extremos articulares?

a) Hemiartroplastia.
b) Artroplastia total anatómica.
c) Artroplastia de interposición.
d) Artroplastia invertida.

196. Señale la INCORRECTA respecto a las fracturas de clavícula:

a) Las más frecuentes son las de tercio medio.
b) Las de tercio distal pueden asociarse a lesión de los ligamentos conoide y/o trapezoide
c) Las fracturas de tercio medio pueden en raros casos afectar a la vía aérea o grandes vasos.
d) Ocurren con mucha más frecuencia en el lado dominante.

197. Señale la respuesta CORRECTA respecto a la capsulitis adhesiva secundaria:

a) Nunca se afecta la rotación externa.
b) Si hay material de osteosíntesis hay que quitarlo siempre.
c) En la necrosis avascular de la cabeza humeral se producen manifestaciones de rigidez muy importantes desde el inicio.
d) Puede plantearse un tratamiento conservador de entrada.

198. Durante la exploración de una persona paciente con dolor de larga evolución referido al hombro se objetiva que, estando de pie apoyando las manos contra la pared, presenta una escápula alada. ¿La afectación de qué estructura anatómica, entre las siguientes, deberíamos sospechar?

a) Lesión del nervio torácico largo.
b) Lesión del nervio espinal.
c) Atrofia de los músculos deltoides y redondo mayor.
d) Rotura crónica del manguito rotador.

199. Una persona paciente con debilidad y atrofia progresiva del músculo deltoides y el músculo redondo menor nos debe hacer sospechar una lesión del nervio:

a) Torácico largo.
b) Supraescapular.
c) Axilar.
d) Espinal.

200. El músculo trapecio está inervado por:

a) El nervio axilar.
b) El nervio supraescapular.
c) El nervio espinal.
d) El nervio torácico largo.

201. ¿Qué déficit motor presentará una persona paciente con una neuropatía compresiva del nervio cubital?

a) Debilidad para la flexión MCF y extensión IFP y IFD de los dedos trifalángicos.
b) Debilidad para la oposición del pulgar.
c) Debilidad para la extensión MCF, IFP e IFD de los dedos y pulgar.
d) Debilidad para la flexión MCF, IFP e IFD de los dedos y pulgar.

202. Qué déficit sensitivo presentará una persona paciente con una neuropatía compresiva del nervio cubital?

a) Parestesias y/o hipoestesia en la cara volar de los dedos pulgar, índice y medio.
b) Parestesias y/o hipoestesia en la cara volar y dorsal del dedo meñique y mitad cubital del anular.
c) Parestesias y/o hipoestesia en la cara dorsal de los dedos pulgar, índice y medio.
d) Parestesias y/o hipoestesia en el lado radial del antebrazo.

203. Paciente varón de 45 años de edad sin antecedentes de interés que consulta por presentar dolor y disminución de la funcionalidad del codo derecho desde hace dos semanas. Refiere dolor y sensación de crujido mientras practicaba flexiones apoyado en un solo brazo en el gimnasio. En la exploración física presenta dolor y edema con equimosis en proceso de reabsorción en la fosa anterocubital del codo, así como limitación de la flexión y supinación del mismo. Ante la sospecha de que la persona paciente esté afectada de una rotura distal del tendón del bíceps. ¿Cuál de los siguientes signos clínicos es altamente sugestivo de este tipo de lesión?

a) Migración distal del vientre muscular del bíceps.
b) Migración proximal del vientre muscular del bíceps.
c) Prueba de gancho o *Hook test* negativo (se palpa tensión en el tendón distal del bíceps).
d) Imposibilidad de realizar la pronación del codo.

204. Ante la sospecha de que una persona paciente tenga una rotura distal del tendón del bíceps, ¿cuál de las siguientes pruebas diagnósticas suele darnos más información?

a) Radiografía simple.
b) Ecografía.
c) Resonancia Magnética.
d) Tomografía Axial Computada.

205. ¿Cuál de los siguientes factores NO es de riesgo para una rotura del tendón distal del bíceps?

a) Alcohol.
b) Tabaco.
c) Mala técnica de entrenamiento.
d) Cúbito varo o valgo.

206. Señale la frase CORRECTA, ante el escenario de plantearse colocar una artroplastia de sustitución (prótesis) de cabeza de radio:

a) Está siempre indicada en fracturas en dos o más fragmentos, aun sin inestabilidad asociada.
b) Pequeñas alteraciones de la longitud pueden afectar a la biomecánica de la articulación, produciendo erosión del cartílago del capitellum, limitación de la movilidad o inestabilidad.
c) Uno de los errores más comunes durante su implantación es el déficit de longitud que ocasiona una inestabilidad.
d) A largo plazo, la osteolisis sintomática alrededor del vástago es una complicación que se aprecia en hasta un 30 % de los casos.

207. Las fracturas de olécranon suelen ser:

a) Desplazadas por la tracción del músculo tríceps.
b) Producen frecuentemente inestabilidad de la articulación del codo.
c) Se suelen tratar ortopédicamente en flexión.
d) No se suelen desplazar.

208. En las fracturas de olécranon distales a la coronoides, inestables y conminutas, existe consenso en que la técnica de elección más extendida para la osteosíntesis de fracturas de olécranon es una de las señaladas. Indique cuál:

a) Obenque.
b) Tornillo canulado con cerclaje alámbrico.
c) Placas largas posteriores preconformadas con tornillos de bloqueo y compresión.
d) Agujas percutáneas e inmovilización del codo en extensión.

209. Señale la afirmación CIERTA en relación con el obenque:

a) Debe conseguir la reducción completa de la fractura y dar compresión, procurando que las agujas se fijen en la cortical cubital anterior o bien en localización intramedular.
b) Debe de ser con alambre trenzado.
c) Puede ser flexible, con agujas finas y alambre fino.
d) Necesita siempre de inmovilización enyesada postoperatoria.

210. ¿Cuál de las siguientes clasificaciones no se refieren a fracturas en el húmero distal, en la persona adulta o el/la niño/a?

a) Milch.
b) Dubberley.
c) Frykman.
d) Gartland.

211. En caso de observar una lesión de la membrana interósea del antebrazo durante el tratamiento quirúrgico de una fractura de cabeza radial, ¿qué tratamiento asociaríamos al propio de la fractura de la cabeza radial?

a) Estabilización temporal de la articulación radiocubital distal con agujas de Kirschner con o sin reparación directa de la bandeleta central de la membrana interósea.
b) Inmovilización con férula braquiopalmar en pronosupinación neutra durante 4 semanas.
c) No es necesario asociar ningún gesto quirúrgico adicional.
d) Osteotomía de acortamiento cubital.

212. Señale la opción FALSA en relación con el tratamiento quirúrgico de una tendinopatía lateral del codo:

a) Si la indicación es correcta cabe esperar cerca de un 90 % de curación de las personas pacientes.
b) La microtenotomía del ECRB (extensor carpi radialis brevis) puede realizarse de forma percutánea o por radiofrecuencia.
c) No hay certeza de que las diferencias entre las diferentes tengan traducción a nivel clínico.
d) Las técnicas percutáneas dan claramente mejores resultados que las abiertas.

213. Señale la afirmación CORRECTA respecto a la rigidez de codo:

a) El tratamiento más frecuente para la rigidez postraumática incapacitante es la implantación de una prótesis total de codo.
b) El tratamiento más frecuente para la rigidez postraumática incapacitante de codo es la retirada del material de osteosíntesis/prótesis de cabeza radial, sin más gestos asociados.
c) El tratamiento más frecuente para la rigidez postraumática incapacitante es el desbridamiento osteocapsular (artroscópico o abierto).
d) El tratamiento más frecuente para la rigidez postraumática incapacitante es la artroplastia de interposición.

214. La artroscopia de codo es útil en el tratamiento de la condromatosis sinovial. Señale afirmación CORRECTA en relación con la enfermedad y su tratamiento artroscópico:

a) Es un procedimiento que se puede repetir varias veces, si la enfermedad recidiva.
b) Al poder actuar en la cámara anterior y posterior, mejorará la movilidad articular en flexión y en extensión.
c) Podemos actuar, además sobre el tendón extensor común, en caso de que la persona paciente presente clínica de dolor lateral en el codo.
d) a), b) y c) son todas correctas.

215. Paciente mujer de 57 años de edad, trabajadora en una empresa de limpieza y sin antecedentes patológicos de interés, que acude a su consulta con un informe en el que consta que presenta una tenosinovitis estenosante de De Quervain en su muñeca derecha y que aconseja que se la infiltre. ¿Cuál de las siguientes afirmaciones es cierta en relación con la exploración física de la paciente del caso?

a) A la inspección se observa un hachazo en el trayecto de los tendones afectados.
b) A la inspección siempre hay enrojecimiento de la piel vecina a la patología.
c) A la palpación de los tendones afectados se puede notar crepitación.
d) La palpación de la región del fibrocartílago triangular despierta un dolor agudo.

216. ¿Qué estructuras tisulares de las enumeradas a continuación se suponen afectadas en la tenosinovitis estenosante de De Quervain?

a) Tendones extensor corto y separador (abductor) largo del pulgar.
b) Tendones extensor largo y separador (abductor) largo del pulgar.
c) Tendones extensor corto y palmar mayor.
d) Tendón extensor corto y rama sensitiva del nervio radial.

217. Respecto al tipo de disfunción carpiana generada por las pseudoartrosis de escafoides, señale la respuesta FALSA:

a) Son disfunciones en las que el anillo carpiano se ve interrumpido por lesiones ligamentosas, como el caso clínico actual, o por lesiones óseas de los huesos carpianos.
b) Una de las causas más frecuentes de este tipo de disfunción es la pseudoartrosis de escafoides.
c) Si no se realiza tratamiento adecuado este tipo de disfunción puede acabar a la larga en una desaxación carpiana.
d) Una de las causas más frecuentes de este tipo de disfunción es la mal unión en fracturas de radio distal.

218. El momento ideal para operar una fractura de tobillo es:

a) Antes de 8 horas del traumatismo.
b) Antes de 24 horas del traumatismo.
c) Antes de 8 horas o después de 6-12 días del traumatismo.
d) Después de 6-12 días del traumatismo.

219. Si nos encontramos ante una fractura de pilón tibial con gran afectación de partes blandas, se debe realizar:

a) Colocar un fijador externo como tratamiento definitivo.
b) Realizar osteosíntesis inmediata con una o varias placas.
c) Realizar inicialmente fijación provisional con fijador externo y esperar 1-2 semanas (hasta que ceda la hinchazón) para realizar la síntesis definitiva.
d) Realizar osteosíntesis inmediata con clavo.

220. El nervio safeno, que inerva sensitivamente la cara medial del tobillo, es rama del nervio:

a) Obturador.
b) Femoral.
c) Ciático poplíteo externo.
d) Ciático poplíteo interno.

221. Una fractura de tobillo por supinación-aducción (S/A) de la clasificación de Lauge-Hansen, será, en la clasificación de AO, un tipo:

a) A ó B.
b) C.
c) B ó C.
d) A.

222. Las fracturas triplanas de tobillo en adolescentes:

a) Ocurren en pacientes más mayores que la fractura de Tillaux.
b) Son epifisiolisis tipo IV de Salter y Harris.
c) No presentan lesiones de la fisis.
d) Son epifisiolisis tipo III de Salter y Harris.

223. Señale la respuesta MÁS CORRECTA respecto al metatarso varo congénito:

a) Es algo más frecuente en sexo masculino.
b) a), c) y d) son correctas.
c) En cerca de un 50% casos es bilateral.
d) Tiene una incidencia aproximada de 1/1000 RNV.

224. En el método de Ponseti para el tratamiento del pie zambo, el orden correcto de corrección de las deformidades es:

a) Cavo, aducto, equino.
b) Cavo, equino, aducto.
c) Aducto, equino, cavo.
d) Aducto, cavo, equino.

225. Señale la afirmación CORRECTA respecto al pie plano valgo flexible:

a) Precisa siempre de Rx para su diagnóstico preciso.
b) El aspecto plano del pie es siempre visible, en carga y descarga.
c) Se deben tratar siempre, aunque no tenga sintomatología.
d) Sólo duele si hay también contractura del tríceps sural.

226. El uso de callodiastasis mediante minifijador externo puede ser útil especialmente en una de estas patologías:

a) Oligodactilia.
b) Braquimetatarsalgia.
c) Metatarso primo varo congénito.
d) Pie en mecedora.

227. La fusión de Blair, que se puede usar como tratamiento en la necrosis avascular del astrágalo, consiste en:

a) Una artrodesis astrágalocalcánea.
b) Una artrodesis tibiocalcánea.
c) Una artrodesis tibioastragalocalcánea.
d) Una artrodesis tibioastragalina.

228. ¿Cuál de los siguientes resume mejor el tratamiento conservador actualmente más aceptado y recomendado de las roturas agudas del tendón de Aquiles?

a) Escayolas seriadas durante un mínimo de 8 semanas.
b) Inmovilización 2 semanas y luego CAM walker con carga precoz.
c) Una única escayola en equino en descarga durante 6 semanas.
d) Vendaje blando y carga y movilización inmediata.

229. Señale en cuál de los siguientes casos estaría más indicado realizar una osteotomía de Akin:

a) Hallux valgus con subluxación metatarsofalángica.
b) Hallux valgus con DASA mayor de 10º.
c) Cuando tras la realización del resto de técnicas persiste hallux valgus interfalángico..
d) Hallux valgus con PASA mayor de 10º.

230. Respecto a la Displasia Epifisaria Múltiple, señale la respuesta INCORRECTA:

a) Se trata de un enanismo proporcionado.
b) Hay afectación vertebral.
c) La herencia puede ser autosómica dominante o recesiva.
d) Suelen presentar genu valgo.

231. Podremos encontrar hueso "en matraz de Erlenmeyer" en todas estas entidades, salvo una. Señale cuál:

a) Osteopetrosis.
b) Enfermedad de Pyle.
c) Enfermedad de Gaucher.
d) Hiperostosis cortical infantil (enfermedad de Caffey).

232. Señale qué NO esperamos encontrar en una persona paciente afecta de enfermedad de Marfan:

a) Miembros largos y delgados.
b) Rigideces articulares.
c) Pectus excavatum.
d) Pectus carinatum.

233. ¿Cuál de los siguientes epónimos no corresponde a una osteocondrosis?

a) Greulich.
b) Osgood-Schlatter.
c) Köhler.
d) Kienböck.

234. La zona más débil del tendón, donde suelen producirse las roturas traumáticas, es:

a) Inserción ósea.
b) Todas las zonas son iguales de débiles.
c) Zona media.
d) Unión músculotendinosa.

235. El proteoglicano predominante en el tendón es:

a) Queratán sulfato.
b) Heparán sulfato.
c) Guanetidina.
d) Decorina.

236. El tratamiento inicial de una tendinopatía crónica debe corregir la sobrecarga mecánica y realizar fisioterapia con los siguientes tipos de ejercicios:

a) Isocinéticos.
b) Isométricos.
c) Fortalecimiento excéntrico.
d) Fortalecimiento concéntrico.

237. En la pseudoartrosis congénita de tibia se emplea frecuentemente la clasificación de Andersen. ¿A qué grado correspondería una imagen de esclerosis y afilamiento de los bordes?

a) I.
b) II.
c) III.
d) IV.

238. ¿A partir de qué magnitud aproximada de discrepancia de longitud de extremidades inferiores al final del crecimiento tenemos que empezar a considerar la cirugía?

a) 10mm.
b) 25mm.
c) 40mm.
d) 55mm.

239. ¿Cuál de las siguientes NO puede considerarse una entesopatía?

a) Epicondilitis.
b) Tenosinovitis de flexores de la mano (dedo en gatillo).
c) Trocanteritis.
d) Fascitis plantar.

240. ¿Cuál de los siguientes factores NO es un factor de riesgo de infección postoperatoria?

a) Tener concomitantemente una infección de orina.
b) Presentar niveles altos de glucosa en sangre (>200 mg/dL).
c) Presentar úlceras cutáneas en otras partes del cuerpo.
d) Que la persona paciente ingrese sólo unas pocas horas antes de la intervención.

241. El germen que más frecuentemente provoca fascitis necrotizante es:

a) Enterobacterias.
b) Suele ser polimicrobiana.
c) Stafilococus aureus.
d) Clostridium.

242. Respecto a la profilaxis antibiótica en las intervenciones quirúrgicas limpias es FALSO que:

a) Si han pasado más de 2h y la operación continúa, se debe repetir la dosis de antibiótico intraoperatoriamente.
b) La tendencia actual es a usar una única dosis de antibiótico preoperatoria.



c) Si hay pérdida significativa de sangre se debe repetir la dosis de antibiótico intraoperatoriamente.
d) Se debe mantener hasta la retirada de los redones y drenajes.

243. Ante una infección, la VSG (velocidad de sedimentación globular):

a) Aumenta inmediatamente y se normaliza en cuanto desaparece la infección.
b) Aumenta a las 6-48 horas y si hay respuesta se normaliza a los 3 meses (o hasta un año) de iniciar la terapia antibiótica.
c) Aumenta a las 6-48 horas y si hay respuesta se normaliza a las 3-6 semanas de iniciar terapia antibiótica.
d) Aumenta a los 2-3 días y si hay respuesta se normaliza a los 3 meses (o hasta un año) de iniciar la terapia antibiótica.

244. Ante una infección, la PCR (proteína C reactiva):

a) Aumenta a las 6-48 horas y si hay respuesta se normaliza a los 3 meses de iniciar la terapia antibiótica.
b) Aumenta a las 6-48 horas y si hay respuesta se normaliza a las 3-6 semanas de iniciar terapia antibiótica.
c) Aumenta a los 2-3 días y si hay respuesta se normaliza a los 3 meses de iniciar la terapia antibiótica.
d) Aumenta inmediatamente y se normaliza en cuanto desaparece la infección.

245. En una infección de artroplastia de rodilla, a las 2 semanas del implante, que está bien anclado, la mejor técnica quirúrgica es:

a) Recambio de prótesis en 2 tiempos.
b) Supresión antibiótica sola, sin intervención quirúrgica.
c) Recambio de todos los componentes de la prótesis, fijos y móviles, en 1 tiempo.
d) Desbridamiento y cambio sólo de piezas móviles (polietileno).

246. De las siguientes técnicas diagnósticas, señale cuál tiene menor valor (peor especificidad) para el diagnóstico de la infección en artroplastia:

a) Gammagrafía ósea con bisfosfonatos marcados con Tc99m.
b) Cultivos intraoperatorios.
c) Artrocentesis y cultivo.
d) Análisis histológico de cortes congelados intraoperatorios.

247. Las anfiartrosis son:

a) Articulaciones fibrosas.
b) El resultado de la degeneración de articulaciones sinoviales.
c) Un tipo poco frecuente de articulación sinovial
d) Articulaciones con unión a través de fibrocartílago.

248. La rigidez de una articulación corresponde a:

a) La detención brusca y pasajera del movimiento articular.
b) La pérdida completa y permanente de la movilidad.
c) La fijación de una articulación en una determinada posición durante un tiempo determinado.
d) La limitación persistente (pero no necesariamente completa) de los movimientos de una articulación.

249. ¿Cuál de estas afirmaciones de la artrogriposis NO es cierta?

a) Es siempre congénita.
b) Puede debutar en cualquier momento hasta la edad adulta.
c) La amioplasia es un tipo de artrogriposis con aplasia muscular.
d) Engloba a muchas entidades patológicas.

250. La línea de calcificación o de marea (tidemark) del cartílago hialino es importante clínicamente porque:

a) Separa el punto donde las lesiones condrales pueden cicatrizar de las que no.
b) No tiene ningún interés clínico, sólo morfológico.
c) Es una barrera importante a los gérmenes.
d) a), b) y c) son todas incorrectas.

251. La artroplastia está indicada en la artropatía neuropática sólo si:

a) La persona paciente es muy colaboradora.
b) La lesión nerviosa es moderada.
c) No está indicada en ningún caso.
d) La causa es diabetes mellitus que ahora está bien controlada.

252. Señale la CORRECTA respecto a la sinovitis villonodular pigmentada:

a) Suele aparecer en mayores de 50 años.
b) Siempre requiere la radioterapia como tratamiento coadyuvante.
c) Degenera frecuentemente hacia la malignidad.
d) Puede debutar en forma de hemartros sin causa aparente.

253. El origen de la condromatosis sinovial es:

a) Metaplasia cartilaginosa de la sinovial.
b) Calcificaciones localizadas de la sinovial.
c) Metaplasia sinovial del cartílago.
d) Desprendimiento de fragmentos cartilaginosos.

254. ¿Cuál de las siguientes frases es FALSA con respecto a la osteocondritis disecante?

a) La articulación más afectada es la rodilla.
b) En pacientes jóvenes con fisis abiertas tiene mejor pronóstico.
c) Su etiología es siempre de origen traumático.
d) El cóndilo interno del fémur es la zona más frecuentemente afectada.

255. Señale la respuesta CORRECTA respecto a la artropatía hemofílica:

a) Requiere aplicación sistémica del factor deficitario previamente a la evacuación del hemartros.
b) Contraindica la implantación de una artroplastia.
c) Cursa sin dolor, por lo que a veces es difícil de diagnosticar.
d) Produce alteraciones cartilaginosas pero no óseas.

256. El mal perforante plantar es característico de:

a) La siringomielia.
b) La artropatía ulceromutilante.
c) La artropatía tabética.
d) La artropatía diabética.

257. La asociación de artritis+uretritis+conjuntivitis se conoce como:

a) Sindrome de Sjogren.
b) Artritis reactiva/Síndrome de Reiter.
c) Esclerodermia.
d) Síndrome de Leriche.

258. La lesión radiológica de "lápiz en copa" es característica de:

a) Lupus eritematoso sistémico.
b) Artritis reumatoide.
c) Artritis psoriásica.
d) Espondilitis anquilopoyética.

259. Señale la respuesta correcta en relación con la fractura del cuello del metacarpiano V:

a) Son fracturas que al igual que ocurre en el resto de los metacarpianos requieren una reducción anatómica para obtener un buen resultado funcional.
b) La fractura del cuello del MC V tolera angulaciones de hasta 70º con buen resultado funcional debido a la movilidad que presenta a nivel de la articulación carpometacarpiana.
c) La maniobra de Jahss permite la reducción de la fractura y la inmovilización en la misma posición que se redujo.

d) Si se opta por un tratamiento conservador, la articulación metacarpofalángica se debe inmovilizar en extensión durante 6 semanas.

260. La posición en "intrínseco plus" minimiza la rigidez de los dedos y consiste en inmovilizar la mano de la siguiente forma:

a) Muñeca en suave extensión, flexión de la MF en 90º y extensión de las articulaciones interfalángicas.
b) Muñeca en suave flexión, flexión de la MF en 90º y extensión de las articulaciones interfalángicas.
c) Muñeca en suave extensión, extensión de la MF a 0º y extensión de las articulaciones interfalángicas.
d) Muñeca en suave extensión, flexión de la MF en 90º y flexión de las articulaciones interfalángicas en 90º.

261. Varón de 34 años de edad, carpintero de profesión, que acude al servicio de Urgencias por amputación a nivel de la falange distal del 4º dedo de su mano derecha, tras aplastamiento con una prensa. El fragmento amputado presenta signos de aplastamiento, por lo que se desestima su reimplante al considerarse que no es viable y que la función final va a ser buena con una amputación. Señale la opción FALSA en cuanto a las consideraciones a la hora de realizar un buen muñón de amputación en un caso como el que nos ocupa:

a) Mantener la máxima longitud de hueso posible.
b) La matriz ungueal debe ser más corta que el hueso para evitar la formación de un "pico de loro".
c) No es necesario realizar ninguna acción sobre el nervio en estos casos.
d) Se realizará un colgajo local si el cierre directo no va a proporcionar una cobertura estable.

262. ¿Cuál de las siguientes NO es una indicación de reimplante?

a) Primer dedo en un varón de 50 años.
b) Multidigital en una mujer de 62 años.
c) Transhumeral en un niño de 1 año.
d) Proximal a la inserción del FDS del tercer dedo en un varón 78 años.

263. En cuanto a la cirugía de reimplante, señale la FALSA:

a) Los nervios deben resecarse hasta encontrar un patrón fascicular sano.
b) El hueso se puede fijar con agujas, cerclaje, tornillo intramedular o placas.
c) La cirugía empieza antes de que el paciente llegue al quirófano.
d) Las arterias no sufren daño por tracción.

264. El germen causal más frecuente de la osteomielitis de la mano es:

a) Kingella kingae.
b) Staphylococcus aureus.
c) Streptococcus del grupo B.
d) Pseudomona aeruginosa.

265. Ante el tratamiento en urgencias de una luxación traumática de cadera, señale la respuesta VERDADERA:

a) La afectación del nervio ciático tanto previa y posterior a la reducción obligan a la revisión quirúrgica de éste.
b) Si no es posible la reducción cerrada, un tratamiento adecuado es la tracción cerrada mantenida hasta que se reduzca la luxación.
c) La reducción de la luxación posterior se debe realizar con la rodilla y caderas flexionadas 90º.
d) En la reducción de luxación anterior las maniobras a realizar son iguales que durante las posteriores.

266. Según las imágenes radiológicas, clasifique la fractura intracapsular de cadera:

Figura 1

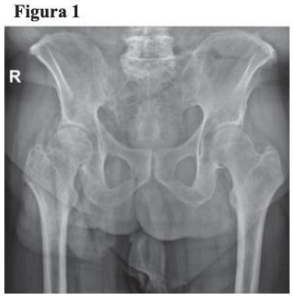

Figura2



Figura 3



a) Garden 0 - Pauwels I.
b) Garden I – Pauwels II.
c) Garden II – Pauwels II.
d) Garden III – Pauwels III.

267. En las fracturas basicervicales tratadas con clavo cefalomedular en las que fracasa la osteosíntesis produciéndose un cut-out, ¿cuál es la causa más frecuente de esta complicación?

a) Mala o incorrecta reducción de la fractura.
b) Distancia tip-apex excesiva.
c) Colocación innecesaria del cerrojo distal.
d) Deambular en carga antes de la consolidación de la fractura.

268. En relación a la patología de partes blandas de la cadera, señale la afirmación CORRECTA:

a) El síndrome doloroso del trocánter mayor afecta sobre todo a hombres menores de 50 años.
b) La cadera en resorte externa es habitualmente dolorosa y precisa de tratamiento quirúrgico abierto.
c) La excesiva anteversión del componente acetabular de una prótesis total de cadera es causa frecuente de "impingement" del tendón del psoas.
d) Las lesiones del nervio pudendo en las artroscopias de cadera están relacionadas con la compresión directa de la rama nerviosa en la cuña perineal.

269. Ante una persona paciente joven, con datos clínicos que hacen sospechar la existencia de un choque femoroacetabular, deben de incluirse en el diagnóstico diferencial otras causas articulares de dolor como:

a) Displasia límite de cadera.
b) Necrosis avascular de la cabeza femoral.
c) Secuelas enfermedad de Perthes.
d) Todas las anteriores.

270. Una persona paciente de 27 años, activa y deportista, diagnosticada de choque femoroacetabular tipo CAM hace 8 meses, ha realizado tratamiento de fisioterapia y ha modificado parte de su actividad deportiva, pero continúa con dolor inguinal. ¿Cuál sería la siguiente actitud a tomar?

a) Propondría infiltración con ácido hialurónico.
b) Lo mantendría en descarga con ayuda de muletas durante 4 semanas.
c) Ofrecería la opción de tratamiento quirúrgico por artroscopia.
d) Añadiría magnetoterapia al tratamiento de fisioterapia.

271. Al considerar las complicaciones del tratamiento quirúrgico del choque femoroacetabular, ¿cuál de esta relación técnica quirúrgica-complicación es correcta?

a) Abordaje mini-anterior de Hueter-Neuroapraxia del femorocutáneo.
b) Luxación segura de cadera-Dolor material osteosíntesis trocánter mayor.
c) Artroscopia de cadera-Alteraciones en la piel y/o mucosa perineal.
d) Todas son ciertas.

272. Paciente varón, de 55 años, que ha sido sometido a ciclos de radioterapia como tratamiento para un proceso tumoral. Refiere en la consulta un dolor en la zona de la musculatura aductora de meses de evolución, de carácter continuo. ¿Qué prueba pediría?

a) RMN para descartar atrapamiento femoroacetabular.
b) TAC para descartar artrosis de cadera.
c) RM para descartar necrosis avascular de la cabeza femoral.

d) Gammagrafía para descartar lesión tipo “pinza” en cavidad acetabular.

273. ¿Qué distingue en la RM una osteoporosis transitoria de cadera de la necrosis avascular de la cabeza femoral?

a) Patrón homogéneo de edema en la cabeza y cuello femoral.
b) Aplanamiento de la cabeza femoral.
c) Abundante derrame articular.
d) Línea radiolucente en la región del calcar.

274. ¿Cuáles son las contraindicaciones para la artroscopia de cadera en displasia?

a) Radial: displasia severa (LCE menor o igual que 18º).
b) Displasia borderline (18-25º) + laxitud (Beighton score >6) y/o anteversión femoral > 25º.
c) Daño articular severo (Tönnis >2).
d) Todas son correctas.

275. Paciente varón de 7 años que acude a consulta de la Unidad de Cadera Infantil, por claudicación y coxalgia derecha de más de 6 meses de evolución. Aporta radiografías AP de pelvis y axial de caderas (Figuras 1 y 2). ¿Qué diagnóstico haría?

Figura 1



Figura 2



a) Displasia del desarrollo.
b) Necrosis idiopática de la cabeza femoral de la persona adulta.
c) Enfermedad de Perthes.
d) Epifisiolisis femoral proximal.

276. Paciente varón de 7 años que acude a consulta de la Unidad de Cadera Infantil, por claudicación y coxalgia derecha de más de 6 meses de evolución diagnosticado de enfermedad de Perthes. ¿Qué deformidad es la más importante para tomar decisiones?

a) Coxa magna.
b) Subluxación.
c) Coxa vara.
d) Ensanchamiento del cuello femoral.

277. Paciente que, a las 8 horas tras una cirugía de prótesis de cadera derecha, tras una anestesia raquídea, mantiene pérdida de fuerza para la dorsiflexión de tibial anterior, extensor común de los dedos y extensor del primer dedo del pie ipsilaterales, asociado disestesias/hipoestesia en dorso del pie y dedos. ¿Cuál es su sospecha diagnóstica?

a) Lesión de la rama peronea del nervio ciático.
b) Lesión del nervio ciático, rama ciático poplíteo interno.
c) Lesión del nervio femoral.
d) Lesión del nervio obturador.

278. Paciente de 80 años intervenida hace 10 años por gonartrosis valguizante bilateral con implante de PTR derecha PS cementada. Presenta caída en la calle y es traída al hospital por impotencia funcional del miembro inferior derecho, acortamiento y deformidad aparente. Exploración neurovascular distal sin alteraciones. ¿Cuál de los siguientes datos de la anamnesis puede condicionar el pronóstico y el tratamiento?

a) La paciente se encuentra en tratamiento por osteoporosis avanzada.
b) La prótesis de rodilla fue revisada 2 años antes de la lesión y presentaba una limitación de la flexoextensión (-10-70º).
c) La paciente deambula de forma independiente, pero presenta enfermedad de Parkinson en tratamiento.
d) Todos los anteriores pueden ser datos críticos que condicionen el pronóstico y tratamiento.

279. Paciente varón de 43 años, sin antecedentes de interés, que consulta por dolor e impotencia funcional para la extensión activa de la pierna izquierda, tras caída por escaleras hace dos semanas. El paciente ha estado caminando con dolor y cierta limitación para la extensión y hoy ha notado un chasquido incapacidad para soportar el peso del cuerpo y para extender la pierna. A la exploración física se objetiva tumefacción, equimosis y derrame articular. Se palpa una hendidura o hachazo a nivel del tendón rotuliano. Se realiza un estudio radiográfico de la rodilla (Figura 1). Con los datos clínicos y de imagen reseñados, ¿cuál sería su diagnóstico de sospecha?



a) Rotura parcial del tendón cuadricipital.
b) Rotura completa del tendón cuadricipital.
c) Rotura parcial del tendón rotuliano.
d) Rotura completa del tendón rotuliano.

280. Paciente varón de 59 años, sin antecedentes patológicos de interés, que consulta en Urgencias por dolor de aparición súbita tras un "chasquido" e impotencia funcional para la extensión de la rodilla izquierda. El paciente es diagnosticado de una rotura completa del tendón cuadricipital. ¿Qué tratamiento le plantearía usted?

a) La alternativa del tratamiento conservador.
b) La necesidad de aloinjerto para la reparación de la lesión.
c) La necesidad de la reparación quirúrgica, preferentemente en las primeras 72 horas.
d) La necesidad de la reparación quirúrgica para la inmediata incorporación a la práctica deportiva.

281. Paciente varón de 59 años, sin antecedentes patológicos de interés, que consulta en Urgencias por dolor de aparición súbita tras un "chasquido" e impotencia funcional para la extensión de la rodilla izquierda. El paciente es diagnosticado de una rotura completa del tendón cuadricipital. En caso de cirugía del Ligamento Cruzado Anterior (LCA), ¿cuál sería la opción de injerto?

a) Homoinjerto liofilizado.
b) Homoinjerto criopreservado.
c) Autoinjerto tendinoso.
d) Injerto parental.

282. ¿Qué es necesario en el postoperatorio de la reconstrucción del ligamento cruzado anterior (LCA)?

a) Mantener una ortesis fija con limitación de la extensión 6 semanas.
b) Evitar la carga de la extremidad 6 semanas.
c) Inmovilizar con yeso inguino-pédico.
d) Ninguna de las anteriores.

283. Paciente varón de 18 años activo (deportista profesional) con traumatismo en valgo y rotación externa. Presenta hemartros, inestabilidad clara de rodilla y una lesión aguda del ligamento cruzado anterior (LCA) junto con lesión del cuerno posterior del menisco externo. Está programado para cirugía del LCA. ¿Cuál debe ser la decisión quirúrgica?

a) Se debe operar en dos tiempos, primero el LCA, y después el menisco.
b) Se debe operar en dos tiempos, primero el menisco, y después el LCA.
c) Se debe operar el LCA y en el mismo tiempo la sutura o mantenimiento meniscal si se puede.
d) Se debe operar para resecar el menisco y ver cómo evoluciona.

284. Paciente varón de 18 años activo (deportista profesional) con traumatismo en valgo y rotación externa. Presenta hemartros, inestabilidad clara de rodilla y una lesión aguda del ligamento cruzado anterior (LCA) junto con lesión del cuerno posterior del menisco externo. Está programado para cirugía del LCA. En el caso de que NO sea posible la sutura o reparación del menisco:

a) Se realizará una resección meniscal mínima (según se precise) intentando mantener el máximo posible.
b) Se realizará una resección de la totalidad del menisco para así evitar posibles recidivas.
c) Se dejará el menisco “tal cual esté roto” a pesar de que sea inestable.
d) Se resecará la totalidad del menisco (“meniscectomía total) y se colocará un trasplante meniscal.

285. El gesto técnico “imprescindible o necesario” para obtener la curación biológica en la sutura meniscal es:

a) La colocación del portal de visión en la zona suprapatelar.
b) Adaptar una ortesis rígida de rodilla durante dos meses.
c) La colocación diferentes tipos de anclajes o materiales por si fallase alguno concreto.
d) El “refrescamiento de los bordes” para favorecer el aporte vascular.

286. Paciente mujer de 29 años que acude a primera consulta por dolor en cara anterior de rodilla (DAR) derecha de meses de evolución, entre los antecedentes personales destacan: displasia congénita de caderas que no precisó tratamiento y episodios de luxaciones de patela realizando deporte en su país natal, el último hace más de 5 años. ¿Cuál de las siguientes opciones es la MENOS recomendada?

a) Realizar una historia clínica minuciosa indagando en el origen de las luxaciones.
b) Solicitar RM y TC para descartar lesiones asociadas.
c) Solicitar telemetría de MMII.
d) No perder el tiempo puesto que un paciente con más de un episodio de luxación y ponerle en lista de espera para una plastia anatómica de LFPM.

287. Respecto al tratamiento de la osteonecrosis de la rodilla, indicar cuál es la afirmación FALSA:

a) El forage descompresivo ofrece mejores resultados en fases pre-colapso.
b) Siempre debe asociarse una osteotomía valguizante a los procedimientos de reparación del cartílago.
c) En algunos estudios los resultados a largo plazo de la artroplastia total en osteonecrosis de la rodilla han sido inferiores a su indicación en artrosis primaria.
d) El tratamiento conservador puede ofrecer buenos resultados en determinados casos osteonecrosis espontánea.

288. Ante una persona paciente con un pie plano, ¿cómo valoraría la rigidez o flexibilidad del mismo?

a) Test de Fonseca.
b) Maniobra de Jack.
c) Manipulación del pie.
d) Todo lo anterior.

289. Para valorar el tipo de lesión del tendón del músculo tibial posterior, ¿qué prueba considera más adecuada?

a) TC.
b) Eco.
c) RM.
d) Gammagrafía.

290. Paciente varón de 43 años que sufre una caída de una cornisa, de aproximadamente 5 m de altura, mientras intentaba acceder de manera ilícita a una vivienda. No constan antecedentes patológicos de interés. A la exploración física presenta deformidad e inflamación importante, además de dolor, a nivel de tobillo y pie izquierdo. No tiene otras lesiones asociadas. Se realizan radiografías que se muestran en la Figura 1. ¿Cuál es el protocolo de actuación inicial correcto, ordenado por prioridad de acción?

Figura 1



a) Cirugía urgente con reducción abierta y fijación interna (RAFI) del pilón tibial, ya que la fractura articular exige restauración anatómica inmediata para evitar la artrosis postraumática.

b) Inmovilización provisional urgente mediante férula posterior o fijador externo, solicitud de TC para planificación quirúrgica, y control del edema con analgesia, AINEs, elevación y crioterapia, difiriendo la cirugía definitiva hasta la aparición del signo de la arruga.

c) Reducción cerrada bajo sedación e inmovilización con yeso circular cerrado, sin necesidad de TC dado que la Rx simple ya establece el diagnóstico.

d) Ingreso hospitalario, solicitud de TC urgente y cirugía diferida 48-72 horas con independencia del estado de las partes blandas, ya que el TC aportará suficiente información para operar de forma segura.

291. Paciente varón de 35 años sin antecedentes personales de interés, acude a urgencias tras accidente de bicicleta por presentar dolor y tumefacción en tobillo derecho. Tras valoración inicial, se solicita estudio radiológico del tobillo con el siguiente resultado (Figura 1). A la vista de estos resultados, se reexplora al paciente y en una segunda anamnesis, refiere que también ha aparecido dolor en la rodilla ipsilateral, por lo que se envía de nuevo a Radiodiagnóstico. Se objetiva una fractura peroneal proximal. En relación a este caso clínico, señale la respuesta FALSA:

Figura 1



a) Se trata de una fractura suprasindesmal de tobillo.
b) El mecanismo de producción es Pronación-Rotación Externa.
c) La membrana interósea también se encuentra afectada por la lesión.
d) El trazo de fractura en el peroné se produce por traumatismo directo.

292. Paciente varón de 45 años que cae en una escalera y acude con fractura bimaleolar de tobillo (Figura 1). Se realiza cirugía con reducción y osteosíntesis con placa + tornillos en peroné y dos tornillos en maléolo medial. En el postoperatorio a los 2 meses e inicio de la carga, el paciente refiere mucho dolor y sensación de que el tobillo le ha cedido a medial. ¿Cuál puede ser la causa?

Figura 1



a) Mala reducción de fragmento medial.
b) Rotura de tendón de tibial posterior a nivel de fractura de maléolo.
c) a) y b) son falsas.
d) a) y b) son ciertas.

293. Con respecto a la osteosíntesis en las fracturas de astrágalo señale la respuesta FALSA:

a) Los tornillos están indicados en el estadio 1 de la clasificación de Hawkins.
b) Los tornillos a compresión pueden producir maluniones en las fracturas conminutas.
c) La fijación con placa puede ser útil en fracturas conminutas.
d) Las placas de osteosíntesis se relacionan con mayor tasa de infección.
55

294. Con respecto al abordaje quirúrgico en las fracturas de astrágalo señale la respuesta CORRECTA:

a) Se recomienda un doble abordaje medial y lateral si existe conminución del cuello.
b) En fracturas del cuerpo puede precisarse una osteotomía maleolar.
c) Debe demorarse hasta que el estado de las partes blandas sea óptimo.
d) Todas son ciertas.

295. En el abordaje lateral ampliado en las fracturas de calcáneo, ¿cuáles son las principales estructuras que podrían resultar dañadas?

a) La arteria peronea profunda.
b) Los tendones peroneos y el nervio sural.
c) El nervio tibial posterior.
d) En la cara lateral del retropié no hay estructuras nobles que puedan resultar dañadas con este abordaje.

296. ¿Durante cuánto tiempo sería conveniente mantener la descarga en una fractura intratalámica de calcáneo tratada mediante reducción abierta y fijación con placa lateral extendidas?

a) Hasta que se observe consolidación en las radiografías de control.
b) Mantener una ausencia de apoyo prolongada, con progresión gradual de la carga hasta aproximadamente los tres meses, individualizando según tipo de osteosíntesis, estabilidad de la reducción y evolución radiográfica.
c) Al realizarse una osteosíntesis la fractura se considera estable y no es necesaria la realización de descarga.
d) Hasta que cicatrice la herida quirúrgica.

297. Paciente mujer de 36 años con antecedentes de hiperlaxitud articular con hallux valgus izquierdo doloroso, pendiente de primera visita por el traumatólogo del ambulatorio. La paciente acude al servicio de urgencias tras traumatismo en el pie izquierdo. A la exploración física presenta dolor y balance articular limitado de la 2º metatarso-falángica de pie izquierdo. La paciente consulta de nuevo en 2 ocasiones más por dolor al mismo nivel. Las radiografías realizadas en urgencias son las mostradas en Figuras 1. Tras los datos aportados y valorar las imágenes, ¿qué diagnóstico presupone?

Figura 1



a) Enfermedad de Freiberg.
b) Artritis degenerativa de la 2º metatarso-falángica.
c) Rotura traumática de la placa plantar de la 2º metatarso-falángica.
d) Fractura por estrés del 2º metatarsiano.

298. En la exploración de una paciente de 27 años de edad diagnosticada de inestabilidad lateral crónica de tobillo, se debe prestar especial atención a la presencia de:

a) Desaxación en valgo del retropié.
b) Desaxación en varo del retropié.
c) Acortamiento del gastrocnemio medial.
d) Existencia de osteofito anterior tibial.

299. ¿Cuál de los siguientes ángulos, NO se considera para en el estudio del hallux valgus?

a) Ángulo talo 1º metatarsiano.
b) Ángulo intermetatarsiano.
c) Ángulo metatarsofalángico.
d) Ángulo DMMA.

300. NO es un factor etiológico del hallux valgus:

a) Rigidez de la articulación metatarso cuneana.
b) Calzado.
c) La herencia.
d) Metatarsus primus varus.

301. ¿Cuál es la prueba de imagen imprescindible para el estudio del hallux valgus?

a) Radiografías oblicuas.
b) RX AP en bipedestación de antepiés.
c) RM.
d) Rx axial de sesamoideos.

302. Tras cirugía, una persona paciente presenta una deformidad en hallux varus, ¿cuál de los siguientes factores puede contribuir a esta complicación?

a) Buniectomía excesiva.
b) Vendaje postoperatorio en sobrecorrección.
c) Capsulorrafia a tensión.
d) Todas las anteriores.

303. Paciente varón de 38 años, diabetes tipo 2 como único antecedente de interés, que es trasladado al servicio de urgencias de su hospital de referencia tras sufrir el aplastamiento de su pierna izquierda tras caer un muro sobre la misma. Presenta dolor, deformidad e impotencia funcional en dicha pierna. Se inmoviliza y se realizan radiografías simples en las que aparecen fracturas bifocales desplazadas de tibia y peroné. Permanece en observación y comienza a sentir dolor intenso que aumenta con la movilización y aumento de la tensión de la pierna a la presión. ¿Cuál sería su actitud terapéutica con este paciente?

a) Estabilización de la fractura mediante fijación externa y fasciotomía urgentes.
b) Enclavado medular de la tibia.
c) Aflojar la inmovilización y elevar la extremidad.
d) Fasciotomía descompresiva urgente y demorar la estabilización de las fracturas.

304. ¿Cuál de los siguientes síntomas NO corresponde a un síndrome del túnel tarsiano?

a) Dolor cara medial del tobillo, planta del pie y dedos.
b) Hipoestesia primer espacio interdigital.
c) Parestesias planta del pie y dedos.
d) Debilidad para la flexión de los dedos.

305. Acude a nuestra consulta una niña de 12 años de edad que estamos siguiendo por una escoliosis idiopática del adolescente (Figura 1). Señale el enunciado INCORRECTO entre los siguientes:

Figura 1

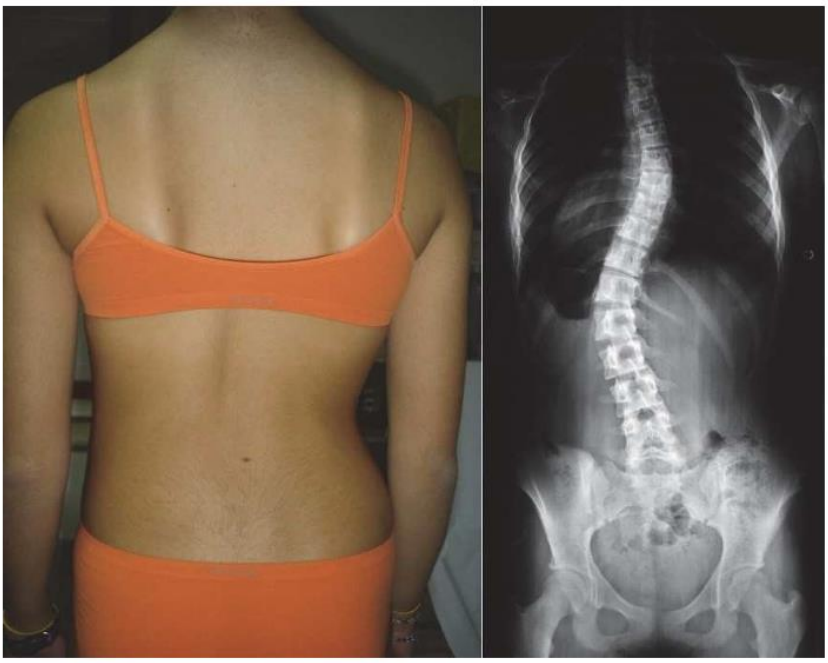

a) A esta edad la ratio segmento superior/segmento inferior del cuerpo es <1.
b) La paciente está es una fase de crecimiento lento, por lo que podemos espaciar más sus consultas.
c) Podemos usar los indicadores de madurez esquelética para ayudarnos en la toma de decisiones.
d) En la adolescencia se produce un aumento del tamaño de los miembros superiores e inferiores respecto del tronco.

306. Respecto a la distrofia muscular de Duchenne, señale la afirmación FALSA:

a) La pseudohipertrofia de las pantorrillas es un hallazgo clásico, aunque no está presente en todos los pacientes.
b) El tratamiento con corticoides puede prolongar la deambulación y enlentecer la progresión de la escoliosis.
c) El corsé es el tratamiento de elección para la escoliosis progresiva en Duchenne, especialmente a partir de 20°.
d) La artrodesis posterior instrumentada precoz puede estar indicada antes de que exista deterioro respiratorio significativo.

307. En relación a la atrofia muscular espinal, señale la respuesta VERDADERA:

a) La forma tipo I suele tener inicio en la adolescencia.
b) La herencia es autosómica recesiva.
c) La luxación de cadera requiere tratamiento quirúrgico de forma habitual.
d) El corsé toracolumbosacro detiene la progresión de la escoliosis.

308. Con respecto al pie cavo en la neuropatía hereditaria sensitivomotora tipo Charcot-Marie-Tooth, señale la afirmación FALSA:

a) Es una causa frecuente de pies cavos bilaterales en niños/as.
b) El objetivo quirúrgico es equilibrar las fuerzas musculares y mantener la flexibilidad del pie.
c) Las artrodesis deben evitarse siempre que sea posible para preservar la movilidad.
d) El alargamiento del tendón de Aquiles debe realizarse de rutina, incluso sin equino verdadero del retropié.

309. Señale la respuesta CORRECTA en relación a la mielodisplasia:

a) Es una malformación congénita de la columna vertebral y la médula espinal.
b) Se produce por defecto de cierre del tubo neural durante las primeras semanas tras la fecundación.
c) Las contracturas en flexión de rodilla mayores de 20° pueden requerir tratamiento quirúrgico mediante alargamientos, liberaciones y/o osteotomías.
d) Todas las anteriores son ciertas.

310. En relación a la parálisis cerebral espástica, señale la respuesta VERDADERA:

a) Es una enfermedad progresiva del sistema nervioso central.
b) Se caracteriza por aumento del tono muscular o rigidez con el estiramiento rápido.
c) No produce contracturas ni deformidades ortopédicas.
d) Es el tipo de parálisis cerebral que menos se beneficia del tratamiento ortopédico.

311. En cuanto al uso de toxina botulínica en niños con parálisis cerebral, señale la respuesta FALSA:

a) Bloquea la liberación presináptica de acetilcolina.
b) Produce relajación muscular durante aproximadamente 3 a 6 meses.
c) Es útil sobre todo en la espasticidad dinámica.
d) Es el tratamiento de elección para las contracturas fijas.

312. En las lesiones traumáticas cerradas del plexo braquial del adulto, señale la respuesta CORRECTA:

a) La mayoría se producen por heridas abiertas.
b) La resonancia magnética no tiene utilidad en la valoración inicial.
c) La ausencia de recuperación durante los primeros 2 meses puede orientar hacia exploración quirúrgica.
d) La cirugía nerviosa debe diferirse siempre más allá de los 12 meses.

313. Respecto a las transferencias nerviosas en la reparación del plexo braquial, señale la opción CORRECTA:

a) El nervio espinal accesorio puede transferirse al nervio supraescapular.
b) Un fascículo del nervio cubital puede transferirse al nervio del bíceps.
c) Un fascículo del nervio mediano puede transferirse al nervio del braquial anterior.
d) Todas las anteriores son ciertas.

314. En una parálisis traumática total del plexo braquial de la persona adulta, ¿cuál de los siguientes hallazgos es un signo de gravedad?

a) Síndrome de Claude Bernard-Horner.
b) Parálisis diafragmática.
c) Ausencia de pulso radial.
d) Todas las anteriores son ciertas.

315. Paciente varón de 24 años que sufre accidente de motocicleta de alta energía. Presenta parálisis completa del miembro superior, ausencia de abducción activa del hombro, imposibilidad para flexionar el codo y síndrome de Claude Bernard-Horner ipsilateral. ¿Cuál es la actitud más adecuada?

a) Informar al paciente de que la recuperación espontánea es lo habitual y esperar 12 meses.
b) Solicitar valoración especializada precoz, completar estudio con RM y plantear cirugía nerviosa temprana.
c) Realizar únicamente tratamiento rehabilitador, ya que la cirugía nerviosa no tiene indicación en lesiones radiculares.
d) Indicar amputación precoz para el control del dolor neuropático.

316. En la evaluación inicial de una persona paciente adulta con una lesión traumática cerrada del plexo braquial, señale la respuesta FALSA:

a) La exploración clínica debe incluir valoración motora, sensitiva y búsqueda de trastornos neurosimpáticos.
b) La ausencia de recuperación clínica inicial al cabo de un mes orienta hacia la existencia de lesiones graves.
c) La exploración electrofisiológica es plenamente fiable desde las primeras 24 horas tras el traumatismo.
d) La resonancia magnética es una prueba fundamental para valorar las raíces nerviosas y posibles avulsiones.

317. Con respecto al tratamiento quirúrgico del síndrome del túnel carpiano, señale la respuesta FALSA:

a) El objetivo básico de la cirugía es abrir el retináculo flexor del carpo.
b) La liberación puede realizarse mediante cirugía a cielo abierto o mediante técnica endoscópica.
c) La neurólisis externa o interfascicular del nervio mediano debe realizarse de forma sistemática junto con la apertura del túnel carpiano.
d) En casos de recidiva o de sospecha de causa tumoral, se prefiere la técnica a cielo abierto.

318. En una neuropatía compresiva del nervio cubital en el codo, ¿en cuál de las siguientes situaciones está especialmente indicada la transposición anterior del nervio cubital?

a) Nervio cubital estable, compresión limitada a la arcada de Osborne y surco epitroclear conservado.
b) Nervio cubital inestable, con luxación o subluxación en flexión, o inestabilidad observada tras la liberación quirúrgica.
c) Síntomas exclusivamente sensitivos, intermitentes y de pocos días de evolución.
d) Electromiograma normal y ausencia de signos clínicos de compresión.

319. Señale la respuesta VERDADERA en relación a la compresión del nervio cubital en el codo:

a) Suele comenzar con parestesias en el primer y segundo dedo.
b) El signo de Froment orienta a afectación motora del territorio cubital.
c) La clínica empeora típicamente con la extensión mantenida del codo.
d) La sensibilidad del dorso cubital de la mano siempre está conservada.

320. En la neuropatía compresiva del nervio cubital en el codo, ¿cuál de las siguientes opciones es más adecuada?

a) La neurólisis simple in situ está indicada preferentemente en casos poco avanzados y sin inestabilidad del nervio.

b) La transposición anterior coloca el nervio por delante del epicóndilo medial para reducir su distensión durante la flexión del codo.
c) La transposición anterior puede ser subcutánea, intramuscular o inframuscular.
d) Todas las anteriores son ciertas.

321. Paciente de 46 años que consulta por pérdida de fuerza para la pinza pulgar-índice. No presenta alteraciones sensitivas. En la exploración no consigue realizar una pinza redondeada, adoptando una pinza en "pico de pato" (figura 1). ¿Cuál es el diagnóstico más probable?

Figura 1

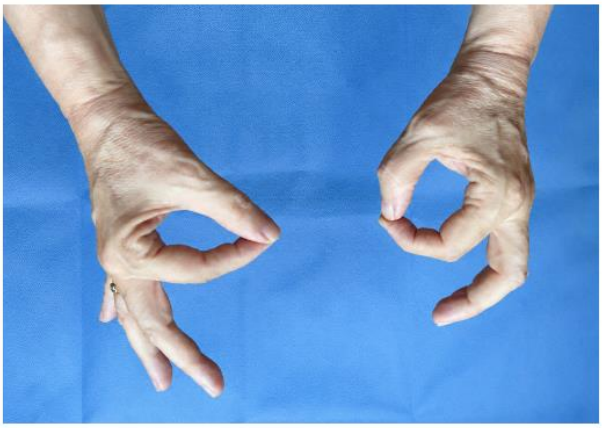

a) Síndrome del túnel carpiano.
b) Síndrome del nervio interóseo anterior.
c) Compresión del nervio cubital en el canal de Guyon.
d) Síndrome del nervio radial superficial.

322. Ante una parálisis del nervio peroneo común en el cuello del peroné sin causa compresiva evidente, ¿cuál es la actitud más adecuada?

a) Indicar cirugía urgente en todos los casos.
b) Realizar únicamente tratamiento analgésico, sin necesidad de seguimiento electromiográfico.
c) Utilizar una ortesis antiequina y plantear neurólisis si no hay signos de reinervación en el EMG tras 6 meses.
d) Realizar artrodesis primaria del tobillo.

323. Respecto a la tendinosis como lesión deportiva por sobreuso, señale la respuesta FALSA:

a) Es una lesión crónica degenerativa intratendinosa.
b) Se caracteriza histológicamente por una matriz tendinosa mal organizada y disfuncional.
c) Es fundamentalmente una lesión inflamatoria aguda del tendón.
d) Puede afectar con frecuencia al manguito rotador, tendón rotuliano, tendón de Aquiles, tibial posterior y origen común de los extensores del codo.

324. Paciente varón de 42 años, deportista recreacional de alto nivel, que durante un sprint nota un "chasquido" brusco en la región glútea posterior, con dolor intenso e imposibilidad para continuar. A las 48 horas presenta equimosis extensa en la cara posterior del muslo, dificultad para la marcha y dolor importante al sentarse. La RM confirma una avulsión proximal completa de los isquiotibiales, con afectación de tres tendones y retracción mayor de 2 cm. ¿Cuál es la actitud terapéutica más adecuada?

a) Tratamiento conservador inicial con reposo, infiltración de corticoide y ondas de choque, ya que es el tratamiento de elección en lesiones agudas completas.
b) Reparación quirúrgica, preferentemente abierta, con reinserción tendinosa mediante anclajes a la tuberosidad isquiática.
c) Observación clínica sin RM de control, porque la mayoría de estas lesiones recuperan fuerza completa espontáneamente.
d) Reparación endoscópica como técnica estándar en todos los casos, independientemente de la retracción y la cronicidad.

325. Paciente corredor de 46 años con dolor progresivo en el tendón de Aquiles de 3 meses de evolución. El dolor aparece durante la actividad, persiste varios días tras correr y limita claramente su entrenamiento. La exploración reproduce el dolor con palpación tendinosa, estiramiento pasivo y contracción resistida. La ecografía muestra tendinopatía corporal sin ruptura completa. ¿Cuál es la actitud inicial más adecuada?

a) Reanudación inmediata de la carrera al mismo nivel, ya que la imagen ecográfica no muestra ruptura completa.
b) Infiltración intratendinosa de corticoide de liberación prolongada como primera opción.
c) Tratamiento conservador prolongado con control de cargas, estiramientos, trabajo excéntrico y corrección de factores favorecedores.
d) Cirugía inmediata, sin necesidad de intentar tratamiento médico.

326. Respecto a la clasificación lesional de las tendinopatías mecánicas, señale la respuesta FALSA:

a) La paratenonitis afecta al tejido peritendinoso y puede manifestarse con tumefacción, dolor, crepitación e impotencia funcional.
b) La tendinosis corresponde a una lesión degenerativa intratendinosa, no inflamatoria, con desorganización de las fibras de colágeno.
c) La separación tendinosa es una lesión interfascicular que puede interpretarse como lesión de adaptación, fase precursora de ruptura o forma de ruptura parcial.
d) La tendinosis se define por una ruptura completa del tendón con separación franca de sus dos extremos.

327. Señale la respuesta VERDADERA en relación al síndrome compartimental crónico de esfuerzo:

a) Suele producir dolor intenso en reposo desde las fases iniciales.
b) El dolor aparece de forma reproducible con el ejercicio y mejora al interrumpir el esfuerzo.



c) La exploración física en reposo suele mostrar signos neurológicos graves.
d) La localización más frecuente es el compartimento posterior profundo de la pierna.

328. Respecto al síndrome compartimental asociado a un síndrome de aplastamiento, señale la respuesta VERDADERA:

a) Las lesiones musculares aparecen siempre como consecuencia tardía de la fasciotomía.
b) La fasciotomía está indicada de forma sistemática en todos los casos, aunque el diagnóstico sea tardío.
c) Las lesiones musculares pueden estar ya constituidas antes del síndrome compartimental, por lo que el tratamiento general es prioritario y la fasciotomía puede estar contraindicada en casos evolucionados.
d) El tratamiento general no tiene relevancia, porque el pronóstico depende exclusivamente de la descompresión local.

329. Ante un paciente con síndrome compartimental agudo, señale la respuesta VERDADERA:

a) La ausencia de alteraciones neurológicas descarta el diagnóstico.
b) Debe esperarse a la aparición de paresia para indicar la fasciotomía.
c) Un gradiente entre presión arterial diastólica y presión compartimental menor de 30 mmHg es indicación de fasciotomía.
d) La medición de la presión sólo es útil en el síndrome compartimental crónico.

330. Respecto al tratamiento quirúrgico del síndrome compartimental agudo del antebrazo, señale la respuesta CORRECTA:

a) La descompresión debe limitarse al compartimento posterior, ya que el compartimento anterior rara vez se afecta.
b) La incisión volar/cubital permite descomprimir los compartimentos anteriores superficial y profundo, y puede prolongarse hacia el túnel carpiano si es necesario.
c) La cirugía debe realizarse siempre con manguito neumático de isquemia para mejorar la visualización.
d) El cierre primario de la piel debe realizarse de forma sistemática al finalizar la fasciotomía.

331. ¿Cuál de las siguientes lesiones tiene una localización preferentemente epifisaria?

a) Osteosarcoma parostal.
b) Displasia fibrosa.
c) Tumor de células gigantes.
d) Osteocondroma.

332. Respecto a la biopsia de una lesión ósea, señale la respuesta FALSA:

a) La indicación de biopsia debe basarse en la correlación clínica, radiológica e histológica.
b) El trayecto de la biopsia debe planificarse pensando en su posible exéresis junto con el tumor si se confirma malignidad.
c) La biopsia puede ser quirúrgica o percutánea guiada por imagen, según la lesión y la estrategia del equipo.
d) La biopsia debe realizarse de forma sistemática ante cualquier lesión ósea, incluso si la imagen es típica de una lesión benigna.

333. En relación a las resecciones-reconstrucciones diafisarias por tumores óseos malignos, señale la opción CORRECTA:

a) La reconstrucción puede combinar osteosíntesis con aporte óseo mediante autoinjerto y aloinjerto.
b) En el miembro inferior, el montaje más sólido suele conseguirse con un clavo intramedular.
c) El peroné vascularizado puede asociarse a un aloinjerto para aportar estabilidad inicial y capacidad biológica de consolidación.
d) Todas las anteriores son ciertas.

334. Respecto a los principios de resección quirúrgica de los sarcomas óseos, señale la respuesta CORRECTA:

a) La seudocápsula tumoral constituye un límite sano y suficiente para realizar la resección.
b) La cicatriz de la biopsia debe incluirse en bloque con la pieza tumoral.
c) Si existe invasión articular, la articulación debe resecarse en bloque sin abrirla.
d) Son correctas b) y c).

335. Paciente de 17 años con osteosarcoma de tibia proximal tratado con resección tumoral amplia y reconstrucción mediante prótesis masiva de rodilla. Durante la resección se incluye la inserción tibial del tendón rotuliano. ¿Cuál es la actitud reconstructiva más adecuada para el aparato extensor?

a) Reinserción directa del tendón rotuliano sobre el metal de la prótesis, por ser una fijación estable y duradera.
b) Reconstrucción biológica del aparato extensor, habitualmente mediante colgajo de gastrocnemio medial.
c) No reconstruir el aparato extensor, porque la bisagra protésica sustituye completamente su función.
d) Artrodesis sistemática de rodilla en todos los tumores de tibia proximal.

336. Paciente de 28 años con diagnóstico de tumor maligno primario del fémur proximal. En la RM preoperatoria se observa afectación extensa del cuello femoral y sospecha de invasión articular por derrame abundante e imagen tisular intraarticular. Se plantea tratamiento quirúrgico con intención curativa. ¿Cuál es la actitud quirúrgica más adecuada?

a) Exéresis intralesional del tumor y reconstrucción con osteosíntesis, ya que permite conservar mejor la función.
b) Resección amplia del fémur proximal con apertura de la articulación para valorar directamente el cartílago acetabular.
c) Exéresis extraarticular en bloque del fémur proximal y la articulación coxofemoral, sin abrir la articulación.
d) Tratamiento exclusivo con radioterapia externa, reservando la cirugía sólo si aparece fractura patológica.

337. Respecto al condrosarcoma desarrollado sobre un osteocondroma, señale la respuesta FALSA:

a) La transformación maligna suele producirse en la cubierta cartilaginosa del osteocondroma.
b) En la enfermedad de exostosis múltiples, el riesgo de transformación maligna es mayor que en el osteocondroma solitario.
c) Una cubierta cartilaginosa mayor de 2 cm en el adulto debe hacer sospechar malignización.
d) Ante la sospecha radiológica clara de transformación maligna, la biopsia con aguja es siempre obligatoria antes de plantear la resección.

338. Respecto al osteosarcoma parostal, señale la respuesta VERDADERA:

a) Es una forma de osteosarcoma de alto grado que aparece típicamente en adolescentes.
b) Se origina en la superficie del hueso, suele ser de bajo grado y presenta una evolución clínica lenta.
c) La quimioterapia neoadyuvante está indicada sistemáticamente en todos los casos.
d) La resección marginal es suficiente, ya que el riesgo de recidiva local no depende de la calidad de la exéresis.

339. Paciente de 62 años con cáncer de mama metastásico conocido que consulta por dolor mecánico progresivo en muslo izquierdo. La radiografía y la TC muestran una lesión osteolítica diafisaria femoral con afectación importante de la cortical, sin fractura establecida. ¿Cuál es la actitud más adecuada?

a) Esperar a que se produzca la fractura para estabilizar el fémur.
b) Radioterapia exclusiva, aunque exista alto riesgo mecánico.
c) Osteosíntesis preventiva, preferentemente mediante clavo intramedular, asociando cementoplastia si existe pérdida ósea importante.
d) Legrado aislado de la lesión sin estabilización.

340. Respecto a las escalas utilizadas en la valoración de pacientes con metástasis óseas, señale la respuesta VERDADERA:

a) La escala de Tokuhashi se utiliza para valorar exclusivamente el dolor de las metástasis de huesos largos.
b) La escala de Mirels se utiliza para estimar el riesgo de fractura patológica en metástasis de huesos largos.
c) El índice de Karnofsky sólo valora el riesgo de fractura patológica.
d) La escala de Tokuhashi no tiene en cuenta el tumor primario ni la existencia de metástasis viscerales.

341. En relación a los quistes mucoides intraóseos, señale la respuesta VERDADERA:

a) Su localización yuxtaarticular orienta el diagnóstico.
b) En RM suelen mostrar hiposeñal en T1 e hiperseñal en T2.
c) La artro-TC puede demostrar comunicación con la articulación.
d) Todas las anteriores son ciertas.

342. Respecto a las fracturas de esfuerzo, señale la respuesta VERDADERA:

a) Siempre se observan en la radiografía simple desde el inicio del dolor.
b) La RM puede detectar edema óseo precoz antes de que aparezcan signos radiográficos.
c) La biopsia es siempre la primera prueba diagnóstica.
d) El tratamiento inicial es quirúrgico en la mayoría de los casos.

343. Señale la respuesta FALSA en relación a la miositis osificante:

a) Es una proliferación benigna osteocartilaginosa, con frecuencia postraumática.
b) Suele localizarse en grupos musculares proximales, como muslo, brazo u hombro.
c) Las calcificaciones son típicamente más periféricas que centrales.
d) La biopsia precoz de la zona central es siempre diagnóstica y evita confusión con sarcoma.

344. Respecto a la melorreostosis, señale la respuesta CORRECTA:

a) Es una lesión osteolítica agresiva con destrucción cortical precoz.
b) Es una hiperostosis cortical irregular, con imagen típica en “cera derretida”.
c) Es una enfermedad infecciosa aguda que requiere antibioterapia prolongada.
d) Se caracteriza por hiperseñal intensa en T1 y T2 en la RM.

345. **Persona paciente joven con dolor óseo de varias semanas o meses de evolución, predominantemente nocturno. No presenta fiebre clara y los marcadores inflamatorios son normales o sólo discretamente elevados. La radiografía y la RM muestran remodelación ósea diafisaria, osteocondensación periférica, áreas radiotransparentes de aspecto apolillado y reacción perióstica organizada. La TC puede mostrar engrosamiento cortical, secuestro óseo o trayecto fistuloso (Figura 1 y 2). ¿Cuál es el diagnóstico más probable?**

Figura 1

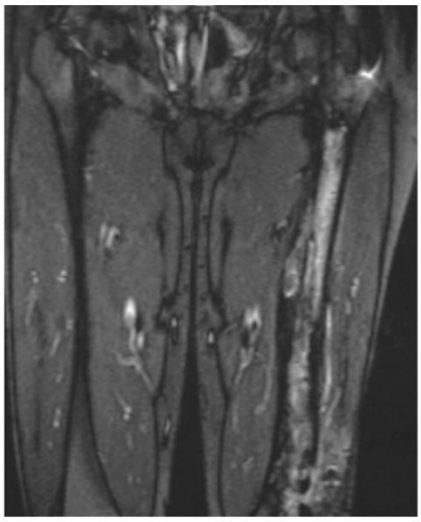

Figura 2



a) Osteomielitis crónica.
b) Sarcoma de Ewing.
c) Osteosarcoma.
d) Linfoma óseo primario.

346. **Persona paciente de 58 años al que se realiza una radiografía de rodilla por gonalgia leve de características mecánicas. Como hallazgo incidental se observa una lesión medular metafisaria, central, bien delimitada, de contornos serpiginosos esclerosos, sin reacción perióstica y sin destrucción cortical (figura 1). ¿Cuál es la actitud más adecuada?**

Figura 1



a) Derivación urgente para biopsia abierta, por alta sospecha de osteosarcoma.
b) Legrado quirúrgico preventivo de la lesión para evitar transformación maligna.
c) Tranquilizar al paciente; si la imagen es típica y no hay datos de agresividad, no precisa tratamiento específico.
d) Iniciar antibioterapia empírica prolongada por sospecha de osteomielitis crónica.

347. Ante una masa de partes blandas persistente con componente líquido o hemorrágico en la RM, señale la respuesta FALSA:

a) Algunas lesiones malignas pueden presentarse con componente líquido, hemorrágico, necrótico o mixoide.
b) El diagnóstico de hematoma persistente debe aceptarse con prudencia, especialmente si no existen factores de riesgo claros.
c) Drenar de entrada una supuesta colección sin diagnóstico seguro puede empeorar el pronóstico si se trata de un sarcoma.
d) Una masa con contenido líquido en la RM excluye el diagnóstico de sarcoma.

348. Respecto a los tumores lipomatosos profundos y al diagnóstico diferencial entre lipoma y liposarcoma bien diferenciado, señale la respuesta CORRECTA:

a) La RM siempre los diferencia con certeza.
b) Los liposarcomas bien diferenciados producen metástasis precoces con mucha frecuencia.
c) La localizacion profunda, intramuscular, voluminosa o de localización proximal debe hacer sospechar malignidad.
d) Todo tumor adiposo superficial pequeño requiere biopsia sistemática.

349. ¿Cuál de las siguientes lesiones debe considerarse especialmente sospechosa de sarcoma?.

a) Lipoma subcutáneo superficial, pequeño, blando y estable.
b) Masa profunda de 8 cm en el muslo, persistente y de crecimiento progresivo.
c) Lesión subcutánea de 4 cm en antebrazo, móvil y de crecimiento lento.
d) Masa superficial de 3 cm en la pared abdominal, de años de evolución, bien delimitada.

350. Respecto al tratamiento de los sarcomas primario de partes blandas localizado, señale la respuesta CORRECTA:

a) El estándar quirúrgico es la resección amplia monobloque con márgenes histológicamente sanos.
b) La quimioterapia adyuvante es un estándar sistemático en todos los sarcomas localizados de la persona adulta.
c) La amputación es actualmente infrecuente y se reserva para casos muy avanzados sin posibilidad de tratamiento conservador funcional.
d) Son correctas a) y c).

351. En una persona paciente con sospecha de osteomalacia carencial, ¿cuál de los siguientes hallazgos biológicos es más coherente con el diagnóstico?

a) Fosfatasa alcalina baja, calciuria elevada y 25-OH vitamina D normal.
b) Hipocalciuria, aumento de fosfatasa alcalina y descenso mantenido de 25-OH vitamina D.
c) Hipercalcemia persistente con PTH suprimida.
d) Calcemia normal, fosfatasa alcalina normal y calciuria elevada, sin déficit de vitamina D.

352. Respecto a la afectación ósea en el hiperparatiroidismo primario, señale la respuesta VERDADERA:

a) Se caracteriza por hipocalcemia mantenida y aumento de la densidad ósea.
b) El exceso de PTH puede producir aumento de la resorción ósea, osteoporosis, lesiones osteolíticas y tumores pardos.
c) Los tumores pardos son lesiones óseas independientes del metabolismo fosfocálcico y no obligan a estudiar PTH ni calcemia.
d) La afectación ósea del hiperparatiroidismo primario no aumenta el riesgo de fractura.

353. Con relación a la enfermedad ósea de Paget, señale la respuesta VERDADERA:

a) Es una osteopatía difusa que afecta de forma homogénea a todo el esqueleto.
b) Es una osteopatía focalizada, monostótica o poliostótica, con remodelación ósea excesiva y anárquica.
c) Es una enfermedad propia de la infancia.
d) Su mecanismo principal es un defecto aislado de mineralización primaria.

354. Mujer de 67 años que presenta fractura de radio distal tras caída desde su propia altura. No refiere traumatismo de alta energía. ¿Cuál es la actitud más adecuada respecto a la osteoporosis?

a) No estudiar osteoporosis, porque la fractura de muñeca no se considera una fractura grave.
b) Sospechar osteoporosis o fragilidad ósea y realizar valoración clínica, densitométrica y analítica.
c) Considerar la fractura como traumática habitual y no realizar más estudios.
d) Solicitar únicamente radiografías de control hasta la consolidación.

355. En una fractura vertebral no traumática, ¿cuál de los siguientes datos orienta más hacia un origen maligno?

a) Acuñamiento simétrico del cuerpo vertebral con discontinuidad cortical puntual y pedículos íntegros.
b) Vacío intravertebral (Kümmell).
c) Destrucción cortical con extensión al arco posterior.
d) Retropulsión de un fragmento angulado del muro posterior sin compromiso pedicular.

356. En relación con las fracturas de muñeca en personas pacientes muy ancianas, señale la respuesta CORRECTA:

a) Siempre debe realizarse placa volar bloqueada, independientemente de la demanda funcional.
b) El tratamiento conservador puede ser adecuado en pacientes con baja demanda funcional, aunque persistan deformidades residuales.
c) La fijación externa siempre mejora la función final respecto al tratamiento ortopédico.
d) Las fracturas de radio distal no tienen relación con la osteoporosis.

357. Respecto a las fracturas del tercio proximal del húmero en personas pacientes ancianas, señale la respuesta FALSA:

a) Muchas fracturas poco desplazadas pueden tratarse de forma ortopédica.
b) En fracturas desplazadas de dos o tres fragmentos, el tratamiento puede ser controvertido.
c) La artroplastia puede considerarse en fracturas de tres o cuatro fragmentos o fracturas-luxaciones.
d) La osteosíntesis siempre proporciona resultados superiores al tratamiento conservador en todas las personas pacientes ancianas.

358. Mujer de 82 años, portadora de prótesis total de cadera, que presenta fractura periprotésica femoral alrededor del extremo del implante. La prótesis parece estable. En la planificación quirúrgica se decide osteosíntesis con placa bloqueada. ¿Qué principio técnico es más adecuado en este contexto?

a) Colocar una placa corta limitada al foco de fractura para evitar rigidez.
b) Realizar osteosíntesis con placa bloqueada solapando la placa sobre el implante para evitar zonas libres de concentración de tensiones.
c) Retirar siempre la prótesis aunque esté estable.
d) Tratar de forma conservadora todas las fracturas periprotésicas en ancianos.

359. Varón de 45 años. Caída desde 6 metros de altura. TC body: fractura de pelvis tipo C, Fractura de acetábulo derecho, hemoperitoneo moderado sin lesión de órgano sólido identificada. PA 85/55 mmHg, FC 125 lpm, Hb 7,2 g/dl. Estable tras 2L de cristaloides y 2 concentrados de hematíes. ¿Cuál es la causa más probable del sangrado en una fractura de pelvis tipo C y cuál es el tratamiento hemostático más adecuado?

a) Sangrado arterial de ilíacas internas; la angioembolización es siempre el primer paso.
b) Packing pélvico preperitoneal y/o la fijación externa de la pelvis son las medidas de control hemostático inicial; la angioembolización se reserva si persiste inestabilidad tras el packing.
c) Sangrado de la vejiga urinaria lacerada; cistostomía urgente como primer paso.
d) Sangrado arterial exclusivo de la arteria pudenda; ligadura quirúrgica directa.

360. Paciente de 50 años que acude al servicio de urgencias tras accidente de tráfico. Presenta varias fracturas, entre ellas fractura de fémur que precisó fijación externa para control de daños. ¿Cuál es el plazo máximo recomendado para realizar el cambio de un fijador externo a un clavo intramedular para minimizar el riesgo de infección?

a) En las primeras 24 horas tras el ingreso.
b) Después del primer mes, cuando las partes blandas estén totalmente cicatrizadas.
c) Preferiblemente antes de los 10-15 días (o 2 semanas), antes de que ocurra la colonización de los pines.
d) Únicamente cuando el nivel de hemoglobina supere los 12 g/dL.

361. Varón de 55 años. Politraumatismo por accidente de tráfico. En UCI tras cirugía de control de daños. Día 5 posttrauma: fiebre 39°C, taquicardia, hipoxemia progresiva (PaO2/FiO2 180 mmHg). Rx tórax: infiltrados bilaterales difusos. Sin foco infeccioso identificado. ¿Cuál es el diagnóstico más probable?

a) Neumonía nosocomial bilateral; iniciar antibioterapia de amplio espectro empírica.
b) Síndrome de distrés respiratorio agudo (SDRA).
c) Edema agudo de pulmón cardiogénico tardío por sobrecarga de fluidos durante la resucitación.
d) Tromboembolismo pulmonar masivo bilateral; requiere angioTC pulmonar urgente.

362. Varón de 70 años intervenido de artrodesis L3-L5 hace 4 años. Acude con nueva lumbalgia y dolor en MMII al caminar. Rx: osteofitos en L2-L3 con reducción del espacio discal. RMN: estenosis de canal L2-L3 con cambios degenerativos acelerados en el segmento inmediatamente superior a la fusión. ¿Cuál es el diagnóstico y el principal factor biomecánico implicado?

a) Recidiva de la hernia discal en el nivel fusionado; la fusión no protege frente a nueva herniación.
b) Síndrome del segmento adyacente: el aumento de estrés mecánico en el disco y las facetas inmediatamente por encima de la fusión acelera la degeneración en ese segmento.
c) Pseudoartrosis de la artrodesis previa que transmite inestabilidad al nivel superior.
d) Infección tardía del implante que produce osteólisis y colapso discal en L2-L3.

363. Varón de 45 años, trabajador manual. Lumbalgia crónica de 3 años de evolución con irradiación a cara posterior de muslo izquierdo hasta rodilla. Lasègue negativo. Rx: pérdida de altura discal L4-L5. RMN: degeneración discal L4-L5 con protrusión central-paracentral izquierda sin compresión radicular franca. Signos de Modic I. ¿Cuál es la conducta más adecuada en este momento?

a) Cirugía urgente de discectomía por la irradiación y los cambios de Modic I.
b) Infiltración epidural de corticoides como primera línea antes de cualquier otra medida.
c) Tratamiento conservador activo: analgesia, fisioterapia de estabilización lumbar, modificación de actividad y reevaluación a las 6-8 semanas.
d) Artrodesis L4-L5 inmediata por los cambios degenerativos avanzados y la cronicidad.

364. **Paciente de 15 años operada de escoliosis (fusión T4-L1 con tornillos pediculares) hace 2 semanas. Acude a urgencias con dolor intenso lumbar bajo, parestesias en ambas piernas y dificultad para caminar. ¿Cuál es la complicación postquirúrgica más probable y la actitud inicial?**

a) Seroma postquirúrgico; drenaje ambulatorio.
b) Síndrome de la cauda equina por hematoma epidural o implante mal posicionado; RMN urgente y valoración de reintervención inmediata.
c) Dolor neuropático postquirúrgico habitual; ajuste de analgesia con gabapentinoides.
d) Infección superficial de herida; antibioterapia oral empírica.

365. **Varón de 22 años. Accidente de moto. Rx y TC: fractura de L1 con retropulsión del 40% del muro posterior al canal, altura vertebral conservada en 70%, sin déficit neurológico. TLICS score: fragmento retropulsado (2) + ligamento posterior íntegro en RMN (0) + sin déficit (0) = 2 puntos. ¿Cuál es la conducta más adecuada según el sistema TLICS?**

a) Cirugía urgente por el porcentaje de retropulsión.
b) Tratamiento conservador con ortesis toraco-lumbo-sacra (TLSO), ya que TLICS ≤3 puntos.
c) Laminectomía descompresiva urgente aunque no haya déficit.
d) Vertebroplastia percutánea como primera opción.

366. **Mujer de 68 años, osteoporótica, caída desde su propia altura. Dolor dorsal agudo. Rx: acuñamiento de T12 del 35%, sin déficit neurológico. TC: fractura por compresión A1, sin afectación del muro posterior. RMN: fractura aguda (edema en STIR), CLP íntegro. ¿Cuál de las siguientes opciones es CORRECTA respecto a la vertebroplastia/cifoplastia en este contexto?**

a) Está contraindicada en fracturas osteoporóticas agudas sin déficit.
b) La cifoplastia con balón está indicada de forma electiva si el dolor persiste tras 4-6 semanas de tratamiento conservador o si hay intolerancia al reposo.
c) Debe realizarse en las primeras 24 horas para evitar la progresión del acuñamiento.
d) La vertebroplastia y la cifoplastia tienen la misma tasa de fuga de cemento.

367. **Varón de 40 años. Caída sobre el hombro derecho. Radiografía: fractura de clavícula lateral (tercio distal) con ascenso del fragmento medial. Los ligamentos trapezoide y conoide parecen rotos en la ecografía. Distancia coracoclavicular >50 % respecto al lado sano. ¿A qué tipo de la clasificación de Craig/Neer corresponde y por qué tiene mayor riesgo de pseudoartrosis que las del tercio medio?**

a) Tipo I (ligamentos intactos): el riesgo de pseudoartrosis es idéntico al del tercio medio.
b) Tipo II (ligamentos coracoclaviculares rotos): el fragmento medial es traccionado hacia arriba sin apoyo ligamentoso, eliminando las fuerzas compresivas necesarias para la consolidación.
c) Tipo III (fractura intraarticular acromioclavicular): la sinovial articular impide la consolidación ósea.
d) Tipo V (fractura conminuta perióstica): el periostio íntegro actúa como guía de consolidación.

368. **Paciente con traumatismo de alta energía. TC: fractura de la cavidad glenoidea anterior con fragmento que incluye el 35 % de la superficie articular, desplazado 5 mm. Historia de dos episodios previos de luxación glenohumeral anterior. ¿Cuál es la indicación quirúrgica principal en este caso y con qué técnica se aborda habitualmente?**

a) No existe indicación quirúrgica; el fragmento consolidará con inmovilización 6 semanas.
b) La combinación de fragmento >25 % de la glenoide + desplazamiento >2-4 mm + antecedente de inestabilidad recidivante indica fijación con tornillos canulados.
c) Artroplastia total de hombro urgente para restablecer la congruencia articular.
d) Transferencia del proceso coracoides (Latarjet) exclusivamente, sin reducción del fragmento.

369. **Paciente de 73 años intervenida de prótesis total de codo hace 6 meses, en el contexto de una artritis reumatoide. Presenta clínica y analítica de infección. Se obtienen cultivos tras punción positivos a Cutibacterium (Propionibacterium Acnes sp). Los componentes parecen estables y bien cementados. ¿Qué plan de tratamiento propondría?**

a) Irrigación y desbridamiento artroscópico.
b) Irrigación abierta y desbridamiento con intercambio de polímeros.
c) Artroplastia de revisión en una solo tiempo.
d) Artroplastia de revisión en dos tiempos.

370. **Un estudiante universitario de 28 años acude a Urgencias tras una lesión durante un ejercicio de levantamiento de pesas. Estaba levantando pesas cuando sintió un chasquido y dolor inmediato cerca del codo izquierdo. La exploración muestra equimosis en la cara palmar del brazo, dolor al mover el codo y debilidad al supinar el antebrazo contra resistencia. La ecografía realizada en la consulta confirma el diagnóstico y, en base a ello, recomienda la reparación quirúrgica. ¿Qué estructura vascular cercana corre mayor riesgo al utilizar un abordaje palmar?**

a) Arteria interósea anterior.
b) Arteria cubital recurrente anterior.
c) Arteria radial recurrente.
d) Arteria interósea recurrente.

371. **Un chico de 33 años presenta dolor crónico y progresivo en la muñeca derecha. Recuerda haberse caído sobre la mano extendida hace dos años, durante un partido de fútbol. Presenta las siguientes pruebas de imagen. Además de la estabilización quirúrgica, ¿qué estrategia garantiza mejores resultados?**





a) Aportar chips de aloinjerto.
b) Aportar un sustituto óseo en modalidad puty.
c) No hace falta aportar biología, con el tornillo será suficiente.
d) Aportar un injerto vascularizado.

372. **Una mujer de 73 años, que había sido intervenida de una total de cadera izquierda, acude a consulta para una evaluación de dolor en la cadera izquierda. Durante la anamnesis, la paciente cuenta que realmente había sido sometida a dos intervenciones en el mismo titio quirúrgico por algún problema que no sabe describir y que, más recientemente, comenzó a experimentar un inicio progresivo de dolor en la cadera izquierda. Las radiografías realizadas en consulta se muestran a continuación. Se realizan analítica que muestran valores normales de VSG y PCR. ¿Cuál de las siguientes pruebas debería realizarse para orientar la toma de decisiones terapéuticas?**



a) Tomografía computarizada.
b) Niveles de iones metálicos en suero.
c) Resonancia magnética con secuencia de reducción de artefactos metálicos.
d) Alfa-defensina sinovial.

373. **Un hombre de 83 años, sin comorbilidades importantes (ASA 2) y excelente calidad de vida, se cae mientras camina y se le diagnostica una fractura de Vancouver B3. De las siguientes opciones, ¿cuál sería el tratamiento adecuado para él?**

a) Tratamiento no quirúrgico con apoyo parcial del peso corporal.
b) Recambio del componente femoral.
c) Reducción abierta y fijación interna.
d) Artroplastia de resección.

374. Una mujer de 62 años se interviene de prótesis total de rodilla. Las radiografías preoperatorias en cargase muestran a continuación. Tras las resecciones óseas y la colocación de implantes de prueba, la rodilla se mantiene estable en flexión, pero no puede alcanzar la extensión completa. ¿Cuál de los siguientes gestos tiene más probabilidades de lograr una rodilla equilibrada en flexión y extensión?



a) Resecar más fémur distal.
b) Resecar una mayor porción distal del fémur y además reducir el tamaño del componente femoral.
c) Resecar la tibia más proximal.
d) Disminuir el espesor del revestimiento de polietileno.

375. Un hombre sano de 65 años se interviene de una prótesis total de rodilla primaria. ¿Cuál de las siguientes opciones está relacionada con el uso de un drenaje por succión cerrado tipo redón en este procedimiento?

a) Mayor incidencia de dehiscencia de la herida.
b) Mayor incidencia de transfusiones.
c) Disminución de la incidencia de infección.
d) Menor incidencia de formación de hematomas que requieren regreso al quirófano.

376. **Un hombre de 70 años acude a consulta refiriendo dolor pretibial en la espinilla que ha ido en aumento durante dos años y que empeora con la actividad. Cuatro años antes, otro cirujano ortopédico le realizó una prótesis total de rodilla de revisión. En la exploración física, no presenta inflamación ni dolor a la palpación en la rodilla. En el círculo de la imagen de la izquierda se define dónde tiene el dolor. La imagen de la derecha corresponde a su radiografía. Su velocidad de sedimentación globular y sus niveles de proteína C reactiva se encuentran dentro de los límites normales. ¿Cuál de las siguientes opciones de manejo podría haber prevenido su problema?**





a) Uso de una prótesis de bisagra de cojinete modular y móvil.
b) Revisión de un espaciador de cemento impregnado con antibióticos.
c) Uso de fijación del vástago con cemento.
d) Inicio del tratamiento con teriparatida en la segunda semana postoperatoria.

377. **Un hombre de 68 años presenta dolor y eritema crónicos y persistentes en la rodilla derecha desde hace 7 semanas, tras haberse sometido a una artroplastia total de rodilla hace 8 años. Es derivado tras completar un tratamiento con antibióticos orales prescrito por su médico de cabecera, que no mejoró sus síntomas. Su radiografía actual se muestra en la imagen. La analítica revela una proteína C reactiva (PCR) sérica de 50 mg/L y una velocidad de sedimentación globular (VSG) de 67 mm/h. Se realiza una artrocentesis que muestra un recuento de**

leucocitos sinoviales de 1500 leucocitos/µL, con un 85 % de células polimorfonucleares (PMN) y cultivos finales negativos. La prueba de alfa-defensina es positiva. ¿Cuál es el plan de tratamiento más adecuado?



a) Repetir la artrocentesis de rodilla después de dos semanas de descanso con antibióticos.
b) Revisión del componente femoral sin terapia antibiótica.
c) Artroplastia de revisión en una solo tiempo con terapia antibiótica intravenosa durante 4-6 semanas.
d) Artroplastia de revisión en dos tiempos con terapia antibiótica intravenosa durante 4-6 semanas.

378. Una mujer de 58 años fue operada de prótesis total de rodilla por artrosis hace 6 semanas. Desde entonces, ha estado participando en un programa de rehabilitación y fisioterapia de rápida recuperación. La flexión de rodilla preoperatoria era de 100º (extensión -10º), intraoperatoria 120º (extension -5º) y a las 6 semanas postoperatorias presenta 70º de flexion y extension a 0º. Las radiografías no muestran hallazgos patológicos. ¿Cuál es la major estrategia de tratamiento ahora?

a) Reducir el tamaño del revestimiento de polietileno.
b) Lisis artroscópica de adherencias y liberación de la cápsula posterior.
c) Movimiento pasivo continuo en casa durante dos semanas.
d) Manipulación bajo anestesia.

379. Paciente de 19 años de edad que tras un accidente de motocicleta es diagnosticado de lesión preganglionar de todas las raíces del plexo braquial. Señale la afirmación cierta con respecto a la lesión del paciente del caso clínico:

a) Es una lesión que no tiene tratamiento quirúrgico.
b) La revisión quirúrgica del plexo está indicada, aunque debemos tener una alternativa quirúrgica si se confirma el diagnóstico.
c) El principal objetivo debe ser restaurar la flexión de codo.
d) b) y c) son ciertas.

380. Paciente de 19 años de edad que tras un accidente de motocicleta es diagnosticado de lesión preganglionar de todas las raíces del plexo braquial. ¿Cuál le parece que sería la mejor estrategia de tratamiento?

a) Esperar un tiempo prudencial, entre 3 y 6 meses, para una reinervación espontánea.
b) Realizar transferencias extraplexuales tan pronto como sea posible.
c) Realizar la revisión quirúrgica del plexo en cuanto tengamos las imágenes de la RMN.
d) Esta lesión es inabordable.

381. Paciente mujer de 54 años con dolor lumbar ocasional no limitante de años de evolución. Cuenta un episodio súbito de dolor irradiado a miembro inferior derecho de 8 semanas de evolución. No le había ocurrido antes y le limita para sus actividades habituales, obligándole a estar de baja laboral. Ha recibido tratamiento consistente en reposo y AINEs, refiriendo que el dolor se ha hecho tolerable. Después de la información anterior, lo siguiente que interesa es:

a) Completar la anamnesis específica y explorar la irradiación para determinar el dermatoma y la presencia de déficit motor.
b) Insistir en los antecedentes para conocer las alergias, las enfermedades, las cirugías previas y las medicaciones que toma.
c) Pedir una RMN.
d) Pedir una RX simple de columna lumbar.

382. En el tratamiento de la estenosis de canal lumbar, señale la respuesta CORRECTA:

a) Siempre es preciso asociar a la descompresión del canal, una instrumentación para conseguir la artrodesis.
b) La artrodesis es la técnica de elección dado que siempre se crea inestabilidad al descomprimir el canal.
c) El tratamiento quirúrgico se lleva a cabo en pacientes que no responden al tratamiento conservador asociado a limitación funcional y calidad de vida.
d) Todas las anteriores son ciertas.

383. Niña de 7 años de edad que es remitida por dolor en zona lumbar irradiado a miembros inferiores, a la exploración presenta flexión de caderas y rodillas, no déficit motor ni sensitivo, no refiere alteración de esfínteres. Se solicitan telerradiagrafías, TC y RM (Figuras 1-4). Con los datos clínicos y de imagen reseñados, ¿cuál sería su diagnóstico de sospecha?

a) Esponsilolisis.
b) Espondilolisitesis grado II.
c) Espondilolisitesis grado IV.
d) Espondiloptosis.

384. Niña de 4 años, hasta ahora con desarrollo psicomotor normal y con antecedente de tumoración blanda en la espalda a nivel interescapular. Biopsiada en su hospital de referencia que informan como constituida por elementos de la cresta neural. En la inspección se observan 6 manchas café con leche, deformidad costal, escoliosis, pectus excavatum leve y genu valgo simétrico que impresiona de fisiológico (Figura 1). En la radiografía simple se aprecia una escoliosis con curva torácica izquierda de 52º (que disminuye a 43º en la radiografía realizada en tracción) y lumbar derecha de 35º. Cartílago triradiado abierto. Balance coronal neutro y sagital +70mm. Se inició tratamiento con corsé que no consiguió controlar la curva, como se observa en las radiografías de control a los 2 años. ¿Qué enfermedad sistémica de las que se asocian frecuentemente a escoliosis, presenta esta paciente?

a) Síndrome de Marfan.
b) Neurofibromatosis tipo I.
c) Síndrome de Rett.
d) Ataxia de Friedreich.

385. ¿Hay alguna comorbilidad que influya en el manejo de sus fracturas vertebrales?

a) Diabetes mellitus.
b) Infarto de miocardio previo.
c) Traumatismo torácico.
d) Todas las anteriores.

386. ¿Qué prueba complementaria pediría para confirmar el diagnóstico de estenosis de canal lumbar?

a) TAC lumbar.
b) Resonancia magnética lumbar.
c) Gammagrafía ósea Tc99.
d) PET.

387. Basándose en la exploración física, ¿cuál de los siguientes signos encontraría si el paciente presentara una mielopatía cervical?

a) ROT apagados.
b) Signo de Hoffman negativo.
c) ROT exaltados.
d) Signo de Fabere positivo.

388. Paciente varón de 8 años de edad que es remitido a la consulta para valoración de deformidad progresiva de columna. El paciente presenta asimetría de escápulas y flancos, y cuando se inclina hacia delante presenta una giba torácica de más de 20º. Fue diagnosticado de escoliosis a los dos años de edad y ha sido tratado desde la infancia con distintos tipos de corsés. En el momento actual presenta importante deformidad cifoescoliótica. En relación con la patología del paciente señale la opción FALSA:

a) El diagnóstico de sospecha es una escoliosis.
b) Por la edad de inicio de la patología y de su diagnóstico, estaríamos ante una escoliosis de inicio precoz.
c) Es muy importante considerar en el tratamiento del paciente el desarrollo de la caja torácica y los pulmones.
d) El tratamiento ortopédico con corsé carece de sentido en estos pacientes, estando indicado de entrada el tratamiento quirúrgico.

389. ¿Cuál es el nivel de amputación mayor que se realiza con más frecuencia en la extremidad inferior?

a) Amputación transfemoral (por encima de la rodilla
b) Amputación transtibial (por debajo de la rodilla).
c) Desarticulación de la cadera.
d) Amputación de Syme.

390. ¿Cuál es la causa por la que se realiza con más frecuencia la amputación en la extremidad superior?

a) Complicaciones de la diabetes.
b) Tumores óseos y de partes blandas.
c) Origen traumático.
d) Vasculitis.

391. ¿Cuál es el objetivo principal de realizar una amputación "temporal" o de "control lesional" (damage control) en una persona paciente con un traumatismo catastrófico y shock hemorrágico?

a) Lograr el cierre cutáneo definitivo de forma inmediata para evitar infecciones.
b) Realizar la hemostasia y evitar complicaciones sistémicas (como la liberación de mioglobina), dejando el muñón abierto para un cierre diferido.
c) Preservar la mayor longitud ósea posible

d) Preparar el canal medular para una posterior técnica de osteointegración.

392. En relación con las osificaciones heterotópicas (OH) en los muñones de amputación, ¿cuál es el factor de riesgo principal para su aparición, especialmente en contextos traumáticos?

a) La edad avanzada del paciente y el tabaquismo.
b) La infección local, particularmente por Staphylococcus aureus resistente a la meticilina
c) El uso de prótesis de contacto total (TSB) en las primeras 6 semanas.
d) La realización de miodesis transóseas en lugar de mioplastias simples.

393. ¿En un miembro amputado, en qué se consiste la técnica de reinervación muscular dirigida (RMD)?

a) Se transfiere un nervio funcional que ha perdido sus efectores hacia músculos proximales intactos cuya función se ha vuelto innecesaria.
b) Consiste en implantar electrodos en el cerebro para controlar la prótesis.
c) Es una técnica para regenerar la sensibilidad cutánea mediante el uso de células madre aplicadas en los nervios seccionados.
d) Busca reconectar los nervios seccionados entre sí para restaurar el arco reflejo rotuliano o bicipital y evitar la atrofia por desuso.

394. ¿En un miembro amputado, la técnica de reinervación muscular dirigida (RMD) qué diferencia existe en su objetivo principal entre el miembro superior y el inferior?

a) En el miembro superior busca movilidad y en el inferior estabilidad
b) En el miembro superior busca el control de la prótesis y el alivio del dolor, mientras que en el inferior su objetivo es prioritariamente antálgico.
c) En ambos casos busca exclusivamente regenerar la sensibilidad cutánea del muñón.
d) En ambos casos su objetivo es exclusivamente antiálgico.

395. ¿Cuál es el método correcto para el acondicionamiento de un segmento digital amputado durante su transporte a un centro especializado?

a) Sumergir el fragmento en suero fisiológico refrigerado para evitar la deshidratación.
b) Colocar el fragmento junto con cubitos de hielo para maximizar el tiempo de isquemia fría.
c) Introducir el fragmento en una bolsa de plástico hermética seca, que a su vez se coloca en un recipiente con agua y hielo.
d) Aplicar antisépticos colorantes en el fragmento para facilitar la posterior identificación de los vasos.

396. En el protocolo estándar de un reimplante digital en la zona de la segunda falange, ¿cuál es el orden cronológico recomendado para la reparación de las estructuras?

a) Tiempo dorsal (venas), tiempo palmar (arteria, nervios, tendones) y finalmente osteosíntesis.
b) Osteosíntesis, seguida del tiempo palmar (tendones flexores, nervios y arteria) y finalmente el tiempo dorsal (tendón extensor y venas).
c) Revascularización arterial inmediata, osteosíntesis y sutura de todos los tendones y nervios.
d) Sutura de nervios y arterias simultáneamente, seguida de la fijación ósea y cobertura cutánea.

397. Respecto a la tolerancia a la isquemia en las amputaciones del miembro superior, señale la afirmación CORRECTA:

a) La tolerancia a la isquemia es idéntica en amputaciones digitales que en amputaciones a nivel del antebrazo.
b) En los dedos, el reimplante en isquemia fría puede intentarse con éxito hasta un plazo de 24 horas.
c) La presencia de tejido muscular en amputaciones proximales (muñeca/antebrazo) permite ampliar el margen de isquemia caliente más allá de las 10 horas.
d) Está indicado completar una amputación subtotal en el lugar del accidente para poder enfriar el fragmento adecuadamente.

398. Un niño de 5 años sufre una amputación transungueal del tercer dedo (Zona 2 de Ishikawa). Tras realizar la osteosíntesis y la sutura de una arteria del pulpejo, el cirujano no logra identificar ninguna vena apta para microanastomosis. ¿Cuál es la conducta más adecuada según los protocolos de reimplantes muy distales?

a) Abandonar el reimplante debido a la imposibilidad de asegurar el retorno venoso quirúrgico.
b) Realizar una sangría dirigida (sangría/leaching) en el postoperatorio mediante escarificaciones o aplicaciones de suero heparinizado hasta que se establezcan neoconexiones venosas.
c) Colocar un injerto venoso procedente de la cara anterior del antebrazo
d) Mantener el dedo en posición declive para forzar el drenaje linfático.

399. Una persona paciente de 30 años, 12 horas después de un reimplante de la mano a nivel de la muñeca, presenta cianosis progresiva, aumento de la turgencia del pulpejo y una aceleración del pulso capilar en los dedos. ¿Cuál es el diagnóstico clínico y la primera medida recomendada?

a) Insuficiencia venosa; se debe revisar el vendaje para descartar compresiones extrínsecas y, si no mejora, considerar la reintervención.
b) Espasmo arterial por frío; se debe colocar una lámpara calefactora y aumentar la sedación de la persona paciente.
c) Trombosis de la anastomosis arterial; se requiere reintervención inmediata para realizar un injerto venoso.

d) Infección aguda del foco de osteosíntesis; se debe iniciar antibioterapia intravenosa de amplio espectro.

400. Respecto a los tipos de prótesis para el miembro inferior, ¿cuál es el diseño de encaje (socket) más extendido en la actualidad para el nivel transtibial, diseñado para distribuir de forma óptima las tensiones y permitir un mejor control durante la marcha?

a) Encaje cuadrangular.
b) Encaje de contacto total o TSB (Total Surface Bearing).
c) Encaje de tipo "isquion incluido".
d) Encaje de tipo "carcasa" o canadiense.

401. En el ámbito de las amputaciones del miembro superior, ¿qué modelo de prótesis utiliza simultáneamente la energía mecánica del paciente (mediante arneses y cables) para el movimiento del codo y energía eléctrica para activar la mano?

a) Prótesis estéticas o pasivas.
b) Prótesis híbridas.
c) Prótesis mioeléctricas de control directo.
d) Prótesis de reconocimiento de patrones.

402. En qué consiste básicamente la técnica de osteointegración en las prótesis de los miembros?

a) En el uso de imanes implantados en el hueso para mejorar la adaptación de la prótesis al muñón
b) Es una técnica de fisioterapia intensiva para fortalecer el hueso del muñón.
c) En realizar injertos óseos estructurales para alargar el muñón.
d) En fijar la prótesis directamente a un implante colocado dentro del canal medular del hueso, eliminando el uso del encaje tradicional.

403. Cuál afirmación es cierta en relación al uso de la osteointegración en amputados a nivel transfemoral?

a) Se realiza en una única fase quirúrgica.
b) Facilita la cicatrización inmediata de las partes blandas al eliminar la fricción.
c) Permite prescindir de los encajes tradicionales y restaura la percepción profunda (propriocepción).
d) Es la técnica recomendada de entrada para pacientes con diabetes y problemas vasculares graves.

404. ¿Cuál es la complicación más frecuente asociada al uso de la osteointegración en personas pacientes amputadas a nivel transfemoral?

a) Riesgo de infección por la entrada de microorganismos en la interfase implante-piel.
b) Pérdida total de la sensibilidad en el muñón.

c) Necesidad de usar arneses de suspensión más pesados.
d) Rechazo inmunológico sistémico al titanio en la mayoría de las personas pacientes.

405. En relación con el uso del paracetamol para el control del dolor nociceptivo, ¿cuál es la dosis máxima diaria recomendada en caso de tratamientos superiores a 2 semanas, debido a su potencial efecto hepatotóxico?

a) 2 g/día.
b) 3 g/día.
c) 4 g/día.
d) 6 g/día.

406. ¿Cuál de las siguientes afirmaciones define correctamente al paracetamol?

a) Es un inhibidor selectivo de la COX-1.
b) Es un inhibidor selectivo de la COX-2.
c) Es un inhibidor selectivo de la COX-3.
d) Es un fármaco con potente efecto antiagregante plaquetario.

407. En el tratamiento del dolor neuropático, ¿qué grupo de fármacos se considera de primera línea debido a su mayor eficacia demostrada?

a) Los anticomiciales (como la pregabalina) y los antidepresivos tricíclicos.
b) Los analgésicos tópicos únicamente.
c) Los opioides mayores como la morfina.
d) Los AINE y los corticoides.

408. ¿Qué fármaco opioide se caracteriza por ser un agonista opiáceo débil que además inhibe la recaptación de serotonina y noradrenalina en el sistema nervioso central?

a) Tramadol.
b) Codeína.
c) Oxicodona.
d) Fentanilo.

409. Una persona paciente de 75 años acude a consulta por dolor crónico secundario a artrosis de cadera. Presenta antecedentes de úlcera gastroduodenal hace dos años y actualmente toma aspirina por riesgo cardiovascular. Según las recomendaciones para el manejo del riesgo gastrointestinal de los AINE, ¿cuál sería la opción terapéutica más adecuada si se requiere el uso de un antiinflamatorio?

a) Utilizar naproxeno asociado a un inhibidor de la bomba de protones (IBP).
b) Prescribir un inhibidor selectivo de la COX-2 (coxib) sin protección adicional.
c) Utilizar un AINE tradicional aislado (como ibuprofeno).
d) Las opciones a) y b) son correctas



410. Una paciente de 45 años, intervenida hace un mes de una fractura de radio distal, refiere un dolor persistente de tipo quemante, acompañado de hiperalgesia (dolor desproporcionado al estímulo) y cambios en la temperatura y coloración de la piel de la mano afectada. El cuadro es sugerente de un Síndrome de Dolor Regional Complejo (SDRC). De acuerdo con el tratamiento del dolor neuropático descrito en el texto, ¿cuál es la actitud farmacológica CORRECTA?

a) Pautar un ciclo corto de corticoides orales y reposo absoluto.
b) Iniciar tratamiento con AINE clásicos asociado a un inhibidor de la bomba de protones (IBP).
c) Iniciar fármacos de primera línea como la gabapentina o la pregabalina.
d) Escalar directamente al tercer escalón de la OMS con morfina oral.

411. En relación con la profilaxis antibiótica intravenosa estándar en cirugía ortopédica (como la colocación de una prótesis articular), ¿cuál es la pauta de administración y dosis de cefazolina recomendada para un paciente que pesa 90 kg?

a) 1 g administrado inmediatamente después de la inducción anestésica.
b) 2 g administrados entre 10 y 60 minutos antes de realizar la incisión.
c) 1 g administrado al finalizar la cirugía tras el cierre de la incisión.
d) 1.5 g administrados 2 horas antes de la cirugía para asegurar niveles óseos.

412. ¿Qué características principales deben reunir los antibióticos seleccionados para ser eficaces en el tratamiento de la osteomielitis crónica, donde las bacterias persisten en estado latente?

a) Deben ser antibióticos de amplio espectro administrados también por vía tópica mediante lavados a presión.
b) Deben tener buena penetración en el tejido óseo y el biofilm y en el glucocálix, y poseer capacidad de acción intracelular.
c) Deben administrarse obligatoriamente por vía intravenosa durante todo el tratamiento (mínimo 6-8 semanas), ya que la vía oral no alcanza niveles óseos suficientes.
d) Deben evitarse las fluoroquinolonas (como ciprofloxacino) por su escasa llegada al hueso cortical y su nula actividad sobre el biofilm.

413. Una persona paciente de 35 años es atendida en urgencias por una fractura abierta de tibia grado III de Gustilo tras un accidente de moto en una zona agrícola, con evidente contaminación de la herida por tierra. Siguiendo las recomendaciones para fracturas abiertas de alto riesgo en entornos contaminados. ¿Cuál sería el protocolo antibiótico inicial más adecuado?

a) Cefazolina (2 g IV) en dosis única, ya que el objetivo principal es cubrir el Staphylococcus aureus de la piel antes de que colonice el foco de fractura.
b) Cefazolina (2 g IV) asociada a un aminoglucósido (como Gentamicina), siguiendo el protocolo estándar para fracturas grado III para cubrir grampositivos y gramnegativos.



c) Cefazolina (2 g IV) + Aminoglucósido + un anti-anaerobio (como Clindamicina o Metronidazol), para ampliar la cobertura debido al riesgo de contaminación telúrica (tierra).
d) Ceftriaxona (2 g IV) en monoterapia, ya que al ser una cefalosporina de tercera generación ofrece un espectro más amplio y una mejor penetración ósea que las de primera generación.

414. ¿Cuál es el papel actual del ácido acetilsalicílico (AAS) en la tromboprofilaxis de la artroplastia total de cadera (ATC) o rodilla (ATR) en pacientes de bajo riesgo?

a) Se considera una opción de segunda línea, solo si fallan las heparinas.
b) Se incluye como una opción de primera línea al mismo nivel que los anticoagulantes.
c) Solo se recomienda su uso asociado obligatoriamente a warfarina.
d) Está contraindicado por el alto riesgo de sangrado.

415. En la cirugía del raquis, ¿cuándo se recomienda generalmente iniciar la profilaxis farmacológica con HBPM para equilibrar la eficacia antitrombótica y el riesgo de hematoma epidural?

a) 12 horas antes de la incisión quirúrgica.
b) En las primeras 12 horas del postoperatorio.
c) Entre las 24 y 36 horas del postoperatorio.
d) Solo después de 72 horas si no hay drenaje activo.

416. Paciente varón de 72 años acude para una artroplastia total de rodilla primaria electiva. Presenta como antecedentes hipertensión arterial controlada y un IMC de 28 kg/m². No tiene antecedentes personales ni familiares de enfermedad tromboembólica venosa (ETEV). Considerando que el paciente tiene una puntuación en la escala de Caprini inferior a 10 (bajo riesgo). ¿Cuál sería la conducta profiláctica más adecuada?

a) Reposo absoluto en cama durante 48 horas y heparina sódica.
b) Filtro de vena cava inferior profiláctico dada la edad del paciente.
c) Únicamente medidas mecánicas (medias de compresión) y deambulación precoz hasta el alta, sin fármacos.
d) Deambulación precoz, medidas mecánicas hasta el alta y profilaxis farmacológica (AAS 100 mg/12h o HBPM o ACOD) durante al menos 4 semanas.

417. Para el manejo del dolor postoperatorio inmediato (específicamente en las primeras 48 horas) tras una amputación de la extremidad inferior, ¿qué medida específica se recomienda?

a) Administración de analgésicos intravenosos a demanda.
b) El uso de un catéter de anestesia locorregional.
c) Infiltración de toxina botulínica en los grupos musculares miodesados
d) Terapia analgésica oral reforzada con Morfina subcutánea.

418. ¿Cómo se visualiza típicamente el hueso cortical normal en una ecografía en modo B (escala de grises)?

a) Como una línea hiperecogénica (blanca) continua con una fuerte sombra acústica posterior.
b) Como una capa anecogénica (negra) homogénea que permite ver la médula ósea
c) Como una banda fibrilar de bordes paralelos y ecogenicidad intermedia
d) Como una estructura en "panal de abeja" con puntos hipoecogénicos.

419. ¿Cuál es el aspecto característico de un nervio periférico normal cuando se visualiza en un corte ecográfico transversal (axial)?

a) Una banda fibrilar hiperecogénica de bordes paralelos.
b) Una línea hiperecogénica continua con una fuerte sombra acústica posterior.
c) Una imagen anecogénica (negra) totalmente carente de ecos internos.
d) Una estructura en "panal de abeja" compuesta por fascículos hipoecogénicos sobre un fondo hiperecogénico.

420. Un/Una lactante de 6 semanas de vida es derivado/a a su consulta de traumatología infantil tras detectarse en la revisión de pediatría una limitación en la abducción de la cadera izquierda y factores de riesgo positivos (presentación de nalgas). En su exploración, usted confirma la limitación de la movilidad y obtiene una maniobra de Barlow positiva. Ante la sospecha de Displasia del Desarrollo de la Cadera (DDC) ¿Cuál es la técnica de imagen considerada actualmente como la modalidad de elección para el diagnóstico y evaluación inicial de esta persona paciente?

a) Ecografía musculoesquelética.
b) Resonancia Magnética (RM) bajo sedación.
c) Tomografía Computarizada (TC) con reconstrucción 3D.
d) Radiografía simple de pelvis en proyección anteroposterior.

421. En el diagnóstico de la osteonecrosis de la cabeza femoral, ¿qué capacidad técnica convierte a la RM en la modalidad de elección frente a otras pruebas?

a) Su capacidad para detectar cambios necróticos en el hueso mucho antes que la radiografía, la TC o la gammagrafía.
b) Su precisión para medir la densidad mineral ósea del hueso trabecular
c) La visualización de la destrucción de la cortical ósea en fases muy tempranas.
d) Todas son falsas.

422. ¿Cuál es el comportamiento típico de la señal de los tendones, los ligamentos y el hueso cortical sano en las secuencias estándar de RM (T1 y T2)?

a) Muestran una señal muy brillante (hiperintensa) debido a su estructura organizada.
b) Su señal es idéntica a la de la grasa subcutánea en todas las secuencias.
c) Aparecen brillantes en T1 y negros en T2

d) Muestran una señal muy baja o nula (hipointensa/negra) debido a su baja densidad de protones móviles.

423. En el manejo de una persona paciente con un traumatismo de columna vertebral, ¿cuál es la principal indicación clínica para solicitar una RM frente a una TC?

a) Evaluar con mayor precisión el grado de conminución de los fragmentos óseos vertebrales.
b) Realizar un cribado rápido en el paciente politraumatizado e inestable.
c) Evaluar la presencia de lesiones de tejidos blandos asociadas, como hernias discales agudas o lesiones de la médula espinal.
d) Determinar el grado de osteoporosis del cuerpo vertebral fracturado.

424. Una paciente de 52 años, en tratamiento crónico con corticoides por una enfermedad reumatológica, refiere un dolor inguinal derecho de tipo mecánico y aparición progresiva. En la exploración, presenta una rotación interna limitada y dolorosa. Las radiografías anteroposterior y lateral de la cadera derecha no muestran alteraciones estructurales ni pérdida del espacio articular. Usted sospecha una osteonecrosis de la cabeza femoral en estadio precoz. ¿Cuál es la prueba de imagen de elección para confirmar el diagnóstico en esta fase?

a) Gammagrafía ósea, por ser la técnica con mayor sensibilidad para detectar el aumento de recambio mineral.
b) Ecografía de cadera, para descartar un derrame articular asociado que confirme la inflamación.
c) Tomografía Computarizada (TC), para evaluar la integridad del hueso trabecular subcondral.
d) Resonancia Magnética (RM), ya que detecta los cambios necróticos mucho antes que la radiografía, la TC o la gammagrafía.

425. En el contexto de fracturas articulares complejas (como las de meseta tibial o pilón tibial), ¿cuál es el principal beneficio clínico de añadir un TAC al estudio radiográfico convencional?

a) Evaluar con mayor exactitud el grado de depresión de la superficie articular y la presencia de fragmentos intraarticulares.
b) Determinar con precisión la densidad mineral ósea del hueso trabecular
c) Identificar de forma precoz el edema óseo (bone bruise) asociado al traumatismo
d) Confirmar la integridad de los ligamentos cruzados y meniscos tras una RM.

426. Respecto a la evaluación de la columna vertebral en una persona paciente con traumatismo cerrado, ¿cuál es el papel actual del TAC?

a) Su principal función es evaluar la compresión de la médula espinal y las hernias discales agudas.
b) No es útil en personas pacientes comatosas debido a la dificultad de manejo de la persona paciente.
c) Es una prueba secundaria que solo se realiza si la Resonancia Magnética es normal.

d) Se considera la modalidad de elección para el cribado inicial y la detección de lesiones óseas, especialmente en pacientes de riesgo moderado a alto.

427. ¿Qué ventaja técnica ofrece el TAC sobre la Resonancia Magnética (RM) en el estudio específico del tejido óseo?

a) Una mejor resolución de contraste para valorar edema oseo.
b) La capacidad de obtener imágenes rápidamente empleando mínima cantidad de radiación ionizante.
c) Una mayor resolución espacial para detectar anomalías óseas finas, como fracturas por avulsión o pequeñas calcificaciones.
d) La posibilidad de visualizar la médula ósea sin interferencia de materiales metálicos.

428. Un varón de 45 años es atendido en urgencias tras una caída de altura, presentando una fractura de pilón tibial desplazada. Las radiografías convencionales muestran la fractura, pero usted necesita una evaluación más detallada de la conminución articular y la impactación de los fragmentos para planificar la estrategia quirúrgica. ¿Cuál es la ventaja documentada de realizar una TAC en este escenario clínico?

a) Permite evaluar la integridad de los ligamentos deltoideos y laterales. B
b) Ayuda a detectar precozmente el edema óseo en los huesos del tarso adyacentes.
c) Es la mejor prueba para predecir con exactitud el tiempo de consolidación final de la fractura.
d) Permite identificar un mayor número de fragmentos y grados de impactación, llegando a modificar el plan quirúrgico en un alto porcentaje de las personas pacientes.

429. Un/Una paciente joven sufre una luxación posterior de cadera en un accidente motorizado. En el servicio de urgencias se realiza una reducción cerrada inmediata. Las radiografías post-reducción muestran una articulación aparentemente congruente y sin anomalías evidentes. ¿Cuál es la conducta más adecuada para completar la evaluación de esta persona paciente?

a) Realizar una ecografía de cadera.
b) Solicitar una TAC de pelvis.
c) Solicitar una RM urgente.
d) Control clínico y radiográfico durante el ingreso.

430. Ante una sospecha clínica elevada de infección en el esqueleto apendicular (extremidades) o en presencia de material de osteosíntesis, ¿cuál es la técnica de medicina nuclear que se considera de elección debido a su alta sensibilidad y especificidad en estas localizaciones?

a) Gammagrafía con leucocitos marcados (o con anticuerpos antigranulocitos).
b) PET-TC con 18F-FDG.
c) Gammagrafía ósea con fluoruro de sodio (18F-NaF).
d) Gammagrafía de médula ósea con coloides de tecnecio unicamente.

431. Un paciente de 70 años con una prótesis total de rodilla implantada hace 3 años acude a su consulta por gonalgia mecánica persistente de 6 meses de evolución. Las radiografías seriadas no muestran líneas de radiotransparencia ni cambios en la posición de los componentes. Usted solicita una gammagrafía ósea trifásica con SPECT-TC. El informe describe que no existe hipermetabolismo periprotésico en ninguna de las tres fases y la TC no muestra signos de osteólisis. ¿Cuál es la conclusión clínica más adecuada ante este resultado?

a) Existe una alta probabilidad de aflojamiento séptico por germen de baja virulencia (Cutibacterium acnés).
b) El resultado es inconcluyente debido a que el material metálico de la prótesis impide la captación del trazador.
c) Se puede excluir razonablemente el aflojamiento de la prótesis (alto valor predictivo negativo) y se deben investigar otras causas de dolor.
d) Es necesario realizar una gammagrafía con leucocitos marcados para confirmar el aflojamiento séptico.

432. Una paciente de 63 años presenta dolor persistente en el retropié 14 meses después de haber sido sometida a una artrodesis subastragalina. En la radiografía lateral se observa el material de osteosíntesis, pero no se visualizan con claridad puentes óseos que confirmen la consolidación. Se solicita una gammagrafía ósea con SPECT-TC, la cual revela un foco hipermetabólico intenso y localizado exactamente en el espacio articular subastragalino. ¿Qué significado tiene este hallazgo de hipermetabolismo intenso en el lugar de la artrodesis?

a) Es un signo de aumento de la movilidad y ausencia de consolidación, lo que confirma una seudoartrosis.
b) Es un signo de inviabilidad del injerto óseo por falta de flujo sanguíneo.
c) Indica que la artrodesis está consolidada y el metabolismo es el normal de una articulación fijada.
d) Sugiere una transformación maligna del tejido óseo alrededor del tornillo de compresión.

433. En la gammagrafía ósea convencional, ¿cuál es el radiofármaco utilizado habitualmente y qué proceso fisiopatológico permite visualizar principalmente?

a) 18F-FDG, que visualiza el metabolismo de la glucosa en procesos tumorales.
b) Leucocitos marcados con Indio 111, que visualizan específicamente la migración de macrófagos.
c) Coloides marcados con 99mTc, que visualizan exclusivamente el flujo sanguíneo arterial.
d) Bifosfonatos marcados con tecnecio 99m (99mTc), que visualizan la actividad osteoblástica y la remodelación ósea.

434. ¿Qué es la mediana en un conjunto de datos médicos?

a) El valor que aparece con más frecuencia en la muestra.
b) El valor que divide a la muestra en dos partes iguales (50% por encima y 50% por debajo).
c) El resultado de sumar todas las observaciones y dividirlo por el número de sujetos de la muestra.
d) La diferencia entre el valor máximo y el valor mínimo registrado.

435. ¿Cuál es una característica fundamental de los estudios retrospectivos?

a) Los datos se recogen a medida que van sucediendo en el futuro.
b) El estudio se desarrolla después de que los hechos hayan ocurrido, obteniendo los datos de archivos o historias clínicas.
c) El personal investigador asigna al azar el tratamiento que recibirá cada paciente.
d) Se realizan en un único momento del tiempo para medir la prevalencia actual

436. ¿Cómo se define una revisión sistemática en la literatura científica?

a) Una selección y síntesis de todos los estudios relevantes sobre una pregunta clínica, evaluando su calidad de forma objetiva.
b) Una opinión personal escrita por un experto en un tema concreto.
c) Un estudio que solo analiza a un paciente con una enfermedad muy rara.
d) Un experimento realizado exclusivamente en laboratorios con animales.

437. ¿Cómo se define la Medicina Basada en la Evidencia (MBE)?

a) Seguir estrictamente lo indicado en los libros de texto.
b) Basar todas las decisiones únicamente en la opinión del personal experto.
c) Aplicar estrictamente el protocolo en todas las personas pacientes.
d) La integración de la experiencia clínica individual con la mejor evidencia científica disponible.

438. ¿Qué nombre recibe el estudio que se realiza en un solo momento del tiempo para conocer, por ejemplo, cuántas personas tienen una enfermedad en una población (prevalencia)?

a) Estudio de cohortes.
b) Ensayo clínico.
c) Estudio transversal (o de prevalencia).
d) Estudio retrospectivo.

439. ¿Cuál de estas medidas estadísticas representa el valor que aparece con más frecuencia en un conjunto de datos?

a) La desviación típica.
b) La mediana.

c) La media aritmética.
d) La moda.

440. ¿Cuál de los siguientes diseños de estudio es considerado el más adecuado (óptimo) para el estudio de enfermedades raras?

a) Estudios de cohortes prospectivos.
b) Ensayos clínicos aleatorizados.
c) Estudios de casos y controles.
d) Estudios transversales de prevalencia.

441. En la jerarquía de la evidencia para estudios terapéuticos, ¿qué nivel se le asigna a una revisión sistemática de ensayos clínicos controlados (ECC) de Nivel I con resultados homogéneos?

a) Nivel I.
b) Nivel II.
c) Nivel III.
d) Nivel IV.

442. ¿Cómo se define el "error tipo I" o alfa en un contraste de hipótesis?

a) Aceptar la hipótesis nula cuando es falsa.
b) Rechazar la hipótesis nula cuando es en realidad cierta (falso positivo).
c) La probabilidad de encontrar una diferencia cuando realmente existe.
d) Un error corregible mediante el aumento del tamaño muestral.

443. ¿Qué medida de validez de una prueba diagnóstica indica la probabilidad de que una persona con un resultado de test positivo esté realmente enferma?

a) Sensibilidad.
b) Especificidad.
c) Valor predictivo negativo (VPN).
d) Valor predictivo positivo (VPP).

444. El sesgo que se produce cuando los datos se obtienen de manera diferente si la persona pertenece al grupo de estudio o al grupo control se denomina:

a) Sesgo de selección.
b) Sesgo de confusión.
c) Sesgo de información o de memoria.
d) Sesgo de Berkson.

445. En un hospital, el servicio de Cirugía Ortopédica quiere comprobar si un nuevo modelo de clavo intramedular para fracturas de fémur reduce el tiempo de consolidación ósea en comparación con el clavo que usan habitualmente. Para evitar sesgos, el personal de cirugía decide que la elección del clavo para cada paciente que llegue a urgencias se realice mediante un proceso de asignación al azar (aleatorización). Planean seguir a las personas pacientes durante 12 meses para registrar los resultados. ¿Ante qué tipo de diseño de estudio nos encontramos?

a) Estudio de casos y controles.
b) Ensayo clínico aleatorizado.
c) Estudio transversal de prevalencia.
d) Serie de casos descriptiva.

446. Un grupo de cirujanos/as ortopédicos/as publica un artículo sobre los resultados de una nueva técnica de sutura meniscal "dentro-fuera" modificada. En el artículo, describen de forma detallada la evolución clínica, el grado de cicatrización por resonancia magnética y las complicaciones observadas en 60 personas pacientes consecutivas que fueron intervenidos con esta técnica específica en su hospital durante los últimos dos años. El estudio no incluye un grupo de comparación (es decir, no se comparan los resultados con personas pacientes tratadas con la técnica convencional o con meniscectomía). Según la clasificación de los niveles de evidencia para estudios terapéuticos ¿qué nivel de evidencia aporta este estudio?

a) Nivel I.
b) Nivel II.
c) Nivel III.
d) Nivel IV.

447. ¿Cuál de las siguientes afirmaciones es CORRECTA en relación con el manejo de los trastornos dolorosos del espacio subacromial?

a) El tratamiento quirúrgico debe preceder al conservador siempre que existan síntomas de más de seis semanas de evolución.
b) Las infiltraciones repetidas constituyen la opción terapéutica inicial de elección.
c) La rehabilitación y la modificación de la actividad representan la base del tratamiento inicial.
d) La acromioplastia abierta ofrece mejores resultados funcionales que el tratamiento conservador en etapas tempranas.

448. ¿Cuál de las siguientes entidades debe incluirse en el diagnóstico diferencial de un hombro doloroso de inicio agudo tras un esfuerzo de lanzamiento o tracción?

a) Rotura de la porción larga del bíceps.
b) Lesión de la unión miotendinosa del supraespinoso.
c) Lesión del labrum superior tipo SLAP.
d) Todas las anteriores.

449. ¿Cuál es la causa más frecuente de una escápula alada medial objetivable durante la exploración física?

a) Lesión del nervio torácico largo.
b) Lesión del nervio espinal accesorio.
c) Atrofia del deltoides y del redondo mayor.
d) Rotura masiva del manguito rotador.

450. ¿Cuál de los siguientes hallazgos clínicos es más sugestivo de una rotura distal completa del tendón del bíceps braquial?

a) Descenso distal del vientre muscular del bíceps.
b) Retracción proximal del vientre muscular del bíceps.
c) Conservación de la fuerza de supinación.
d) Tendón distal fácilmente palpable en el Hook test.

CASOS CLÍNICOS

CASO CLÍNICO 1 PREGUNTAS 451-455

Paciente varón de 23 años de edad que tras un accidente de motocicleta ingresa en el servicio de Urgencias. Tras descartar otras lesiones es diagnosticado de una fractura diafisaria de tibia izquierda desplazada (Figura 1). Ingresa a cargo del servicio de Traumatología para reducción cerrada y fijación interna con la fractura estabilizada de forma provisional con una férula inguinopédica. Cinco horas después avisan desde la planta de hospitalización por dolor que no se controla con la analgesia pautada.



Figura 1

451. ¿Si tras retirar el vendaje mejoraran los síntomas, cuál de entre las siguientes sería la actitud a seguir más razonable en este momento?

a) Colocar de nuevo un vendaje compresivo sobre la férula.
b) Valorar clínicamente al paciente en 24 horas.
c) Mantener la extremidad en declive.
d) Observar de forma estrecha al paciente.

452. Si los síntomas empeoran en las siguientes horas, ¿cuál de los siguientes sería el signo más sensible para diagnosticar un síndrome compartimental?

a) Hinchazón de la extremidad.
b) Dolor que aumenta con la elevación del miembro.
c) Dolor que aumenta con el estiramiento pasivo.
d) Parestesias difusas.

453. A la hora de realizar la fasciotomía de la pierna, indique cuál de las siguientes afirmaciones sobre este procedimiento NO es correcta:

a) La fasciotomía debe ser completa, incluyendo todos los compartimentos.
b) Tras la fasciotomía si es posible está indicado el cierre de la herida puesto que la presión ya ha disminuido.
c) Una opción válida tras la fasciotomía es la aplicación de un dispositivo de dermotracción.
d) Si el diagnóstico de síndrome compartimental es tardío no está indicada la fasciotomía.

454. Al realizar la fasciotomía de los compartimentos de la pierna, ¿cuál de las siguientes asociaciones es correcta?

a) La incisión lateral descomprime los compartimentos anterior y lateral.
b) La incisión medial descomprime el compartimento posterior superficial y profundo.
c) La incisión lateral descomprime el compartimento posterior profundo y el lateral.
d) a) y b) son correctas.

455. Con la sospecha diagnóstica de síndrome compartimental, señale la opción CIERTA de entre las siguientes:

a) Solicitar una derivación formal programada a un hospital de tercer nivel.
b) Se debe realizar una fasciotomía dentro de las primeras 24 horas si la $\Delta P < 30$.
c) Si la ΔP es mayor de 30 en mediciones seriadas está indicada una fasciotomía
d) La ΔP aporta más información que el valor directo de medición de presión intracompartimental.

CASO CLÍNICO 2 PREGUNTAS 456-460

Paciente varón de 68 años de edad con antecedentes de epilepsia, HTA, DLP, DM-2 y enfermedad pulmonar obstructiva crónica que consulta por dolor e impotencia funcional en su hombro derecho de meses de evolución sin traumatismo previo. A la exploración física se objetiva una extremidad superior derecha dolorosa a la movilización, con balance articular limitado a la flexión anterior de 90º, abducción de 40º y rotación externa de 10º, tanto activa como pasiva. El estado neurovascular distal no muestra alteraciones. Se realiza la Rx (Figura 1) y TC (Figura 2) que se muestran.

Figura 1

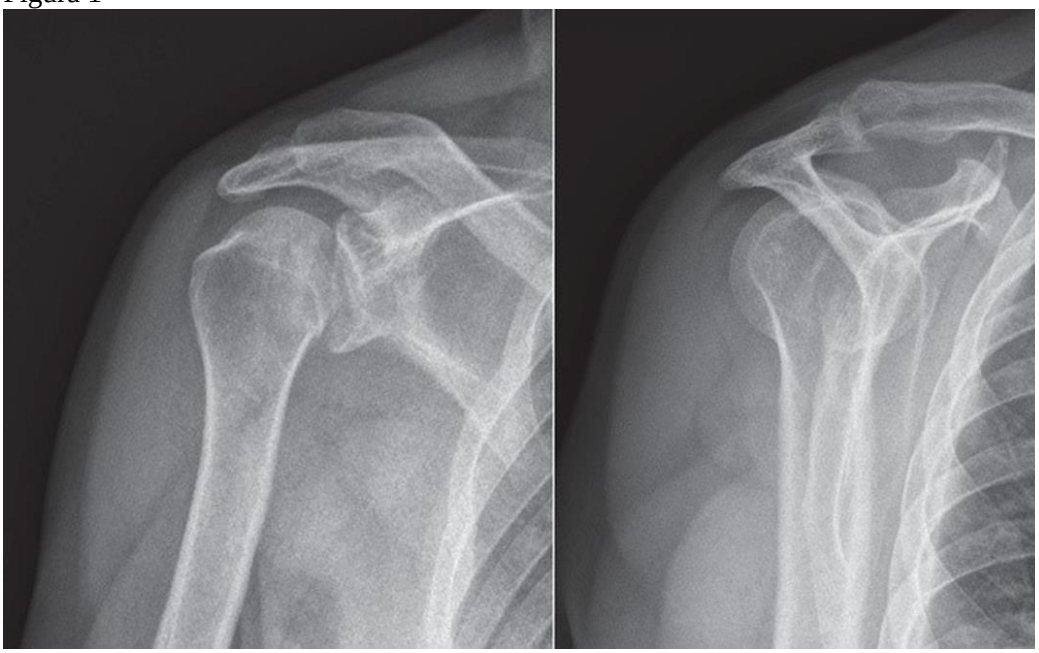

Figura 2

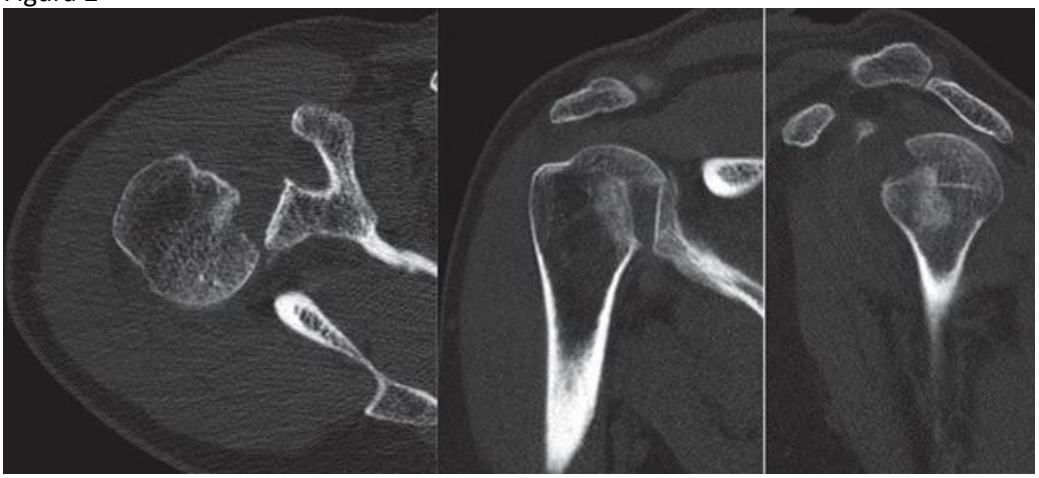

456. ¿Qué alteraciones podemos apreciar en la Figura 1?

a) Luxación anterior escápulo-humeral.
b) Fractura del margen inferior de la glena.
c) Luxación posterior escápulo-humeral.
d) Radiología simple sin alteraciones significativas.

457. ¿Qué alteraciones podemos apreciar en la figura 2?

a) Luxación posterior escápulo-humeral.
b) Fractura de cuello anatómico del húmero.
c) Luxación posterior escápulo-humeral con lesión de Hill-Sachs invertida.
d) Lesión de Hill-Sachs póstero-superior.

458. ¿Cuál de las siguientes afirmaciones le parece CORRECTA en relación con el caso presentado?

a) Debería intentarse una reducción cerrada bajo control de escopia.
b) En defectos del 35 % se recomienda la desimpactación de la cabeza humeral y aporte de injerto.
c) En defectos mayores del 40 % la reconstrucción ósea es la técnica de elección.
d) a) y b) son ciertas

459. ¿Cuál de las siguientes afirmaciones es CIERTA en relación con nuestro paciente?

a) Las luxaciones gleno-humerales posteriores raramente pasan desapercibidas.
b) La formación de una neoarticulación permite una buena movilidad.
c) Se produce una lesión por impactación en la región postero-superior de la cabeza humeral.
d) Ninguna de las anteriores es cierta.

460. ¿Cuál sería su recomendación terapéutica una vez diagnosticado el caso?

a) Rehabilitación.
b) Intentar una reducción cerrada.
c) Reducción abierta y transferencia del tendón del subescapular según técnica de McLaughlin.
d) Prótesis total invertida.

CASO CLÍNICO 3 PREGUNTAS 461-465

461. Paciente mujer de 80 años con antecedentes de intervención de prótesis total de cadera izquierda 10 años antes por coxartrosis primaria, refiere ausencia de dolor, realizar actividades físicas moderadas (deportes sin impacto) sin restricciones y que "se me olvida que estoy operada". Se presenta la radiografía simple (Figura 1).



Figura 1

461. ¿Cuál es el tipo de prótesis total de cadera en relación con la fijación?

a) Cementada.
b) Híbrida.
c) Híbrida inversa.
d) No cementada.

462. ¿Cuál es el tipo de biomaterial utilizado en relación con la fijación del implante femoral?

a) Polimetilmetacrilato.
b) Óxido de alúmina.
c) Aleación de acero inoxidable de superficie lisa.
d) Aleación de titanio de superficie rugosa.

463. ¿Cuál de estos signos radiológicos se observan en la radiografía?

a) Osteolisis.
b) Aflojamiento.
c) Osteointegración de los implantes.
d) Desgaste de polietileno.

464. ¿Cuál es la recomendación más adecuada a la paciente?

a) Realizar cirugía de recambio.
b) Revisiones clínicas y radiológicas periódicas.
c) Recomendar parar su actividad física.
d) Tomar bifosfonatos para prevenir la osteoporosis.

465 ¿Cuál es el tipo de par de fricción más probablemente empleado?

a) Metal-polietileno convencional.
b) Cerámica-polietileno alto peso molecular.
c) Cerámica-cerámica.
d) Metal-Metal.

CASO CLÍNICO 4 PREGUNTAS 466-470

Paciente varón de 12 años de edad, sin antecedentes patológicos de interés, que consulta por dolor en la cara anterior de su rodilla izquierda de aparición progresiva, sin antecedente traumático, desde hace unos meses, que se ha ido incrementando progresivamente. El dolor que era de características mecánicas (dificultad a agacharse o bajar escaleras), recientemente está presente en todo momento. A la exploración física se objetiva una rodilla con pequeño derrame, balance articular completo (0/0/125º), aunque con dolor al final de la flexión y estable. La Rx simple de la rodilla afecta se muestra a continuación (Figura 1). Los hallazgos de la RM se observan en la Figura 2. Las Figuras 3 y 4 corresponden a imágenes de la revisión artroscópica del caso. La Figura 5 es una imagen quirúrgica del procedimiento llevado a cabo. El resultado de RM a los 5 meses de la intervención se muestra en la Figura 6.

Figura 1: Rx simple de la rodilla



Figura 2: RM

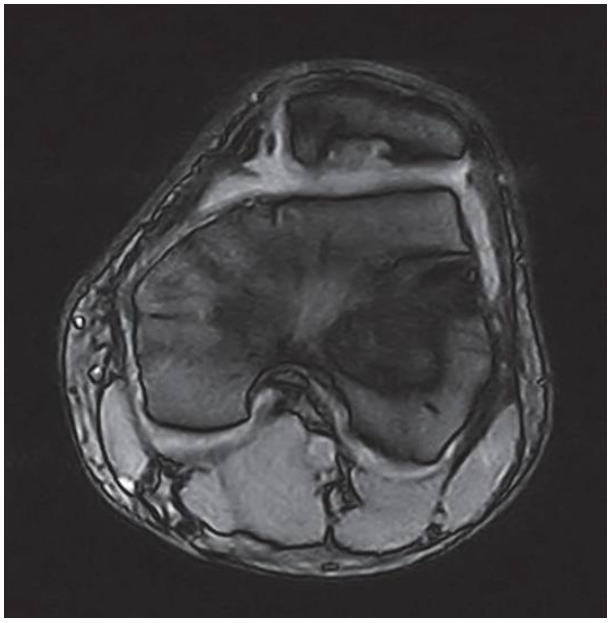

Figura 3: Revisión artroscópica del caso

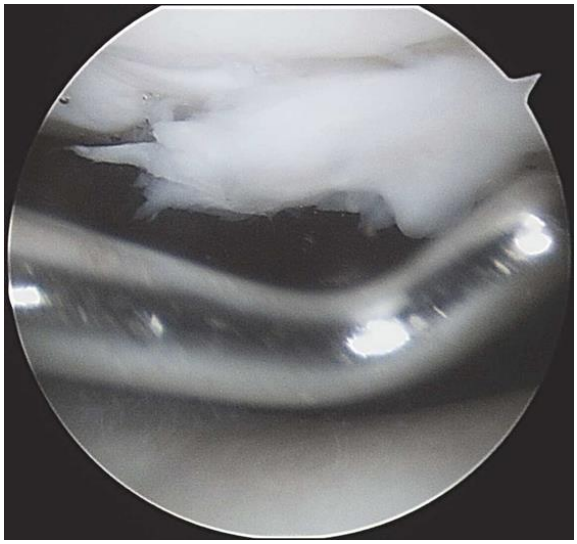

Figura 4: Revisión artroscópica del caso

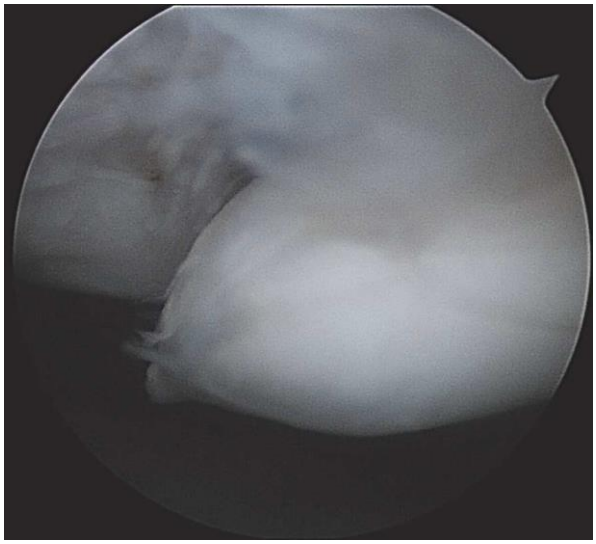

Figura 5: **Imagen quirúrgica del procedimiento**



Figura 6: resultado de RM a los 5 meses de la intervención



466. ¿Puede leer la radiografía de la Figura 1 y decir que enunciado le parece más apropiado?

a) Es una proyección lateral normal de un adolescente en crecimiento.
b) Se trata de una anomalía que requiere de una RM para completar su definición.
c) Junto con la sintomatología, la imagen Rx sugiere una entidad clínica bien establecida.
d) b) y c) son ciertas

467. Atendiendo a esta proyección de RM, ¿qué enunciado le parece más correcto?

a) Se trata de una displasia femoropatelar con lesión osteocondral probablemente producida por una luxación lateral de patela.
b) La ausencia de edemas óseos sugiere cronicidad de la lesión.
c) Pese a la gran afectación del hueso subcondral el fragmento está in situ.
d) b) y c) son correctos.

468. ¿Qué diagnóstico final le sugieren las imágenes artroscópicas de las Figuras 3 y 4?

a) Condromalacia rotuliana abierta.
b) Lesión condral postraumática en la faceta lateral.
c) Osteocondritis disecante de rótula.
d) Ninguno de los anteriores.

469. Tras la observación del tratamiento que se muestra en la Figura 5, ¿qué enunciado le parece más adecuado?

a) La mayor ventaja es que aporta cartílago sano y adulto al lugar de la lesión.
b) El anclaje del fragmento en profundidad permite restaurar la placa subcondral.
c) Los márgenes de la lesión jamás se llenarán con cartílago hialino.
d) Todos los enunciados son correctos.

470. Atendiendo a los hallazgos de seguimiento (5 meses) de la RM, ¿cuál sería en su opinión el enunciado más apropiado?

a) En profundidad, el hueso no está todavía integrado.
b) La placa subcondral se ha restituido perfectamente.
c) Sigue observándose la frontera entre el cartílago propio y el transferido.
d) b) y c) son correctas.

CASO CLÍNICO 5 PREGUNTAS 471-473

Paciente varón de 72 años de edad con antecedentes de intervención de prótesis total de cadera derecha hace 14 años por necrosis avascular de la cabeza femoral. Refiere dolor en la inguinal de características mecánicas, con limitación del perímetro de marcha durante los últimos 6 meses y dificultad para calzarse. En la exploración física presenta limitación de las rotaciones de la cadera afecta y dolor a la elevación de la extremidad contra resistencia. El estudio por radiología simple se muestra en la figura.

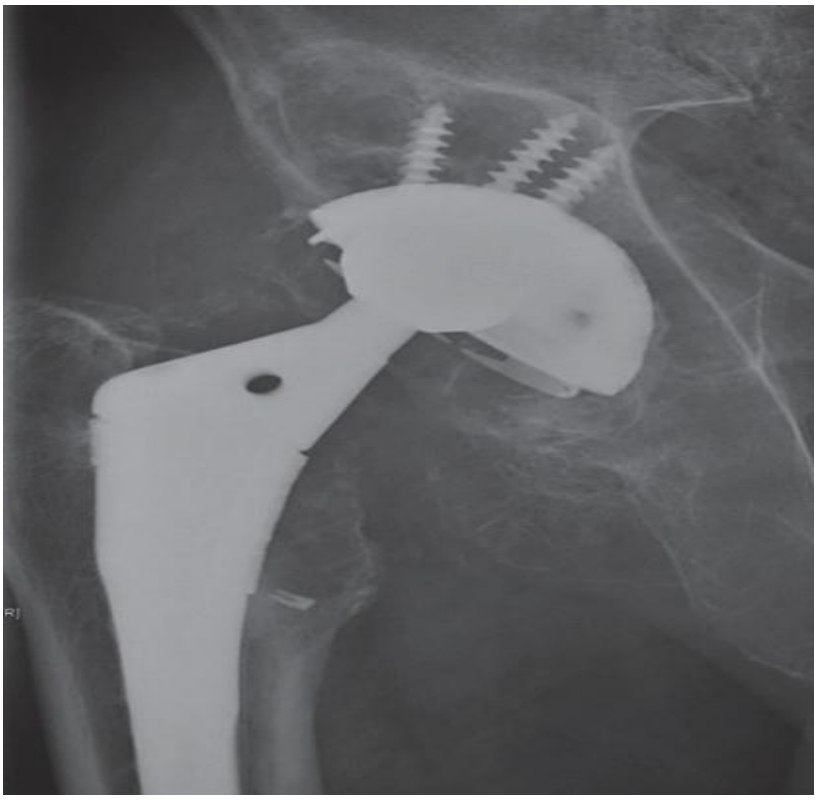



471. ¿Cuál es el tipo de par de fricción más probable?

a) Inserto de polietileno-cabeza femoral de titanio.
b) Inserto de polietileno-cabeza femoral de cromo-cobalto.
c) Inserto de cerámica-cabeza femoral de cerámica.
d) Inserto de cromo-cobalto-cabeza femoral de cromo-cobalto.

472. En el paciente del caso anterior, ¿cuál es la causa más probable del dolor?

a) Infección protésica.
b) Aflojamiento precoz del implante.
c) Desgaste del par de fricción.
d) Descementación del implante.

473. En el paciente de este mismo caso, y revisando la radiografía aportada, fíjese en el lado acetabular y señale la respuesta CORRECTA:

a) Se observa aflojamiento del componente acetabular.
b) Se observa osteolisis acetabular.
c) Los tornillos se han roto.
d) Hay rotura de la cerámica.

CASO CLÍNICO 6 PREGUNTA 474

474. Un paciente de 27 años de edad que trabaja como informático sufre un primer episodio de luxación anterior de hombro mientras nadaba. Fue autorreducido y acudió posteriormente al hospital, donde se realizó una radiografía simple de hombro. De entre las siguientes opciones de respuesta en relación con el manejo posterior del paciente, señale la que le parece MÁS ADECUADA:

a) No esperaría encontrar lesiones óseas en el húmero ya que son infrecuentes.
b) Teniendo en cuenta su edad, es frecuente que se asocie una rotura del manguito rotador.
c) Creo que la inmovilización en rotación externa sería claramente beneficiosa en este tipo de paciente.
d) Solicitaría una prueba de imagen adicional, como resonancia magnética o artro-resonancia, para poder comprobar las lesiones asociadas.

CASO CLÍNICO 7 PREGUNTA 475

475. Atendemos en la consulta a una persona paciente de 19 años de edad, diestra, que practica judo y que sufrió hace 2 meses un episodio de luxación anterior de hombro, traumática, que fue reducida en su centro deportivo. No tiene antecedentes de interés, salvo un posible episodio de luxación de hombro dos años antes. ¿Cuál de las siguientes lesiones es más probable que encuentre en el estudio radiográfico del hombro en esta persona paciente, en el caso de observar alguna?

a) Una lesión bipolar en húmero y glenoides.
b) No esperaría encontrar ninguna lesión ya que son infrecuentes en deportistas.

c) Lo más frecuente sería encontrar una lesión de Hill Sachs.
d) a), b) y c) son todas incorrectas.

CASO CLÍNICO 8 PREGUNTA 476-477

Paciente varón de 45 años de edad que acude a consulta presentando dolor en el hombro izquierdo de 2 meses de evolución. Refiere que su inicio fue espontaneo, sin antecedente traumático, y que le duele de noche y al realizar actividades por encima de la horizontal. Ha realizado tratamiento con analgésicos y AINES sin mejoría y a la exploración física el rango articular es completo, si bien doloroso en el arco de 70 a 120º de abducción, con test de Yocum y de Hawkins positivos y de Jobe negativo.

476. Con los datos clínicos aportados y sin presentar ninguna prueba de imagen complementaria, ¿qué actitud terapéutica le parece más adecuada?

a) Acromioplastia artroscópica.
b) Infiltración con corticoides.
c) Tratamiento conservador con modificación de las actividades y rehabilitación.
d) Acromioplastia abierta.

477. Si continuando con el caso anterior, confirmamos mediante una ecografía la integridad del manguito de los rotadores y el diagnóstico de síndrome subacromial, ¿cuál será nuestra primera opción de tratamiento?

a) Brazo en cabestrillo 6 semanas.
b) Infiltraciones de corticoides subacromiales semanales.
c) Tratamiento quirúrgico.
d) Tratamiento conservador con modificación de la actividad diaria y rehabilitación.

CASO CLÍNICO 9 PREGUNTA 478

478. Paciente mujer de 52 años de edad con antecedentes de artrotomía glenohumeral reciente por artritis que consulta por dolor moderado y dificultad para mover el hombro intervenido. Con el diagnóstico de sospecha de una capsulitis adhesiva, ¿cuál le parece que es el movimiento que está limitado en la figura?



a) Abducción.
b) Aproximación.
c) Rotación externa.
d) Rotación interna.

CASO CLÍNICO 10 PREGUNTAS 479-480

479. Paciente de 60 años, obeso, hiperlipémico, diabético y fumador. Trabajador manual, maneja grandes pesos. Consulta por aparición de una tumoración blanda y dolorosa en el dorso del codo derecho, desde hace algunas semanas. No recuerda traumatismo. Sin más datos, ¿en qué entidad pensaría primero?

a) Rotura espontánea del tendón tricipital distal.
b) Derrame articular en húmero-cubital.
c) Bursitis olecraneana.
d) Lipoma.

480. Ante el paciente del caso anterior, ¿qué considera de entre los siguientes que es MENOS probable que haya desencadenado el cuadro?

a) Sobrecarga mecánica.
b) Depósito de cristales de ácido úrico.
c) Punción accidental, con desarrollo de cuadro infeccioso.
d) Su hábito tabáquico.

CASO CLÍNICO 11 PREGUNTAS 481-483

Acude a la urgencia una persona paciente de 75 años. Antecedentes de artritis gotosa. Refiere aparición de gonalgia aguda, y en la exploración apreciamos un derrame articular a tensión y se le practica una artrocentesis.

481. ¿Con cuál de los siguientes hallazgos podríamos descartar la artritis séptica (a la espera del cultivo)?

a) Tinción de Gram negativa para bacterias.
b) Presencia de cristales de urato al microscopio.
c) Fiebre termometrada de 38,2ºC en la urgencia.
d) Ninguno permite descartar la artritis séptica.

482. En la persona paciente anterior, si sospechase una artritis séptica, ¿en qué germen de los siguientes pensaría con más probabilidad?

a) Haemophilus influenzae.
b) Staphylococcus aureus.
c) Neisseria gonorrheae.
d) Staphylococcus epidermidis.



483. Y, en el caso anterior, si creyese oportuno iniciar un tratamiento antibiótico, ¿cuál elegiría entre los siguientes?

a) Cefazolina + gentamicina.
b) Vancomicina + tobramicina.
c) Vancomicina + gentamicina.
d) Linezolid + imipenem.

CASO CLÍNICO 12 PREGUNTAS 484-485

Paciente varón de 50 años, consulta por derrame, dolor, rubor y aumento de temperatura en la rodilla derecha. No recuerda antecedente traumático. Se le ha realizado una artrocentesis, con obtención de líquido con 55.000 leucocitos/microlitro. El nivel de glucosa en el líquido sinovial es igual al sérico. Se observan igualmente cristales con forma de aguja y birrefringencia negativa.

484. ¿En qué diagnóstico pensaría como primera opción?

a) Artritis séptica.
b) Artritis psoriásica.
c) Gota.
d) Pseudogota.

485. En el paciente del caso anterior, y si el diagnóstico más probable es el correcto, ¿qué tratamiento de los siguientes sería el más específico?

a) Levofloxacino.
b) Celecoxib.
c) Rituximab.
d) Colchicina.

CASO CLÍNICO 13 PREGUNTAS 486-488

Una paciente de 19 años acude acompañada por su madre, preocupada porque refiere que su hija empieza a tener juanetes, dolencia que la propia madre padece y que ha evolucionado muy mal pese a varias cirugías. En primer lugar, quiere conocer qué puede hacer para evitar la aparición y progresión de esta deformidad.

486. Nosotros le diremos que el factor de riesgo corregible más frecuente es:

a) Tener un morfotipo de pie plano.
b) Presentar laxitud ligamentosa.
c) Emplear calzado con tacón elevado y puntera estrecha, de forma continuada.
d) Realiar reposo en lo posible, y evitar el deporte.

487. **La madre continúa preguntando por la fisiopatología del Hallux Valgus. Cuando le expliquemos las alteraciones anatomopatológicas características, NO mencionaremos como habitual o esperable encontrar:**

a) La inclinación medial (tibial) del PASA.
b) Un acortamiento del tendón extensor del primer dedo.
c) Una distensión de la cápsula medial (tibial) de la articulación metatarsofalángica.
d) Un acortamiento del tendón flexor largo del primer dedo.

488. **Procedemos a evaluar a la paciente, con anamnesis, exploración física y exploración complementaria. ¿Cuál de los siguientes datos es suficiente para indicar una cirugía?**

a) La presencia en Rx de un ángulo intermetatarsal de 12º.
b) La presencia en Rx de un ángulo de Hallux Valgus 17º.
c) Las quejas de la madre respecto al aspecto del pie de su hija.
d) Ninguno de los anteriores es por sí mismo suficiente para indicar una cirugía.

CASO CLÍNICO 14 PREGUNTAS 489-493

Paciente varón de 43 años sin antecedentes personales de interés, que acude a Urgencias por presentar dolor, deformidad e impotencia funcional en tobillo derecho tras sufrir un accidente deportivo jugando al fútbol. Tras una valoración inicial, se descarta afectación neurovascular y se solicita estudio radiológico con el siguiente resultado (Figura 1). Se procede a reducción bajo anestesia local e inmovilización con férula y se remite para control radiológico postreducción, que se muestra en la Figura 2. Ante la imposibilidad de realizar una reducción adecuada en Urgencias y la presencia de importante tumefacción y daño de partes blandas, se decide traslado a quirófano para reducción bajo anestesia y fijación externa provisional. Tras ello, se solicita TC para control de reducción y planificación de tratamiento definitivo (Figuras 3 y 4).



Figura 1

Figura 2



Figura 3

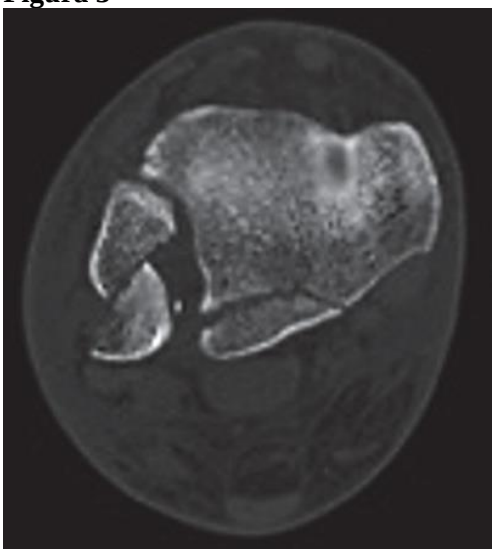

Figura 4

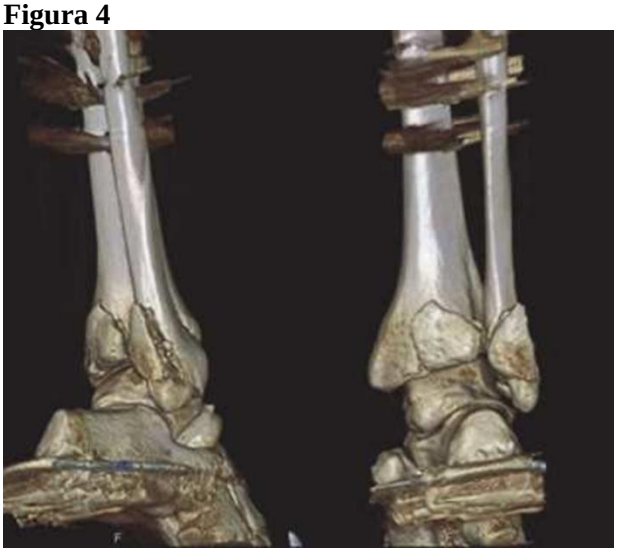

489. ¿Cómo clasificaría esta fractura de tobillo, según las clasificaciones de Weber-AO y Lauge- Hansen?

a) Infrasindesmal-Supinación/Aducción.
b) Transindesmal-Pronación/Abducción.
c) Transindesmal-Supinación/Rotación Externa.
d) Suprasindesmal-Pronación/Rotación Externa.

490. En cuanto a la indicación de la TC en esta fractura de tobillo, señale la respuesta FALSA:

a) Aporta valiosa información respecto al tamaño y ubicación del fragmento posterior.
b) Ayuda a planificar el tipo de abordaje.
c) Da información precisa de la posición del peroné en la incisura.
d) Dado que no existe fractura en el maléolo interno, no debería indicarse la realización de TC.

491. Respecto al tratamiento de esta fractura de tobillo, señale la respuesta CORRECTA:

a) Es una fractura estable, por lo que podría realizarse tratamiento conservador.
b) El fijador externo proporciona una estabilidad suficiente para permitir la carga precoz.
c) Es una fractura inestable, por lo que el tratamiento indicado, es la reducción abierta y fijación interna cuando disminuya el edema de partes blandas.
d) Es una fractura inestable, por lo que precisa reducción abierta y fijación interna urgente, a pesar de que existan flictenas cutáneas.

492. Respecto al tratamiento quirúrgico de las fracturas de tobillo en general, ¿cuál es la complicación más frecuente?

a) Pseudoartrosis.
b) Sinostosis tibioperonea.
c) Molestias relacionadas con el material de osteosíntesis.
d) Artrosis postraumática.

493. ¿Cómo clasificaría la fractura del maléolo posterior, según la clasificación de Bartoníçek y Rammelt?

a) Tipo 1, fragmento extraincisural.
b) Tipo 2, fragmento posterolateral.
c) Tipo 3, fragmento posteromedial.
d) Tipo 5, conminución osteoporótica.

CASO CLÍNICO 15 PREGUNTAS 494-498

Paciente mujer de 69 años de edad con antecedentes de osteoporosis en tratamiento, poliartrosis, operada de artroplastia total de rodilla derecha, prótesis total de cadera izquierda y osteosíntesis por fractura de cadera izquierda. Consulta por dolor de ambos hombros, sobre todo del izquierdo. Refiere dolores desde hace años, pero mucho más en los últimos 6 meses, no cede con analgésicos, con mucha limitación funcional. La movilidad en la exploración física es de 45º de abducción, 80º de antepulsión y rotaciones muy limitadas. Las Figuras 1 y 2 muestran el aspecto de los hombros y las Figuras 3 y 4, la RM de las mismas articulaciones. La Figura 5 corresponde a un detalle del tratamiento quirúrgico practicado.

Figuras 1 y 2





Figuras 3 y 4

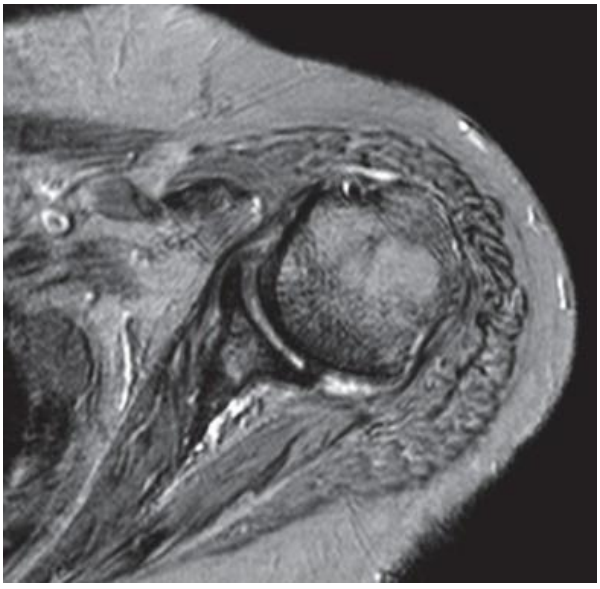

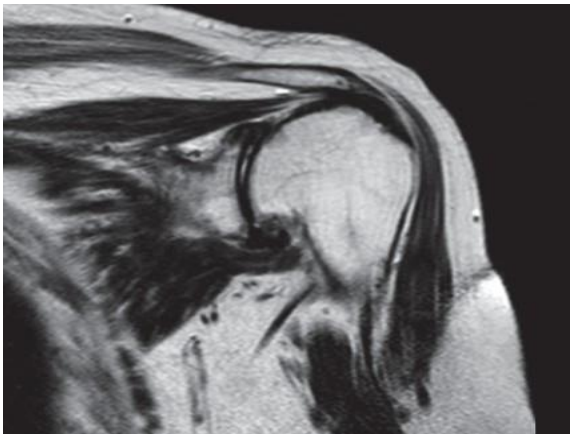



Figura 5

494. Atendiendo a las Figuras 1 y 2, ¿cuál sería el diagnóstico de la paciente?

a) Tendinitis calcificante del supraespinoso.
b) Artrosis glenohumeral.
c) Rotura crónica del manguito rotador.
d) b) y c) son correctas.

495. A la exploración física de la paciente, ¿qué disminución en el rango de movilidad nos hace pensar más en su diagnóstico?

a) Abducción.
b) Antepulsión.
c) Rotación externa.
d) Rotación interna.

496. Valorando las imágenes de las Figuras 3 y 4, ¿en qué nos fijaremos principalmente de cara a decidir el mejor tratamiento?

a) Versión glenoidea.
b) Integridad del manguito rotador.
c) Subluxación de la cabeza humeral.
d) Todas son correctas.

497. En cuanto al tratamiento decidido que se observa en la Figura 5, ¿qué factor es decisivo al indicar este tipo de prótesis?

a) La edad.
b) El grado de osteoporosis.
c) El estado del manguito rotador.
d) El IMC.

498. De entre las siguientes, ¿qué proyección radiológica nos ayuda a valorar la erosión de la glena posterior?

a) Axilar.
b) Y de escápula.
c) Anteroposterior.
d) West Point.

CASO CLÍNICO 16 PREGUNTA 499

499. Politraumatizado y Control Lesional. Paciente varón de 30 años ingresa en urgencias tras un accidente laboral con atrapamiento de la extremidad inferior derecha en maquinaria pesada. Presenta una amputación traumática a nivel del tercio medio de la pierna con gran atrición de tejidos, contaminación evidente y signos de shock hemorrágico que requiere activación del protocolo de transfusión masiva. ¿Cuál es la conducta quirúrgica más adecuada en el primer tiempo de urgencia según los principios de "control lesional" (damage control)?

a) Realizar una amputación definitiva al nivel más proximal sano, con cierre cutáneo primario y miodesis para permitir una protetización precoz.
b) Realizar un desbridamiento de tejidos desvitalizados, hemostasia rigurosa y dejar el muñón abierto con un vendaje plano, difiriendo el nivel definitivo de amputación y el cierre.
c) Intentar la cobertura inmediata mediante un colgajo libre de la extremidad contralateral para prevenir la infección y preservar la longitud ósea máxima.
d) Proceder a la regularización ósea y sutura nerviosa bajo tensión para evitar la formación de neuromas en el postoperatorio inmediato.

CASO CLÍNICO 17 PREGUNTA 500

500. Un paciente de 25 años sufre una amputación traumática transhumeral proximal (por debajo de la inserción del deltoides) debido a un accidente de tráfico. El equipo quirúrgico desea no solo realizar la amputación, sino también aplicar técnicas modernas para optimizar el uso futuro de una prótesis mioeléctrica y reducir el riesgo de dolor de miembro fantasma. ¿Qué técnica reconstructiva permite alcanzar ambos objetivos simultáneamente?

a) Realizar una amputación "temporal" o de "control lesional" (damage control) y un cierre secundario
b) La Reinervación Muscular Dirigida (RMD), transfiriendo los nervios seccionados hacia músculos proximales cuya función original se ha vuelto innecesaria.

c) La osteointegración inmediata con implantes de titanio en el canal medular humeral para evitar el uso de encajes.

d) La neurectomía bajo tracción los troncos nerviosos del plexo braquial para que se retraigan a nivel supraclavicular.