Osakidetza



ANATOMIA PATOLOGIKOKO FAKULTATIBO ESPEZIALISTA MEDIKOA

GALDERAK

1.- Fallot-en tetralogia duten eta ebakuntza kirurgikorik egin ez zaien pazienteetan, zer faktore lotzen da aurkezpen kliniko larriago batekin?

a) Eskuin-bentrikuluaren tamaina.
b) Birika-estenosiaren maila.
c) Bentrikulu arteko komunikazioaren tamaina.
d) Aurikula arteko komunikazioaren presentzia.

2.- 15 urteko neska bat, osasuntsu dagoena, bat-batean hil da futbol-partida batean. Familiak dio lehenago toraxeko mineko gertakariak izan zituela ariketa fisikoa egitean. Zein da bihotzeko lesiorik probableena?

a) Miozitoen hipertrofia bentrikulu arteko trenkadan.
b) Inflamazioa, nekrosi miokardikoko fokuekin.
c) Estenosi mitrala eta ezker-aurikularen dilatazioa.
d) Begetazioak aorta-balbulan.

3.- Zer endokarditis-motak dauzka tamaina txikiko edo ertaineko begetazioak balbula-kuskuen aurpegi batean edo bitan?

a) Kardiopatia erreumatikoa.
b) Endokarditis infekziosoa.
c) Endokarditis tronbotiko ez-bakterianoa.
d) Libman-Sacks-en endokarditisa.

4.- Gaixotasun hauetatik zeinek ez du “pultsurik” eragiten karotidetan eta goiko gorputz-adarretan, eta badu eragina koronarioetan eta giltzurrun-arterietan?

a) Kawasaki-ren gaixotasuna.
b) Takayasu-ren arteritisa.
c) Tronboangiitis obliteratzailea.
d) Poliangiitis mikroskopikoa.

5.- Alterazio kromosomiko hauetatik zein dago listu-guruineko kartzinoma mukoepidermoide gehienetan?

a) t(11;19)(q21;p13).
b) t(12:15)(p13;q25).

c) t(12;22)(q21;q12).
d) 17q21.1 anplifikazioa.

6.- Zein da listu-guruinetako tumore gaizto primario ohikoena?

a) Kartzinoma adenoide kistikoa.
b) Zelula azinarren kartzinoma.
c) Ex adenoma pleomorfo kartzinoma.
d) Kartzinoma mukoepidermoidea.

7.- Esan zer baieztapen den zuzena laringeko papilomatosiari buruz.

a) HPV16-ak eta HPV18-ak eragindako infekzioarekin lotuta egon ohi da.
b) Eraldaketa gaiztoa ohikoa da helduetan.
c) Jaioberrietan, HPVak eragindako infekzioa amagandiko transmisio bertikalaren bidez sortzen da eskuarki, erditzean.
d) Papilomak beti dira bakarrak helduetan.

8.- Baieztapen hauetatik zein da OKERRA listu-guruineko kartzinoma adenoide kistikoari buruz?

a) t(6;9)(q22-23;p23-24) MYB:NFIB da translokazio bereizgarriena.
b) Zelula duktalek CK7-a eta KITa adierazten dituzte, eta zelula mioepitelialek, berriz, p63-a, p40-a, kalponina eta aktina.
c) Listu-guruin txikietan oso gutxitan agertzen den tumore bat da.
d) Tumore onberei dagokienez, diagnostiko bereizgarri nagusia adenoma pleomorfoa da.

9.- Enfisema zentroazinarrean, lobulutxoaren zer aldetan egon ohi da kaltea?

a) Albeolo-zakua.
b) Bronkiolo terminala.
c) Kapilarra.
d) Arnas bronkioloa.

10.- 70 urteko gizon batek toraxeko goiko aldeko mina, enoftalmia, anhidrosia eta ptosia dauzka. Erradiografian, birikako goi-gingileko opakutasuna eta lehen saihets-hezurraren suntsipena ikusten dira. Zein da diagnostikorik probableena?

a) Tuberkulosia.
b) Sarkoidosia.
c) Bronkopneumonia.
d) Birikako kartzinoma.

11.- Biriketako linfangioleiomiomatosian, zer markatzaile immunohistokimiko dira erabilgarrienak?

a) CD34-a eta KITa.
b) HMB45-a eta Melan A.
c) Muskulu lisoko aktina eta S-100a.
d) CD34-a eta S-100a.

12.- Markatu erantzun OKERRA birikako minbizi-mota histologikoek bereizgarri dituzten alterazio molekularrei buruz.

a) KRASeko mutazioak ikusten dira adenokartzinomen % 20tan gutxi gorabehera.
b) CTNNB1-eko mutazioak adenokartzinoma enterikoarekin lotuta daude.
c) Zelula ezkatatsuen kartzinometan, ohikoa da TP53 genearen mutazioa.
d) Zelula ezkatatsuen kartzinometan, unibertsala da TP53-aren eta RB1-aren inaktibazioa.

13.- Zein da birikako zelula ezkatatsuen kartzinomaren profil immunohistokimikoa?

a) TTF-1erako, CK7-rako eta CK20-rako positiboa.
b) TTF-1erako positiboa eta CK7-rako negatiboa.
c) p40-rako hedatsuki positiboa eta TTF-1erako negatiboa.
d) Positiboa CK-AE1/AE3rako (dot modukoa), sinaptofisinarako eta TTF-1erako.

14.- Markatu baieztapen zuzena zelula txikien kartzinomari buruz.

a) Kasu gehienek tindaketa bizia, hedatsua eta menbranosoa dute CK-AE1/AE3rako.
b) Tarteka zelula handiagoak egoteak diagnostikoa baliogabetzen du.
c) Birikako zelula txikien kartzinoma TTF-1erako positiboa izateagatik bereiz daiteke beste organo batzuetakotik.
d) Diagnostikoa itxura morfologikoan oinarritzen da nagusiki (zitoplasma eskasa duten zelula tumoralak, gatz-piper itxurako kromatina duen nukleoa eta indize mitotiko altua).

15.- Hauetatik zein EZ da hestegorriko zelula ezkatatsuen kartzinomarako arrisku-faktore bat?

a) Tabakoa erretzea.
b) Alkohola hartzea.
c) Iraupen luzeko errefluxuagatiko esofagitisa.
d) Edari oso beroak hartzea.

16.- Gastritis kroniko atrofiko autoimmunea:

a) Hipergastrinemiarekin lotuta dago.
b) Antrala da nagusiki.
c) Hiperklorhidriarekin lotuta dago.
d) Denak dira zuzenak.

17.- Whipple-ren gaixotasunari buruzko baieztapen hauetatik zein da FALTSUA?

a) Beherakoa, pisu-galera, artritisa eta sintoma neurologikoak sor ditzakeen gaixotasun sistemiko bat da.
b) Eragilea *Tropheryma whipplei*a da, eta oso erraz hazten da kultiboan.
c) Heste meharreko biopsiak erakusten du PASerako positiboak eta diastasarekiko erresistenteak diren makrofago apardunen metakin trinkoak daudela.
d) Antibiotikoen bidezko tratamendurako erantzuna ona da.

18.- Markatu erantzun FALTSUA hesteetako gaixotasun inflamatorioari buruz.

a) Gaitz kroniko bat da, kolitis ultzeraduna eta Crohn-en gaixotasuna barne hartzen dituena.
b) Badirudi mikrobiota luminalak eragin garrantzitsua duela haren patogenesian.
c) ANCAk positiboak dira paziente gehienetan.
d) Traktu gastrointestinalaren edozein zatiri eragin diezaioke.

19.- Sindrome hauetatik zein dator bat poliposi hamartomatoso hereditario batekin?

a) Cowden-en sindromea.
b) Peutz-Jeghers-en sindromea.
c) Bannayan-Riley-Ruvalcaba-ren sindromea.
d) Denak.

20.- Gertaera molekular hauetatik zein EZ da gertatzen adenomatik kolon eta ondesteko kartzinomarako sekuentzian?

a) Mutazioak APC gene tumore-ezabatzailean.
b) Mutazio germinalak LKB1-ean.
c) Mutazioak KRAS genean.
d) Galerak 18q21-ean, SMAD2-ari eta SMAD4-ari eragiten dietenak.

21.- Markatu deribazioagatiko kolitisari buruzko baieztapen zuzena (kolona kanpo utzita).

a) Kolonean zeharreko eginkari-fluxua leheneratuz konpontzen da gaixotasuna.
b) Eginkari-korrontean kate laburreko gantz-azido gehiegi egoteagatik sortzen da.
c) Larria denean, Crohn-en gaixotasunaren antza du.
d) Bakterioen gehiegizko hazkundeagatik sortzen da.

22.- Faktore hauetatik zein EZ da erabilgarria pankreako tumore neuroendokrinoen potentzial metastasikoa aurresateko?

a) Jarduera mitotikoa.
b) Ki-67aren adierazpena.
c) Pleomorfismo nuklearra.
d) TNM estadifikazioa.



23.- Zer genetako mutazioek eragiten dute Wilson-en gaixotasuna?

a) Zeruloplasmina.
b) Kobreari lotutako proteina.
c) Murr-1a.
d) ATP7B-a.

24.- Hematokromatosi hereditarioko kasu gehienetan, zeren ondoriozkoa da hepatozitoetako burdin metakina, zeinak fibrosi portala edo zirrosia eragiten baitu?

a) Mutazioa HFE genean.
b) Mutazioa ferroportina-1aren genean.
c) Mutazioa hepzidinaren genean.
d) Mutazioa transferrinaren 2. hartzailearen genean.

25.- Gaitz hauetako zeinekin daude lotuta eraztun-itxurako granulomak?

a) Tuberkulosia.
b) Drogek eragindako hepatotoxikotasuna.
c) Q sukarra.
d) Behazun-zirrosi primarioa.

26.- Gaitz hauetatik zeinek EZ dakar AA amiloidosia garatzea?

a) Mieloma anizkoitza.
b) Tuberkulosia.
c) Sukar mediterraneo familiarra.
d) Artritis erreumatoidea.

27.- Gaixotasun hauetatik zeinetan dira tipikoak mesangio-metakin elektrodentsoak mikroskopia elektronikoan?

a) Glomerulonefritis fibrilarra.
b) Nefropatia menbranosoa.
c) Metakin dentsoen gaixotasuna.
d) IgA nefropatia.

28.- Sindrome nefrotikoa duen eta gernuan ez hematierik ez leukozitorik ez daukan paziente batengan, zelula hauetatik zeinek eragiten du proteinuria?

a) Endotelioa.
b) Mesangioa.
c) Podozitoak.
d) Makula dentsoa.

29.- Proteina hauetatik zeinen geneko mutazioak eragiten du Alport-en sindromea?

a) A2 fosfolipasaren hartzailea.
b) IV. motako kolagenoa.
c) L1 apolipoproteina.
d) H faktorea.

30.- Giltzurruneko masa bat dagoenean, PAX8-rako immunohistokimika hauetatik guztietan da positiboa, SALBU ETA:

a) Giltzurruneko zelula argien kartzinoma.
b) Wilms-en tumorea.
c) Zelula justaglomerularren tumorea.
d) Hodi biltzaileetako kartzinoma.

31.- Giltzurruneko onkozitomari buruzko baieztapen hauetatik, zein da GEZURRA?

a) 1. kromosomaren eta/edo Y kromosomaren galera du bereizgarri.
b) Birt-Hogg-Dubé-ren sindromearekin lotuta dago.
c) Inbasio baskularrak handitu egiten du gaixotasun metastasikoa izateko probabilitatea.
d) Alboko gantzaren infiltrazioak ez du aldatzen pronostikoa.

32.- Anomalia zitogenetiko hauetatik zein egoten da maizen lotuta giltzurruneko zelula argien kartzinomarekin?

a) 7. kromosomaren trisomia.
b) TFE3 translokazioa.
c) 1. kromosomaren eta/edo Y kromosomaren galera.
d) 3. kromosomaren beso laburraren galera.

33.- Von Hippel-Lindau-ren sindromeari buruzko baieztapen hauetatik zein da faltsua?

a) Pankreako tumore neuroendokrinoekin lotuta dago.
b) Gaixotasun autosomiko azpirakorra da, adinaren araberako sarketa duena.
c) Giltzurrun-zelulen kartzinomak anizkoitzak izan ohi dira eta noizbehinkako kasuak baino gazteagotan sortu ohi dira.
d) VHL geneko mutazioak ditu bereizgarri.

34.- 72 urteko gizon batek, prostatako adenokartzinomako aurrekariak dituenak, maskuriko masa bat dauka. Zer profil immunohistokimikok iradokitzen du kartzinoma urotelial bat dagoela?

a) PSA negatiboa.
b) CK7 eta CK20 negatiboak.
c) p63 eta pisu molekular handiko zitokeratina positiboak.
d) GATA3 negatiboa.

35.- Prostatako zelula basaletako hiperplasian, teknika immunohistokimiko hauetatik zein adierazten da zelula proliferatzaileetan?

a) Pisu molekular handiko zitokeratina.
b) Aktina.
c) Errazemasa (AMACR).
d) CK7-a.

36.- Zakileko zelula ezkatatsuen kartzinoma-mota hauetatik zein da oldarkorrena?

a) Kartzinoma kondilomatosoa.
b) Kartzinoma basalioidea.
c) Kartzinoma papilarra.
d) Kartzinoma berrukosoa.

37.- Barrabiletako neoplasia hauetatik zein dago lotuta Carney-ren konplexuarekin?

a) Sertoli-ren tumore esklerosatzailea.
b) Granulosako zelulen tumorea.
c) Leydig-en zelulen tumorea.
d) Sertoli-ren zelulen zelula handien tumore kaltzifikatzailea.

38.- Anomalia genetiko hauetatik zein aurkitzen da maizen endometrioko II motako kartzinoman?

a) Mikrosateliteen ezegonkortasuna.
b) Mutazioa TP53-an.
c) Mutazioa POLEan.
d) Alterazio somatiko gutxi kopien kopuruan.

39.- Zeren arabera graduatzen dira obulutegiko teratoma heldugabeak?

a) Neuroepitelio heldugabearen kantitatea.
b) Kartilago heldugabearen kantitatea.
c) Ehun helduaren kantitatea.
d) Ehun heldugabe moten espektroa.

40.- Obulutegiko gonadoblastoma(k):

a) Aldebikoa izan daiteke.
b) Erauzten ez bada, disgerminoma bat eragin dezake.
c) Baliteke pazienteak Y kromosomaren eramailea izatea.
d) Aurreko guztiak zuzenak dira.

41.- Gaitz hauetatik zein ematen du aditzera pelbiseko gaixotasun inflamatorioaren eta artritis akutuaren konbinazioak?

a) *Trichonomas vaginalis*ak eragindako infekzioa.
b) Blenorragia.
c) HPVak eragindako infekzioa.
d) Sifilisa.

42.- Birus-mota hauetatik zeinekin egoten da maizen lotuta umetoki-lepoko in situ adenokartzinoma?

a) HPV16-a eta/edo HPV18-a.
b) HPV6-a eta/edo HPV11-a.
c) HPV45-a.
d) HIV-2a.

43.- Bularreko kartzinomaren gradazio histologikoko sistemari buruzko baieztapen hauetatik zein da zuzena?

a) Bularreko kartzinoma inbaditzaile ez-berezian (kartzinoma duktal inbaditzailean) bakarrik aplikatzen da.
b) Indize mitotikoaren balorazioa eremu mikroskopikoaren tamainaren araberakoa da.
c) Gradua bi ezaugarriren araberakoa da: tubuluen eraketa eta pleomorfismo nuklearra.
d) Indize mitotikoa teknika immunohistokimikoen bidez berretsi behar da.

44.- Kartzinoma papilar kapsulatuari buruzko erantzun hauek guztiak zuzenak dira, SALBU ETA:

a) Ondo mugatutako lesio bat da, periferian zelula mioepitelialik eduki ohi ez duena.
b) Izaera papilar solidoa edo kistikoa izan dezake.
c) HER2-rako positiboa izan ohi da.
d) Gradu nuklearraren arabera sailkatzen da eta “pTis” gisa estadifikatzen da.

45.- Bularreko kartzinoma jariatzaileari buruzko baieztapen hauetatik zein da FALTSUA?

a) EHetarako, PHetarako eta HER2-rako negatibo hirukoitza izaten da, edo pixka bat positiboa EH/PHetarako.
b) t(12;15) translokazioa du bereizgarri, ETV6-NTRK3 fusio-genearen ondorioz.
c) Bizitzako lehen hamarkadan da ohikoagoa.
d) Oro har, bilakaera klinikoa geldoa da.

46.- Bularreko minbizian, HER2-aren anplifikazioa(k):

a) Estrogeno- eta progesterona-hartzaileen adierazpena handitzearekin lotuta dago.
b) Hobeto detektatzen da immunohistokimikaren bidez.
c) HER2 proteinaren adierazpena murriztea eragiten du.

d) Trastuzumabaren bidezko tratamenduarekiko erantzuna aurresateko balio du.

47.- Zein litzateke tratamendurik onena bularreko kartzinoma inbaditzailea duen emakume batentzat, EHak eta PHak negatiboak badira, HER2a negatiboa bada, zelula basaletako zitokeratina positiboa bada, fluxu-zitometrian aneuploidia ikusi bada eta proliferazio-tasa altua bada?

a) Kimioterapia.
b) Tamoxifenoa.
c) Erradioterapia.
d) Trastuzumaba.

48.- Adenopatia orokortuak dituen 62 urteko paziente baten gongoil linfatiko bateko biopsian, eredu nodular bat ikusten da, CD20+, CD5+ eta CD10- zelula linfoide txikiekin. Hezur-muinean antzeko zelulak ikusten dira. Analisi zitogenetikoak honako hau adierazten du: t(11;14). Zein da diagnostikorik probableena?

a) Linfoma folikularra.
b) Linfoma linfoblastiko akutua.
c) Mantuko zelulen linfoma.
d) Zelula txikien linfoma linfozitikoa.

49.- Ezaugarri hauetatik zein EZ da linfoma folikular batena?

a) t(14;18).
b) BCL2-aren adierazpena.
c) Linfadenopatia lokalizatu gisa aurkeztea.
d) Zentro germinaleko B zelulen nahasketa bat, hazkunde folikularreko eredu bat hartu ohi dutenenak.

50.- Zein da mukosarekin lotutako ehun linfoidearen (MALT) zona marjinal estranodaleko linfomaren kokapen ohikoena?

a) Larruazala.
b) Birika.
c) Traktu gastrointestinala.
d) Parotida.

51.- T/NK zelulen linfoma estranodalari buruzko baieztapen hauetatik zein da FALTSUA?

a) Oso bereizgarria da angiosuntsipena eta nekrosia agertzea.
b) Fenotipo zitotoxikoa dauka.
c) t(9;22) translokazioa du bereizgarri.
d) Zelulek EBV-EBERa adierazten dute.



52.- Mikosi fungoideari buruzko baieztapen hauetatik zein da FALTSUA?

a) Hau da fenotipo bereizgarria: CD3+, CD5+, CD4+, CD7- eta CD8-.
b) 14. kromosomaren inbertsioa kasuen % 80tan ikusten da.
c) Larruazaleko T linfoma primario mota ohikoena da.
d) Gongoil linfatikoei eragin diezaieke gaixotasunaren estadio berantiarretan.

53.- Esan tratamendu hauetatik zeinek sortzen duen pigmentu belzkara eta granular baten metakina tiroidean.

a) Minoziklina.
b) Amiodarona.
c) α interferona.
d) 2 interleukina.

54.- Gene hauetatik zeinetako mutazioek eragiten dituzte tiroideko kartzinoma medularraren forma hereditarioak?

a) RETa.
b) MEN1-a.
c) VHLa.
d) GNAS1-a.

55.- Paratiroideko kartzinomari buruzko baieztapen hauetatik guztiak zuzenak dira, SALBU ETA:

a) Funtsezko lehen datua da kirurgialariarentzat zaila dela guruina aldameneko ehunetik banantzea.
b) Gehienek eredu trabekularra eta zuntzezko zerrenda dentsoak dauzkate.
c) Zelula tumoralek pleomorfismo nuklear eskasa izan ohi dute.
d) Ohikoa da mitosi asko edukitzea.

56.- 40 urteko gizon bat, hipofisiko adenomagatik ebakuntza egin diotena, hipogluzemia errepikatuz osatutako koadroengatik ingresatzen dute. Nefrolitiasiagatiko kolikoen aurrekariak aipatzen ditu. Gene hauetatik zeinek eduki lezake alterazioren bat?

a) SDHBa.
b) RETa.
c) MEN1-a.
d) NF1-a.

57.- Zer generen lerro germinaleko mutazioekin dago lotuta feokromozitoma?

a) RETa.
b) VHLa.
c) SDHDa.
d) Aurreko erantzun guztiak zuzenak dira.



58.- NSZko zer eremuri eragiten die maizen herpes birus soilagatiko entzefalitisak?

a) Oinarriko eta talamoko gongoilak.
b) Lobulu frontala eta tenporala.
c) Bizkarrezur-muineko atzeko kordoiak.
d) Bentrikuluen estaldura ependimarioa.

59.- Anomalia genetiko hauetatik zein da ohikoena meningiometan?

a) Delezioak 22. kromosoman.
b) Mutazioak TP53-an.
c) Mutazioak PTENan.
d) Delezioak 17. kromosoman.

60.- Tumore hauetatik zeinetan pentsatu behar da haur baten zerebeloan tumore kistiko bat dagoenean?

a) Ependimoma.
b) Astrozitoma pilozitikoa.
c) Hemangioblastoma.
d) Meduloblastoma.

61.- 1 motako neurofibromatosiak lesio hauek guztiak hartzen ditu barne, SALBU ETA:

a) Larruazaleko edo larruazal azpiko neurofibromak.
b) Gliomak.
c) Kafesne-itxurako orban anitz.
d) Zazpigarren nerbio kranialeko aldebiko schwannomak.

62.- Bihotzeko zer lesio da tipikoa sukar erreumatiko akutuan?

a) Granuloma kaseifikatzaileak.
b) Infiltratu neutrofiliko hedatsua.
c) Aschoff-en noduluak Anitschkow-en zelulekin.
d) Infiltratu eosinofiliko peribaskularra.

63.- Aurkikuntza hauetatik zein da espezifikoagoa endokarditis tronbotiko ez-bakterianorako (marantikoa)?

a) Begetazio handiak eta hauskorrak, balbula suntsitzen dutenak.
b) Begetazio esterilak, fibrinaz eta plaketaz osatuak, lehen osasuntsu zeuden balbuletan.
c) Begetazio berrukosoak balbula-itxierako lerroan, nekrosi fibrinoidearekin.
d) Begetazio txikiak balbula kaltzifikatuetan, birulentzia txikiko mikroorganismoekin.



64.- Zein da aorta-estenosiaren arrazoi ohikoena helduetan?

a) Gaixotasun erreumatikoa.
b) Balbularen kaltzifikazioa eta esklerosia.
c) Aurretiko endokarditis bakterianoa.
d) Sortzetiko prolapso balbularra.

65.- Zer perikarditis-mota lotzen da maizen ehun konektiboko gaixotasunekin?

a) Serosoa.
b) Fibrinosoa.
c) Hemorragikoa.
d) Zornetsua.

66.- Sudur-sinuetako traktuko angiofibroman, zer konbinazio da bereizgarriena?

a) Tumore fibrobaskular aldakorki zelularra eta gizon gazteak.
b) Proliferazio glandularra eta *KRAS*eko mutazioa dituen tumorea eta menopausia osteko emakumeak.
c) *EWSR1* translokazioa duen zelula txiki urdinen tumorea eta bularreko haurrak.
d) Nekrosi zabaleko zelula fusiforme atipikoak dituen tumorea eta helduak.

67.- Laringeko kartzinomari dagokionez, markatu aukera OKERRA:

a) Eraldaketa gaiztoaren aurreko alterazio epitelialek (hiperplasia eta displasia) halabeharrez egin ohi dute aurrera, erretzeari utzi arren.
b) Heldu erretzaile kronikoetan ikusten den kartzinoma ezkatatsu bat da nagusiki.
c) Laringeko displasia eragiten duten lesioetan, eraldaketa gaiztoa izateko arriskua hasierako displasia-mailarekin dago lotuta batez ere.
d) Gehienak ahots-kordetan sortzen dira.

68.- Bronkiektasiei buruzko baieztapen hauetatik zein da zuzena?

a) Goi-gingilei eragin ohi die.
b) Infekzio iraunkorrek muskulu leuna eta ehun elastikoa suntsitzearen ondoriozkoak dira.
c) Bronkioak kolapsatuta daude eta ez dute jariakin ikusgairik.
d) Inflamazio nabarmenik gabeko hiperplasia epiteliala dute bereizgarri.

69.- Mekanismo hauetatik zein da funtsezkoa enfisema panazinarraren patogenian?

a) Bronkioloen buxadura, aire-harrapaketa petatxatuarekin.
b) α1-antitripsinaren eskasia, azinoaren suntsipen uniformearekin.
c) Bronkioetako muskulu leunaren hipertrofia.
d) Kaliza-itxurako zelulen kopurua handitzea bronkio segmentarioetan.



70.- Hipersentikortasun-pneumonitisean, zer eredu histologiko da bereizgarriena?

a) Mintz hialino hedatsuak eta I motako pneumozitoen nekrosia.
b) Pneumonia antolatuko eredua, lesio nagusi gisa.
c) Bronkioloen inguruan nagusi den pneumonitis interstiziala, infiltratu linfoplasmozitarioarekin eta txarto eratutako granuloma txikiekin.
d) Granuloma nekrosatzaile zabalak, azidoekiko eta alkoholekiko erresistenteak diren bazilo ugarirekin.

71.- Biriketako tumore hauetatik zein lotzen da maizen PTH-like-aren ekoizpenagatiko hiperkaltzemia paraneoplasikoarekin?

a) Adenokartzinoma.
b) Zelula ezkatatsuen kartzinoma.
c) Zelula txikien kartzinoma.
d) Tumore kartzinoide tipikoa.

72.- Beira zeharrargiaren itxurako aldebiko infiltratuak dituen paziente immunodeprimitu batengan, zer lagin zitologikok izan ohi du errendimendurik handiena *Pneumocystis jirovecii*a diagnostikatzeko?

a) Bronkioen eskuilatzea.
b) Garbiketa bronkioalbeolarra (BAL).
c) Indukziorik gabeko berezko karkaxa.
d) Pleurako likidoa.

73.- Birikako lesio periferiko batean orratz fin batekin egindako ziztada/xurgapen batean, atipiarik gabeko guruin-zelulen nahasketa bat, material fibromixoide ugari, kondrozitoak eta pikor fibroadiposoak ikusten dira. Diagnostiko hauetatik zein da probableena?

a) Tumore kartzinoidea.
b) Tumore miofibroblastiko inflamatorioa.
c) Adenokartzinoma.
d) Birikako hamartoma.

74.- Tumore odontogenikoei dagokienez, hauetatik zeinek ditu bereizgarri material amiloidearen metakina eta kaltzifikazio zentrokideak (Liesegang-en eraztunak)?

a) Odontoma.
b) Ameloblastoma.
c) Tumore odontogeniko epitelial kaltzifikatzailea (Pindborg-en tumorea).
d) Mixoma odontogenikoa.

75.- Listu-guruineko tumoreei dagokienez, enuntziatu hauetatik zein da okerra?

a) Warthin-en tumorea tumore tipikoki parotideoa da, estuki lotuta dago tabakismoarekin, eta epitelio onkozitikoko geruza bikoitz bat du bereizgarri, estroma linfoide irtenarekin.
b) Adenoma pleomorfoak kapsula osatugabea eduki dezake, baita "pseudopodo" moduko hedapen mikroskopikoak ere, aldameneko parenkimarantz. Hori errezidibekin lotuta dago baldin eta enukleazioa egiten bada erresekzioa marjinekin egin beharrean.
c) Kartzinoma mukoepidermoidea mukia ekoizten duten zelulen, zelula epidermoideen eta bitarteko zelulen nahasketa aldakor batez osatuta dago, eta t(11;19) translokazioarekin lotuta dago, zeinak CRTC1/3 genea MAML2-arekin fusionatzen baitu.
d) Kartzinoma adenoide kistikoak bahe- eta/edo hodi-itxurako eredu bat dauka maiz, eta portaera geldoa baina inbaditzailea du bereizgarri; inbasio perineurala salbuespenezkoa da eta ez da ezaugarri tipiko bat.

76.- Bilakaera luzeko nodulu parotideo bat azkar hazten hasten bada eta mingarria bihurtzen bada, susmo hau dakar:

a) Adenoma pleomorfo baten eraldaketa gaiztoa (ex adenoma pleomorfo kartzinoma).
b) Arrisku txikiko eta errekurrentzia-potentzialik gabeko adenoma basala.
c) Sialoadenitis kroniko esklerosatzailea (IgG4-arekin lotutako gaixotasuna) da arrazoi probableena.
d) Warthin-en tumorea.

77.- Barretten esofagoaren diagnostikoa egiteko, zer baldintza bete behar da?

a) Barretten esofagoaren bereizgarriak diren aurkikuntza endoskopikoak eta displasia esofagikoa erakusten duen biopsia.
b) Barretten esofagoaren bereizgarriak diren aurkikuntza endoskopikoak eta esofagoko errefluxuagatiko gaixotasunaren histologia erakusten duen biopsia.
c) Barretten esofagoaren aurkikuntza histologikoak (kaliza-itxurako zelulekin) esofagoko biopsia batean.
d) Barretten esofagoaren bereizgarriak diren aurkikuntza endoskopikoak eta hesteetako metaplasiaren histologia erakusten duen biopsia (kaliza-itxurako zelulekin).

78.- Baieztapen hauetatik zein da zuzena sortzetiko estenosi pilorikoari dagokionez?

a) Jaiotzean agertu ohi da.
b) Ohikoagoa da emakumeengan.
c) Piloroko muskuluko hipertrofia agertzen du, alterazio mikroskopiko nabarmenik gabe.
d) Tratamendua ukitutako segmentuaren erresekzio kirurgikoa egitean datza (Heineke-Mikulicz-en teknika).

79.- Gastritis-mota hauei dagokienez, zein da erantzun zuzena?

a) Behi-esnearen proteinak eta sojak eragindako alergia da haurren gastritis eosinofilikoaren arrazoi ohikoena.
b) Gastritis linfozitikoa min epigastriko larria duten gizon gazteetan da nagusi.



c) Mendebaldeko populazioetan, sarkoidosia da gaixotasun granulomatosoaren arrazoi espezifiko ohikoena.
d) Gastritis linfozitikoak, histologikoki, lamina propioaren infiltrazio linfozitarioa, guruin-atrofia eta hesteetako metaplasia ditu bereizgarri.

80.- Hesteetako gaixotasun inflamatorioa susmatzen zaion paziente bati egindako hesteetako biopsian, zer aurkikuntza histopatologikok berresten du indar handienarekin Crohn-en gaixotasunaren diagnostikoa?

a) Mukosara mugatutako inflamazioa, abzesu kriptikoekin eta ondestean hasten den afektazio jarraituarekin.
b) Granuloma ez-kaseifikatzaileak, inflamazio transmuralarekin eta fisura sakonekin lotuak.
c) Biloetako atrofia, kriptetako hiperplasiarekin eta epitelio barruko linfozitoen kopuruaren handitzearekin.
d) IgA metakin linealak mintz basalean.

81.- Aurkikuntza hauetatik zein da bereizgarriena kolitis ultzeradunean?

a) Granuloma transmuralak.
b) Afektazio jarraitua ondestetik.
c) Ohiko fistulak eta estenosiak.
d) Afektazio petatxatua, “skip lesions” direlakoekin.

82.- Kolitis iskemikoan, segmentu hauetatik zein da zaurgarriagoa hipoperfusioarekiko?

a) Goranzko kolona.
b) Zeharkako kolon proximala.
c) Kolonaren barealdeko tolestura.
d) Kolonaren gibelaldeko tolestura.

83.- Mekanismo hauetatik zein jotzen da funtsezkotzat ondesteko ultzera bakartiaren sindromean?

a) Aterosklerosiagatiko iskemia kronikoa.
b) Mukosaren prolapsoa.
c) *Clostridium difficile*ak eragindako infekzioa.
d) IV motako hipersentikortasuna.

84.- Zirrosi hepatikoan, zer zelula da funtsezkoa kolagenoaren ekoizpenean?

a) Kupffer-en zelula.
b) Zelula endotelial sinusoidala.
c) Izar-zelula aktibatua.
d) Hepatozito birsortzailea.



85.- Hepatokartzinomari dagokionez, baieztapen hauetatik zein da OKERRA?

a) B hepatitis biriko kronikoa ohiko azpiko faktore bat da.
b) Kasuen % 20tan gongoil linfatikoetarako metastasiak ikusten dira, batez ere diagnostikoa egitean.
c) >2 cm-ko tumoreek probabilitate handiagoa daukate inbasio baskularrarekin eta gibel barruko metastasiekin lotuta egoteko.
d) α-fetoproteínak (AFP) gora egin ohi du gaixotasun aurreratuan, baina ez da sentikorra baheketa goiztiarrerako.

86.- Faktore hauetatik zein lotzen da maizen behazun-maskuriko kartzinoma sortzearekin?

a) Kolezistitis akutu alitiasiko isolatua.
b) Bilakaera luzeko kolelitiasia, kolezistitis kronikoarekin.
c) *Helicobacter pylori*ak bakarrik eragindako infekzioa.
d) Kolezistitis xantogranulomatosa, nahitaezko lesio aitzindari gisa.

87.- Esan kolangitis esklerosatzaile primarioari (KEP) buruzko enuntziatu hauetatik zein den zuzena:

a) Gibel barruko behazunbideei bakarrik eragiten die eta arraroa da hesteetako gaixotasun inflamatorioarekin lotuta egotea.
b) Bilakaera luzea du, zirrosi bihurtzen da eta kolangiokartzinoma bat izateko arriskua dakar.
c) Askotariko lesio duktalak ditu bereizgarri, bide txikien galerarekin.
d) Goranzko infekzio bakteriano bat da, antibiotikoei erantzun ohi diena behin betiko tratamendu gisa.

88.- 24 urteko emakume batek pankreako masa bat dauka, ondo mugatua, eremu kistikoekin. Zer profil immunohistokimikok/molekularrek berresten du hobekien pankreako neoplasia solido pseudopapilar bat?

a) SMAD4-aren galera eta KRASaren mutazioa.
b) β-katenin arako positibotasuna nukleoan eta zitoplasman.
c) Kromogranina eta sinaptofisina hedatsuki positiboak, Ki-67 altuarekin.
d) Mutazioa KITean.

89.- Peritonitisari buruzko baieztapen hauetatik zein da zuzena?

a) *Pseudomonas aeruginosa* eta *Burkholderia cepacia* dira hesteetako zulaketaren ondoriozko peritonitis bakterianoan maizen isolatzen diren mikroorganismoak.
b) Behazunaren edo pankreako entzimen ihesak peritonitis esterila eragiten du.
c) Peritoneo barruko odoljarioa dakarren endometriosia da peritonitis bakterianoaren arrazoi ohikoena.
d) Fibrosi kistikoa duten haurren testuinguruan agertzen da maizen berezko peritonitis bakterianoa.



90.- Zein da liposarkoma desdiferentziatuaren kokapen ohikoena?

a) Peritoneo atzeko espazioa.
b) Goiko gorputz-adarretako azalpeko ehuna.
c) Beheko gorputz-adarretako azalpeko ehuna.
d) Buruaren eta lepoaren zonako muskuluak.

91.- Zer ezaugarri du astrozitoma pilozitikoak?

a) III. graduko tumorea da.
b) Hesi-moduko nekrosia agertzen du.
c) IDH1-erako negatiboa da.
d) Homer-Wright-en errosetak eratzen ditu.

92.- Glioblastoma duten pazienteetan, zerekin dago lotuta temozolomidarekiko erantzun ona?

a) MGMTaren hipermetilazioa.
b) 1p-aren eta 19q-aren galera.
c) IDHaren mutazioak.
d) PTEN mutazioak

93.- Zeren inklusioak markatzea ahalbidetzen du A-sinukleinarako immunohistokimikak?

a) AEA.
b) Alzheimer-en gaixotasuna.
c) Endekapen frontotenporala.
d) Parkinson-en gaixotasuna.

94.- Zeren susmo handia dakar zirkunboluzio prezentraleko atrofia isolatuak?

a) Alzheimer-en gaixotasuna.
b) Lewy-ren gorputzen gaixotasuna.
c) Gaixotasun prionikoa.
d) Alboko esklerosi amiotrofikoa.

95.- Gaitz hauetatik zeinekin egon daiteke lotuta dermatitis herpetiformea?

a) Espondilitis ankilosatzailea.
b) Gaixotasun zeliakoa.
c) Enfisema.
d) Whipple-ren gaixotasuna.



96.- Zer mutazio hereditariorekin dago lotuta nebo displasikoaren sindromea?

a) CDKN2A.
b) FGFR3-a.
c) PTCHa.
d) TSC1-a.

97.- Paziente batek larruazaleko lesioak dauzka eguzkiarekiko esposizioaren ostean, beste organo batzuen afektaziorik gabe. Eragindako larruazaleko biopsian, IgG metakinak ikusten dira juntura dermoepidermikoan, geruza basalaren bakuolizazioarekin eta infiltratu linfozitiko peribaskularrarekin. Zein da diagnostikorik probableena?

a) Penfigoide builosoa.
b) Lupus eritematoso diskoidea.
c) Nekrolisi epidermiko toxikoa.
d) Dermatitis herpetiformea.

98.- Zelula ezkatatsuen kartzinomari buruzko baieztapen hauetatik, esan zein den OKERRA:

a) Tumorearen lodiera >2 mm izatea arrisku handiko ezaugarria da.
b) Inbasio perineuralak arrisku handia dakar.
c) Kartzinoma akantolitikoak kartzinoma tipikoak baino pronostiko txarragoa dauka.
d) Histologia desmoplasikoko tumoreak txarragoak dira.

99.- Mikosi fungoidea honako hauen linfoma da:

a) CD4+ T zelulak.
b) CD5+ B zelulak.
c) CD8+ T zelulak.
d) CD16+ *natural killer* zelulak.

100.- Teknika immunohistokimiko hauetatik zein da ziurrenik hedatsuki positiboagoa melanoma desmoplasikoan?

a) S100 proteina.
b) HMB-45a.
c) MART-1a.
d) MITFa.

101.- Entitate hauetatik zeinek EZ du bereizgarri buila subepidermikoaren formazioa?

a) IgA linealeko dermatosi builosoa.
b) Larruazaleko porfiria berantiarra.
c) Penfigoide builosoa.
d) Penfigo arrunta.

102.- Tumore hauetatik zein egon daiteke lotuta Paget-en hezur-gaixotasunarekin?

a) Ewing-en sarkoma.
b) Zelula erraldoien tumorea.
c) Osteosarkoma.
d) Osteokondromak.

103.- Zein da izterrezurraren buruko nekrosi abaskularraren arrazoi ohikoena?

a) Arterioesklerosia.
b) Kortikoideen bidezko tratamendu sistemikoa.
c) Hipotiroidismoa.
d) Anemia ferropenikoa.

104.- Ezaugarri hauetatik zein da ohikoa osteokondroman?

a) Zelula gaiztoek osteoidea ekoiztea.
b) Nagusiki epifisian haztea.
c) Tumorearen azalak eta muinak guraso-hezurrarekiko jarraitutasuna izatea.
d) Biriketako metastasiak agertzeko probabilitate handia.

105.- Zer kariotiporekin dago lotuta mola partziala?

a) 45,X.
b) 46,XX.
c) 47,XXY.
d) 69,XXY.

106.- Esan anomalia hauetatik zeinek ekar dezakeen fetuaren hidropesia ez-immunea:

a) Zitomegalobirusak eragindako infekzioa.
b) Turner-en sindromea.
c) Hernia diafragmatikoa.
d) Aurreko erantzun guztiak zuzenak dira.

107.- Zer beste alterazio eduki ditzake erbi-ezpaina, ahosabai-erraila eta polidaktilia diagnostikatuta dauzkan fetu batek?

a) 13. kromosomaren trisomia.
b) 21.aren trisomia.
c) Dandy-Walker-en malformazioa.
d) Bentrikulu inguruko leukomalazia.



108.- Honako gaixotasun hauek ondoretasun autosomiko gainartzailearekin lotuta daude, SALBU ETA:

a) Marfan-en sindromea.
b) Hiperkolesterolemia familiarra.
c) Fibrosi kistikoa.
d) Giltzurruneko gaixotasun polikistikoa.

109.- Mentu versus ostalari gibel-gaixotasunak honako hauei eragin ohi die:

a) Lobuluaren erdialdeko zainak.
b) Gibel barruko behazunbideak.
c) Arteriolak.
d) Kapsulapeko eremua.

110.- Birikako biopsia batean, "hontz-begiaren" irudia OHIKOA da honek eragindako infekzioan:

a) A hepatitisaren birusa.
b) Epstein-Barr-en birusa.
c) D hepatitisaren birusa.
d) Zitomegalobirusa.

111.- Zer konplikazio berantiar da ohikoena bihotz-transplantean?

a) Endarteritis akutua.
b) Miokarditis birikoa.
c) Aterosklerosi koronarioa.
d) Bihotz-gutxiegitasuna.

112.- Zeren ondoriozkoa da birika-transplante baten errefus kronikoa?

a) Biriketako tronboenbolismoa.
b) Baskulitisa.
c) Oklusio baskularra.
d) Bronkiolitis obliteratzailea.

113.- Neuroblastoman, hauetatik zein da pronostiko hobearen adierazlea?

a) MYCNaren anplifikazioa.
b) Zelula handien neuroblastoma.
c) Indize mitotiko altua.
d) Gradu diferentziatua edukitzea, mitosi gutxirekin, eta 18 hilabete igaro aurretik diagnostikatuta egotea.



114.- Ezaugarri mikroskopiko hauetatik zein uste da pronostiko txarreko aurkikuntza histologikoaren diagnostikoa dakarrela Wilms-en tumorean?

a) Giltzurruneko blastemaren presentzia.
b) Anaplasia hedatsuaren presentzia.
c) Estroma-osagai errabdomiomatosoaren presentzia.
d) Estroma-osagai kartilaginosoaren presentzia.

115.- 4 hilabeteko haur bat sehaskan hilda aurkitzen dute. Autopsian ez da aurkitzen ez anomalia makroskopikorik ez mikroskopikorik, eta emaitza toxikologikoak negatiboak dira. Faktore hauetatik zein da garrantzitsuena haurraren bat-bateko heriotzaren sindromea diagnostikatzeko?

a) Faktore sozialak.
b) Haurraren adina.
c) Haurraren arraza.
d) Autopsian anomaliarik ez egotea.

116.- Dermatofibrosarkoma protuberans baten analisi molekularrean, gene hauetatik zein dago ziurrenik aktibatuta gehiegizko adierazpenarekin?

a) KITa.
b) FGFR3-a.
c) PDGFβ-a.
d) TSC1-a.

117.- Eskapularen azpian dagoen tumore-lesio fibroso lokalizatu bat, 65 urteko emakume batengan, zer izango da ziurrenik?

a) Elastofibroma.
b) Fibromatosi desmoidea.
c) Fibroma kolagenoa.
d) Endekapen-aldaketak dituen schwannoma.

118.- 40 urteko emakume batek pelbiseko masa bat dauka, mugatuta dagoena eta ertz inbaditzaileak dituena. Histologikoki, hipozelularra da eta hodi argidun asko dauzka. Ki-67a <% 1 da, eta EHak eta PHak positiboak dira. Zein da diagnostikorik probableena?

a) Muskulu barneko mixoma.
b) Liposarkoma mixoidea.
c) Angiomixoma oldarkorra.
d) Angiomiofibroblastoma.

119.- **19 urteko paziente batek eskrotoko tumore bat dauka, jarraitutasuna duena, pelbiseko masa batekin. Histologikoki, zelula txikien tumore bat da, fibroplasiarekin. Tumorea positiboa da desminarako. Azterketa zitogenetikoek honako hau erakusten dute: t (11;22). Zein da diagnostikorik probableena?**

a) Diferentziazio eskaseko sarkoma sinobiala.
b) Zelula biribil txikien tumore desmoplasikoa**.**
c) Errabdomiosarkoma albeolarra.
d) Ewing-en sarkoma.

120.- **40 urteko emakume batek, haurdunaldiko bigarren hiruhilekoaren hasieran, abortu bat du. Fetuak polidaktilia dauka. Zer beste aurkikuntza patologiko egon daiteke presente?**

a) Mikrozefalia.
b) Mikrognatia.
c) Estenosi duodenala.
d) Onfalozelea.

121.- **Umetoki-lepoko eta baginako zitologia batean, zer aurkikuntza da bereizgarriena HSILean?**

a) Nukleo:zitoplasma erlazio altua.
b) Zitoplasma zabala.
c) Nukleo:zitoplasma erlazio baxua.
d) Koilozitoen presentzia.

122.- **HPVaren portaera biologikoari buruzko baieztapen hauetatik zein da ZUZENA?**

a) HPVak epitelio ezkatatsuko gainazaleko zelulak infektatzen ditu nagusiki.
b) E6 eta E7 proteinak dira p53-a eta pRb-a inaktibatzearen arduradunak.
c) Koilozitosia zelula basaletan agertzen da.
d) HPVaren DNAren presentzia berez nahikoa da lesio ezkatatsu bat garatzeko.

123.- **Esan elkarketa hauetatik zein den ZUZENA:**

a) ETV6-NTRK3a eta haurren fibrosarkoma.
b) ASPSCR1-TFE3a eta atal bigunetako sarkoma albeolarra.
c) JAZF1-SUZ12a eta endometrio-estromako sarkoma.
d) Denak.

124.- **Baieztapen hauetatik zein da ZUZENA?**

a) GIST gehienek ez daukate mutaziorik ez KITean ez PDGFRAn.
b) GISTek mutazio aktibatzaileak eduki ohi dituzte KITean edo PDGFRAn.
c) GISTak hesteetako fibroblastoetatik eratorriak dira.
d) GISTek ez diete erantzuten tirosinkinasaren inhibitzaileei.



125.- Esan Lynch-en sindromeari buruzko baieztapen hauetatik zein den OKERRA:

a) Oso maiz egoten da lotuta BRAF genearen mutazio somatikoekin.
b) MLH1-eko, MSH2-ko, MSH6-ko eta PMS2-ko mutazioekin lotu izan da.
c) Ohikoa da tumorean linfozito inbaditzaileak egotea.
d) Oso askotariko minbiziak izateko aurrejoera dakar.

126.- Umetoki-lepoko adenokartzinomari buruzko baieztapen hauetatik zein EZ da ZUZENA?

a) HPVarekin lotuta dauden gehienak HPV 16arekin eta HPV 18arekin daude lotuta eskuarki.
b) HPVarekin lotutakoak agertzen diren adina txikiagoa da HPVarekin lotuta ez dagoen adenokartzinomarena baino.
c) HPVarekin lotutakoak arrisku handikoak dira.
d) Urdailekoa maiz egoten da lotuta HPVarekin.

127.- Barrabiletako tumoreei buruzko baieztapen hauetatik zein EZ da ZUZENA?

a) Barrabiletako tumoreen % 95 zelula germinaletan sortzen dira.
b) Zelula germinalen tumore gehienak 12. isokromosoma daukate.
c) KITeko mutazioak daude tumoreen % 25etan.
d) Kriptorkidia ez dago lotuta jaitsi gabeko barrabilean minbizia izateko arrisku handiagoarekin.

128.- Proteina hauetatik zein garatzen du modu bereizgarrian sudurreko T/NK linfoma estranodalak?

a) CD20-a.
b) Epstein-Barr-en birusa (EBER-1).
c) CD79a.
d) Zelula-heriotzako programako 1 proteina (PD-1).

129.- Markatzaile hauetatik zein da bereizgarria bularraz kanpoko Paget-en gaixotasun primarioan?

a) AE1/AE3 zitokeratinarako negatibotasuna.
b) CEArako negatibotasuna.
c) 20 zitokeratinarako positibotasuna.
d) 7 zitokeratinarako positibotasuna.

130.- Zer dira Michaelis-Gutmann-en gorputzak?

a) Azidoekiko eta alkoholekiko erresistenteak diren bakterioak dituzten histiozitoak.
b) Kosmetiko-betegarriekin lotutako metakin basofiliko homogeneoak.
c) Konkrezio mineralizatu ijeztuak dituzten histiozitoak.
d) Leishmaniasiaren markatzaile bat.

131.- Tumore hauetatik zein dago lotuta zelula erraldoien fibroblastomarekin?

a) Dermatofibrosarkoma protuberansa.
b) Fibroma pleomorfiko dermikoa.
c) "Monster" zelula pleomorfikoak dituen dermatofibroma.
d) Fibroxantoma atipikoa.

132.- Larruazaleko metastasiei dagokienez, esan zein den OKERRA:

a) Larruazaleko metastasiek lesio primarioa estaltzen duten larruazal-zonei eragin ohi diete.
b) Larruazaleko metastasiak adineko pertsonetan dira ohikoagoak.
c) Badirudi larruazaleko metastasi gehienak barreiadura hematogenoari dagozkiola.
d) Larruazaleko adenokartzinoma metastasikoek joera dute p63-rako, kalretininarako eta D2-40rako positiboak izateko.

133.- Keratoakantomari dagokionez, esan zein den baieztapen ZUZENA:

a) NOTCH1-a eta NOTCH2-a maizago mutatzen dira zelula ezkatatsuen kartzinoman keratoakantoman baino.
b) Inbasio perineurala ohikoa da.
c) Pleomorfismo nuklearra nabarmena da.
d) Eguzki-elastosia ohikoa da.

134.- Zer zelula-mota identifikatzen du modu bereizgarrian CD21 antigorputz monoklonalak?

a) Zelula plasmatikoak.
b) Zelula dendritiko erretikulatuak.
c) Zentro germinaleko B linfozitoak.
d) Zelula dendritiko folikularrak.

135.- Sortzetiko nebo erraldoi batean sortzen den nodulu proliferatiboan, zein da aurkikuntza molekular bereizgarriena?

a) BAP1-aren galera 3. kromosoman.
b) P16-aren galera homozigotoa.
c) Kromosoma osoen irabaziak edo galerak.
d) BRAF genearen mutazioa.

136.- Non egoten dira EGFR genean deskribatutako sentikortasun-mutazioen % 90 inguru, zelula txikiena ez den birikako kartzinoman (NSCLC)?

a) 18. exona eta 20. exona.
b) 19. exona eta 20. exona.
c) 18. exona eta 19. exona.
d) 20. exona eta 21. exona.



137.- Tiroideko kartzinomen patologia molekularrari dagokionez, baieztapen hauetatik zein da OKERRA?

a) BRAF genearen mutazioak kartzinoma papilarretan deskribatu dira.
b) PPARG genearen berrantolaketak kartzinoma folikularretan deskribatu dira.
c) RAS familiako geneen mutazioak kartzinoma folikularretan deskribatu dira.
d) RET genearen berrantolaketa da kartzinoma medularrean maizen deskribatutako alterazioetako bat.

138.- Garuneko tumoreen patologia molekularrari dagokionez, markatu erantzun OKERRA.

a) KIAA1549-BRAF fusioa astrozitoma pilozitikoen bereizgarria da.
b) Oligodendrogliomen bereizgarria da ez dagoela mutaziorik IDH1/2-an eta ez dagoela 1p/19q eremuen kodeleziorik.
c) K27 H3 mutazioaren presentzia erdiko lerroko glioma hedatsuen bereizgarria da.
d) Alterazio genetikoen azterketaren bidez, intereseko lau entitate molekularretan sailka daitezke meduloblastomak.

139.- Buruaren eta lepoaren eremuko metastasiari dagokionez, markatu erantzun OKERRA:

a) Listu-guruinetako metastasi nagusiek maizago eragiten diote parotidari.
b) Kartzinoma ezkatatsu metastasikoa, adenokartzinoma eta melanoma dira mota histologiko ohikoenak.
c) Lesio metastasikoak diagnostikatzeko sentikortasun eta espezifikotasun txikiak dituenez, orratz fin batekin egindako ziztada/xurgapena ez ohi da gomendatzen hasierako modalitate diagnostiko gisa.
d) Gaixotasun metastasikoak, batez ere hedapen estranodala dagoenean, pronostiko txarra eta eskuarki biziraupen laburra ematen ditu aditzera.

140.- Zer baieztapen da OKERRA lerro germinalean BRCA1-aren mutazioa duten bularreko kartzinomei buruz?

a) Histologia medularra izan ohi dute.
b) Fenotipo negatibo hirukoitza edukitzea dute bereizgarri (kasuen % 70etan ere).
c) “HER2-positibo” taldean sailkatuta daude molekularki.
d) Gradu handiko tumoreak dira.

141.- Fallot-en tetralogiari dagokionez, markatu erantzun OKERRA:

a) Birika-estenosia, bentrikulu arteko komunikazioa, aortaren zamalkadura eta eskuin-bentrikuluko hipertrofia ditu bereizgarri.
b) Gutxi gorabehera kasuen % 75etan, bentrikulu arteko septuko akatsa mintz ingurukoa da.
c) Malformazio isolatu gisa gertatzen da eta ez da lotzen beste sindrome batzuekin.
d) Birika-balbulak kusku loditu eta displasikoak izan ohi ditu.

142.- Gibelaz kanpoko behazunbidearen atresia batean gibeleko biopsian egindako aurkikuntzei dagokienez, markatu erantzun ZUZENA:

a) Behazunbideen proliferazioa da aurkikuntza ohikoena.
b) Hepatozitoek ez ohi dute izaten lesio histologikorik.
c) Baliteke kolestasia egotea, baina beti da arina.
d) Behazun-maskuria hipertrofiko egon ohi da.

143.- Fetuaren hidropesiari dagokionez, markatu erantzun OKERRA.

a) Ama-odoleko antigenoen aurkako fetu-immunizazio batek eragiten du hidropesia immunea.
b) Hidropesia duen fetu baten hil ondoko azterketak agerian jar dezake hidropesiaren arrazoia.
c) Hidropesia anemiarekin lotuta dagoenean, forma eritroide heldugabeen kopuru handitua edo eritroblastosia ikusten da.
d) Umetoki barneko infekzioen ondoriozkoa izan daiteke, adibidez, B19 parbobirusak eragindako infekzioaren ondoriozkoa.

144.- Markatu jaioberriaren arnas distresaren sindromeari buruzko erantzun OKERRA.

a) Mikroskopikoki, albeoloetako hormari atxikitako mintz eosinofiloak ikusten dira.
b) Mintz hialinoa birika-ehuneko inflamazio handiarekin lotuta egon ohi da.
c) Bularraldeko erradiografiak “beira zeharrargiaren” itxurako irudi bereizgarri bat dauka.
d) Surfaktante-gabezia baten ondoriozkoa da, eta, beraz, surfaktantea emateak koadro klinikoa hobetzen du.

145.- Markatu Lisch-en noduluari buruzko erantzun FALTSUA:

a) Iriseko hamartoma melanozitiko bat da.
b) Lisch-en ≥2 nodulu egotea da NF1-erako zazpi irizpide diagnostiko klinikoetako bat.
c) Ikusmena arriskuan jartzen dute eta eraldaketa gaiztoa izaten dute.
d) Melanozitoak positiboak dira S100-erako.

146.- Ezaugarri hauetatik zein EZ zenuke espero NIFPT (*noninvasive folicular thyroid neoplasm with papillary-like nuclear features*) batean aurkitzea?

a) BRAFaren mutazioa.
b) Psamoma-gorputzak.
c) Nukleo argiak.
d) Tumore-kapsula.

147.- Bularreko in situ lobulu-kartzinoma klasikoari buruzko zer baieztapen da FALTSUA?

a) Zelula diskohesiboen profilerazio neoplasiko ez-inbaditzaile bat da, bide terminaleko lobulu-unitateetan sortzen dena.
b) CDH1-aren mutazioek kanpo uzten dute diagnostikoa.
c) Halabeharrezko aurkikuntza mikroskopiko bat izan ohi da.
d) Pazienteen % 80tan ere, multizentrikoa da bular ipsilateralean.

148.- Listu-guruineko kartzinoma adenoide kistikoaren pronostikoari dagokionez, markatu erantzun OKERRA:

a) Estadioa biziraupenari eragiten dion faktore bat da.
b) % 30 baino gutxiagoko osagai solido batek bilakaera kliniko oldarkorragoa dakar.
c) NOTCH1 mutazio-egoera faktore iragarle bat da.
d) Ertz kirurgikoen egoera faktore iragarle bat da.

149.- Hipofisiko tumore hauetatik zeinetan da positiboa PIT1-a?

a) Adenoma gonadotropikoa.
b) Crooke-ren zelulen adenoma.
c) Adenoma laktotropikoa.
d) Dentsoki granulatutako adenoma kortikotropikoa.

150.- Tumore hauetatik zein lotzen da pankrea-irlen amiloidosiarekin?

a) VIPoma.
b) Glukagonoma.
c) Kartzinoidea.
d) Intsulinoma.

151.- Begi barneko tumore hauetatik zein da ohikoena helduetan?

a) Melanoma.
b) Metastasia.
c) Erretinoblastoma.
d) Linfoma.

152.- Esan zer den EGIA Rosai-Dorfman-en gaixotasunari buruz.

a) CD1a-rako positiboak diren zelula erraldoiak dituzten granulomak.
b) CD68-rako negatiboak diren histiozitoen proliferazioa.
c) Emperipolesia duten histiozitoak, S100-erako positiboak eta CD1a-rako negatiboak direnak.
d) CD20-rako positiboak diren B linfozitoen proliferazio monoklonala.

153.- Zein da Kikuchi-ren gaixotasunak BEREIZGARRIEN duen aurkikuntza histologikoa?

a) Nekrosia, neutrofilo ugarirekin.
b) Granuloma epitelioideak, zelula erraldoiekin.
c) Nukleo-detritu ugari duten eta neutrofilorik ez duten nekrosi-eremuak**.**
d) B linfozitoen proliferazio monoklonala.



154.- Zein da Hodgkin-en linfomak BEREIZGARRIEN duen aurkikuntza histologikoa?

a) Linfozito normalen kopurua bakarrik handitzea.
b) Reed-Sternberg-en zelulen presentzia**.**
c) Gongoil linfatikoaren nekrosi zabala.
d) Batere inflamaziorik ez egotea.

155.- Zein da Fanconi-ren anemiaren ezaugarri nagusia?

a) Hartutako anemia, burdin defizitaren ondoriozkoa.
b) Hutsegite medularraren sindrome hereditarioa, DNAren konponketaren alterazioarekin.
c) Helduaroan hartutako nahasmendu immunologikoa.
d) Infekzio biralek bakarrik eragindako anemia.

156.- Zein da plasmozitomaren definizio egokiena?

a) Zelula plasmatikoen proliferazio hedatsua, hezurretako lesio askorekin.
b) Zelula plasmatiko klonalen masa bakarra hezurrean edo ehun bigunean, mieloma anizkoitzaren daturik gabe.
c) B linfozito heldugabeetatik eratorritako neoplasia linfoidea.
d) Giltzurrun-gutxiegitasunarekin eta anemiarekin beti lotuta dagoen gaixotasuna.

157.- Alterazio genetiko hauetatik zein du bereizgarrien Burkitt-en linfomak?

a) t (14;18) translokazioa, BCL2 geneari eragiten diona.
b) t (9;22) translokazioa, BCR-ABL geneari eragiten diona.
c) t (8;14) translokazioa, MYC geneari eragiten diona.
d) TP53 genearen delezioa kasuen % 80tan.

158.- Hau da pronostiko onena duen bularreko kartzinoma-mota histologikoa:

a) Kartzinoma tubularra.
b) Lobulu-kartzinoma inbaditzailea.
c) Kartzinoma mikropapilarra.
d) Kartzinoma neuroendokrinoa.

159.- Baieztapen hauetatik, esan zein den ZUZENA bularreko adenosi mikroglandularrari buruz:

a) Lesio gaizto bat da, mintz basalaren erabateko galera bereizgarri duena.
b) Hormona-hartzaileak eta HER2-a adierazi ohi ditu.
c) Guruin inbaditzaile txikiak dauzka, ukigabe dagoen mintz basal batez inguratuak.
d) Beti dago lotuta kartzinoma duktal inbaditzailearekin.

160.- Konbinazio histologiko eta immunohistokimiko hauetatik, esan zein duen bereizgarrien bularreko Paget-en gaixotasunak:

a) S100-erako positiboak eta HER2-rako negatiboak diren zelula intraepidermikoak.
b) Zelula intraepidermiko handiak, argiak, CK7-rako positiboak direnak eta HER2-rako positiboak izan ohi direnak.
c) p63-rako positiboak diren zelula basaloide intraepidermikoak.
d) Hormona-hartzaileetarako negatiboak eta HER2-rako positiboak diren zelula intraepidermikoak.

161.- Esan zer teknika immunohistokimikok balio duen lobulu-kartzinoma inbaditzailea eta kartzinoma inbaditzaile ez-berezia bereizteko:

a) AE1-AE3 keratina.
b) p120-a.
c) HER 2a.
d) Aktina.

162.- Ezaugarri hauetatik zein du berezkoen lobulu-kartzinoma inbaditzaile klasikoak?

a) Ondo definitutako tubuluen eraketa eta zelula-kohesio handia.
b) Zelulak habia solidotan antolatzea, nekrosi zentralarekin.
c) Zelula txikiak eta diskohesiboak, estroma eredu linealean inbaditzen dutenak**.**
d) Maiz egotea lotuta HER2 hartzailearen gehiegizko adierazpenarekin.

163.- Ezaugarri hauetatik zeinek iradokitzen du portaera gaiztoa dagoela barrabiletako Sertoli-ren zelulen tumore batean?

a) Txikia izatea eta ondo mugatuta egotea.
b) Tumore barneko kaltzifikazioak egotea.
c) Inbasio baskularra eta jarduera mitotiko handia.
d) Zelula-proliferazioaren Ki-67 indizea % 10 izatea.

164.- Markatu umetoki-lepoko hiperplasia mikroglandularrari buruzko baieztapen ZUZENA:

a) Lesio aurregaiztoa da, HPVak eragindako arrisku handiko infekzioarekin lotuta dagoena.
b) Atipia nabarmena eta mitosi ugari dituzten guruin estuak dauzka.
c) Adenokartzinoma endozerbikal bat simula dezake.
d) TP53-aren mutazioekin lotuta egon ohi da.

165.- Ezaugarri hauetatik, esan zein den funtsezko irizpidea umetokiko leiomiosarkoma arrunta diagnostikatzeko:

a) Atipia arina egotea, nekrosirik gabe.
b) Tumore-nekrosia eta atipia moderatua.
c) Jarduera mitotiko handia, atipiarik gabe.

d) Leiomioma atipikoa egotea.

166.- Markatu baieztapen ZUZENA endometrioko kartzinoma endometrioideari buruz:

a) Endometrioko kartzinoma-mota ezohikoena da.
b) TP53-aren mutazioekin lotuta egon ohi da.
c) Estimulazio estrogenikoarekin lotuta egon ohi da.
d) STIC izeneko lesio aitzindari batetik eratortzen da.

167.- Obulutegiko gradu handiko kartzinoma serosoari buruzko baieztapen hauetatik, markatu ZUZENA:

a) KRASaren ohiko mutazioekin lotuta dago.
b) Gradu txikiko kartzinoma seroso batetik eratorri ohi da.
c) TP53-aren mutazio ia konstanteak dauzka.
d) Emakume gazteetan agertzen da batez ere.

168.- Markatu gradu txikiko kartzinoma serosoaren (LGSC) ezaugarri tipikoa:

a) TP53 genearen mutazio ia etengabea.
b) Tasa mitotiko altua eta atipia nuklear nabarmena.
c) KRASaren edo BRAFaren mutazioekiko lotura.
d) STIC izeneko lesio aitzindaria.

169.- Zein da obulutegiko tumore gaiztoetatik ohikoenaren jatorria?

a) Zelula germinalen tumoreak.
b) Kordoi sexualeko estromako tumoreak.
c) Tumore epitelialak.
d) Tumore metastasikoak.

170.- Zeinu kliniko hauetatik zein du bereizgarrien Birt-Hogg-Dubé-ren sindromeak?

a) Larruazaleko neurofibromak eta begiko gliomak.
b) Larruazaleko fibrofolikulomak, birikako kisteak eta giltzurruneko tumoreak.
c) Mukosetako eta larruazaleko lentiginosia eta hesteetako poliposia.
d) Zerebeloko hemangioblastomak eta feokromozitomak.

171.- Markatu baieztapen ZUZENA HPVarekin lotutako zakileko zelula ezkatatsuen kartzinomari buruz.

a) Zakileko minbizi-azpimota ohikoena da eta inoiz ez dago erlazionatuta infekzio biralekin.
b) HPVak eragindako arrisku handiko infekzio batekin lotuta dago nagusiki, batez ere HPV-16ak eragindakoarekin, eta p16-aren gehiegizko adierazpena izan dezake.
c) Guruin-epiteliotik eratortzen da.
d) HPVarekin lotuta ez dagoen kartzinoma ezkatatsuak baino pronostiko txarragoa du beti.



172.- Barrabileko Leydig-en zelulen tumoreari buruzko baieztapen hauetatik zein da ZUZENA?

a) Heldu gazteetan ohikoena den barrabileko tumore gaiztoa da.
b) Zelula germinaletatik abiatuta sortzen da eta alfafetoproteinaren (AFP) kantitatea handitzen du.
c) Gonada-estromako tumore bat da, eskuarki onbera dena, eta baliteke hormonak ekoiztea.
d) Birikako metastasi goiztiarrekin lotuta dago beti.

173.- Barrabileko zelula germinalen zer tumore da ohikoena heldu gazteetan?

a) Teratoma.
b) Seminoma.
c) Koriokartzinoma.
d) Kartzinoma enbrionarioa.

174.- Zer gradu-talderi (ISUP) dagokio Gleason 4 + 3 = 7 duen prostatako adenokartzinoma bat?

a) 1. graduko taldea.
b) 2. graduko taldea.
c) 3. graduko taldea.
d) 4. graduko taldea.

175.- Zein da prostatako minbizi-mota histologiko ohikoena?

a) Prostatako kartzinoma duktala.
b) Zelula txikien kartzinoma.
c) Adenokartzinoma azinarra.
d) Prostatako kartzinoma uroteliala.

176.- Giltzurruneko noizbehinkako zer kartzinoma-mota da ohikoena helduetan?

a) Giltzurruneko kartzinoma papilarra.
b) Giltzurruneko zelula argien kartzinoma.
c) Hodi biltzaileko kartzinoma.
d) Giltzurruneko kartzinoma kromofoboa.

177.- Giltzurruneko onkozitomari buruzko baieztapen hauetatik zein da ZUZENA?

a) Giltzurruneko tumore gaizto bat da, potentzial metastasiko handia duena.
b) Tubulu proximaleko epiteliotik eratortzen da eta VHL genearen mutazioekin lotuta dago.
c) Giltzurruneko tumore onbera bat da, mitokondria ugariko zelula onkozitikoz osatuta dagoena.
d) Tumore-nekrosi zabalarekin eta inbasio baskularrarekin lotuta egon ohi da.

178.- Maskuriko kartzinoma urotelial inbaditzaileari buruzko baieztapen hauetatik zein da ZUZENA?

a) Lotutako in situ kartzinoma bat egoteak ez du eraginik pronostikoan.
b) Inbasio sakona da faktore iragarle nagusia.
c) Kartzinoma urotelial inbaditzaile guztiak eratortzen dira gradu txikiko tumore papilar ez-inbaditzaileetatik.
d) Kartzinoma urotelial inbaditzaileak beti du bereizgarri diferentziazio ezkatatsu zabala.

179.- Kartzinoma urotelial inbaditzailearen aldaera histologiko hauetatik zein dago lotuta pronostiko txarrago batekin?

a) Aldaera mikropapilarra.
b) Aldaera urotelial arrunta.
c) Guruin-diferentziazioa duen aldaera.
d) Diferentziazio ezkatatsu fokala duen aldaera.

180.- Zer neoplasia du bereizgarrien Von Hippel-Lindau-ren sindromeak?

a) Tiroideko kartzinoma papilarra.
b) Giltzurruneko zelula argien kartzinoma.
c) Ez-Hodgkin linfoma.
d) Meduloblastoma.

181.- Hauetatik zein EZ da jotzen gaur egun tiroideko kartzinoma papilar azpimotatzat?

a) Kolumnarra.
b) Kribiforme-morularra.
c) Solidoa.
d) Esklerosatzaile hedatsua.

182.- Miofosforilasa-defizitari dagokionez, markatu erantzun ZUZENA.

a) Lipidoen metabolismoren alterazioa sortzen du.
b) V motako glukogenosia sortzen du (McArdle-ren gaixotasuna).
c) Miopatia mitokondriala sortzen du.
d) Duchenne-ren gaixotasuna sortzen du.

183.- Ubeako melanomari dagokionez, markatu erantzun ZUZENA.

a) Argi ultramorearekiko esposizioarekin lotuta dago.
b) Larruazaleko melanoma gehienen alterazio genetiko berberak dauzka.
c) Pronostikoa tamainaren eta zelula-motaren (epitelioidea edo fusiformea) araberakoa da.
d) Barreiatzen direnean, bide linfatikotik egiten dute nagusiki.



184.- Betzuloko zer sarkoma da ohikoena populazio pediatrikoan?

a) Liposarkoma.
b) Leiomiosarkoma.
c) Errabdomiosarkoma.
d) Angiosarkoma.

185.- Glaukomari dagokionez, markatu baieztapen FALTSUA.

a) Angelu irekiko glaukoma gisa edo angelu itxiko glaukoma gisa sailkatzen da.
b) Papilako edema (papiledema) sortzen du.
c) Gehienak begi barneko hipertentsioarekin lotuta daude.
d) Ikuseremuko alterazio gisa agertu ohi da.

186.- Esan eritasun hauetatik zein EZ den kanpo-belarriko berezkoa.

a) Meningioma.
b) Kolesteatoma.
c) Zakatz-arraileko alterazioak.
d) Helixeko kondrodermatitis nodularra.

187.- Entitate hauetatik zein du bereizgarri atrofia perifaszikularrak?

a) Dermatomiositisa.
b) Alboko esklerosi amiotrofikoa (AEA).
c) Miopatia nekrosatzaile autoimmunea.
d) Inklusio-gorputzengatiko miositisa (IBM).

188.- Muskuluetako biopsian, entitate hauetatik zeinek dauzka modu bereizgarrian zuntz atrofikoen taldeak eta zuntz-motaren araberako berrelkarketa?

a) Polimiositisa.
b) Duchenne-ren muskulu-distrofia.
c) Alboko esklerosi amiotrofikoa (AEA).
d) Dermatomiositisa.

189.- Erantzun hauetatik zein da Duchenne-ren gaixotasunaren berezkoa?

a) X kromosomari lotutako miopatia metaboliko bat da.
b) Disferlina-galera partziala dago.
c) Sexu femeninoaren bereizgarria da.
d) Maizago lotzen da distrofinaren geneko delezioekin.



190.- IDHaren mutaziorik gabeko 4. graduko glioblastomari dagokionez, markatu erantzun ZUZENA.

a) TERT genearen mutazioa izan dezake, nekrosirik edo proliferazio baskularrik gabe.
b) CDKN2A genearen delezioa izan dezake, nekrosirik edo proliferazio baskularrik gabe.
c) Rosenthal-en zuntzak eta gorputz granular eosinofiloak izan ohi ditu.
d) BRAFaren mutazioa du (V600E).

191.- Meduloblastoman, alterazio molekular hauetatik zeinek du pronostiko onena?

a) WNT bidearen aktibazioa.
b) SHH bidearen aktibazioa.
c) MYCaren anplifikazioa.
d) 3.3 G34 histonaren mutazioa.

192.- Lewy-ren gorputzei dagokienez, markatu erantzun ZUZENA.

a) Zelulaz kanpokoak izaten dira maiz.
b) Neurita distrofikoak dauzkate, tau hiperfosforilatuarekin.
c) TDP-43a eta p62-a dauzkate.
d) Sinukleina daukate.

193.- Alzheimer-en gaixotasunari dagokionez, markatu erantzun OKERRA.

a) Hipokanpoaren afektazio goiztiar bat dago.
b) Nukleo barneko tau-metakina dago neuronetan.
c) Plaka neuritikoek B-amiloideko nukleo zentral bat daukate.
d) 1 eta 2 presenilinaren mutazioekin lotuta egon daitezke.

194.- Leukoentzefalopatia multifokal progresiboan (LMP), zer zelulatan daude nagusiki JC birusaren inklusioak?

a) Neuronak.
b) Oligodendrozitoak.
c) Mikroglia.
d) Astrozitoak.

195.- Creutzfeldt-Jakob-en gaixotasunari dagokionez, markatu erantzun ZUZENA.

a) TDP-43ko inklusioak izaten ditu.
b) Nukleo barneko inklusioak eragin ohi ditu kortexeko neuronetan.
c) Infiltratu linfozitario gailenak egon ohi dira zerebeloan.
d) Kasu gehienak noizbehinkako formak dira.

196.- Guillain-Barré-ren sindromeari dagokionez, markatu erantzun ZUZENA.

a) Batez ere nerbio periferikoan eta nerbio-sustraietan du desmielinizazioa.
b) Atzeko kordoi medularretako axoiei eragiten die nagusiki.
c) Batez ere bide piramidalean du desmielinizazioa.
d) Batez ere nerbio optikoetan du desmielinizazioa.

197.- Esklerosi anizkoitzari dagokionez, markatu erantzun ZUZENA.

a) Bilakaera monofasikoa du, eta eboluzio-denboran antzekoak diren lesioak daude.
b) Bide piramidalaren eta muineko aurreko adarraren afektazioa da nagusi.
c) Bentrikulu inguruko substantzia zuriaren afektazioa ohikoa da.
d) XII. nerbio kranialaren afektazioa da nagusi.

198.- Tumore fibrohistiozitario hauetatik zeinetan ikus daitezke barrualdean melanina daukaten zelula dendritikoak?

a) Dermatofibroma.
b) Dermatofibrosarkoma protuberansa.
c) Mixofibrosarkoma.
d) Fibroxantoma atipikoa.

199.- Antigorputz hauetatik zein adierazten da immunohistokimikoki modu sendoagoan fibromatosian?

a) CD34-a.
b) MUC-4.
c) S100 proteina.
d) Beta-katenina.

200.- Angiosarkomari dagokionez, markatu aukera ZUZENA.

a) Sarkoma ohikoena da.
b) Larruazaleko angiosarkomak heldu gazteen goiko gorputz-adarrei eragiten die nagusiki.
c) Erradioterapiaren osteko angiosarkomak eta linfedemarekin lotutakoak MYC genearen anplifikazioa daukate.
d) Immunohistokimikarekin, CD34-ak tindaketa hedatsua eta bizia dauka kasu guztietan.

201.- Inguruabar hauetatik zein EZ da lagungarria nerbio-zorro periferikoko tumore gaizto arrunt baten diagnostiko histopatologikoan?

a) Tumorea Von Recklinghausen-en gaixotasuna duen paziente batean garatzea.
b) Neoplasia nerbio nagusi baten konpartimentuan edo neurofibroma batekin jarraitutasunean garatzea.
c) Pazienteak parestesiak, sustraiko mina edo haztatze-mina aipatzea.
d) Tumoreak S100 edo SOX 10 proteina adieraztea modu bizi eta hedatsuan.



202.- Markatu aukera OKERRA liposarkoma mixoideari dagokionez.

a) Liposarkoma-mota ohikoena da.
b) Beheko gorputz-adarrei eragiten die bereziki, batez ere izterrari.
c) Oso arraroa da peritoneo atzeko espazioan garatzea.
d) t(14;18) translokazioa du bereizgarri.

203.- Entitate hauetatik zein EZ da jotzen lipomaren aldaeratzat?

a) Angiolipoma.
b) Hibernoma.
c) Zelula fusiformeen lipoma (“spindle-cell” lipoma).
d) Mixolipoma.

204.- Lesio ginekologiko hauetatik bat haurtzaroko berezkoa da. Marka ezazu.

a) Kondiloma puntazorrotza.
b) Bulbako kartzinoma.
c) Errabdomiosarkoma enbrionarioa.
d) Umetoki-lepoko kartzinoma.

205.- Zein da hezur luzeetako zelula erraldoien tumorearen kokapen ohikoena?

a) Metafisia.
b) Diafisia.
c) Epifisia.
d) Sinfisia.

206.- Larruazaleko eta umetokiko leiomiomatosia gaixotasun autosomiko gainartzailea da. Non kokatzen da gaixotasun hori eragiten duen mutazio germinal ohikoena?

a) BAP1 genea.
b) AFP genea.
c) Fumarato hidratasaren (FH) genea.
d) 17. kromosomako zentromerotik hurbil dauden mikrosateliteak.

207.- Paziente bat abdomen-barrunbeko tumore mesenkimal batengatik dator. Itxura nodularra du, eremu zelular eta esklerotikoekin eta eredu hemangioperizitoidearekin, eta CD34-rako, STAT6-rako eta Bcl2-rako positiboa da. Zein da diagnostiko histopatologikorik probableena?

a) Angiosarkoma.
b) Dermatofibrosarkoma protuberansa.
c) Errabdomiosarkoma.
d) Tumore fibroso bakartia.

208.- Organo hauetatik zeinetan deskribatu dira maiz samar nebo melanozitikoak?

a) Birika.
b) Barea.
c) Giltzurruna.
d) Gongoila.

209.- Kardiomiopatia zabalduaren testuinguruan, lesio hauetatik zeinen diagnostikoa ematen du aditzera granuloma epitelioide ez-nekrosatzaileen presentziak?

a) Zelula erraldoien miokarditisa.
b) Sarkoidosiaren ondoriozko miokarditisa.
c) Hipersentikortasun-miokarditisa.
d) Parasito-miokarditis infekziosoa.

210.- Markatu bihotzeko zelula-errefus akutuari buruzko erantzun OKERRA.

a) Miokardioko biopsia da errefusaren adierazle sentikorrena eta espezifikoena.
b) Histobateragarritasun-antigenoen aurkako erantzun immunologiko baten ondoriozkoa da.
c) Infiltratu miokardikoan linfozito ugari egotea ez dago lotuta errefusaren larritasunarekin.
d) Miozito-nekrosi fokalarekin eta edemarekin batera agertzen den infiltratu inflamatorioa da zeinu mikroskopiko nagusia.

211.- Markatu aortaren disekzioari buruzko erantzun ZUZENA:

a) Aorta abdominala da kokapen ohikoena.
b) Zelula erraldoien arteritisarekin lotzen da.
c) Haren etiopatogenian, aterosklerosia da faktore garrantzitsuena.
d) Hipertentsio arterialarekin eta Marfan-en sindromearekin lotzen da.

212.- Markatu miokardiopatiari buruzko erantzun OKERRA.

a) Alkoholismo kronikoa miokardiopatia zabalduaren arrazoi bat da.
b) Kardiomiopatia zabaldua hipertrofikoa baino maizago izaten da gaixotasun hereditario baten ondoriozkoa.
c) Eskuin-bentrikuluko miokardiopatia arritmogenikoan, agertze-modu bat da bat-bateko heriotza.
d) Miokardiopatia hipertrofikoan, miokardioko fibrosi interstiziala gara daiteke, miokardioko zuntzen ordezkapenagatik.

213.- Biriketako tuberkulosiari dagokionez, markatu baieztapen OKERRA.

a) Ghon-en nodulua goi-gingiletan egon ohi da, pleuraren azpian.
b) Tindaketa egokiekin, ohikoagoa da baziloak histiozito epitelioideen koroan aurkitzea granulomen nekrosi kaseosoan baino.
c) Biriketako parenkiman, nekrosirik gabeko granulomak gara daitezke.
d) Langhans-en zelulak ez dira tuberkulosiaren espezifikoak.



214.- Markatu baieztapen OKERRA.

a) Ohiko pneumonia interstiziala da biriketako fibrosi idiopatikoaren adierazpen morfologikoa.
b) Foku fibroblastikoak ez dira jotzen ohiko pneumonia interstiziala diagnostikatzeko irizpide nagusitzat.
c) Albeoloetako kalte hedatsua da pneumonia akutu interstizialean aurkitutako lesio-eredu morfologikoa.
d) Pneumonitis interstizial ezkatatzailea lotuta egon ohi da tabakoa erretzeko ohiturarekin.

215.- Markatu sudur-barrunbeetako eta sinuetako tumoreei buruzko erantzun OKERRA.

a) Sudur-barrunbeetako eta sinuetako kartzinoma ez-diferentziatuak IDH2-aren mutazioak ditu kasuen % 50 baino gehiagotan, eta ohiko fusioak NUTM1-ean.
b) Gradazio histologikoko Hyams-en sistema aplikatzen zaie gehien usaimen-neuroblastomei.
c) Asiako eremu endemikoetan, sudur-faringeetako kartzinoma positiboa izan ohi da Epstein-Barr-en biruserako.
d) Papiloma onkozitikoa sudur-barrunbeetako eta sinuetako papiloma-mota histologiko bat da, OMEk aintzatetsia.

216.- Hauetatik zein EZ da biriketako in situ adenokartzinomaren irizpide bat?

a) Eredu lepidikoa.
b) Pleurako afektazioa, halakorik egonez gero, <5 mm-koa izatea.
c) ≤3 cm-ko tamaina.
d) Pieza kirurgikoaren laginketa oso baten ostean diagnostikatzea.

217.- Biriketako kartzinomari dagokionez, markatu baieztapen OKERRA:

a) ALKren immunotindaketa bizia, birikako adenokartzinoma batean, erlazionatuta egon ohi da ALKren inhibitzaileekiko erantzun on batekin, FISHa negatiboa bada ere.
b) Birikako kartzinoma ez-mikrozitikoan, PD-L1aren ebaluazioan, “TPS” balioa da mintzean PD-L1a adierazten duten zelula tumoral bideragarrien ehunekoa, tumorearen zelula bideragarrien guztizko kopuruari dagokionez.
c) Adenokartzinoma inbaditzaile muzinosoak gutxitan izaten ditu birika barneko metastasiak.
d) Zelula handien kartzinoma neuroendokrinoaren bereizgarria da >10 mitosi / 2 mm2 izatea eta nekrosi geografiko zabala izatea.

218.- Barretten esofagoaren diagnostikoari dagokionez, markatu baieztapen ZUZENA.

a) Hesteetako metaplasiaren presentzia gida guztietan aitortutako irizpide bat da.
b) Datu histologiko eztabaidaezinik ez badago, diagnostikoa egin daiteke juntura esofagogastrikoan 2 cm-ko mukosa anormala agerrarazten duen neurketa endoskopiko xehe baten bidez.
c) Endoskopiaren osteko konplikazioak saihesteko, gomendatzen da hiru mukosa-zati edo gutxiago ateratzea diagnostikoa egiteko.
d) Errutinazko diagnostiko histologikorako, ez da gomendatzen teknika histokimikorik edo immunohistokimikorik erabiltzea.

219.- Urdaileko kartzinoma hedatsuari edo kohesio eskasekoari dagokionez, markatu baieztapen OKERRA.

a) Gero eta ohikoagoa bihurtzen ari da.
b) Ez da deskribatu sindrome hereditarioetan, adenokartzinoma intestinala ez bezala.
c) CDH1 geneko mutazioek parte hartzen dute tumore honen garapenean.
d) Zigilu-eraztun itxurako zelulen in situ kartzinoma lesio aitzindaritzat jo daiteke, baina lesio ezohikoa da eta paziente-azpitalde zehatz batean bakarrik agertzen da.

220.- Disfuntzio metabolikoarekin lotutako gibel-gaixotasun esteatosikoari eta gibel-esteatosiari dagokienez, markatu baieztapen OKERRA.

a) II motako diabetes mellitusarekin lotuta egon daitezke.
b) Fibrosia ez da espektro morfologikoaren zati.
c) Irizpide diagnostiko bat da handipen txikiko (4X) ebaluazioan hepatozitoen % 5i gutxienez eragiten dien esteatosi makrobesikularra.
d) Biopsian lipogranulomak ikus daitezke.

221.- Kolon eta ondesteko adenokartzinomari eta haren lesio aitzindariei dagokienez, markatu baieztapen ZUZENA.

a) CDX2-aren adierazpena kartzinoma diagnostikatzeko erabiltzen da, baina ez du inplikazio iragarlerik.
b) Ohiko adenoma zerradunak BRAFaren mutazioa izan ohi du, ez dauka mikrosateliteen ezegonkortasunik, eta KRASaren mutazioak oso ezohikoak dira (<% 5).
c) Lesio zerradun sesilek, eskuarki, BRAFaren mutazioak eta mikrosateliteen ezegonkortasuna dauzkate.
d) Adenoma baten itxura bilotsua % 50 baino gehiagokoa denean, hobe da “adenoma bilotsu” izendapena erabiltzea “adenoma tubulobilotsua” baino.

222.- Pankreako tumoreei dagokienez, markatu erantzun ZUZENA.

a) Lesio kistiko mukosoek ehuneko minimo bat daukate (<% 1) kartzinoma inbaditzaileko osagai batekiko loturari dagokionez.
b) CTNNB1-aren (beta-katenina) mutazioak pankreatoblastometan eta neoplasia solido pseudopapilarrean gertatzen dira nagusiki.
c) Whipple-ren triada da VIPoma-ren ohiko sintomatologia.
d) Pankreako adenokartzinoma duktalean, diferentziazio ezkatatsuak ez dauka inplikazio iragarlerik.

223.- Markatu glomerulonefritisei buruzko erantzun OKERRA:

a) Paziente ez-diabetikoetan, sindrome nefrotikoaren arrazoi ohikoena da nefropatia menbranoso primarioa.
b) Glomerulonefritis akutu postinfekziosoa da glomerulonefritis proliferatibo endokapilar hedatsu mota bat.

c) Glomerulonefritis akutu postinfekziosoan, PLA2R-aren aurkako antigorputzak bereizgarriak dira, estroptokokoek eragindako infekziorako erantzun gisa.
d) Helduetan, progresio azkarreko glomerulonefritis ohikoena da glomerulonefritis pauziimmunea da.

224.- Prostatako adenokartzinomari dagokionez, markatu baieztapen OKERRA.

a) Ustekabean aurki daiteke maskuriko minbiziagatik egindako zitoprostatektomiako piezen % 25etan ere.
b) Gehienak multifokalak dira.
c) Trantsizio-zonan sortzen direnek pronostiko hobea dute.
d) % 50 ere trantsizio-zonan sortzen dira.

225.- Prostatako adenokartzinomari dagokionez, markatu baieztapen ZUZENA.

a) Gaur egun, Gleason-en 1. gradua ez da erabili behar, baina 2. eta 3. graduak bai.
b) Estromak banandutako guruin indibidual moduko hazkundea da Gleason-en 3. graduaren bereizgarria.
c) Komedonekrosia da Gleason-en 4. graduaren bereizgarria.
d) Orratz batekin egindako biopsian, eredu sekundarioa % 4 bakarrik bada, primarioaren balioa bakarrik erabiliko da (2 aldiz) Gleason-en gradua zehazteko.

226.- Gernubideetako kartzinomari dagokionez, markatu baieztapen OKERRA:

a) CDH1-aren mutazioak kartzinoma plasmozitoidearen bereizgarriak dira.
b) FGFR3-aren mutazioak ohikoak dira gradu txikiko kartzinoma urotelial papilar ez-inbaditzailean.
c) TERT sustatzailearen mutazioak alterazio genetiko ezohikoak dira tumore-mota honetan.
d) Mikrosateliteen ezegonkortasuna ez da erabiltzen kontrol-puntu immunitarioen inhibitzaileen bidezko terapiarako erantzunaren aurresale gisa.

227.- Markatu baieztapen OKERRA barrabiletako kartzinoma enbrionarioari buruz.

a) Osagai ohikoena da tumore germinal mistoetan.
b) Tumore germinal hutsetan, kartzinoma enbrionarioa da ohikoena.
c) Seminoma baino paziente gazteagoetan gertatzen da.
d) Barrabilera mugatutako eta tratatutako kartzinoma enbrionario hutsaren biziraupena % 90 baino handiagoa da.

228.- Giltzurruneko tumoreei buruzko baieztapen hauetatik, zein da OKERRA?

a) Esklerosi tuberosoa duten pazienteetan garatzen diren angiomiolipomen % 20 ere gaizto bihurtzen dira.
b) Zelula justaglomerularren tumorearekin batera hipertentsio arteriala izan ohi da.
c) Giltzurruneko onkozitomen talde batek CCND1 genearen (D1 ziklina) translokazioak dauzka.



d) Helduaren nefroma kistikoaren estroma-zelulek estrogeno- eta progesterona-hartzaileak adierazi ohi dituzte.

229.- Panel immunohistokimiko hauetatik zein erabiliko zenuke obulutegiko kartzinoma hobeto tipifikatzeko?

a) PAX8-a, WT1-a, NAPSA (A napsina), EHa (estrogeno-hartzailea).
b) PAX8-a, HINF1B-a, WT1-a, PHa.
c) PAX8-a, WT1-a, NAPSA, p53-a, PHa.
d) WT1-a, p53-a, NAPSA, PHa (progesterona-hartzailea).

230.- Baieztapen hauetatik zein da ZUZENA obulutegiko kartzinomari buruz?

a) Zelula argien kartzinomak dira ohikoenak Lynch-en sindromea duten pazienteetan.
b) Gradu handiko kartzinoma serosoen % 30ek baino gutxiagok daukate defizita birkonbinazio homologo bidez DNA konpontzeko mekanismoetan (HRD).
c) BRAFaren mutazioak dira gradu txikiko kartzinoma serosoen bereizgarriak.
d) HER2-aren anplifikazioa ezohikoa da (<% 5) kartzinoma muzinosoetan.

231.- Endometrioko kartzinoman, zer egoeratan da EZOHIKOENA mikrosateliteen ezegonkortasuna?

a) Epitelio-osagaia duen kartzinosarkoma endometrioidea.
b) Kartzinoma serosoa.
c) Kartzinoma desdiferentziatua.
d) 3. graduko kartzinoma endometrioidea.

232.- Umetoki-lepoko kartzinomari eta haren aitzindariei dagokienez, markatu baieztapen ZUZENA.

a) Umetoki-lepoko adenokartzinoman, Silva-ren ereduak eredu morfologikoak dira, giza papilomaren birusarekin erlazionatuta daudenak ala ez.
b) HPV6-a eta HPV11 dira gradu txikiko lesioetan (LSIL) maizen detektatzen direnak.
c) Adenokartzinoma gastrikoa HPV18-arekin egoten da maizen erlazionatuta.
d) p16-aren tindaketa biziak beti bereizten ditu umetoki-lepoko adenokartzinoma bat eta endometrioko adenokartzinoma batek umetoki-lepoan egindako infiltrazioa.

233.- Honako baieztapen hauetako bat ZUZENA da.

a) Etapa goiztiarreko bularreko minbizia duten pazienteetan, immunohistokimikaren bidezko androgeno-hartzaileen adierazpena lotuta dago gaixotasunik gabeko biziraupen hobearekin eta biziraupen orokor hobearekin.
b) Kimioterapia neoadjubantearen osteko tumorearen hondar-kargaren (RCB) zenbatespenean, gongoil linfatiko zelatari bat ebaluatzean, fibrosi-eremu batean bi tumore-foku badaude, foku handienaren tamaina bakarrik ebaluatu behar da.
c) Polaritate alderantzikatuko zelula altuen kartzinoma da OMEk aplikatzen duen terminologia berria lehengo kartzinoma mikropapilar inbaditzailea izendatzeko.

d) Bularreko kartzinoma mikroinbaditzailearen definizioak eskatzen du inbaditzen duten zelulak lobulu-estroma espezifikoan egotea.

234.- Adierazi zein den elkarketa OKERRA bularreko kartzinoman.

a) Lobulu-kartzinoma: CDH1-eko mutazioa
b) Kartzinoma jariatzailea: ETV6-NTRK3 fusioa.
c) Polaritate alderantzikatuko zelula altuen kartzinoma: IDH2 mutazioa.
d) Kartzinoma adenoide kistikoa: MYC-NFKB fusioa.

235.- Giltzurrun gaineko guruinetako kartzinomak diagnostikatzeko Weiss-en irizpideen artean EZ dago honako hauetatik bat.

a) Zelula argiak % 25 baino gutxiago izatea.
b) Mitosi atipikoak egotea.
c) 300 gramo baino gehiagoko pisua.
d) Tumorearen nekrosia.

236.- Tiroidean 1,1 cm-ko tumore kapsulatu bat identifikatu duzu, eredu folikularrekoa dena eta % 10eko eredu papilarra duena, kapsula inbaditzen ez duena eta angioinbasiorik ere ez duena. Nukleoak argiak eta konbolutuak dira, maiz gainjartzen dira eta noizbehinkako arrailak dauzkate. Zein litzateke zure diagnostikoa?

a) Tiroideko neoplasia folikular ez-inbaditzailea, mota papilarreko ezaugarri nuklearretakoa (NIFTP), BRAFean mutaziorik ez badauka.
b) Tiroideko neoplasia folikular ez-inbaditzailea, mota papilarreko ezaugarri nuklearretakoa (NIFTP), BRAFean mutaziorik eduki zein ez.
c) Tiroideko neoplasia folikular ez-inbaditzailea, motako papilarreko ezaugarri nuklearretakoa (NIFTP), BRAFean mutaziorik badauka.
d) Kartzinoma papilarra, aldaera folikularra.

237.- Tumore hauetatik zein EZ ohi da lotzen 1 motako neoplasia endokrino anizkoitzarekin (MEN1)?

a) Tiroideko kartzinoma medularra.
b) Hiperplasia paratiroideoa.
c) Pankreako tumore neuroendokrinoa.
d) Hipofisiko adenoma.

238.- Tiroidean 1,1 cm-ko tumore kapsulatu bat identifikatu da, % 100eko eredu folikularra duena, nekrosirik ez duena eta gehienez 2 mitosi/2 mm2 dituena. Nukleoek ez daukate mota papilarreko ezaugarririk. Tumoreak kapsula fokalki inbaditzen du eta 2 hoditan angioinbasioa dauka. Zein litzateke zure diagnostikoa?

a) Kartzinoma folikular minimoki inbaditzailea.
b) Kartzinoma folikular kapsulatu angioinbaditzailea.
c) Kartzinoma folikular oso inbaditzailea.



d) Gradu handiko kartzinoma folikularra.

239.- Tiroide guruineko tumore primarioen alterazio molekularrak kontuan hartuta, baieztapen hauetatik zein da FALTSUA?

a) NTRK3-aren berrantolaketa ohikoa da tiroideko kartzinoma onkozitikoan.
b) RETaren mutazio aktibatzaileak tiroideko kartzinoma medularraren bereizgarriak dira.
c) RASaren mutazioak dira tiroideko kartzinoma folikularreko alterazio ohikoenak.
d) BRAF mutazioa oso ohikoa da tiroideko kartzinoma papilar klasikoan.

240.- Ezaugarri hauetatik zein EZ duzu espero feokromozitoma batean aurkitzea?

a) Nekrosia egotea.
b) Zellballen-en eredua galtzea.
c) SDH-Brako positibotasuna.
d) A kromograninarako negatibotasuna.

241.- Neoplasia linfoideei dagokienez, markatu erantzun OKERRA.

a) Antigorputz monoklonalen bidez detektatutako antigeno erabilgarrienak dira CD45-a (leukozitario komuna), CD20-a (B zelulekin lotua) eta CD3-a (T zelulekin lotua).
b) B eta T aitzindarien neoplasiak antzekoak dira morfologikoki, eta, horregatik, antigorputz monoklonalak erabili behar dira haien zelula-leinua markatzeko.
c) CD30-a aktibazioaren markatzaile bat da, ez zelula-leinuarena.
d) Helduen leuzemia ohikoena leuzemia mieloide kronikoa da.

242.- Klinikoki ez-funtzionatzaileak eta/edo immunohistokimikaren bidez hormonetarako negatiboak diren hipofisiko adenomei dagokienez, baieztapen hauetatik zein da ZUZENA?

a) Klinikoki isilak eta hormonetarako negatiboak diren adenoma gehienek PIT1-a adierazten dute eta diferentziazio eskaseko adenoma somatotropoak izaten dira.
b) Hormonetarako negatiboak diren adenomak klinikoki ez-funtzionatzaileak diren adenomen sinonimo zehatzak dira, eta hipofisiko mikroadenoma gehienak horrelakoak dira.
c) Immunohistokimikaren bidez hormonetarako negatiboak diren adenoma gehienak, egiatan, leinu gonadotropikokoak dira eta SF1-aren adierazpenagatik identifika daitezke.
d) Benetako “null cell” adenomak ohikoak dira eta sinu leizetsuaren inbasioa izan ohi dute, Ki-67 indize altuekin (>% 3).

243.- Eredu solido-faszikularra duen zela turkiarreko tumore fusozelularraren diagnostikoan, aurkikuntza-konbinazio hauetatik zeinek berresten du irmotasun handienarekin “spindle cell oncocytoma” edo pituizitoma onkozitikoaren diagnostikoa, meningioma edo PitNET ez-funtzionatzaile baten diagnostikoaren ordez?

a) EMArako positibotasuna eredu menbranoso hedatsuan, erretikulina perizelular kontserbatua eta TTF1-ik ez.

b) TTF1 nuklear hedatsua, S100 eta bimentina positiboak, mitokondrien aurkako antigorputzerako positibotasun handia eta hormona hipofisariorik eta transkripzio-faktore adenohipofisariorik ez.
c) Sinaptofisina eta A kromogranina positiboak, PIT1 nuklearra, Ki-67 indize baxua (<% 3).
d) GFAP hedatsu bizia, neuroharizpi positiboak eta Rosenthal-en gorputzen presentzia.

244.- Adenoma paratiroideo handiaren, tumore paratiroideo atipikoaren eta kartzinoma paratiroideoaren arteko diagnostiko bereizgarriaren testuinguruan, aurkikuntza hauetatik zein da kartzinoma paratiroideoaren irizpide diagnostiko DEFINITZAILEA?

a) Eredu lobulatuko zuntzezko zerrenda lodiak, >% 5eko Ki-67 indizea eta parafibromina-adierazpenaren galera.
b) Hazkunde solidoa laminatan, makronukleolo gailenak eta >5 mitosi/10 mm².
c) Inbasio baskularra, hodiaren horma zeharkatzen duten eta hodi barruko tronboarekin lotuta dauden zelula tumoralen bidez frogatua.
d) Kapsularanzko tumore-hedapen fokala, kapsula zeharkatu gabe, fibrosiarekin eta atipia zitologiko moderatuarekin.

245.- Egoera hauetatik zein da lipoadenoma paratiroideoaren diagnostikora eraman behar EZ duen *pitfall* diagnostiko klasiko bat?

a) Guruin funtzionatzaile bakarra, ondorengo sendaketa biokimikoarekin, proliferazio adenomatosoa eta koipe ugari (bolumenaren >% 50) dauzkana.
b) Tamaina handitu zaion guruina, ehun adiposo ugarirekin, baina parenkima paratiroideo funtzionalaren hazkunde frogagarririk gabe.
c) Tumore kapsulatua, *chief* zelulen eta zelula onkozitikoen nahasketarekin, estroma adiposo eta gailenarekin batera.
d) Lesio paratiroideoa, bolumenaren % 50 baino gehiago ehun adiposoak hartuta duena, eta parenkima konprimatuko ertzaren presentzia.

246.- Tiroideko neoplasia kapsulatu batean, eredu nagusiki folikularra badu eta 2-3ko puntuazio nuklearreko mota papilarreko nukleoak baditu, aurkikuntza hauetatik zein da zorrotz BAZTERTZEKO irizpidea papilar motako ezaugarri nuklearretako tiroideko neoplasia folikular ez-inbaditzailearen (NIFTP) diagnostikorako?

a) Sanderson-en *polster* gorputzen presentzia fokala eta arkitektura mikrofolikularra.
b) BRAF p.V600E mutazio baten identifikazioa, benetako papilarik ez badago ere.
c) Tumorearen tamaina subzentimetrikoa (<10 mm), kapsula osatugabe baina ondo mugatuarekin.
d) Tumorearen bolumenaren % 25 osagai solidoa izatea.

247.- Hazkunde azkarreko golo gogorragatik egindako tiroidektomia batean, azterketa histologikoak erakusten du parenkimaren eremu handiak ordezten dituen fibrosi zabala dagoela, infiltratu linfoplasmozitarioa dagoela eta habia epitelial harrapatu gutxi daudela. Aurkikuntza HISTOLOGIKO hauetatik zein da erabilgarriena Hashimoto-ren tiroiditis fibrosoaren, Riedel-en tiroiditisaren eta kartzinoma anaplasiko pauzizelularraren artean diagnostiko zuzena zehazteko?

a) Nukleo hiperkromatikoak eta handituak dituzten zelula epitelialak egotea estroma fibroso baten barruan.
b) Fibrosi dentsoa, infiltratu linfoplasmozitarioarekin eta IgG4-rako positiboak diren zelula plasmatiko ugarirekin.
c) Flebitis obliteratzailea eta fibrosiaren hedapen argia, kapsula tiroideoaz haraindi aldameneko ehunetarantz.
d) Atrofia folikular hedatsua, metaplasia ezkatatsuarekin eta ondo eratutako zentro germinalekin.

248.- 22 urteko gizon batek pankreatitis akutu larriko gertakari errepikatuak dauzka haurtzarotik, alkoholismo-aurrekaririk eta behazun-litiasirik gabe. Familiako aurrekariak positiboak dira: haren aitak eta aitaren aldeko osaba batek antzeko koadroak izan zituzten, eta haietatik batek pankreako adenokartzinoma izan zuen 50 urterekin. Azterketa genetikoak agerian jartzen du mutazio heterozigotiko germinal bat dagoela, tripsinogenoari autoinaktibazioarekiko erresistentzia ematen diona, eta pankrea barruko jarduera tripsinikoa modu iraunkorrean handitzen ari dela. Ikuspuntu patogenikotik eta pronostiko-onkologikotik, alterazio genetiko hauetatik zein da probableena?

a) Funtzio-galera dakarren mutazioa SPINK1-ean, ondoretasun autosomiko azpirakorrarekin.
b) Funtzio-galera dakarren mutazioa CFTRan, bikarbonato-jario duktala alteratzen duena.
c) Funtzio-irabazia dakarren mutazioa PRSS1-ean, ondoretasun autosomiko gainhartzailearekin.
d) Funtzio-galera dakarren mutazioa CASRan, pankrea barruko kaltzioaren alterazioak baldintzatzen dituena.

249.- Pankreako zitologian pankreatoblastoma eta pankreako kartzinoma azinarra bereiztean ohikoak diren akats diagnostikoei dagokienez, baieztapen hauetatik zein da zuzena?

a) Zitoplasma granular eosinofiloaren presentziak pankreatoblastoma baztertzen du eta beti berresten du kartzinoma azinarra.
b) Markatzaile neuroendokrinoetarako negatibotasunak pankreatoblastoma baztertzen du.
c) PAAF batean habia ezkatatsurik ez egoteak ez du baztertzen pankreatoblastoma, batez ere lagin mugatuetan.
d) Beta-katenina nuklearra aurkikuntza bat da bai kartzinoma azinarrean bai pankreatoblastoman maiztasun bera duena.

250.- **34 urteko gizon bati, ernalezintasun-azterketa batean, barrabiletako aldebiko masa bat detektatzen zaio. Ez dago tumore-aurrekari ezagunik. Historia klinikoan, haurtzaroko birilizazio-gertakariak daude dokumentatuta, baina aurretiazko diagnostiko endokrinologiko formalik ez. Barrabiletako ekografiak agerrarazten du aldebiko lesio solidoak eta txarto mugatuak daudela barrabiletako mediastinoan. Biopsia kirurgiko bat egiten da. Aurkikuntza histologikoak: tumorea zelula handietako habiaz eta kordoiz osatua dago, zitoplasma eosinofilo granular eta bakuolatuarekin, lipofuszina-presentziarekin, nukleolo txikiko nukleo biribilekin, atipia esanguratsurik eta jarduera mitotikorik gabe eta nekrosirik gabe. Ez da Reinke-ren kristalik identifikatzen. Immunohistokimika: SF1: positibo bizia; CYP11B1: positiboa, CYP21A2: positiboa; INSL3: negatiboa; DLK1: positibotasun hedatsua; α-inhibina / Melan-A: positiboak. Zein da diagnostikorik probableena?**

a) Barrabiletako aldebiko Leydig-en tumorea.
b) Giltzurrun gaineko guruinaren hondarren barrabiletako tumorea (TART), giltzurrun gaineko guruinaren sortzetiko hiperplasiarekin lotutakoa.
c) Kordoi sexualeko estromako tumore ez-diferentziatua.
d) Giltzurrun gaineko guruinaren azaleko kartzinomaren barrabil-metastasia.

251.- **Aldebakarreko adrenalektomia batek giltzurrun gaineko masa bat erakusten du, 6,5 cm-koa eta 110 g-koa, ondo mugatua baina kapsulatu gabea. Histologikoki, tumorea lamina solidoz eta zitoplasma eosinofilo trinkoa duten zelula kortikalen habia zabalez dago osatuta, erretikulina-sarearen alterazio hedatsua dago, baita nekrosi geografiko fokala ere, eta 6 mitosi/10 mm² daude. Ez da kapsula-inbasio argirik identifikatzen aztertutako aldeetan. Immunohistokimikan, tumorea SF1-erako positiboa da, β-kateninak adierazpen nuklear fokala du, Ki-67 % 18 da eta IGF2-ak positibotasun paranuklear handia du. Zein da interpretazio diagnostiko egokiena?**

a) Giltzurrun gaineko guruineko adenoma kortikal ez-funtzionatzailea.
b) Giltzurrun gaineko guruineko adenoma kortikala, aldaketa atipikoekin.
c) Giltzurrun gaineko guruineko kartzinoma kortikala.
d) Giltzurrun gaineko guruineko neoplasia kortikala, gaiztotasun-potentzial ezezagunekoa.

252.- **Garuneko substantzia zurian lesio multifokalak dituen paziente immunodeprimitu batengan, histologiak honako hau erakusten du: txarto mugatutako desmielinizazio-eremuak, lipidoz kargatutako makrofago ugari eta tamaina handitu zaien nukleoak dituzten oligodendrozitoak, birus-inklusio anfofiloak dauzkatenak. Zein da diagnostikorik probableena?**

a) 1 motako herpes birus soilak eragindako entzefalitisa.
b) Zitomegalobirusak eragindako entzefalitisa.
c) Leukoentzefalopatia multifokal progresiboa.
d) Garuneko toxoplasmosia.



253.- Creutzfeldt-Jakob-en gaixotasun noizbehinkakoaren (sCJD) eta aldaeraren (vCJD) arteko desberdintasun neuropatologikoei dagokienez, baieztapen hauetatik zein da zuzena?

a) vCJD-an, isats-nukleoko eta putameneko lesio espongiformeak dira nagusi, eta zelulaz kanpoko PrP metakin gutxi daude.
b) sCJD-an, kuru-plaka kortikal zabalak ohikoak dira, batez ere zerebeloan.
c) vCJD-aren bereizgarria da kuru-plaka ugari egotea kortex zerebralean, aldaketa espongiformez inguratuak.
d) Bi formek hodien inguruko inflamazio gailena dute bereizgarri.

254.- Alboko esklerosi amiotrofikoaren (AEA) bereizgarriak diren aurkikuntza neuropatologikoei dagokienez, markatu baieztapen zuzena:

a) AEAren bereizgarriak dira goiko neurona motorren galera selektiboa, beheko motoneuronak kontserbatuta, eta Lewy-ren gorputzen presentzia iraunkorra muineko aurreko adarrean.
b) AEAn, tipikoa da bizkarrezur-muineko aurreko sustraiak argaltzea, aurreko adarreko neuronak galtzea eta traktu kortikoespinalak endekatzea, sarritan TDP-43rako positiboak diren inklusio zitoplasmatikoekin lotuta.
c) AEAren neurona barruko inklusioak α-sinukleinaz osatuta daude nagusiki, eta ezin dira bereizi Parkinson-en gaixotasunean ikusitakoez.
d) AEAren forma familiarretan, SOD1-eko mutazioekin lotutakoetan, konstanteak dira TDP-43rako positiboak diren inklusio zitoplasmatikoak motoneurona espinaletan.

255.- Parkinson-en gaixotasunean parte hartzen duten mekanismo patogenikoei eta haien korrelazio morfologikoari dagokienez, markatu aukera zuzena:

a) GBA1-eko mutazio heterozigotoek Parkinson-en gaixotasuna sortzen dute, glukozerebrosidasa entzimaren funtzio-irabazi toxikoa induzitzen dutelako eta horrek α-sinukleinaren zelulaz kanpoko agregazioa sustatzen duelako.
b) PINK1-Parkin sistemaren disfuntzioak mitokondria normalen metaketa eta mitokondria hondatuen ezabaketa selektiboa dakartza, eta horrek neuronen oxidazio-estresetik babesten du.
c) Parkinson-en gaixotasunean, α-sinukleinaren agregazioak hedapen transneuronalaren froga erakusten du, enbor entzefalikotik neokortexerainoko goranzko ereduarekin, eta bai Lewy-ren gorputzekin bai Lewy-ren neuritekin lotuta dago morfologikoki.
d) Parkinson-en gaixotasunean, bereizgarria da α-sinukleinaren inklusioak egotea, batez ere nuklearrak, kortexeko neuronetan, enbor entzefalikoan eragin nabarmenik izan gabe.

256.- Ezaugarri histopatologiko hauetatik zein da espezifikoagoa endekapen kortikobasalean?

a) Enbor entzefalikoan nagusi diren haril neurofibrilar globularrak.
b) α-sinukleinan aberatsak diren glia-inklusio zitoplasmatikoak.
c) Kortexeko neurona“balonizatuak”, astrozito-plaka tau-positiboekin.
d) Neurona dopaminergikoen galera selektiboa, Lewy-ren gorputzekin.



257.- Gen-proteina-morfologia elkarketa hauetatik zein da zuzena narriadura lobular frontotenporaletan?

a) GRNa — tau — nukleo barneko Pick-en gorputzak.
b) C9orf72-a — TDP-43a — inklusio zitoplasmatikoak eta nuklearrak FTLDan eta ALSan.
c) MAPTa — TDP-43a — ubikitinarako positiboak diren inklusio kortikalak.
d) TARDBPa — α-sinukleina — glia-inklusio zitoplasmatikoak.

258.- Alzheimer-en gaixotasunaren patogenesi molekularrari dagokionez, markatu baieztapen ZUZENA.

a) MAPT genearen mutazioek Aβ42-aren gehikuntza eragiten dute eta Alzheimer-en gaixotasun familiarraren ohiko kausa dira.
b) Neuritis-plaken kargak korrelazio hobea du narriadura kognitiboko mailarekin haril neurofibrilarren dentsitateak baino.
c) ApoE ε4 aleloak Aβ metakina murrizten du, baina tauaren mendeko toxikotasuna indartzen du.
d) PSEN1-eko eta PSEN2-ko mutazioek Aβ42 ekoizpena areagotzen dute, γ-sekretasaren funtzio-irabaziaren bidez.

259.- Tratatu gabe dagoen eta Korsakoff-en sindromera eboluzionatu duen Wernicke-ren entzefalopatia duen paziente batengan, lesioen kokapen hauetatik zeinek du korrelazio hobea fase kronikoan ikusten diren memoriaren alterazio nabarmenarekin eta konfabulazioarekin?

a) Aldebiko globo zurbilean nagusi diren lesio nekrotiko-hemorragikoak.
b) Bizkarrezur-muineko atzeko eta alboko kordoien endekapen bakuolatua.
c) Lesio kronikoak talamoaren nukleo dortsomedialean.
d) Kortex zerebralaren geruza sakonen nekrosi pseudolaminarra.

260.- Barizela-zoster birusak eragindako neuropatiari dagokionez, aurkikuntza anatomopatologiko hauetatik zein da bereizgarriena eta ahalbidetzen du zoster herpesaren klinika tipikoa azaltzea?

a) Nerbio periferikoen desmielinizazio segmentario immunomediatua, gongoilei eragiten ez diena.
b) Zentzumen-gongoiletako neurona-heriotzaren ondoriozko axoien degenerazioa, infiltratu inflamatorio mononuklearrarekin.
c) Schwann-en zelulen zuzeneko inbasioa, zelula barneko proliferazioarekin.
d) Epineuroko hodien nekrosi fibrinoidea, axoi-galera petatxatuarekin zenbait faszikulutan.

261.- Eboluzio luzeko diabetes mellitusa eta zentzumen- eta mugimendu-polineuropatia distal simetrikoko klinika dituen paziente baten nerbio periferikoko biopsian, aurkikuntza morfologiko hauetatik zein da bereizgarriena eta espezifikoena deskribatutako patologiaren arabera?

a) Desmielinizazio segmentario primarioa, tipula-erraboil ugarirekin eta axoien kontserbazioarekin.
b) Axoien kopuruaren murrizketa, axoien endekapenarekin, kluster birsortzaileekin eta PASerako positiboa den loditzea duten endoneurioko arteriolekin.
c) Hodien inguruko infiltratu inflamatorioa, nekrosi fibrinoidearekin eta baskulitis transmuralarekin.
d) Aurreko adarreko motoneuronen endekapen selektiboa, zentzumen-zuntz periferikoen kontserbazioarekin.

262.- Meningioma baten azterketa anatomopatologikoan, aurkikuntza hauetatik zein da berez irizpide nahikoa tumorea meningioma anaplasiko gisa sailkatzeko (CNS WHO sailkapeneko 3. gradua), azpiko azpimota histologikoa edozein dela ere?

a) Morfologia errabdoide fokala egotea, bestelako gaiztotasun-ezaugarririk gabe.
b) Ki-67 proliferazio-indizea % 4 baino handiagoa izatea.
c) TERT sustatzailearen mutazioa edo CDKN2A/CDKN2B-aren delezio homozigotikoa.
d) Garuneko inbasio fokala ondo bereizitako meningioma meningotelial batean.

263.- Errosetak eratzen dituen tumore glioneuronalari dagokionez, aurkikuntza molekular eta histopatologiko hauetatik zein da bereizgarriena eta ahalbidetzen du haren diagnostiko diferentzial nagusitik bereiztea, hots, astrozitoma pilozitikotik?

a) BRAF KIAA1549–BRAF mutazioa eta Rosenthal-en zuntzen presentzia esklusiboa, adierazpen neuronalik gabe.
b) Arkitektura bifasikoa, sinaptofisinarako positiboak diren erroseta neurozitikoekin, eta FGFR1-aren mutazio puntuala, sarritan PIK3CA-rekin konbinatua.
c) Zelularitate handia, nekrosi palisadikoa, Ki-67 indize altua eta EGFRaren anplifikazioa.
d) Nukleo inguruko haloak dituzten zelula oligodendroglialak, “chicken-wire” itxurako kapilar-sarea eta 1p/19q kodelezioa.

264.- 60 urteko heldu baten garuneko biopsian, tumore hedatsu bat identifikatzen da, atipia nuklearra eta noizbehinkako mitosiak dituena, baina ez nekrosi ez proliferazio mikrobaskular nabaririk ez duena. Azterketa molekularrak “IDH wildtype” mota frogatzen du, TERT sustatzailearen mutazioarekin batera. Zein da kategorizazio diagnostiko egokiena, OMEren 2021eko sailkapenaren arabera, eta zein da esleipen horren oinarri anatomopatologikoa?

a) Astrozitoma hedatsua, IDH-mutantea, CNS WHO sailkapeneko 3. gradua, nekrosirik ez egoteagatik.
b) Glioblastoma, “IDH-wildtype” mota, CNS WHO sailkapeneko 4. gradua, histologiarekiko independenteak diren irizpide molekular definitzaileengatik.
c) Oligodendroglioma, IDH-mutantea eta 1p/19q kodelezioa duena, CNS WHO sailkapeneko 3. gradua, infiltrazio hedatsuagatik.



d) Astrozitoma pilozitikoa, CNS WHO sailkapeneko 1. gradua, gradu handiko irizpide histologikorik ez egoteagatik.

265.- Entitate hauetatik zein EZ dago lotuta Rosenthal-en zuntzen eraketarekin?

a) Kraniofaringioma adanmantinomatosoa.
b) Astrozitoma pilozitikoa.
c) Ezaugarri piloideak dituen gradu handiko astrozitoma.
d) Alexander-en gaixotasuna.

266.- Baieztapen hauetatik zein EZ dago lotuta nerbio-zorro periferikoko tumore gaiztoarekin?

a) Plexu-itxurako neurofibroma batetik sor daiteke.
b) Erradioterapiarekin lotuta egon daiteke.
c) S100-erako positiboa da.
d) Kasu gehienetan, *PRKAR1A* genean mutazioak ikusten dira.

267.- Denerbazioaren ondoriozko muskuluen atrofiari dagokionez, baieztapen hauetatik zeinek deskribatzen ditu zehaztasun handienarekin hasierako faseetan muskuluko biopsian ikus daitezkeen aldaketa morfologiko bereizgarriak eta prozesuaren fisiopatologiarekin duten korrelazioa?

a) Faszikulu inguruko atrofia, zuntzen nekrosiarekin eta C5b-9 konplementuko metakinekin kapilarretan.
b) Faszikuluko muskulu-zuntz guztien diametroaren murrizketa uniformea, estimulu mekanikoa txikiagotzeagatik.
c) Zuntz indibidualen atrofia angeluarra, zeinean I edo II motako zuntzak baitira nagusi, eragindako nerbioaren arabera, nerbio-estimulu trofikoen galeraren ondoriozkoa.
d) Zuntzen nekrosi masiboa, infiltratu inflamatorio eskasarekin eta satelite-zelulen bidezko birsorkuntza aktiboarekin.

268.- 68 urteko gizon batek progresio moteleko muskulu-ahulezia du, batez ere koadrizepsean eta goiko gorputz-adarretako muskulu distaletan, baita disfagia arina eta KKren igoera diskretua ere. Muskuluko biopsiak erakusten du endomisioko infiltratu inflamatorioa dagoela, CD8+ linfozitotan aberatsa dena, antza normalak diren zuntzen inbasio fokalarekin eta ertz granularreko bakuoloekin ("rimmed vacuoles"), zeinak positiboak baitira neuroendekapenarekin lotutako proteinetarako. Zein da diagnostikorik probableena?

a) Anti–Mi-2 antigorputzekin lotutako dermatomiositisa.
b) Anti-HMG-CoA erreduktasarekin lotutako miopatia nekrosatzaile autoimmunea.
c) Anti–Jo-1 antigorputzekin lotutako antitetinasa-sindromea.
d) Noizbehinkako inklusioko gorputzengatiko miopatia.



269.- Muskulu-distrofiei dagokienez, baieztapen hauetatik zeinek azaltzen du HOBEKIEN Duchenne-ren muskulu-distrofiaren eta Becker-enaren arteko desberdintasun fenotipikoa?

a) Becker-en distrofian, mutazio puntualak daude, distrofina-adierazpen funtzional osoa areagotzen dutenak.
b) Duchenne-ren distrofian, irakurketa-sekuentziaren aldaketarik gabeko mutazioak dira nagusi, partzialki funtzionala den distrofina sortzen dutenak.
c) Duchenne-ren distrofian, *frameshift* motako mutazioek ia batere distrofinarik ez egotea baldintzatzen dute. Becker-en distrofian, aldiz, hondar-funtzioa duen proteina moztu bat kontserbatzen da.
d) Bi entitateek mutazio-mota berbera daukate, baina faktore epigenetikoetan eta ingurune-faktoreetan bakarrik dira desberdinak.

270.- OMEren sailkapenean errabdomiomari buruz egiten den deskribapenaren arabera, eta diagnostiko diferentziala kontuan hartuta, aurkikuntza-konbinazio hauetatik zein da BATERAGARRIAGOA azpimota klasikoko errabdomioma fetal batekin eta ahalbidetzen du errabdomiosarkoma enbrionario batetik bereiztea?

a) "Cambium" geruza, hiperzelularitate nabaria, nekrosi fokala eta miogenina-adierazpen hedatsua dituen tumore polipoidea.
b) Ondo mugatutako lesioa, zeinak hondo mixoidea eta miotutu motako muskulu-zuntz heldugabeak baititu, baita mitosiak ere, baina ez atipia nuklear esanguratsurik ez nekrosirik ez duena.
c) Hazkunde azkarreko masa inbaditzailea, zelula txiki biribilak, indize mitotiko altua eta MYOD1-aren anplifikazioa.
d) Proliferazio poligonala, zitoplasma granular eosinofiloarekin, "spider cells" motako bakuolizazioarekin eta ia batere estroma mixoiderik gabe.

271.- Atal bigunetako leiomiosarkomaren alterazio genetikoei dagokienez, baieztapen hauetatik zein da ZUZENA?

a) Translokazio kromosomiko espezifiko eta errepikatu batek, proba diagnostiko gisa erabilgarria denak, definitzen du leiomiosarkoma.
b) MYOCDaren anplifikazioak eta TP53-aren, RB1-aren eta PTENaren galerak ohiko alterazioak dira, leiomiosarkomaren ezegonkortasun genomiko handia islatzen dutenak.
c) KITaren eta PDGFRAren mutazio aktibatzaileak leiomiosarkomaren bereizgarriak dira eta ahalbidetzen dute zuzendutako terapia estandarrak erabiltzea.
d) Leiomiosarkomak alterazio kromosomiko gutxi eta kasuen arteko profil genetiko homogeneoa ditu.

272.- Markatu baieztapen zuzena urdail-hesteetako estromako tumoreari (GIST) buruz:

a) Urdail-hesteetako estromako tumorea (GIST) da abdomeneko tumore mesenkimal ohikoenetatik bigarrena.
b) Tumore hauen erdiak baino gehiago hestean kokatuta daude.
c) Cajal-en zelula interstizialetatik sortzen da.
d) Gutxi gorabehera GIST guztien % 75ek dauzkate mutazio onkogenikoak, funtzio-galerarekin KIT tirosina kinasa hartzailean.



273.- B zelula periferikoen neoplasiei dagokienez, markatu erantzun ZUZENA.

a) Linfoma folikularrean, zelula neoplasikoek mantu folikularreko B zelulak ekartzen dituzte gogora, eta eredu nodularrarekin hazten dira.
b) Esklerosi nodular motako Hodgkin-en linfoman, B zelulen markatzaile immunohistokimiko guztien adierazpena dago.
c) Epstein-Barr-en birusa eta 8 herpes birusa zenbait linfoma-motarekin daude lotuta, batez ere paziente immunodeprimituetan.
d) Linfoma folikularra eta Burkitt-en linfoma zentro germinalean hasten diren neoplasiak dira eta, horregatik, translokazio bera daukate.

274.- Markatu baieztapen ZUZENA.

a) Immunohistokimika funtsezkoa da neoplasia linfoideak diagnostikatzeko. CD10-ak zelula guztiak markatzen ditu.
b) Ritcher-en sindromearen bereizgarria da gradu handiko B linfoma bat (eskuarki, mantuko zelulen linfoma bat) zelula handien B linfoma hedatsua bihurtzea. Pronostiko txarra ematen die.
c) Hezur-muineko linfoma linfoplasmozitiko baten eta odoleko IgM osagai monoklonal baten konbinazioak definitzen du Waldenström-en makroglobulinemia (WM).
d) T linfoma periferikoek diagnostiko diferentzialeko arazoak eman ditzakete gradu txikiko B linfomei dagokienez, zelularitatea oso monotonoa delako bi neoplasietan.

275.- Sindrome mielodisplasikoei dagokienez, markatu erantzun ZUZENA.

a) Aurretiazko kimioterapia-tratamendu baten ondoriozkoek pronostiko hobea dute.
b) Diagnostikoa egiten denean, muina eskuarki hipozelularra da.
c) Irizpide diagnostikoetako bat da blasto mieloideen % 20 baino gehiago edukitzea odol periferikoan.
d) Aurkikuntza bereizgarriena da diferentziazio desordenatua (displasikoa), segida eritroideari, granulozitikoari, monozitikoari eta megakariozitikoari eragiten diena, gradu desberdinetan.

276.- Neoplasia mielougalkor kronikoei dagokienez, markatu erantzun ZUZENA.

a) Filadelfia kromosoma da 9. eta 22. kromosomen arteko translokazioaren emaitza, eta neoplasia mielougalkor kroniko mota guztien bereizgarria da.
b) Budd-Chiari-ren sindromea gibel gaineko zainen tronbosia da, eta tronbozitemia esentzialaren bereizgarria da.
c) Mielofibrosi primarioaren bereizgarria da megakariozito txikiak eta gingil bakarrekoak edukitzea.
d) Polizitemia veran, kasuen % 97tan JAK-2 geneko mutazioak ikusten dira, eta gutxi gorabehera pazienteen % 2tan LMA bihurtzen da.



277.- Tronbozitemia esentzialari dagokionez, markatu erantzun ZUZENA.

a) Neoplasia mielougalkor kroniko bat da, eta haren bilakaera naturala, mota honetako beste neoplasiena bezala, leuzemia mieloide akutua bihurtzea da.
b) Morfologikoki, kasu gehienetan, segida megakariozitikoko hiperplasia dago, gainerako hematopoiesi-segidak normalak dira, eta haren diagnostikoa beste tronbozitosi-kausa batzuk kanpo uzteko balio du maiz.
c) Analitikoki, hiru hematopoiesi-segiden gorakada du bereizgarri.
d) Bereizgarria da koadro leukoeritroblastikoa eta fibrosi nabaria edukitzea.

278.- K-RAS mutazioari dagokionez, markatu erantzun ZUZENA.

a) Tabakoa erretzeko ohiturarekin lotuta dago, pronostiko txarragoari dagokionez.
b) KRASeko mutazioak ez ohi dira koexistitzen beste gene eroale onkogeniko batzuekin, tratamenduarekiko erresistentziak agertu ezean.
c) Mutazio puntual gehienak 2. eta 3. exonetan gertatzen dira eta G12, G13 eta Q61 kodonei eragiten diete.
d) a, b) eta c) zuzenak dira.

279.- NGSaren (sekuentziazio masiboa) aplikazio klinikoei dagokienez, DNA analisi hauetatik zein da banako batean egin daitekeen osoena?

a) Exoma osoaren sekuentziazioa.
b) Sekuentziazio gidatua.
c) Genoma osoaren sekuentziazioa.
d) Aurreko erantzun guztiak okerrak dira.

280.- Biopsia likidoei dagokienez, ezaugarri hauetatik zein da OKERRA?

a) DNA normaleko eta anormaleko laginetan oso ohikoak diren aleloak bakarrik detektatzen ditu.
b) Belaunaldi berriko sekuentziazio-analisiek (NGS) ahalbidetzen dute mutazio puntualak eta metilazio-aldaketak detektatzea, eta horiek informazioa eman dezakete gaixotasun-kargari eta tumore-motari buruz.
c) DNA genomikoa zelula tumoral zirkulatzaileetan existi daiteke edo zirkulazioan “aske” egon daiteke (tumore zirkulatzailea, ctDNA).
d) Agertoki kliniko batzuetan, zelula tumoraletatik kendutako material nahikoa berreskura daiteke, eta lehen zuzeneko laginketa kirurgikoa eskatzen zuen informazioa eman daiteke.

281.- Anatomia patologikoko zerbitzuetan bai hezur-ehuna bai ehun kaltzifikatua aztertzea ahalbidetzeko erabili ohi den deskaltzifikazio-prozesuari dagokionez, baieztapen hauetatik zein da OKERRA?

a) Badaude zenbait metodo, premiaren arabera eta zelula-egiturak eta biomolekulak gorde beharraren arabera.
b) Hezurreko biopsiako laginetatik berreskuratutako azido nukleikoen morfologia, kantitatea eta kalitatea optimizatzeko lehenesten diren agente kaltzio-kentzaileak dira EDTA edo azido formikoa daukatenak eragile bakar gisa edo % 14ko konbinazioan.

c) Hezur-ehunean eta hortzetan egiten da sistematikoki, hezur-loditasunik badago eta hezurretako gaixotasun metabolikoetan.
d) Haren xedea da osagai inorganikoak ezabatzea.

282.- Markatu tratatu gabeko hiperparatiroidismo primarioari buruzko erantzun ZUZENA:

a) Osteoporosiarekin agertzen da.
b) Osteitis fibroso kistiko orokortuari von Recklinhausen-en hezur-gaixotasuna esaten zaio.
c) "Tumore marroi" direlakoak mikrohausturek, odoljario sekundarioek eta ehun fibroso konpontzailearen gehikuntzak eragiten dituzte.
d) a, b) eta c) zuzenak dira.

283.- Markatu bihotzaren errefusari buruzko erantzun OKERRA.

a) Alomentuagatiko baskulopatia da bihotz-transplanterako epe luzeko muga nagusia.
b) Errutinazko biopsia endomiokardikoa da bihotzaren errefus akutua diagnostikatzeko bitarteko fidagarri bakarra, kalte miokardiko garrantzitsua gertatu baino lehen eta kasu gehienetan alderantzikagarria den fase batean.
c) Terapia immunoezabatzaile eraginkorrago batek, izangaien hautaketa arduratsu batekin eta biopsia endomiokardikoak egitearekin batera, nabarmen hobetu ditu alomentuen emaitzak.
d) Errefus zelular klasikoaren bereizgarria da kalte miozitikoa dakarren hodien inguruko inflamazioa.

284.- Birikako minbiziari buruzko baieztapen hauetatik zein da ZUZENA?

a) Birikako minbizia da minbiziagatiko heriotza-arrazoi ohikoena mundu osoan.
b) Birikako minbizia eragiten duten arrisku-faktore asko identifikatu dira, besteak beste, tabakismoa, barrualdeko giroetan eta meategietan radonaren eraginpean egotea, beste agente okupazionalekiko esposizioa (adibidez, amiantoarekiko esposizioa) eta kanpoko airearen kutsadura.
c) Mota histologiko nagusiak honako hauek dira: adenokartzinoma, zelula ezkatatsuen kartzinoma, birikako zelula txikien kartzinoma eta zelula handien kartzinoma.
d) a, b) eta c) zuzenak dira.

285.- Zer genek hartzen du parte gehienetan paratiroideko kartzinomaren patogenesian?

a) BRAFa.
b) MEN1-a.
c) RETa.
d) CDC73-a.

286.- Giltzurruneko kartzinomei dagokienez, markatu baieztapen ZUZENA.

a) Birt-Hogg-Dubé-ren sindromea fumarato hidratasaren geneko mutazioek eragiten dute.
b) Gradu histologikoa faktore garrantzitsu bat da zelula kromofoboen kartzinoma klasikoan.
c) Nukleolo eosinofilo gailenak, ZMBaren inklusioen antzekoak direnak, egotea da leiomioma hereditarioekin lotutako giltzurruneko kartzinomen bereizgarria.



d) Hodi biltzaileetako kartzinomak GATA3-a eta p63-a adierazten ditu eta negatiboa da PAX8-rako eta PAX2-rako.

287.- Mutazio germinalak dituzten gene hauetatik zein dago lotuta paraganglioma/feokromozitoma familiarrak izateko aurrejoera handiagoarekin?

a) SDH konplexua.
b) VHLa.
c) NF1-a.
d) MAXa.

288.- DNAren proteina konpontzaileei buruzko baieztapen hauetatik zein da zuzena?

a) Lynch-en sindromean, kalte gehien dituzten geneak MSH2-a eta MLH1-a dira, eta bakoitza kasuen % 30 da gutxi gorabehera.
b) Pertsona osasuntsuetan, mikrosateliteen luzera konstante mantentzen da.
c) DNAren konponketa-akatsen bereizgarrietako bat da mikrosateliteen ezegonkortasuna.
d) a, b) eta c) zuzenak dira.

289.- Bularreko minbizi familiarrari dagokionez, markatu erantzun OKERRA:

a) BRCA1-eko eta BRCA2-ko mutazioek eragiten dituzte gene bakarreko bularreko minbizi familiarren % 80-90, eta gutxi gorabehera bularreko minbizi guztien % 3-6.
b) BRCA2-aren eramaileak diren gizonek ere badaukate bularreko minbizia izateko arrisku handiagoa.
c) BRCA2-aren mutazio germinal jakin batzuek Fanconi-ren anemia eragiten dute.
d) BRCA1-ak (12q21 kromosoman) eta BRCA2-ak (5q12.3 kromosoman) gene handiak dira, beren kodetze-eremuetan banatutako ehunka mutazio dauzkatenak, eta bularreko minbizi hereditarioarekin lotu izan dira.

290.- Zein EZ da jotzen bularreko minbizi mota histologiko berezitzat?

a) Kartzinoma medularra.
b) Kartzinoma tubularra.
c) Kartzinoma kribiformea.
d) Kartzinoma mikropapilar inbaditzailea.

291.- Belaunaldi berriko sekuentziazioari (NGS) dagokionez, markatu erantzun ZUZENA.

a) Delezio txikiak detekta ditzake.
b) Txertaketa txikiak detekta ditzake.
c) Anplifikazioak detekta ditzake.
d) a, b) eta c) zuzenak dira.

292.- Alterazio molekular hauetatik zein uste da egin behar dela endometrioko adenokartzinomen azterketan?

a) P53-aren adierazpen aberrantea.
b) DNAren proteina konpontzaileen edo mikrosateliteen ezegonkortasunaren azterketa.
c) POLE genearen mutazioen azterketa.
d) a, b) eta c) zuzenak dira.

293.- Determinazio hauetatik bat EZ da erabiltzen endometrioko kartzinoma batekin lotutako profil molekularra zehaztean:

a) P53-aren determinazio immunohistokimikoa.
b) P16-aren determinazio immunohistokimikoa.
c) DNAren proteina konpontzaileen determinazio immunohistokimikoa.
d) POLE genearen mutazioetarako determinazio molekularra (PCRa).

294.- Eredu molekular mota hauetako bat lotuta dago pronostiko hobe batekin, mota histologikoa eta diferentziazio-gradua edozein direla ere:

a) P53-aren adierazpen aberrantea.
b) POLE genearen mutazioak.
c) DNAren proteina konpontzaileen alterazioa.
d) Ez edukitzea lotutako alterazio molekularrik.

295.- JAZF1-SUZ12 geneen berrantolaketa da alterazio molekular ohikoena umetokiko tumore hauetako batean:

a) Leiomioma.
b) Leiomiosarkoma.
c) Endometrio-estromako gradu txikiko sarkoma.
d) Umetoki-gorputzeko kartzinosarkoma.

296.- Non sortzen dira obulutegiko gradu handiko kartzinoma serosoak?

a) Falopioren tronpako finbrietako epitelioa.
b) Obulutegiko endometriosi-kisteetako guruinetako epitelioa.
c) Edozein ehunetako epitelioa, obulutegiko teratoma bat osatzen duena.
d) Obulutegiko endometriosi-kisteetako estromako zelulak.

297.- Kartzinoma urotelialei dagokienez, markatu erantzun OKERRA:

a) Giltzurrun-pelbisetik uretraraino ager daitezke.
b) Ezohikoa da in situ kartzinoma urotelialarekin batera diagnostikatzea.
c) Multifokalak eta errepikatuak izan ohi dira.
d) Tabakoa erretzeko ohiturarekin lotuta daude.



298.- Giltzurruneko biopsia batean, aldaketa histologikoak honela sailka daitezke, beren banaketaren arabera:

a) Hedatsuak/fokalak eta segmentarioak/globalak.
b) Hedatsuak/segmentarioak eta fokalak/globalak.
c) Fokalak/segmentarioak eta hedatsuak/globalak.
d) Aurreko guztiak OKERRAK dira.

299.- Glomerulopatia hauetatik zein da sindrome nefrotikoaren arrazoi ohikoena helduetan?

a) Glomerulopatia mesangioproliferatiboa.
b) Hialinosi fokal eta segmentarioa.
c) Glomerulopatia exudatzailea.
d) Glomerulopatia menbranosoa.

300.- Sindrome nefritikoko klinika eta faringeo-amigdalitiseko aurrekariak dituen haur baten giltzurruneko biopsian, hiperzelularitatea egoteak eta glomeruluetan polimorfonuklearrak egoteak honako hau berresten du:

a) Glomerulonefritis nekrosatzailea.
b) Glomerulonefritis proliferatibo hedatsua, endokapilarra.
c) Glomerulonefritis menbranoproliferatiboa.
d) Aldaketa minimoetako gaixotasuna.

301.- KIT genearen zer mutazio agertzen da maizen GIST tumoreetan?

a) 9. exonaren mutazioa.
b) 11. exonaren mutazioa.
c) 13. exonaren mutazioa.
d) 17. exonaren mutazioa.

302.- Ménétrier-en gaixotasuna:

a) Gastritis akutu infekzioso bat da.
b) Gastritis kroniko atrofiko bat da, *Helicobacter pylori*ak eragindako infekzioaren ondoriozkoa.
c) Gastritis kroniko hipertrofiko bat da.
d) Pankreako glukagonoma baten ondoriozko gastritis bat da.

303.- Gaixotasun hauetatik zeinek sortzen du hesteetako malabsortzioko sindrome bat?

a) Chagas-en gaixotasuna.
b) Hesteetako dibertikulosia.
c) Hirschsprung-en gaixotasuna.
d) Whipple-ren gaixotasuna.

304.- Urdail-hesteetako tumore neuroendokrinoei (TNE) buruzko baieztapen hauetatik zein da zuzena?

a) Ileonean eta apendizean bakarrik gertatzen da.
b) Sailkapen pronostikoa egiteko oinarriak dira mitosi-kopurua eta Ki67-rako adierazpen nuklearraren ehunekoa.
c) TNE gehienak sindrome kartzinoide batekin hasten dira.
d) Ohikoagoa da haurretan.

305.- Urdaileko kartzinoma hereditario baten testuinguruan, CDH1 genearen mutazioa duten pazienteetan, honako hau da egia:

a) Mota histologiko ohikoena da ondo diferentziatutako adenokartzinoma tubularra.
b) E-kadherinaren adierazpena ikusten da zelula neoplasikoetan.
c) CDH1-eko mutazioaren eramaileak diren lehen mailako ahaideei gastrektomia profilaktikoa egitea da tratamendu lehenetsia.
d) Urdaileko kartzinoma goiztiarra edukiz gero, pronostikoa txarra da.

306.- Zer teknika immunohistokimiko izan daiteke erabilgarria umetoki-lepoan gradu handiko epitelio barruko lesio bat diagnostikatzeko?

a) P27-a.
b) P53-a.
c) P16-a.
d) Rb-a.

307.- Zer emaitza immunohistokimiko izan daiteke erabilgarria bularreko kartzinoma inbaditzaile bat diagnostikatzeko?

a) Estrogeno-hartzaileen adierazpena zelula epitelialen >% 50etan.
b) Zelula mioepitelialen markatzaileen tindaketarik eza habia epitelialen inguruan.
c) Progesterona-hartzaileen adierazpenik eza.
d) Ki67-aren adierazpena zelula epitelialen >% 5etan.

308.- PD-L1ari dagokionez, markatu erantzun ZUZENA:

a) PDL1-a biomarkatzaile bat da, immunoterapia bidezko tratamendurako aurresate-balioa daukana.
b) Immunoterapiaren onura lotuta dago PDL1-aren proteina-adierazpenarekin, eta adierazpenarekiko proportzionala da onura.
c) 22C3, SP142 eta 28 8 klonak dira FDAk farmakodiagnostikorako onartutako hiru antigorputzak.
d) a, b) eta c) zuzenak dira.



309.- Baieztapen hauetatik zein da bereizgarria ohiko pneumonia interstizialean (UIP)?

a) Espazio-heterogeneotasuna.
b) Denbora-heterogeneotasuna.
c) Espazio- eta denbora-heterogeneotasuna.
d) a) eta b) zuzenak dira.

310.- Foku fibroblastikoak honako honen bereizgarriak dira:

a) Kalte albeolar hedatsua (DAD).
b) Pneumonia interstizial ez-espezifikoa (NSIP).
c) Ohiko pneumonia interstiziala (UIP).
d) Pneumonia antolatu kriptogenetikoa (COP).

311.- Errutinazko moduan, birikako adenokartzinomako kasuetan alterazio onkogeniko batzuk aztertzen ditugu, tratamendu espezifikoak jasotzeko egokiak izan daitezkeenak. Baieztapen hauetatik zein EZ DA ZUZENA?

a) Alterazio onkogeniko/itu terapeutiko baten detekzioak esan nahi du pazienteari gaixotasuna sendatuko zaiola tratamendu espezifikoa jaso ostean.
b) Itu terapeutiko asko deskribatu dira jada, besteak beste, ALKren, RETaren eta beste batzuen translokazioak.
c) Alterazio onkogenikoak odol periferikoan detekta daitezke biopsia likidoaren bidez.
d) Alterazio onkogeniko/itu terapeutiko bat baino gehiago egon daitezke tumoreetan, eta haiek ere alda daitezke pazienteen tratamenduak aurrera egin ahala.

312.- Budd-Chiari-ren sindromeari buruzko zer baieztapen da zuzena?

a) Lobulutxoaren erdiko zain hepatikoen tronbosi partziala edo buxatzailea ikusten da.
b) Farmakoek eta erabateko gorputz-irradiazioak eragiten dute.
c) Mikroskopioan, kongestio handia eta lobulutxoaren erdiko nekrosia ikusiko ditugu.
d) Azterketa makroskopikoan, kolorazio urdinxkaz nabarmendutako eremu gisa identifikatzen da.

313.- Markatu gibeleko gaixotasun metabolikoei buruzko baieztapen FALTSUA:

a) Gibel gantzatsu ez-alkoholikoagatiko gaixotasunean, esteatosia kasuen % 5etan edo gehiagotan ikusten da.
b) Alfa1-antitripsinako defizita daukaten pazienteetan, birika-enfisema ere ikus daiteke.
c) Wilson-en gaixotasuna gertatzen da behazunaren bidezko burdin iraizpenaren alterazioagatik.
d) Ehunetan kobre gehiegi dagoela froga daiteke azido errubeanikozko tindaketa histokimikoaren bidez.

314.- Alkoholagatiko gibeleko patologiari dagokionez, markatu baieztapen FALTSUA:

a) Lesioa 3. zonan sortzen da eta, eboluzionatzen badu, porta-espaziora hedatzen da.
b) Haren bereizgarria da eredu mikronodularreko zirrosia eragiten duela (Laennec-en zirrosia).
c) Azterketa mikroskopikoan, oso ohikoa da esteatosia, balonizazioa eta inflamazio akutua ikustea fase aktiboan.
d) Mallory-ren hialina patologia honen aurkikuntza esklusibo bat da.

315.- Zer da bularreko tumore filoidearen bereizgarria?

a) Muzina-aintzira handien eraketa.
b) Hazkunde sinzitiala.
c) Ilara moduko edo zelula solte moduko antolaketa.
d) Hazkunde-eredu hostokara.

316.- Alterazio hauetatik zein dago erlazionatuta endometrioko kartzinomen pronostiko HOBEAREKIN?

a) Mikrosateliteen ezegonkortasuna.
b) POLEa.
c) P53-a.
d) ARID1A.

317.- Umetoki-lepoko tumore hauetako bat EZ bide dago erlazionatuta HPVak eragindako aurretiazko infekzioekin:

a) Kartzinoma ezkatatsu mikroinbaditzailea.
b) Kartzinoma ezkatatsu ez-keratinizatzailea.
c) Adenokartzinoma muzinosoa, ohikoa.
d) Adenokartzinoma muzinosoa, gastrikoa.

318.- Zer kasutan ager daiteke Libman-Sacks-en endokarditisa?

a) Gaixotasun erreumatikoa.
b) Minbizi aurreratua eta hiperkoagulazio-egoerak.
c) Lupus eritematosoa.
d) Sindrome kartzinoidea.

319.- Eskuineko arteria koronarioaren tronbosiak honako hau eragiten du:

a) Trenkada aurreko miokardio-infartu akutu transmurala.
b) Alboko miokardio-infartu akutu transmurala.
c) Behe-atzealdeko miokardio-infartu akutu transmurala.
d) Trenkadako miokardio-infartu akutu transmurala.



320.- Polipo gastriko hauetatik zein da ohikoena?

a) Polipo hiperplasikoa.
b) Polipo hamartomatosoa.
c) Polipo adenomatosoa.
d) Tumore neuroendokrino/kartzinoide gastrikoa.

321.- Sindrome hauetatik zeinetan ikusten dira polipo hamartomatosoak?

a) Peutz-Jeghers-en sindromea.
b) Gardner-en sindromea.
c) Turcot-en sindromea.
d) Koloneko poliposi familiarraren sindromea.

322.- Gene hauetatik zein egon daiteke ukituta ondoz ondoko belaunaldietan koloneko tumore gaiztoak izaten dituzten familietan?

a) RASa.
b) P53-a.
c) BRCA1-a.
d) MLH1-a.

323.- Terminologia zitogenetiko honetatik zein da okerra?

a) Kromosomen zenbaki haploidearen (23) edozein multiplo zehatzi euploide esaten zaio.
b) Meiosian edo mitosian akatsen bat izaten bada eta zelula batek 23aren multiplo zehatza ez den konplementu kromosomiko bat hartzen badu, aneuploidia esaten zaio.
c) Sexu-kromosomei eragiten dieten monosomiak eta trisomiak bateraezinak dira bizitzarekin.
d) Autosoma bati eragiten dion monosomiak, eskuarki, eragiten du informazio genetiko gehiegi galtzea jaiotza biziduna edo are enbriogenesia ahalbidetzeko.

324.- Neoplasia hauetatik zein da EZOHIKOAGOA MEN-1 motako neoplasia endokrino anizkoitzeko sindrome batekin?

a) Hipofisiko adenoma.
b) Feokromozitoma.
c) Intsulinoma.
d) Glukagonoma.

325.- Diagnostiko hauetatik zeinek era dezake txalaziona imitatzen duen masa lokal bat edo loditu dezake betazala hedatsuki?

a) Kartzinoma basozelularra.
b) Bilgor-kartzinoma.
c) Linfoma.
d) Melanoma.



326.- Hodietako hormetan nekrosi hialinoa egoteak honako hau eman ohi du aditzera:

a) Gaiztotasun-gradu handiko kartzinoma.
b) Infekzio bakterianoak.
c) Baskulitis autoimmuneak.
d) Odol-diskrasiak.

327.- Amiloidosiak, bihotzari eragiten dionean, honako hau eragin dezake:

a) Miokardiopatia murriztailea.
b) Trenkadako miokardiopatia hipertrofiko asimetrikoa.
c) Dilataziozko miokardiopatia.
d) Miokardiopatia hipertrofiko zentrokidea.

328.- Zerekin dago lotuta "arrain-aho" (*fish mouth*) itxurako bihotz-balbula izenekoa?

a) Gutxiegitasun mitrala.
b) Estenosi mitrala.
c) Aortaren estenosia.
d) Gutxiegitasun trikuspidea.

329.- Zer datu morfologikok ematen du aditzera hepatitis autoimmunearen diagnostikoa?
a) Bare-zakuto portalen presentzia.
b) Gutxi gorabehera % 50ek BRAFeko eta K-RASeko mutazioak izan ditzakete.
c) Zelula plasmatiko ugariren presentzia.
d) Granulomen presentzia.

330.- Obulutegiko gradu txikiko kartzinoma serosoei buruzko baieztapen hauetatik bat EZ DA ZUZENA:

a) Daukaten mutazio ohikoena P53-arena da.
b) Gutxi gorabehera % 50ek BRAFeko eta K-RASeko mutazioak izan ditzakete.
c) Histologikoki ondo diferentziatuak izan ohi dira.
d) Peritoneoari eragin diezaiokete, hasierako estadioetatik.

331.- Zein da giltzurruneko kartzinoma azpimota histologiko oldarkorrena eta pronostiko txarrena duena?
a) Giltzurruneko 1 motako kartzinoma papilarra.
b) Kartzinoma kromofoboa.
c) Belliniren hodi biltzaileetako kartzinoma.
d) Giltzurruneko zelula argien kartzinoma.



332.- Pankreako tumore endokrino hauetatik zeinek eduki dezake pronostiko txarrena?

a) Intsulinoma.
b) Glukagonoma.
c) VIPoma.
d) Somatostatinoma.

333.- Neoplasia hauetatik zein EZ DAGO LOTUTA Thorotrast eman zaien pazienteekin?
a) Linfoma.
b) Hepatokartzinoma.
c) Kolangiokartzinoma.
d) Angiosarkoma.

334.- *Clonorchis sinensis* parasitoak eragindako infekzio kronikoa lotuta egon daiteke honako honen garapenarekin:

a) Koloneko kartzinoma.
b) Urdaileko kartzinoma.
c) Kolangiokartzinoma.
d) Hepatokartzinoma.

335.- 15 urteko gizon bat eskuineko sorbaldako mina izaten hasi da. Erradiografian lesio erradiogardena eta erradioopakua dauka, misto litiko eta blastikoa, humero proximalean, atal bigunetako masa batekin lotua.
Diagnostiko hauetatik zein da probableena?

a) Osteoblastoma.
b) Kondrosarkoma.
c) Osteosarkoma.
d) Kondroblastoma.

336.- Tumore hauetatik zein diagnostikatzeko balio du Codman-en triangeluak edo kortikalaren eta periostioaren mutur altxatuen artean sortutako itzal triangeluarrak?

a) Osteoblastoma.
b) Osteosarkoma.
c) Kondroblastoma.
d) Aurreko erantzun guztiak okerrak dira.

337.- Zer kolageno-mota aurkitzen da maizen hezurrean?

a) X. motako kolagenoa.
b) II. motako kolagenoa.
c) I. motako kolagenoa.
d) V. motako kolagenoa.



338.- 21 trisomiari buruzko baieztapen hauetatik zein EZ DA ZUZENA?

a) Down-en sindromea duten pazienteek erantzun immunitario anormalak dauzkate eta, horregatik, aurrejoera dute infekzio larriak izateko, batez ere biriketakoak, baita autoimmunitate tiroideoa izateko ere.
b) B zelula aitzindarien leuzemia linfoblastiko akutua (LLA) izateko arriskua 20 aldiz handiagoa da, eta leuzemia mieloide akutua izateko arriskua 500 aldiz handiagoa da.
c) Down-en sindromea duten pertsonetan, sortzetiko kardiopatia mota ohikoenak dira trenkada aurikulobentrikularraren akatsak (% 43), eta, ondoren, Fallot-en tetralogia (% 32) eta bentrikuluko trenkadaren akatsak (% 10).
d) Mosaiko-erako Down-en sindromeko kasu batzuek aldaketa fenotipiko arinak dauzkate eta adimen normala edo ia normala eduki dezakete.

339.- Esan erlazio hauetatik zein den zuzena, osteomielitisak adinaren arabera dituen kokapen ohikoenei dagokienez.

a) Jaioberriak: metafisia. Haurrak: metafisia. Helduak: eremu subkondrala.
b) Jaioberriak: epifisia. Haurrak: metafisia. Helduak: metafisia.
c) Jaioberriak: epifisia. Haurrak: epifisia. Helduak: metafisia.
d) Jaioberriak: metafisia. Haurrak: epifisia. Helduak: epifisia.

340.- Zazpi urteko neska batek aldakako mina du duela 3 astetik. Miaketan 38,5°-ko tenperatura duela ikusten da, haztatzean hantura nabaritzen da eta mugikortasuna mugatzen dion mina du. Irudi-probetan, osteolisiko eta higadura kortikaleko eremuak identifikatzen dira, metafisi femoralei eragiten dietenak, baita ehun bigunen hantura ere, periostioko azpiko eremura hedatzen dena, eta badirudi abzesu-eraketa dagoela. Mikroorganismo hauetatik zeinek du aurkikuntza horiek eragiteko probabilitaterik handiena?

a) Haemophilus influenzaea.
b) Neisseria gonorrhaea.
c) Salmonella enterica.
d) Staphylococcus aureusa.

341.- 46 urteko gizon batek nodulu arre argi bat dauka duela 6 hilabetetik ezkerreko izterrean. Erauzi egiten da, eta analisi histologikoak epidermis hiperplasikoa agerrarazten du, gandorren elongazioarekin eta hiperpigmentazioarekin, eta haren azpian zelula fusiformeen proliferazio dermikoa dago. Zein da diagnostikorik probableena?

a) Leiomioma.
b) Dermatofibroma.
c) Neurofibroma.
d) Schwannoma.

342.- Anexuetako tumore hauetatik zein egon daiteke lotuta neoplasia gaiztoekin, DNAren parekatze-akatsak konpontzen dituzten proteinetan lerro germinalean dauden eskasiengatik?

a) Siringoma.
b) Poroma.
c) Zilindroma.
d) Bilgor-adenoma.

343.- Konjuntibako epitelio barruko neoplasia melanozitikoei buruzko baieztapen hauetatik zein da zuzena?

a) Lesioak aldebikoak izan ohi dira eskuarki.
b) Emakumeek gehiagotan izaten dituzte.
c) BRAF p.V600E alterazioak konjuntibako melanomen % 80tan gertatzen dira gutxi gorabehera.
d) Konjuntibako epitelio barruko lesio melanozitikoak gradu txikiko lesioak edo gradu handikoak izan daitezke.

344.- Autosomei eragiten dieten kromosomopatiei dagokienez, konbinazio hauetatik zein da OKERRA?

a) 47, XX, +21 / 46, XX, der(14;21)(q10;q10) , +18 / 46, XX/47, XX, +21.
b) 47, XX +18 / 46, XX-47, XX, +18.
c) 47, XX, +21 / 46, XX, der(14;21)(q10;q10), +21 / 46, XX/47, XX, +21.
d) 47, XX, +13 / 46,XX/47,XX +13 / 46, XX, +13, der(13;14)(q10;q10).

345.- Plazentako infekzioei dagokienez, markatu erantzun zuzena:

a) Plazentan zeharreko infekzioak dira ohikoenak.
b) Mikroskopioan, korion-amniosak infiltratu linfoplasmozitarioa dauka, edemarekin eta hodietako kongestioarekin batera.
c) TORCH esan ohi zaion taldeak bilitis kronikoa eragiten du.
d) Maiz, barreiadura hematogenoaren ondoriozko infekzio bakterianoek bilitis kronikoa eragiten dute.

346.- Artritis erreumatoideari buruzko baieztapen hauetatik zein da OKERRA?

a) Hiru aldiz ohikoagoa da emakumeetan gizonetan baino.
b) Autoantigenoen aurkako antigorputzek eta batez ere CD8+ T linfozitoen bidezko inflamazioak eragiten dituzte alterazio patologikoak.
c) T linfozitoek zitokinak ekoizten dituzte, beste zelula inflamatorio batzuk estimulatzen dituztenak ehunen lesioa sortzeko.
d) Inflamatutako giltzaduretan identifikatzen den eta patogenian gehien parte hartzen duen zitokina TNFa da.



347.- Larruazaleko mastozitosiari buruzko baieztapen hauetatik zein da zuzena?

a) Larruazaleko histologiak ahalbidetzen du afektazio sistemikoa duten pazienteak eta horrelakorik ez dutenak bereiztea.
b) Larruazaleko mastozitosia eta triptasa serikoko kontzentrazio normala dituzten haurretan, larruazaleko mastozitosiaren diagnostikoa onartzen da beste ikerketarik egin beharrik gabe.
c) Mastozitoek triptasa eta C-Kit-a adierazten dituzte batera, positiboak dira CD30-erako eta CD5-erako, eta negatiboak CD2-rako eta CD25-erako.
d) H&E-an, mastozitoak berezitasunik gabeko zelula epitelioide gisa agertzen dira.

348.- Zein da mikosi fungoidearen bereizgarria?

a) Lesio histologikoak aldakorrak dira denboran zehar.
b) Immunofenotipo klasikoa hau da: CD2+, CD3+, TCRβ+, CD5+, CD4+, CD8−, CD30+/-.
c) Estadio aurreratuko mikosi fungoideak aberrazio immunofenotipiko ugari izan ditzake, hala nola CD2 eta CD5 pan-T antigenoen galera.
d) a), b) eta c) zuzenak dira.

349.- Larruazaleko metastasiei buruzko baieztapen hauetatik zein da OKERRA?

a) Larruazaleko metastasiaren intzidentzia, gutxi gorabehera, % 15 da autopsietan.
b) Badirudi larruazaleko metastasi gehienak barreiadura hematogenoari dagozkiola. Ezarpen iatrogenikoa erabat arraroa da.
c) Oro har, jatorri ohikoena bularreko minbizia da emakumeetan, eta melanoma gizonetan.
d) Tumore primario askok buruko ile-larruari eragin diezaiokete, ziurrenik buruko ile-larruko azalaren baskularizazio handiagatik.

350.- Markatu erretinitis pigmentarioari buruzko erantzun zuzena.

a) Konoei eta makilei eragiten dien alterazio hereditario bat da.
b) Bardet-Biedl-en sindromearen zati izan daiteke.
c) Konoen galerak ikusmen-zolitasun zentralari eragiten dio, eta makilen galerak, aldiz, gaueko itsutasun goiztiarra eragiten du.
d) a), b) eta c) zuzenak dira.

351.- Baieztapen hauetatik zein da zuzena?

a) Mola partzial/oso bat erauzi ostean, 3 hilabetean egiten da jarraipena.
b) HCGaren beherakadak mola iraunkorra edo inbaditzailea eman dezake aditzera.
c) Mola partzialen % 2,5ek koriokartzinoma bat eragiten dute.
d) Mola hidatidiformea lotuta dago gaixotasun trofoblastiko iraunkorra (mola inbaditzailea) eta koriokartzinoma izateko arrisku handiagoarekin.



352.- Hezueriari buruzko baieztapen hauetatik zein da zuzena?

a) Tofoak dira hezueriaren zeinu patognomonikoa.
b) Lau etapa kliniko ezagutzen dira: hiperurizemia asintomatikoa, artritis akutua, sintomarik gabeko tartea eta hezueri kronikoa.
c) Tofoak giltzadura-kartilagoan, lotailuetan, tendoietan eta, maiztasun txikiagoarekin, atal bigunetan edo giltzurrunetan era daitezke.
d) a), b) eta c) zuzenak dira.

353.- Zer da kolesteatoma?

a) Lesio kistiko bat, epitelio ezkatatsu ez-keratinizatzaile batez tapizatua.
b) Lesio kistiko bat, inoiz ez dituena arriskuan jartzen aldameneko egitura anatomikoak.
c) Erdiko otitis kronikoarekin lotutako lesio bat.
d) Haren patogenia ez dago argi, baina proposatzen da proteinetan alterazio batzuk daudela eta hazkunde-faktore zirkulatzaileekiko hiperaktibitatea sortzen dutela.

354.- Pseudohezueriari dagokionez, markatu erantzun ZUZENA:

a) Urato monosodikozko kristalak jalkitzearen ondoriozkoa da.
b) Gaixotasunak modabiko banaketa dauka, eta bigarren gailur bat dago helduaro goiztiarrean.
c) Badaude aldaera autosomiko gainartzaile bat, aldaera idiopatiko bat eta era sekundarioak.
d) Kristalak erronboideak dira, tamaina handikoak (50 mikrometro), eta birrefringentzia positiboa dute.

355.- Paget-en gaixotasunari buruzko baieztapen hauetatik zein da FALTSUA?

a) Paget-en gaixotasuna, oro har, helduaroaren amaieran hasten da.
b) Fase esklerotikoko mosaiko-eredua da aurkikuntza bereizgarria.
c) Gutxi gorabehera Paget-en gaixotasun familiarreko kasuen % 60 eta noizbehinkako kasuen % 10 daude lotuta SQSTM1 geneko mutazio germinalekin.
d) Hasierako fase osteolitiko bat, fase misto osteoklastiko-osteoblastiko bat eta amaierako fase osteoesklerotiko aktibo bat dauzka.

356.- Nahasmendu hauetatik zein EZ dago lotuta osteonekrosiarekin?

a) Haurdunaldia.
b) Alkoholismoa.
c) Drepanozitosia eta beste anemia batzuk.
d) Paget-en gaixotasuna.

357.- Ezaugarri hauetatik zein EZ DAGOKIO Spitz-en nebo bati?

a) Oro har ez da analisi molekularrik egin behar diagnostikoa zehazteko.
b) Spitz-en neboak asimetrikoak izan ohi dira, zelula epitelioideen edo fusiformeen habiaz osatuak.



c) Spitz-en neboek S100-a adierazten dute, baita melanozitoen markatzaileak ere, hala nola SOX10 eta melan-A markatzaileak, eta Ki-67aren proliferazioko indize baxua dute (<% 5-10).
d) Haren diagnostikoa zalantzan jarri behar da 10 mm baino gehiagoko diametroa, ultzerazioa eta 2 mitosi/mm² baino gehiagoko lesioetan.

358.- Leuzemia linfozitiko kronikoak / linfoma linfozitiko txikiak larruazalean duen eraginari dagokionez, markatu erantzun zuzena.

a) Zelula linfoide neoplasikoek CD20-a, CD5-a, CD23-a eta CD43-a adierazi ohi dituzte eta negatiboak dira CD10-erako, CD19-rako, D1 ziklinarako eta SOX11-rako.
b) Ohikoa da larruazala B zelula handien linfoma hedatsua bihurtzea (Richter-en eraldaketa).
c) Traumatismo-fokuekin lotuta dago.
d) LLKren intzidentziak adinarekin egiten du gora (batez besteko adina: 58-70 urte), eta emakumeei eragiten die batez ere.

359.- Kartzinoma basozelularraren eredu hauetatik zein jotzen dira errekurrentzia-arrisku handikoak?

a) Nodularra, inbaditzailea, esklerosatzailea/morfeiformea, basoezkatatsua.
b) Mikronodularra, mota fibroepitelialekoa, esklerosatzailea, diferentziazio sarkomatoidea duen basozelularra.
c) Mikronodular inbaditzailea, esklerosatzailea/morfeiformea, diferentziazio sarkomatoidea duen basozelularra.
d) Nodularra, infundibulokistikoa, esklerosatzailea/morfeiformea, basoezkatatsua.

360.- 32 urteko emakume bat 5 pertzentilaren azpitik dagoen haur batez erditu da. Miaketa fisikoan, gorputz-enborraren eta buruaren tamaina normala da, baina gorputz-adarrak laburrak dira. Erradiologikoki, hezur luzeak laburrak dira, pixka bat sabelduak, osteopeniarik gabeak. Haren anai-arrebek garaiera normala dute. Haurrak, urteak joan ahala, ez dauka zailtasunik eguneroko bizitzara egokitzeko, bere garaiera txikiaren ondoriozkoak izan ezik. Zein da diagnostikorik probableena?

a) Errakitismoa.
b) Akondroplasia.
c) Osteogenesi inperfektua.
d) Hurler-en sindromea.

361.- 9 urteko haur bat eskuineko belauneko mina izaten hasten da. Hain min handia da, gauez esnatzen du, eta azido azetilsalizilikoa emanda arintzen da. Erradiologikoki, 9 mm-ko eremu argi eta ondo mugatu bat ikusten da, hezur-esklerosiko ertz batez inguratua, tibia proximaleko kortikalean. Diagnostiko hauetatik zein da probableena?

a) Enkondroma.
b) Displasia fibrosoa.
c) Zelula erraldoien tumorea.
d) Osteoma osteoidea.

362.- 60 urteko gizon batek dio eskuineko begiko ikusmen-zolitasuna narriatu zaiola azken urtean. Gero, ezkerreko begiko ikusmena hein batean galdu zuen bat-batean; "itzal bat pasatuko balitz bezala" deskribatu zuen. Miaketan, masa arre bat identifikatzen da ubean. Zein da diagnostikorik probableena?

a) Ubeitis granulomatosoa.
b) Melanoma.
c) Begiko traumatismoa, hematomarekin.
d) Hipertentsio gaiztoa.

363.- Prostatako adenokartzinoman, zein da adierazpen immunohistokimikoa?

a) 34-beta-E12 ZK basal (+) eta P504s/AMACR (-).
b) 34-beta-E12 ZK basal (-) eta P504s/AMACR (+).
c) 34-beta-E12 ZK basal (-) eta P504s/AMACR (-).
d) 34-beta-E12 ZK basal (+) eta P504s/AMACR-a (+).

364.- Gibeleko adenoma bat diagnostikatzen denean, zer faktore lotu ohi da pronostiko txarragoarekin?

a) Anabolizatzaileak hartzearekin lotuta egotea.
b) Odola jariatu izana, hemoperitoneoarekin.
c) β-kateninaren mutazioak edukitzea.
d) 30 urtetik beherako pazienteetan detektatzea.

365.- Pankreako adenokartzinoma duktalei dagokienez, baieztapen hauetatik zein da FALTSUA?

a) Adenokartzinoma solidoak dira eta estroma laguntzaile minimoa dute.
b) Pankreako tumore gaiztoen % 85 baino gehiago dira.
c) Lotuta egon daitezke tabakismoarekin eta aurretiazko inflamazio kronikoekin.
d) Lotuta egon daitezke hodi pankreatikoen aldean lesio aitzindariak egotearekin, Pan-IN motako lesioekin.

366.- Dispepsia gastrikoa duen paziente bati endoskopia bat egiten badiote eta urdaileko gorputzeko biopsian ikusten bada guruinetako atrofia, zelularitate inflamatorio linfoplasmozitarioa, agregatu linfoideak eta zelula endokrinoen hiperplasia lineal eta nodularra dituela (A kromograninarako immunohistokimika-teknikarekin), zein da diagnostikoa?

a) B motako gastritis kroniko panmukosoa (*Helicobacter pylori*ak eragindako infekzio kronikoarekin lotua).
b) B motako gastritis kroniko atrofikoa (*Helicobacter pylori*ak eragindako infekzio kronikoarekin lotua).
c) A motako gastritis kroniko atrofikoa (zelula parietalen aurkako antigorputzen ondoriozkoa).

d) Gastritis kroniko hipertrofikoa (gastrina-jarioa handitzeagatik).

367.- Tiroideko kartzinoma papilarrari dagokionez, zein da zuzena?

a) Haren bereizgarria da azterketa histologikoan nukleo garbituak, pseudoinklusio nuklearrak eta arrailak edukitzea.
b) BRAFeko mutazioarekin lotutakoek pronostiko hobea dute.
c) Tumore oldarkorrak dira, biziraupen-tasa baxukoak.
d) a, b) eta c) zuzenak dira.

368.- Bularreko kartzinoma inbaditzaile ez-bereziari buruzko baieztapen hauetatik zein da FALTSUA?

a) Bularreko kartzinoma ohikoena da.
b) E-kadherinan alterazioa izatea du bereizgarri.
c) Kartzinoma duktal inbaditzaile ere esaten zaio.
d) Ez dauka zelula mioepitelialik talde epitelialen inguruan.

369.- Gaixotasun hauetatik zeinek dute bereizgarri granulomak agertzea?

a) Sarkoidosia eta biriketako fibrosi idiopatikoa.
b) Sarkoidosia, hipersentikortasun-pneumonitisa eta TBK.
c) TBK, proteinosi albeolarra eta sarkoidosia.
d) TBK eta pneumonia eosinofilikoa.

370.- Zein da obulutegiko neoplasia gaizto ohikoena?

a) Gradu handiko kartzinoma serosoa.
b) Kartzinoma endometrioidea.
c) Zelula argien kartzinoma.
d) Kartzinoma muzinosoa.

371.- Obulutegiko zelula argien kartzinomari dagokionez, enuntziatu hauetatik bat EZ da egia:

a) Falopioren tronpako epitelioko zeluletan sortzen da.
b) Hazkunde motelekoa izan ohi da, beste kartzinoma batzuekin konparatuta.
c) Obulutegiaz kanpoko alderen bat inbaditzen dutenean, kimiorresistenteak izan ohi dira.
d) ARID1 eta HNF-1β geneen mutazioak izan ohi dira ohikoenak.

372.- Zer izan ohi du anemia perniziosoa duen paziente batek?

a) A motako gastritis kronikoa (autoimmunea) edo zelula neuroendokrinoen hiperplasia.
b) Gastritis kroniko hipertrofiko/hiperjariatzailea.
c) B motako gastritis kronikoa, plasmozitosiarekin eta agregatu linfoideekin.



d) Ultzera peptiko akutu errepikatuak.

373.- Polipo gastriko hauetatik zeinek du adenokartzinoma bat garatzeko arrisku txikiena?

a) Polipo hamartomatosoa.
b) Polipo adenomatosoa.
c) Polipo hiperplasikoa.
d) Hondoko guruinetako polipoa.

374.- Baieztapen hauetatik zein da zuzena bularreko in situ kartzinoma duktalari dagokionez?

a) Haren aurkezpen kliniko ohikoena masa ukigarri moduan agertzea da.
b) Zelula mioepitelialen geruza mantentzen du.
c) Haren diagnostiko histologikoa egiteko, biomarkatzaileen (adibidez, HER2-a) determinazioa erabiltzen da.
d) Ez ohi dute eduki lotutako mikrokaltzifikaziorik.

375.- Zein da obulutegiko tumore germinal gaiztorik ohikoena?

a) Zaku bitelinoko (*yolk sac*) tumorea.
b) Disgerminoma.
c) Teratoma heldugabea.
d) Obulutegiko koriokartzinoma.

376.- Krukenberg-en tumoreari dagokionez, markatu erantzun zuzena:

a) Obulutegiko aldebiko zistadenokartzinoma muzinoso primario bat da.
b) Obulutegiko tumore metastasiko bat da, urdail-hesteetako estromako tumore (GIST) baten kartzinomatik datorrena.
c) Urdaileko zigilu-eraztun itxurako zelulen kartzinoma baten metastasia, obulutegietakoa, izan ohi da, zeloman zeharrekoa.
d) Urdaileko adenokartzinoma primario tubulopapilar baten metastasia da, ezkerreko lepauztaiko gongoil batekoa.

377.- Non da ohikoena GIST tumorea?

a) Kolona.
b) Ileona.
c) Urdaila.
d) Peritoneo atzeko espazioa.



378.- Zer ematen du aditzera giltzurruneko 5 cm-ko tumorazio batek, ondo mugatuta dagoenak, kolore arre homogeneoa daukanak, erdialdean izar-itxurako orbain fibroso zuri bat daukanak eta ez nekrosirik ez odoljariorik ez daukanak?

a) Giltzurruneko kartzinoma papilarra.
b) Giltzurruneko onkozitoma.
c) Giltzurruneko angiomiolipoma.
d) Giltzurruneko zelula argien kartzinoma.

379.- Miokardio-infartu akutuari dagokionez, baieztapen hauek guztiak zuzenak dira, SALBU ETA:

a) Aurrejoera dakarren lesiorik ohikoena da arteria koronarioetako ateroma-plaka.
b) Infartua gertatzeko, beharrezkoa izan ohi da istripu bat (haustura, tronbosi gaineratua) izatea plakaren gainean.
c) Ezinezkoa da infartu bat gertatzea aurretiazko lesio baskularrik gabe.
d) Maizago eragiten die hodi epikardiko handiei intramiokardikoei baino.

380.- Proteina hauetatik zein adierazten du modu bereizgarrian zelula dendritiko plasmozitoideen neoplasia blastikoak?

a) CD123-a.
b) CD3-a.
c) Epstein-Barr-en birusa.
d) CD34-a.

381.- Zer arteriari eragiten dio maizen Takayasu-ren arteritisak?

a) Arteria tenporala.
b) Arku aortikoa eta aortaren adar proximalak.
c) Arteria koronarioa.
d) Garuneko erdiko arteria.

382.- 50 urteko paziente batek kontsulta egiten du 5 cm-ko diametroa duen nodulu bat agertu zaiolako bizkarrean. Mikroskopikoki, zelula linfoideen proliferazio bat da, dermis papilarra eta erretikularra hartzen dituena, eredu hedatsukoa, eremu nodularrekin txandakatzen dena, zelula polimorfo handiak eta ertainak dituena, epidermotropismorik gabea, CD20-rako eta bcl6-rako positiboa eta CD3-rako, bcl2-rako eta MUM1-erako negatiboa dena. Zein da diagnostikorik probableena?

a) Mikosi fungoidea.
b) Zona marjinaleko B linfoma.
c) A motako papulosi linfomatoidea.
d) Zentro germinaleko B linfoma.

383.- 80 urteko paziente bat kontsultara dator larruazaleko anpoila anitz dauzkalako; batez ere abdomenean eta izterrean daude, eta ez diote eragiten ahoko mukosari. Mikroskopikoki, anpoila subepidermikoak dira, anpoilaren zoruan eosinofilo ugari dauzkatenak eta IgG eta C3 metakin lineal basal epidermikoak dituztenak. Zein da diagnostikorik probableena?

a) Dermatitis herpetiformea.
b) Larruazaleko porfiria berantiarra.
c) Penfigoide builosoa.
d) Larruazaleko penfigo arrunta.

384.- Aurkikuntza mikroskopiko hauetatik zein ikusten da maizen miokardiopatia hipertrofikoan?

a) Miozuntzexken galera.
b) Infiltratu linfozitario interstizial handia.
c) Nekrosi miozitario zabala.
d) Miozitoen desorganizazioa.

385.- Markatu helduen bihotz-balbuletan ohikoena den tumorea:

a) Angiosarkoma.
b) Fibroelastoma papilarra.
c) Mixoma.
d) Fibroma.

386.- Prozesu hauetatik zeinetan adierazten dute FOSBa zelula endotelialek?

a) Sarkoma epitelioidea.
b) Hemangioendotelioma epitelioidea.
c) Eosinifiliarekin agertzen den hiperplasia angiolinfoidea.
d) b) eta c) zuzenak dira.

387.- Markatu elkarketa zuzena kardiopatia hauei dagokienez:

a) Fallot-en tetralogia eta ezker-eskuineko shunta.
b) Bentrikulu arteko komunikazioa eta eskuin-ezkerreko shunta.
c) Zulo obal iraunkorra eta eskuin-ezkerreko shunta.
d) Hodi handien transposizioa eta eskuin-ezkerreko shunta.

388.- Perikarditis seroso akutua honako hauek eragiten dute modu bereizgarrian, SALBU ETA:

a) Sukar erreumatikoa.
b) Lupus eritematoso sistemikoa.
c) Birikako minbiziaren kimioterapia-tratamendua.



d) Neoplasia gaizto metastasikoak.

389.- Zer prozesuk ditu bereizgarri kalibre txiki eta ertaineko hodien baskulitis nekrosatzailea, birikako edo goiko arnasbideetako granulomak eta glomerulonefritisa?

a) Wegener-en gaixotasuna (granulomatosia poliangiitisarekin).
b) Churg-Strauss-en sindromea (granulomatosi eosinofilikoa poliangiitisarekin).
c) Granulomatosi angiomatoidea.
d) Poliangiitis mikroskopikoa.

390.- Markatu pankreatitis autoimmuneari dagokionez egiazkoa den erantzuna:

a) Ez du hodi pankreatikoen suntsipenik eragiten.
b) Serumeko IgG4 kontzentrazio handiarekin lotutako gaixotasun bat da.
c) Ez dago lotuta benulitisarekin.
d) Ez dago lotuta esklerosiarekin.

391.- 66 urteko gizon batek masa kistiko bat dauka parotida guruinean, eta PAAF bat egiten diote. Hedapenetan hondo linfoide polimorfo bat dago, zelula onkozitikozko plaka isolatuekin. Zein da diagnostikorik probableena?

a) Warthin-en tumorea.
b) Adenoma pleomorfoa.
c) Zelula basalen adenoma.
d) Onkozitoma.

392.- Zer gaixotasun autosomiko gainartzailetan agertzen dira giltzurrun handiak eta kiste anitzekoak, gibeleko kisteekin lotuak?

a) Giltzurrun arol medularra.
b) Haurren nefropatia polikistikoa.
c) Helduen nefropatia polikistikoa.
d) Giltzurruneko kiste sinpleak.

393.- Xehetasun morfologiko hauetatik zein EZ da agertzen kartzinoma paratiroideoan?

a) Zuntzezko zerrenda dentsoak.
b) Zelula-habiak kapsulan.
c) Inbasio baskularra.
d) Ehun bigunetarako hedapena.



394.- Tiroideko zer eritasun inflamatorio dago lotuta mikrokartzinoma papilarren garapenarekin?

a) Riedel-en tiroiditisa.
b) Graves-en gaixotasunak.
c) Tiroiditis esklerosatzaile multifokala.
d) Quervain-en tiroiditisa.

395.- Tiroideko neoplasien patologia molekularrari dagokionez, zer neoplasiak du bereizgarri RASeko, PAX8/PPPAReko, PIK3CA-ko eta PTENeko alterazio genetikoen konbinazioa?

a) Kartzinoma papilarra.
b) Kartzinoma anaplasikoa.
c) Kartzinoma papilarra, aldaera folikular kapsulatua.
d) Kartzinoma folikularra.

396.- Aldebiko paragangliomak sindrome genetiko hereditarioekin lotuta daude. Markatu zer gaixotasunekin EZ dauden lotuta:

a) Von Hippel-Lindau-ren sindromea.
b) Paraganglioma-feokromozitoma familiarraren sindromea.
c) MEN sindromea.
d) 2 motako neurofibromatosia.

397.- Giltzurrun gaineko guruinetako patologiari dagokionez, zein da haurren birilizazioaren arrazoirik ohikoena?

a) Sindrome adrenogenitala.
b) Giltzurrun gaineko guruineko adenoma kortikala.
c) Giltzurrun gaineko guruineko sortzetiko hiperplasia.
d) b) eta c) zuzenak dira.

398.- Hezurretako tumore hauetatik zein egon ohi da zona epifisarioan?

a) Osteoma osteoidea.
b) Osteoblastoma.
c) Kondroblastoma.
d) Osteosarkoma.

399.- Zer proteina-mota metatzen da hemodialisiarekin lotutako amiloidosian?

a) AA.
b) Beta2 mikroglobulina.
c) ALa.
d) Transtirretina mutatua.

400.- Neoplasia hauetatik zein dago lotuta herpes 8 birusak eragindako infekzioarekin?

a) Sudurreko NK linfoma.
b) Barrunbeetako linfoma.
c) Gamma/delta T linfoma.
d) T linfoma linfoblastikoa.

401.- Zer mutazio genetiko da ohikoena eguzkiarekiko aldizkako esposizioa duen larruazalean sortutako melanometan?

a) BRAFa.
b) CKITa.
c) NRASa.
d) EGFRa.

402.- Tindaketa hauetatik zeinek ahalbidetzen du larruazaleko amiloidosi makularrak bereizgarri dituen metakin homogeneo subepidermikoak identifikatzea?

a) AE1-AE3 panzitokeratina.
b) PD1-a.
c) Kappa edo lambda kate arinak.
d) Transtirretina.

403.- Neoplasia hauetatik zeinek adierazten du eskuarki HMB45-a?

a) Schwannoma.
b) Perineuroma.
c) PEComa.
d) Tendoi-zorroetako zelula erraldoien tumorea.

404.- Tumore hauetatik zeinetan ikusten da maiz t(12;22) (q13;q12) translokazioa?

a) Merkel-en zelulen kartzinoma.
b) Ewing-en sarkoma.
c) Melanoma desmoplasikoa.
d) Larruazaleko zelula argien sarkoma.



405.- Esan azterketa molekular hauetatik zeinek dituen prebalentzia handiena eta esanahi pronostikoa Langerhans-en zelulen histiozitosia, barne-organoei nabarmen eragiten diena, duen 4 urteko haur baten kasuan.

a) HRASaren mutazio aktibatzailea.
b) BRAFaren mutazio aktibatzailea.
c) EGFRaren mutazio aktibatzailea.
d) ALKren translokazioa.

406.- Esan baieztapen hauetatik zein den FALTSUA:

a) Plazentako goranzko infekzio batean ez da egoten mintz-haustura goiztiarraren aurrekaririk.
b) Plazentako goranzko infekzio batean, funisitisa fetuaren afektaziotzat hartzen da.
c) Plazentako goranzko infekzio batean, korioamnionitisa amaren afektaziotzat hartzen da.
d) Plazentako goranzko infekzioak bakterioek eragin ohi dituzte.

407.- Fetu mazeratuen autopsia-azterketei dagokienez, markatu erantzun zuzena:

a) Mazerazioak ez du ahalbidetzen heriotzaren arrazoiaren diagnostikoa zehaztea.
b) Plazentak lesio makroskopikoak edo histologikoak edukitzen ditu maiz, heriotzaren arrazoi direnak.
c) Fetuaren azterketa osoa eta sakona egin behar da, baina ez plazentarena.
d) Haurduntzako aurretiazko historia eta haurdunaldiaren jarraipena ez dira esanguratsuak diagnostikoa egiteko.

408.- Hirschprung-en gaixotasuna susmatzen zaion paziente baten ondesteko biopsiari dagokionez, markatu erantzun zuzena:

a) Aganglionosiarekin batera hipertrofia neurala ager daiteke.
b) Kalretinina positiboak adierazten du Hirschsprung-en gaixotasuna izateko probabilitatea handia dela.
c) Azetilkolinesterasa negatiboak adierazten du Hirschsprung-en gaixotasuna izateko probabilitatea handia dela.
d) Epitelio ezkatatsuaren edo trantsizioko epitelioaren presentziak adierazten du biopsia adierazgarria dela.

409.- Zer inklusio zitoplasmatiko identifikatzen dira AEA (alboko esklerosi amiotrofikoa) duen paziente batengan?

a) Taua.
b) TDP-43a.
c) Beta amiloidea.
d) Sinukleina.



410.- 70 urteko paziente batengan, zein litzateke kortex zerebralaren azaleko odoljario akutu baten arrazoirik probableena?

a) Angiopatia amiloidea.
b) Haustura aneurismatikoa.
c) Hipertentsio arteriala.
d) Baskulitisa.

411.- Ahoko kandidiasiari dagokionez, markatu erantzun OKERRA:

a) Patogeno bihurtu ohi da diabetesa, neutropenia edo immunoezabatzea duten pazienteengan.
b) Mugeta da adierazpen-modurik bereizgarriena.
c) Mugetaren bereizgarria da mihiaren bizkarraldean eta ahosabai gogorrean plaka gorrituak izatea, ispilu-irudia ematen dutenak.
d) Kandidiasi hiperplasikoan, depresorearekin askatzen ez diren plaka edo nodulu txiki zurixkak ikusten dira.

412.- Elkarketa hauetatik zein da FALTSUA?

a) Leukoplasia bilotsua — Epstein-Barr-en birusa.
b) Penfigoide builosoa — *Helicobacter pilori*a.
c) Erronboide-formako erdiko glositisa – *Candidiasis albicans*a.
d) Kaposi-ren sarkoma – VVH8-a.

413.- Markatu erantzun FALTSUA, koloneko minbizia duten pazienteen biomarkatzaile-azterketa molekularrari dagokionez:

a) RASeko mutazioen azterketak KRAS eta NRAS geneak hartzen ditu barne.
b) BRAFeko mutazioek, maiz, kanpo uzten dituzte RASeko mutazioak.
c) RASean mutazioak egoteak aukera dakar pazienteak EGFRaren aurkako antigorputz monoklonalekin (zetuximaba eta panitumumaba) tratatzeko.
d) BRAFean mutazioak egoteak pronostiko txarragoa dakarkie pazienteei.

414.- Tumore hauetatik zein EZ da ohikoa haurtzaroan edo gaztaroan?

a) Plexu-itxurako tumore fibrohistiozitikoa.
b) Fibroma aponeurotiko kaltzifikatzailea.
c) Errabdomiosarkoma botrioidea.
d) Fibroxantoma atipikoa.

415.- Zein da hezur luzeetako Ewing-en sarkomaren kokapen ohikoena?

a) Metafisia.
b) Diafisia.
c) Epifisia.
d) Sinfisia.

416.- Hauetatik zein da gene tumore-ezabatzaile bat?

a) EGFRa.
b) BRCA.
c) APCa.
d) KITa.

417.- Paziente bat torax-barrunbeko tumore mesenkimal batengatik dator. Itxura nodularra du, eremu zelular eta esklerotikoekin eta eredu hemangioperizitoidearekin, eta CD34-rako, STAT6-rako eta Bcl2-rako positiboa da. Zein da diagnostiko histopatologikorik probableena?

a) Angiosarkoma.
b) Dermatofibrosarkoma protuberansa.
c) Errabdomiosarkoma.
d) Tumore fibroso bakartia.

418.- MGMT genearen sustatzailearen metilazioa zer patologia neoplasikotan da kimioterapiarekiko sentikortasun handiagoaren markatzaile iragarlea eta aurresalea?

a) Buruko eta lepoko kartzinoma epidermoidea.
b) Glioblastoma.
c) Neoplasia genitourinarioak.
d) Linfomak.

419.- Meduloblastomaren lau azpitalde molekularretatik zeinek du pronostiko onena pazienteentzat?

a) WNT aktibatua.
b) SHH aktibatua.
c) 3. taldea.
d) 4. taldea.

420.- Minbizia izateko aurrejoeraren sindromearen eta erlazionatutako geneen arteko elkarketa hauetatik, esan zein den elkarketa FALTSUA:

a) Poliposi adenomatoso familiarra – APC genea.
b) Li-Fraumeni-ren sindromea – PTEN genea.
c) Von Hippel-Lindau-ren gaixotasuna – VHL genea.
d) Bularreko eta obulutegiko kartzinoma hereditarioa – BRCA1/BRCA2 genea.

421.- Markatu sarkoma sinobialari buruzko baieztapen zuzena:

a) Sarkoma-mota ohikoena da.
b) Giltzadura sinobialetako ehunetan sortzen da.
c) Forma mixoidea da ohikoena.



d) t(X:18) translokazioa du bereizgarri.

422.- Infekzioaren eta agente infekziosoak eragindako neoplasiaren arteko erlazio hauetatik zein da zuzena?

a) HTLV1 birusak eragindako infekzioa – umetoki-lepoko kartzinoma.
b) Epstein-Barr-en birusak eragindako infekzioa – Sudur-faringeetako kartzinoma.
c) HPV birusak eragindako infekzioa – Merkel-en zelulen kartzinoma.
d) HHV8 birusak eragindako infekzioa – helduaren T leuzemia.

423.- Zeren ondoriozkoa da birika-transplante baten errefus kronikoa?

a) Biriketako tronboenbolismoa.
b) Baskulitisa.
c) Oklusio baskularra.
d) Bronkiolitis obliteratzailea.

424.- Sortzetiko bihotz-malformazioei dagokienez, markatu baieztapen zuzena:

a) Gehienak 5.-9. asteetan enbriogenesian izandako hutsegiteen ondoriozkoak dira.
b) Ganbera bakarrei eragiten dieten alterazioak bateraezinak dira bizitzarekin.
c) Lesio estenotikoak balbula-mailan edo bihotz osoan gerta daitezke, adibidez, ezkerreko bihotzeko hipoplasia-sindromean.
d) Trenkadako akatsak bentrikuluetan bakarrik gertatzen dira.

425.- Markatu eritroblastosi fetalari buruzko baieztapen FALTSUA:

a) Fetuaren odol periferikoan eritroblastoak identifika daitezke, baina erretikulozitorik ez.
b) Baliteke muinaz kanpoko hematopoiesiaren ondoriozkoa izatea.
c) Aitzindari eritroide heldugabe zirkulatzaileen presentzia gisa definitzen da.
d) Ohikoa da hidropesiarekin lotutako anemia fetalean.

426.- Markatu mukobiszidosiari buruzko baieztapen zuzena:

a) Gaixotasunaren arrazoia izaten da fibrosi kistikoaren mintzean zeharreko konduktantzia erregulatzen duen geneak (CFTR), 7 kromosoman dagoenak (q21.3), kodetutako proteina baten funtzionamendu anormala.
b) Jaiotzean edo gutxi geroago sintomarik ez badago, asintomatikoa da.
c) Eramaile heterozigotikoek eramaileak ez direnen probabilitate berbera dute biriketako edo pankreako gaixotasuna izateko.
d) Mukobiszidosiak “gene bat, gaixotasun bat” axioma betetzen du, nahiz eta CFTRa ez diren gene batzuek zenbait sintomaren maiztasuna eta larritasuna aldatu, batez ere biriketan.



427.- Duela gutxiko ikerketa batzuen arabera, bizkarrezur-erraboileko neurotransmisore baten alterazioak lotuta daude bularreko haurraren bat-bateko heriotzarekin. Neurotransmisore hauetatik zein da?

a) GABA.
b) Serotonina.
c) Dopamina.
d) Azetilkolina.

428.- Hasierako zer urrats nagusik ahalbidetzen du eskuarki neoplasia pediatriko enbrionarioak diagnostikatzea?

a) Mikroskopia elektronikoa.
b) Analisi molekularra.
c) Immunoperoxidasaren bidezko tindaketa.
d) Jatorri-leku anatomikoa identifikatzea.

429.- Nerbio-lipomatosia histologikoki ebaluatzean, zer bereizgarri du nerbio-faszikuluen itxurak?

a) Kolapsatuta eta taldekatuta daude.
b) Ehun adiposo eta fibroso helduaren bidez oso bananduta daude epineuroan.
c) Erabat galdu dute ehun perineurala.
d) Infiltratu linfozitiko dentsoak dauzkate.

430.- Ezaugarri hauetatik zein dira funtsezkoak EBVarekin lotutako muskulu lisoko tumore bat diagnostikatzeko?

a) T linfozitoen immunoezabatzea, muskulu lisoen diferentziazioa eta EBERerako positibotasuna in situ hibridazioaren bidez.
b) GATA2 defizita, aktinarekiko positibotasuna eta EBVaren presentziaren frogapena.
c) Transplantearen osteko egoera, MYCaren gehiegizko adierazpena eta LMP1-erako positibotasuna.
d) Immunodepresio zelularra, muskulu lisoen proliferazioa eta EBVaren eta HIVaren presentziaren frogapena.

431.- Zein da diferentziazio mesenkimala eta neuroektodermikoa duen eta desminarako eta sinaptofisinarako positiboa den lesio bifasiko baten diagnostikorik probableena?

a) Errabdomiosarkoma enbrionarioa.
b) Tumore neuroblastikoa.
c) Ektomesenkimoma.
d) Ganglioglioma.



432.- EWSR1::SMAD3 berrantolaketa duen tumore fibroblastikoari buruzko baieztapen hauetatik zein da zuzena?

a) Baskularizazio hemangioperizitoidea du.
b) Batez ere buruan eta lepoan kokatuta egoten da.
c) Tumorea ehun adiposoz eta zelula epitelioidez osatuta dago.
d) Kasu guztiak positiboak dira ERGrako.

433.- Glomangioperizitomari buruzko baieztapen hauetatik zein da FALTSUA?

a) Gutxitan eragiten dio sudur-barrunbeari.
b) Pixka bat ohikoagoa da emakumeengan.
c) Klinikoki, polipo inflamatorio batekin nahas daiteke.
d) Pronostikoa ona da kasu gehienetan.

434.- Markatu hemangioendotelioma intralinfatiko papilarrari buruzko baieztapen zuzena:

a) Kanal linfatikoen profilerazio dermiko eta/edo azalpekoa da, zabala eta ondo mugatua.
b) Zelula tumoralek zitoplasma eosinofiloa eta makronukleoloa duten nukleo biribil eta uniformeak dauzkate.
c) D2-40rako, ERGrako eta CD31-rako immunorreaktiboa da, eta CD34-rako negatiboa.
d) Lesioak linfangiomatosi-hondo bat dauka, likido proteinakara intraluminalarekin eta estroma-linfozitoekin.

435.- Hautatu erantzun zuzena orratz fin batekin egindako atal bigunetako ziztada/xurgapenari dagokionez:

a) Ateratako materialaren kalitatea hauen araberakoa da: laginketa-teknika, tumorearen tamaina, lesioaren trinkotasuna, lesioaren kokapena eta material zitopatologikoaren maneiu egokia.
b) Helduetan gainazaleko lesioen laginak hartzeko, aukerakoa da anestesia lokala erabiltzea, baina haurrekin gomendatzen da anestesia lokala erabiltzea, larruazalean krema jarriz.
c) Lesio haztagarriak, bai gainazalekoak bai sakonak, irudien laguntzarekin zein laguntzarik gabe zizta daitezke.
d) Denak dira zuzenak.

436.- Lagin hauetatik zein dira egokiak teknika bereziak / proba osagarriak erabiltzeko?

a) Orratz fin batekin egindako ziztada/xurgapenaren bidez hartutako hedapen zitologikoak.
b) Oinarri likidoan egindako zitologia.
c) Orratz lodi batekin egindako biopsia (BAG) bateko kontaktuen edo ukituen bidezko hedapenak.
d) Denak dira egokiak.

437.- Hautatu geneen eta proteinen nomenklaturari buruzko baieztapen FALTSUA:

a) Giza gene bakoitzari sinbolo bat, izen bat eta identifikatzaile bat ematen dizkio HUGO Geneen Nomenklaturarako Batzordeak (HGNC - https://www.genenames.org/).
b) Proteinen sinboloak beti idatzi behar dira letra etzanarekin.
c) Antzeko deskribapenak dituzten geneekin ez nahasteko, beren HGNC sinboloen bidez identifikatu behar dira beti.
d) Gene baten sinboloa lehen aldiz aipatzen denean, haren HGNCko IDa ere adierazi behar da; adibidez, HRAS genearena HGNC:5173 da.

438.- Biomarkatzailearen eta minbiziaren arteko erlazio hauetatik zein da zuzena?

a) EGFR T790M - Birikako minbizi errepikatua.
b) JAK2 mutazioa - Melanoma.
c) BRAF mutazioa - Mielofibrosia.
d) BCR-ABL1 fusioa - Zelula handien B linfoma hedatsua.

439.- Teknika molekular hauetatik zeinen bidez identifika daitezke kromosoma-translokazioak?

a) In situ hibridazioa.
b) Analisi zitogenetikoa (kariotipoa).
c) PCRa.
d) Denak dira zuzenak.

440.- Markatu erantzun zuzena DNAren akatsak konpontzen dituzten proteinei dagokienez:

a) Proteina konpontzaileetan defizitak dauzkaten pazienteek, hereditarioak (Lynch-en sindromea) zein hartutakoak izan, kontrol-puntu immunitarioen inhibitzaileen bidezko tratamenduarekiko erantzun laburra dute minbizi-mota askotan.
b) hMLH1-aren isiltze epigenetikoa duten tumoreen % 70ek, gutxi gorabehera, mutazio puntual anitz dauzkate BRAF onkogenean.
c) MLH1-aren galera maizago ikusten da, sustatzailearen metilazioagatiko isiltze epigenetikoaren ondorioz, noizbehinkako minbizietan.
d) Sustatzailearen metilazio-saiakuntzak, bisulfitoen bidez zitosina metilatu gabeen desaminazio selektiboa egitean eta urazilo bihurtzean dautzana, oso errazak dira teknikaren aldetik.

441.- Markatu erantzun FALTSUA hondar-gaixotasun minimoari dagokionez.

a) PCRa edo RT-PCRa izan da hondar-gaixotasun minimoa detektatzeko erabilitako teknika nagusia, sentikortasun handia duelako oso ohikoak ez diren zelula neoplasikoak detektatzeko.
b) PCRa denbora errealean analizatzeak, erreakzioak aurrera egin ahala produktu-metaketa neurtzen duten tresnen bidez, positibo faltsuen tasa bera ematen jarraitzen du.
c) Erabateko erremisio klinikoa duten pazienteek zitomorfologia arruntaren bidez detektatu ezin diren 10^{10} hondar-zelula ere eduki ditzakete.
d) RT-PCRaren arazo tekniko nagusia positibo faltsuak dira, ustez PCRko erreakzioak lehenagoko anplifikazioetako produktuen kantitate txikiekin kutsatzearen ondorioz.



442.- Batzorde kliniko-patologikoei dagokienez, zer da egia?

a) Tratamendua jada jaso duten pazienteen kasuak aurkezten dira gehienbat.
b) Farmazialariak ez dira batzordeetako kideak.
c) Osakidetzaren sareko ospitale guztiek zenbait batzorde kliniko-patologiko dauzkate.
d) Patologoak ez dakarkio ezer batzordeari, eta protokoloagatik bakarrik egoten da.

443.- Osakidetzak ikerketa-proiektuekin duen harremanari dagokionez, zer da egia?

a) Osakidetzaren sareko ospitale guztiek daukate lotuta laginak hartzeko, prozesatzeko eta biltegiratzeko nodo bat.
b) Laginak hartzeko eta ondoren biobankuan biltegiratzeko, ezinbestekoa da baimen informatu bat sinatzea.
c) Edozein ikerketa-taldek aurkez diezaioke lagin-eskaera bat Euskal Biobankuari.
d) Denak dira zuzenak.

444.- Markatu erantzun zuzena ehunen finkapenari dagokionez:

a) Ehunaren alterazioak atzeratzen ditu gorputzetik erauzitakoan, baina ez du arkitektura kontserbatzen.
b) Mikroskopia optikoan erabilitako agente finkatzaile ohikoenak dira formaldehido neutro indargetua eta Bouin-en likidoa.
c) Finkatzaileek ahalbidetzen dute proteinek beren jatorriko kokapena aldatzea.
d) Ehunen finkapena ehunak deshidratatu ostean egiten da.

445.- Laginak muntatzeko eta tindatzeko prozesuan, zer da FALTSUA?

a) Mikroskopia optiko arrunterako sekzioak itsasgarriz estalitako beirazko portetan muntatzen dira.
b) Lehenik, muntatutako sekzioetako parafina kendu behar da, eta, gero, ehuna deshidratatu eta tindatzen da.
c) Ehunaren osagai askok antzeko dentsitate optikoak dauzkatenez, mikroskopia optikoaren bidez behatzeko tindatu egin behar dira, eskuarki koloratzaile hidrodisolbagarriekin.
d) Estalkiak, ehuna kalteetatik eta lehorketatik babesteaz gain, sekzioa mikroskopioarekin behatzeko ere ezinbestekoa da.

446.- Tindaketa ohikoenei dagokienez, markatu erlazio zuzena:

a) Hematoxilina: urdina - Zitoplasmako eremu basikoak, matrize kartilaginosoa.
b) Eosina: arrosa - Zitoplasmako eremu azidoak, kolageno-zuntzak.
c) Masson-en trikromikoa: gorria - Muskulua, keratina, zitoplasma.
d) Zilarrezko tindaketa: berdea - Fibrosia.

447.- Transplantearen osteko errefusa dagoenean giltzurruneko biopsiak ebaluatzeko Banff-en irizpideei dagokienez, markatu erantzun zuzena:

a) T zelulen bidezko errefus akutuari dagokionez, IA kategoriak arteritis transmurala du bereizgarri.
b) T zelulen bidezko errefus akutuari dagokionez, III. kategoriak arteritis transmurala eta/edo aldaketa fibrinoide arteriala eta barneko muskulu-zelula leunen nekrosia ditu bereizgarri, infiltratu linfoide laguntzailearekin batera (v3).
c) T zelulen bidezko errefus akutuari dagokionez, III. kategoriak infiltrazio interstizial handia (i2 edo i3) eta tubulitis moderatuko fokuak (t3) ditu bereizgarri.
d) Banff-en sistema bihotz-transplantea ebaluatzeko erabiltzen da, ez giltzurrun-transplantea ebaluatzeko.

448.- Creutzfeldt-Jakob-en gaixotasuna duen paziente baten gorpuari dagokionez, eta autopsia klinikoa egin ostean gorpua kudeatzeko ondorioetarako, markatu erantzun zuzena:

a) Hileta Araudi Sanitarioaren erregelamenduaren arabera, 4. taldeko gorpua da.
b) Hileta Araudi Sanitarioaren erregelamenduaren arabera, 3. taldeko gorpua da.
c) Hileta Araudi Sanitarioaren erregelamenduaren arabera, 2. taldeko gorpua da.
d) Hileta Araudi Sanitarioaren erregelamenduaren arabera, 1. taldeko gorpua da.

449.- Potter-en sindromea eduki dezakeen haur baten autopsian, organo hauetatik zeinek izan behar du astuna nahitaez?

a) Birika.
b) Garuna.
c) Bihotza.
d) Giltzurruna.

450.- Markatu baieztapen zuzena autopsia klasikoan gorpuaren zilborraren ezkerraldetik inguratuz egiten den toraxeko eta abdomeneko ebakidurari dagokionez:

a) Ez da lotailu biribila edo zilbor-zaina ebaki nahi.
b) Antzinako ohitura bat da, gero autopsia egiten zitzaien exekutatutakoen errituetan oinarritua.
c) Ez da inguratzen autopsiagilearen eskuinaldetik, haren ezkerraldetik baizik.
d) Ebakiduraren norabideak berdin dio. Garrantzitsuena da zilborra ez ebakitzea, zaila litzatekeelako berreraikitzea.

GALDERA KLINIKOAK

1. KASU KLINIKOA

52 urteko emakume batek lesio polipoide bat du sigman.

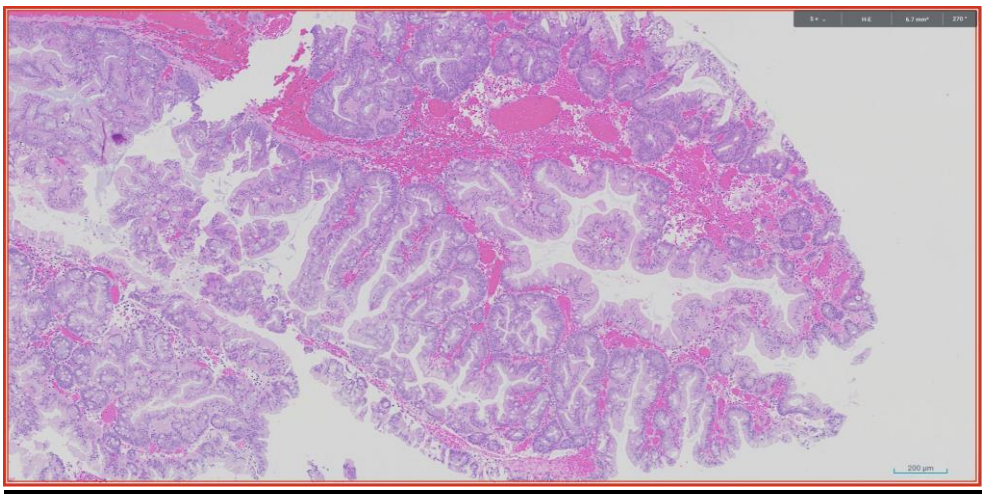

451.– Zein da diagnostikorik probableena?

a) Ohiko adenoma zerraduna.
b) Polipo hiperplasikoa.
c) Adenoma tubulobilotsua.
d) Koloneko adenokartzinoma ondo diferentziatua.

2. KASU KLINIKOA

60 urteko gizon batek lesio mugatu bat dauka eskuineko giltzurruneko kortikalean. Nefrektomia egiten da. H&E sekzio histologikoa eta errazemasa bidezko tindaketa immunohistokimikoa bidaltzen dira.

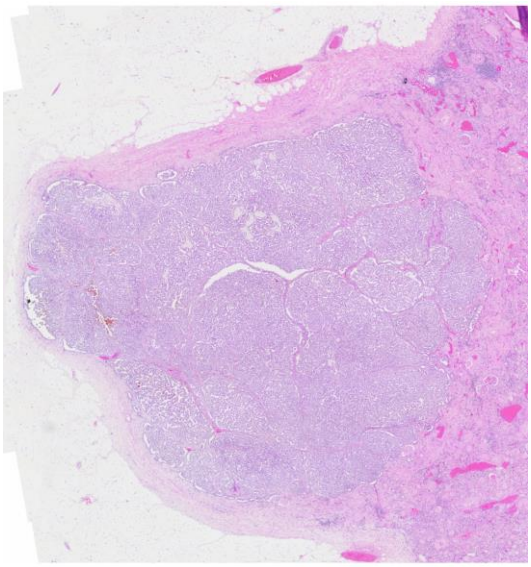

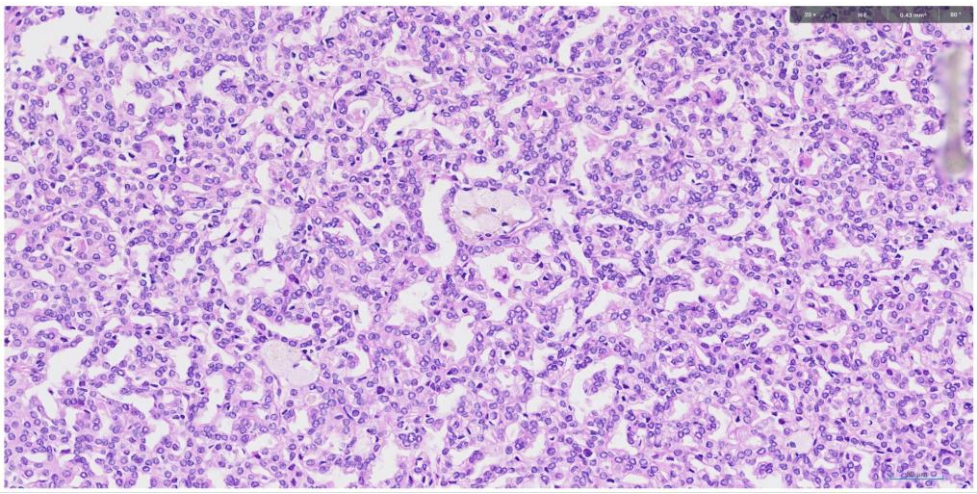

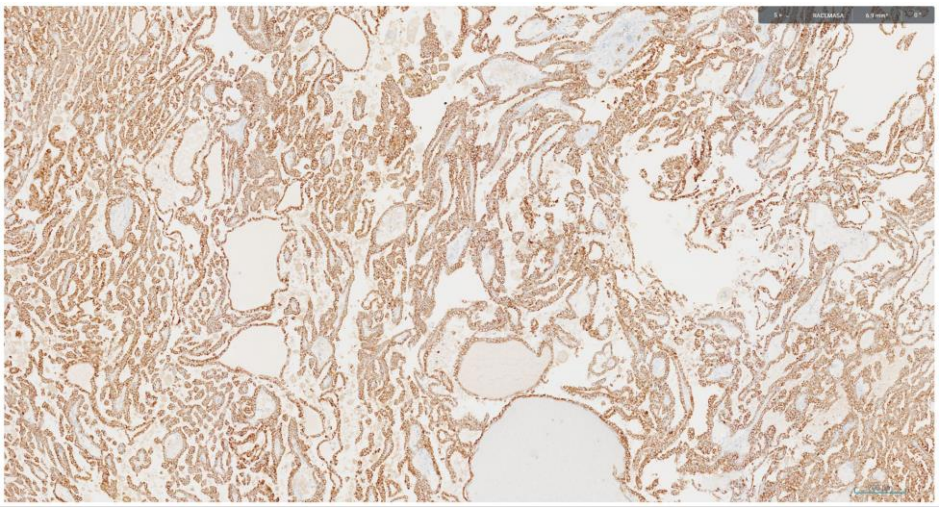

452.– Zein da diagnostikorik probableena?

a) Giltzurruneko neoplasia papilarra, alderantzizko polaritatearekin.
b) Giltzurruneko kartzinoma papilarra, aldaera onkozitikoa.
c) Giltzurrun-zelulen kartzinoma, fumarato hidratasaren urritasunarekin.
d) Birikako adenokartzinomaren metastasia.

3. KASU KLINIKOA

80 urteko gizon batek gibeleko kapsulapeko lesio bat dauka II-III segmentuaren aurreko aldean, gutxi gorabehera 5 x 2,6 x 3,1 cm-koa, kontrastea modu heterogeneo eta progresiboan hartzen duena baina kapsula-atzerapen nabarmena eta lesio barruko fibrosia dakartzana berekin. III-IVA segmentuaren erresekzio laparoskopikoa egiten da.

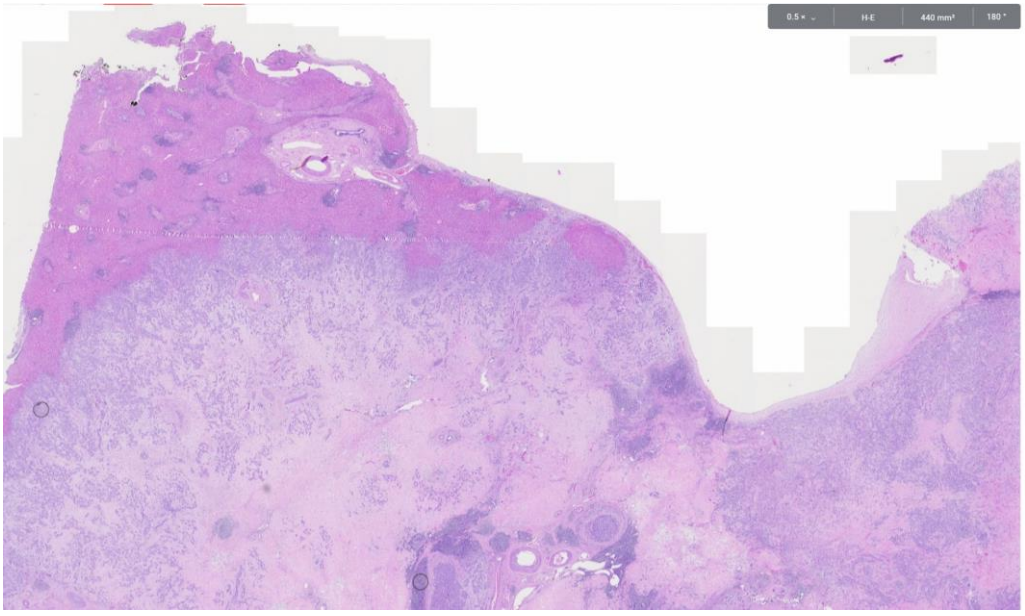

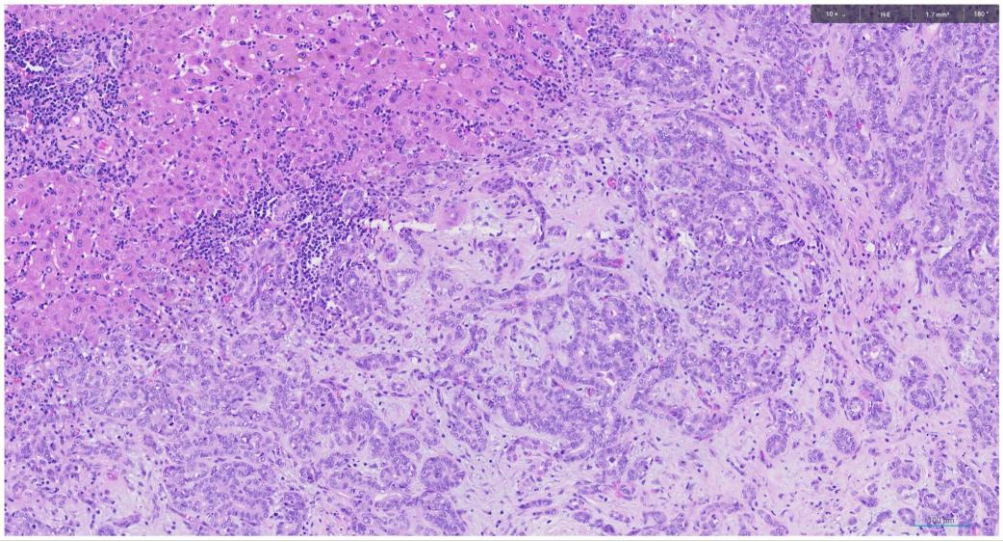

453.– Zein da diagnostikorik probableena?

a) Kolangiokartzinoma.
b) Adenokartzinoma metastasikoa.
c) Hepatokartzinoma.
d) Behazunbideetako adenoma.

4. KASU KLINIKOA

Paziente batek, 75 urteko gizonak, birikako kartzinoma ezkatatsuaren aurrekaria du (2015); pT3pN0pM0 estadiokoa eta IIB estadiokoa zen eta ezkerreko goi-gingilaren lobektomiaren bidez + kimioterapiaren bidez tratatu zuten. Orain masa heterogeneo eta irregular bat dauka espazio mukoso faringolaringeoan; tumore-itxura du, gutxi gorabehera 47 mm-ko luzetarako diametroa du eta baliteke epiglotiseko zati finkoan sortu izana. Biopsia egiten da.

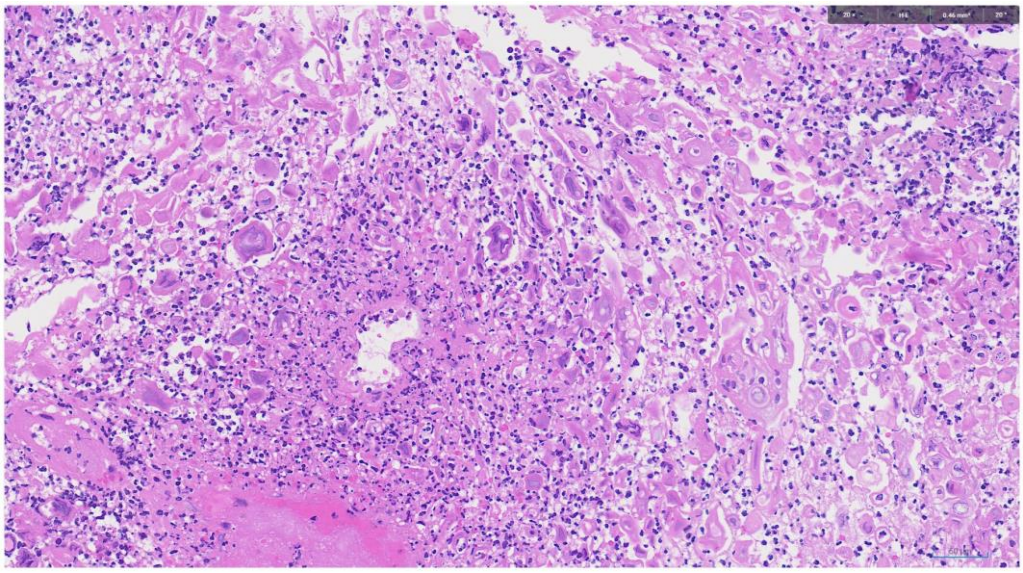

454.– Hautatu diagnostiko zuzena:

a) Kartzinoma ezkatatsua.
b) Herpes sinpleagatiko infekzioa.
c) Ultzera ez-espezifikoa.
d) ZMBak eragindako infekzioa.

5. KASU KLINIKOA

43 urteko gizon batek eskuineko sudur-barrunbea hartzen duen lesio bat dauka.

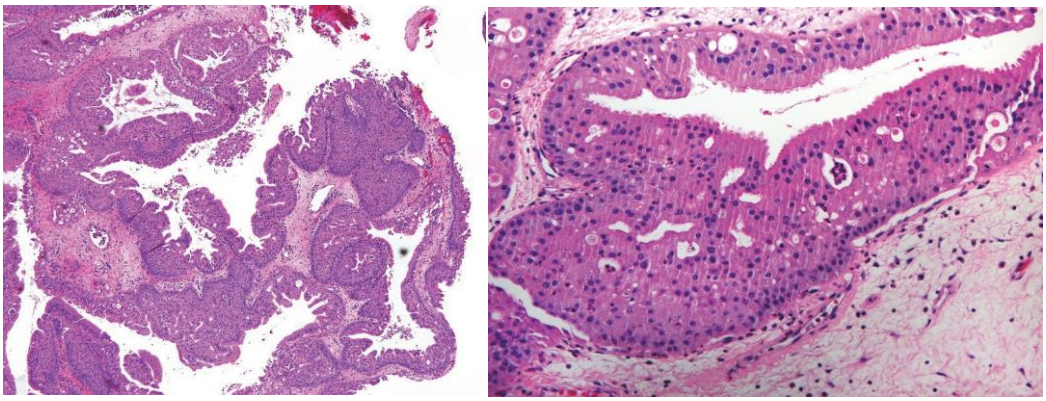

455.– Markatu ustezko diagnostiko zuzena:

a) Sudur-barrunbeetako eta sinuetako papiloma alderantzikatua.
b) Sudur-barrunbeetako eta sinuetako papiloma onkozitikoa.
c) Sudur-barrunbeetako eta sinuetako adenokartzinoma.
d) Kartzinoma ezkatatsu ez-keratinizatzailea.

6. KASU KLINIKOA

60 urteko gizon batek eskuen ahuleziaz eta faszikulazioz osatutako klinika progresiboa du. Elektromiograman datu mistoak agertzen dira (miopatikoa eta neurogenoa). Muskulu eskeletikoko biopsia egiten da (besoko bizepsa).

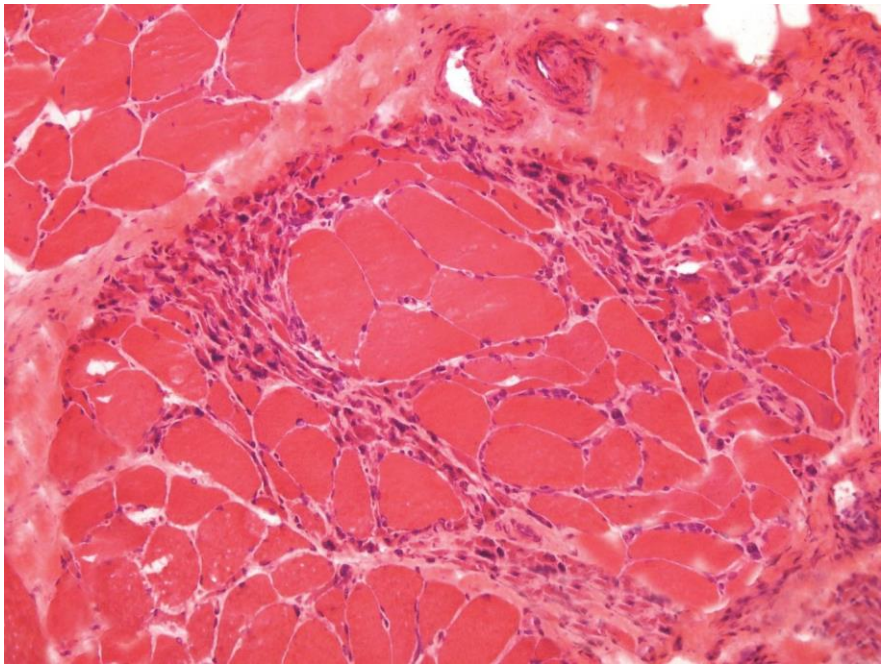

456.– Markatu diagnostikorik probableena, testuinguru klinikoaren eta biopsiako aurkikuntzen arabera:

a) Miopatia inflamatorioa (miositisa).
b) 2 motako glukogenosia (Pompe-ren gaixotasuna).
c) Aldaketa denerbatiboak (neurogenoak).
d) Muskulu-distrofia.

7. KASU KLINIKOA

50 urteko gizon batek ahulezia proximala du beheko eta goiko gorputz-adarretan, 3 asteko eboluziokoa, batera doan bestelako klinikarik gabe eta 2.000 U/L-tik gorako CPKrekin. Koadrizeps muskuluko biopsia egiten da.

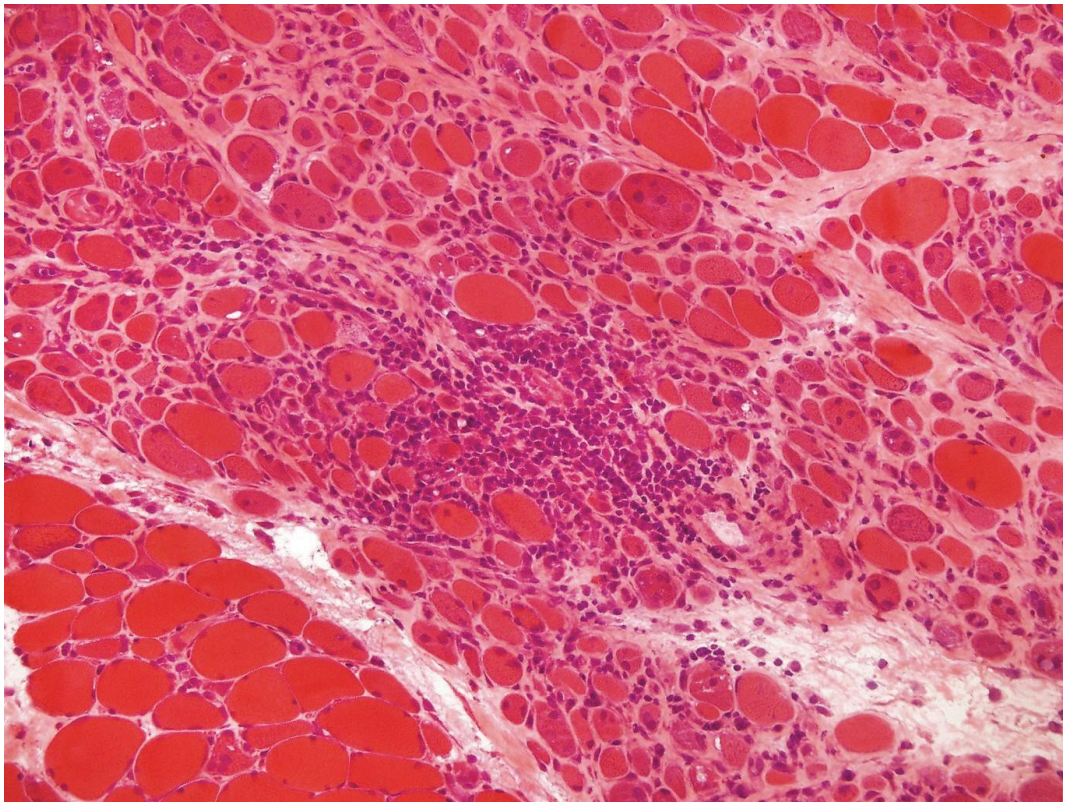

457.– Markatu diagnostikorik probableena, testuinguru klinikoaren eta biopsiako aurkikuntzen arabera:

a) Becker-en muskulu-distrofia.
b) Polimiositisa.
c) Miopatia mitokondriala.
d) Sortzetiko miopatia, nukleo zentralekin.

8. KASU KLINIKOA

17 urteko emakume batek papula anitz dauzka aurpegian eta eskuen atzealdean, larruazal-kolorekoak.



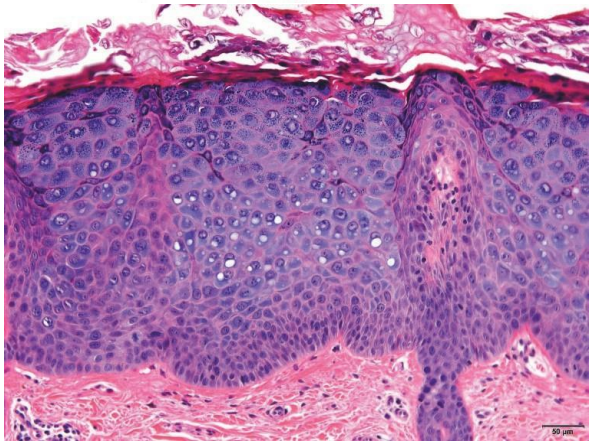

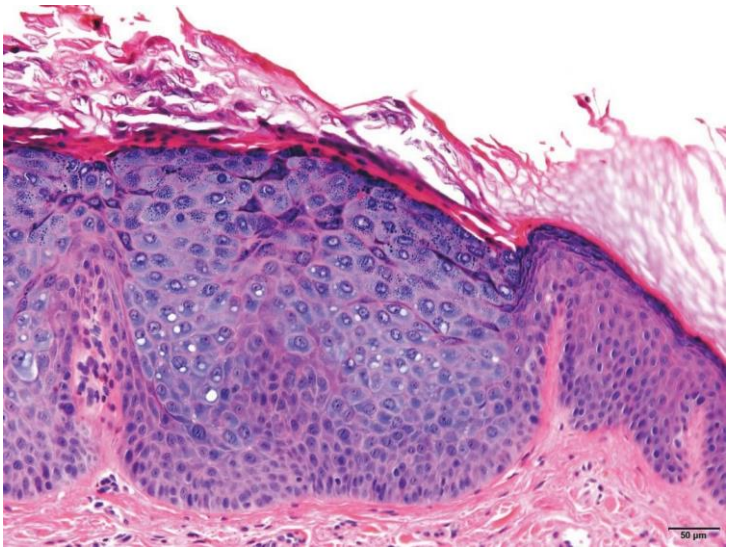

458.- Zein da diagnostikorik probableena?

a) Keratosi seborreikoak.
b) Zelula handien akantoma.
c) Nebo epidermikoa.
d) Garatxo lauak.

9. KASU KLINIKOA

24 urteko emakume batek garatxo-plaka hori bat dauka bulban.

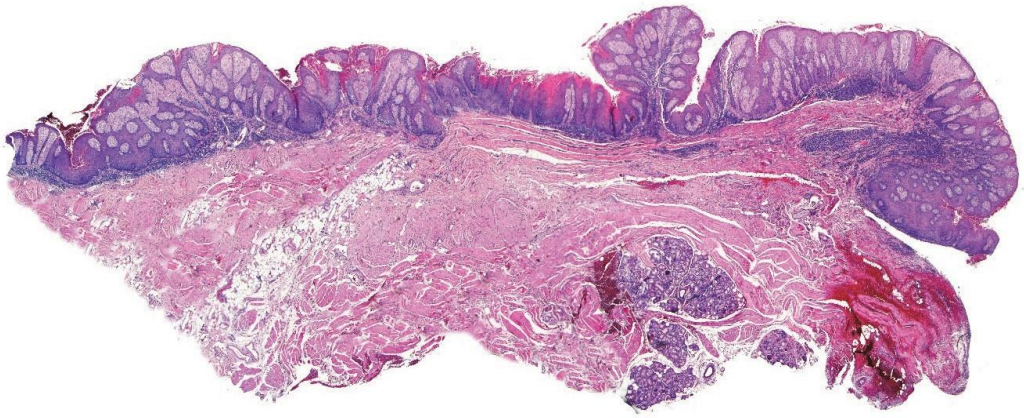

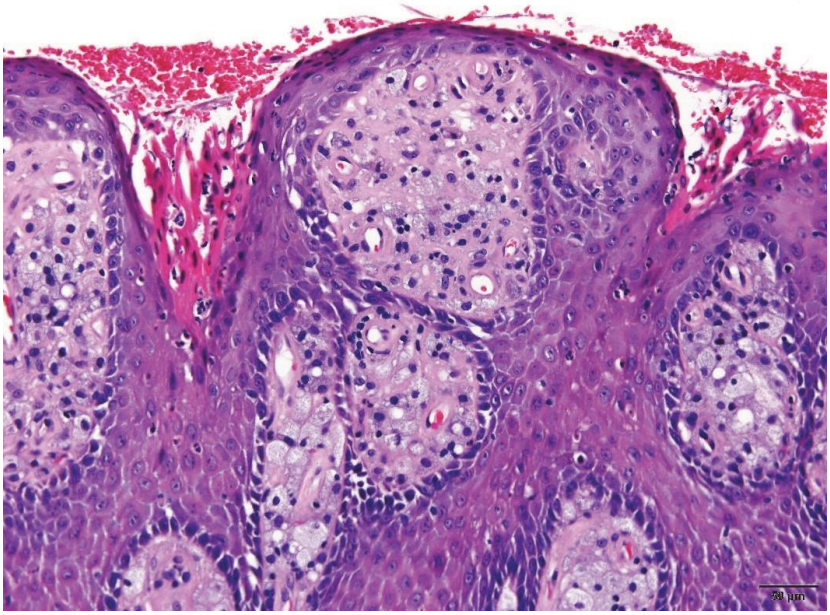

459.– Zein da diagnostikorik probableena?

a) Zelula granularren tumorea.
b) Kondiloma puntazorrotza.
c) Garatxo-formako xantoma.
d) Garatxo birikoa.

10. KASU KLINIKOA

52 urteko emakume batek plaka marroi kirasdun bat dauka ezkerreko besapean.



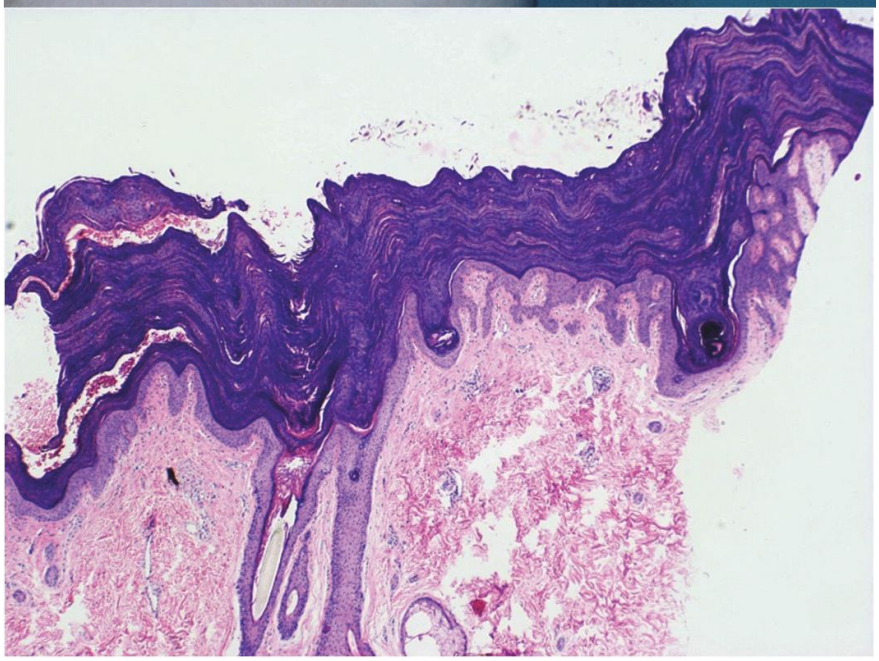

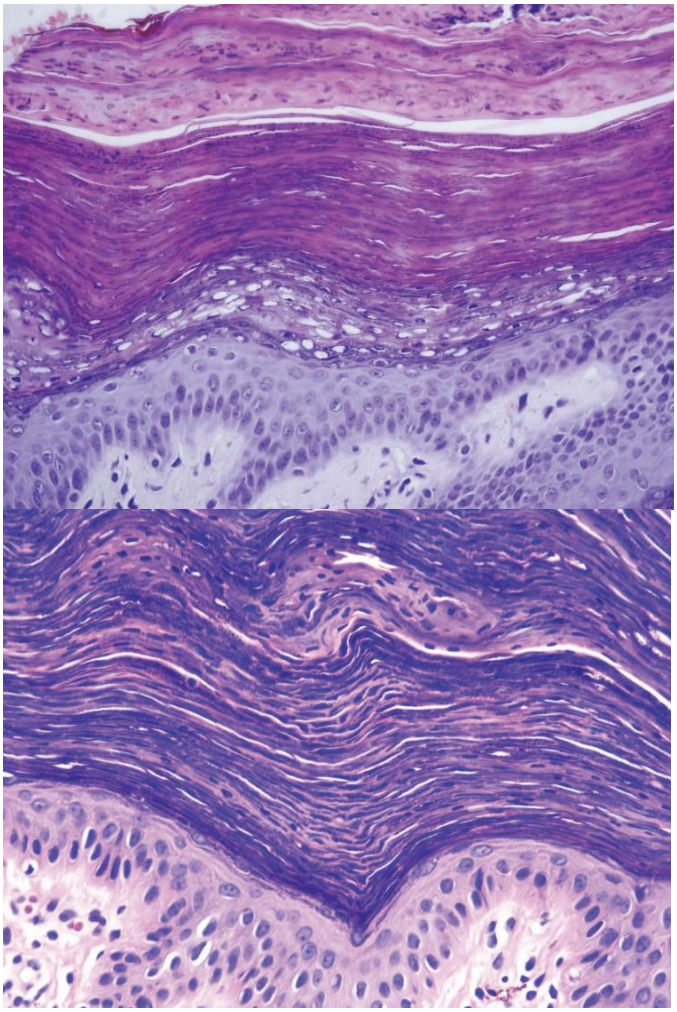

460.– Zein da diagnostikorik probableena?

a) Dermatofitosia.
b) Akantosi beltzailea.
c) Psoriasi alderantzikatua.
d) Parakeratosi granularra.

11. KASU KLINIKOA

50 urteko gizon batek lesio kistiko gelabakar bat dauka, eskuineko baraila-adarrean kokatua.

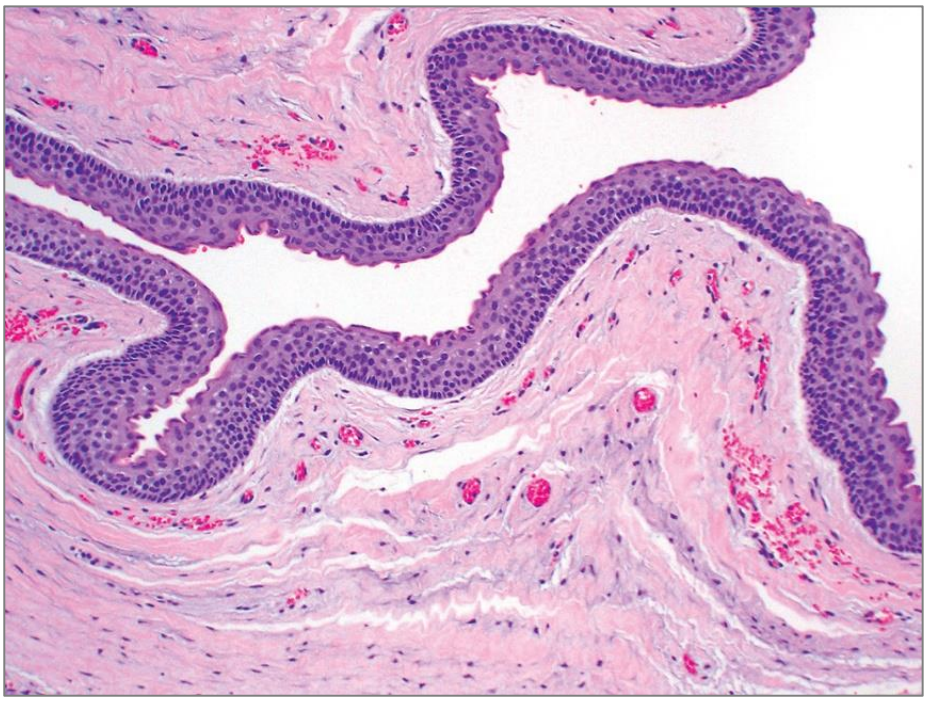

461.– Zein da biopsiako diagnostikoa?

a) Keratokiste odontogenikoa.
b) Kiste odontogeniko ortokeratinizatua.
c) Kiste bakarreko ameloblastoma.
d) Sustrai-kistea.

12. KASU KLINIKOA

50 urteko emakume batek garun-itxurako masa bat dauka, eskuineko sinu maxilarrean kokatua, sudur-barrunbera hedatzen dena. Irudiak kasuko biopsiari dagozkio.

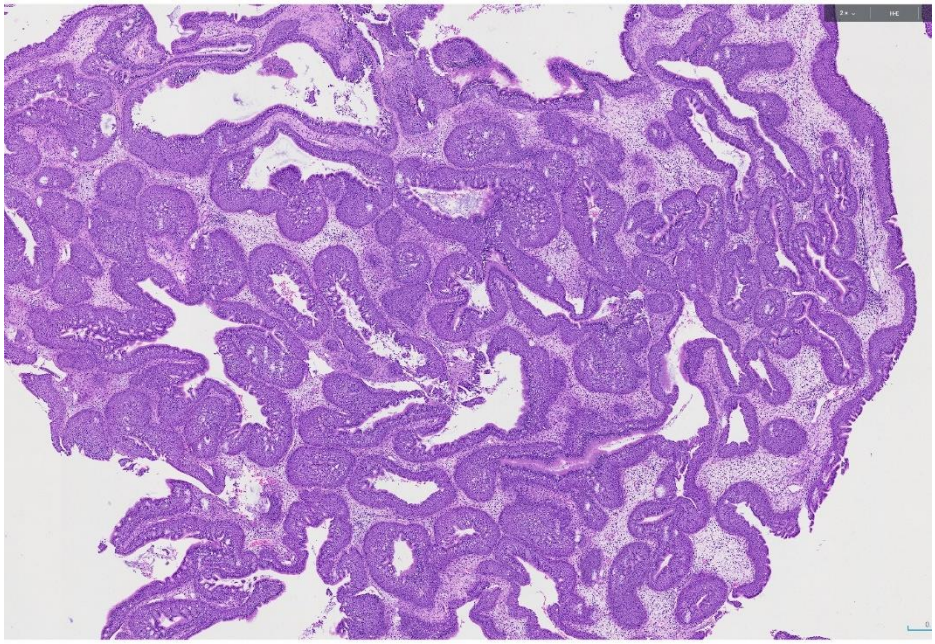

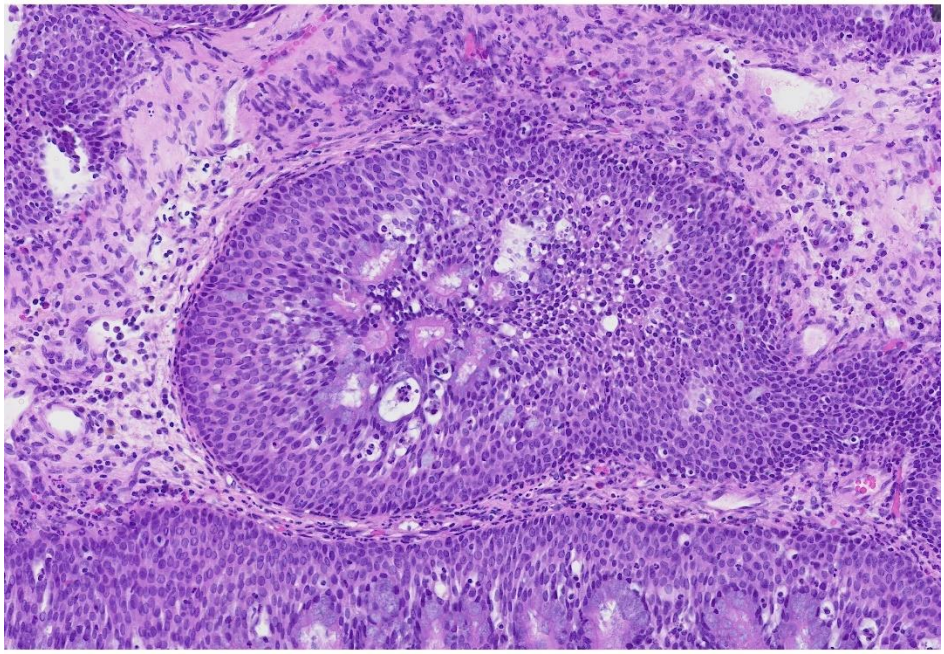

462.– Zein da erantzun zuzena?

a) Sudur-barrunbeetako eta sinuetako papiloma exofitikoa.
b) Sudur-barrunbeetako eta sinuetako papiloma alderantzikatua.
c) Arnas aparatuko hamartoma adenomatoide epiteliala.
d) Zelula ezkatatsuen kartzinoma ez-keratinizatzailea.

13. KASU KLINIKOA

60 urteko gizon bati begi barneko masa bat detektatzen diote azterketa oftalmologiko batean.

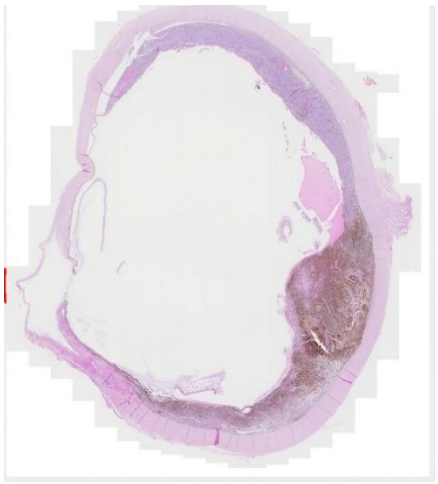

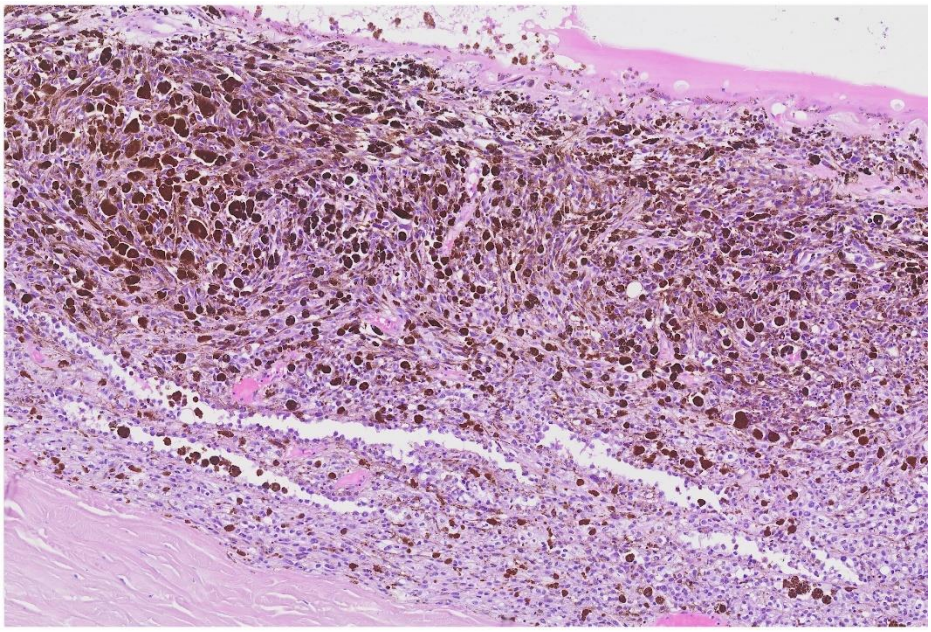

463.– Zein litzateke diagnostikorik probableena?

a) Diferentziazio eskaseko kartzinoma baten metastasia.
b) Schwannoma koroideoa.
c) Melanoma koroideoa.
d) Leiomioma koroideoa.

14. KASU KLINIKOA

82 urteko gizon batek duela gutxi agertutako tumore bat dauka bekokian.

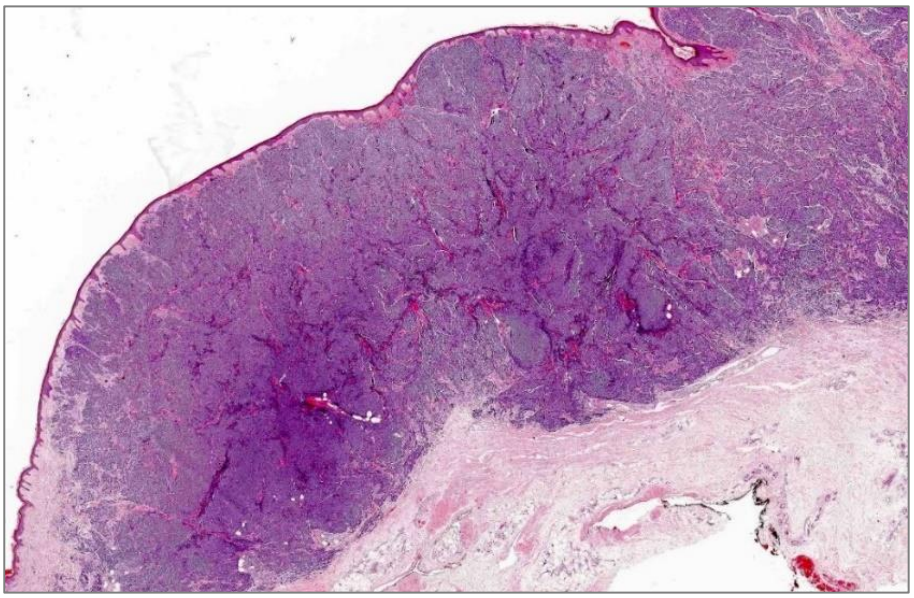

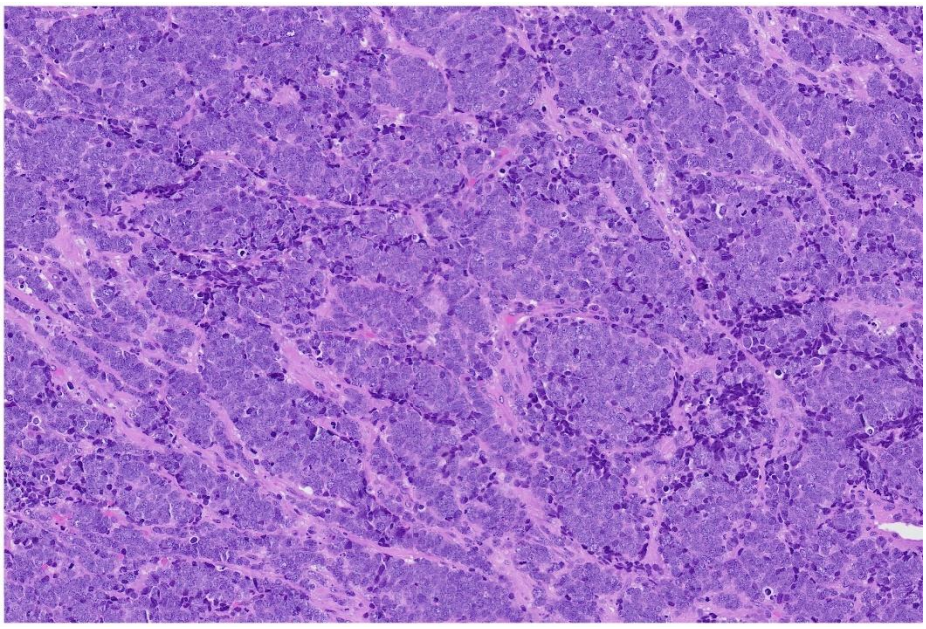

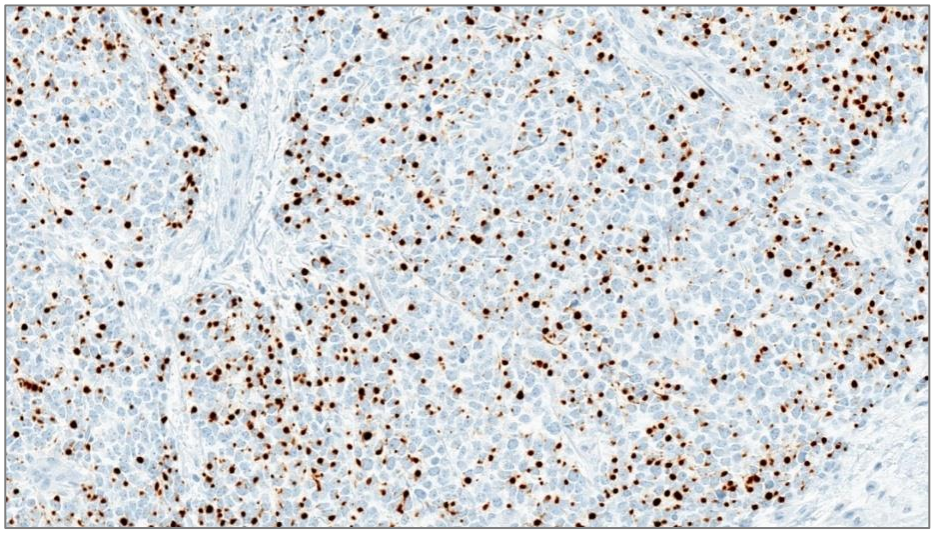

CK-20

464.– Zein litzateke diagnostikorik probableena?

a) Larruazaleko linfoma.
b) Birikako zelula txikien kartzinoma baten metastasia.
c) Melanoma gaiztoa.
d) Merkel-en zelulen kartzinoma.

15. KASU KLINIKOA

45 urteko emakume bati tumore bat detektatzen diote ezkerreko bularrean.

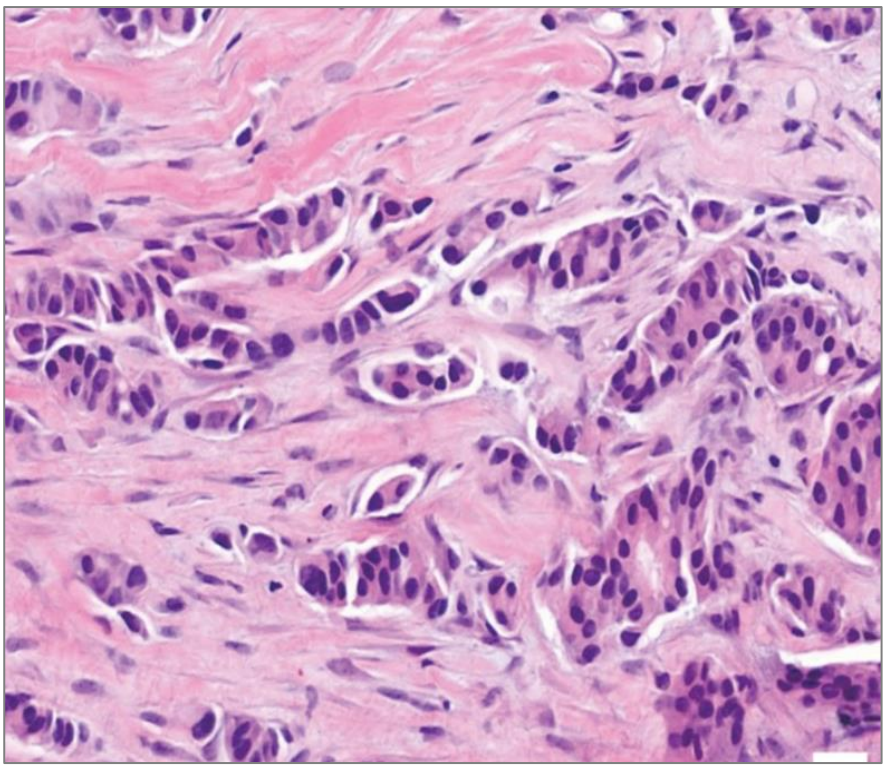

465.– Irudi mikroskopikoa oinarri hartuta, zer da?

a) In situ kartzinoma duktala.
b) In situ lobulu-kartzinoma.
c) Kartzinoma inbaditzaile ez-berezia.
d) Kartzinoma muzinosoa.

16. KASU KLINIKOA

45 urteko emakume bati tumore bat detektatzen diote ezkerreko bularrean. Irudian ikusten den histologia du.

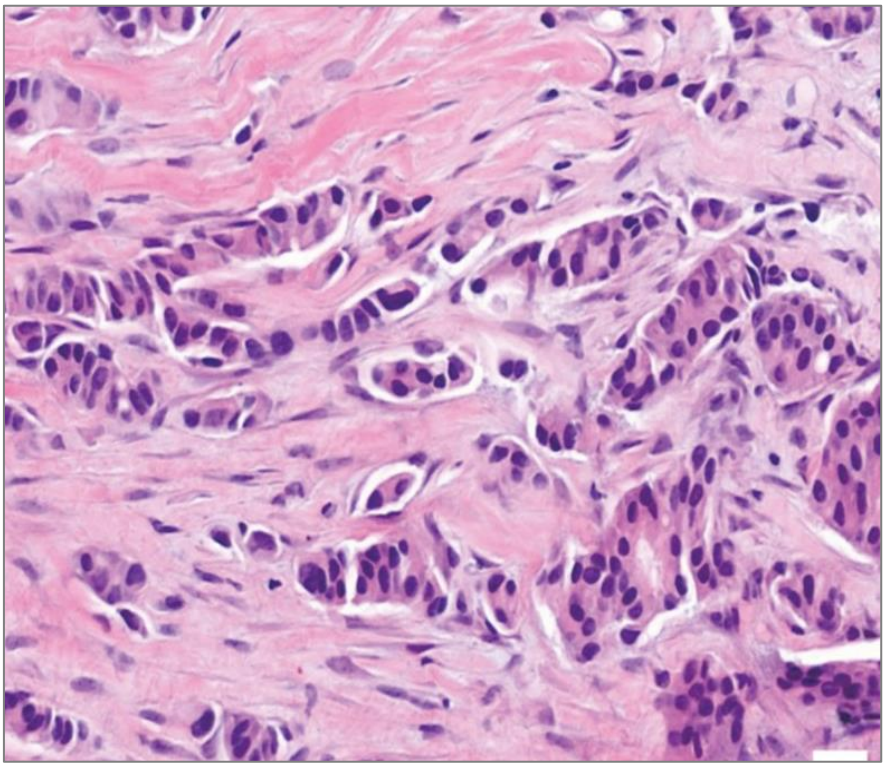

466.– Hauetatik zein dira tumorearen markatzaile iragarleak eta aurresaleak?

a) Hormona-hartzaileak.
b) HER2-a.
c) Ki-67a.
d) a, b) eta c) zuzenak dira.

17. KASU KLINIKOA

Emakume batek mutazioa du BRACA1 genearen lerro germinalean. Aldebiko salpingo-ooforektomia profilaktikoa egiten diote.

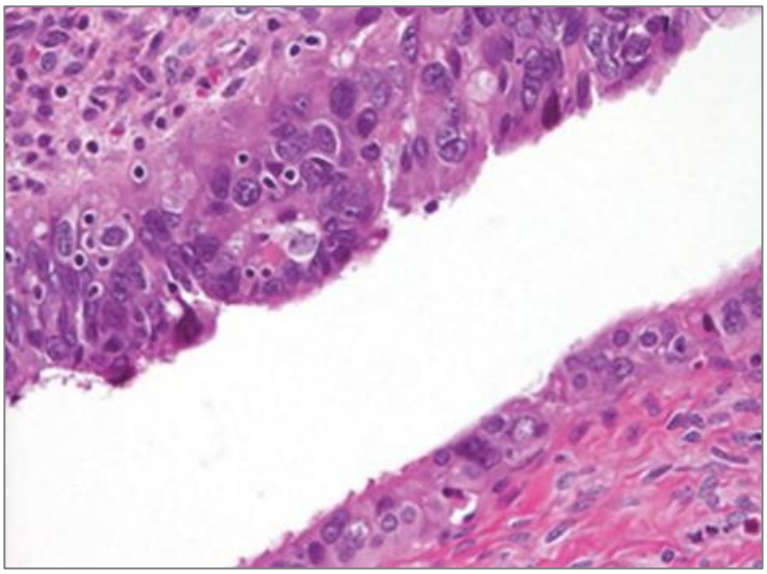

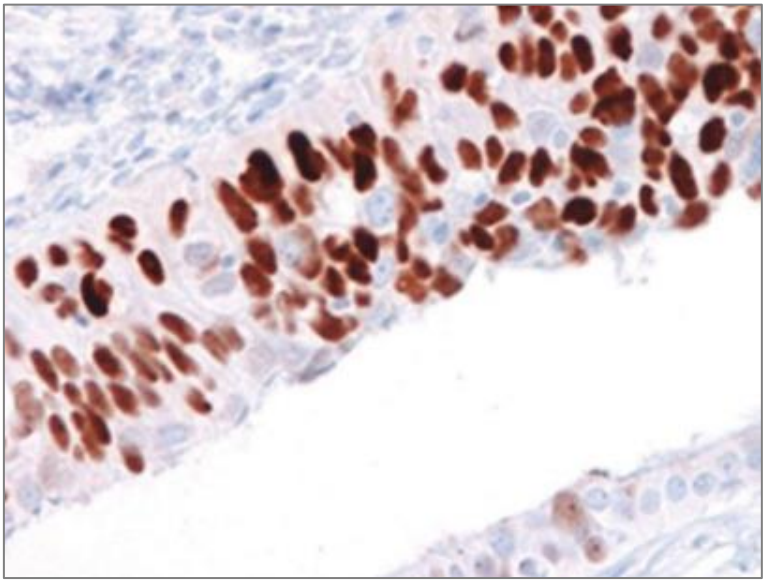

467.- Non ikusi ohi da irudiko lesioa?

a) Obulutegiaren gainazaleko epitelioan.
b) Obulutegiko hilio-eremuan.
c) Tronpako finbria-eremuan.
d) Endometrioan.

18. KASU KLINIKOA

Emakume batek mutazioa du BRACA1 genearen lerro germinalean. Aldebiko salpingo-ooforektomia profilaktikoa egiten diote.

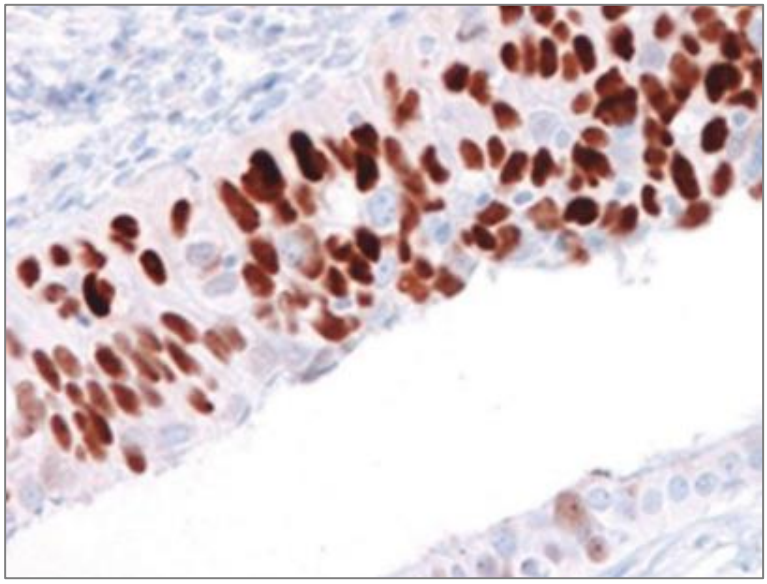

468.– Zer immunohistokimika-teknika da irudian agertzen dena, minbiziaren aitzindaria den lesio bat dagoela adierazten duena?

a) BRCA1-a.
b) HER2-a.
c) P53-a.
d) Estrogeno-hartzaileak.

19. KASU KLINIKOA

70 urteko emakume bat edema orokortuarekin ingresatzen dute. Fibrilazio aurikularreko aurrekariak ditu, tratamendu antikoagulatzailea hartzen du eta bihotz-gutxiegitasun kronikoko aurretiazko gertakariak izan ditu, miokardiopatia murriztaile bati egotziak.

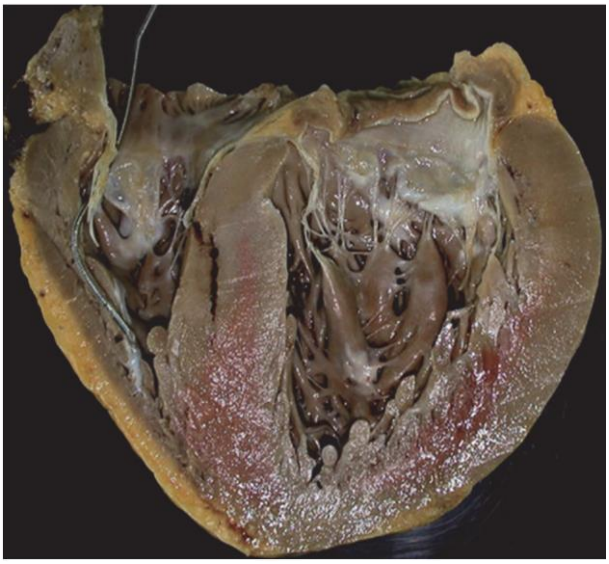

469.– Eritasun hauetatik zein EZ da miokardiopatia murriztailearen ohiko arrazoi bat?

a) Miokarditisa.
b) Amiloidosia.
c) Metakin-gaixotasunak oro har.
d) Erradioterapiaren ondoriozko fibrosia.

20. KASU KLINIKOA

70 urteko emakume bat edema orokortuarekin ingresatzen dute. Fibrilazio aurikularreko aurrekariak ditu, tratamendu antikoagulatzailea hartzen du eta bihotz-gutxiegitasun kronikoko aurretiazko gertakariak izan ditu, miokardiopatia murriztaile bati egotziak.

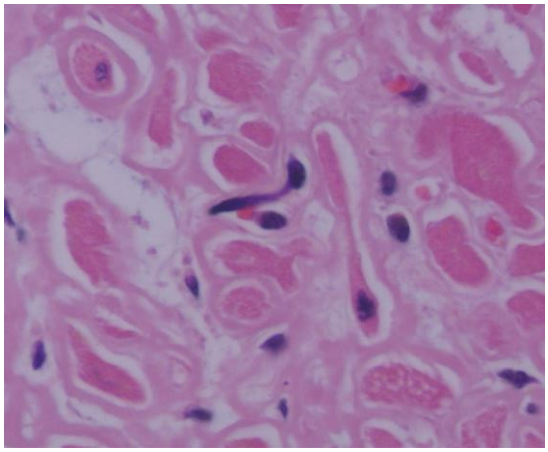

470.– Zer teknika erakusten da biopsiako irudian?

a) Kongo gorriko tindaketa bat da, polarizatu gabea.
b) Masson-en trikromiko bat da, amiloidea bistaratzeko.
c) Amiloide-metakina subendokardikoa da nagusiki.
d) Amiloide-metakina interstiziala da.

21. KASU KLINIKOA

5 eguneko jaioberri batek mekonioa berandu kanporatu du eta ez du eginkari gehiagorik egin. Irudi erradiologikoa bateragarria da heste-buxadurarekin. Ondesteko manometria-azterketan, ikusten da ez dagoela uzkiko erreflexu inhibitzailerik.

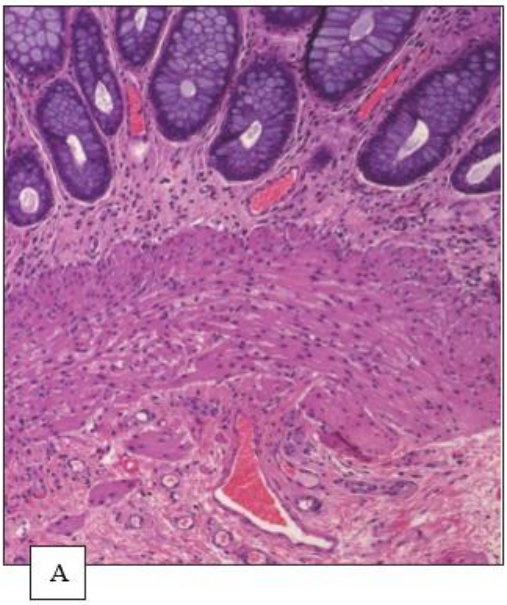

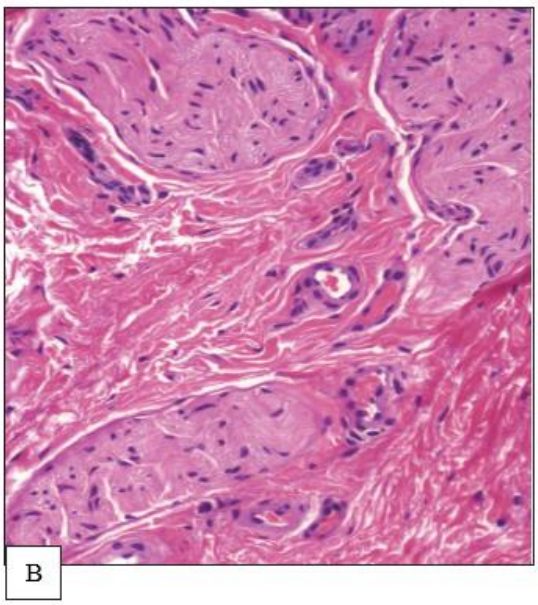

471.– Zer teknika osagarri eskatuko zenituzke?

a) Kalretinina.
b) Azetilkolinesterasa.
c) Zitokeratina.
d) a eta b) zuzenak dira.

22. KASU KLINIKOA

5 eguneko jaioberri batek mekonioa berandu kanporatu du eta ez du eginkari gehiagorik egin. Irudi erradiologikoa bateragarria da heste-buxadurarekin. Ondesteko manometria-azterketan, ikusten da ez dagoela uzkiko erreflexu inhibitzailerik.

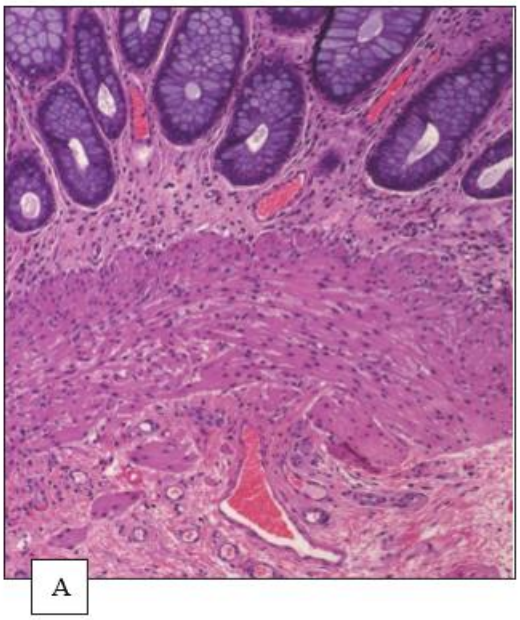

A

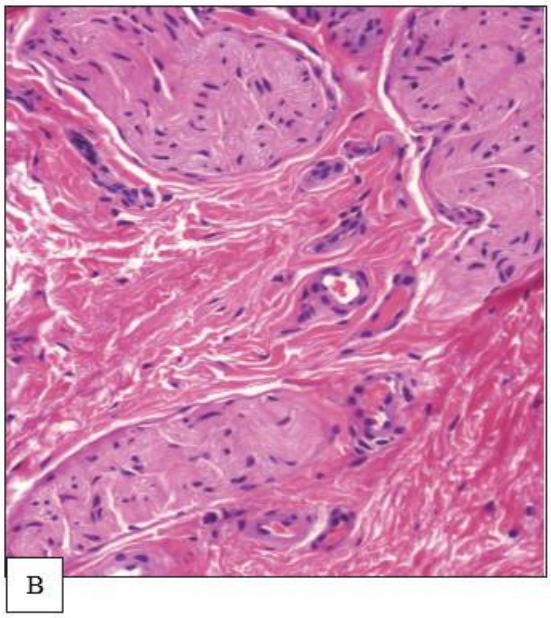

B

472.- Baieztapen hauetatik zein da zuzena?

a) Haurrak Hirschprung-en gaixotasuna du ziurrenik.
b) Gaixotasunak ez ohi dio eragiten ondeste distalari.
c) Afektazioa ez da jarraitua.
d) Gaixotasun horrek ez du aurkikuntza histologiko bereizgarririk.

23. KASU KLINIKOA

31 urteko emakume batek aldizkako beherako hematikoen aurrekariak ditu duela 10 urtetik. Kolonoskopiak erakusten du mukosak ultzerazioak dauzkala, barealdeko tolesturaraino heltzen direnak.

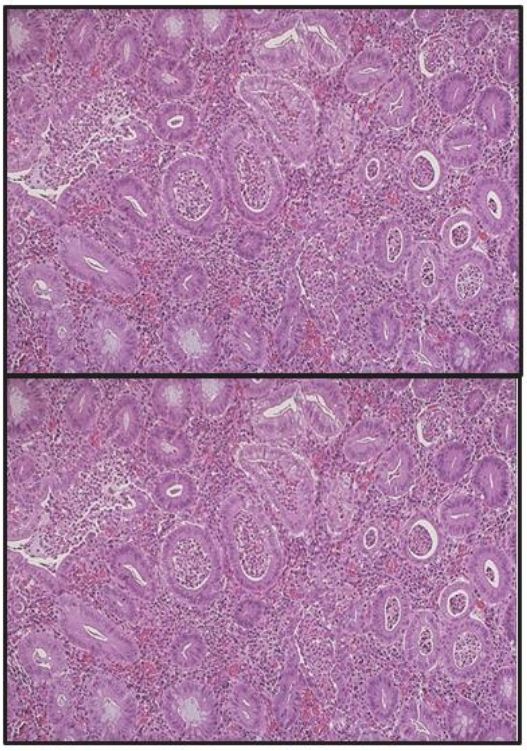

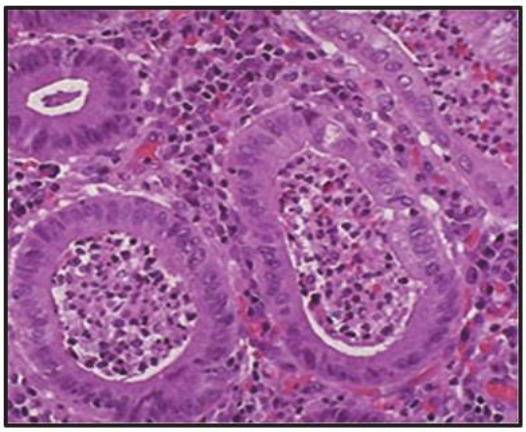

473.– Erantzun galdera hauei, historia kliniko honen eta irudien arabera. Zer iradokitzen dute kolonoskopiako datuek, historia klinikoarekin batera?

a) Clostridiumak eragindako kolitis menbranosoa.
b) Crohn-en gaixotasuna.
c) Kolitis ultzeraduna.
d) Lesio iatrogenikoak.

24. KASU KLINIKOA

31 urteko emakume batek aldizkako beherako hematikoen aurrekariak ditu duela 10 urtetik. Kolonoskopiak erakusten du mukosak ultzerazioak dauzkala, barealdeko tolesturaraino heltzen direnak.

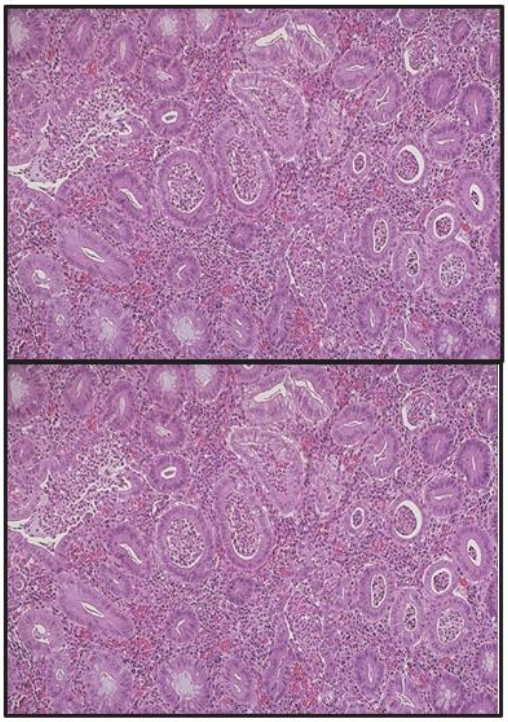

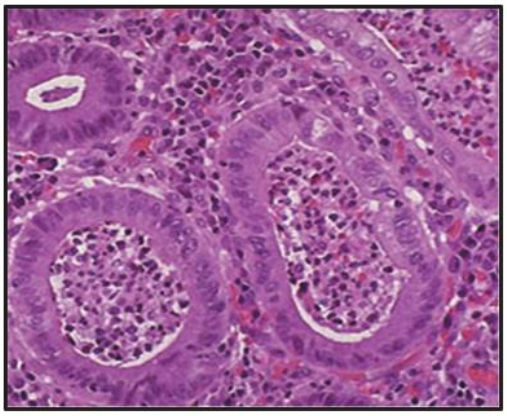

474.- Erantzun galdera hauei, historia kliniko honen eta irudien arabera. Zer datu EZ da gaixotasun honen bereizgarria?

a) Bilakaera klinikoa agerralditan gertatzen da, luzeagoak edo laburragoak izan daitezkeen baretasun-tarteekin.
b) Traktu intestinalari modu etenean eragitea du bereizgarri, eta kasuen % 50etan kolonari eragiten dio.
c) Patologia arina bada, medikazioarekin kontrolatu ohi da.
d) Epe luzean adenokartzinoma gara dezake.

25. KASU KLINIKOA

56 urteko gizon bat, edalea dena eta C birusak eragindako hepatitis kronikoa duena, larrialdietan ingresatzen dute abdomeneko minagatik, pisu-galeragatik eta min horiagatik. Abdomeneko OTA eta hepatektomia partziala egiten diote.

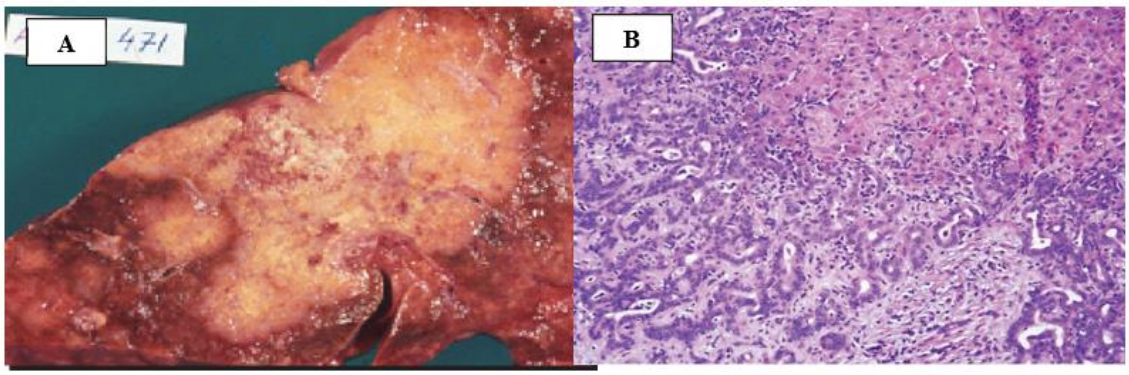

475.– Historia kliniko honen eta irudien arabera, zer iradokitzen dute irudiek lehen aukera diagnostiko gisa?

a) Hepatokartzinoma arrunta.
b) Gibeleko abzesua.
c) Gibeleko metastasia.
d) Gibel barneko kolangiokartzinoma.

26. KASU KLINIKOA

23 hilabeteko haur bati ezkerreko giltzurruneko masa bat diagnostikatu diote. Ebakuntza aurreko kimioterapia jasotzen du, eta gero nefrektomia egiten diote.

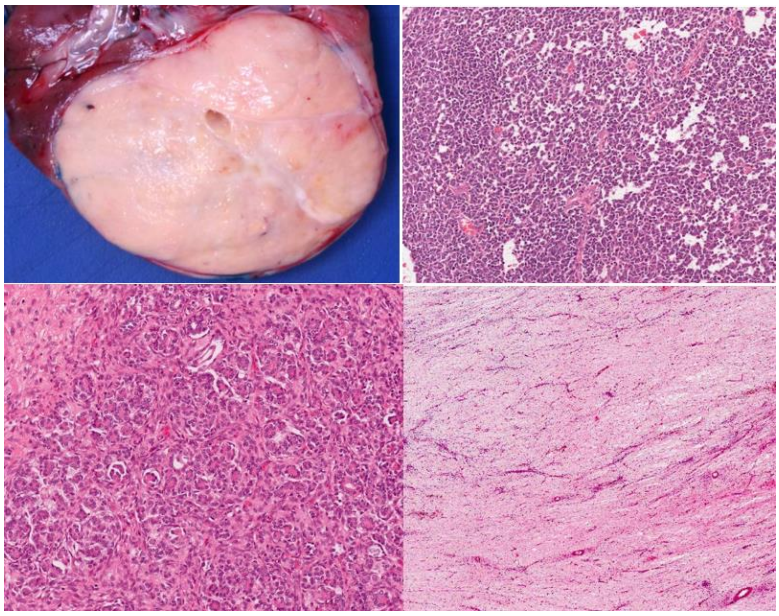

476.– Diagnostikoa:

a) Nefroblastoma.
b) Ewing-en sarkoma.
c) Giltzurruneko kartzinoma papilarra.
d) Adenoma metanefrikoa.

27. KASU KLINIKOA

43 urteko gizon batek tumore bat dauka lobulu frontalaren gainazaleko zonetan.

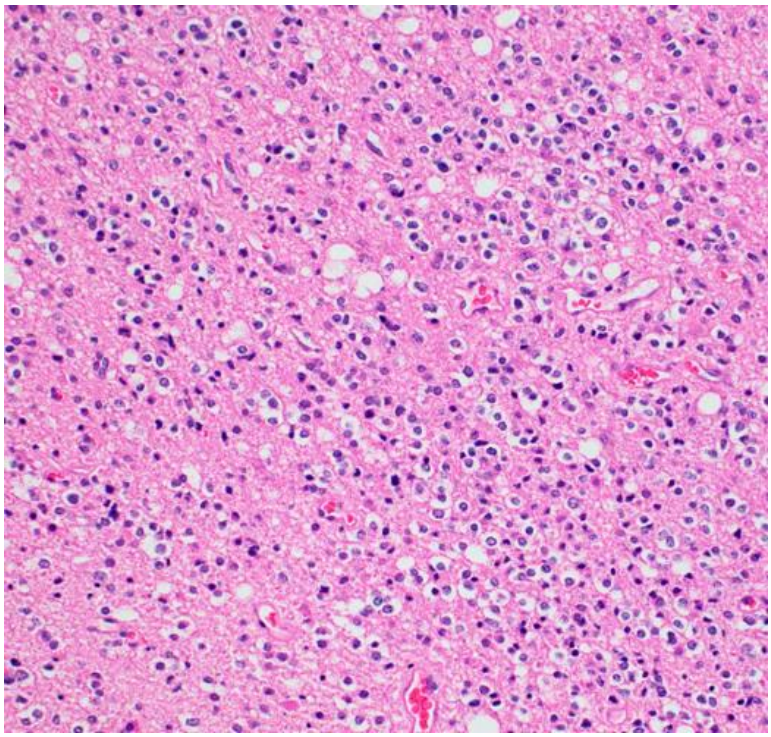

477.– Diagnostikoa:

a) Oligodendroglioma.
b) Ependimoma.
c) Glioblastoma.
d) Neurozitoma.

28. KASU KLINIKOA

27+1 asteko jaioberri batek, III. mailako umetoki barneko hazkunde atzeratuagatik programatutako zesarea baten bidez jaioak, hipoxia, bradikardia eta hipotentsioa dauzka.

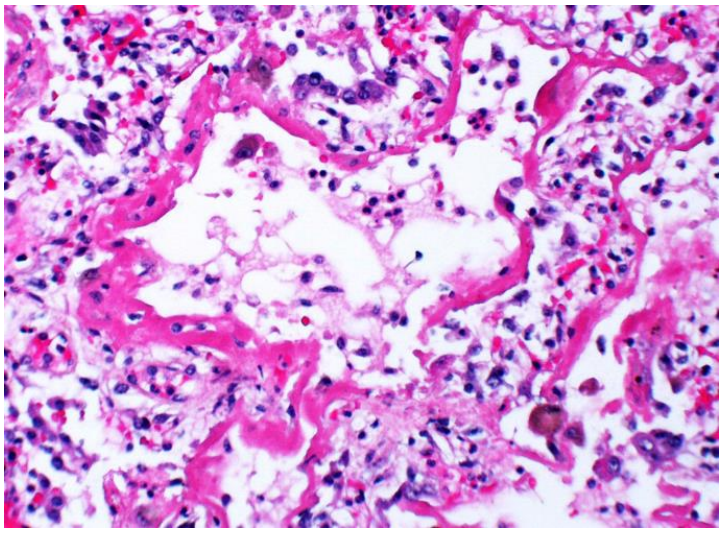

478.– Diagnostikoa:

a) Mintz hialinoen gaixotasuna.
b) Proteinosi albeolarra.
c) Pneumonia eosinofilikoa.
d) Biriketako amiloidosia.

29. KASU KLINIKOA

12 urteko haur batek ezpainetako lentiginosia eta abdomeneko mina dauzka. Enteroskopia altuan polipo anitz ikusten dira heste meharrean. 15-20 mm-ko bat erauzten da, erdiko jeiunoan dagoena.

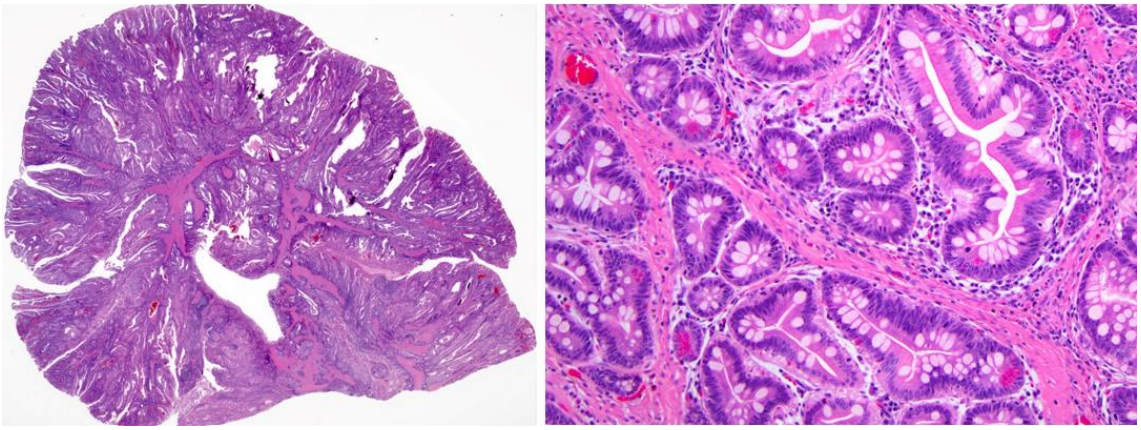

479.– Diagnostikoa:

a) Peutz-Jeghers-en polipoa.
b) Polipo inflamatorioa.
c) Adenoma tubularra.
d) Polipo hiperplasikoa.

30. KASU KLINIKOA

Menopausia osteko 60 urteko emakume batek burusoiltasun frontala, hirsutismoa eta pisu-gehikuntza ditu duela 2 urtetik. Irudi-probetan, obulutegiko aldebakarreko masa solido bat identifikatzen da.

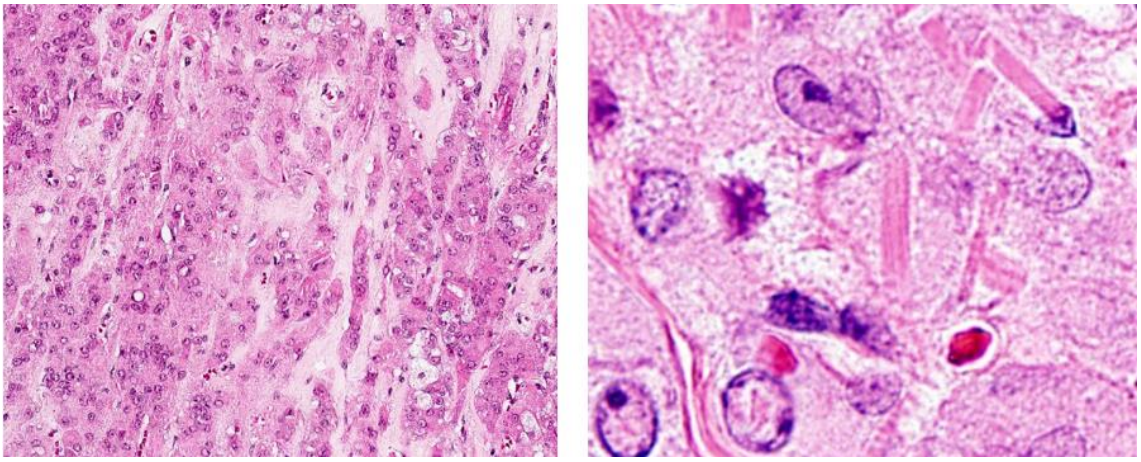

480.– Diagnostiko hauetatik zein da probableena?

a) Granulosako zelulen tumorea.
b) Leydig-en zelulen tumorea.
c) Disgerminoma.
d) Fibroma.

31. KASU KLINIKOA

Sjögren-en sindromea duen 72 urteko emakume bati azterketa egiten diote itxura nekrotikoko birika-masa bat daukalako, gutxi gorabehera 37 mm-koa, eskuineko goi-gingilaren atzeko segmentuan. Bilakaera dela eta, birikako tumorazio primario bat ematen du aditzera. Lesioaren BAGa egiten da.

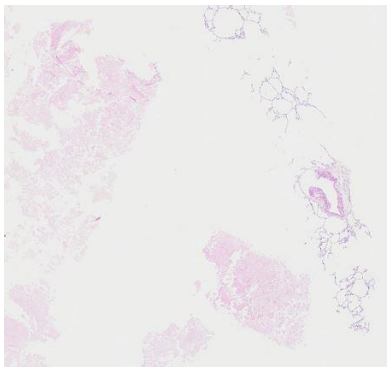

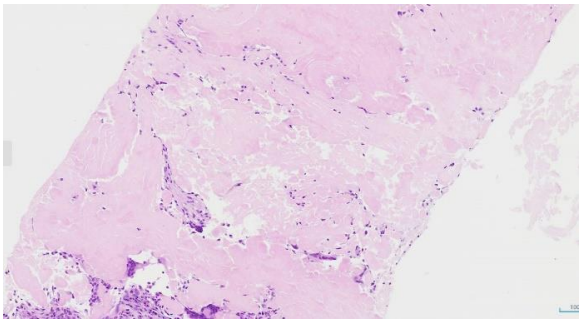

481.- Zein da diagnostikorik probableena?

a) Birikako linfoma primarioa, amiloide-ekoizpenarekin.
b) Granuloma hialinizatzailea.
c) Birikako amiloidosia.
d) Proteinosi albeolarra.

32. KASU KLINIKOA

68 urteko gizon batek esplenomegalia, nekea eta leukoeritroblastosia dauzka, baita dakriozitoak ere odol periferikoan. Hezur-muinaren xurgapen lehorra. Hezur-muineko biopsia bat egiten diote (irudia).

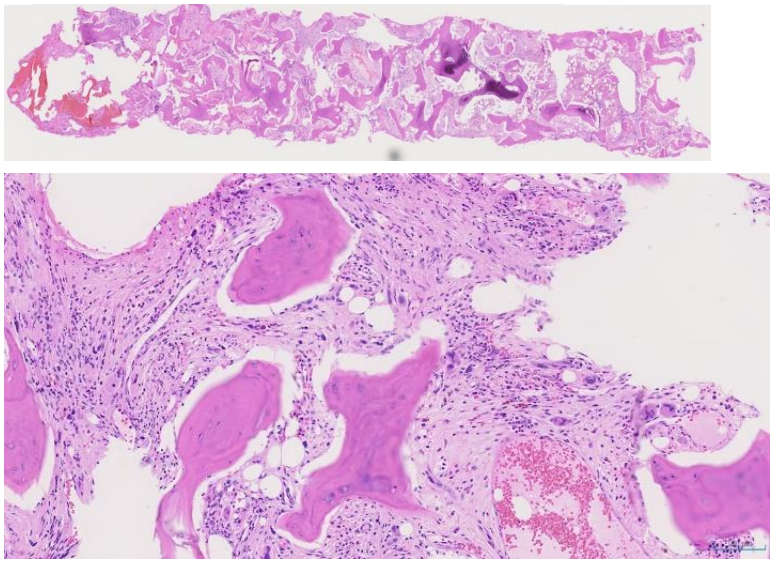

482.- Datu hauekin guztiekin, zein litzateke diagnostikoa?

a) Mielofibrosia.
b) Gaixotasun granulomatosoa.
c) Metastasia.
d) Tronbozitemia esentziala.

33. KASU KLINIKOA

52 urteko gizon batek lesio bat du eskuineko eskapula gaineko eremuan.

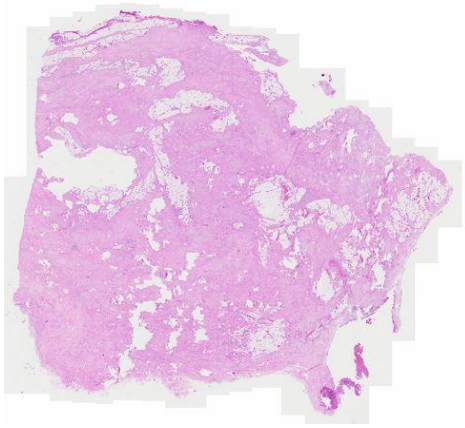

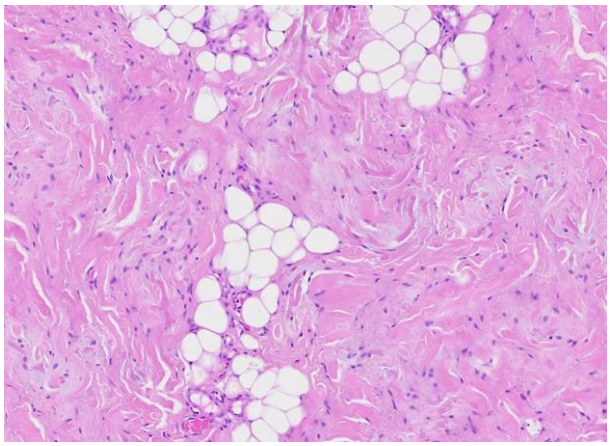

483.- Zein litzateke diagnostikoa?

a) Fibromatosi desmoidea.
b) Fibrolipoma.
c) Elastofibroma.
d) Tumore lipomatoso atipikoa/ondo diferentziatutako liposarkoma.

34. KASU KLINIKOA

47 urteko emakume batek belarri-hegalaren atzeko papula-nodulu anitz dauzka.

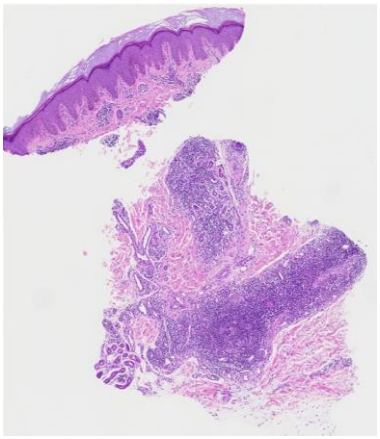

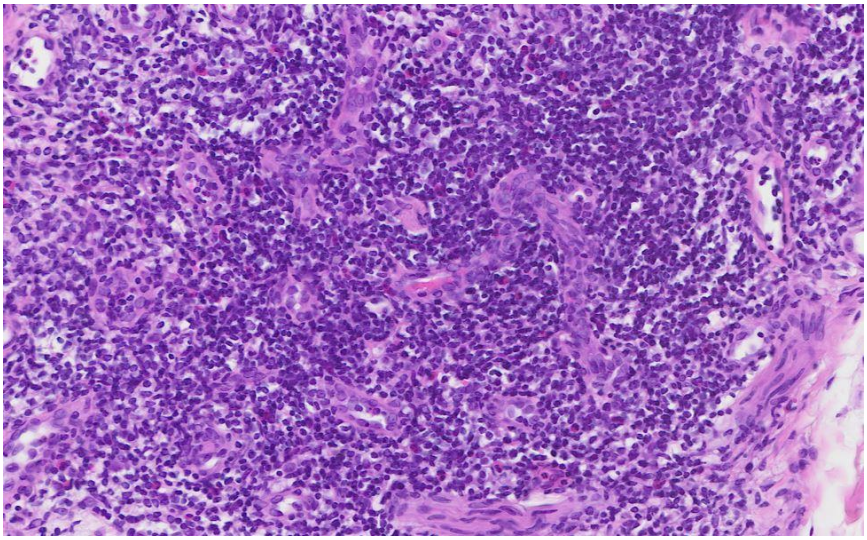

484.– Zein litzateke diagnostikorik probableena?

a) Kimura-ren gaixotasuna.
b) Hemangioma epitelioidea.
c) Hemangioendotelioma epitelioidea.
d) Kaposi-ren sarkoma.

35. KASU KLINIKOA

56 urteko gizon batek tumore ukigarri bat dauka lepoaren ezkerraldean, eta irenstean mugitu egiten da. Horrekin batera, disfagia eta disfonia dauzka.

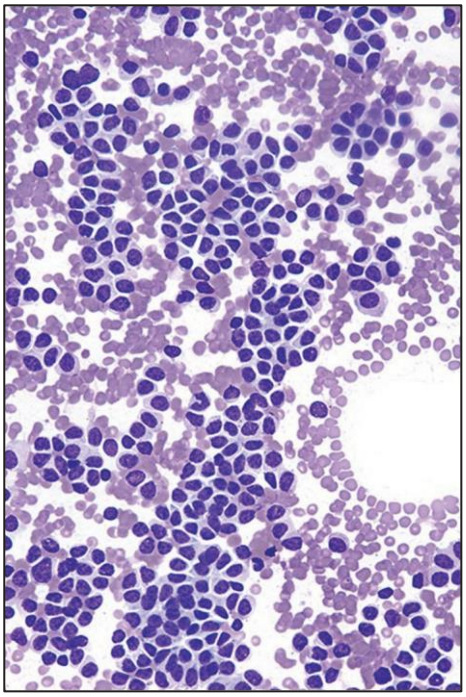

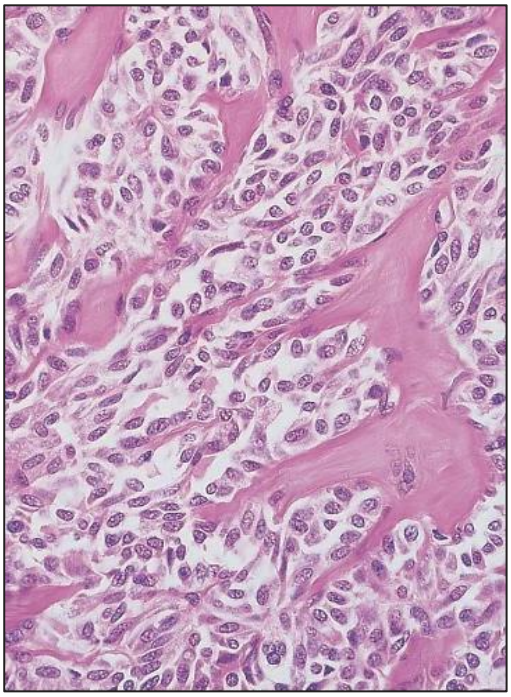

485.– Zein litzateke lesioaren diagnostikorik probableena?

a) Sarkoma sinobiala.
b) Tiroideko kartzinoma papilarra.
c) Tiroideko kartzinoma medularra.
d) Zelula handien linfoma hedatsua.

36. KASU KLINIKOA

Menopausia osteko emakume batek, 58 urtekoak, metrorragia-aurrekariak dauzka.

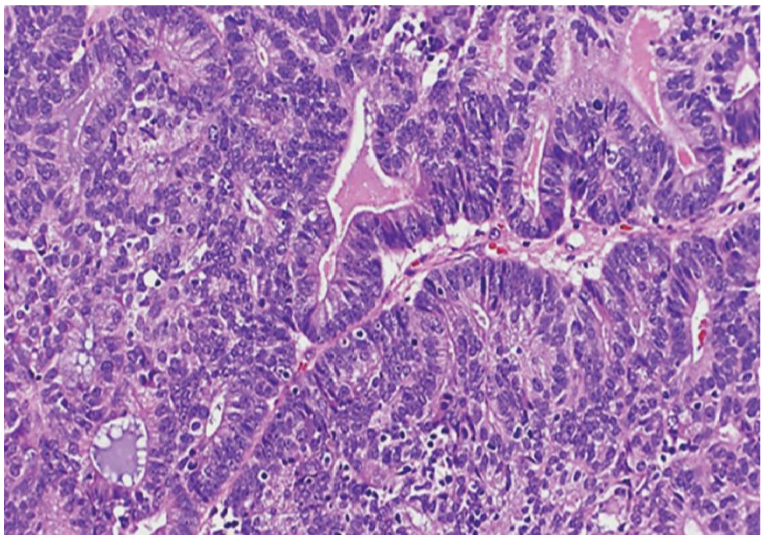

486.– Zein da biopsiako diagnostikoa?

a) Endometrioko hiperplasia sinplea.
b) Endometrioko hiperplasia atipikoa.
c) Kartzinoma endometrioidea.
d) Kartzinoma serosoa.

37. KASU KLINIKOA

Histologia arruntarekin lotutako kartzinoma endometrioide baten eredu molekularraren azterketan, pronostiko TXARRAGOA ematen duen faktore baterako positibotasuna ateratzen da.

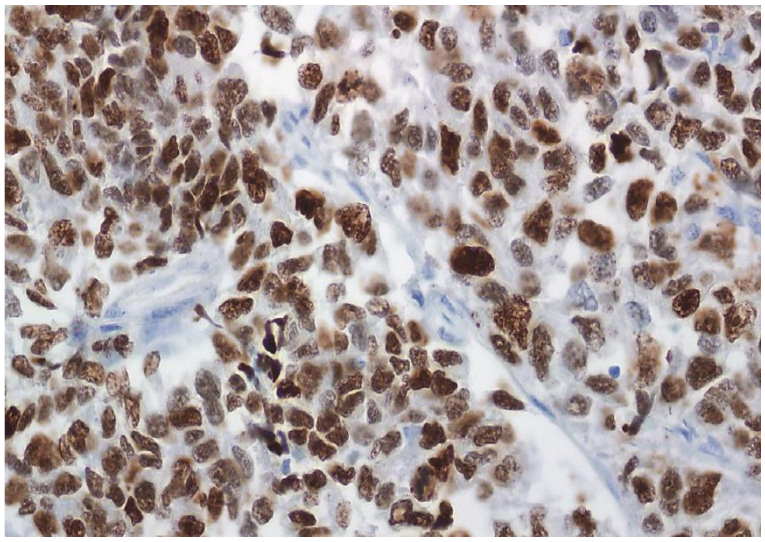

487.– Zer faktore da?

a) Ki67-a.
b) P16-a.
c) CAM 5,3a.
d) P53-a.

38. KASU KLINIKOA

48 urteko emakume batek 1,5 cm-ko nodulu bat dauka birikako eskuineko goi-gingilean. Kokapena dela-eta, bronkoskopia bidezko ziztada/xurgapen bat (EBUS) egiten da.



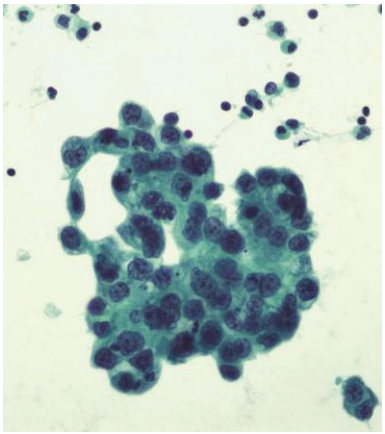

488.– Erresekzioaren eta ziztada/xurgapenaren irudien arabera, zer tumore-motatan pentsatuko zenuke?

a) Linfoma.
b) Sarkoma.
c) Kartzinoma mikrozitikoa.
d) Adenokartzinoma.

39. KASU KLINIKOA

Irudi honetako HER2 genea aztertzeko FISH teknikak

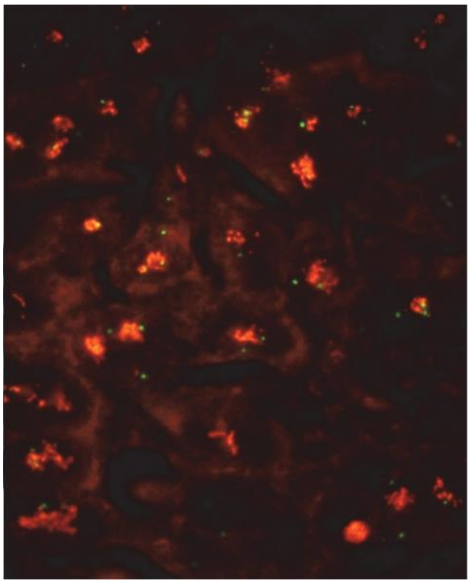

489.– Zer irudikatzen du?

a) Genearen mutazioa.
b) Poliploidia kromosomikoa.
c) Genearen anplifikazioa.
d) Genearen translokazioa.

40. KASU KLINIKOA

59 urteko emakume batek masa mediastiniko bat dauka.

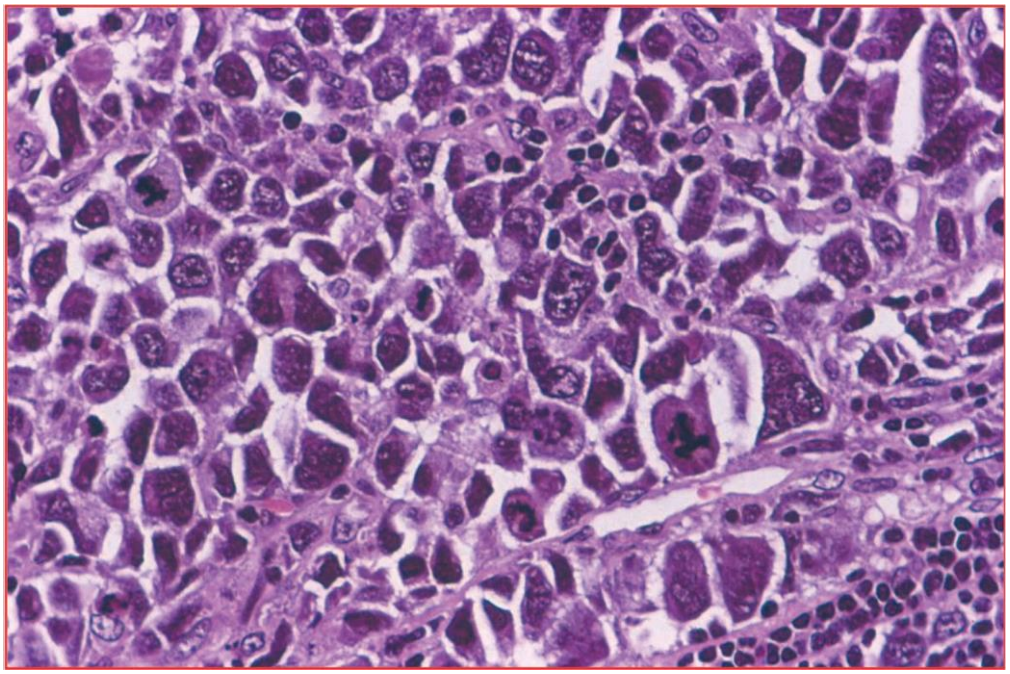

490.– Ezaugarri horietako tumorazio bat ikusita, zer teknika eskatuko zenituzke?

a) Antigeno leukozitario komuna (LCA).
b) Espektro zabaleko keratinak.
c) S100 proteina.
d) a, b) eta c) zuzenak dira.

41. KASU KLINIKOA

47 urteko emakume batek tamaina handiko lesio kistiko bat du obulutegian. Ebakuntza barruko azterketa egiten da lesio-mota zehazteko.

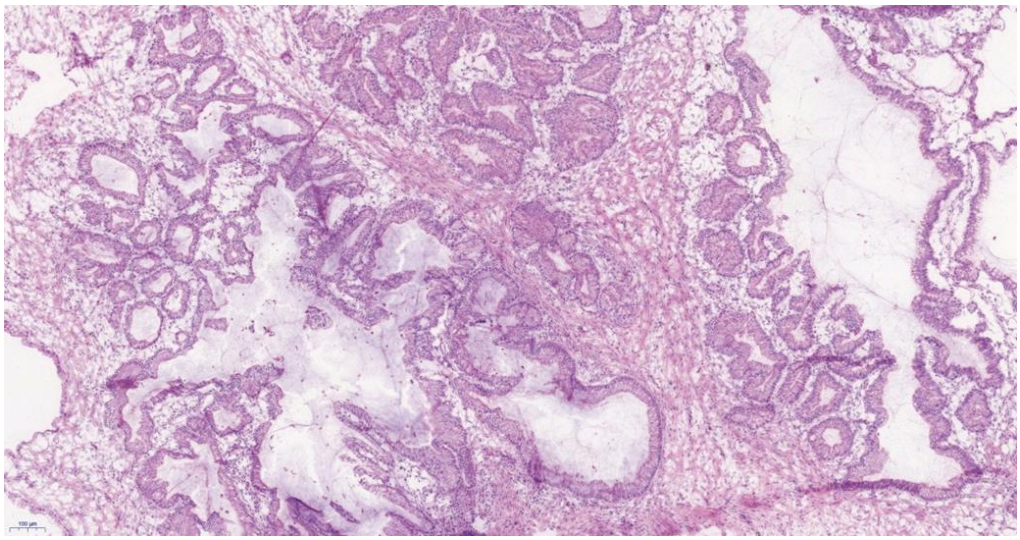

491.– Zer ikusten da izozte-ebaketako irudian?

a) Guruin-egitura muzinadunen infiltrazioa.
b) Obulutegiko ehun normala.
c) Kiste sinple serosoa (zistadenoma serosoa).
d) Obulutegiko fibroma iradokitzen duen lesio fibrosoa.

42. KASU KLINIKOA

Garaiaurreko jaioberri bat, 27 astekoa, ZIUn ingresatzen dute arnas zailtasunarekin, bradikardiarekin eta hipotentsioarekin. Azkenean hil egiten da, eta autopsia egiten da. Biriken azterketa histologikoak irudi hau ematen du.

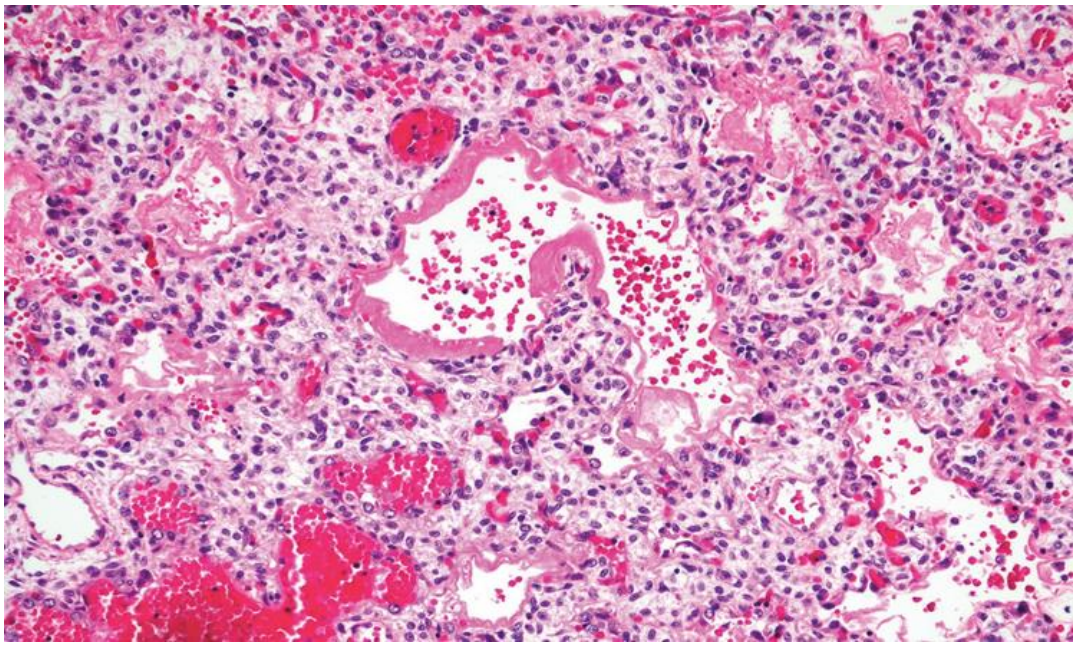

492.– Susmatzen duzun diagnostikoari dagokionez, markatu erantzun zuzena:

a) Mekanismo patogenikoa helduaren kalte albeolar hedatsuaren mekanismo berbera da.
b) Biriken heldugabetasuna eta surfaktante-defizita dira funtsezko akatsak.
c) Epe luzeko konplikazio posible bat da bronkio-biriketako hiperplasia.
d) Biriketako hipoplasia duten haurretan ikusi ohi da.

43. KASU KLINIKOA

Itxura makroskopiko hau duen plazenta bat jasotzen duzu azterketa histologikorako.



493.– Erantzun hauetatik zein da OKERRA susmatzen duzun entitateari dagokionez?

a) Amaren leiomioma batek sortutako aztarna bat da.
b) Plazenta atzeko hematoma batek sortutako ahurtasuna da.
c) Ebaketa egitean, baliteke aldameneko ehunean infartu bat aurkitzea.
d) Garrantzitsua da deziduako hodiak aztertzea.

44. KASU KLINIKOA

Irudi honi dagokionez:

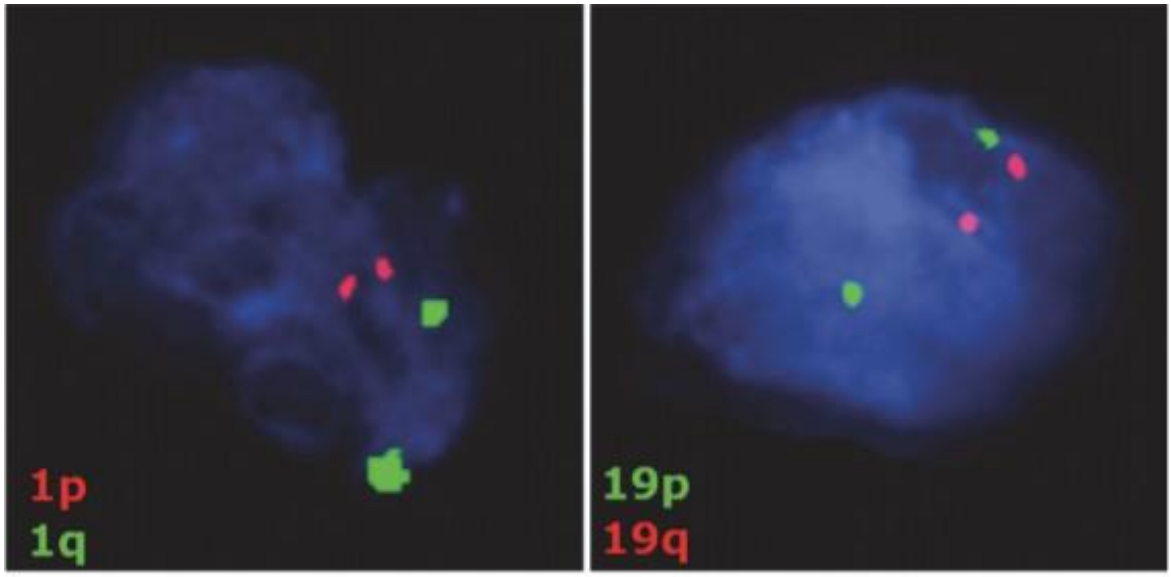

494.– Markatu erantzun zuzena goiko irudiak oligodendroglioma batean 1p/19q eremuen kodelezioa aztertzeko erakusten dituen fluoreszentzia-puntuen ereduari dagokionez.

a) 1p eremuaren (fluoreszentzia gorriarekin markatuta) delezioa ikusten da, zelula tumoralak fluoreszentzia-seinale bat bakarrik duelako, baina ez da ikusten 19q eremuaren (fluoreszentzia gorriarekin markatuta) deleziorik.
b) 19q eremuaren (fluoreszentzia gorriarekin markatuta) delezioa ikusten da, zelula tumoralak fluoreszentzia-seinale bat bakarrik duelako, baina ez da ikusten 1p eremuaren (fluoreszentzia gorriarekin markatuta) deleziorik.
c) Ez da ikusten ez 1p eremuaren ez 19q eremuaren deleziorik; izan ere, zelula tumoralak fluoreszentzia gorriko bi seinale ditu 1p-erako, eta fluoreszentzia gorriko bi seinale 19q-rako.
d) 1p eremuaren (fluoreszentzia gorriarekin markatuta) delezioa ikusten da, zelula tumoralak fluoreszentzia-seinale bat bakarrik duelako, baita 19q eremuaren (fluoreszentzia gorriarekin markatuta) delezioa ere, zelula tumoralak orobat fluoreszentzia-seinale bakarra baitu.

45. KASU KLINIKOA

65 urteko emakume batek nodulu bat dauka eskuineko bularreko kanpoko goi-koadrantean. H&E sekzio histologikoa eta e-kadherinarako tindaketa immunohistokimikoa bidaltzen dira.

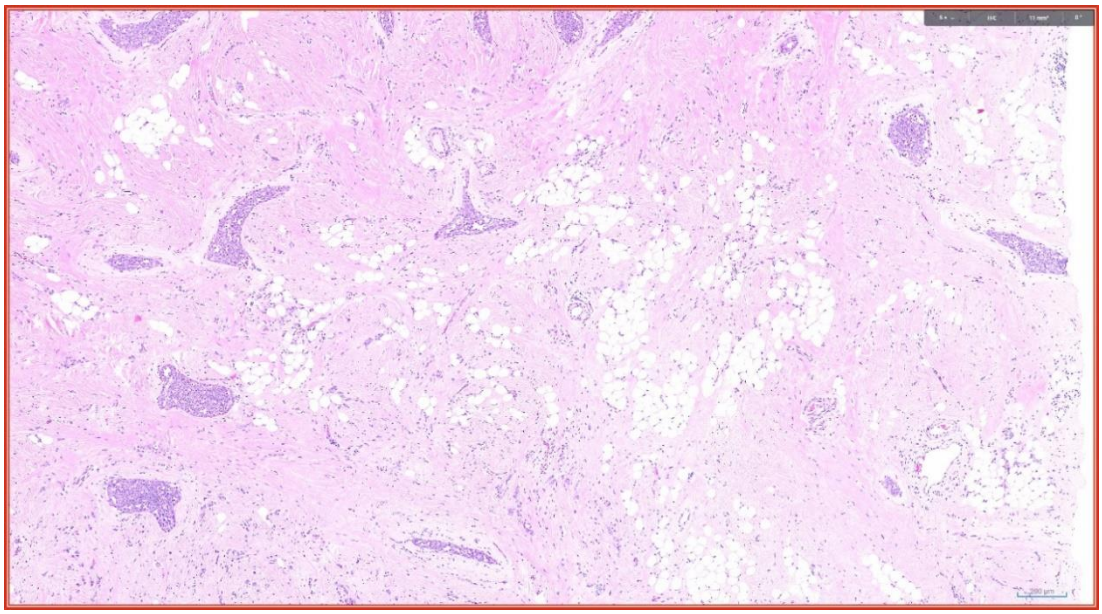

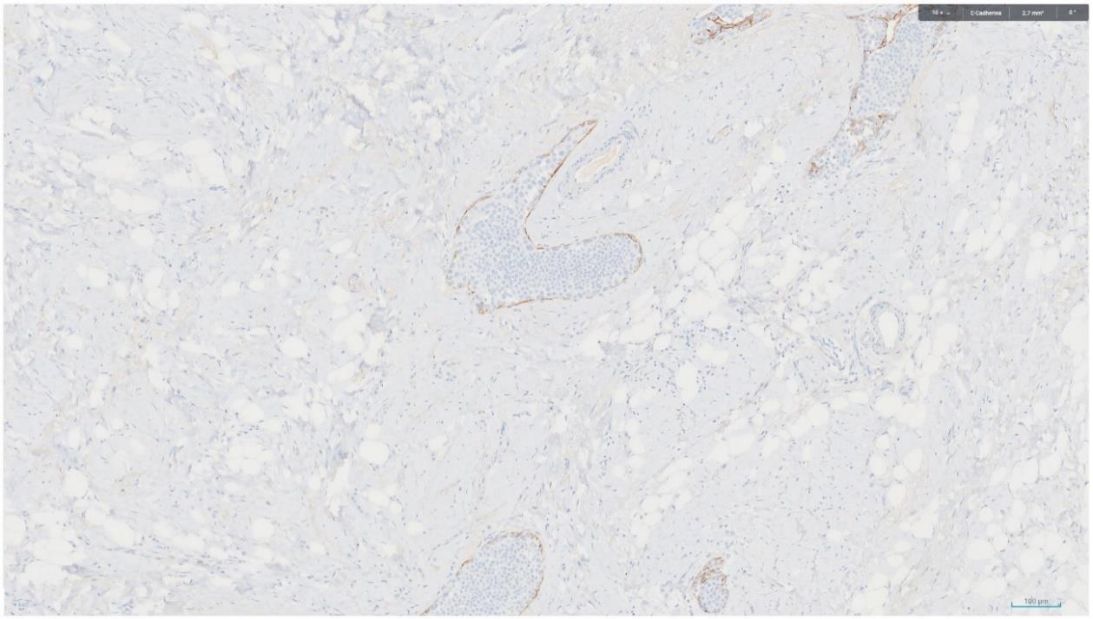

495.- Hautatu diagnostiko zuzena:

a) Hodien barneko gradu ertaineko kartzinoma.
b) Kartzinoma inbaditzaile ez-berezia.
c) Lobulu-kartzinoma inbaditzailea eta in situ lobulu-kartzinoma.
d) In situ lobulu-neoplasia (hiperplasia-kartzinoma).

46. KASU KLINIKOA

36 urteko gizon batek, elikaduraren nahasmendu bat duenak, aztertu beharreko bizitopenia du.

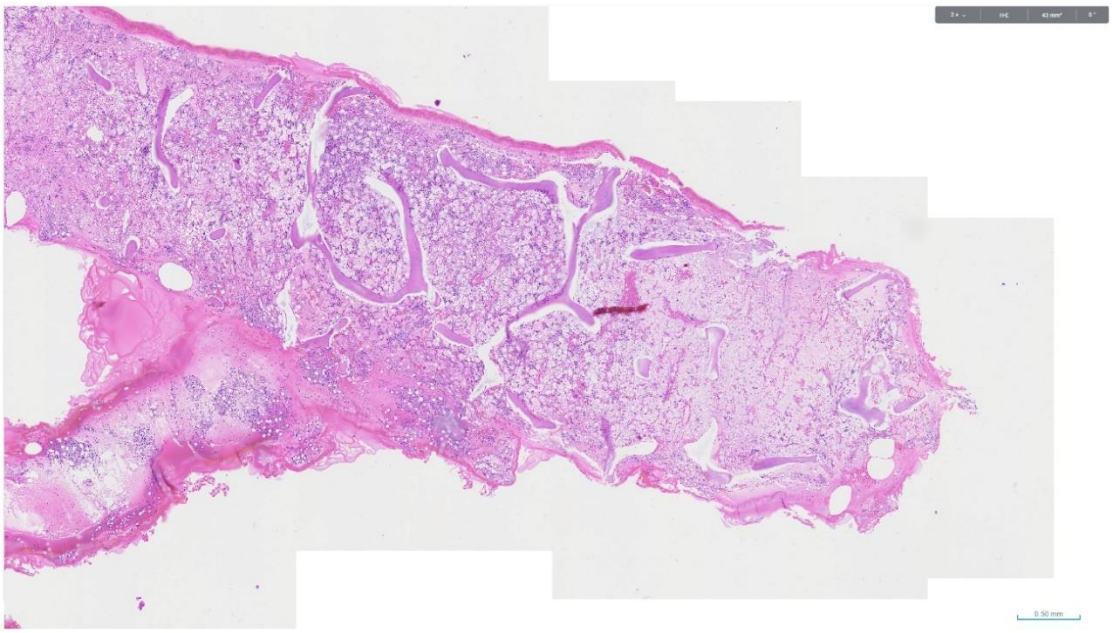

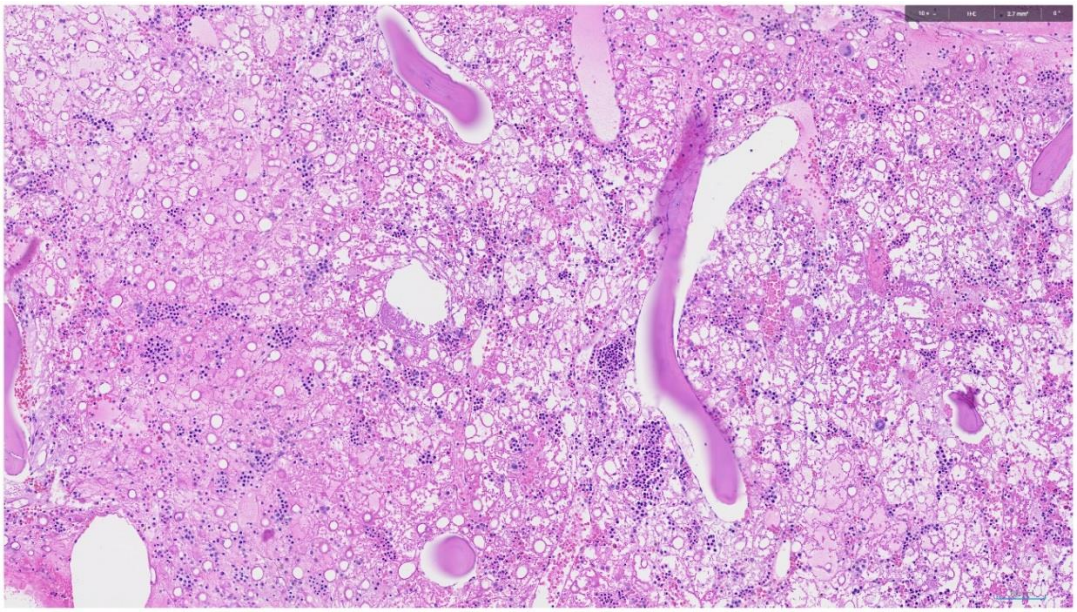

496.– Diagnostiko hauetatik zein da probableena?

a) Hezur-muineko hipoplasia.
b) Hezur-muineko aplasia.
c) Sindrome mielodisplasikoa, hasierako estadioan.
d) Endekapen gelatinakara.

47. KASU KLINIKOA

67 urteko paziente batek eritema-plakak dauzka bizkarrean.

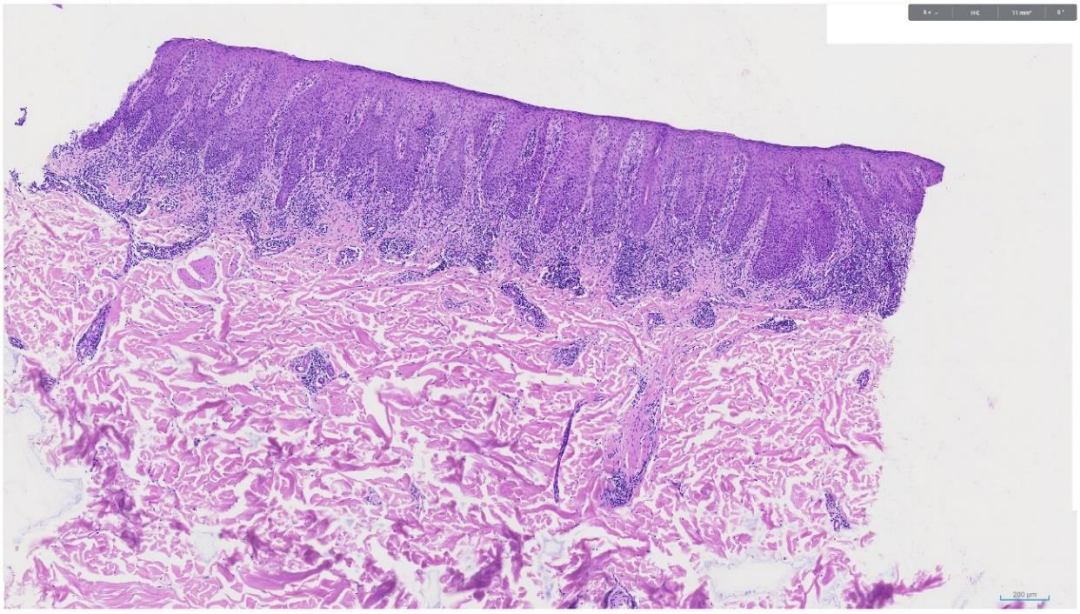

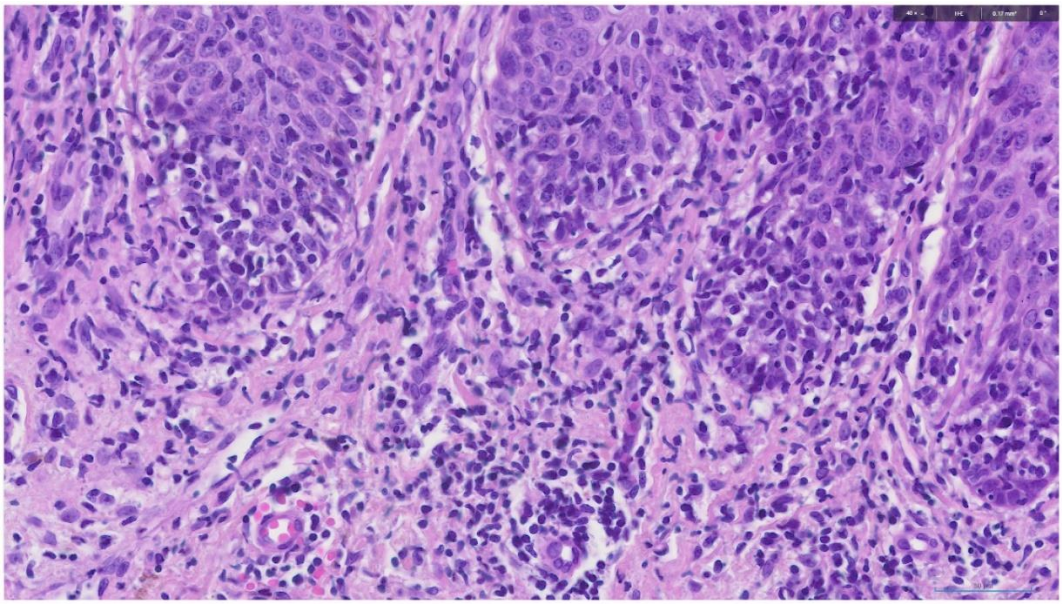

497.– Teknika gehigarri hauetatik zein lirateke erabilgarrienak diagnostikorako?

a) H&E ebaketa berriak.
b) PASa, zilarra eta Grocott.
c) AE1/AE3-a, SOX10-a eta CD10-a.
d) CD3-a, CD4-a, CD8-a, CD5-a eta CD2-a.

48. KASU KLINIKOA

52 urteko emakume batek aldizkako odoljarioak dauzka.

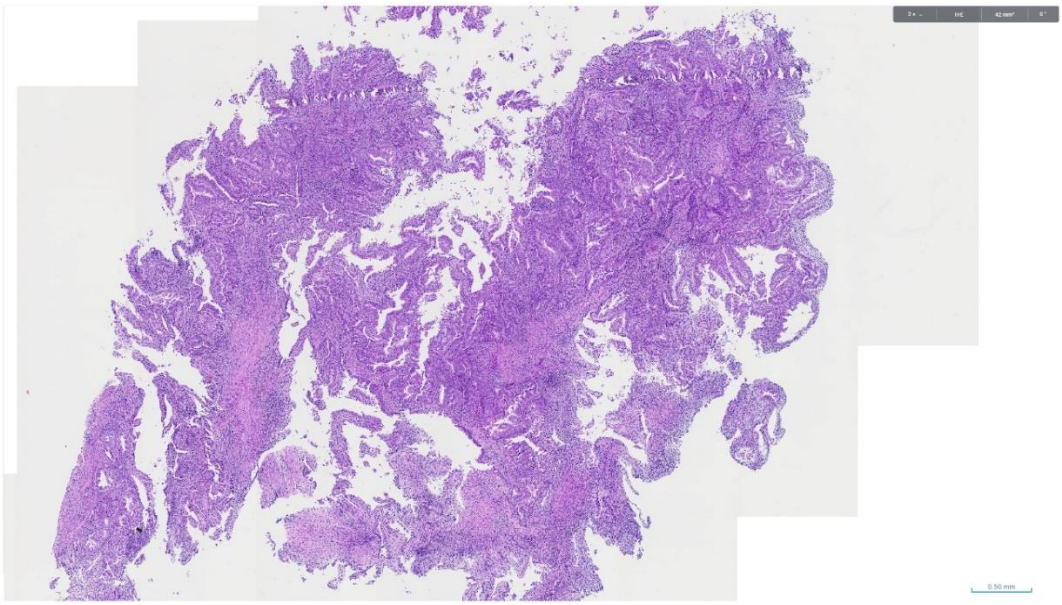

498.- Teknika hauetatik zein EZ DA EZINBESTEKOA diagnostikoa egiteko?

a) P53-a.
b) Proteina konpontzaileak.
c) POLEa.
d) CK19-a.

49. KASU KLINIKOA

499.- 80 urteko emakume batek nodulu ukigarri bat du eskuineko bularrean.

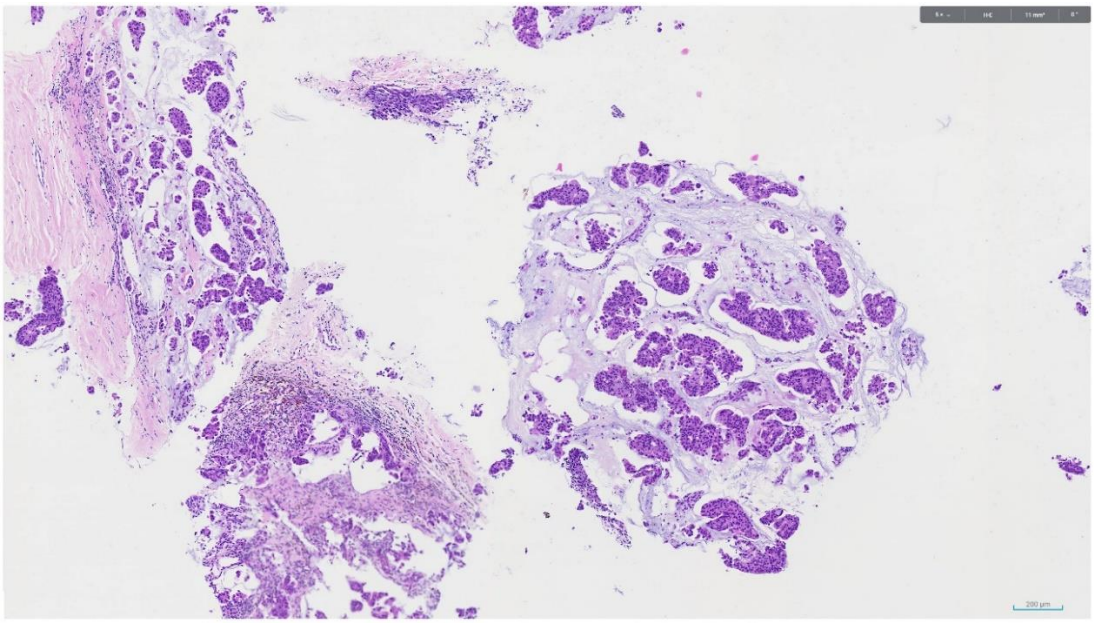

a) Forma puruek ezegonkortasun genetikoko maila baxua dute.
b) Mikrosateliteen ezegonkortasuna erabat arraroa da.
c) A motaren ezaugarri transkriptomikoak eta B motarenak desberdinak dira. Azken horien adierazpen genikoaren eredua kartzinoma neuroendokrinoen ereduaren antzekoa da.
d) a), b) eta c) zuzenak dira.

50. KASU KLINIKOA

500.– 66 urteko emakume batek 1,5 cm-ko tumorazio bat du, estrogeno-hartzaile positiboekin, HER2 negatiboarekin eta proliferazio-indize baxuarekin, eta PIK3ca-ren mutazio bat aurkitzen da. Tumorea ebakuntza kirurgiko baten bidez tratatutakoan, zer bilakaera kliniko izan dezake?

a) Kimioterapia-beharra.
b) Errezidiba-probabilitate oso txikia.
c) Trastuzumabarekin tratatu beharra.
d) Metastasien agerpena.