Osakidetza



FACULTATIVO/A ESPECIALISTA MÉDICO/A ANATOMÍA PATOLÓGICA

PREGUNTAS

1.- En personas pacientes con tetralogía de Fallot no intervenidas quirúrgicamente, ¿qué factor se relaciona con una presentación clínica más grave?

a) Tamaño del ventrículo derecho.
b) Grado de la estenosis pulmonar.
c) Tamaño de la comunicación interventricular.
d) Presencia de comunicación interauricular.

2.- Una chica de 15 años, sana, sufre muerte súbita en un partido de fútbol. La familia refiere episodios previos de dolor torácico durante el ejercicio físico. ¿Cuál es la lesión cardiaca más probable?

a) Hipertrofia de miocitos en el tabique interventricular.
b) Inflamación con focos de necrosis miocárdica.
c) Estenosis mitral y dilatación de la aurícula izquierda.
d) Vegetaciones en la válvula aórtica.

3.- ¿Qué tipo de endocarditis presenta vegetaciones de pequeño a mediano tamaño en una o en ambas caras de las valvas valvulares?

a) Cardiopatía reumática.
b) Endocarditis infecciosa.
c) Endocarditis trombótica no bacteriana.
d) Endocarditis de Libman-Sacks.

4.- ¿Cuál de las siguientes enfermedades cursa "sin pulsos" en carótidas y extremidades superiores y afecta también a las coronarias y a las arterias renales?

a) Enfermedad de Kawasaki.
b) Arteritis de Takayasu.
c) Tromboangeitis obliterante.
d) Poliangeítis microscópica.

5.- ¿Cuál de las siguientes alteraciones cromosómicas se encuentra en la mayoría de los carcinomas mucoepidermoides de glándula salival?

a) t(11;19)(q21;p13).
b) t(12:15)(p13;q25).
c) t(12;22)(q21;q12).
d) Amplificación 17q21.1.



6.- ¿Cuál es el tumor maligno primario de glándulas salivales más frecuente?

a) Carcinoma adenoide quístico.
b) Carcinoma de células acinares.
c) Carcinoma ex adenoma pleomorfo.
d) Carcinoma mucoepidermoide.

7.- Señale qué afirmación es cierta sobre la papilomatosis laríngea.

a) Está asociada generalmente a infección por VPH16 y HPV18.
b) La transformación maligna es frecuente en personas adultas.
c) En el recién nacido la infección por HPV se produce generalmente por transmisión vertical de la madre durante el parto.
d) Los papilomas son siempre únicos en las personas adultas.

8.- ¿Cuál de las siguientes afirmaciones es FALSA en el carcinoma adenoide quístico de glándula salival?

a) La traslocación más característica es t(6;9)(q22-23;p23-24) MYB:NFIB.
b) Las células ductales expresan CK7 y KIT y las células mioepiteliales p63, p40, calponina y actina.
c) Es un tumor que ocurre muy raramente en glándulas salivales menores.
d) El principal diagnóstico diferencial en cuanto a tumores benignos es el adenoma pleomorfo.

9.- En el enfisema centroacinar, ¿cuál es la parte del lobulillo típicamente afectada?

a) Saco alveolar.
b) Bronquiolo terminal.
c) Capilar.
d) Bronquiolo respiratorio.

10.- Un hombre de 70 años presenta dolor en la porción superior del tórax, enoftalmos, anhidrosis y ptosis. En la RX se observa opacidad en el lóbulo superior del pulmón y destrucción de la primera costilla. ¿Cuál es el diagnóstico más probable?

a) Tuberculosis.
b) Sarcoidosis.
c) Bronconeumonía.
d) Carcinoma de pulmón.

11.- En la linfangioleiomiomatosis pulmonar, ¿qué marcadores inmunohistoquímicos son de mayor utilidad?

a) CD34 y KIT.
b) HMB45 y Melan A.



c) Actina de músculo liso y S-100.
d) CD34 y S-100.

12.- Señale la respuesta INCORRECTA sobre las alteraciones moleculares características de los tipos histológicos de cáncer de pulmón.

a) Se observan mutaciones en KRAS en aproximadamente el 20% de los adenocarcinomas.
b) Las mutaciones en CTNNB1 están asociadas con el adenocarcinoma de tipo entérico.
c) En los carcinomas de células escamosas es frecuente la mutación del gen TP53.
d) En los carcinomas de células pequeñas es universal la inactivación de TP53 y RB1.

13.- ¿Cuál es el perfil inmunohistoquímico del carcinoma de células escamosas de pulmón?

a) Positividad para TTF-1, CK7 y CK20.
b) Positividad para TTF-1 y negatividad para CK7
c) Positividad difusa para p40 y negatividad para TTF-1.
d) Positividad para CK-AE1/AE3 (tipo dot), sinaptofisina y TTF-1.

14.- Señale la afirmación correcta sobre el carcinoma de células pequeñas.

a) La mayoría de los casos tiene una tinción fuerte, difusa y membranosa para CK-AE1/AE3.
b) La presencia de ocasionales células de mayor tamaño invalida el diagnóstico.
c) El carcinoma de células pequeñas pulmonar puede distinguirse del de otros órganos por la positividad para TTF-1.
d) El diagnóstico se basa principalmente en su apariencia morfológica (células tumorales con escaso citoplasma, núcleo con cromatina en sal y pimienta y alto índice mitótico).

15.- ¿Cuál de los siguientes NO es factor de riesgo para el carcinoma de células escamosas de esófago?

a) Fumar tabaco.
b) Consumir alcohol.
c) Esofagitis por reflujo de larga duración.
d) Consumir bebidas muy calientes.

16.- La gastritis crónica atrófica autoinmune:

a) Está asociada con hipergastrinemia.
b) Es predominantemente antral.
c) Está asociada con hiperclorhidria.
d) Todas son ciertas.



17.- ¿Cuál de las siguientes afirmaciones es FALSA sobre la enfermedad de Whipple?

a) Es una enfermedad sistémica que puede producir diarrea, pérdida de peso, artritis y síntomas neurológicos.
b) El agente causante es Tropheryma whipplei, que crece muy fácilmente en el cultivo.
c) La biopsia de intestino delgado muestra acúmulos densos de macrófagos espumosos PAS positivos y diastasa resistentes.
d) La respuesta al tratamiento con antibióticos es buena.

18.- Indique la respuesta FALSA sobre la enfermedad inflamatoria intestinal.

a) Es una condición crónica, que comprende la colitis ulcerosa y la enfermedad de Crohn.
b) La microbiota luminal parece tener un papel importante en su patogénesis.
c) Los ANCA son positivos en la mayoría de los pacientes.
d) Puede afectar a cualquier porción del tracto gastrointestinal.

19.- ¿Cuál de los siguientes síndromes corresponde con una poliposis hamartomatosa hereditaria?

a) Síndrome de Cowden.
b) Síndrome de Peutz-Jeghers.
c) Síndrome de Bannayan-Riley-Ruvalcaba.
d) Todas.

20.- ¿Cuál de los siguientes eventos moleculares NO ocurre en la secuencia adenoma-carcinoma colorrectal?

a) Mutaciones en el gen supresor tumoral APC.
b) Mutaciones germinales en LKB1.
c) Mutaciones en el gen KRAS.
d) Pérdidas en 18q21 afectando a SMAD2 y SMAD4.

21.- Indique la afirmación cierta sobre la colitis por derivación (colon excluido).

a) La enfermedad se resuelve con la restauración del flujo fecal a través del colon.
b) Está producida por excesos de ácidos grasos de cadena corta en la corriente fecal.
c) Cuando es severa, se asemeja a la enfermedad de Crohn.
d) Se produce por sobrecrecimiento bacteriano.

22.- ¿Cuál de los siguientes factores NO es útil para predecir el potencial metastásico de los tumores neuroendocrinos del páncreas?

a) Actividad mitótica.
b) Expresión de ki-67.
c) Pleomorfismo nuclear.
d) Estadificación TNM.



23.- La enfermedad de Wilson es debida a mutaciones, ¿en qué gen?

a) Ceruloplasmina.
b) Proteína ligada al cobre.
c) Murr-1.
d) ATP7B.

24.- En la mayoría de los casos con hemocromatosis hereditaria, el depósito de hierro en los hepatocitos que conduce a fibrosis portal o cirrosis es debido a:

a) Mutación en el gen HFE.
b) Mutación en el gen de la ferroportina-1.
c) Mutación en el gen de la hepcidina.
d) Mutación en el gen receptor 2 de la transferrina.

25.- Los granulomas en anillo se relacionan, ¿con cuál de las siguientes condiciones?

a) Tuberculosis.
b) Hepatotoxicidad a drogas.
c) Fiebre Q.
d) Cirrosis biliar primaria.

26.- ¿Cuál de las siguientes condiciones NO conduce al desarrollo de amiloidosis AA?

a) Mieloma múltiple.
b) Tuberculosis.
c) Fiebre mediterránea familiar.
d) Artritis reumatoide.

27.- Los depósitos electrodensos mesangiales en microscopía electrónica son típicos, ¿de cuál de las siguientes enfermedades?

a) Glomerulonefritis fibrilar.
b) Nefropatía membranosa.
c) Enfermedad de depósitos densos.
d) Nefropatía IgA.

28.- En una persona paciente con síndrome nefrótico, que no presenta hematíes ni leucocitos en orina, ¿cuál de las siguientes células es la causante de la proteinuria?

a) Endotelio.
b) Mesangio.
c) Podocitos.
d) Mácula densa.



29.- El síndrome de Alport resulta de mutaciones en el gen, ¿de cuál de las siguientes proteínas?

a) Receptor de fosfolipasa A2.
b) Colágeno tipo IV.
c) Apolipoproteína L1.
d) Factor H

30.- Ante una masa renal, la inmunohistoquímica para PAX8 es positiva en todos los siguientes EXCEPTO:

a) Carcinoma renal de células claras.
b) Tumor de Wilms.
c) Tumor de células yuxtaglomerulares.
d) Carcinoma de conductos colectores.

31.- ¿Cuál de las siguientes afirmaciones sobre el oncocitoma renal es FALSA?

a) Se caracteriza por pérdida del cromosoma 1 y/o del cromosoma Y.
b) Está asociado al síndrome de Birt-Hogg-Dubé.
c) La invasión vascular aumenta la probabilidad de enfermedad metastásica.
d) La infiltración de la grasa adyacente no altera el pronóstico.

32.- ¿Cuál de las siguientes anomalías citogenéticas se asocia más frecuentemente con el carcinoma renal de células claras?

a) Trisomía del cromosoma 7.
b) Traslocación TFE3.
c) Pérdida del cromosoma 1 y/o del cromosoma Y.
d) Pérdida del brazo corto del cromosoma 3.

33.- ¿Cuál de las siguientes afirmaciones es falsa sobre el síndrome de Von Hippel-Lindau?

a) Está asociado con tumores neuroendocrinos pancreáticos.
b) Es una enfermedad autosómica recesiva, con penetrancia dependiente de la edad.
c) Los carcinomas de células renales tienden a ser múltiples y a surgir a una edad más temprana que los casos esporádicos.
d) Se caracteriza por mutaciones en el gen VHL.

34.- Un hombre de 72 años con historia de adenocarcinoma prostático presenta una masa vesical. ¿Cuál es el perfil inmunohistoquímico que sugiere un carcinoma urotelial?

a) PSA negativo.
b) CK7 y CK20 negativas.
c) p63 y citoqueratinas de alto peso molecular positivas.

d) GATA3 negativa.

35.- En la hiperplasia de células basales de próstata, ¿cuál de las siguientes técnicas inmunohistoquímicas se expresa en las células proliferantes?

a) Citoqueratina de alto peso molecular.
b) Actina.
c) Racemasa (AMACR).
d) CK7.

36.- ¿Cuál es los siguientes tipos de carcinoma de células escamosas de pene es más agresivo?

a) Carcinoma condilomatoso.
b) Carcinoma basalioide.
c) Carcinoma papilar.
d) Carcinoma verrucoso.

37.- ¿Cuál de las siguientes neoplasias testiculares está asociada al complejo de Carney?

a) Tumor de Sertoli esclerosante.
b) Tumor de células de la granulosa.
c) Tumor de células de Leydig.
d) Tumor de células de Sertoli calcificante de células grandes.

38.- ¿Cuál de estas anomalías genéticas se encuentra frecuentemente en el carcinoma endometrial tipo II?

a) Inestabilidad de microsatélites.
b) Mutación en TP53.
c) Mutación en POLE.
d) Bajo número de alteraciones somáticas en el número de copias.

39.- Los teratomas inmaduros del ovario se gradúan por:

a) La cantidad de neuroepitelio inmaduro.
b) La cantidad de cartílago inmaduro.
c) La cantidad de tejido maduro.
d) El espectro de tipos de tejido inmaduro.

40.- El gonadoblastoma ovárico:

a) Puede ser bilateral.
b) Si no se extirpa puede desarrollar un disgerminoma.
c) La paciente puede ser portadora del cromosoma Y.



d) Todas las anteriores son ciertas.

41.- La combinación de enfermedad inflamatoria pélvica y artritis aguda es sugestiva, ¿de cuál de las siguientes condiciones?

a) Infección por Trichonomas vaginalis.
b) Gonorrea.
c) Infección por HPV.
d) Haga clic o pulse aquí para escribir texto.
Sífilis.

42.- El adenocarcinoma in situ del cérvix uterino, ¿ con cuál de los siguientes tipos de virus se asocia con mayor frecuencia?

a) HPV16 y/o HPV18.
b) HPV 6 y/ HPV11.
c) HPV45.
d) HIV-2.

43.- Sobre el sistema de gradación histológica del carcinoma de mama, ¿cuál de las siguientes afirmaciones es cierta?

a) Se aplica sólo en el carcinoma mamario invasivo de tipo no especial (carcinoma ductal infiltrante).
b) La valoración del índice mitótico depende del tamaño del campo microscópico.
c) El grado depende de dos características: la formación de túbulos y el pleomorfismo nuclear.
d) El índice mitótico debe ser corroborado con técnicas inmunohistoquímicas.

44.- Sobre el carcinoma papilar encapsulado todas las respuestas siguientes son ciertas EXCEPTO:

a) Es una lesión bien circunscrita que generalmente carece de células mioepiteliales en la periferia.
b) Puede tener un carácter papilar sólido o quístico.
c) Suele ser HER2 positivo.
d) Se clasifica según el grado nuclear y se estadifica como “pTis”.

45.- ¿Cuál de las siguientes afirmaciones es FALSA sobre el carcinoma secretor de mama?

a) Generalmente es triple negativo para RE, RP y HER2 o débilmente positivo para RE/RP.
b) Se caracteriza por la traslocación t(12;15) que resulta en el gen de fusión ETV6-NTRK3.
c) Es más frecuente en la primera década de la vida.
d) El curso clínico es en general indolente.



46.- La amplificación de HER2 en el cáncer de mama:

a) Se correlaciona con aumento en la expresión de receptores de estrógenos y progesterona.
b) Se detecta mejor con inmunohistoquímica.
c) Resulta en una disminución de la expresión de la proteína HER2.
d) Predice la respuesta al tratamiento con trastuzumab.

47.- ¿Cuál sería el mejor tratamiento para una mujer con carcinoma de mama infiltrante, RE y RP negativos, HER2 negativo, citoqueratina de células basales positiva, citometría de flujo con aneuploidía y elevada tasa de proliferación?

a) Quimioterapia.
b) Tamoxifeno.
c) Radioterapia.
d) Trastuzumab.

48.- En una biopsia de un ganglio linfático de un paciente de 62 años con adenopatías generalizadas se observa un patrón nodular con células linfoides pequeñas CD20+, CD5+ y CD10-. En médula ósea se observan células similares. El análisis citogenético indica t(11;14). ¿Cuál es el diagnóstico más probable?

a) Linfoma folicular.
b) Linfoma linfoblástico agudo.
c) Linfoma de células del manto.
d) Linfoma linfocítico de células pequeñas.

49.- ¿Cuál de las siguientes características NO son propias de un linfoma folicular?

a) t(14;18).
b) Expresión de BCL2.
c) Presentación como linfadenopatía localizada.
d) Una mezcla de células B del centro germinal que generalmente adoptan un patrón de crecimiento folicular.

50.- ¿Cuál es la localización más común del linfoma de la zona marginal extranodal del tejido linfoide asociado a la mucosa (MALT)?

a) La piel.
b) El pulmón.
c) El tracto gastrointestinal.
d) La parótida.



51.- ¿Cuál de las siguientes afirmaciones es FALSA sobre el linfoma extranodal de células T/NK?

a) Es muy característica la presencia de angiodestrucción con necrosis.
b) Tiene fenotipo citotóxico.
c) Se caracteriza por la traslocación t(9;22).
d) Las células expresan EBV-EBER

52.- ¿Cuál de las siguientes afirmaciones es FALSA sobre la micosis fungoides?

a) El fenotipo característico es: CD3+, CD5+, CD4+, CD7- y CD8-.
b) La inversión del cromosoma 14 se ve en el 80% de los casos.
c) Es el tipo más común de linfoma T primario de la piel.
d) La afectación de ganglios linfáticos puede verse en estadios tardíos de la enfermedad.

53.- Indique cuál de estos tratamientos produce un depósito de un pigmento negruzco granular en el tiroides:

a) Minociclina.
b) Amiodarona.
c) Interferón α.
d) Interleuquina 2.

54.- Las formas hereditarias del carcinoma medular de tiroides están causadas por mutaciones, ¿en cuál de los siguientes genes?

a) RET.
b) MEN1.
c) VHL.
d) GNAS1.

55.- Sobre el carcinoma de paratiroides, todas las siguientes afirmaciones son ciertas EXCEPTO:

a) El primer dato clave es la dificultad del cirujano para separar la glándula del tejido adyacente.
b) La mayoría muestra patrón trabecular y densas bandas fibrosas.
c) Las células tumorales suelen tener poco pleomorfismo nuclear.
d) Típicamente tienen numerosas mitosis.

56.- Un hombre de 40 años, operado de adenoma de hipófisis, ingresa por cuadros de hipoglucemias de repetición. Refiere historia de cólicos por nefrolitiasis. ¿Cuál de los siguientes genes podría estar alterado?

a) SDHB.
b) RET.
c) MEN1.

d) NF1.

57.- El feocromocitoma está asociado con mutaciones en línea germinal, ¿de qué genes?

a) RET.
b) VHL.
c) SDHD.
d) Todas las respuestas anteriores son correctas.

58.- La encefalitis por herpes simple afecta más frecuentemente, ¿a qué regiones del SNC?

a) Ganglios de la base y tálamo.
b) Lóbulos frontal y temporal.
c) Cordones posteriores de la médula espinal.
d) Revestimiento ependimario de los ventrículos.

59.- ¿Cuál de las siguientes anomalías genéticas es más común en los meningiomas?

a) Deleciones en el cromosoma 22.
b) Mutaciones en TP53.
c) Mutaciones en PTEN.
d) Deleciones del cromosoma 17.

60.- ¿En cuál de los siguientes tumores se debe pensar ante un tumor quístico en el cerebelo en un niño/una niña?

a) Ependimoma.
b) Astrocitoma pilocítico.
c) Hemangioblastoma.
d) Meduloblastoma.

61.- La neurofibromatosis tipo 1 incluye todas las siguientes lesiones EXCEPTO:

a) Neurofibromas cutáneos o subcutáneos.
b) Gliomas.
c) Múltiples manchas café con leche.
d) Schwannomas bilaterales del séptimo nervio craneal.

62.- ¿Qué tipo lesión en el corazón es típica de la fiebre reumática aguda?

a) Granulomas caseificantes.
b) Infiltrado neutrofílico difuso.
c) Nódulos de Aschoff con células de Anitschkow.
d) Infiltrado eosinofílico perivascular.

63.- ¿Cuál de los siguientes hallazgos es más específico de la endocarditis trombótica no bacteriana (marántica)?

a) Vegetaciones grandes y friables que destruyen la válvula.
b) Vegetaciones estériles compuestas por fibrina y plaquetas en válvulas previamente sanas.
c) Vegetaciones verrugosas en línea de cierre valvular, con necrosis fibrinoide.
d) Vegetaciones pequeñas en válvulas calcificadas con microorganismos de baja virulencia.

64.- ¿Cuál es la causa más frecuente de estenosis aórtica en personas adultas?

a) Enfermedad reumática.
b) Calcificación y esclerosis de la válvula.
c) Endocarditis infecciosa previa.
d) Prolapso valvular congénito.

65.- ¿Qué tipo de pericarditis se asocia más frecuentemente a enfermedades del tejido conectivo?

a) Serosa.
b) Fibrinosa.
c) Hemorrágica.
d) Purulenta.

66.- En el angiofibroma del tracto nasosinusal, ¿qué combinación es la más característica?

a) Tumor fibrovascular variablemente célular y varones jóvenes.
b) Tumor con proliferación glandular con mutación de *KRAS* y mujeres postmenopáusicas.
c) Tumor de células pequeñas azules con translocación *EWSR1* y lactantes.
d) Tumor con células fusiformes atípicas con necrosis extensa y personas adultas.

67.- En relación al carcinoma de laringe, señale la opción INCORRECTA:

a) Las alteraciones epiteliales previas a la transformación maligna (hiperplasia y displasia) suelen progresar inexorablemente pese al cese tabáquico.
b) Es predominantemente un carcinoma escamoso que se observa en personas adultas fumadoras crónicas.
c) El riesgo de transformación maligna en lesiones con displasia laríngea se relaciona principalmente con el grado inicial de displasia.
d) La mayoría se origina en las cuerdas vocales.



68.- ¿Cuál de las siguientes afirmaciones sobre las bronquiectasias es correcta?

a) Afecta típicamente a los lóbulos superiores.
b) Resultan de la destrucción del músculo liso y tejido elástico por infecciones persistentes.
c) Los bronquios están colapsados y no muestran secreciones visibles.
d) Se caracterizan por hiperplasia epitelial sin inflamación significativa.

69.- ¿Cuál de los siguientes mecanismos es fundamental en la patogenia del enfisema panacinar?

a) Obstrucción bronquiolar con atrapamiento aéreo parcheado.
b) Deficiencia de α1-antitripsina con destrucción uniforme del acino.
c) Hipertrofia del músculo liso bronquial.
d) Aumento de células caliciformes en bronquios segmentarios.

70.- En la neumonitis por hipersensibilidad, ¿cuál es el patrón histológico más característico?

a) Membranas hialinas difusas y necrosis de neumocitos tipo I.
b) Patrón de neumonía organizativa como lesión dominante.
c) Neumonitis intersticial de predominio peribronquiolar con infiltrado linfoplasmocitario y granulomas pequeños mal formados.
d) Granulomas necrosantes extensos con abundantes bacilos ácido-alcohol resistentes.

71.- ¿Cuál de los siguientes tumores pulmonares se asocia con mayor frecuencia a hipercalcemia paraneoplásica por producción de PTH like?

a) Adenocarcinoma.
b) Carcinoma de células escamosas.
c) Carcinoma de células pequeñas.
d) Tumor carcinoide típico.

72.- En una persona paciente inmunodeprimida con infiltrados bilaterales en vidrio deslustrado, ¿qué muestra citológica suele ofrecer mayor rendimiento para diagnosticar Pneumocystis jirovecii?

a) Cepillado bronquial.
b) Lavado bronquioloalveolar (BAL).
c) Esputo espontáneo sin inducción.
d) Líquido pleural.



73.- En una punción-aspiración con aguja fina de una lesión pulmonar periférica se observa una mezcla de células glandulares sin atipia, abundante material fibromixoide, condrocitos y grumos fibroadiposos. ¿Cuál de los siguientes es el diagnóstico más probable?

a) Tumor carcinoide.
b) Tumor miofibroblástico inflamatorio.
c) Adenocarcinoma.
d) Hamartoma pulmonar.

74.- En relación con los tumores odontogénicos, ¿cuál de los siguientes se caracteriza por depósito de material tipo amiloide y calcificaciones concéntricas (anillos de Liesegang)?

a) Odontoma.
b) Ameloblastoma.
c) Tumor odontogénico epitelial calcificante (tumor de Pindborg).
d) Mixoma odontogénico.

75.- En relación con los tumores de glándula salival, ¿cuál de los siguientes enunciados es incorrecto?

a) El tumor de Warthin es un tumor típicamente parotídeo e íntimamente relacionado con el tabaquismo, caracterizado por una doble capa de epitelio oncocítico con estroma linfoide prominente.
b) El adenoma pleomorfo puede mostrar cápsula incompleta y extensiones microscópicas tipo “pseudópodos” hacia el parénquima adyacente, lo que se correlaciona con recidivas si se realiza enucleación en lugar de resección con márgenes.
c) El carcinoma mucoepidermoide se compone de una mezcla variable de células productoras de moco, epidermoides e intermedias y está asociado con la traslocación t(11;19) que fusiona el gen CRTC1/3 con MAML2.
d) El carcinoma adenoide quístico muestra con frecuencia patrón cribiforme y/o tubular y se caracteriza por comportamiento indolente pero infiltrativo; la invasión perineural es excepcional y no constituye un rasgo típico.

76.- Un nódulo parotídeo de larga evolución que comienza a crecer rápidamente y se vuelve doloroso plantea sospecha de:

a) Transformación maligna de un adenoma pleomorfo (carcinoma ex adenoma pleomorfo).
b) Adenoma basal de bajo riesgo sin potencial de recurrencia.
c) Sialoadenitis crónica esclerosante (enfermedad relacionada con IgG4) como causa más probable.
d) Tumor de Warthin.



77.- El diagnóstico de esófago de Barrett se hace si se cumple:

a) Hallazgos endoscópicos característicos de esófago de Barrett y biopsia con displasia esofágica.
b) Hallazgos endoscópicos característicos de esófago de Barrett y biopsia con histología de enfermedad por reflujo esofágico.
c) Hallazgos histológicos de esófago de Barrett (con presencia de células caliciformes) en una biopsia esofágica.
d) Hallazgos endoscópicos característicos de esófago de Barrett y biopsia con histología de metaplasia intestinal (con presencia de células caliciformes).

78.- ¿Cuál de las siguientes afirmaciones es correcta respecto a la estenosis pilórica congénita?

a) Se presenta habitualmente al nacimiento.
b) Es más frecuente en mujeres.
c) Muestra hipertrofia del músculo pilórico sin alteraciones microscópicas significativas.
d) El tratamiento consiste en la resección quirúrgica del segmento afectado (técnica de Heineke–Mikulicz).

79.- En los siguientes tipos de gastritis, ¿cuál es la respuesta correcta?

a) La causa más frecuente de gastritis eosinofílica en niños es la alergia a proteínas de leche de vaca y soja.
b) La gastritis linfocítica predomina en varones jóvenes con dolor epigástrico severo.
c) La causa específica más frecuente de enfermedad granulomatosa en poblaciones occidentales es la sarcoidosis.
d) La gastritis linfocítica se caracteriza histológicamente por infiltración linfocitaria de la lámina propia, atrofia glandular y metaplasia intestinal.

80.- En una biopsia intestinal de una persona paciente con sospecha de enfermedad inflamatoria intestinal, ¿qué hallazgo histopatológico apoya con mayor fuerza el diagnóstico de enfermedad de Crohn?

a) Inflamación limitada a la mucosa con abscesos crípticos y afectación continua que comienza en el recto.
b) Granulomas no caseificantes asociados a inflamación transmural y fisuras profundas.
c) Atrofia vellositaria con hiperplasia de criptas e incremento de linfocitos intraepiteliales.
d) Depósitos lineales de IgA en la membrana basal.

81.- ¿Cuál de los siguientes hallazgos es más característico de la colitis ulcerosa?

a) Granulomas transmurales.
b) Afectación continua desde el recto.
c) Fístulas y estenosis frecuentes.
d) Afectación parcheada con “skip lesions”.



82.- En la colitis isquémica, cuál de los siguientes segmentos es más vulnerable a la hipoperfusión?

a) Colon ascendente.
b) Colon transverso proximal.
c) Flexura esplénica del colon.
d) Flexura hepática del colon.

83.- ¿Cuál de los siguientes mecanismos se considera clave en el síndrome de úlcera rectal solitaria?

a) Isquemia crónica por aterosclerosis.
b) Prolapso de la mucosa.
c) Infección por *Clostridium difficile*.
d) Hipersensibilidad tipo IV.

84.- En la cirrosis hepática, ¿qué célula es clave en la producción de colágeno?

a) Célula de Kupffer.
b) Célula endotelial sinusoidal.
c) Célula estrellada activada.
d) Hepatocito regenerativo.

85.- En relación al hepatocarcinoma, ¿cuál de las siguientes afirmaciones es INCORRECTA?

a) La hepatitis viral crónica B es un factor subyacente frecuente.
b) En el 20% de los casos se observan metástasis a ganglios linfáticos, especialmente al diagnóstico.
c) Los tumores >2 cm tienen mayor probabilidad de asociarse a invasión vascular y metástasis intrahepáticas.
d) La α-fetoproteína (AFP) se eleva con frecuencia en la enfermedad avanzada, pero no es sensible para el cribado precoz.

86.- ¿Cuál de los siguientes factores se asocia de forma más frecuente al desarrollo de carcinoma de vesícula biliar?

a) Colecistitis aguda alitiásica aislada.
b) Colelitiasis de larga evolución con colecistitis crónica.
c) Infección por *Helicobacter pylori* exclusivamente.
d) Colecistitis xantogranulomatosa como lesión precursora obligatoria.



87.- Señale cuál de los siguientes enunciados sobre la colangitis esclerosante primaria (CEP) es correcto:

a) Afecta solo a conductos biliares intrahepáticos y es raro que se asocie a enfermedad inflamatoria intestinal.
b) Tiene un curso prolongado con evolución a cirrosis y con riesgo de desarrollar un colangiocarcinoma.
c) Se caracteriza por lesiones ductales floridas con pérdida de pequeños conductos.
d) Es una infección bacteriana ascendente que responde típicamente a antibióticos como tratamiento definitivo.

88.- Una mujer de 24 años presenta una masa pancreática bien delimitada con áreas quísticas. ¿Qué perfil inmunohistoquímico/molecular apoya más una neoplasia sólida pseudopapilar del páncreas?

a) Pérdida de SMAD4 y mutación KRAS.
b) Positividad nuclear y citoplasmática para β-catenina.
c) Cromogranina y sinaptofisina difusamente positivas, con alto Ki-67.
d) Mutación en KIT.

89.- ¿Cuál de las siguientes afirmaciones sobre la peritonitis es correcta?

a) Los microorganismos que se aíslan con mayor frecuencia en la peritonitis bacteriana secundaria a perforación intestinal son *Pseudomonas aeruginosa* y *Burkholderia cepacia*.
b) La fuga de bilis o enzimas pancreáticas produce una peritonitis estéril.
c) La causa más frecuente de peritonitis bacteriana es la endometriosis con hemorragia intraperitoneal.
d) La peritonitis bacteriana espontánea aparece con mayor frecuencia en el contexto de población infantil con fibrosis quística.

90.- ¿Cuál es la localización más frecuente del liposarcoma desdiferenciado?

a) Retroperitoneo.
b) Tejido subcutáneo de extremidades superiores.
c) Tejido subcutáneo de extremidades inferiores.
d) Músculos de la zona de cabeza y cuello.

91.- El astrocitoma pilocítico se caracteriza por:

a) Ser un tumor de grado III.
b) Mostrar necrosis en empalizada.
c) Ser IDH1 negativo.
d) Formar rosetas de Homer-Wright.

92.- La buena respuesta a temozolomida en pacientes con glioblastoma está relacionada con:

a) Hipermetilación de MGMT.
b) Pérdida de 1p y 19q.
c) Mutaciones de IDH.
d) Mutaciones PTEN.

93.- La inmunohistoquímica frente a A- sinucleina permite marcar las inclusiones en:

a) ELA.
b) Enfermedad de Alzheimer.
c) Degeneración frontotemporal.
d) Enfermedad de Parkinson.

94.- La atrofia aislada de la circunvolución precentral es muy sugestiva de:

a) Enfermedad de Alzheimer.
b) Enfermedad de cuerpos de Lewy.
c) Enfermedad priónica.
d) Esclerosis lateral amiotrófica.

95.- La dermatitis herpetiforme puede estar asociada a una de las siguientes condiciones:

a) Espondilitis anquilosante.
b) Enfermedad celiaca.
c) Enfisema.
d) Enfermedad de Whipple

96.- El síndrome del nevus displásico está relacionado con qué mutación hereditaria:

a) CDKN2A.
b) FGFR3.
c) PTCH.
d) TSC1.

97.- Paciente que desarrolla lesiones cutáneas tras la exposición al sol, sin afectación de otros órganos. En la biopsia de la piel afectada se observan depósitos de IgG en la unión dermoepidérmica, con vacuolización de la capa basal e infiltrado linfocítico perivascular. ¿Cuál es el diagnóstico más probable?

a) Penfigoide ampolloso.
b) Lupus eritematoso discoide.
c) Necrolisis epidérmica tóxica.
d) Dermatitis herpetiforme.

98.- Señala de las siguientes afirmaciones sobre el carcinoma de células escamosas la INCORRECTA:

a) Un grosor tumoral > 2 mm es característica de alto riesgo.
b) La invasión perineural implica alto riesgo.
c) El carcinoma acantolítico presenta peor pronóstico que el carcinoma típico.
d) Tumores con histología desmoplásica son perores.

99.- La micosis fungoide es un linfoma de:

a) Células T CD4+.
b) Células B CD5+.
c) Células T CD8+.
d) Células natural killer CD16+.

100.- ¿Cuál de las siguientes técnicas inmunohistoquímicas es probablemente más positiva difusamente en el melanoma desmoplásico?

a) Proteina S100.
b) HMB-45.
c) MART-1.
d) MITF.

101.- ¿Cuál de las siguientes entidades NO se caracteriza por la formación de bulla subepidérmica?

a) Dermatosis bullosa IgA lineal.
b) Porfiria cutánea tarda.
c) Penfigoide bulloso.
d) Pénfigo vulgar.

102.- ¿Cuál de los siguientes tumores puede estar asociadoa la enfermedad de paget ósea?

a) Sarcoma de Ewing.
b) Tumor de células gigantes.
c) Osteosarcoma.
d) Osteocondromas

103.- La causa más frecuente de necrosis avascular de la cabeza femoral es:

a) Arterioesclerosis.
b) Tratamiento sistémico con corticoides.
c) Hipotiroidismo.
d) Anemia ferropénica.



104.- ¿Cuál de las siguientes características es típica del osteocondroma?

a) Producción de osteoide por células malignas.
b) Crecimiento preferente en epífisis.
c) Continuidad de la corteza y la médula del tumor con el hueso parental.
d) Alta probabilidad de metástasis pulmonares.

105.- La mola parcial a qué cariotipo está asociada:

a) 45,X.
b) 46,XX.
c) 47,XXY.
d) 69,XXY.

106.- Indique cuál de las siguientes anomalías puede producir hidrops fetal no inmune:

a) Infección por citomegalovirus.
b) Síndrome de Turner.
c) Hernia diafragmática.
d) Todas las respuestas anteriores son ciertas.

107.- Un feto con el diagnóstico de labio y paladar hendidos y polidactilia, ¿qué otras alteraciones puede tener?

a) Trisomía del cromosoma 13.
b) Trisomía del 21.
c) Malformación de Dandy-Walker.
d) Leucomalacia periventricular.

108.- Las siguientes enfermedades están asociadas con herencia autosómica dominante, EXCEPTO:

a) Sindrome de Marfan.
b) Hipercolesterolemia familiar.
c) Fibrosis quística.
d) Enfermedad renal poliquística.

109.- La enfermedad de injerto contra huésped hepática, afecta típicamente a:

a) Venas centrolobulillares.
b) Conductos biliares intrahepáticos.
c) Arteriolas.
d) Región subcapsular.

110.- La imagen de "Ojo de Buho" en una biopsia pulmonar es TÍPICA de infección por:

a) Virus de Hepatitis A.
b) Virus Epstein-Barr
c) Hepatitis Virus de Hepatitis A.
d) Citomegalovirus.

111.- ¿Cuál es la complicación tardía más común en el trasplante cardiaco?

a) La endarteritis aguda.
b) La miocarditis vírica.
c) La aterosclerosis coronaria.
d) La insuficiencia cardiaca.

112.- El rechazo crónico de un trasplante de pulmón es debido a:

a) Tromboembolismo pulmonar.
b) Vasculitis.
c) Oclusión vascular.
d) Bronquiolitis obtiterante.

113.- ¿Cuál de los siguientes es indicador de mejor pronóstico en el neuroblastoma?

a) Amplificación MYCN.
b) Neuroblastoma de células grandes.
c) Alto índice mitótico.
d) Grado diferenciado con pocas mitosis y diagnosticado antes de los 18 meses.

114.- ¿Cuál de las siguientes características microscópicas es considerada diagnóstica de hallazgo histológico de mal pronóstico en el tumor de wilms?

a) Presencia de blastema renal.
b) Presencia de anaplasia difusa.
c) Presencia de componente estromal rabdomiomatoso,
d) Presencia de componente estromal cartilaginoso.

115.- Un niño de 4 meses es encontrado muerto en su cuna. No se encuentran anomalías macroscópicas ni microscópicas en la autopsia y los resultados toxicológicos son negativos. ¿Cuál de los siguientes factores es más relevante para el diagnóstico de síndrome de muerte súbita del lactante?

a) Factores sociales.
b) La edad del niño.
c) La raza del niño.
d) La ausencia de anomalías en la autopsia.



116.- ¿Cuál de los siguientes genes es probable que esté activado con sobreexpresión en el análisis molecular de un dermatofibrosarcoma protuberans?

a) KIT.
b) FGFR3.
c) PDGFβ.
d) TSC1.

117.- Una lesión tumoral fibrosa localizada por debajo de la escápula, en una mujer de 65 años probablemente sea:

a) Elastofibroma.
b) Fibromatosis de tipo desmoide.
c) Fibroma colágeno.
d) Schwannoma con cambios degenerativos.

118.- Una mujer de 40 años presenta una masa pélvica, circunscrita con márgenes infiltrantes. Histológicamente es hipocelular y con frecuentes vasos con luz. el ki-67 es < 1% y RE y RP son positivos. ¿cuál es el diagnóstico más probable?:

a) Mixoma intramuscular.
b) Liposarcoma mixoide.
c) Angiomixoma agresivo.
d) Angiomiofibroblastoma.

119.- Paciente de 19 años con tumor escrotal en continuidad con masa pélvica. Histológicamete es un tumor de células pequeñas con fibroplasia. El tumor es positivo para desmina. Los estudios citogenéticos muestran t (11;22). ¿Cuál es el diagnóstico más probable?

a) Sarcoma sinovial pobremente diferenciado.
b) Tumor de células redondas pequeñas desmoplásico**.**
c) Rabdomiosarcoma alveolar.
d) Sarcoma de Ewing.

120.- Una mujer de 40 años al inicio del segundo trimestre de embarazo tiene un aborto. El feto presenta polidactilia. ¿Qué otro hallazgo patológico puede estar presente?

a) Microcefalia.
b) Micrognatia.
c) Estenosis duodenal.
d) Onfalocele.



121.- En una citología cervicovaginal que hallazgo es más característico de HSIL:

a) Alta relación núcleo:citoplasma.
b) Amplio citoplasma.
c) Baja relación núcleo:citoplasma.
d) Presencia de coilocitos.

122.- ¿Cuál de las siguientes afirmaciones es CORRECTA sobre el comportamiento biológico del HPV?:

a) El HPV infecta preferentemente células superficiales del epitelio escamoso.
b) Las proteínas E6 y E7 son responsables de la inactivación de p53 y pRb.
c) La coilocitosis aparece en células basales.
d) La presencia del ADN del HPV es suficiente por si sola para el desarrollo de la lesión escamosa.

123.- Indique cuál de las siguientes asociaciones es VERDADERA:

a) ETV6-NTRK3 con el fibrosarcoma infantil.
b) ASPSCR1-TFE3 con el sarcoma alveolar de partes blandas.
c) JAZF1-SUZ12con el sarcoma del estroma endometrial.
d) Todas.

124.- ¿Cuál de las siguientes afirmaciones es CORRECTA?:

a) La mayoría de los GIST carecen de mutaciones en KIT o PDGFRA.
b) Los GIST suelen presentar mutaciones activadoras en KIT o PDGFRA.
c) Los GIST derivan de fibroblastos intestinales.
d) Los GIST no responden a inhibidores tirosina-quinasa.

125.- Indica de las siguientes afirmaciones sobre el Síndrome de Lynch la FALSA:

a) Está asociada con alta frecuencia a mutaciones somáticas del gen BRAF.
b) Ha sido asociado a mutaciones en MLH1, MSH2, MSH6, PMS2.
c) Es típico la presencia de linfocitos infiltrantes en el tumor.
d) Tienen predisposición a amplia variedad de cánceres.

126.- ¿Cuál de las siguientes afirmaciones sobre el adenocarcinoma cervical NO es CIERTA?

a) La mayoría de los asociados con HPV se relacionan típicamente con HPV 16 y HPV 18.
b) La edad de presentación en los asociados a HPV es menor que en el adenocarcinoma no asociado a HPV.
c) Los asociados a HPV son de alto riesgo.
d) El tipo gástrico con frecuencia se asocia a HPV.



127.- ¿Cuál de las siguientes afirmaciones sobre los tumores testiculares NO es CIERTA?

a) El 95% de los tumores testiculares se originan en células germinales.
b) La mayoría de los tumores de células germinales tienen el isocromosoma 12.
c) Existen mutaciones en KIT en 25% de los tumores.
d) La criptorquidia no se asocia a mayor riesgo de cáncer en testículo no descendido.

128.- ¿Cuál de las siguientes proteínas las expresa de forma característica el linfoma T/NK extranodal de tipo nasal?

a) CD20.
b) Virus de Epstein-Barr (EBER-1).
c) CD79a
d) Proteína-1 del programa de muerte celular (PD-1).

129.- ¿Cuál de los siguientes marcadores es característico de la enfermedad de Paget extramamaria primaria?

a) Negatividad para citoqueratina AE1/AE3.
b) Negatividad para CEA.
c) Positividad para Citoqueratina 20.
d) Positividad para Citoqueratina 7.

130.- ¿Qué son los cuerpos de Michaelis Gutmann?

a) Histiocitos con bacterias ácido alcohol resistentes.
b) Depósitos basofílicos homogéneos relacionados con rellenos de cosméticos.
c) Histiocitos con concreciones mineralizadas laminadas.
d) Un marcador de leishmaniasis.

131.- ¿De cuál de los siguientes tumores se relaciona con el fibroblastoma de células gigantes?

a) Dermatofibrosarcoma protuberans.
b) Fibroma pleomórfico dérmico.
c) Dermatofibroma con células pleomórficas “Monster”.
d) Fibroxantoma atípico.

132.- En relación a las metástasis cutáneas señala la INCORRECTA:

a) Las metástasis cutáneas suelen afectar las zonas de piel que cubren la lesión primaria.
b) Las metástasis cutáneas son más comunes en personas mayores.
c) La mayoría de las metástasis cutáneas parecen corresponder a la diseminación hematógena.
d) Los adenocarcinomas metastásicos en la piel tienden a ser positivos para p63, calretinina y D2-40.



133.- En relación al queratoacantoma indica la afirmación CORRECTA:

a) NOTCH1 y NOTCH2 mutan con menos frecuencia en el queratoacantoma que en el carcinoma de células escamosas.
b) Es frecuente la invasión perineural.
c) El pleomorfismo nuclear es marcado.
d) La elastosis solar es común.

134.- ¿Qué tipo de células identifica característicamente el anticuerpo monoclonal CD21?

a) Células plasmáticas.
b) Células dendríticas reticulares.
c) Linfocitos B del centro germinal.
d) Células dendríticas foliculares.

135.- ¿Cuál es el hallazgo molecular más característico del nódulo proliferativo que surge en un nevus congénito gigante?

a) Pérdida de BAP 1 en el cromosoma 3.
b) Pérdida homocigota de P16.
c) Ganancias o pérdidas de cromosomas completos.
d) Mutación del gen BRAF.

136.- ¿Dónde se localizan aproximadamente el 90 % de las mutaciones de sensibilidad descritas en el gen EGFR en el carcinoma no de célula pequeña de pulmón (NSCLC)?

a) Exón 18 y exón 20.
b) Exón 19 y exón 20.
c) Exón 18 y exón 19.
d) Exón 20 y exón 21.

137.- En relación con la patología molecular de los carcinomas de tiroides, ¿cuál de las siguientes afirmaciones es INCORRECTA?

a) Las mutaciones del gen BRAF se han descrito en los carcinomas papilares.
b) Los reordenamientos del gen PPARG se han descrito en los carcinomas foliculares.
c) Las mutaciones en genes de la familia RAS se han descrito en los carcinomas foliculares.
d) El reordenamiento del gen RET es una de las alteraciones más frecuentemente descritas en el carcinoma medular.

138.- Respecto a la patología molecular de los tumores cerebrales, señale la opción INCORRECTA.

a) La fusión KIAA1549-BRAF es característica de los astrocitomas pilocíticos.
b) Los oligodendrogliomas se caracterizan por la ausencia de mutaciones en IDH1/2 y por la ausencia de la co-deleción de las regiones 1p/19q.
c) La presencia de la mutación K27 H3 es característica de los gliomas difusos de línea media.
d) El estudio de alteraciones genéticas permite la clasificación de los meduloblastomas en cuatro entidades moleculares de interés.

139.- En relación a metástasis en región de cabeza y cuello señala la INCORRECTA:

a) Las principales metástasis de las glándulas salivales afectan más comúnmente a la parótida.
b) El carcinoma escamoso metastásico, adenocarcinoma y melanoma son los tipos histológicos más frecuentes.
c) Debido a su baja sensibilidad y especificidad para el diagnóstico de lesiones metastásicas la punción aspiración con aguja fina no suele recomendarse como modalidad diagnóstica inicial.
d) Enfermedad metastásica, particularmente con extensión extranodal indica un mal pronóstico y una supervivencia generalmente reducida.

140.- ¿Qué afirmación es INCORRECTA en relación con los carcinomas de mama BRCA1 mutados en línea germinal?

a) Muestran frecuentemente histología medular.
b) Se caracterizan por mostrar fenotipo triple negativo (hasta 70 % de los casos).
c) Se clasifican molecularmente dentro del subgrupo “HER2-positivo”.
d) Son tumores de alto grado.

141.- Con respecto a la tetralogía de Fallot, señale la respuesta INCORRECTA:

a) Se caracteriza por estenosis pulmonar, comunicación interventricular, acabalgamiento de la aorta e hipertrofia ventricular derecha.
b) En alrededor del 75 % de los casos el defecto del septo interventricular es perimembranoso.
c) Ocurre como malformación aislada y no se asocia a otros síndromes.
d) La válvula pulmonar suele mostrar valvas engrosadas y displásicas.

142.- En cuanto a los hallazgos en la biopsia hepática en una atresia de vía biliar extrahepática, indique la respuesta CORRECTA:

a) La proliferación ductulillar es el hallazgo más frecuente.
b) Los hepatocitos no suelen manifestar lesiones histológicas.
c) Puede haber colestasis aunque ésta siempre es leve.
d) La vesícula biliar suele encontrarse hipertrófica.



143.- En relación con el hidrops fetal, señale la respuesta FALSA.

a) El hidrops inmune está causado por una inmunización fetal frente a antígenos de la sangre materna.
b) El estudio postmortem de un feto hidrópico puede revelar la causa del hidrops.
c) Cuando el hidrops se asocia a anemia, se observa un número aumentado de formas eritroides inmaduras, o eritroblastosis.
d) Puede deberse a infecciones intraútero, como la causada por el parvovirus B19.

144.- Indique la respuesta INCORRECTA acerca del síndrome de distrés respiratorio neonatal.

a) Microscópicamente se observan membranas eosinófilas adheridas a la pared de los alveolos.
b) La membrana hialina suele asociarse a inflamación intensa en el tejido pulmonar.
c) La radiografía de tórax tiene una imagen característica “en vidrio deslustrado”.
d) Está causado por un defecto de surfactante, por lo que la administración de éste mejora el cuadro clínico.

145.- Con respecto al nódulo de Lisch señala la FALSA:

a) Es un hamartoma melanocítico del iris.
b) La presencia de ≥ 2 nódulos de Lisch es uno de los siete criterios diagnósticos clínicos para NF1.
c) Son amenazantes para la vista y sufren transformación maligna.
d) Los melanocitos son positivos para S100.

146.- ¿Cuál de las siguientes características NO esperaría encontrar en un NIFPT (noninvasive folicular thyroid neoplasm with papillary-like nuclear features?

a) Mutación de BRAF.
b) Cuerpos de Psamoma.
c) Núcleos claros.
d) Cápsula tumoral.

147.- ¿Cuál es la afirmación FALSA con respecto al carcinoma lobulillar in situ clásico de la mama?

a) Es una proliferación neoplásica no invasiva de células discohesivas, originada en las unidades lobulares del conducto terminal.
b) Las mutaciones de CDH1 excluyen el diagnóstico.
c) Suele ser un hallazgo microscópico incidental.
d) Es multicéntrico en la mama ipsilateral en hasta el 80% de las personas pacientes.



148.- En relación al pronóstico en el carcinoma adenoide quístico de glándula salival, indica la respuesta INCORRECTA:

a) El estadio es un factor que influye en la supervivencia.
b) Un componente sólido inferior al 30% implica un curso clínico más agresivo.
c) Estado de mutación NOTCH1 es un factor pronóstico.
d) Estado de los márgenes quirúrgicos es un factor pronóstico.

149.- ¿En cuál de los siguientes tumores de hipófisis PIT1 es positivo?

a) Adenoma gonadotropo.
b) Adenoma de células de Crooke.
c) Adenoma lactotropo.
d) Adenoma corticotropo densamente granulado.

150.- ¿Cuál de los siguientes tumores se asocia a amiloidosis de los islotes pancreáticos?

a) Vipoma.
b) Glucagonoma.
c) Carcinoide.
d) Insulinoma.

151.- ¿Cuál de los siguientes es el tumor intraocular más frecuente en las personas adultas?

a) Melanoma.
b) Metástasis.
c) Retinoblastoma.
d) Linfoma.

152.- Señala lo VERDADERO sobre la enfermedad de Rosai-Dorfman?

a) Granulomas con células gigantes CD1a positivas.
b) Proliferación de histiocitos CD68 negativos.
c) Histiocitos con emperipolesis, S100 positivos y CD1a negativos.
d) Proliferación monoclonal de linfocitos B CD20 positivos.

153.- El hallazgo histológico más CARACTERÍSTICO de la enfermedad de Kikuchi es:

a) Necrosis con abundantes neutrófilos.
b) Granulomas epitelioides con células gigantes.
c) Áreas de necrosis con abundante detritus nuclear y ausencia de neutrófilos**.**
d) Proliferación monoclonal de linfocitos B.

154.- ¿Cuál es el hallazgo histológico más CARACTERÍSTICO del linfoma de Hodgkin?

a) Aumento exclusivo de linfocitos normales.
b) Presencia de células de Reed-Sternberg**.**
c) Necrosis extensa del ganglio linfático.
d) Ausencia total de inflamación.

155.- ¿Cuál es la característica principal de la anemia de Fanconi?

a) Anemia adquirida secundaria a déficit de hierro.
b) Síndrome hereditario de fallo medular con alteración en la reparación del ADN.
c) Trastorno inmunológico adquirido en la edad adulta.
d) Anemia causada exclusivamente por infecciones virales.

156.- La definición más adecuada de plasmocitoma es:

a) Proliferación difusa de células plasmáticas con múltiples lesiones óseas.
b) Masa única de células plasmáticas clonales en hueso o tejido blando, sin datos de mieloma múltiple.
c) Neoplasia linfoide derivada de linfocitos B inmaduros.
d) Enfermedad siempre asociada a insuficiencia renal y anemia.

157.- ¿Cuál de las siguientes alteraciones genéticas es más característica del linfoma de Burkitt?

a) Translocación t (14;18) que afecta al gen BCL2.
b) Translocación t (9;22) que afecta al gen BCR-ABL.
c) Translocación t (8;14) que implica al gen MYC.
d) Deleción del gen TP53 en el 80% de los casos.

158.- El tipo histológico de carcinoma de mama con mejor pronóstico es:

a) Carcinoma tubular.
b) Carcinoma lobulillar infiltrante.
c) Carcinoma micropapilar.
d) Carcinoma neuroendocrino.

159.- De las siguientes afirmaciones señala la CORRECTA respecto a la adenosis microglandular de la mama:

a) Es una lesión maligna caracterizada por pérdida total de la membrana basal.
b) Suele expresar receptores hormonales y HER2.
c) Presenta pequeñas glándulas infiltrativas rodeadas por membrana basal intacta.
d) Siempre se asocia a carcinoma ductal invasivo.



160.- De las siguientes combinaciones histológica e inmunohistoquímica señala la más característica de la enfermedad de Paget de la mama:

a) Células intraepidérmicas S100 positivas y HER2 negativas.
b) Células intraepidérmicas grandes, claras, CK7 positivas y HER2 frecuentemente positivas.
c) Células basaloides intraepidérmicas p63 positivo.
d) Células intraepidérmicas negativos para receptores hormonales y HER 2 positivo.

161.- Indica la técnica inmunohistoquímica que sirve para distinguir el carcinoma lobulillar infiltrante del carcinoma infiltrante de tipo no especial:

a) Queratina AE1-AE3.
b) p 120.
c) HER 2.
d) Actina.

162.- ¿Cuál de las siguientes características es más propia del carcinoma lobulillar infiltrante clásico?

a) Formación de túbulos bien definidos y alta cohesión celular.
b) Disposición de células en nidos sólidos con necrosis central.
c) Células pequeñas y discohesivas infiltrando el estroma en patrón lineal**.**
d) Asociación frecuente con sobreexpresión del receptor HER2.

163.- ¿Cuál de las siguientes características sugiere comportamiento maligno en un tumor de células de Sertoli testicular?

a) Tamaño pequeño y bien delimitado.
b) Presencia de calcificaciones intratumorales.
c) Invasión vascular y elevada actividad mitótica.
d) Índice de proliferación celular Ki 67 10%.

164.- Señala la afirmación CORRECTA acerca de la hiperplasia microglandular del cérvix:

a) Es una lesión premaligna asociada a infección por VPH de alto riesgo.
b) Muestra glándulas apretadas con atipia marcada y numerosas mitosis.
c) Puede simular un adenocarcinoma endocervical.
d) Se asocia típicamente a mutaciones de TP53.

165.- Señala de las siguientes características histológicas el criterio esencial para el diagnóstico de leiomiosarcoma convencional uterino:

a) Presencia de atipia leve sin necrosis.
b) Necrosis tumoral y atipia moderada.
c) Alta actividad mitótica sin atipia.

d) Presencia de leiomioma atípico.

166.- Señala la afirmación CORRECTA sobre el carcinoma endometrioide de endometrio:

a) Es el tipo menos frecuente de carcinoma endometrial.
b) Se asocia típicamente a mutaciones de TP53.
c) Suele relacionarse con estimulación estrogénica.
d) Deriva de una lesión precursora denominada STIC.

167.- De las siguientes afirmaciones sobre el carcinoma seroso de alto grado ovárico señala la CORRECTA:

a) Se asocia a mutaciones frecuentes de KRAS.
b) Deriva habitualmente de un carcinoma seroso de bajo grado.
c) Presenta mutaciones casi constantes de TP53.
d) Aparece sobre todo en mujeres jóvenes.

168.- Señala la característica típica del carcinoma seroso de bajo grado (LGSC):

a) Mutación casi constante del gen TP53.
b) Alta tasa mitótica y atipia nuclear marcada.
c) Asociación con mutaciones de KRAS o BRAF.
d) Lesión precursora denominada STIC.

169.- El origen más frecuente de los tumores malignos de ovario es:

a) Tumores de células germinales.
b) Tumores del estroma del cordón sexual.
c) Tumores epiteliales.
d) Tumores metastásicos.

170.- ¿Cuál de las siguientes manifestaciones clínicas es más característica del síndrome de Birt-Hogg-Dubé?

a) Neurofibromas cutáneos y gliomas ópticos.
b) Fibrofoliculomas cutáneos, quistes pulmonares y tumores renales.
c) Lentiginosis mucocutánea y poliposis intestinal**.**
d) Hemangioblastomas cerebelosos y feocromocitomas.

171.- Indica la afirmación CORRECTA sobre el carcinoma de células escamosas de pene asociado a VPH?

a) Es el subtipo más frecuente de cáncer de pene y nunca se relaciona con infección viral.
b) Se asocia principalmente a infección por VPH de alto riesgo, especialmente VPH-16, y puede mostrar sobreexpresión de p16.



c) Deriva del epitelio glandular.
d) Tiene siempre peor pronóstico que el carcinoma escamoso no asociado a VPH.

172.- ¿Cuál de las siguientes afirmaciones es CORRECTA sobre el tumor de células de Leydig del testículo?

a) Es el tumor testicular maligno más frecuente en la persona adulta joven.
b) Se origina a partir de células germinales y eleva la alfafetoproteína (AFP).
c) Es un tumor del estroma gonadal, generalmente benigno y con posible producción hormonal.
d) Se asocia siempre a metástasis pulmonares precoces.

173.- ¿Cuál es el tumor testicular de células germinales más frecuente en la persona adulta joven?

a) Teratoma.
b) Seminoma.
c) Coriocarcinoma.
d) Carcinoma embrionario.

174.- ¿A qué Grupo de Grado (ISUP) corresponde un adenocarcinoma de próstata con Gleason 4+3 = 7?

a) Grupo de Grado 1.
b) Grupo de Grado 2.
c) Grupo de Grado 3.
d) Grupo de Grado 4.

175.- ¿Cuál es el tipo histológico más frecuente de cáncer de próstata?

a) Carcinoma ductal prostático.
b) Carcinoma de células pequeñas.
c) Adenocarcinoma acinar.
d) Carcinoma urotelial prostático.

176.- ¿Cuál es el tipo más frecuente de carcinoma renal esporádico en personas adultas?

a) Carcinoma renal papilar.
b) Carcinoma renal de células claras.
c) Carcinoma del conducto colector.
d) Carcinoma renal cromófobo.



177.- ¿Cuál de las siguientes afirmaciones es CORRECTA sobre el oncocitoma renal?

a) Es un tumor renal maligno con alto potencial metastásico.
b) Deriva del epitelio del túbulo proximal y se asocia a mutaciones del gen VHL.
c) Es un tumor renal benigno compuesto por células oncocíticas ricas en mitocondrias.
d) Se asocia habitualmente a necrosis tumoral extensa e invasión vascular.

178.- ¿Cuál de las siguientes afirmaciones es más CORRECTA sobre el carcinoma urotelial invasivo de vejiga?

a) La presencia de carcinoma in situ asociado no tiene impacto pronóstico.
b) La invasión en profundidad es el principal factor pronóstico.
c) Todos los carcinomas uroteliales invasivos derivan de tumores papilares de bajo grado no invasivos.
d) El carcinoma urotelial invasivo se caracteriza siempre por diferenciación escamosa extensa.

179.- ¿Cuál de las siguientes variantes histológicas del carcinoma urotelial invasivo se asocia a un peor pronóstico?

a) Variante micropapilar.
b) Variante urotelial convencional.
c) Variante con diferenciación glandular.
d) Variante con diferenciación escamosa focal.

180.- ¿Cuál es la neoplasia más característica del síndrome de Von Hippel–Lindau?

a) Carcinoma papilar de tiroides.
b) Carcinoma renal de células claras.
c) Linfoma no Hodgkin.
d) Meduloblastoma.

181.- ¿Cuál de los siguientes NO se considera actualmente un subtipo del carcinoma papilar de tiroides?

a) Columnar.
b) Cribiforme-morular.
c) Sólido.
d) Esclerosante difuso.

182.- En relación con el déficit de miofoforilasa, señale la respuesta CORRECTA.

a) Produce una alteración del metabolismo de los lípidos.
b) Produce una Glucogenosis tipo V (Enfermedad de McArdle).
c) Produce una miopatía mitocondrial.
d) Produce la enfermedad de Duchenne.

183.- Respecto al melanoma uveal, señale la respuesta CORRECTA.

a) Se relaciona con la exposición a luz ultravioleta.
b) Tiene las mismas alteraciones genéticas que la mayoría de los melanomas cutáneos.
c) El pronóstico depende del tamaño y tipo celular (epiteliode o fusiforme).
d) Cuando se diseminan, lo hacen principalmente por vía linfática.

184.- ¿Cuál es el sarcoma de órbita más frecuente en la población pediátrica?

a) Liposarcoma.
b) Leiomiosarcoma.
c) Rabdomiosarcoma.
d) Angiosarcoma.

185.- Respecto al glaucoma. Señale la afirmación FALSA.

a) Se dividen en glaucoma de ángulo abierto y glaucoma de ángulo cerrado.
b) Produce edema de papila (papiledema).
c) La mayoría se asocia a hipertensión intraocular.
d) Se suele manifestar como alteraciones del campo visual.

186.- Señale, cuál de las siguientes patologías NO es propia del oído externo.

a) Meningioma.
b) Colesteatoma.
c) Alteraciones de la hendidura branquial.
d) Condrodermatitis nodular del hélix.

187.- ¿De cuál de las siguientes entidades es característica la atrofia perifascicular?

a) Dermatomiositis.
b) Esclerosis Lateral Amiotrófica (ELA).
c) Miopatia Necrotizante Autoinmune.
d) Miositis por Cuerpos de Inclusión (IBM).

188.- En la biopsia muscular, ¿cuál de las siguientes entidades presenta de forma característica grupos de fibras atróficas y re-agrupamiento por tipo de fibras?

a) Polimiositis.
b) Distrofia muscular de Duchenne.
c) Esclerosis Lateral Amiotrófica (ELA).
d) Dermatomiositis.



189.- ¿Cuál de las siguientes respuestas es propia de la enfermedad de Duchenne?

a) Es una miopatía metabólica ligada al cromosoma X.
b) Existe una pérdida parcial de Disferlina.
c) Es característica del sexo femenino.
d) Se asocia más frecuentemente a delecciones en el gen de la Distrofina.

190.- En relación con el Glioblastoma, IDH-no mutado, grado 4, señale la respuesta CORRECTA.

a) Puede presentar mutación del gen TERT sin necrosis o proliferación vascular.
b) Puede presentar delección del gen CDKN2A sin necrosis o proliferación vascular.
c) Presenta frecuentemente fibras de Rosenthal y cuerpos granulares eosinófilos.
d) Presenta mutación de BRAF (V600E).

191.- ¿Cuál que las siguientes alteraciones moleculares es de mejor pronóstico en el meduloblastoma?

a) Activación de la vía WNT.
b) Activación de la vía SHH.
c) Amplificación de MYC.
d) Mutación de Histona 3.3 G34.

192.- En relación con los cuerpos de Lewy, señale la respuesta CORRECTA.

a) Son frecuentemente extracelulares.
b) Contienen neuritas distróficas con Tau hiperfosforilada.
c) Contienen TDP-43 y p62.
d) Contienen sinucleina.

193.- En relación con la enfermedad de Alzheimer, señale la respuesta FALSA.

a) Existe una afectación precoz de hipocampo.
b) Existe depósito intranuclear de Tau en neuronas.
c) Las placas Neuríticas tienen un núcleo central de B-amiloide.
d) Pueden asociarse a mutaciones de Presenilina 1 y 2.

194.- ¿Cuáles son las células donde se encuentran principalmente las inclusiones del virus JC en la Leucoencefalopatía Multifocal Progresiva (LMP)?

a) Neuronas.
b) Oligodendrocitos.
c) Microglia.
d) Astrocitos.



195.- En relación con la Enfermedad de Creutzfeldt-Jacob, señale la respuesta CORRECTA.

a) Suele cursar con inclusiones de TDP-43.
b) Suele producir inclusiones intranucleares en neuronas corticales.
c) Suelen existir infiltrados linfocitarios prominentes en cerebelo.
d) La mayoría de los casos son formas esporádicas.

196.- En relación con el síndrome Guillain-Barre, señale la respuesta CORRECTA.

a) Presenta sobre todo desmielinización en nervio periférico y raíces nerviosas.
b) Afecta fundamentalmente a los axones de los cordones posteriores medulares.
c) Presenta desmielinización sobre todo en la vía piramidal.
d) Presenta desmielinización sobre todo en nervios ópticos.

197.- En relación con la Esclerosis Múltiple, señale la respuesta CORRECTA.

a) Tiene un curso monofásico con presencia de lesiones similares en tiempo de evolución.
b) Predomina la afectación de la vía piramidal y asta anterior medular.
c) Es típica la afectación de la sustancia blanca periventricular.
d) Predomina la afectación del XII par craneal.

198.- De entre los siguientes tumores fibrohistiocitarios, ¿en cuál de ellos se pueden observar células dendríticas con melanina en su interior?

a) Dermatofibroma.
b) Dermatofibrosarcoma protuberans.
c) Mixofibrosarcoma.
d) Fibroxantoma atípico.

199.- ¿Qué anticuerpo de los siguientes se expresa inmunohistoquímicamente de forma más consistente en la fibromatosis?

a) CD34.
b) MUC-4.
c) Proteína S100.
d) Beta Catenina.

200.- En relación con el angiosarcoma, señalar la opción VERDADERA.

a) Es el sarcoma más frecuente.
b) El angiosarcoma cutáneo afecta fundamentalmente a las extremidades superiores de personas adultas jóvenes.
c) El angiosarcoma postradioterapia y el asociado a linfedema presenta amplificación del gen MYC.

d) Con inmunohistoquímica, CD34 presenta una tinción difusa e intensa en la totalidad de los casos.

201.- ¿Cuál de las siguientes circunstancias NO ayuda en el diagnóstico histopatológico de un tumor maligno de la vaina nerviosa periférica convencional?

a) Cuando el tumor se desarrolla en una persona paciente con enfermedad de Von Recklinghausen.
b) Cuando la neoplasia se desarrolla en el compartimento de un nervio mayor o en continuidad con un neurofibroma.
c) Cuando el paciente refiere parestesias, dolores radiculares o dolor a la palpación.
d) Cuando el tumor expresa de forma intensa y difusa Proteína S100 o SOX 10.

202.- Señala la opción ERRONEA respecto al liposarcoma mixoide.

a) Es el tipo más frecuente de liposarcoma.
b) Tiene especial predilección por los miembros inferiores, en especial por el muslo.
c) Es muy raro que se desarrolle en el retroperitoneo.
d) Se caracteriza por la traslocación t(14;18).

203.- ¿Cuál de las siguientes entidades NO se considera una variante de lipoma?

a) Angiolipoma.
b) Hibernoma.
c) De células fusiformes “Spindle-cell” lipoma.
d) Mixolipoma.

204.- Una de las siguientes lesiones ginecológicas es propia de la infancia. Señálela.

a) Condiloma acuminado.
b) Carcinoma de vulva.
c) Rabdomiosarcoma embrionario.
d) Carcinoma de cérvix.

205.- ¿Cuál es la localización más típica del tumor de células gigantes de los huesos largos?

a) Metáfisis.
b) Diáfisis.
c) Epífisis.
d) Sínfisis.



206.- La leiomiomatosis cutánea y uterina es una enfermedad autosómica dominante.¿Dónde está localizada la mutación germinal más frecuente, origen de esta enfermedad?

a) Gen BAP1.
b) Gen AFP.
c) Gen Fumarato hidratasa (FH).
d) Microsatélites cerca del centrómero del cromosoma 17.

207.- Un paciente acude por un tumor mesenquimal en la cavidad abdominal, de aspecto nodular, con áreas celulares y escleróticas, con patrón hemangiopericitoide, CD34, STAT6 y Bcl2 positivo. ¿Cuál es el diagnóstico histopatológico más probable?

a) Angiosarcoma.
b) Dermatofibrosarcoma protuberans.
c) Rabdomiosarcoma.
d) Tumor fibroso solitario.

208.- ¿En cuál de los siguientes órganos se ha descrito con relativa frecuencia nevus melanocíticos?

a) Pulmón.
b) Bazo.
c) Riñón.
d) Ganglio.

209.- La presencia de granulomas epiteliodes no necrotizantes en el contexto de cardiomiopatía dilatada sugiere el diagnóstico de cuál de las siguientes lesiones:

a) Miocarditis de células gigantes.
b) Miocarditis secundaria a sarcoidosis.
c) Miocarditis de hipersensibilidad.
d) Miocarditis infecciosa parasitaria.

210.- Señale la respuesta INCORRECTA sobre el rechazo agudo celular cardíaco.

a) La biopsia miocárdica es el indicador más sensible y específico de rechazo.
b) Se debe a una respuesta inmunológica frente a antígenos de histocompatibilidad.
c) La abundancia de linfocitos en el infiltrado miocárdico no se relaciona con la gravedad de rechazo.
d) El principal signo microscópico es un infiltrado inflamatorio acompañado de necrosis focal de miocitos y edema.

211.- Señale la respuesta CORRECTA en relación a la disección aórtica:

a) La localización más frecuente es la aorta abdominal.
b) Se asocia a Arteritis de célula gigantes.
c) En su etiopatogenia la ateroesclerosis es el factor más importante.
d) Se asocia a hipertensión arterial y Síndrome de Marfán.

212.- Señale la respuesta INCORRECTA respecto a las miocardiopatías.

a) El alcoholismo crónico es una causa de miocardipatía dilatada.
b) La cardiomiopatía dilatada es con más frecuencia debida a una enfermedad hereditaria que la hipertrófica.
c) En la miocardiopatía ventricular derecha arritmogénica la muerte súbita es una forma de presentación.
d) En la miocardiopatía hipertrófica puede desarrollarse fibrosis intersticial miocárdica por sustitución de fibras miocárdicas.

213.- Respecto a la tuberculosis pulmonar, indique la afirmación INCORRECTA.

a) El nódulo de Ghon suele localizarse en los lóbulos superiores, en situación subpleural.
b) Es más común encontrar bacilos, con las tinciones adecuadas, en la corona de histiocitos epitelioides que en la necrosis caseosa de los granulomas.
c) En el parenquima pulmonar, se pueden desarrollar granulomas sin necrosis.
d) Las células de Langhans no son específicas de la tuberculosis.

214.- Señale la afirmación INCORRECTA.

a) La neumonía intersticial usual es la manifestación morfológica de la fibrosis pulmonar idiopática.
b) Los focos fibroblásticos no se consideran un criterio mayor para el diagnóstico de neumonía intersticial usual.
c) El patrón morfológico de lesión encontrado en la neumonía aguda intersticial es el daño alveolar difuso.
d) La neumonitis intersticial descamativa se asocia frecuentemente con el hábito tabáquico.

215.- Señale la respuesta INCORRECTA acerca de los tumores nasosinusales.

a) El carcinoma indiferenciado nasosinusal presenta mutaciones de IDH2 en más del 50 % de los casos y frecuentes fusiones en NUTM1.
b) El sistema de gradación histológica de Hyams es el que más se aplica a los neuroblastomas olfatorios.
c) El carcinoma nasofaríngeo es frecuentemente positivo para el virus de Epstein-Barr en áreas endémicas asiáticas.
d) El papiloma oncocítico es un tipo histológico de papiloma nasosinusal reconocido por la OMS.



216.- ¿Cuál de los siguientes NO es un criterio de adenocarcinoma in situ pulmonar?

a) Patrón lepídco.
b) Afectación pleural, si existiera, <5 mm.
c) Tamaño ≤ 3 cm.
d) Diagnosticado después de un muestreo completo de la pieza quirúrgica.

217.- Respecto al carcinoma de pulmón, señale la afirmación INCORRECTA.

a) Una inmunotinción intensa de ALK en un adenocarcinoma de pulmón se suele correlacionar con buena respuesta a inhibidores de ALK incluso si el FISH es negativo.
b) El valor "TPS" en la evaluación de PD-L1 en el carcinoma no microcítico de pulmón es el porcentaje de células tumorales viables que expresan PD-L1 en la membrana respecto al número total de células viables del tumor.
c) El adenocarcinoma infiltrante mucinoso infrecuentemente desarrolla metástasis intra-pulmonares.
d) El carcinoma neuroendocrino de células grandes se caracteriza por presentar >10 mitoses / 2 mm2 y necrosis geográfica extensa.

218.- Respecto al diagnóstico del esófago de Barret, indique la afirmación CORRECTA.

a) La presencia de metaplasia intestinal es un criterio reconocido en todas las guías.
b) En ausencia de datos histológicos concluyentes, el diagnóstico se puede alcanzar a través de una medición endoscópica detallada que revela 2 cm de mucosa anormal en la unión esófago-gástrica.
c) Para evitar complicaciones posteriores a la endoscopia, se recomienda obtener tres o menos fragmentos mucosos para realizar el diagnóstico.
d) Para el diagnóstico histológico rutinario, no se recomienda el uso de técnicas histoquímicas o inmunohistoquímicas.

219.- Respecto al carcinoma difuso o pobremente cohesivo del estómago, señale la afirmación INCORRECTA.

a) Su frecuencia está en aumento.
b) No se ha descrito en a síndromes hereditarios, al contrario de lo que ocurre con el adenocarcinoma de tipo intestinal.
c) Las mutaciones en el gen CDH1 están implicadas en el desarrollo de este tumor.
d) El carcinoma de células en anillo de sello in situ puede considerarse una lesión precursora, aunque es una lesión infrecuente y restringida a un subgrupo específico de pacientes.



220.- Respecto a la esteatosis hepática y la enfermedad hepática esteatósica asociada a la disfunción metabólica, señale la afirmación INCORRECTA.

a) Se pueden asociar a diabetes mellitus tipo II.
b) La fibrosis no forma parte del espectro morfológico.
c) Una esteatosis macrovesicular que afecte al menos al 5 % de los hepatocitos en la evaluación a bajo aumento (4X) es un criterio diagnóstico.
d) Pueden observarse lipogranulomas en la biopsia.

221.- Respecto al adenocarcinoma colorrectal y sus lesiones precursoras, señale la afirmación CORRECTA.

a) La expresión de CDX2 se usa para el diagnóstico del carcinoma pero carece de implicación pronóstica.
b) El adenoma serrado tradicional es típicamente BRAF mutado, no presenta inestabilidad de microsatélites y las mutaciones de KRAS son muy infrecuentes (<5 %).
c) Las lesiones serradas sésiles presentan, generalmente, mutaciones de BRAF e inestabilidad de microsatélites.
d) Cuando el aspecto vellositario de un adenoma es superior al 50 %, se utiliza la designación de adenoma velloso mejor que adenoma túbulo-velloso.

222.- Respecto a los tumores pancreáticos, señale la respuesta CORRECTA.

a) Las lesiones quísticas mucosas tienen un porcentaje mínimo (<1 %) de asociación con un componente de carcinoma invasivo.
b) Las mutaciones de CTNNB1 (catenina beta) ocurren principalmente en el pancreatoblastomas y neoplasia sólida seudopapilar.
c) La triada de Whipple es la sintomatología típica del VIPOMA.
d) La diferenciación escamosa en el adenocarcinoma ductal pancreático carece de implicación pronóstica.

223.- Señale la respuesta INCORRECTA respecto a las glomerulonefritis:

a) La causa más frecuente de síndrome nefrótico en pacientes no diabéticos es la nefropatía membranosa primaria.
b) La glomerulonefritis aguda postinfecciosa es un tipo de glomerulonefritis proliferativa endocapilar difusa.
c) En la glomerulonefritis aguda postinfecciosa son característicoos los anticuerpos anti-PLA2R como respuesta a la infección estreptocócica.
d) En personas adultas, la glomerulonefritis rápidamente progresiva más frecuente es la glomerulonefritis pauciinmune.



224.- Respecto al adenocarcinoma prostático, señale la afirmación INCORRECTA.

a) Se pueden encontrar de forma incidental hasta en el 25 % de las piezas de citoprostatectomía por cáncer de vejiga.
b) La mayoría son multifocales.
c) Los que se originan en la zona de transición tiene mejor pronóstico.
d) Hasta el 50 % se originan en la zona de transición.

225.- Respecto al adenocarcinoma prostático, señale la afirmación CORRECTA.

a) En la actualidad, el gado 1 de Gleason no debe usarse, pero si el 2 y el 3.
b) El crecimiento en forma de glándulas individuales separadas por estroma es característico del grado 3 de Gleason.
c) La comedonecrosis es característica del grado 4 de Gleason.
d) En la biopsia con aguja, si el patrón secundario representa solo el 4 %, se utilizará solo el valor del primario (2 veces) para establecer el grado de Gleason.

226.- Respecto al carcinoma de las vías urinarias, señale la afirmación INCORRECTA.

a) Las mutaciones de CDH1 son características del carcinoma plasmocitoide.
b) Las mutaciones de FGFR3 son frecuentes en el carcinoma urotelial papilar no infiltrante de bajo grado.
c) Las mutaciones del promotor TERT son alteraciones genéticas infrecuentes en este tipo de tumor.
d) La inestabilidad de microsatélites no se utiliza como predictor de respuesta a la terapia con inhibidores de puntos de control inmunitarios.

227.- Señale la afirmación INCORRECTA en relación con el carcinoma embrionario testicular.

a) Es el componente más frecuente en los tumores germinales mixtos.
b) Dentro de los tumores germinales puros, el carcinoma embrionario es el más frecuente.
c) Ocurre en pacientes más jóvenes que el seminoma.
d) La supervivencia del carcinoma embrionario puro limitado al testículo y tratado supera el 90 %.

228.- ¿Cuál de las siguientes afirmaciones es INCORRECTA en relación con los tumores renales?

a) Hasta un 20 % de los angiomiolipomas que se desarrollan en pacientes con esclerosis tuberosa malignizan.
b) El tumor de células yuxtaglomerulares suele cursar con hipertensión arterial.
c) Un grupo de oncocitomas renales presentan translocaciones del gen CCND1 (ciclina D1).
d) Las células estromales del nefroma quístico de la persona adulta típicamente expresan receptores de estrógenos y progesterona.



229.- ¿Cuál de los siguientes paneles inmunohistoquímicos utilizaría para una mejor tipificación histológica del carcinoma de ovario?

a) PAX8, WT1, NAPSA (napsina A), RE (receptor de estrógenos).
b) PAX8, HINF1B, WT1, RP.
c) PAX8, WT1, NAPSA, p53, RP.
d) WT1, p53, NAPSA, RP (receptor de progesterona).

230.- ¿Cuál de las afirmaciones es CORRECTA respecto del carcinoma de ovario?

a) Los carcinomas de células claras son los más frecuentes en pacientes con síndrome de Lynch.
b) Menos del 30 % de los carcinomas serosos de alto grado presentan déficit en los mecanismos de reparación del ADN mediante recombinación homóloga (HRD).
c) Las mutaciones de BRAF son características de los carcinomas serosos de bajo grado.
d) La amplificación de HER2 es un hecho infrecuente (<5 %) en los carcinomas mucinosos.

231.- ¿En qué situación es MENOS común la inestabilidad de microsatélites en el carcinoma de endometrio?

a) Carcinosarcoma con componente epitelial de tipo endometrioide.
b) Carcinoma seroso.
c) Carcinoma desdiferenciado.
d) Carcinoma endometrioide grado 3.

232.- Respecto al carcinoma de cérvix y sus precursores, señale la afirmación CORRECTA.

a) Los patrones de Silva en el adenocarcinoma de cérvix hacen referencia a patrones morfológicos relacionados o no con virus del papiloma humano.
b) El HPV6 y HPV11 son los que más frecuentemente se detectan en lesiones de bajo grado (LSIL).
c) El adenocarcinoma de tipo gástrico con más frecuencia se relaciona con VPH18.
d) La tinción intensa de p16 siempre diferencia un adenocarcinoma de cérvix de la infiltración cervical por un adenocarcinoma de endometrio.

233.- Una de las siguientes afirmaciones es CORRECTA.

a) La expresión de Receptores de Andrógenos mediante inmunohistoquímica están asociados con una mejor supervivencia libre de enfermedad y una mejor supervivencia general en pacientes con cáncer de mama en etapa temprana.
b) En la estimación de la carga tumoral residual (RCB) tras quimioterapia neoadyuvante, al evaluar un ganglio linfático centinela, si existen dos focos tumorales incluidos en un área de fibrosis, se debe evaluar solo el tamaño del foco mayor.
c) Carcinoma de células altas con polaridad invertida es la nueva terminología aplicada por la OMS para designar al antiguo carcinoma micropapilar infiltrante.



d) La definición de carcinoma microinfiltrante de mama requiere que las células que infiltran se localicen en el estroma lobulillar específico.

234.- Indique cuál es la asociación INCORRECTA en el carcinoma de mama.

a) Carcinoma lobulillar: mutación en CDH1.
b) Carcinoma secretor: fusión ETV6-NTRK3.
c) Carcinoma de células altas con polaridad invertida: mutación IDH2.
d) Carcinoma adenoide quístico: fusión MYC-NFKB.

235.- Entre los criterios de Weiss para el diagnóstico de los carcinomas suprarrenales NO se incluye uno de los siguientes.

a) Menos de un 25 % de células claras.
b) Presencia de mitosis atípicas.
c) Peso superior a 300 gramos.
d) Necrosis tumoral.

236.- Si en el tiroides identifica un tumor encapsulado de 1,1 cm de patrón folicular con un 10 % de patrón papilar, que no infiltra la cápsula ni presenta angioinvasión. Los núcleos son claros y convolutos, con frecuente superposición y ocasionales hendiduras. ¿Cuál sería su diagnóstico?

a) Neoplasia tiroidea folicular no invasiva con características nucleares de tipo papilar (NIFTP), si no tiene mutación en BRAF.
b) Neoplasia tiroidea folicular no invasiva con características nucleares de tipo papilar (NIFTP), independiente de la presencia de mutación en BRAF.
c) Neoplasia tiroidea folicular no invasiva con características nucleares de tipo papilar (NIFTP), si tiene mutación BRAF.
d) Carcinoma papilar, variante folicular.

237.- ¿Cuál de estos tumores NO se asocia típicamente a la neoplasia endocrina múltiple tipo 1 (MEN1)?

a) Carcinoma medular de tiroides.
b) Hiperplasia paratiroidea.
c) Tumor neuroendocrino de páncreas.
d) Adenoma de hipófisis.

238.- Si en el tiroides se identifica un tumor encapsulado de 1,1 cm con un 100 % de patrón folicular, sin necrosis y con hasta 2 mitosis/2mm2. Los núcleos no presentan características de tipo papilar. El tumor infiltra focalmente la cápsula y presenta angioinvasión en 2 vasos. ¿Cuál sería su diagnóstico?

a) Carcinoma folicular mínimamente invasivo.
b) Carcinoma folicular encapsulado angioinvasivo.
c) Carcinoma folicular ampliamente invasivo.

d) Carcinoma folicular de alto grado.

239.- Considerando las alteraciones moleculares de los tumores primarios de la glándula tiroides, cuál de las siguientes afirmaciones es FALSA:

a) El reordenamiento NTRK3 es frecuente en el carcinoma oncocítico tiroideo.
b) Las mutaciones activadoras de RET son características del carcinoma medular de tiroides
c) Las mutaciones de RAS son las alteraciones más frecuentes en el carcinoma folicular tiroideo
d) La mutación BRAF es muy frecuente en el carcinoma papilar de tiroides clásico.

240.- ¿Cuál de estas características NO espera encontrar en un feocromocitoma?

a) Presencia de necrosis.
b) Pérdida del patrón de Zellballen.
c) Positividad para SDH-B.
d) Negatividad para cromogranina A.

241.- En relación con las neoplasias linfoides, señale la respuesta INCORRECTA.

a) Los antígenos detectados por anticuerpos monoclonales más útiles son el CD45 (leucocitario común), el CD20 (asociado a las células B) y el CD3 (asociado a las células T).
b) Las neoplasias de precursores B y T son similares morfológicamente, por lo que es necesario utilizar anticuerpos monoclonales para marcar su estirpe celular.
c) CD30 es un marcador de activación, no de estirpe celular.
d) La leucemia más frecuente en personas adultas es la leucemia mieloide crónica.

242.- En relación con los adenomas hipofisarios clínicamente no funcionantes y/o negativos para hormonas por inmunohistoquímica, ¿cuál de las siguientes afirmaciones es CORRECTA?

a) La mayoría de los adenomas clínicamente silenciosos que son negativos para hormonas expresan PIT1 y corresponden a adenomas somatotropos poco diferenciados.
b) Los adenomas negativos para hormonas son sinónimos exactos de adenomas clínicamente no funcionantes y constituyen la mayoría de los microadenomas hipofisarios.
c) La mayoría de los adenomas negativos para hormonas por inmunohistoquímica pertenecen en realidad a la estirpe gonadotropa, identificable por la expresión de SF1.
d) Los verdaderos adenomas “null cell” son frecuentes y muestran habitualmente invasión cavernosa con índices de Ki-67 elevados (>3%).



243.- En el diagnóstico histopatológico de un tumor selar fusocelular con patrón sólido-fascicular, ¿cuál de las siguientes combinaciones de hallazgos apoya con mayor firmeza el diagnóstico de spindle cell oncocytoma / pituicitoma oncocítico frente a un meningioma o un PitNET no funcionante?,

a) Positividad para EMA en patrón membranoso difuso, reticulina pericelular preservada y ausencia de TTF1.
b) TTF1 nuclear difuso, S100 y vimentina positivos, fuerte positividad para anticuerpo antimitochondrial y ausencia de hormonas hipofisarias y factores de transcripción adenohipofisarios.
c) Sinaptofisina y cromogranina A positivas, PIT1 nuclear, bajo índice Ki-67 (<3%).
d) GFAP difuso intenso, neurofilamentos positivos y presencia de cuerpos de Rosenthal.

244.- En el contexto del diagnóstico diferencial entre adenoma paratiroideo grande, tumor paratiroideo atípico y carcinoma paratiroideo, ¿cuál de los siguientes hallazgos constituye, un criterio diagnóstico DEFINITORIO de carcinoma paratiroideo?

a) Bandas fibrosas gruesas con patrón lobulado, índice Ki-67 > 5% y pérdida de expresión de parafibromina.
b) Crecimiento sólido en láminas con macronucleolos prominentes y > 5 mitosis/10 mm².
c) Invasión vascular demostrada por células tumorales atravesando la pared del vaso y asociadas a trombo intravascular.
d) Extensión tumoral focal hacia la cápsula sin atravesarla, con fibrosis y atipia citológica moderada.

245.- ¿Cuál de las siguientes situaciones constituye un pitfall diagnóstico clásico que NO debe conducir al diagnóstico de lipoadenoma paratiroideo?

a) Glándula única funcionante con curación bioquímica posterior, que contiene proliferación adenomatosa y abundante grasa (>50% del volumen).
b) Glándula aumentada de tamaño con abundante tejido adiposo, pero sin incremento demostrable del parénquima paratiroideo funcional.
c) Tumor encapsulado con mezcla de células chief y oncocíticas, acompañado de estroma adiposo prominente.
d) Lesión paratiroidea con más del 50% del volumen ocupado por tejido adiposo y presencia de un reborde de parénquima comprimido.

246.- En una neoplasia tiroidea encapsulada, con patrón predominantemente folicular y núcleos con puntuación nuclear tipo papilar de 2–3, ¿cuál de los siguientes hallazgos constituye un criterio de EXCLUSIÓN estricta para el diagnóstico de Neoplasia tiroidea folicular no invasivo con características nucleares de tipo papilar (NIFTP?

a) Presencia focal de cuerpos de Sanderson polster y arquitectura microfolicular.
b) Identificación de una mutación BRAF p.V600E, incluso en ausencia de papilas verdaderas.



c) Tamaño tumoral subcentimétrico (< 10 mm) con cápsula incompleta pero bien delimitada.
d) Presencia de un componente sólido del 25% del volumen tumoral.

247.- En una tiroidectomía realizada por bocio duro de crecimiento rápido con disnea, el estudio histológico muestra fibrosis extensa que reemplaza grandes áreas del parénquima, infiltrado linfoplasmocitario y escasos nidos epiteliales atrapados. ¿Cuál de los siguientes hallazgos HISTOLÓGICOS es de más utilidad para establecer el diagnóstico correcto entre tiroiditis de Hashimoto fibrosa, tiroiditis de Riedel y carcinoma anaplásico paucicelular?

a) Presencia de células epiteliales con núcleos hipercromáticos y agrandados dentro de un estroma fibroso.
b) Fibrosis densa con infiltrado linfoplasmocitario y abundantes células plasmáticas IgG4-positivas.
c) Flebitis obliterante y extensión franca de la fibrosis más allá de la cápsula tiroidea hacia tejidos adyacentes.
d) Atrofia folicular extensa con metaplasia escamosa y centros germinales bien formados.

248.- Un varón de 22 años presenta episodios recurrentes de pancreatitis aguda grave desde la infancia, sin antecedente de alcoholismo ni litiasis biliar. La historia familiar es positiva: su padre y un tío paterno padecieron cuadros similares y uno de ellos desarrolló adenocarcinoma pancreático a los 50 años.El estudio genético revela una mutación heterocigota germinal que confiere resistencia del tripsinógeno a la autoinactivación, con aumento sostenido de la actividad tripsínica intrapancreática.Desde el punto de vista patogénico y pronóstico-oncológico, ¿cuál de las siguientes alteraciones genéticas es la más probable?

a) Mutación con pérdida de función en SPINK1, con herencia autosómica recesiva.
b) Mutación con pérdida de función en CFTR, alterando la secreción ductal de bicarbonato.
c) Mutación con ganancia de función en PRSS1, con herencia autosómica dominante.
d) Mutación con pérdida de función en CASR, condicionando alteraciones del calcio intrapancreático.

249.- En relación con los errores diagnósticos frecuentes en la citología pancreática al diferenciar pancreatoblastoma de carcinoma acinar pancreático, ¿cuál de las siguientes afirmaciones es correcta?

a) La presencia de citoplasma granular eosinófilo descarta pancreatoblastoma y apoya siempre carcinoma acinar.
b) La negatividad para marcadores neuroendocrinos excluye pancreatoblastoma.
c) La ausencia de nidos escamosos en una PAAF no excluye pancreatoblastoma, especialmente en muestras limitadas.
d) La beta-catenina nuclear es un hallazgo igualmente frecuente en carcinoma acinar y pancreatoblastoma.



250.- Un varón de 34 años durante un estudio de infertilidad se le detecta una masa testicular bilateral. No hay antecedentes tumorales conocidos. En la historia clínica se documentan episodios de virilización en la infancia, pero sin diagnóstico endocrinológico formal previo.La ecografía testicular muestra lesiones bilaterales, sólidas, mal delimitadas, localizadas en el mediastino testicular. Se realiza una biopsia quirúrgica.Hallazgos histológicos: el tumor está compuesto por nidos y cordones de células grandes, con citoplasma eosinófilo granular y vacuolado, presencia de lipofuscina, núcleos redondos con nucléolo pequeño, sin atipia significativa ni actividad mitótica, y sin necrosis. No se identifican cristales de Reinke .Inmunohistoquímica: SF1: positivo intenso, CYP11B1: positivo, CYP21A2: positivo, INSL3: negativo, DLK1: positividad difusa, Inhibina-α / Melan-A: positivos ¿Cuál es el diagnóstico más probable?

a) Tumor de Leydig testicular bilateral.
b) Tumor testicular de restos suprarrenales (TART) asociado a hiperplasia suprarrenal congénita.
c) Tumor estromal indiferenciado del cordón sexual.
d) Metástasis testicular de carcinoma corticosuprarrenal.

251.- Una adrenalectomía unilateral muestra una masa suprarrenal de 6,5 cm y 110 g, bien delimitada pero no encapsulada. Histológicamente, el tumor está compuesto por láminas sólidas y amplios nidos de células corticales con citoplasma eosinófilo compacto, alteración difusa de la red de reticulina, necrosis geográfica focal y 6 mitosis/10 mm². No se identifica invasión capsular franca en los niveles examinados.En la inmunohistoquímica, el tumor es SF1 positivo, β-catenina con expresión nuclear focal, Ki-67 del 18%, e IGF2 con intensa positividad paranuclear.¿Cuál es la interpretación diagnóstica más adecuada?

a) Adenoma cortical suprarrenal no funcionante.
b) Adenoma cortical suprarrenal con cambios atípicos.
c) Carcinoma cortical suprarrenal.
d) Neoplasia cortical suprarrenal de potencial maligno incierto.

252.- En un paciente inmunodeprimido con lesiones multifocales de sustancia blanca cerebral, la histología muestra áreas mal delimitadas de desmielinización, abundantes macrófagos cargados de lípidos y oligodendrocitos con núcleos aumentados de tamaño que contienen inclusiones virales anfófilas. ¿Cuál es el diagnóstico más probable?

a) Encefalitis por virus del herpes simple tipo 1
b) Encefalitis por citomegalovirus
c) Leucoencefalopatía multifocal progresiva
d) Toxoplasmosis cerebral



253.- En relación con las diferencias neuropatológicas entre la enfermedad de Creutzfeldt-Jakob esporádica (sCJD) y la variante (vCJD), ¿cuál de las siguientes afirmaciones es correcta?

a) En la vCJD predominan las lesiones espongiformes del núcleo caudado y putamen, con escasez de depósitos extracelulares de PrP.
b) En la sCJD son frecuentes las placas de kuru corticales extensas, especialmente en cerebelo.
c) La vCJD se caracteriza por abundantes placas de kuru en la corteza cerebral, rodeadas de cambio espongiforme.
d) Ambas formas muestran inflamación perivascular prominente como rasgo distintivo.

254.- En relación con los hallazgos neuropatológicos característicos de la esclerosis lateral amiotráfica (ELA), señale la afirmación correcta:

a) La ELA se caracteriza por pérdida selectiva de neuronas motoras superiores, con preservación de las motoneuronas inferiores y presencia constante de cuerpos de Lewy en el asta anterior medular.
b) En la ELA es típico encontrar adelgazamiento de las raíces anteriores de la médula espinal, pérdida de neuronas del asta anterior y degeneración de los tractos corticoespinales, a menudo asociadas a inclusiones citoplasmáticas positivas para TDP-43.
c) Las inclusiones intraneuronales de la ELA están formadas fundamentalmente por α-sinucleína y son indistinguibles de las observadas en la enfermedad de Parkinson.
d) En las formas familiares de ELA asociadas a mutaciones en SOD1 son constantes las inclusiones citoplasmáticas positivas para TDP-43 en motoneuronas espinales.

255.- Respecto a los mecanismos patogénicos implicados en la enfermedad de Parkinson y su correlación morfológica, señale la opción correcta:

a) Las mutaciones heterocigotas en GBA1 producen enfermedad de Parkinson al inducir una ganancia tóxica de función del enzima glucocerebrosidasa que favorece la agregación extracelular de α-sinucleína.
b) La disfunción del sistema PINK1-Parkin conduce a acumulación de mitocondrias normales y selectiva eliminación de mitocondrias dañadas, lo que protege frente al estrés oxidativo neuronal.
c) La agregación de α-sinucleína en la enfermedad de Parkinson muestra evidencia de propagación transneuronal con un patrón ascendente desde el tronco encefálico hasta la neocorteza, asociándose morfológicamente tanto a cuerpos de Lewy como a neuritas de Lewy.
d) En la enfermedad de Parkinson es característica la presencia de inclusiones de α-sinucleína predominantemente nucleares en neuronas corticales, sin afectación relevante del tronco encefálico.



256.- ¿Cuál de las siguientes características histopatológicas es más específica de la degeneración corticobasal?

a) Ovillos neurofibrilares globulares predominantes en troncoencéfalo
b) Inclusiones gliales citoplasmáticas ricas en α-sinucleína
c) Neuronas corticales "balonizadas" con placas astrocitarias tau-positivas
d) Pérdida selectiva de neuronas dopaminérgicas con cuerpos de Lewy

257.- ¿Cuál de las siguientes asociaciones gen-proteína-morfología es correcta en las degeneraciones lobares frontotemporales?

a) GRN — tau — cuerpos de Pick intranucleares
b) C9orf72 — TDP-43 — inclusiones citoplasmáticas y nucleares en FTLD y ALS
c) MAPT — TDP-43 — inclusiones ubiquitin-positivas corticales
d) TARDBP — α-sinucleína — inclusiones gliales citoplasmáticas

258.- En relación con la patogénesis molecular de la enfermedad de Alzheimer, señale la afirmación CORRECTA.

a) Las mutaciones del gen MAPT producen un incremento de Aβ42 y son causa frecuente de Alzheimer familiar.
b) La carga de placas neuríticas se correlaciona mejor con el grado de deterioro cognitivo que la densidad de ovillos neurofibrilares.
c) El alelo ApoE ε4 reduce el depósito de Aβ pero potencia la toxicidad tau-dependiente.
d) Las mutaciones en PSEN1 y PSEN2 incrementan la producción de Aβ42 mediante una ganancia de función de la γ-secretasa.

259.- En una persona paciente con encefalopatía de Wernicke no tratada, que evoluciona a síndrome de Korsakoff, ¿cuál de las siguientes localizaciones lesionales se correlaciona mejor con la alteración marcada de la memoria y la confabulación observadas en la fase crónica?

a) Lesiones necrótico-hemorrágicas predominantes en el globus pallidus bilateral
b) Degeneración vacuolar de los cordones posteriores y laterales de la médula espinal
c) Lesiones crónicas en el núcleo dorsomedial del tálamo
d) Necrosis pseudolaminar de las capas profundas de la corteza cerebral

260.- En relación con la neuropatía por virus varicela-zóster, ¿cuál de los siguientes hallazgos anatomopatológicos es el más característico y permite explicar la clínica típica del herpes zóster?

a) Desmielinización segmentaria inmunomediada de nervios periféricos sin afectación ganglionar.
b) Degeneración axonal secundaria a muerte neuronal en ganglios sensitivos con infiltrado inflamatorio mononuclear.
c) Invasión directa de células de Schwann con proliferación intracelular.

d) Necrosis fibrinoide de vasos epineuriales con pérdida axonal parcheada en distintos fascículos.

261.- En una biopsia de nervio periférico de una persona paciente con diabetes mellitus de larga evolución y clínica de polineuropatía sensitivo-motora distal simétrica, ¿cuál de los siguientes hallazgos morfológicos es el más característico y específico según la patología descrita?

a) Desmielinización segmentaria primaria con abundantes bulbos de cebolla y preservación axonal.
b) Reducción del número de axones con degeneración axonal, clusters regenerativos y arteriolas endoneuriales con engrosamiento PAS positivo.
c) Infiltrado inflamatorio perivascular con necrosis fibrinoide y vasculitis transmural.
d) Degeneración selectiva de motoneuronas del asta anterior con preservación de fibras sensitivas periféricas.

262.- En el estudio anatomopatológico de un meningioma, ¿cuál de los siguientes hallazgos constituye por sí solo un criterio suficiente para clasificar el tumor como meningioma anaplásico (CNS WHO grado 3), independientemente del subtipo histológico subyacente?

a) Presencia de morfología rabdoide focal sin otras características de malignidad.
b) Índice de proliferación Ki-67 superior al 4%.
c) Mutación del promotor de TERT o deleción homocigótica de CDKN2A/CDKN2B.
d) Invasión cerebral focal en un meningioma meningotelial bien diferenciado.

263.- En relación con el tumor glioneuronal formador de rosetas, ¿cuál de los siguientes hallazgos moleculares e histopatológicos es más característico y permite diferenciarlo de su principal diagnóstico diferencial, el astrocitoma pilocítico?

a) Mutación BRAF KIAA1549–BRAF y presencia exclusiva de fibras de Rosenthal sin expresión neuronal.
b) Arquitectura bifásica con rosetas neurocíticas sinaptofisina-positivas y mutación puntual de FGFR1 combinada frecuentemente con PIK3CA.
c) Alta celularidad, necrosis palisádica, índice Ki-67 elevado y amplificación de EGFR.
d) Células oligodendrogliales con halos perinucleares, red capilar en “chicken-wire” y codeleción 1p/19q.

264.- En una biopsia cerebral de una persona adulta de 60 años se identifica un tumor difuso con atipia nuclear y mitosis ocasionales, pero sin necrosis ni proliferación microvascular evidentes. El estudio molecular demuestra IDH wildtype junto con mutación del promotor de TERT. ¿Cuál es la categorización diagnóstica más adecuada según la clasificación OMS 2021, y cuál es la base anatomopatológica de dicha asignación?

a) Astrocitoma difuso, IDH-mutante, CNS WHO grado 3, por la ausencia de necrosis.

b) Glioblastoma, IDH-wildtype, CNS WHO grado 4, por criterios moleculares definitorios independientes de la histología.
c) Oligodendroglioma, IDH-mutante y 1p/19q co-delecionado, CNS WHO grado 3, por la infiltración difusa.
d) Astrocitoma pilocítico, CNS WHO grado 1, por la falta de criterios histológicos de alto grado.

265.- ¿Cuál de las siguientes entidades no se asocia a la formación de fibras de Rosenthal?

a) El craneofaringioma adanmantinomatoso.
b) El astrocitoma pilocítico.
c) El astrocitoma de alto grado con características piloides.
d) La enfermedad de Alexander.

266.- ¿Cuál de las siguientes afirmaciones NO se asocia al tumor maligno de la vaina nerviosa periférica?

a) Puede surgir de una neurofibroma plexiforme.
b) Puede asociarse con radioterapia.
c) Es positivo para S100.
d) En la mayoría de los casos se observa mutaciones en el gen *PRKAR1A*.

267.- En relación con la atrofia muscular secundaria a denervación, ¿cuál de las siguientes afirmaciones describe con mayor precisión los cambios morfológicos característicos observables en la biopsia muscular en fases iniciales y su correlación con la fisiopatología del proceso?

a) Atrofia perifascicular selectiva con necrosis de fibras y depósitos de complemento C5b-9 en capilares.
b) Reducción uniforme del diámetro de todas las fibras musculares del fascículo por disminución del estímulo mecánico.
c) Atrofia angular de fibras individuales, con predominio de fibras tipo I o II según el nervio afectado, secundaria a pérdida de estímulos tróficos neurales.
d) Necrosis masiva de fibras con escaso infiltrado inflamatorio y regeneración activa mediada por células satélite.

268.- En un paciente varón de 68 años con debilidad muscular lentamente progresiva, predominantemente en cuádriceps y musculatura distal de miembros superiores, disfagia leve y elevación discreta de CK, la biopsia muscular muestra infiltrado inflamatorio endomisial rico en linfocitos CD8+ con focal invasión de fibras aparentemente normales y vacuolas con borde granular ("rimmed vacuoles") positivas para proteínas asociadas a neurodegeneración. ¿Cuál es el diagnóstico más probable?

a) Dermatomiositis asociada a anticuerpos anti–Mi-2.
b) Miopatía necrosante autoinmune asociada a anti-HMG-CoA reductasa.
c) Síndrome antisintetasa asociado a anticuerpos anti–Jo-1.

d) Miopatía por cuerpos de inclusión esporádica.

269.- En relación con las distrofias musculares, ¿cuál de las siguientes afirmaciones explica MEJOR la diferencia fenotípica entre la distrofia muscular de Duchenne y la de Becker?

a) En la distrofia de Becker existen mutaciones puntuales que aumentan la expresión de distrofina funcional completa.
b) En la distrofia de Duchenne predominan mutaciones sin cambio del marco de lectura que producen una distrofina parcialmente funcional.
c) Las mutaciones tipo frameshift en Duchenne condicionan ausencia casi completa de distrofina, mientras que en Becker se conserva una proteína truncada con función residual.
d) Ambas entidades comparten el mismo tipo de mutación, pero difieren únicamente en factores epigenéticos y ambientales.

270.- Según la descripción del rabdomioma en la clasificación OMS y considerando el diagnóstico diferencial, ¿cuál de las siguientes combinaciones de hallazgos es MÁS compatible con un rabdomioma fetal, subtipo clásico, y permite diferenciarlo de un rabdomiosarcoma embrionario?

a) Tumor polipoide con capa cambium, hipercelularidad marcada, necrosis focal y expresión difusa de miogenina.
b) Lesión bien circunscrita, con fondo mixoide, fibras musculares inmaduras tipo miotubos, mitosis presentes pero sin atipia nuclear significativa ni necrosis.
c) Masa infiltrativa de crecimiento rápido, células pequeñas redondas, elevado índice mitótico y amplificación de MYOD1.
d) Proliferación poligonal con citoplasma granular eosinófilo, vacuolización tipo “spider cells” y ausencia casi completa de estroma mixoide.

271.- En relación con las alteraciones genéticas del leiomiosarcoma de partes blandas, ¿cuál de las siguientes afirmaciones es CORRECTA?

a) El leiomiosarcoma se define por una translocación cromosómica específica y recurrente, útil como prueba diagnóstica.
b) La amplificación de MYOCD y las pérdidas de TP53, RB1 y PTEN son alteraciones frecuentes que reflejan la elevada inestabilidad genómica del leiomiosarcoma.
c) Las mutaciones activadoras de KIT y PDGFRA son características del leiomiosarcoma y permiten el uso de terapias dirigidas estándar.
d) El leiomiosarcoma presenta un bajo número de alteraciones cromosómicas y un perfil genético homogéneo entre casos.

272.- Señala la correcta respecto al tumor del estroma gastrointestinal (GIST):

a) El tumor del estroma gastrointestinal (GIST) es el segundo tumor mesenquimal más común del abdomen
b) Más de la mitad de estos tumores se localizan en el intestino.
c) Surge de las células intersticiales de Cajal.

d) Aproximadamente el 75% de todos los GIST presentan mutaciones oncogénicas con pérdida de función en la tirosina quinasa receptora KIT.

273.- En relación con las neoplasias de células B periféricas, señale la respuesta CORRECTA:

a) En el linfoma folicular las células neoplásicas recuerdan a las células B del manto folicular, y crecen con un patrón nodular.
b) El linfoma de Hodgkin esclerosis nodular muestra expresión de todos los marcadores inmunohistoquímicos de células B.
c) Los virus de Epstein Barr y herpesvirus 8 se asocian a varios tipos de linfomas, sobre todo en pacientes inmunodeprimidos.
d) El linfoma folicular y el linfoma de Burkitt son neoplasias con origen en el centro germinal, por lo que comparten la misma translocación.

274.- Señale la afirmación CORRECTA:

a) La inmunohistoquímica es fundamental para el diagnóstico de las neoplasias linfoides. CD10 marca todas las células.
b) El síndrome de Ritcher se caracteriza por la transformación de un linfoma B de alto grado (generalmente un linfoma de células del manto) en un linfoma B difuso de células grandes. Les confiere mal pronóstico.
c) La macroglobulinemia de Waldenström (WM) se define por la combinación de linfoma linfoplasmocítico en la médula ósea y un componente monoclonal IgM en la sangre.
d) Los linfomas T periféricos pueden plantear problemas de diagnóstico diferencial con los linfomas B de bajo grado, dado que la celularidad en ambas neoplasias es muy monótona.

275.- Con respecto a los síndromes mielodisplásicos, señale la respuesta CORRECTA.:

a) Tienen mejor pronóstico los secundarios a tratamiento quimioterápico previo.
b) En el momento del diagnóstico, la médula es comúnmente, hipocelular.
c) Uno de sus criterios diagnósticos es tener más del 20 % de blastos mieloides en sangre periférica.
d) El hallazgo más característico es la diferenciación desordenda (displásica) que afecta a las series eritroide, granulocítica, monocítica y megacariocítica en distintos grados.

276.- En cuanto a las neoplasias mieloproliferativas crónicas, señale la respuesta CORRECTA:

a) El cromosoma Filadelfia es el resultado de la traslocación entre los cromosomas 9 y 22, característico de todos los tipos de neoplasias mieloproliferativas crónicas.
b) El síndrome de Budd-Chiari consiste en la trombosis de las venas suprahepáticas, característico de la trombocitemia esencial.
c) La mielofibrosis primaria se caracteriza por poseer megacariocitos de tamaño pequeño y monolobulados.
d) En la PolicitemiaVera se observan mutaciones del gen JAK-2 en un 97 % de los casos, y en aproximadamente el 2% de los pacientes se transforma en LMA.



277.- En relación con la trombocitemia esencial, señale la respuesta CORRECTA:

a) Es una neoplasia mieloproliferativa crónica cuya evolución natural, similar al resto de este tipo de neoplasias, es a leucemia mieloide aguda.
b) Morfológicamente presenta, en la mayoría de los casos, hiperplasia de la serie megacariocítica, con el resto de las series hematopoyéticas normales, siendo con frecuencia su diagnóstico de exclusión de otras causas de trombocitosis.
c) Analíticamente se caracteriza por un aumento de las tres series hematopoyéticas.
d) Es característico que presenten un cuadro leucoeritroblástico y fibrosis evidente.

278.- En relación a la mutación K-RAS, señale la respuesta CORRECTA:

a) Se asocia con el hábito tabáquico en relación a un peor pronóstico.
b) Las mutaciones de KRAS no suelen coexistir con otros genes conductores oncogénicos, a no ser que aparezcan resistencias al tratamiento.
c) La mayoría de las mutaciones puntuales ocurren en los exones 2 y 3, y afectan los codones G12, G13 y Q61.
d) Son correctas a), b) y c).

279.- Respecto a las aplicaciones clínicas de NGS (secuenciación masiva). ¿Cuál de los siguientes analisis de ADN es el más completo que puede realizarse en un individuo?

a) Secuenciación del exoma completo.
b) Secuenciación dirigida.
c) Secuenciación del genoma completo
d) Ninguna de las anteriores.

280.- ¿Cuál de las siguientes características en relación a la biopsia líquida es INCORRECTA?

a) Sólo detecta alelos muy frecuentes en muestras de DNA normal y anormal.
b) Los análisis de secuenciación de nueva generación (NGS) permiten la detección de mutaciones puntuales y cambios de metilación que pueden proporcionar información sobre la carga de la enfermedad y el tipo tumoral.
c) El ADN genómico puede existir en células tumorales circulantes o puede estar "libre" en la circulación (tumor circulante, ctDNA).
d) En algunos escenarios clínicos se puede recuperar suficiente material eliminado de células tumorales y proporcionar información que antes requería muestreo quirúrgico directo.

281.- En relación al proceso de decalcificación comúnmente utilizado en los Servicios de Anatomía patológica para permitir el estudio tanto del tejido óseo como calcificado, cuál de las siguientes afirmaciones es INCORRECTA:

a) Existen distintos métodos, dependiendo de la urgencia y la necesidad de preservar estructuras celulares y biomoléculas.
b) Los agentes decalcificadores preferidos para optimizar la morfología, cantidad y calidad de los ácidos nucleicos recuperados de las muestras de biopsia ósea son aquellos que contienen como agentes únicos o en combinación 14 % EDTA o ácido fórmico.
c) Se realiza sistemáticamente en tejido óseo y dientes, si existe consistencia ósea y en enfermedades óseas metabólicas.
d) Tiene como finalidad la eliminación de los componentes inorgánicos.

282.- Señale la respuesta CORRECTA en relación al hiperparatiroidismo primario no tratado:

a) Se manifiesta con osteoporosis.
b) La osteítis generalizada fibrosa quística se conoce como Enfermedad ósea de Von Recklinhausen.
c) Los llamados “tumores marrones” se deben a microfracturas, hemorragias secundarias e incremento del tejido fibroso reparador.
d) Son correctas a), b) y c).

283.- Señale la respuesta INCORRECTA respecto al rechazo cardíaco.

a) La vasculopatía por aloinjerto es la limitación a largo plazo más importante para el trasplante cardíaco.
b) La biopsia endomiocárdica rutinaria es el único medio fiable para diagnosticar el rechazo cardíaco agudo antes de que se haya producido un daño miocárdico sustancial y en una fase que sea reversible en la mayoría de los casos.
c) Una terapia inmunosupresora más eficaz junto a una selección cuidadosa de candidatos y la realización de biopsias endomiocárdicas ha mejorado dramáticamente los resultados de los aloinjertos.
d) El rechazo celular clásico se caracteriza por inflamación perivascular aguda que asocia daño miocítico.

284.- Respecto al cáncer de pulmón, cuál de las siguientes afirmaciones es CORRECTA.

a) El cáncer de pulmón es la causa más común de muerte por cáncer en todo el mundo.
b) Se han identificado muchos factores de riesgo causales para el cáncer de pulmón, incluyendo el tabaquismo, la exposición al radón en ambientes interiores y minas, otros agentes ocupacionales (por ejemplo, el amianto) y la contaminación del aire exterior.
c) Los tipos histológicos predominantes son el adenocarcinoma, el carcinoma de células escamosas, el carcinoma pulmonar de células pequeñas y el carcinoma de células grandes.
d) Son correctas a), b) y c).



285.- ¿Cuál es el gen más frecuentemente implicado en la patogénesis del carcinoma de paratiroides?

a) BRAF.
b) MEN1.
c) RET.
d) CDC73.

286.- Respecto a los carcinomas renales, señale la afirmación CORRECTA.

a) El síndrome de Birt-Hogg-Dubé es debido a mutaciones en el gen de la fumarato hidratasa.
b) El grado histológico es un factor importante en el carcinoma de células cromófobas clásico.
c) La presencia de nucléolos eosinófilos prominentes, que asemejan las inclusiones del CMV, son característicos de los carcinomas renales que se asocian a leiomiomas hereditarios.
d) El carcinoma de los conductos colectores expresa GATA3 y p63 y es negativo para PAX8 y PAX2.

287.- ¿Cuál de los siguientes genes con mutaciones germinales se asocia a mayor predisposición de paragangliomas/feocromocitomas familiares?

a) Complejo SDH.
b) VHL.
c) NF1.
d) MAX.

288.- En relación a las proteínas reparadoras de DNA, ¿cuál de las siguientes afirmaciones en correcta?

a) En el síndrome de Lynch; los genes más afectados son MSH2 y MLH1, cada uno representando aproximadamente el 30% de los casos.
b) En personas sanas, la longitud de los microsatélites permanece constante.
c) Una de las características distintivas de los defectos de reparación del DNA es la inestabilidad de los microsatélites.
d) Son correctas a), b) y c).

289.- En relación al cáncer de mama familiar, señale la respuesta INCORRECTA:

a) Las mutaciones de BRCA1 y BRCA2 son responsables del 80% al 90% de los cánceres de mama familiares de un solo gen y de aproximadamente el 3% al 6% de todos los cánceres de mama.
b) Los portadores masculinos de BRCA2 también tienen un mayor riesgo de cáncer de mama.
c) Ciertas mutaciones germinales BRCA2 causan anemia de Fanconi,

d) BRCA1 (en el cromosoma 12q21) y BRCA2 (en el cromosoma 5q12.3) son genes grandes con cientos de mutaciones diferentes distribuidas en sus regiones codificantes se han asociado con cáncer de mama hereditario.

290.- ¿Cuál NO se considera un tipo histológico especial del cáncer de mama?

a) Carcinoma medular.
b) Carcinoma tubular.
c) Carcinoma cribiforme.
d) Carcinoma micropapilar infiltrante.

291.- Con referencia a la secuenciación de nueva generación (NGS), señale la respuesta CORRECTA.

a) Puede detectar pequeñas deleciones.
b) Puede detectar pequeñas inserciones.
c) Puede detectar amplificaciones.
d) Son correctas a), b) y c).

292.- ¿Cuál de las siguientes alteraciones moleculares se considera que hay que realizar en el estudio de los adenocarcinomas de endometrio?

a) La expresión aberrante de P53.
b) El estudio de las proteínas reparadoras del DNA o inestabilidad de microsatélites.
c) El estudio de las mutaciones del gen POLE.
d) Son correctas a), b) y c).

293.- Una de las siguientes determinaciones NO se emplea a la hora de establecer el perfil molecular asociado a un carcinoma de endometrio:

a) Determinación inmunohistoquímica de P53.
b) Determinación inmunohistoquímica de P16.
c) Determinación inmunohistoquímica de proteínas reparadoras de DNA.
d) Determinación molecular (PCR) para mutaciones del gen POLE.

294.- Uno de los siguientes tipos de patrón molecular se relaciona con un mejor pronóstico, independientemente del tipo histológico y grado de diferenciación:

a) Expresión aberrante de P53.
b) Mutaciones del gen POLE.
c) Alteración en las proteínas reparadoras del DNA.
d) No presentar ningún tipo de alteración molecular asociada.



295.- El reordenamiento de los genes JAZF1-SUZ12 es la alteración molecular más frecuente en uno de los siguientes tumores uterinos:

a) Leiomioma.
b) Leiomiosarcoma.
c) Sarcoma del estroma endometrial de bajo grado.
d) Carcinosarcoma de cuerpo uterino.

296.- Los carcinomas serosos de alto grado de ovario tienen su origen en:

a) Epitelio de las fimbrias de la trompa de Falopio.
b) Epitelio de glándulas de quistes endometriósicos del ovario.
c) Epitelio de cualquier tejido que forme un teratoma ovárico.
d) En células del estroma de quistes endometriósicos del ovario.

297.- Con respecto a los carcinomas uroteliales, señalar la INCORRECTA:

a) Se pueden presentar desde la pelvis renal hasta la uretra.
b) Es infrecuente diagnosticarlo junto a carcinoma urotelial in situ.
c) Suelen ser multifocales y recidivantes.
d) Se asocian al hábito tabáquico.

298.- En una biopsia renal, los cambios histológicos pueden dividirse por su distribución en:

a) Difusos/focales y segmentarios/globales.
b) Difusos/segmentarios y focales/globales.
c) Focales/segmentarioes y difusos/globales
d) Todas las anteriores son FALSAS.

299.- ¿Cuál de las siguientes glomerulopatias es la causa más frecuente de síndrome nefrótico en personas adultas?

a) Glomerulopatía mesangioproliferativa.
b) Hialinosis focal y segmentaria.
c) Glomerulopatía exudativa.
d) Glomerulopatía membranosa.

300.- La presencia de hipercelularidad con presencia de polimorfonucleares en glomérulos en una biopsia renal de un paciente infantil con clínica de síndrome nefrítico y antecedentes de faríngeo-amigdalitis, apoya una:

a) Glomerulonefritis necrotizante.
b) Glomerulonefritis proliferativa difusa, endocapilar.
c) Glomerulonefritis membranoproliferativa.
d) Enfermedad de cambios mínimos.



301.- La mutación del gen KIT que se presenta con mayor frecuencia en los tumores GIST es:

a) Mutación del Exón 9.
b) Mutación del Exón 11.
c) Mutación del Exon 13.
d) Mutación del Exon 17.

302.- La enfermedad de Ménétrier:

a) Es una gastritis aguda infecciosa.
b) Es una gastritis crónica atrófica por infección de Helicobacter pylori.
c) Es una gastritis crónica hipertrófica.
d) Es una gastritis consecuencia de un glucagonoma pancreático.

303.- ¿Cuál de las siguientes enfermedades causan un síndrome de malabsorción intestinal?

a) Enfermedad de Chagas.
b) Diverticulosis intestinal.
c) Enfermedad de Hirschsprung.
d) Enfermedad de Whipple.

304.- ¿Cuál de las siguientes afirmaciones sobre los Tumores Neuroendocrinos (TNE) Gastrointestinales es cierta?

a) Se da únicamente en íleon y apéndice.
b) La clasificación pronóstica se basa en número de mitosis y porcentaje de expresión nuclear para Ki67.
c) La mayoría de los TNE debutan con un síndrome carcinoide.
d) Es más frecuente en niños.

305.- En las personas pacientes con mutación del gen CDH1 en el contexto de un carcinoma gástrico hereditario, es cierto que:

a) El tipo histológico más frecuente es el adenocarcinoma tubular bien diferenciado.
b) Se observa expresión de E-cadherina en las células neoplásicas.
c) La gastrectomía profiláctica en las personas familiares de primer grado portadoras de la mutación CDH1 es el tratamiento de elección.
d) Si presenta un carcinoma gástrico precoz, tiene mal pronóstico.



306.- ¿Qué técnica inmunohistoquímica puede ser de utilidad para el diagnóstico de una lesión intraepitelial de alto grado en cérvix?

a) P27.
b) P53.
c) P16.
d) Rb.

307.- ¿Qué resultado inmunohistoquímico puede resultar de utilidad para diagnosticar un carcinoma infiltrante de mama?

a) La expresión de receptores de estrógeno en >50 % de las células epiteliales.
b) La ausencia de tinción de marcadores de células mioepiteliales alrededor de los nidos epiteliales.
c) La ausencia de expresión de receptores de progesterona.
d) La expresión de Ki67 en >5 % de las células epiteliales.

308.- Respecto al PD-L1 señale la respuesta CORRECTA:

a) PDL1 es un biomarcador con valor predictivo para el tratamiento con inmunoterapia.
b) El beneficio de la inmunoterapia se relaciona con la expresión proteica de PDL1, con un beneficio proporcional a la misma.
c) Los clones 22C3, SP142 y 28 8 son los tres anticuerpos aprobados por la FDA para farmacodiagnóstico.
d) Son correctas a), b) y c).

309.- La neumonía intersticial usual (UIP) se caracteriza por, ¿cuál de las siguientes afirmaciones?

a) Heterogeneidad espacial.
b) Heterogeneidad temporal.
c) Homogeneidad espacial y temporal.
d) Son correctas a) y b).

310.- Los focos fibroblásticos son característicos de:

a) Daño alveolar difuso (DAD).
b) Neumonía intersticial no específica (NSIP).
c) Neumonía intersticial usual (UIP).
d) Neumonía organizativa criptogenética (COP).



311.- De forma rutinaria, en los casos de adenocarcinoma de pulmón estudiamos una serie de alteraciones oncogénicas que pueden ser tributarias de tratamientos específicos. ¿Cuál de las siguientes afirmaciones NO ES CORRECTA?

a) La detección de una alteración oncogénica/diana terapéutica significa que el paciente va a ser curado de la enfermedad tras el tratamiento específico.
b) Se han descrito ya múltiples dianas terapéuticas, incluyendo translocaciones de ALK, de RET y otras.
c) Las alteraciones oncogénicas pueden ser detectadas en sangre periférica mediante biopsia líquida.
d) Puede haber más de una alteración oncogénica/diana terapéutica en los tumores que pueden asimismo cambiar durante el curso del tratamiento de las personas pacientes.

312.- ¿Qué afirmación es cierta en relación al Síndrome de Budd-Chiari?

a) Se observa trombosis parcial u oclusiva de las venas hepáticas centrolobulillares.
b) Causada por fármacos e irradiación corporal total.
c) Al microscopio observaremos una congestión importante y necrosis centrolobulillar.
d) Al examen macroscópico se identifica como área remarcada de coloración azulada.

313.- Señala la afirmación FALSA en relación a las enfermedades hepáticas metabólicas:

a) En la enfermedad por hígado graso no alcohólico se observa esteatosis en un porcentaje mayor o igual al 5 %.
b) En pacientes con déficit de Alfa1 antitripsina también se puede observar enfisema pulmonar.
c) La enfermedad de Wilson se produce por la alteración en la excreción del hierro por la bilis.
d) El exceso tisular de cobre puede demostrarse por tinción histoquímica de ácido rubeánico.

314.- En relación a la patología hepática por alcohol, marca la afirmación FALSA:

a) La lesión se origina en la zona 3, y si evoluciona, se extiende hacia el espacio porta.
b) Provoca característicamente una cirrosis de patrón micronodular (Cirrosis de Laennec).
c) Al examen microscópico es muy frecuente ver esteatosis, balonización e inflamación aguda en la fase activa.
d) La hialina de Mallory es un hallazgo exclusivo de esta patología.

315.- ¿Qué es característico del tumor Filodes de mama?

a) Formación de grandes lagos de mucina.
b) Crecimiento sincitial.
c) Disposición en “fila india” o como células sueltas.
d) Patrón de crecimiento foliáceo.



316.- ¿Cuál de las siguientes alteraciones está relacionada con un MEJOR pronóstico en los carcinoma endometriales:

a) Inestabilidad de microsatélites.
b) POLE.
c) P53.
d) ARID1A

317.- Uno de los siguientes tumores del cérvix uterino NO parece estar relacionado con infecciones previas de HPV:

a) Carcinoma escamoso microinvasor.
b) Carcinoma escamoso no queratinizante.
c) Adenocarcinoma mucinoso, tipo usual.
d) Adenocarcinoma mucinoso, tipo gástrico.

318.- La endocarditis de Libman – Sacks puede aparecer en:

a) Enfermedad reumática.
b) Cáncer avanzado y estados de hipercoagulación.
c) Lupus eritematoso.
d) Síndrome carcinoide.

319.- La trombosis de la arteria coronaria derecha originará un:

a) Infarto agudo de miocardio transmural anteroseptal.
b) Infarto agudo de miocardio transmural lateral.
c) Infarto agudo de miocardio transmural postero-inferior.
d) Infarto agudo de miocardio trasnmural septal.

320.- ¿Cuál de los siguientes pólipos gástricos es el más frecuente?

a) Pólipo hiperplásico.
b) Pólipo hamartomatoso.
c) Pólipo adenomatoso.
d) Tumor neuroendocrino/carcinoide gástrico.

321.- ¿En cuál de los siguientes síndromes se observan pólipos hamartomatosos?

a) Síndrome de Peutz-Jeghers.
b) Síndrome de Gardner.
c) Síndrome de Turcot.
d) Síndrome de poliposis colónica familiar.



322.- ¿Cuál de los siguientes genes puede estar afectado en familias que desarrollan tumores malignos de colon en sucesivas generaciones?

a) RAS.
b) P53.
c) BRCA1.
d) MLH1.

323.- ¿Cuál de la siguiente terminología citogenética es incorrecta?

a) Cualquier múltiplo exacto del número haploide de cromosomas (23) se denomina euploide.
b) Si ocurre un error en la meiosis o mitosis y una célula adquiere un complemento cromosómico que no es un múltiplo exacto de 23, se denomina aneuploidía.
c) Las monosomías o trisomías que involucran a los cromosomas sexuales son incompatibles con la vida.
d) La monosomía que involucra un autosoma generalmente provoca la pérdida de demasiada información genética para permitir el nacimiento vivo o incluso la embriogénesis,

324.- ¿Cuál de las siguientes neoplasias ES MENOS FRECUENTE con un síndrome de neoplasia endocrina múltiple tipo MEN-1?

a) Adenoma de hipófisis.
b) Feocromocitoma.
c) Insulinoma.
d) Glucagonoma

325.- ¿Cuál de los siguientes diagnósticos puede formar una masa local que imita al chalacion o engrosar difusamente el párpado?

a) Carcinoma basocelular.
b) Carcinoma sebaceo.
c) Linfoma.
d) Melanoma.

326.- La presencia de necrosis de tipo hialino a nivel de paredes vasculares suele ser indicativa de:

a) Carcinoma de alto grado de malignidad.
b) Infecciones bacterianas.
c) Vasculitis autoinmunes.
d) Discrasias sanguíneas.



327.- La amiloidosis, cuando afecta al corazón, puede producir una:

a) Miocardiopatía restrictiva.
b) Miocardiopatía hipertrófica septal asimétrica.
c) Miocardiopatía dilatada.
d) Miocardiopatía hipertrófica concéntrica.

328.- La denominada válvula cardiaca con forma 'en boca de pez' (Fish Mouth), se relaciona con:

a) Insuficiencia Mitral.
b) Estenosis Mitral.
c) Estenosis Aórtica.
d) Insuficiencia Tricuspídea.

329.- ¿Qué dato morfológico apunta al diagnóstico de hepatitis autoinmune?

a) La presencia de nódulos linfoides portales.
b) Aproximadamente el 50 % pueden tener mutaciones de BRAF y K-RAS.
c) La presencia de abundantes células plasmáticas.
d) La presencia de granulomas.

330.- Una de las siguientes aseveraciones acerca de los carcinomas serosos de bajo grado de ovario NO ES CORRECTA:

a) La mutación más frecuente que presentan es la de P53.
b) Aproximadamente el 50 % pueden tener mutaciones de BRAF y K-RAS.
c) Histológicamente suelen ser bien diferenciados.
d) Puede haber afectación peritoneal desde estadios iniciales.

331.- El subtipo histológico de carcinoma renal más agresivo y con peor pronóstico es:

a) Carcinoma papilar renal tipo 1.
b) Carcinoma cromófobo.
c) Carcinoma de ductos colectores de Bellini.
d) Carcinoma renal de células claras.

332.- ¿Cuál de los siguientes tumores endocrinos pancreáticos puede tener un peor pronóstico?

a) Insulinoma.
b) Glucagonoma.
c) Vipoma.
d) Somatostatinoma.



333.- ¿Cuál de las siguientes neoplasias NO SE ASOCIA a personas pacientes a las que se ha administrado Thorotrast?:

a) Linfoma.
b) Hepatocarcinoma.
c) Colangiocarcinoma.
d) Angiosarcoma.

334.- La infección crónica por el parásito Clonorchis sinensis se puede asociar con el desarrollo de un:

a) Carcinoma de colon.
b) Carcinoma gástrico.
c) Colangiocarcinoma.
d) Hepatocarcinoma.

335.- Varón de 15 años de edad que debuta con dolor en hombro derecho. Radiográficamente muestra una lesión radiolúcida y radioopaca, mixta lítica y blástica en el húmero proximal, asociada a masa de partes blandas. ¿Cuál de los siguientes es el diagnóstico más probable?

a) Osteoblastoma.
b) Condrosarcoma.
c) Osteosarcoma.
d) Condroblastoma

336.- El triángulo de Codman/La sombra triangular desarrollada entre la cortical y los extremos levantados del periostio es diagnóstica de cuál de los siguientes tumores:

a) Osteoblastoma.
b) Osteosarcoma.
c) Condrobastoma.
d) Ninguno de los anteriores.

337.- ¿Cuál es el tipo de colágeno más frecuente encontrado en el hueso?

a) Colágeno tipo X.
b) Colágeno tipo II.
c) Colágeno tipo I.
d) Colágeno tipo V.



338.- ¿Cuál de las siguientes afirmaciones NO ES CORRECTA en relación a la trisomia 21?

a) Las personas pacientes con síndrome de Down presentan respuestas inmunitarias anormales que los predisponen a infecciones graves, especialmente pulmonares, y a la autoinmunidad tiroidea.
b) El riesgo de desarrollar leucemia linfoblástica aguda (LLA) de células B precursoras se multiplica por 20, y el riesgo de desarrollar leucemia mieloide aguda se multiplica por 500.
c) Las formas más frecuentes de cardiopatía congénita en el síndrome de Down son los defectos del tabique auriculoventricular (43%), seguidos de la tetralogía de Fallot (32%) y de los defectos del tabique ventricular (10%).
d) Algunos casos de síndrome de Down en mosaico presentan cambios fenotípicos leves y pueden tener una inteligencia normal o casi normal.

339.- Señale cuál de las siguientes relaciones es correcta, en relación a las localizaciones más habituales de la osteomielitis según la edad.

a) Persona recién nacida- metáfisis, niños/as-metáfisis, persona adulta-región subcondral.
b) Persona recién nacida - epífisis, niños/as-metáfisis, persona adulta -metáfisis.
c) Persona recién nacida - epífisis, niños/as-epífisis, persona adulta -metáfisis.
d) Persona recién nacida -metáfisis, niños/as-epífisis, persona adulta -epífisis.

340.- Niña de siete años con dolor de cadera de 3 semanas de evolución. En la exploración se observa temperatura de 38,5º, tumefacción a la palpación y dolor con limitación de la movilidad. En las pruebas de imagen se identifican áreas de osteolisis y erosión cortical afectando a metáfisis femorales y tumefacción de tejidos blandos que se extiende a región subperióstica y aparente formación abscesos. ¿Cuál de los siguientes microorganismos es más probable que ocasione estos hallazgos?

a) Haemophilus influenzae.
b) Neisseria gonorrhae.
c) Salmonella entérica.
d) Staphylococcus aureus.

341.- Hombre de 46 años que presenta desde hace 6 meses un nódulo pardo claro en el muslo izquierdo. Se extirpa y el análisis histológico revela una epidermis hiperplásica, con elongación de crestas e hiperpigmentación y bajo la misma una proliferación de células fusiformes dérmica. ¿Cuál es el diagnóstico más probable?

a) Leiomioma.
b) Dermatofibroma.
c) Neurofibroma.
d) Schwannoma.



342.- ¿Cuál de los siguientes tumores anexiales puede asociarse a neoplasias malignas debido a deficiencias en línea germinal en las proteínas que reparan los errores de emparejamiento del ADN?

a) Siringoma.
b) Poroma.
c) Cilindroma.
d) Adenoma sebáceo.

343.- En relación a las neoplasias conjuntivales melanocíticas intraepiteliales, ¿Cuál de las siguientes es correcta?

a) Las lesiones suelen ser generalmente bilaterales.
b) Mayor frecuencia en el género femenino.
c) Las alteraciones BRAF p.V600E ocurren en aproximadamente el 80% de los melanomas conjuntivales.
d) Las lesiones intraepiteliales melanocíticas conjuntivales se clasifican en lesiones de bajo y alto grado.

344.- En relación a las cromosomopatías que afectan a los autosomas, ¿Cuál de las siguientes combinaciones es INCORRECTA?

a) 47, XX, +21 / 46, XX, der(14;21)(q10;q10) , +18 / 46, XX/47, XX, +21
b) 47, XX +18 / 46, XX-47, XX, +18,
c) 47, XX, +21 / 46, XX, der(14;21)(q10;q10), +21 / 46, XX/47, XX, +21
d) 47, XX, +13 / 46,XX/47,XX +13 / 46, XX, +13, der(13;14)(q10;q10)

345.- Respecto a las infecciones placentarias, señale la respuesta correcta:

a) Las infecciones transplacentarias son las más frecuentes.
b) Al microscopio, el corion-amnios muestra un infiltrado linfo-plasmocitario acompañado de edema y congestión vascular.
c) El grupo clásicamente conocido como TORCH provoca vellositis crónica.
d) Habitualmente, las infecciones bacterianas debidas a diseminación hematógena provocan vellositis crónica.

346.- En relación a la artritis reumatoide, ¿Cuál de las siguientes afirmaciones es FALSA?

a) Es tres veces más frecuente en la mujer que en el hombre.
b) Las alteraciones patológicas están causadas por anticuerpos contra autoantigenos y por inflamación mediada principalmente por linfocitos T CD8+.
c) Los linfocitos T producen citocinas que estimulan otras células inflamatorias para causar lesión tisular.
d) La citocina mas implicada en la patogenia que se identifica en las articulaciones inflamadas es el TNF.



347.- ¿Cuál de las siguientes afirmaciones sobre la mastocitosis cutánea es correcta?

a) La histología cutánea permite distinguir entre pacientes con o sin afectación sistémica.
b) En población infantil con mastocitosis cutánea y niveles normales de triptasa sérica, se asume el diagnóstico de mastocitosis cutánea sin necesidad de realizar más investigaciones.
c) Los mastocitos coexpresan triptasa y C-Kit, con positividad para CD30, CD5 y negatividad para CD2 y CD25.
d) Los mastocitos en la H&E se manifiestan como células epitelioides sin particularidades.

348.- La micosis fungoide se caracteriza por:

a) Variabilidad de las lesiones histológicas a lo largo del tiempo.
b) El inmunofenotipo clásico es CD2+, CD3+, TCRβ+, CD5+, CD4+, CD8−, CD30+/-.
c) La micosis fungoide en estadío avanzado puede presentar numerosas aberraciones inmunofenotípicas, como la pérdida de los antígenos pan-T CD2 y CD5.
d) a), b) y c) son correctas.

349.- ¿Cuál de las siguientes afirmaciones sobre las metástasis cutáneas es INCORRECTA?

a) La incidencia de metástasis cutánea es aproximadamente del 15% en autopsias.
b) La mayoría de las metástasis cutáneas parecen corresponder a la diseminación hematógena. La implantación iatrogénica es extremadamente rara.
c) En general, el origen más común es el cáncer de mama en mujeres y el melanoma en hombres.
d) Muchos tumores primarios pueden afectar el cuero cabelludo probablemente debido a la alta vascularización de la piel del cuero cabelludo.

350.- Señale la respuesta correcta sobre la retinitis pigmentaria.

a) Es una alteración hereditaria que afecta a conos y bastones.
b) Puede formar parte del síndrome Bardet-Biedl.
c) La pérdida de conos afecta la agudeza visual central y la de bastones, ceguera nocturna precoz.
d) a), b) y c) son correctas.

351.- ¿Cuál de las siguientes afirmaciones es correcta?

a) Tras la extirpación de una mola parcial/completa se realiza un seguimiento durante 3 meses.
b) La disminución de HCG puede indicar mola persistente o invasiva.
c) El 2,5 % de las molas parciales dan origen a un coriocarcinoma.
d) La mola hidatidiforme se asocia a mayor riesgo de enfermedad trofoblástica persistente (mola invasiva) y coriocarcinoma.



352.- ¿Cuál de las siguientes afirmaciones en relación a la gota es correcta?

a) Los tofos son el signo patognomónico de la gota.
b) Se reconocen cuatro etapas clínicas: hiperuricemia asintomática, artritis aguda, intervalo libre de síntomas y gota crónica.
c) Los tofos pueden formarse en el cartílago articular, ligamentos, tendones, y en menor frecuencia en partes blandas o en los riñones.
d) a), b) y c) son correctas.

353.- El colesteatoma es:

a) Una lesión quística tapizada por un epitelio escamoso no queratinizante.
b) Una lesión quística que nunca compromete estructuras anatómicas adyacentes.
c) Una lesión ligada a otitis media crónica
d) Su patogenia no está clara, aunque se propone alteraciones en proteínas que provocan hiperrectividad a factores de crecimiento circulantes.

354.- En relación a la pseudogota, señale la respuesta CORRECTA:

a) Se debe a la precipitación de cristales de urato monosódico.
b) La enfermedad presenta una distribución bimodal, con un segundo pico en la edad adulta temprana.
c) Existe una variante autosómica dominante, una idiopática y formas secundarias.
d) Los cristales son romboides, de gran tamaño (50micras), con birrefringencia positiva.

355.- ¿Cuál de las siguientes afirmaciones sobre la enfermedad de Paget es FALSA?

a) La enfermedad de Paget empieza por lo general al final de la edad adulta.
b) El hallazgo distintivo es el patrón en mosaico de la fase esclerótica.
c) Aproximadamente el 60% de los casos de enfermedad familiar de Paget y el 10% de los casos esporádicos están asociados a mutaciones germinales en el gen SQSTM1.
d) Muestra una fase osteolítica inicial, una fase mixta osteoclástica-osteoblástica y una fase final osteoesclerótica activa final.

356.- ¿Cuál de los siguientes trastornos NO está relacionado con la osteonecrosis?

a) Embarazo.
b) Alcoholismo.
c) Drepanocitosis y otras anemias.
d) Enfermedad de Paget.

357.- ¿Cuál de las siguientes características NO PERTENECE a un nevus de Spitz?

a) Los análisis moleculares generalmente no son necesarios para establecer el diagnóstico.
b) Los nevus de Spitz suelen ser asimétricos constituidos por nidos de células epitelioides o fusiformes.

c) Los nevus de Spitz expresan S100 y marcadores de melanocitos como SOX10 y melan-A y un bajo índice de proliferación de Ki-67 (< 5–10%)
d) Se debe cuestionar su diagnóstico en lesiones de más de 10 mm de diámetro, con ulceración y más de 2 mitosis/mm².

358.- En relación a la afectación cutánea por leucemia linfocítica crónica / linfoma linfocítico pequeño señale la respuesta correcta

a) Las células linfoides neoplásicas suelen expresar CD20, CD5, CD23 y CD43 y son negativas para CD10, CD19, cyclina D1 y SOX11.
b) Es frecuente la transformación cutánea a linfoma difuso de células B grandes (transformación de Richter).
c) Se asocia a focos de traumatismo.
d) La incidencia de LLC aumenta con la edad (edad media: 58-70 años) y hay un predominio femenino.

359.- ¿Cuál de los siguientes patrones de carcinoma basocelular son considerados de alto riesgo de recurrencia?

a) Nodular, infiltrativo, esclerosante/ morfeiforme, basoescamoso.
b) Micronodular, tipo fibroepitelial, esclerosante, basocelular con diferenciación sarcomatoide
c) Micronodular infiltrativo, esclerosante/ morfeiforme, basocelular con diferenciación sarcomatoide.
d) Nodular, infundibuloquístico, esclerosante/ morfeiforme, basoescamoso.

360.- Una mujer de 32 años da a luz un bebe que está por debajo del percentil 5. En la exploración física el tamaño del torso y la cabeza es normal pero las extremidades son cortas. Radiológicamente los huesos largos son cortos, ligeramente abombados, sin osteopenia. Sus hermanos tienen una talla normal. El niño con el paso de los años no presenta dificultades para adaptarse a la vida diaria, salvo los derivados de su baja talla. ¿Cuál es el diagnóstico más probable?

a) Raquitismo.
b) Acondroplasia.
c) Osteogenia imperfecta.
d) Sindrome de Hurler.

361.- Niña de 9 años que debuta con dolor en rodilla derecha tan intenso que le despierta por la noche y se alivia tras la administración de ácido acetilsalicílico. Radiológicamente se observa un área clara, bien delimitada de 9 mm rodeada de un ribete de esclerosis ósea el cortical de la tibia proximal. ¿Cuál de los siguientes es el diagnóstico más probable?

a) Encondroma.
b) Displasia fibrosa.
c) Tumor de células gigantes.



d) Osteoma osteoide.

362.- Varón de 60 años que refiere deterioro de la agudeza visual en el ojo derecho durante el último año. Posteriormente sufrió una pérdida súbita de parte de la visión en el ojo izquierdo, que describió como ¨si pasara una sombra¨. A la exploración se identifica una masa parda en úvea. ¿Cuál es el diagnóstico más probable?

a) Uveitis granulomatosa.
b) Melanoma.
c) Traumatismo ocular con hematoma.
d) Hipertensión maligna.

363.- La expresión inmunohistoquímica en el adenocarcinoma de próstata es:

a) CK basal 34 beta E12 (+) y P504s/AMACR (-).
b) CK basal 34 beta E12 (-) y P504s/AMACR (+).
c) CK basal 34 beta E12 (-) y P504s/AMACR (-).
d) CK basal 34 beta E12 (+) y P504s/AMACR (+).

364.- Ante el diagnóstico de un adenoma hepático, ¿qué factor se suele asociar con peor pronóstico?

a) Si está asociado a la toma de anabolizantes.
b) Si ha sangrado, con hemoperitoneo.
c) Si tiene mutaciones de la β catenina.
d) Si se detecta en pacientes menores de 30 años.

365.- En relación con los adenocarcinomas de páncreas de tipo ductal, ¿cuál de las siguientes afirmaciones es FALSA?

a) Son adenocarcinoma de tipo sólido con mínimo estroma acompañante.
b) Representan más del 85 % de los tumores pancreáticos malignos.
c) Pueden asociarse a tabaquismo e inflamaciones crónicas previas.
d) Pueden asociarse con la presencia de lesiones precursoras a nivel de los ductos pancreáticos, con lesiones de tipo Pan-IN.

366.- Si a una paciente con dispepsia gástrica se le realiza una endoscopia y, en la biopsia de cuerpo gástrico, se observa atrofia glandular, celularidad inflamatoria linfoplasmocitaria, agregados linfoides y una hiperplasia lineal y nodular de células neuroendocrinas (con la técnica de inmunohistoquímica para Cromogranina A), el diagnóstico es.

a) Gastritis crónica panmucosa tipo B (asociada a infección crónica por Helicobacter pylori).
b) Gastritis crónica atrófica tipo B (asociada a infección crónica por Helicobacter pylori).

c) Gastritis crónica atrófica tipo A (secundaria a anticuerpos antiparietales).
d) Gastritis crónica hipertrófica (por aumento de secreción de gastrina).

367.- Referente al carcinoma papilar de tiroides, ¿cuál es correcta?

a) Se caracteriza por presentar en el examen histológico núcleos lavados, pseudoinclusiones nucleares y hendiduras.
b) Los que se asocian a mutación de BRAF tienen mejor pronóstico.
c) Son tumores agresivos, de supervivencia baja.
d) Son correctas a), b) y c).

368.- ¿Qué es FALSO respecto al carcinoma infiltrante de tipo no especial de mama?

a) Es el carcinoma de mama más frecuente.
b) Se caracteriza por tener alterada la e-cadherina.
c) También se conoce como carcinoma ductal infiltrante.
d) No presenta células mioepiteliales alrededor de los grupos epiteliales.

369.- ¿Cuáles de estas enfermedades se caracterizan por presentar granulomas?

a) Sarcoidosis y fibrosis pulmonar idiopática.
b) Sarcoidosis, neumonitis por hipersensibilidad y TBC.
c) TBC, proteinosis alveolar y sarcoidosis.
d) TBC y neumonía eosinofílica.

370.- ¿Cuál es la neoplasia maligna más frecuente del ovario?

a) Carcinoma seroso de alto grado.
b) Carcinoma endometrioide.
c) Carcinoma de células claras.
d) Carcinoma mucinoso.

371.- En cuanto al carcinoma de células claras del ovario, uno de los siguientes enunciados NO es cierto:

a) Se originan en células del epitelio de la trompa de Falopio.
b) Suelen ser de crecimiento lento, comparado con otros carcinomas.
c) Una vez que invaden fuera del ovario suelen ser quimio-resistentes.
d) Las mutaciones más frecuentes suelen ser de los genes ARID1 y HNF-1β.

372.- Una persona paciente que tiene una anemia perniciosa suele presentar:

a) Una gastritis crónica tipo A (autoinmune) o hiperplasia de células neuroendocrinas.
b) Una gastritis crónica hipertrófica / hipersecretora.



c) Una gastritis crónica tipo B con plasmocitosis y agregados linfoides.
d) Ulcus pépticos agudos recidivantes.

373.- ¿Cuál de los siguientes pólipos gástricos tiene menor riesgo de desarrollar un adenocarcinoma?

a) Pólipo hamartomatoso.
b) Pólipo adenomatoso.
c) Pólipo hiperplásico.
d) Pólipo de glándulas fúndicas.

374.- ¿Cuál de las siguientes afirmaciones es cierta respecto al carcinoma ductal in situ de mama?

a) Su presentación clínica más frecuente es en forma de masa palpable.
b) Mantiene la capa de células mioepiteliales.
c) Su diagnóstico histológico se basa en la determinación de biomarcadores como HER2.
d) No suele presentar microcalcificaciones asociadas.

375.- El tumor germinal maligno más frecuente del ovario es:

a) Tumor del saco vitelino (Yolk Sac).
b) Disgerminoma.
c) Teratoma inmaduro.
d) Coriocarcinoma ovárico.

376.- En relación con el tumor de Krukenberg, señale la respuesta verdadera:

a) Es un cistadenocarcinoma mucinoso primario ovárico bilatera.
b) Es un tumor metastásico ovárico de un carcinoma de un tumor del estroma gastrointestinal (GIST).
c) Suele ser la metástasis en ovarios vía transcelómica de un carcinoma de células en anillo de sello gástrico.
d) Es la metástasis en un ganglio supraclavicular izquierdo de un adenocarcinoma primario gástrico tubulopapilar.

377.- El tumor GIST es más frecuente en

a) Colon.
b) Íleon.
c) Estómago.
d) Retroperitoneal.



378.- Una tumoración renal de 5 cm bien delimitada, de color pardo homogéneo, con una cicatriz fibrosa blanca estrellada central, sin necrosis ni hemorragia, sugiere un:

a) Carcinoma papilar renal.
b) Oncocitoma renal.
c) Angiomiolipoma renal.
d) Carcinoma renal de células claras.

379.- En relación al infarto agudo de miocardio, todas las afirmaciones son ciertas, EXCEPTO:

a) La lesión predisponente más frecuente es la placa de ateroma en las arterias coronarias.
b) Habitualmente es necesario un accidente (ruptura, trombosis añadida) sobre la placa para que se produzca el infarto.
c) No es posible que se produzca un infarto sin lesión vascular previa.
d) Se afectan con más frecuencia los grandes vasos epicárdicos que los intramiocárdicos.

380.- ¿Cuál ¿Cuál de las siguientes proteínas expresa de forma característica la neoplasia blástica de células dendríticas plasmocitoides?

a) CD123.
b) CD3.
c) Virus de Epstein-Barr.
d) CD34.

381.- ¿A qué arteria afecta con más frecuencia la arteritis de Takayasu?

a) Arteria temporal.
b) Cayado aórtico y ramas proximales de la aorta.
c) Arteria coronaria.
d) Arteria cerebral media.

382.- Paciente de 50 años que consulta por la aparición de un nódulo de 5 cm de diámetro en la espalda. Microscópicamente consiste en una proliferación de células linfoides que ocupa la dermis papilar y reticular, de patrón difuso alternando con áreas nodulares, de células polimorfas grandes y medianas, sin epidermotropismo CD20 y bcl6 positivas y CD3, bcl2 y MUM 1 negativas. ¿Cuál es el diagnóstico más probable?

a) Micosis fungoide.
b) Linfoma B de la zona marginal.
c) Papulosis linfomatoide tipo A.
d) Linfoma B de centro germinal.



383.- Paciente de 80 años que acude a la consulta con múltiples ampollas cutáneas preferentemente localizadas en abdomen y muslo, sin afectación de mucosa oral. Microscópicamente consisten en ampollas subepidérmicas con abundantes eosinófilos en el suelo de la ampolla y depósitos lineales basales epidérmicos de IgG y C3. ¿Cuál es el diagnóstico más probable?.

a) Dermatitis herpetiforme.
b) Porfiria cutánea tarda.
c) Penfigoide ampolloso.
d) Pénfigo vulgar cutáneo.

384.- ¿Cuál de los siguientes hallazgos microscópicos se observa con más frecuencia en la miocardiopatía hipertrófica?

a) Pérdida de miofibrillas.
b) Intenso infiltrado linfocitario intersticial.
c) Extensa necrosis miocitaria.
d) Desorganización de los miocitos.

385.- Señale el tumor más frecuente en las válvulas cardíacas en personas adultas:

a) Angiosarcoma.
b) Fibroelastoma papilar.
c) Mixoma.
d) Fibroma.

386.- ¿En cuál de los siguientes procesos las células endoteliales expresan FOSB?

a) Sarcoma epitelioide.
b) Hemangioendotelioma epitelioide.
c) Hiperplasia angiolinfoide con eosinifilia.
d) b) y c) son correctas.

387.- Señale la asociación correcta respecto a las siguientes cardiopatías:

a) Tetralogía de Fallot y shunt izquierdo-derecho.
b) Comunicación interventricular y shunt derecho-izquierdo.
c) Foramen oval persistente y shunt derecho-izquierdo
d) Trasposición de los grandes vasos y shunt derecho-izquierdo.



388.- En relación a la pericarditis serosa aguda, se produce característicamente por todas las siguientes EXCEPTO:

a) Fiebre reumática.
b) Lupus eritematoso sistémico.
c) Tratamiento quimioterápico del cáncer de pulmón.
d) Neoplasias malignas metastásicas.

389.- ¿Qué proceso presenta de manera característica vasculitis necrotizante en vasos de pequeño y mediano calibre, granulomas en el pulmón o tracto respiratorio superior y glomerulonefritis?

a) Enfermedad de Wegener (Granulomatosis con poliangeitis).
b) Síndrome de Churg-Strauss (Granulomatosis eosinofílica con poliangeitis).
c) Granulomatosis angiomatoide.
d) Poliangeitis microscópica.

390.- Señale la respuesta verdadera en relación con la pancreatitis autoinmune:

a) No produce destrucción de los conductos pancreáticos.
b) Es una enfermedad asociada a niveles elevados de IgG4 en suero.
c) No se asocia a venulitis.
d) No se asocia a esclerosis.

391.- Varón de 66 años que presenta una masa quística en la glándula parótida de la que se realiza PAAF. Los extendidos presentan un fondo linfoide polimorfo con aisladas placas de células oncocíticas. ¿Cuál es el diagnóstico más probable?

a) Tumor de Warthin.
b) Adenoma pleomorfo.
c) Adenoma de células basales.
d) Oncocitoma.

392.- ¿En qué enfermedad autosómica dominante aparecen riñones grandes y multiquísticos asociados a quistes hepáticos?

a) Riñón esponjoso medular
b) Nefropatía poliquística de la infancia.
c) Nefropatía poliquística de la persona adulta.
d) Quistes renales simples.



393.- ¿Cuál de los siguientes detalles morfológicos NO aparece en el carcinoma paratiroideo?

a) Bandas fibrosas densas.
b) Nidos celulares en la cápsula.
c) Invasión vascular.
d) Extensión a tejidos blandos.

394.- ¿Qué patología inflamatoria tiroidea guarda relación con el desarrollo de microcarcinomas papilares?

a) Tiroiditis de Riedel.
b) Enfermedades de Graves.
c) Tiroiditis esclerosante multifocal.
d) Tiroiditis de Quervain.

395.- En relación a la patología molecular de las neoplasias tiroideas, ¿qué neoplasia se caracteriza por la combinación de alteraciones genéticas en RAS, PAX8/PPPAR, PIK3CA y PTEN?

a) Carcinoma papilar.
b) Carcinoma anaplásico.
c) Carcinoma papilar variante folicular encapsulada.
d) Carcinoma folicular.

396.- Los paragangliomas bilaterales se relacionan con síndromes genéticos hereditarios. Señale la enfermedad con la que NO se relaciona:

a) Síndrome de Von Hippel-Lindau.
b) Síndrome paraganglioma-feocromocitoma familiar.
c) Síndrome MEN.
d) Neurofibromatosis tipo 2.

397.- En relación con la patología suprarenal, ¿cuál es la causa más frecuente de virilización en la infancia?

a) Síndrome adrenogenital.
b) Adenoma cortical adrenal.
c) Hiperplasia adrenal congénita.
d) b) y c) son correctas.



398.- ¿Cuál de los siguientes tumores óseos se localiza típicamente en la zona epifisaria?

a) Osteoma osteoide.
b) Osteoblastoma.
c) Condroblastoma.
d) Osteosarcoma.

399.- ¿Qué tipo de proteína se deposita en la amiloidosis asociada a hemodiálisis?

a) AA.
b) Beta2 microglobulina.
c) AL.
d) Transtirretina mutada.

400.- ¿Cuál de las siguientes neoplasias está relacionada con infección por virus Herpes 8?

a) Linfoma NK nasal.
b) Linfoma de cavidades.
c) Linfoma T Gamma/Delta.
d) Linfoma T linfoblástico.

401.- ¿Cuál es la mutación genética más frecuente en los melanomas cutáneos originados en piel con exposición intermitente al Sol?

a) BRAF.
b) CKIT.
c) NRAS.
d) EGFR.

402.- ¿Cuál de las siguientes tinciones permite identificar depósitos homogéneos subepidérmicos característicos de la amiloidosis macular cutánea?

a) Pancitoqueratina AE1-AE3.
b) PD1.
c) Cadenas ligeras Kappa o Lambda.
d) Transtirretina.

403.- ¿Cuál de las siguientes neoplasias expresa generalmente HMB45?

a) Schwannoma.
b) Perineuroma.
c) PEcoma.
d) Tumor de células gigantes de las vainas tendinosas.



404.- ¿En cuál de los siguientes tumores se observa con frecuencia la traslocación t(12;22)(q13;q12)?

a) Carcinoma de células de Merkel.
b) Sarcoma de Ewing.
c) Melanoma desmoplásico.
d) Sarcoma de células claras cutáneo.

405.- Indique cuál de los siguientes estudios moleculares es más prevalente y tiene significado pronóstico en el caso de un niño de 4 años con histiocitosis de células de Langerhans con marcada afectación de órganos internos.?

a) Mutación activadora de HRAS.
b) Mutación activadora de BRAF.
c) Mutación activadora de EGFR.
d) Traslocación de ALK.

406.- Indique cuál de las siguientes afirmaciones es FALSA:

a) En una infección ascendente placentaria no suele haber antecedente de rotura prematura de membranas.
b) En una infección ascendente placentaria, la funisitis se considera una afectación fetal.
c) En una infección ascendente placentaria, la corioamionitis se considera una afectación materna.
d) Las infecciones ascendentes placentarias suelen estar causadas por bacterias.

407.- En relación a estudios autópsicos de fetos macerados, señale la respuesta verdadera:

a) La maceración no permite establecer el diagnóstico de la causa de muerte.
b) La placenta presenta frecuentemente lesiones macroscópicas o histológicas responsables de la causa de muerte.
c) Es necesario hacer un estudio completo y exhaustivo del feto, pero no de la placenta.
d) La historia gestacional previa así como el seguimiento del embarazo no son relevantes a la hora del diagnóstico.

408.- En relación a una biopsia rectal de una persona paciente con sospecha de enfermedad de Hirschsprung, señale la respuesta verdadera:

a) La hipertrofia neural puede acompañar a la aganglionosis.
b) La calretinina positiva indica una alta probabilidad de enfermedad de Hirschsprung.
c) La acetilcolinesterasa negativa indica una alta probabilidad de enfermedad de Hirschsprung.
d) La presencia de epitelio escamoso o transicional indica que la biopsia es representativa.



409.- ¿Qué inclusiones citoplásmicas se identifican en una persona paciente con ELA (Esclerosis Lateral Amiotrófica)?

a) Tau.
b) TDP-43.
c) Beta Amiloide.
d) Sinucleina.

410.- ¿Cuál sería la causa más probable de hemorragia aguda en superficie cortical cerebral en una persona paciente de 70 años?

a) Angiopatía amiloide.
b) Ruptura aneurismática.
c) Hipertensión arterial.
d) Vasculitis.

411.- En relación con la candidiasis oral, señale la respuesta FALSA:

a) Frecuentemente se convierte en patógeno en personas pacientes diabéticas, neutropénicas, o inmunosuprimidas.
b) La forma más característica de expresión es el muguet.
c) El muguet se caracteriza por placas enrojecidas en el dorso de la lengua y en el paladar duro dando una imagen en espejo.
d) En la candidiasis hiperplásica se observan placas o pequeños nódulos blanquecinos que no se desprenden con el depresor.

412.- ¿Cuál de las siguientes asociaciones es FALSA?:

a) Leucoplasia vellosa — Virus de Eptein-Barr.
b) Penfigoide ampolloso — Helicobacter Pilory.
c) Glositisa romboidal media – Candidiasis albicans.
d) Sarcoma de Kaposi – VVH8.

413.- Indica la respuesta FALSA, en relación al estudio molecular de biomarcadores en pacientes con cáncer de colon:

a) El estudio de mutaciones de RAS incluye los genes KRAS y NRAS.
b) Las mutaciones de BRAF son habitualmente excluyentes con mutaciones en RAS.
c) La presencia de mutaciones en RAS conlleva la posibilidad de tratar a pacientes con anticuerpos monoclonales anti-EGFR (cetuximab y panitumumab).
d) La presencia de mutaciones en BRAF confiere peor pronóstico a las personas pacientes.

414.- ¿Cuál de los siguientes tumores NO es frecuente en la infancia o juventud?

a) Tumor fibrohistiocítico plexiforme.
b) Fibroma aponeurótico calcificante.
c) Rabdomiosarcoma botrioide.



d) Fibroxantoma atípico.

415.- ¿Cuál es la localización más típica del sarcoma de Ewing en los huesos largos?:

a) Metáfisis.
b) Diáfisis.
c) Epífisis.
d) Sínfisis.

416.- ¿Cuál de los siguientes es un gen eliminador de tumores?

a) EGFR.
b) BRC.
c) APC.
d) KIT.

417.- Una persona paciente acude por un tumor mesenquimal en la cavidad torácica, de aspecto nodular con áreas celulares y escleróticas, patrón hemangiopericitoide, CD34, STAT6 y Bcl2 positivo. ¿Cuál es el diagnóstico histopatológico más probable?

a) Angiosarcoma.
b) Dermatofibrosarcoma protuberans.
c) Rabdomiosarcoma.
d) Tumor fibroso solitario

418.- ¿En qué patología neoplásica la metilación del promotor del gen MGMT es un marcador pronóstico y predictivo de mayor sensibilidad a la quimioterapia?

a) Carcinoma epidermoide de cabeza y cuello.
b) Glioblastoma.
c) Neoplasias genito-urinarias.
d) Linfomas.

419.- Indique cuál de los cuatro subgrupos moleculares del meduloblastoma es el de mejor pronóstico para las personas pacientes:

a) WNT activado.
b) SHH activado.
c) Grupo 3.
d) Grupo 4.



420.- Respecto a las siguientes asociaciones entre síndrome de predisposición al cáncer y genes relacionados, señale la asociación FALSA:

a) Poliposis adenomatosa familiar – gen APC.
b) Síndrome de Li-Fraumeni – gen PTEN.
c) Enfermedad de Von Hippel-Lindau – gen VHL.
d) Carcinoma de mama y ovario hereditarios – gen BRCA1/BRCA2.

421.- Señale la opción verdadera respecto al sarcoma sinovial:

a) Es el tipo más frecuente de sarcoma.
b) Se origina en los tejidos de las articulaciones sinoviales.
c) La forma mixoide es la más frecuente.
d) Característicamente presenta la traslocación t(X:18).

422.- ¿Cuál de las siguientes relaciones entre infección y neoplasia inducida por el agente infeccioso es correcta?

a) Infección por virus HTLV1 – carcinoma de cérvix.
b) Infección por virus de Epstein-Barr – carcinoma nasofaríngeo.
c) Infección por virus HPV – carcinoma de células de Merkel.
d) Infección por virus HHV8 – Leucemia T de la persona adulta.

423.- ¿A qué es debido el rechazo crónico de un trasplante de pulmón?:

a) Tromboembolismo pulmonar.
b) Vasculitis.
c) Oclusión vascular.
d) Bronquiolitis obliterante.

424.- Respecto a las malformaciones congénitas del corazón, señala la correcta:

a) La mayoría se deben a fallos en la embriogénesis durante las semanas 5-9.
b) Las alteraciones que afectan a cámaras únicas son incompatibles con la vida.
c) Las lesiones estenóticas pueden producirse a nivel valvular o de todo el corazón, como en el síndrome de corazón izquierdo hipoplásico.
d) Los defectos septales se producen únicamente en los ventrículos

425.- Eritroblastosis fetal, señala la FALSA:

a) En sangre periférica fetal se pueden identificar eritroblastos pero no reticulocitos.
b) Puede deberse a la hematopoyesis extramedular.
c) Se define como la presencia de precursores eritroides inmaduros circulantes.
d) Es frecuente en la anemia fetal asociada a hidropesía



426.- Señala la correcta respecto a la mucoviscidosis:

a) La enfermedad se produce debido al funcionamiento anormal de una proteína codificada por el gen regulador de la conductancia transmembrana de la fibrosis quística (CFTR), localizado en el cromosoma 7 (q21.3).
b) Si no hay síntomas al nacimiento o poco después, cursa de manera asintomática.
c) Los portadores heterocigóticos tienen la misma probabilidad de desarrollar enfermedad pulmonar o pancreática que la población no portadora.
d) La mucoviscidosis cumple el axioma de "un gen-una enfermedad", si bien genes diferentes al CFTR modifican la frecuencia y severidad de algunos síntomas, especialmente las pulmonares.

427.- Recientes investigaciones asocian alteraciones en un neurotransmisor en el bulbo raquídeo con la muerte súbita de la persona lactante ¿En cuál de los siguientes neurotransmisores?

a) GABA
b) Serotonina
c) Dopamina
d) Acetilcolina

428.- ¿Cuál es el paso inicial principal que generalmente hace posible el diagnóstico de neoplasias pediátricas embrionarias?

a) Microscopía electrónica
b) Análisis molecular
c) Tinción con inmunoperoxidasa
d) Identificar el lugar anatoómico de origen

429.- Al evaluar histológicamente la lipomatosis de nervios, ¿qué caracteriza la apariencia de los fascículos nerviosos

a) Están colapsados y agrupados.
b) Están ampliamente espaciados por tejido adiposo y fibroso maduro en el epineuro.
c) Presentan una pérdida completa del tejido perineural.
d) Contienen densos infiltrados linfocíticos.

430.- ¿Cuáles de las siguientes son características esenciales para diagnosticar un tumor de músculo liso asociado a EBV?

a) Inmunosupresión de linfocitos T, diferenciación muscular lisa y positividad para EBER mediante hibridación in situ.
b) Déficit de GATA2, positividad frente actina y demostración de presencia de EBV
c) Estado post-trasplante, sobreexpresión de MYC y positividad frente a LMP1
d) Inmunodepresión celular, proliferación muscular lisa y demostración de presencia de EBV y HIV



431.- ¿Cuál es el diagnóstico más probable de una lesión bifásica, con diferenciación mesenquimal y neuroectodérmica, positiva frente a desmina y sinaptofisina?

a) Rabdomiosarcoma ambrionario.
b) Tumor neuroblástico.
c) Ectomesenquimoma.
d) Ganglioglioma

432.- Cuál de las siguientes afirmaciones es cierta sobre el tumor fibroblástico con reordenamiento EWSR1::SMAD3?

a) Vascularización hemangiopericitoide.
b) Localización preferente en cabeza y cuello.
c) El tumor está constituido por tejido adiposo y células epitelioides.
d) Todos los casos presentan positividad frente a ERG.

433.- Respecto al glomangiopericitoma ¿Cuál de las siguientes afirmaciones es FALSA?

a) La cavidad nasal se afecta raramente.
b) Es ligeramente más frecuente en mujeres.
c) Clínicamente se puede confundir con un pólipo inflamatorio.
d) En la mayoría de los casos el pronóstico es favorable.

434.- Respecto al hemangioendotelioma intralinfático papilar, selecciona la correcta:

a) Se trata de una proliferación dérmica y/o subcutánea extensa, bien delimitada de canales linfáticos.
b) Las células tumorales presentan citoplasma eosinófilo, núcleos redondos y uniformes con macronucleolo
c) Inmunorreactividad frente a D2-40, ERG y CD31, y negatividad frente a CD34.
d) La lesión presenta un fondo de linfangiomatosis, con líquido proteináceo intraluminal y linfocitos estromales.

435.- Selecciona la correcta en relación a la Punción Aspiración con Aguja Fina de partes blandas:

a) La calidad del material obtenido depende de la técnica de muestreo, el tamaño del tumor, la consistencia de la lesión, la ubicación de la lesión y del manejo adecuado del material citopatológico.
b) Para la toma de muestras de lesiones superficiales en personas adultas, el uso de anestesia local es opcional, mientras que en la población infantil se recomienda el uso de anestesia local en crema en la piel.
c) Las lesiones palpables superficiales y profundas pueden ser puncionadas con o sin asistencia por imagen.
d) Todas son correctas.



436.- ¿Cuáles de las siguientes son muestras adecuadas para el uso de técnicas especiales / pruebas complementarias?

a) Extensiones citológicas obtenidas tras Punción Aspiración con Aguja Fina.
b) Citología en base líquida.
c) Las extensiones por contacto / toques de una biopsia obtenida con aguja gruesa (BAG).
d) Todas son adecuadas.

437.- Respecto a la nomenclatura génica y de proteínas, selecciona la FALSA:

a) Cada gen humano recibe un símbolo, un nombre y un identificador por parte del Comité de Nomenclatura de Genes HUGO (HGNC - https://www.genenames.org/).
b) Los símbolos de las proteínas siempre deben escribirse en cursiva.
c) Para evitar confusiones con genes que tengan descripciones similares, siempre deben identificarse mediante sus símbolos HGNC.
d) Cuando se menciona por primera vez el símbolo de un gen, también se debe indicar su ID de HGNC, que es HGNC:5173 para el gen HRAS.

438.- ¿Cuál de las siguientes relaciones biopmarcador-cáncer es correcta?:

a) EGFR T790M - Cáncer de pulmón recidivante.
b) Mutación JAK2 – Melanoma.
c) Mutación BRAF – Mielofibrosis.
d) Fusión de BCR-ABL1 - Linfoma B difuso de células grande.

439.- ¿Mediante cuál de las siguientes técnicas moleculares se pueden identificar translocaciones cromosómicas?

a) Hibridación in situ.
b) Análisis citogenético (cariotipo).
c) PCR.
d) Todas son correctas.

440.- Señala la correcta respecto a las proteínas reparadoras de errores del DNA:

a) Las personas pacientes con déficits en las proteínas reparadoras, ya sean hereditarias (síndrome de Lynch) o adquiridas, muestran una respuesta corta al tratamiento con inhibidores de puntos de control inmunitarios en una amplia gama de tipos de cáncer.
b) Aproximadamente el 70% de los tumores con silenciamiento epigenético de hMLH1 tienen múltiples mutaciones puntuales en el oncogén BRAF.
c) La pérdida de MLH1 se observa con mayor frecuencia como consecuencia del silenciamiento epigenético por metilación del promotor en cánceres esporádicos.
d) Los ensayos de metilación del promotor, que implican la desaminación selectiva de citosinas no metiladas a uracilos mediante bisulfitos, son técnicamente muy sencillas



441.- Señala la FALSA respecto a la enfermedad mínima residual:

a) La PCR o RT-PCR ha sido la técnica principal utilizada para la detección de la enfermedad residual mínima, debido a su alta sensibilidad para detectar células neoplásicas poco frecuentes.
b) El análisis en tiempo real de la PCR con instrumentos que miden la acumulación de producto a medida que avanza la reacción sigue rindiendo la misma tasa de falsos positivos.
c) Las personas pacientes en remisión clínica completa pueden presentar hasta 10^{10} células residuales indetectables mediante citomorfología convencional.
d) El principal problema técnico de la RT-PCR son los falsos positivos, presumiblemente como resultado de la contaminación de las reacciones de PCR con pequeñas cantidades de productos de amplificaciones previas

442.- Respecto a los comités clínico-patológicos, es cierto que:

a) Mayoritariamente se presentan casos de pacientes que ya han recibido tratamiento.
b) El personal farmacéutico no forma parte de los comités.
c) Todos los hospitales de la red de Osakidetza tienen diferentes comités clínico-patológicos.
d) El personal de patología aporta nada al comité y simplemente asiste por protocolo

443.- En cuanto a la relación de Osakidetza con proyectos de investigación, es cierto que:

a) Todos los hospitales de la red de Osakidetza tienen asociado un nodo de obtención, procesamiento y almacenamiento de muestras.
b) La obtención y posterior almacenamiento de muestras en el Biobanco requiere necesariamente de la firma de un consentimiento informado.
c) Cualquier grupo de investigación podrá presentar una solicitud de muestras al Biobanco Vasco.
d) Todas son correctas.

444.- Señala la correcta respecto a la fijación de los tejidos:

a) Retrasa las alteraciones del tejido tras su extracción del cuerpo, pero no preserva la arquitectura.
b) Los agentes fijadores más comunes utilizados en microscopía óptica son el formaldehído neutro tamponado y el líquido de Bouin.
c) Los fijadores permiten que las proteínas alteren su posición original.
d) La fijación de los tejidos se realiza tras la deshidratación de los mismos

445.- En el proceso de montaje y teñido de las muestras es FALSO que:

a) Las secciones para microscopía óptica convencional se montan en portaobjetos de vidrio recubiertos con adhesivo.
b) Primero se debe retirar la parafina de las secciones montadas, tras lo cual el tejido se deshidrata y se tiñe.
c) Dado que muchos componentes del tejido tienen densidades ópticas similares, deben teñirse para su observación mediante microscopía óptica, generalmente con colorantes hidrosolubles.
d) El cubreobjetos no solo protege el tejido de daños y desecación, sino que también es necesario para observar la sección con el microscopio



446.- Respecto a las tinciones más habituales, señala la relación correcta:

a) Hematoxilina: Azul - Regiones básicas del citoplasma, matriz cartilaginosa.
b) Eosina: Rosa - Regiones ácidas del citoplasma, fibras de colágeno.
c) Tricrómico de Masson: Rojo - Músculo, queratina, citoplasma.
d) Tinción de plata: Verde - Fibrosis.

447.- En referencia a los criterios de Banff para la evaluación de las biopsias renales del rechazo post-trasplante, señale la respuesta correcta:

a) En lo referente al rechazo agudo mediado por células T, la categoría IA se caracteriza por arteritis transmural.
b) En lo referente al rechazo agudo mediado por células T, la categoría III se caracteriza por arteritis transmural y/o cambio fibrinoide arterial y necrosis de células musculares lisas internas, junto con infiltrado linfoide acompañante (v3).
c) En lo referente al rechazo agudo mediado por células T, la categoría III se caracteriza por infiltración intersticial significativa (i2 o i3) y focos de tubulitis moderada (t3).
d) El Sistema de Banff se utiliza para la evaluación del trasplante cardiaco, no renal.

448.- En referencia al cadáver de una paciente con Enfermedad de Creutzfeld-Jakob, y a efectos de gestión del mismo después de realizada la autopsia clínica, señale la respuesta correcta::

a) Según el reglamento de Policía Sanitaria Mortuoria es un cadáver del Grupo 4.
b) Según el reglamento de Policía Sanitaria Mortuoria es un cadáver del Grupo 3.
c) Según el reglamento de Policía Sanitaria Mortuoria es un cadáver del Grupo 2.
d) Según el reglamento de Policía Sanitaria Mortuoria es un cadáver del Grupo 1.

449.- En una autopsia de un niño con un posible síndrome de Potter, ¿qué órgano de los siguientes es imprescindible que sea pesado?

a) Pulmón.
b) Cerebro.
c) Corazón.
d) Riñón.

450.- Indique la afirmación correcta respecto de la incisión toraco-abdominal que se hace en los cadáveres en la autopsia clásica contorneando por el lado izquierdo del ombligo del cadáver debido a:

a) No querer cortar el ligamento redondo o la vena umbilical.
b) Es una costumbre ancestral basada en los ritos de los ajusticiados a los que se hacía después la autopsia.
c) No se contornea por el lado derecho del prosector, si no que se hace por el lado izquierdo de este.
d) Es indistinto la dirección de la incisión, lo importante es que no se incida el ombligo que sería de difícil reconstrucción..

EJERCICIOS PRÁCTICOS

CASO CLÍNICO 1

Mujer de 52 años con lesión polipoide en sigma:

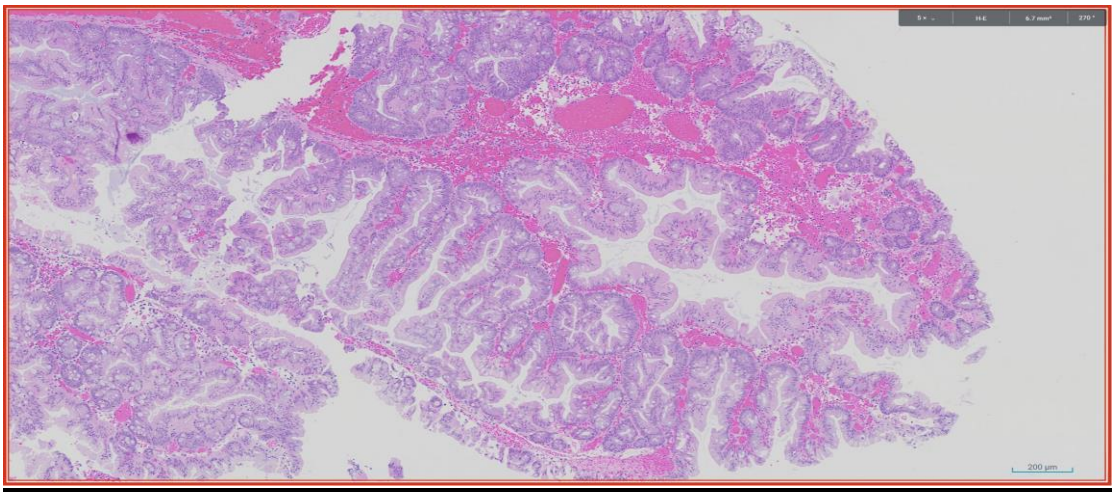

451.– ¿Cuál es el diagnóstico más probable?

a) Adenoma serrado tradicional
b) Pólipo hiperplásico
c) Adenoma tubulovelloso
d) Adenocarcinoma de colon bien diferenciado

CASO CLÍNICO 2

Hombre de 60 años con una lesión delimitada en la cortical de su riñón derecho. Se realiza nefrectomía. Se remite sección histológica de H&E y tinción inmunohistoquímica con racemasa.

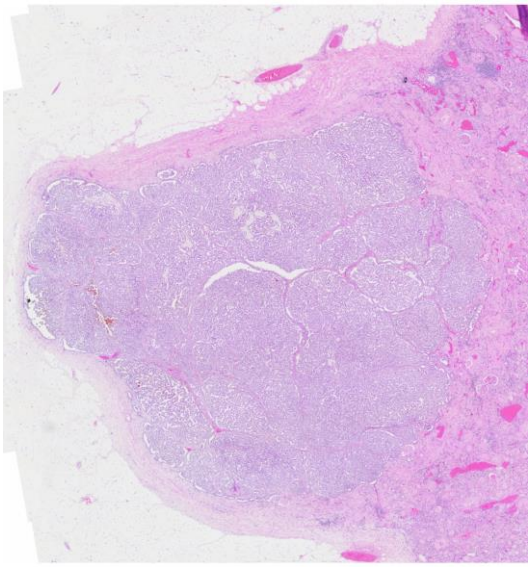

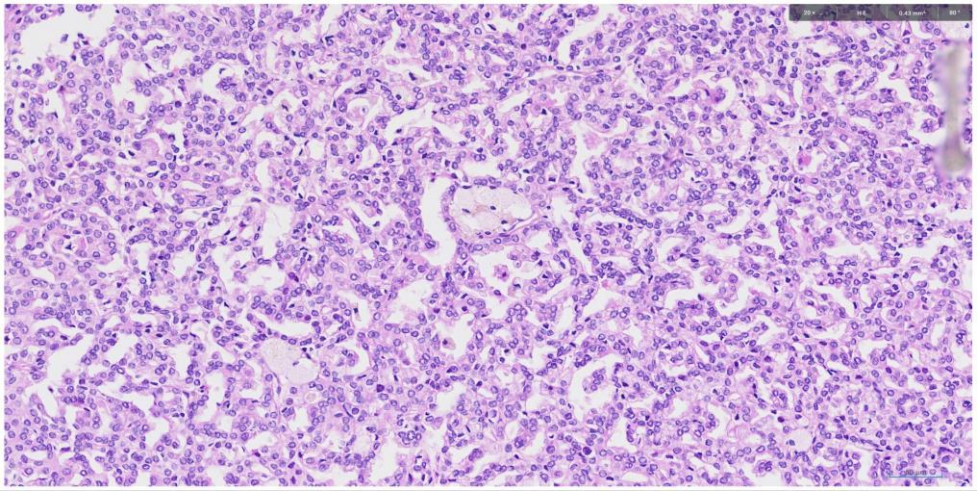

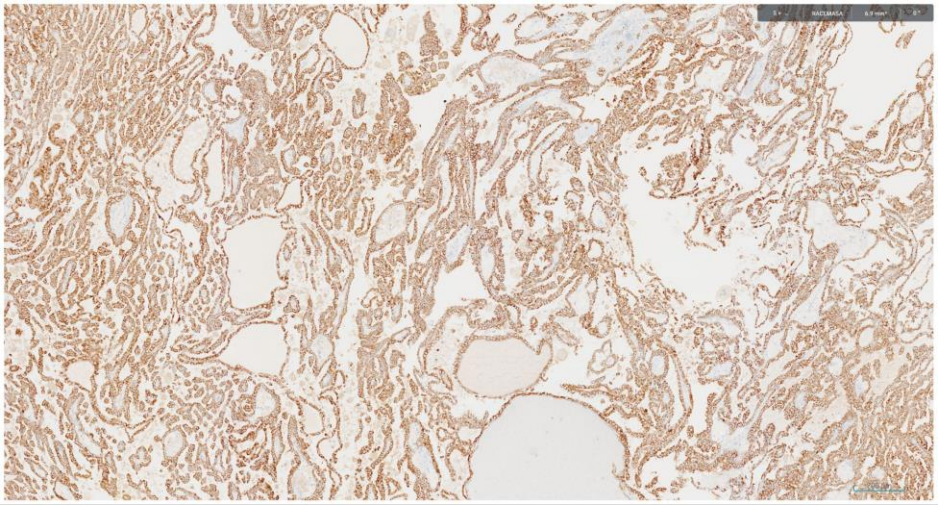

452.– ¿Cuál es el diagnóstico más probable?

a) Neoplasia renal papilar con polaridad inversa.
b) Carcinoma papilar renal variante oncocítica.
c) Carcinoma de células renales con deficiencia de fumarato hidratasa.
d) Metástasis de adenocarcinoma de pulmón.

CASO CLÍNICO 3

Varón de 80 años, con lesión hepática subcapsular en vertiente anterior del segmento II-III, de aproximadamente 5 x 2,6 x 3,1 cm, que capta el contraste de forma heterogénea y progresiva pero que asocia una significativa retracción capsular y fibrosis intralesional. Se realiza resección laparoscópica de segmento III-IVA.

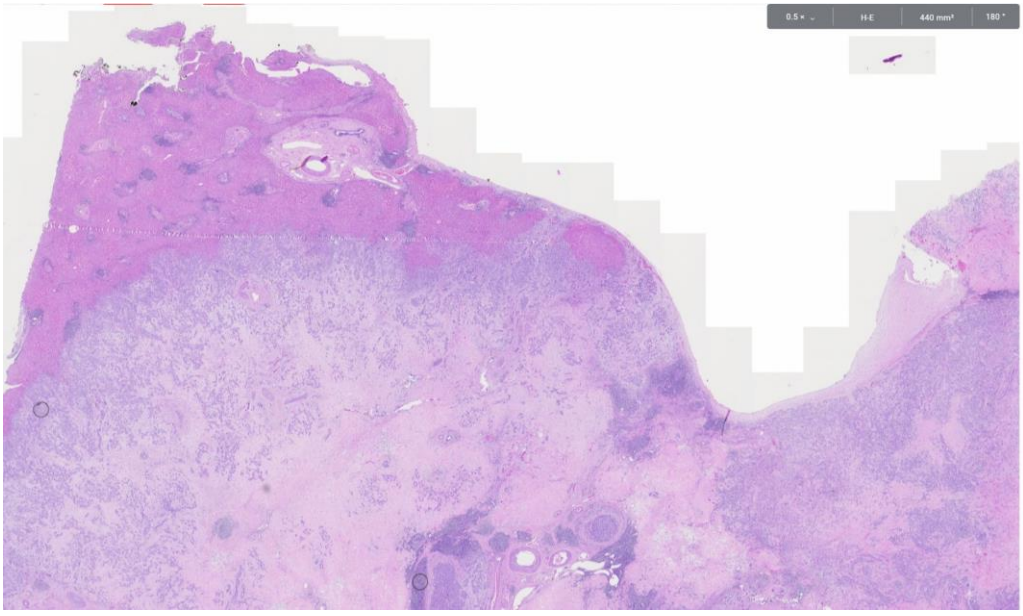

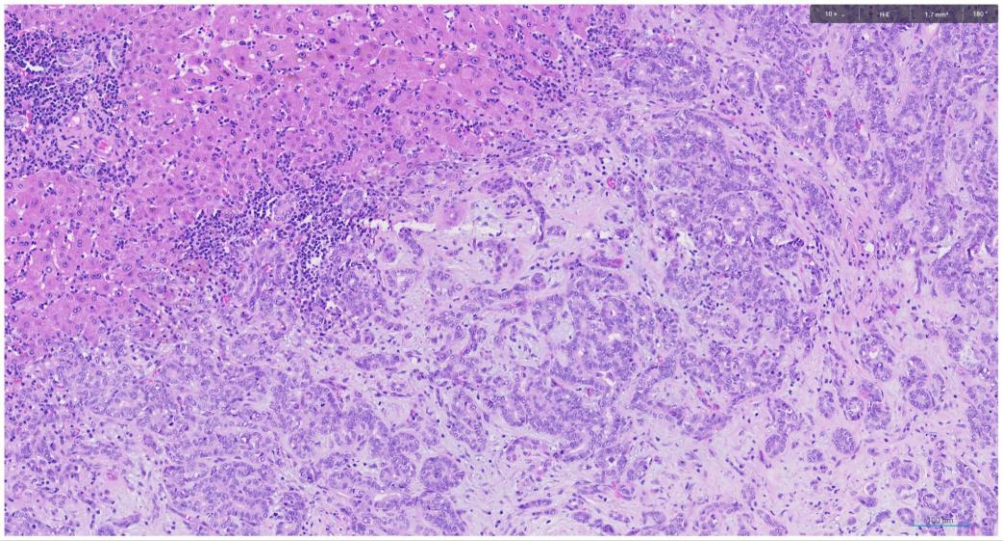

453.– ¿Cuál es el diagnóstico más probable?

a) Colangiocarcinoma.
b) Adenocarcinoma metastásico.
c) Hepatocarcinoma.
d) Adenoma de ductos biliares.

CASO CLÍNICO 4

Paciente varón de 75 años de edad, con antecedente de carcinoma escamoso de pulmón (2015), estadio pT3pN0pM0, estadio IIB, tratado mediante lobectomía del lóbulo superior izquierdo + quimioterapia. Actualmente presenta una masa heterogénea e irregular en espacio mucoso faringolaríngeo de aspecto tumoral, con una dimensión aproximada de 47 mm de diámetro longitudinal con posible origen en la porción fija de la epiglotis. Se realiza biopsia.

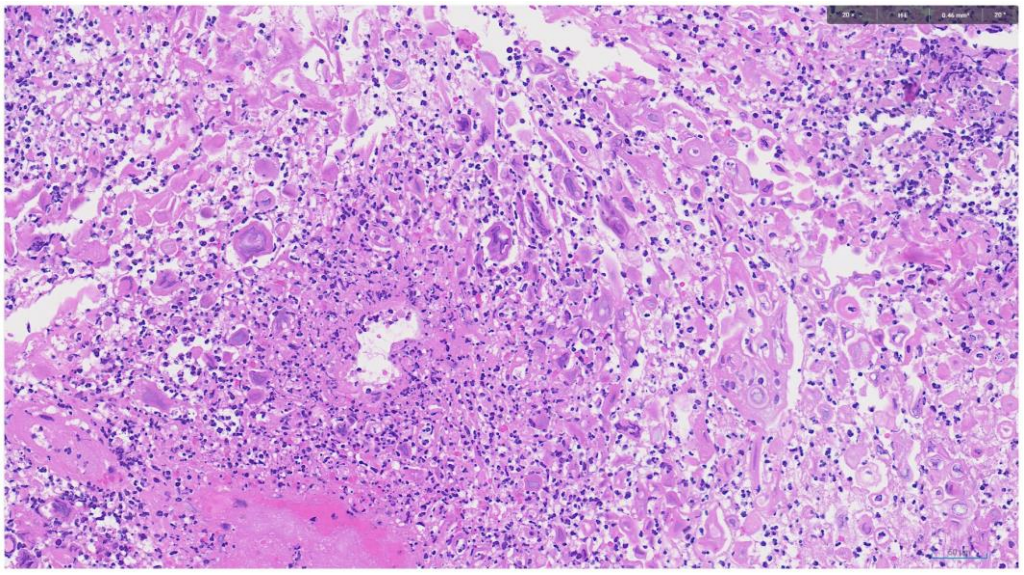

454.– Selecciona el diagnóstico correcto:

a) Carcinoma escamoso.
b) Infección por Herpes simplex.
c) Úlcera inespecífica.
d) Infección por CMV.

CASO CLÍNICO 5

Varón de 43 años con lesión que ocupa la fosa nasal derecha:

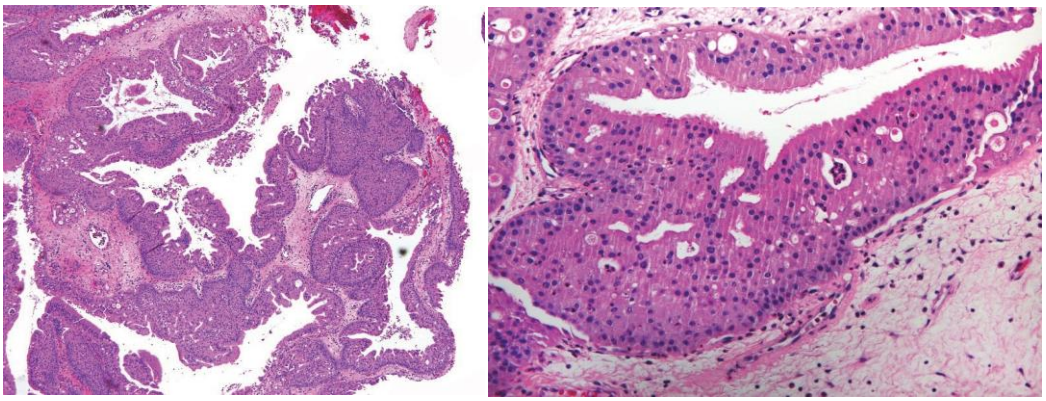

455.– Señale el diagnóstico de presunción correcto:

a) Papiloma nasosinusal invertido.
b) Papiloma nasosinusal oncocítico.
c) Adenocarcinoma nasosinusal.
d) Carcinoma escamoso no queratinizante

CASO CLÍNICO 6

Varón de 60 años, con clínica progresiva de debilidad en las manos y fasciculaciones. Datos mixtos en el electromiograma (miopático y neurógeno). Se realiza biopsia de músculo esquelético (bíceps braquial).

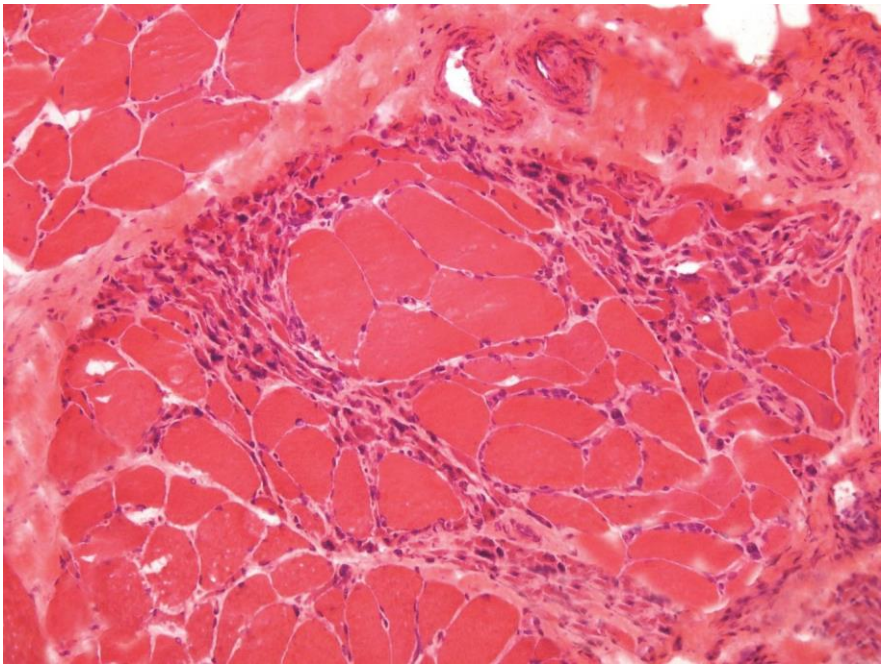

456.– Señala el diagnóstico más probable en función del contexto clínico y de los hallazgos en la biopsia:

a) Miopatía inflamatoria (miositis).
b) Glucogenosis tipo 2 (enfermedad de Pompe).
c) Cambios denervativos (neurógenos).
d) Distrofia muscular.

CASO CLÍNICO 7

Varón de 50 años con debilidad proximal de miembros inferiores y superiores de 3 semanas de evolución, sin otra clínica acompañante y CPK por encima de 2.000 U/L. Se realiza biopsia de músculo cuádriceps.

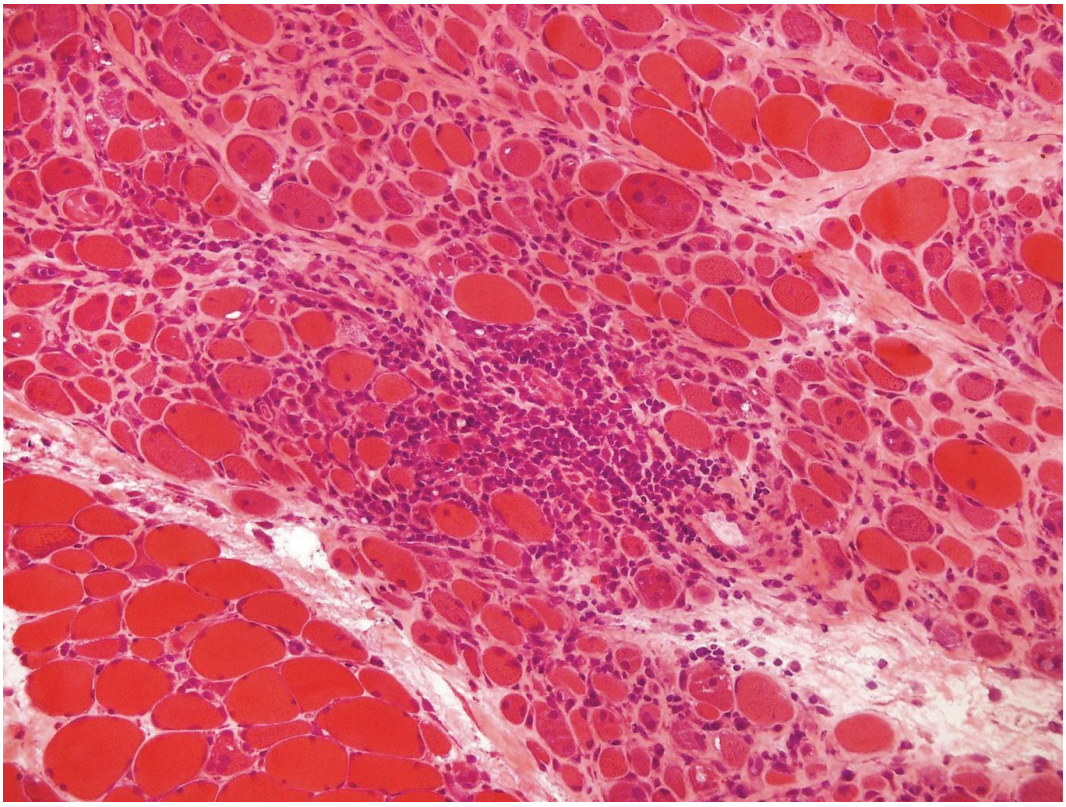

457.– Señala el diagnóstico más probable en función del contexto clínico y de los hallazgos en la biopsia:

a) Distrofia muscular de Becker.
b) Polimiositis.
c) Miopatía mitocondrial.
d) Miopatía congénita con núcleos centrales

CASO CLÍNICO 8

Mujer de 17 años con pápulas múltiples en cara y dorso de las manos de color piel.

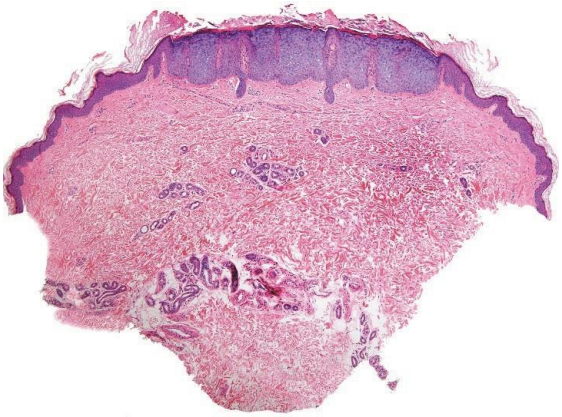

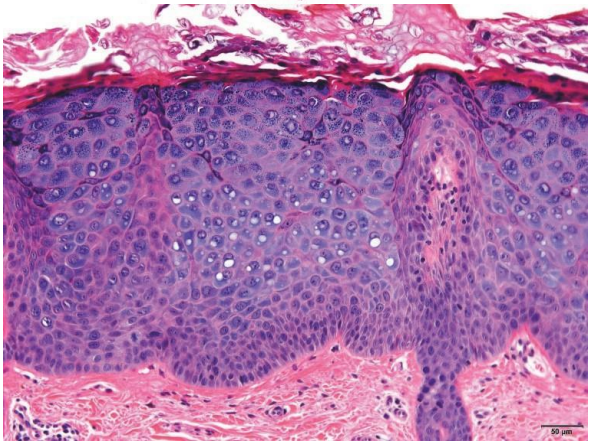

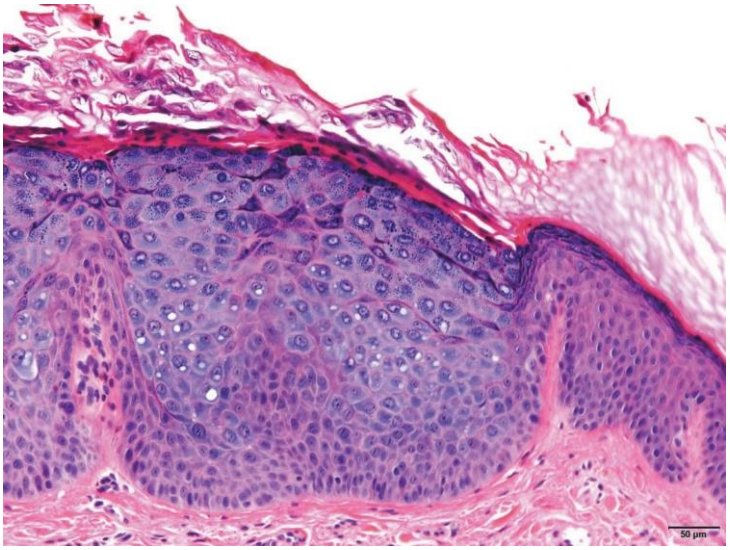

458.– ¿Cuál es el diagnóstico más probable?

a) Queratosis seborreicas.
b) Acantoma de células grandes.
c) Nevus epidérmico.
d) Verrugas planas.

CASO CLÍNICO 9

Mujer de 24 años con placa verrucosa de color amarillo en vulva.

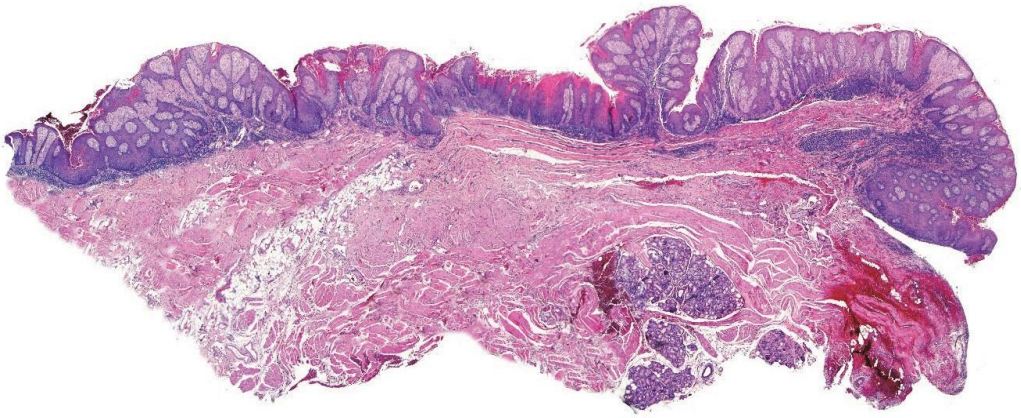

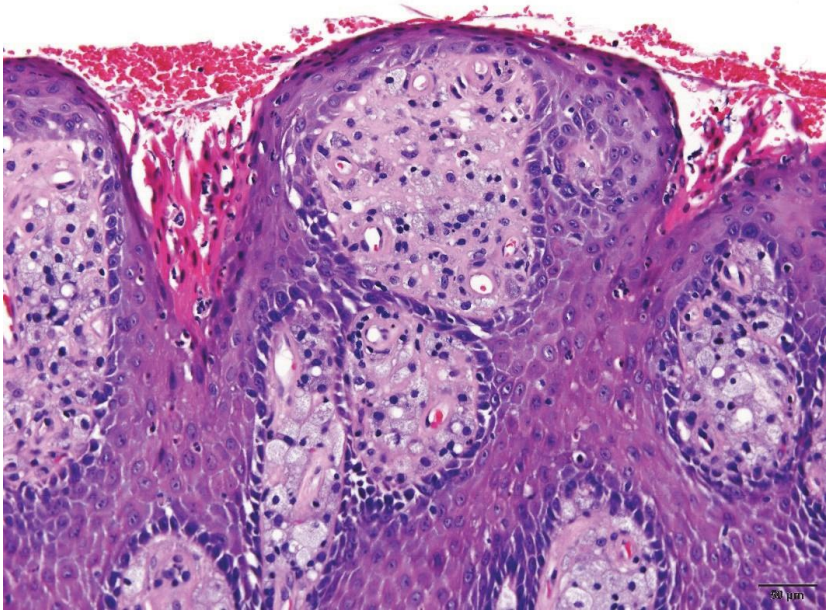

459.- ¿Cuál es el diagnóstico más probable?

a) Tumor de células granulares.
b) Condiloma acuminado.
c) Xantoma verruciforme.
d) Verruga viral.

CASO CLÍNICO 10

Mujer de 52 años con placa marrón maloliente en la axila izquierda



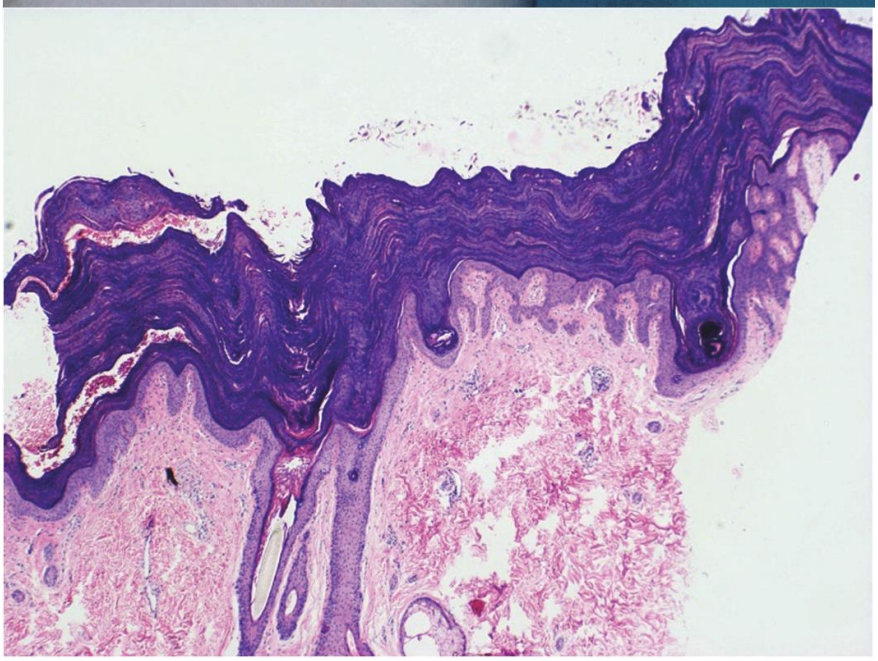

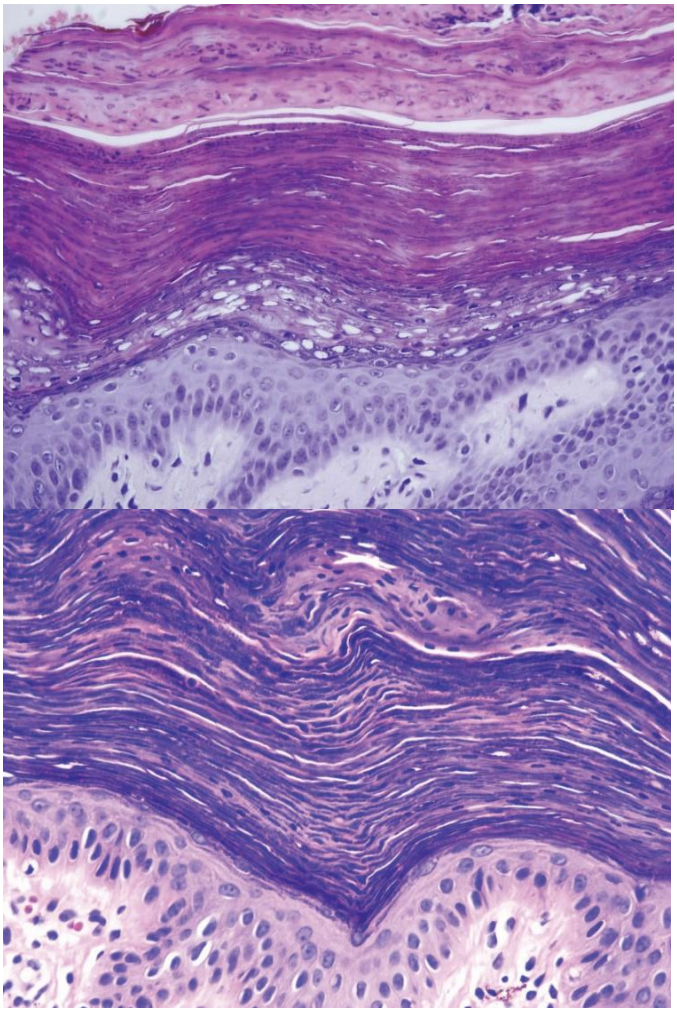

460.– ¿Cuál es el diagnóstico más probable?

a) Dermatofitosis.
b) Acantosis nigricans.
c) Psoriasis invertida.
d) Paraqueratosis granular.

CASO CLÍNICO 11

Varón de 50 años con una lesión quística unilocular localizada en la rama mandibular derecha.

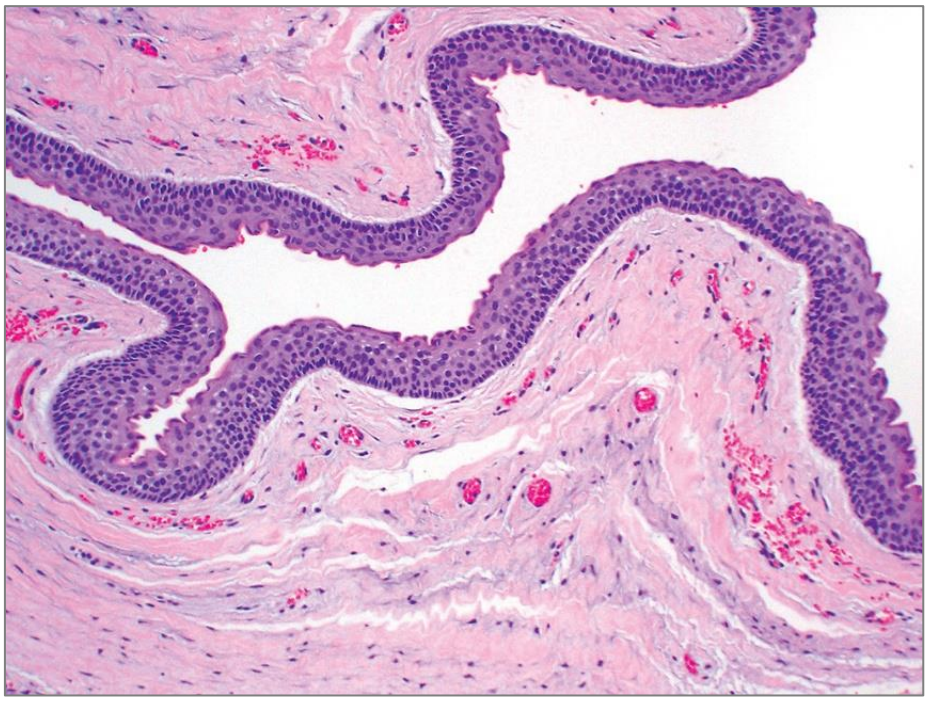

461. – ¿Cuál es el diagnóstico de la biopsia?

a) Queratoquiste odontogénico.
b) Quiste odontogénico ortoqueratinizado.
c) Ameloblastoma uniquístico.
d) Quiste radicular.

CASO CLÍNICO 12

Mujer de 50 años con una masa de aspecto cerebriforme localizada en el seno maxilar derecho con extensión a la fosa nasal. Las imágenes corresponden a la biopsia del caso.

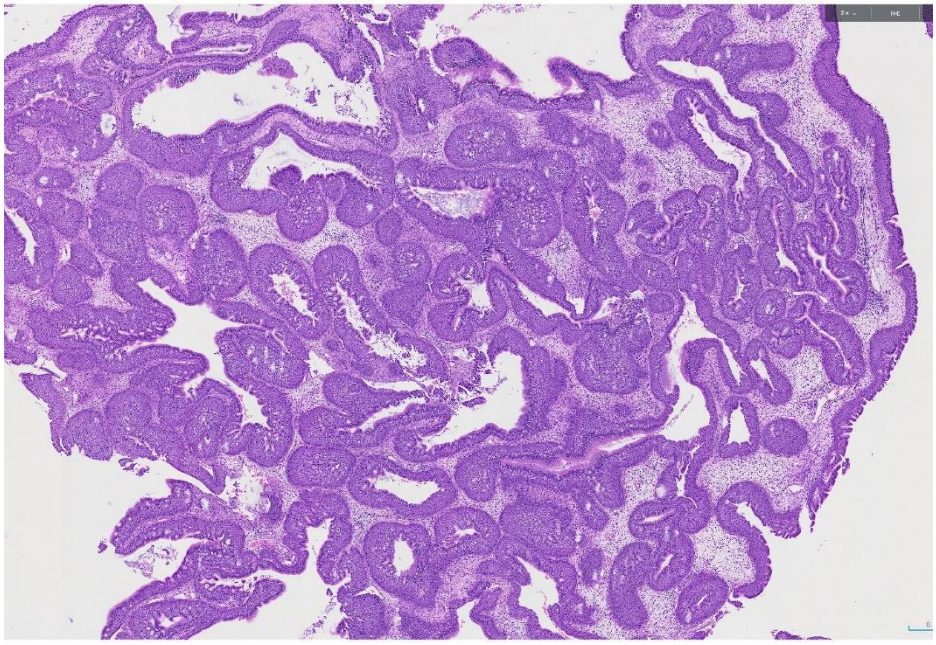

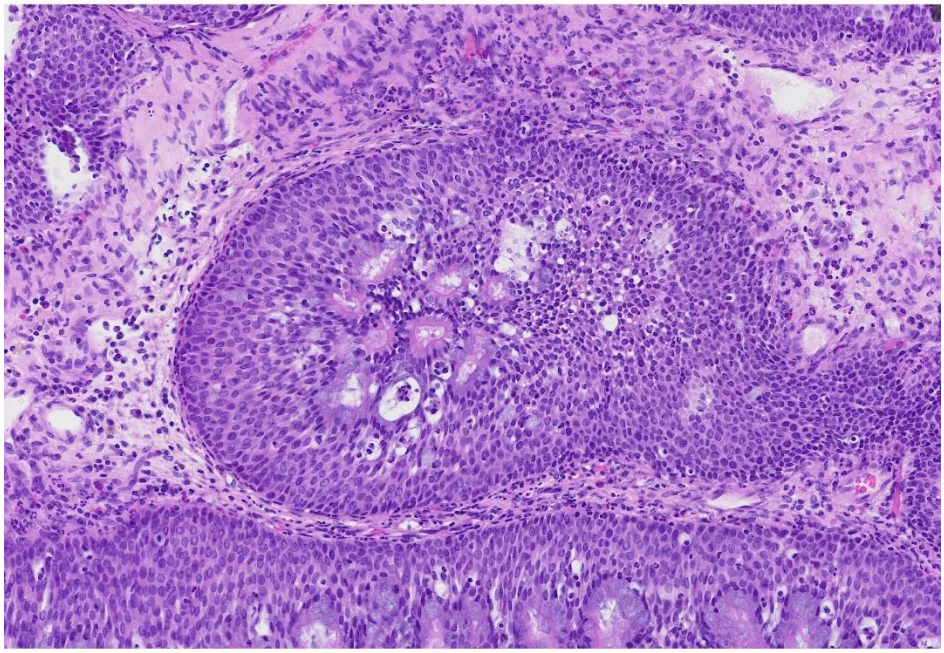

462.– ¿Cuál es la respuesta correcta?

a) Papiloma nasosinusal tipo exofítico.
b) Papiloma nasosinusal de tipo invertido.
c) Hamartoma adenomatoide epitelial respiratorio.
d) Carcinoma de células escamosas no queratinizante.

CASO CLÍNICO 13

Varón de 60 años al que en un examen oftalmológico le detectan una masa intraocular.

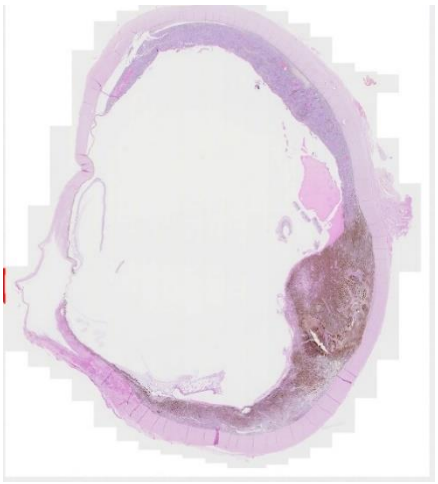

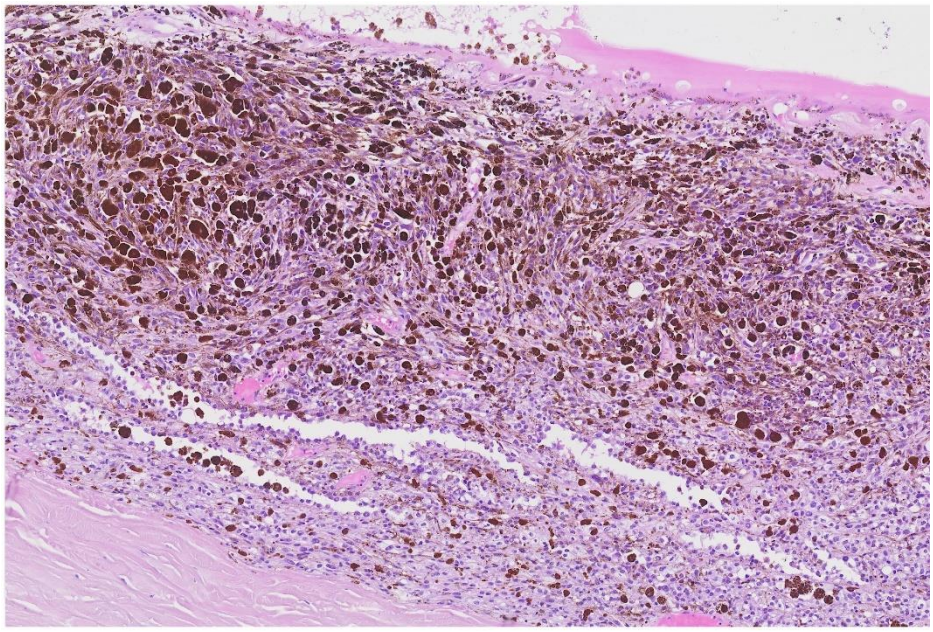

463.– ¿Cuál sería el diagnóstico más probable?

a) Metástasis de carcinoma pobremente diferenciado.
b) Schwannoma coroideo.
c) Melanoma coroideo.
d) Leiomioma coroideo.

CASO CLÍNICO 14

Varón de 82 años con tumor en la frente de reciente aparición.

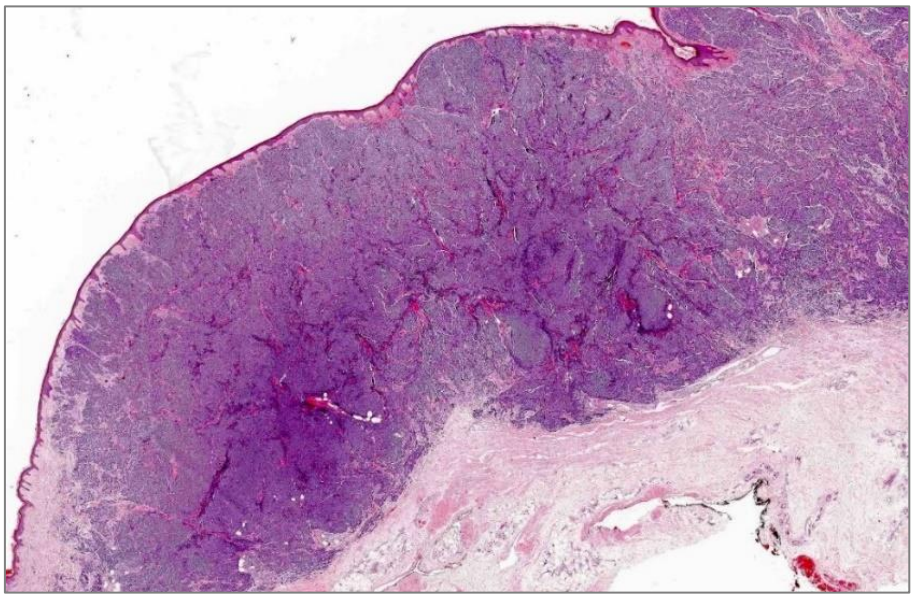

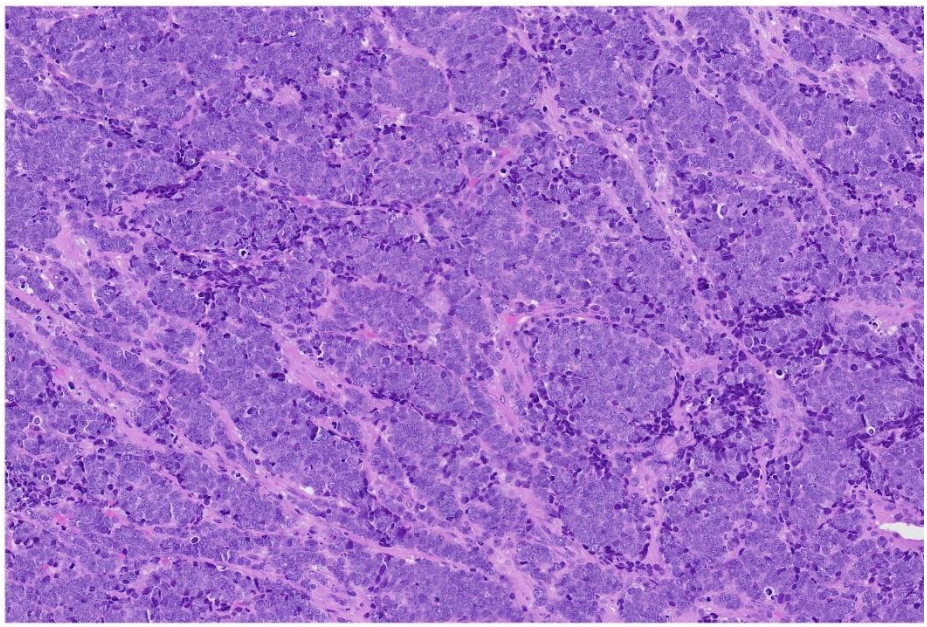

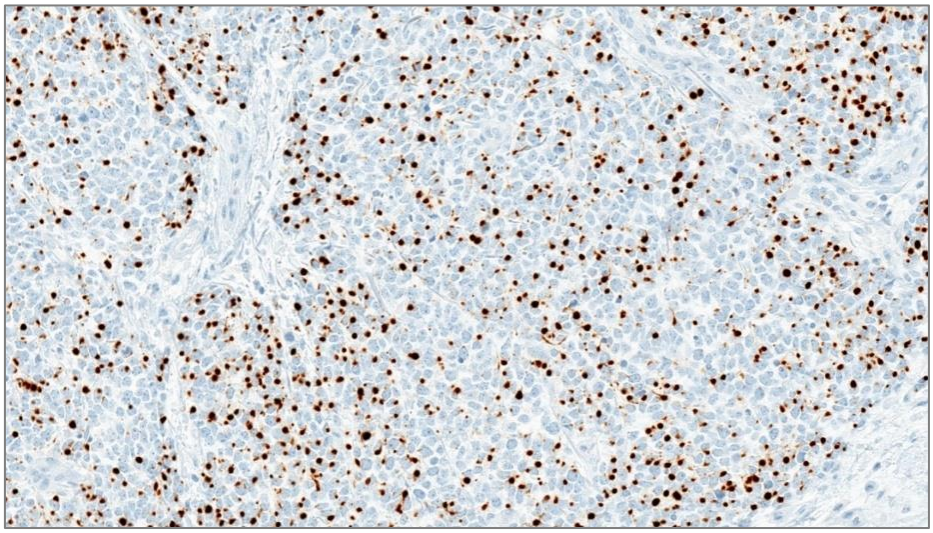

CK-20

464.– ¿Cuál sería el diagnóstico más probable?

a) Linfoma cutáneo.
b) Metástasis de carcinoma de células pequeñas pulmonar.
c) Melanoma maligno.
d) Carcinoma de células de Merkel.

CASO CLÍNICO 15

Mujer de 45 años a la que se le detecta un tumor en la mama izquierda.

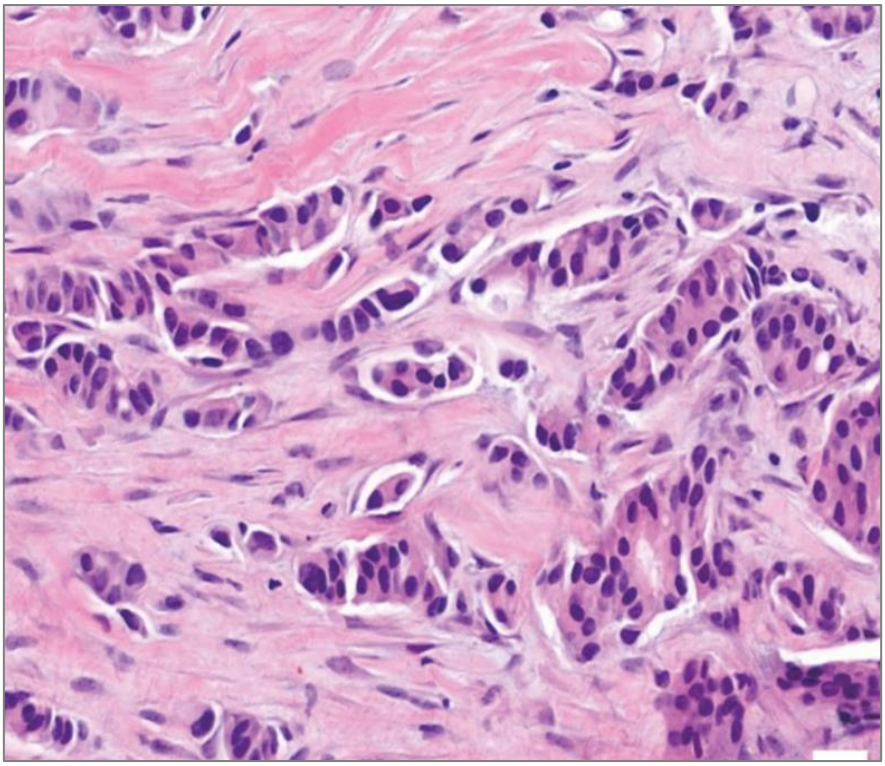

465.– Por la imagen microscópica se trata de un:

a) Carcinoma ductal in situ.
b) Carcinoma lobulillar in situ.
c) Carcinoma infiltrante de tipo no especial.
d) Carcinoma mucinoso.

CASO CLÍNICO 16

Mujer de 45 años a la que se le detecta un tumor en la mama izquierda que tiene la histología de la imagen.

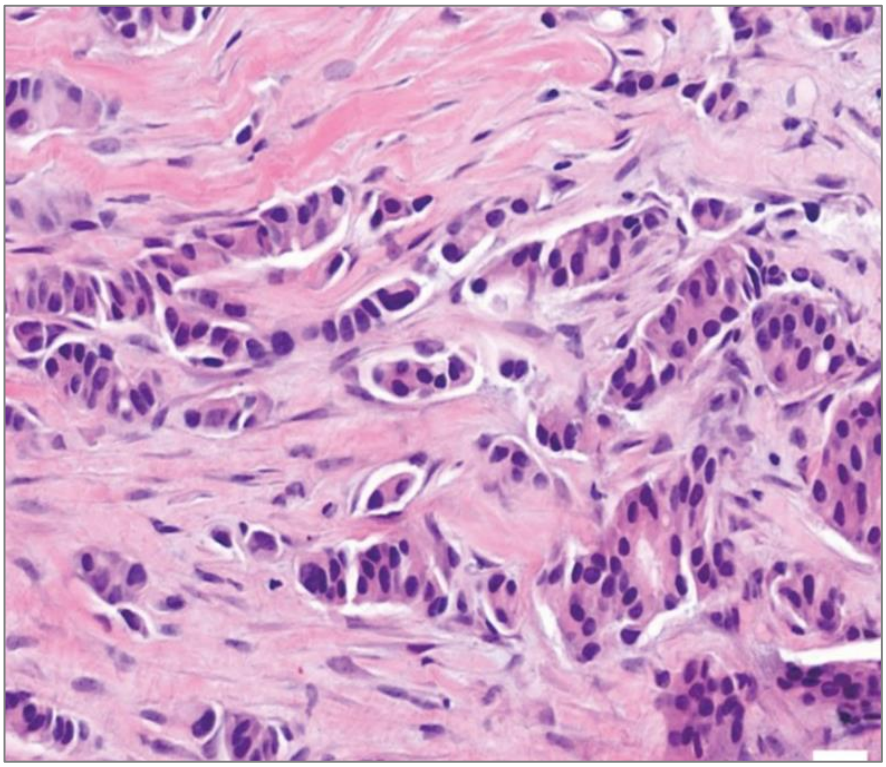

466.– ¿Cuáles de los siguientes son marcadores pronósticos y predictivos del tumor?

a) Receptores hormonales.
b) HER2.
c) Ki-67.
d) Son correctas a), b) y c).

CASO CLÍNICO 17

Mujer con mutación en línea germinal del gen BRACA1 a la que se le realiza una salpingooforectomía profiláctica bilateral.

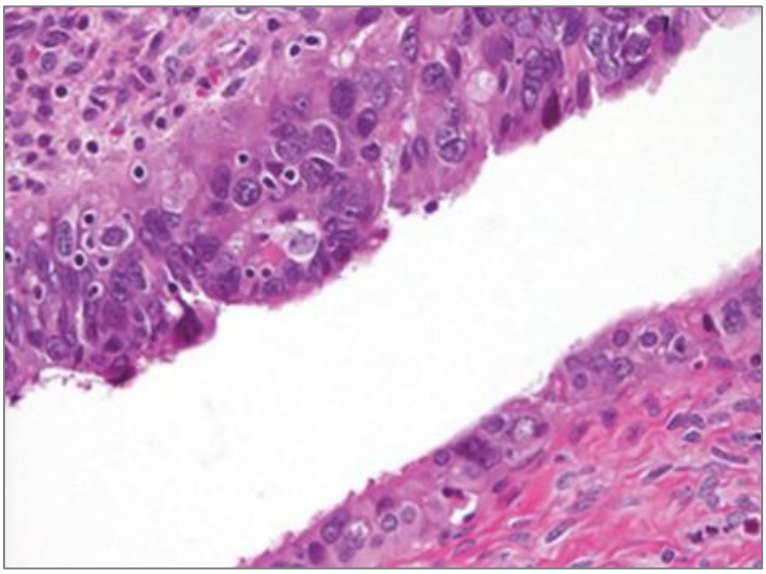

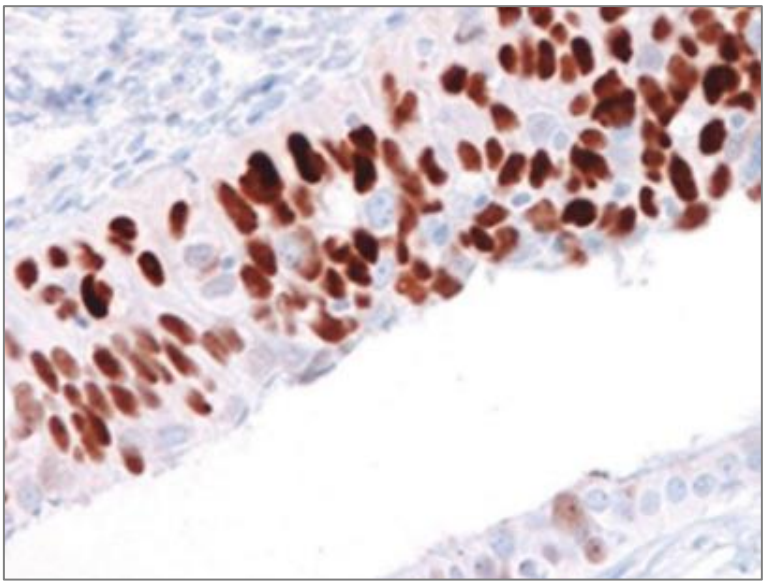

467.– La lesión de la imagen, ¿dónde se suele observar?

a) En el epitelio de superficie del ovario.
b) En la zona hiliar del ovario.
c) En la zona fímbrica de la trompa.
d) En el endometrio.

CASO CLÍNICO 18

Mujer con mutación en línea germinal del gen BRACA1 a la que se le realiza una salpingooforectomía profiláctica bilateral.

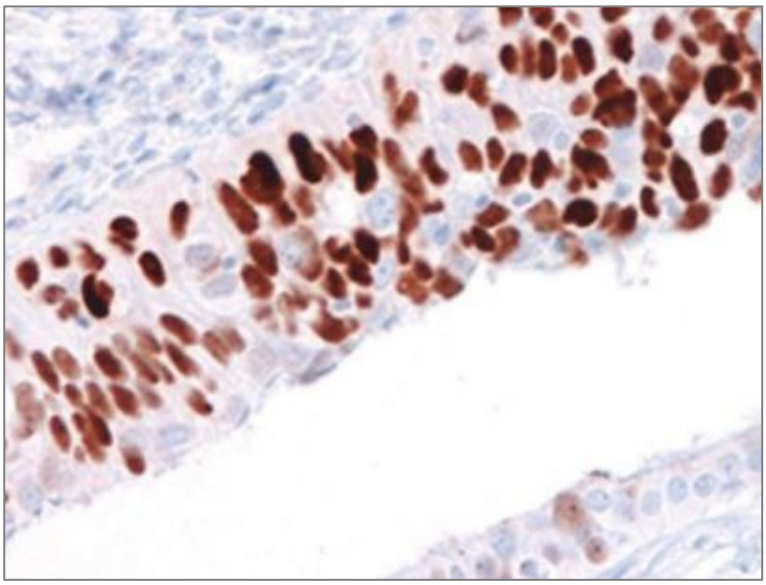

468.– ¿Qué técnica de inmunohistoquímica es la que se muestra en la imagen y que indica la existencia de una lesión precursora de cáncer?

a) BRCA1.
b) HER2.
c) P53.
d) Receptores de estrógenos.

CASO CLÍNICO 19

Mujer de 70 años que ingresa con edema generalizado. Tiene antecedentes de fibrilación auricular en tratamiento anticoagulante y episodios previos de insuficiencia cardiaca crónica, atribuidos a una miocardiopatía restrictiva.

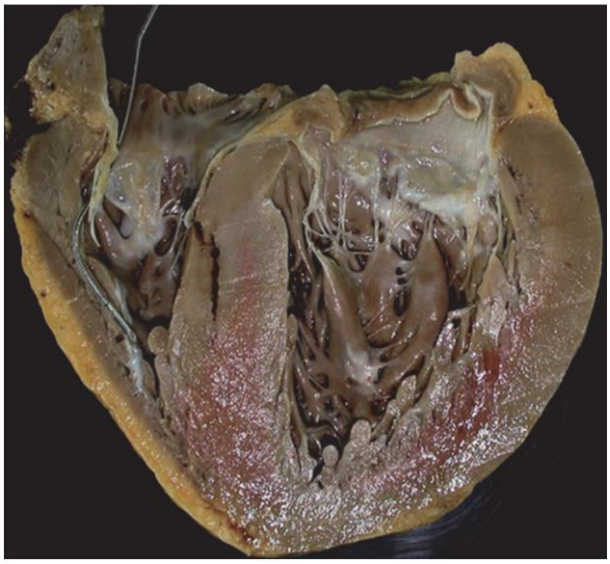

469.– ¿Cuál de las siguientes patologías NO es causa habitual de miocardiopatía restrictiva?

a) Miocarditis.
b) Amiloidosis.
c) Enfermedades por depósito en general.
d) Fibrosis secundaria a radioterapia.

CASO CLÍNICO 20

Mujer de 70 años que ingresa con edema generalizado. Tiene antecedentes de fibrilación auricular en tratamiento anticoagulante y episodios previos de insuficiencia cardiaca crónica, atribuidos a una miocardiopatía restrictiva.

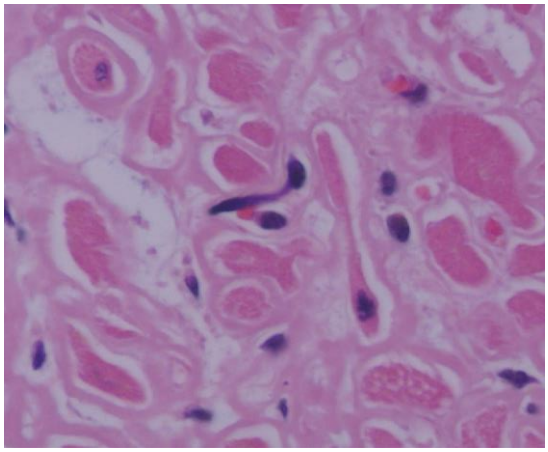

470.– ¿Qué técnica es la que se muestra en la imagen de la biopsia?

a) Se trata de una tinción de Rojo Congo sin polarizar.
b) Es un tricrómico de Masson para visualizar el amiloide.
c) El depósito de amiloide es fundamentalmente subendocárdico.
d) El depósito de amiloide es intersticial.

CASO CLÍNICO 21

Recién nacido de 5 días de vida, con emisión tardía de meconio y ausencia de más deposiciones. Imagen radiológica es compatible con obstrucción intestinal. En el estudio de manometría rectal se observa una ausencia de reflejo inhibitorio anal.

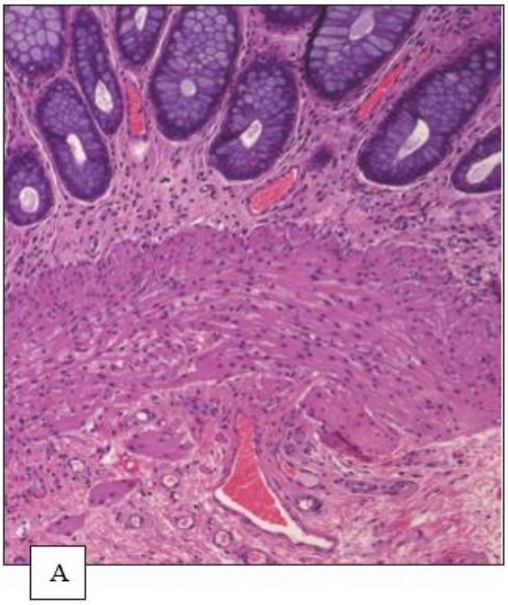
A

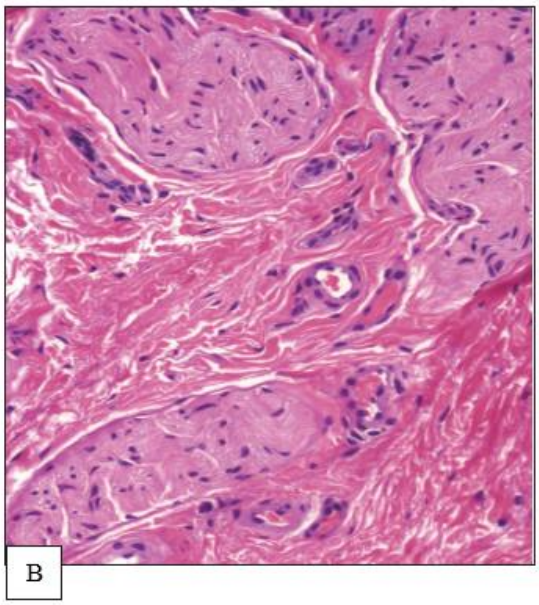
B

471.- ¿Qué técnicas complementarias pedirías?

a) Calretinina.
b) Acetilcolinesterasa.
c) Citoqueratina.
d) Son ciertas a) y b).

CASO CLÍNICO 22

Recién nacido de 5 días de vida, con emisión tardía de meconio y ausencia de más deposiciones. Imagen radiológica es compatible con obstrucción intestinal. En el estudio de manometría rectal se observa una ausencia de reflejo inhibitorio anal.

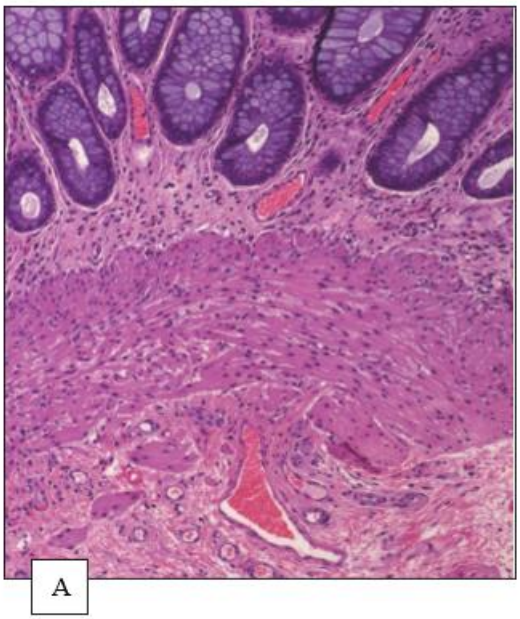

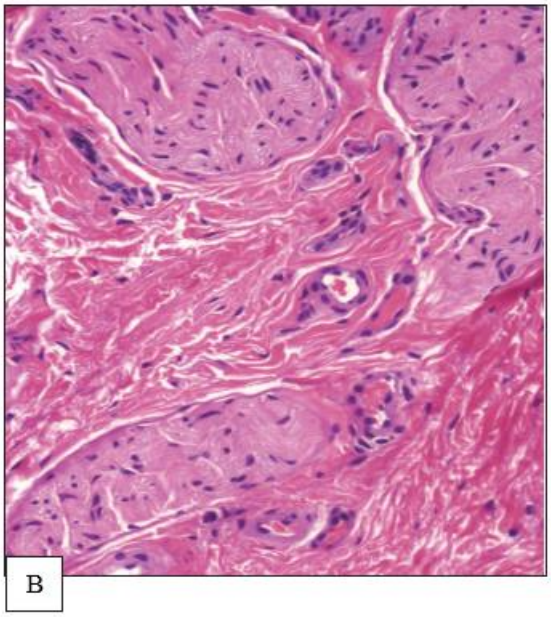

472.– ¿Cuál de estas afirmaciones es correcta?

a) Este niño padece probablemente de una enfermedad de Hirschprung.
b) La enfermedad no suele afectar al recto distal.
c) La afectación no es continua.
d) Esta enfermedad no presenta hallazgos histológicos característicos.

CASO CLÍNICO 23

Mujer de 31 años, con historia de 10 años de diarreas hemáticas intermitentes. Colonoscopia muestra mucosa con ulceraciones que afectan hasta flexura esplénica.

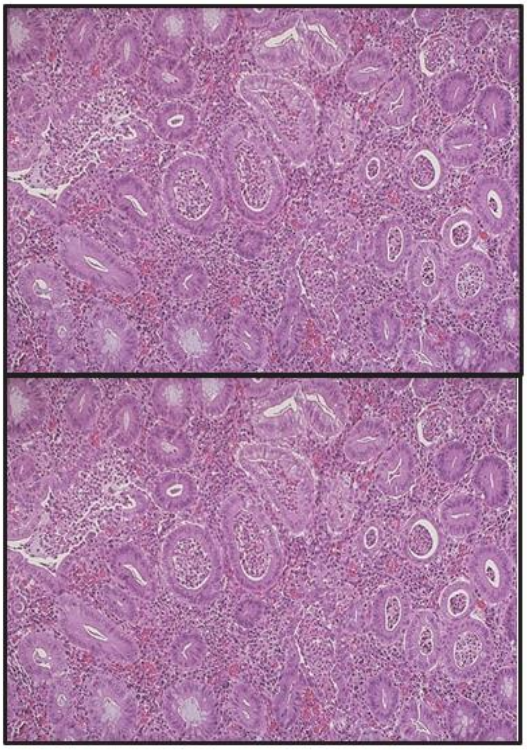

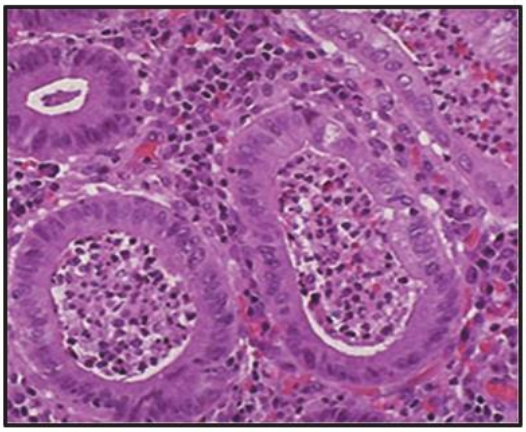

473.– Responde a las siguientes preguntas según esta historia clínica e imágenes. Los datos de la colonoscopia, junto con la historia clínica, sugieren:

a) Una colitis membranosa por Clostridium.
b) Una enfermedad de Crohn.
c) Una colitis ulcerosa.
d) Lesiones yatrogénicas.

CASO CLÍNICO 24

Mujer de 31 años, con historia de 10 años de diarreas hemáticas intermitentes. Colonoscopia muestra mucosa con ulceraciones que afectan hasta flexura esplénica.

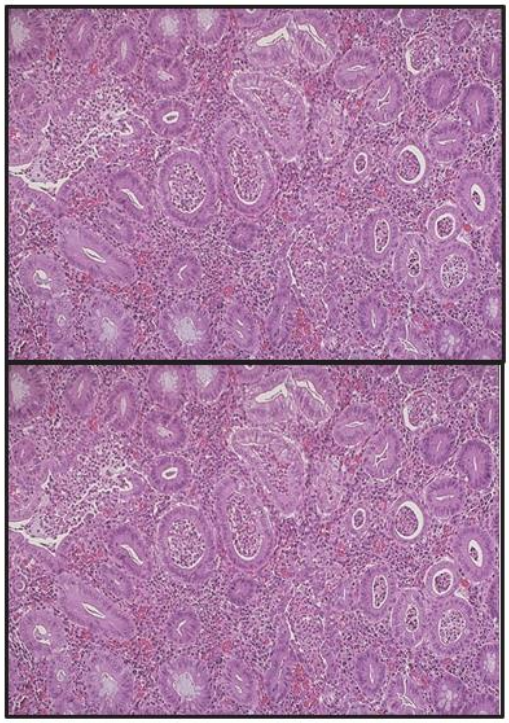

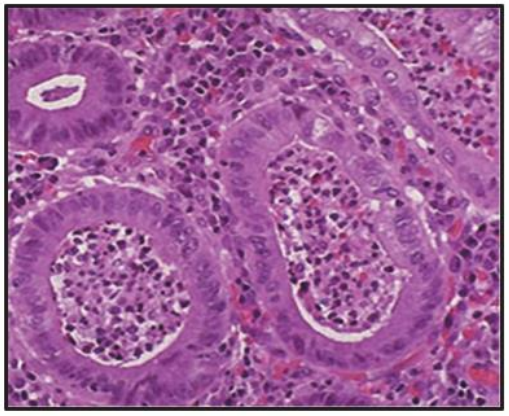

474.– Responde a las siguientes preguntas según esta historia clínica e imágenes. ¿Qué dato NO es característico de esta enfermedad?

a) El curso clínico es en brotes, con intervalos más o menos largos de calma.
b) Se caracteriza por la afectación discontinua del tracto intestinal, con afectación en el 50 % de los casos del colon.
c) Si la patología es leve, suele controlarse con medicación.
d) A la larga puede desarrollar adenocarcinoma.

CASO CLÍNICO 25

Hombre de 56 años, bebedor y con hepatitis crónica por virus C, que ingresa en urgencias por dolor abdominal, pérdida de peso e ictericia. Se realiza TAC de abdomen y hepatectomía parcial.

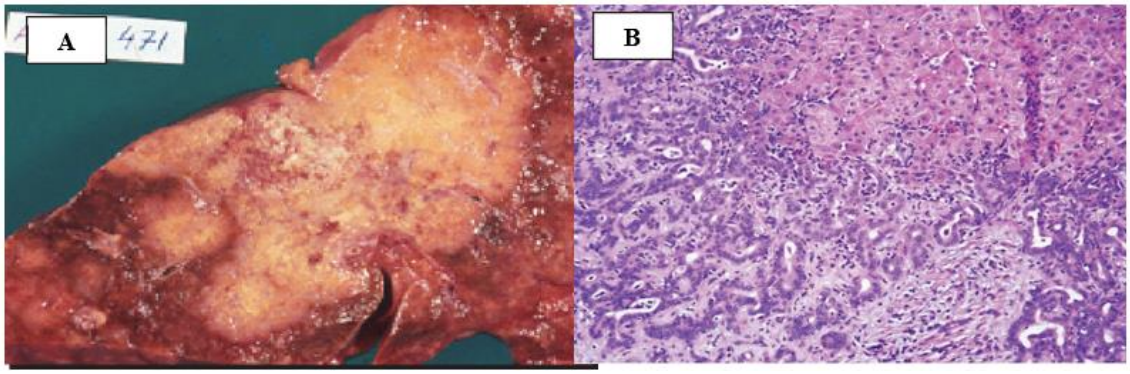

475.– Según esta historia clínica e imágenes, las figuras sugieren como primera opción diagnóstica:

a) Un hepatocarcinoma convencional.
b) Un absceso hepático.
c) Metástasis hepática.
d) Un colangiocarcinoma intrahepático.

CASO CLÍNICO 26

Niño de 23 meses diagnosticado de masa renal izquierda. Recibe quimioterapia preoperatoria y posterior nefrectomía.

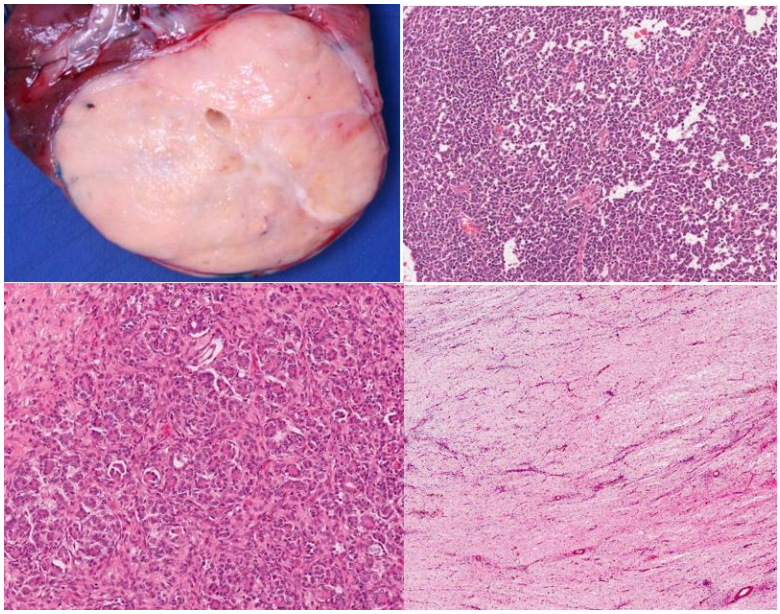

476.– Diagnóstico:

a) Nefroblastoma.
b) Sarcoma de Ewing.
c) Carcinoma renal papilar.
d) Adenoma metanéfrico.

CASO CLÍNICO 27

Varón de 43 años con tumor en zonas superficiales de lóbulo frontal.

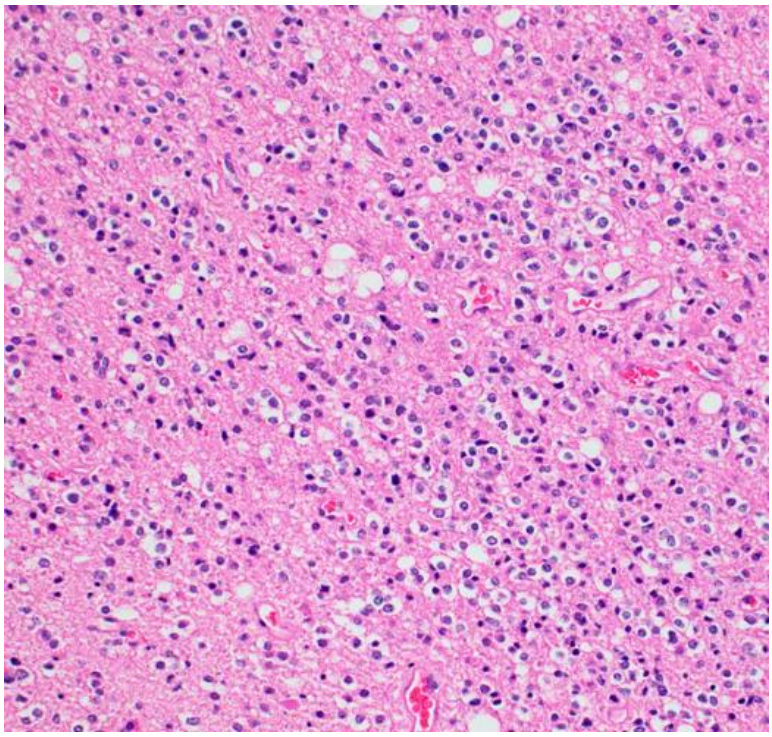

477.– Diagnóstico:

a) Oligodendroglioma.
b) Ependimoma.
c) Glioblastoma.
d) Neurocitoma.

CASO CLÍNICO 28

Recién nacido de 27+1 semanas por cesárea programada por Crecimiento Intrauterino Retardado III, con hipoxia, bradicardia e hipotensión.

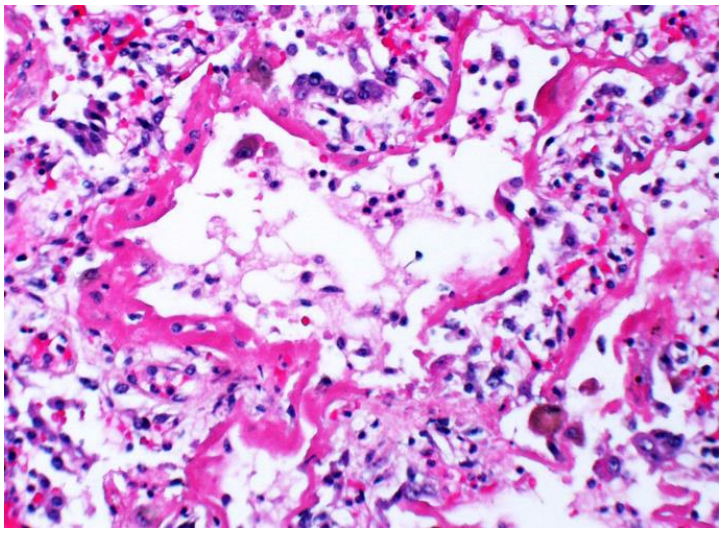

478.– Diagnóstico:

a) Enfermedad de membranas hialinas.
b) Proteinosis alveolar.
c) Neumonía eosinofílica.
d) Amiloidosis pulmonar.

CASO CLÍNICO 29

Niño de 12 años con lentiginosis labial y dolor abdominal. En la enteroscopia alta se visualizan múltiples pólipos en intestino delgado, del que se extrae uno de ellos de 15-20 mm localizado en yeyuno medio.

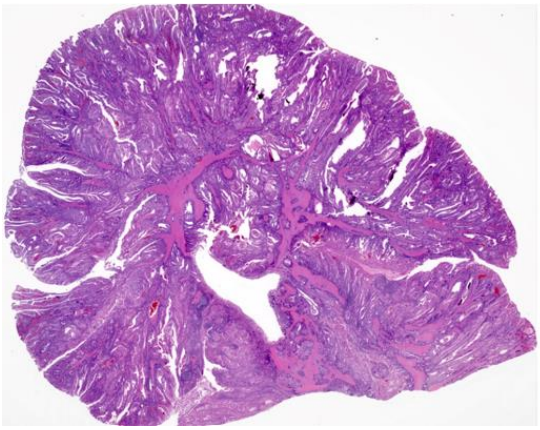

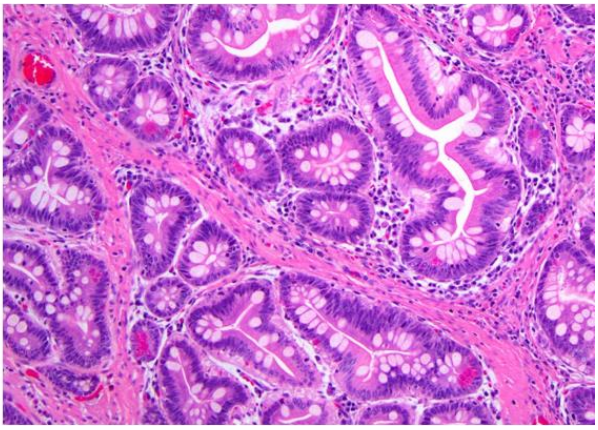

479.– Diagnóstico:

a) Pólipo de Peutz Jeghers
b) Pólipo inflamatorio.
c) Adenoma tubular.
d) Pólipo hiperplásico.

CASO CLÍNICO 30

Mujer posmenopáusica de 60 años que presenta desde hace 2 años calvicie frontal, hirsutismo y aumento de peso. Las pruebas de imagen identifican una masa ovárica sólida unilateral que se extirpa.

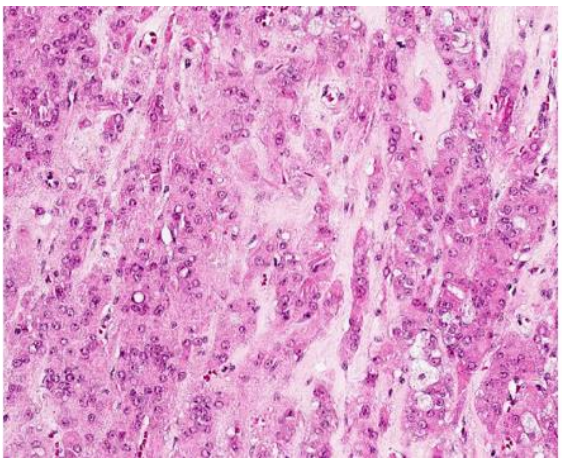

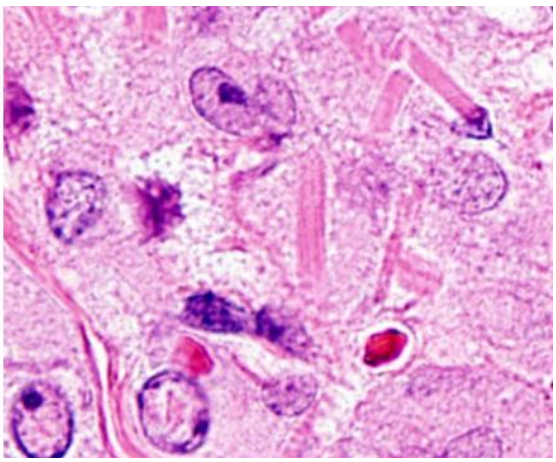

480.– ¿Cuál de los siguientes es el diagnóstico más probable?

a) Tumor de células de la granulosa.
b) Tumor de células de Leydig.
c) Disgerminoma.
d) Fibroma.

CASO CLÍNICO 31

Mujer de 72 años con síndrome de Sjögren en estudio por masa pulmonar de aspecto necrótico de unos 37 mm en el segmento posterior del LSD, que sugirie por evolución tumoración pulmonar primaria. Se realiza BAG de la lesión.

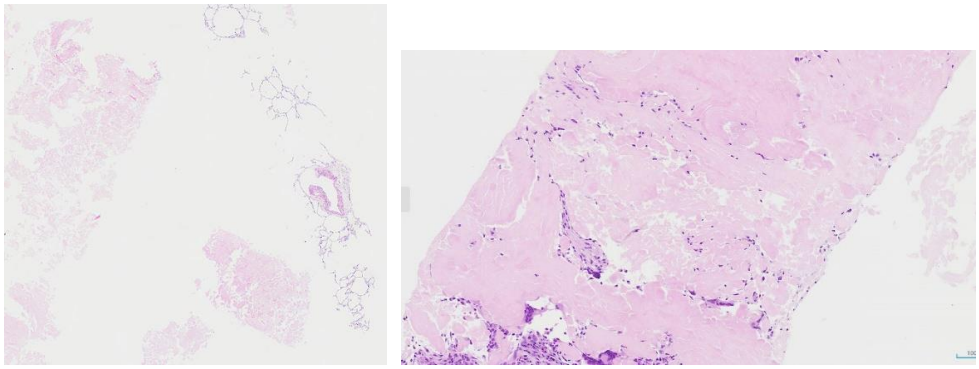

481.– ¿Cuál es el diagnóstico más probable?

a) Linfoma pulmonar primario con producción de amiloide.
b) Granuloma hialinizante.
c) Amiloidosis pulmonar.
d) Proteinosis alveolar.

CASO CLÍNICO 32

Varón de 68 años con esplenomegalia, fatiga y leucoeritroblastosis y dacriocitos en sangre periférica. Aspirado de médula ósea seco. Se le realiza una biopsia de médula ósea (imagen).

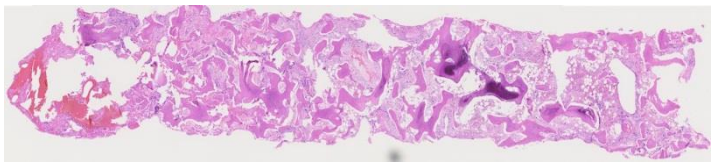

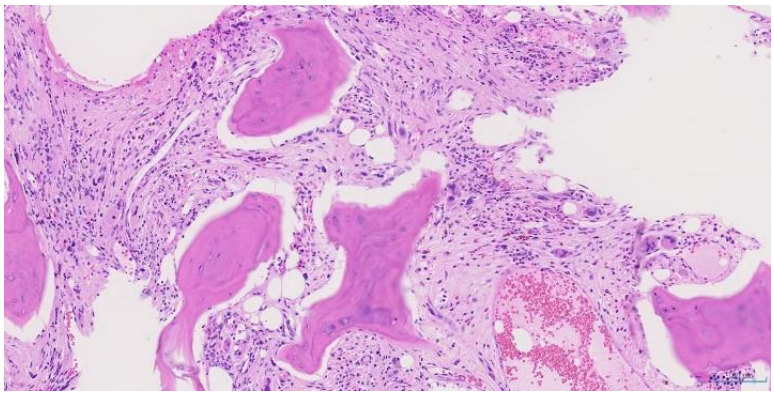

482.– Con todos estos datos, ¿cuál sería el diagnóstico?:

a) Mielofibrosis
b) Enfermedad granulomatosa
c) Metástasis/
d) Trombocitemia esencial

CASO CLÍNICO 33

Varón de 52 años con lesión en región supraescapular derecha.

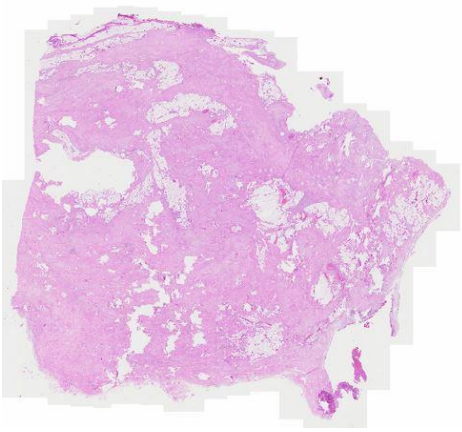

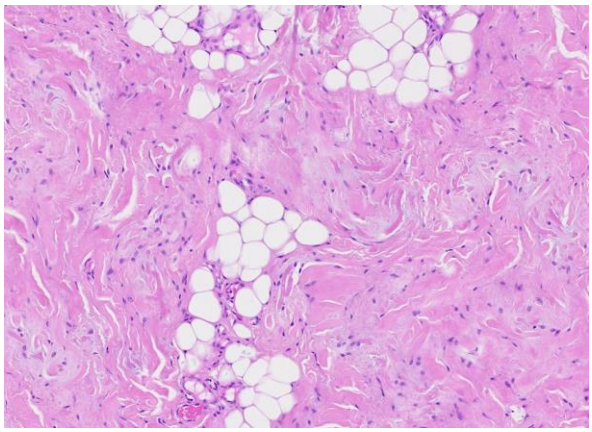

483.- ¿Cuál sería el diagnóstico?

a) Fibromatosis desmoide
b) Fibrolipoma
c) Elastofibroma
d) Tumor lipomatoso atípico/liposarcoma bien diferenciado

CASO CLÍNICO 34

Mujer de 47 años con pápulo-nódulos múltiples retroauriculares.

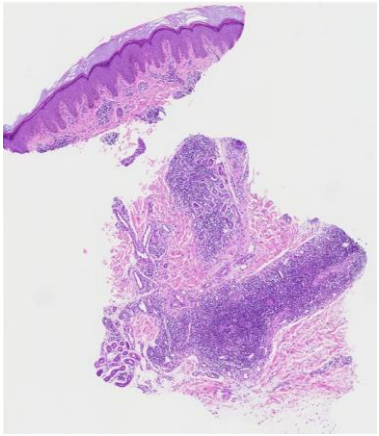

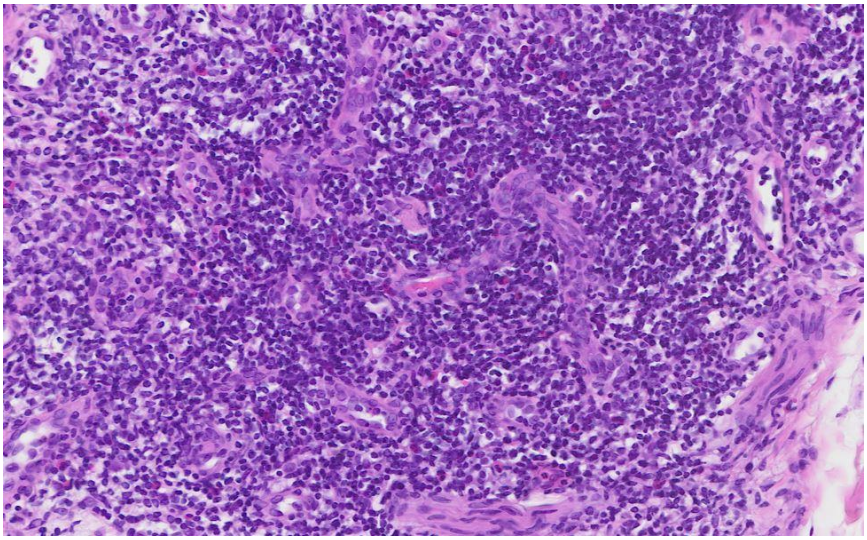

484.– ¿Cuál sería el diagnóstico más probable?

a) Enfermedad de Kimura.
b) Hemangioma epitelioide.
c) Hemangioendotelioma epitelioide.
d) Sarcoma de Kaposi.

CASO CLÍNICO 35

Varón de 56 años de edad con un tumor palpable en lado izquierdo del cuello que es móvil a la deglución. Se acompaña de disfagia y disfonía.

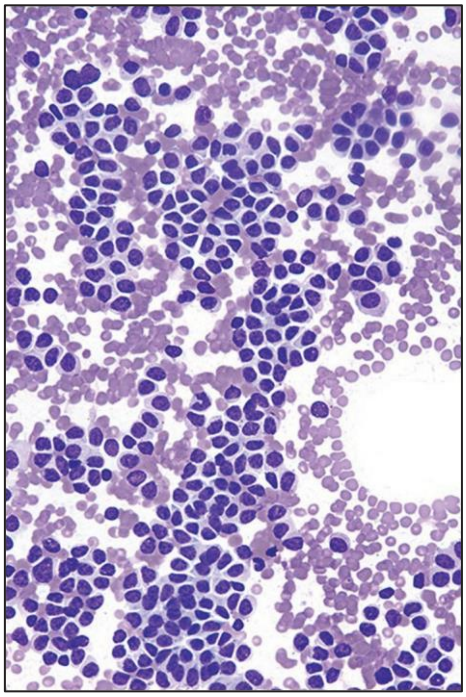

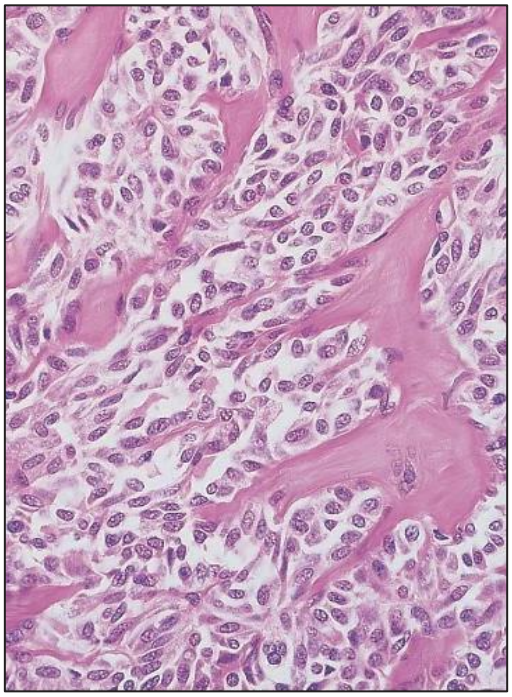

485.– ¿Cuál sería el diagnóstico más probable de la lesión?

a) Sarcoma sinovial.
b) Carcinoma papilar de tiroides.
c) Carcinoma medular de tiroides.
d) Linfoma difuso de célula grande.

CASO CLÍNICO 36

Mujer postmenopáusica de 58 años de edad que presenta historia de metrorragias.

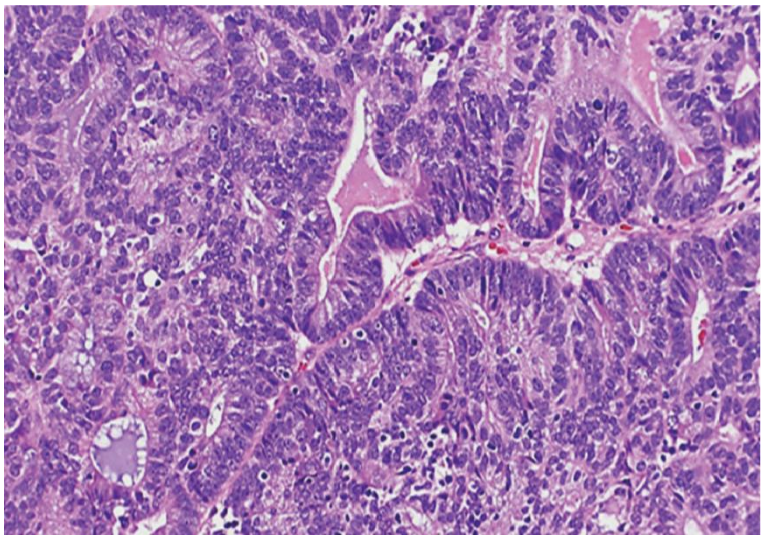

486.- ¿Cuál es el diagnóstico de la biopsia?

a) Hiperplasia simple del endometrio.
b) Hiperplasia atípica del endometrio.
c) Carcinoma endometrioide.
d) Carcinoma seroso.

CASO CLÍNICO 37

En el estudio del patrón molecular de un carcinoma endometriode, asociado a la histología convencional, se obtiene positividad a un factor que confiere PEOR pronóstico.

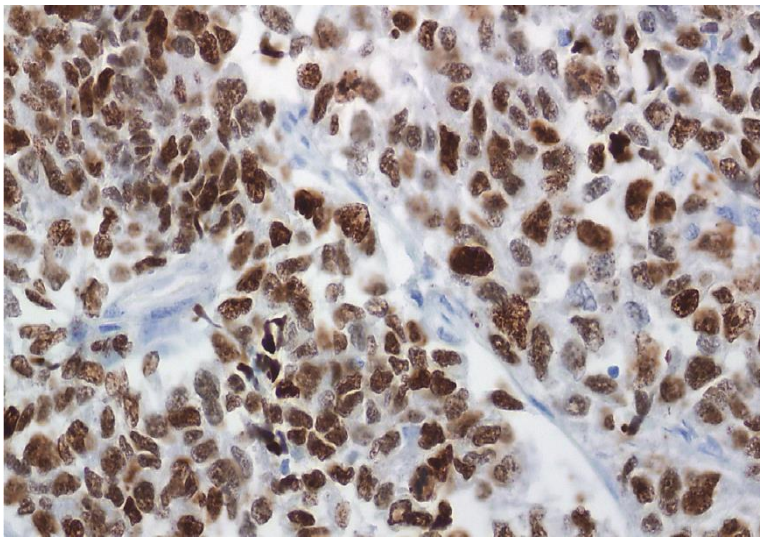

487.– ¿Cuál es?

a) Ki67.
b) P16.
c) CAM5,3.
d) P53.

CASO CLÍNICO 38

Mujer de 48 años con un nódulo de 1,5 cm en lóbulo superior derecho (LSD) de pulmón. Dada la localización, se realiza una punción-aspiración mediante broncoscopia (EBUS). 15.



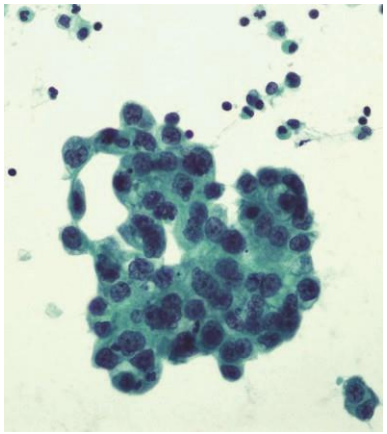

488.– Según las imágenes de la resección y de la punción-aspiración, ¿en qué tipo de tumor pensaría?

a) Linfoma.
b) Sarcoma.
c) Carcinoma microcítico.
d) Adenocarcinoma.

CASO CLÍNICO 39

La técnica de FISH para el estudio del gen HER2 de la siguiente imagen.

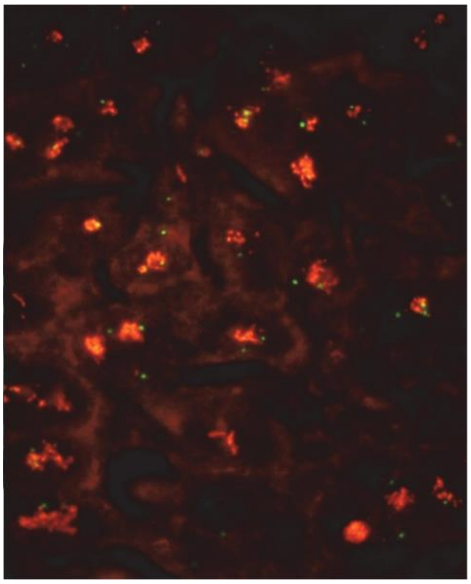

489.– ¿Qué representa?

a) Mutación del gen.
b) Poliploidía cromosómica.
c) Amplificación del gen.
d) Traslocación del gen.

CASO CLÍNICO 40

Mujer de 59 años con masa mediastínica.

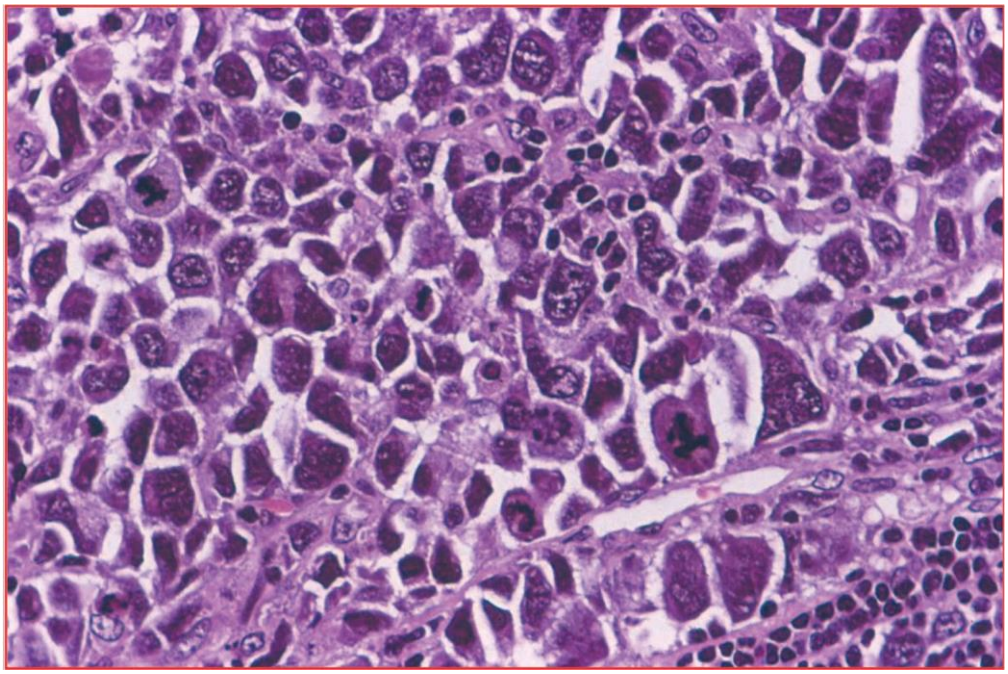

490.– Ante una tumoración con estas características, ¿qué técnicas solicitaría?

a) Antígeno común leucocitario LCA
b) Queratinas de amplio espectro.
c) Proteína S100.
d) Son correctas a), b) y c).

CASO CLÍNICO 41

Mujer de 47 años con lesión quística ovárica de gran tamaño. Se realiza estudio intraoperatorio para determinar el tipo de lesión.

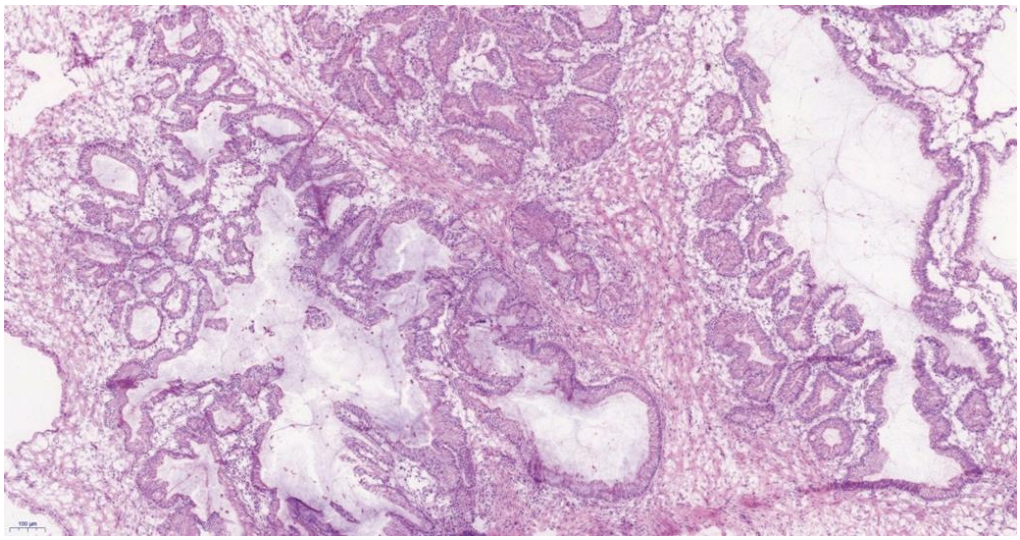

491.– ¿Qué se observa en la imagen del corte en congelación?

a) Infiltración por estructuras glandulares con mucina.
b) Tejido ovárico normal.
c) Quiste simple seroso (cistadenoma seroso).
d) Lesión fibrosa sugestiva de fibroma ovárico.

CASO CLÍNICO 42

Recién nacido pretérmino de 27 semanas, que ingresa en UCI con dificultad respiratoria, bradicardia e hipotensión. Finalmente se produce su fallecimiento, y se realiza autopsia. El examen histológico de los pulmones muestra la siguiente imagen.

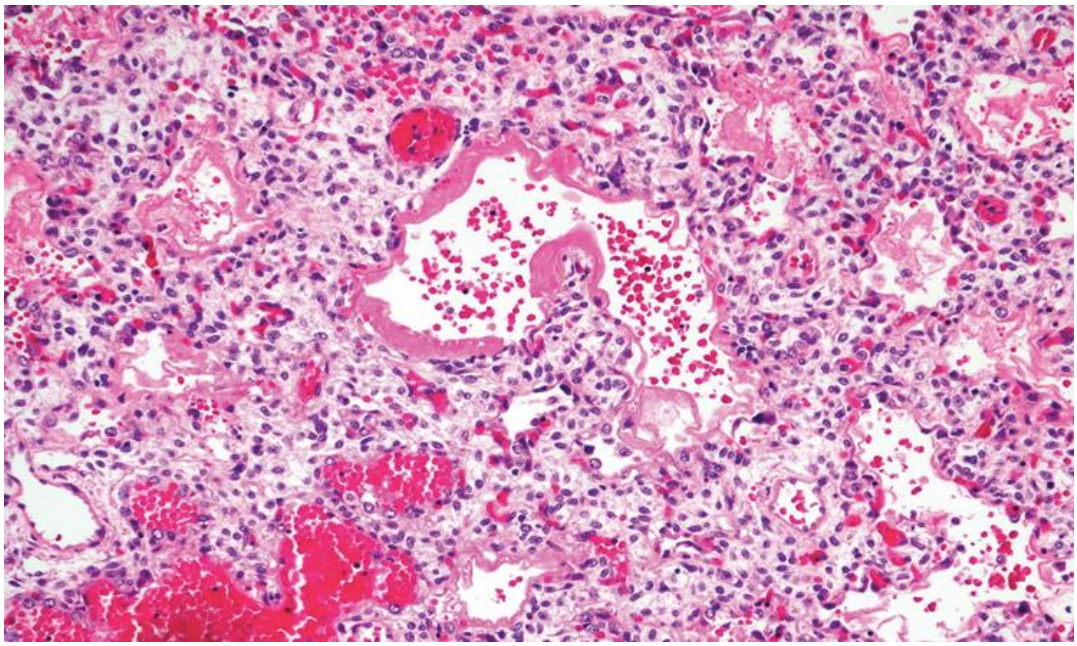

492.– Con respecto al diagnóstico que sospecha, señale la respuesta correcta:

a) El mecanismo patogénico es idéntico al del daño alveolar difuso de la persona adulta.
b) El defecto fundamental es la inmadurez pulmonar y el déficit de surfactante.
c) Una posible complicación a largo plazo es la hiperplasia broncopulmonar.
d) Suele verse en niños con hipoplasia pulmonar.

CASO CLÍNICO 43

Se recibe para estudio histológico una placenta que presenta el siguiente aspecto macroscópico.



493.– Indique ¿cuál de las siguientes respuestas es INCORRECTA con respecto a la entidad que sospecha?

a) Se trata de una impronta producida por un leiomioma materno.
b) Se trata de la concavidad producida por un hematoma retroplacentario.
c) Al corte podría encontrarse un infarto en el tejido subyacente.
d) Es importante estudiar los vasos de la decidua.

CASO CLÍNICO 44

En relación a la siguiente imagen:

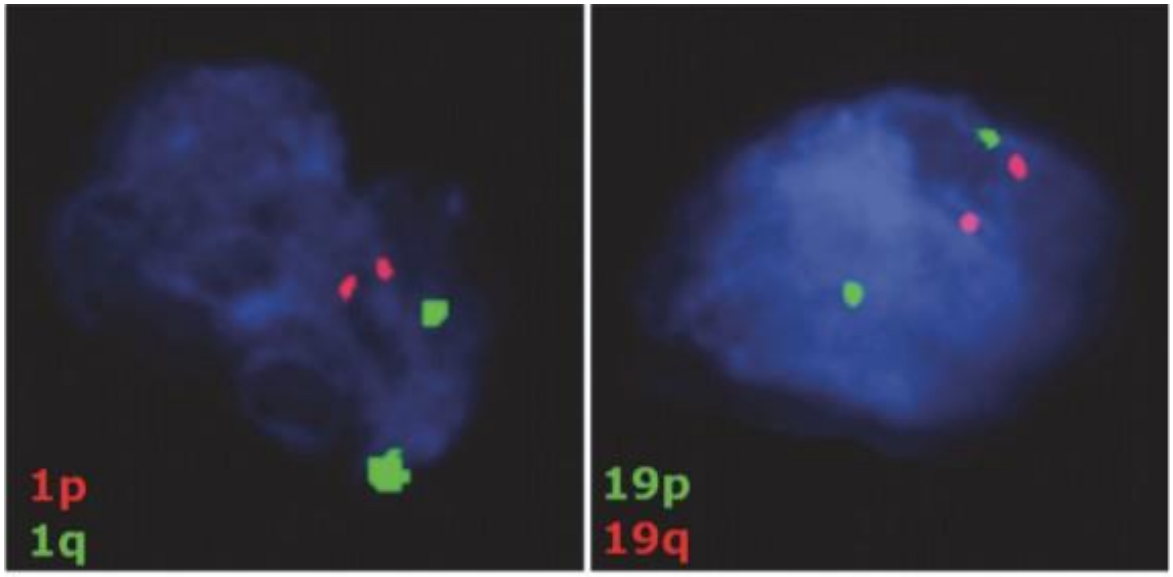

494.– Señale la respuesta correcta respecto al patrón de puntos de fluorescencia que muestra la imagen superior para el estudio de la co-deleción de las regiones 1p/19q en un oligodendroglioma:

a) Se observa deleción de la región 1p (marcada con fluorescencia roja) ya que la célula tumoral muestra únicamente una señal de fluorescencia, pero no se observa deleción de la región 19q (marcada con fluorescencia roja).

b) Se observa deleción de la región 19q (marcada con fluorescencia roja) ya que la célula tumoral muestra únicamente una señal de fluorescencia, pero no se observa deleción de la región 1p (marcada con fluorescencia roja).

c) No se observa deleción de la región 1p ni de la región 19q, ya que la célula tumoral muestra dos señales de fluorescencia roja para 1p, así como dos señales de fluorescencia roja para 19q.

d) Se observa deleción de la región 1p (marcada con fluorescencia roja) ya que la célula tumoral muestra únicamente una señal de fluorescencia, así como deleción de la región 19q (marcada con fluorescencia roja), ya que la célula tumoral también muestra únicamente una señal de fluorescencia.

CASO CLÍNICO 45

Mujer de 65 años con nódulo en cuadrante superior externo de mama derecha. Se remite sección histológica H&E y tinción inmunohistoquímica para E-cadherina.

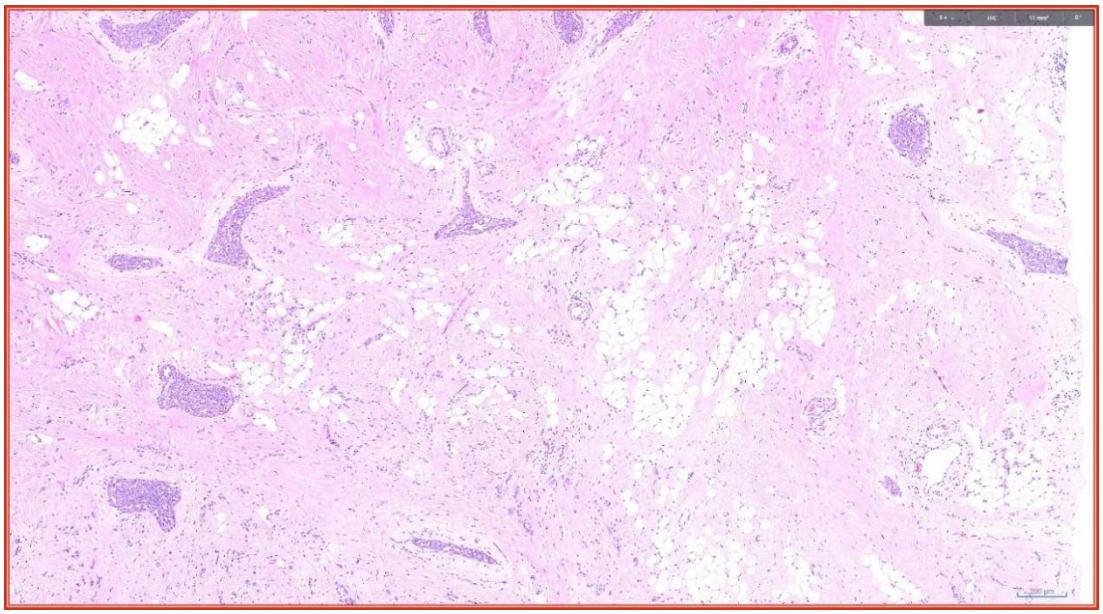

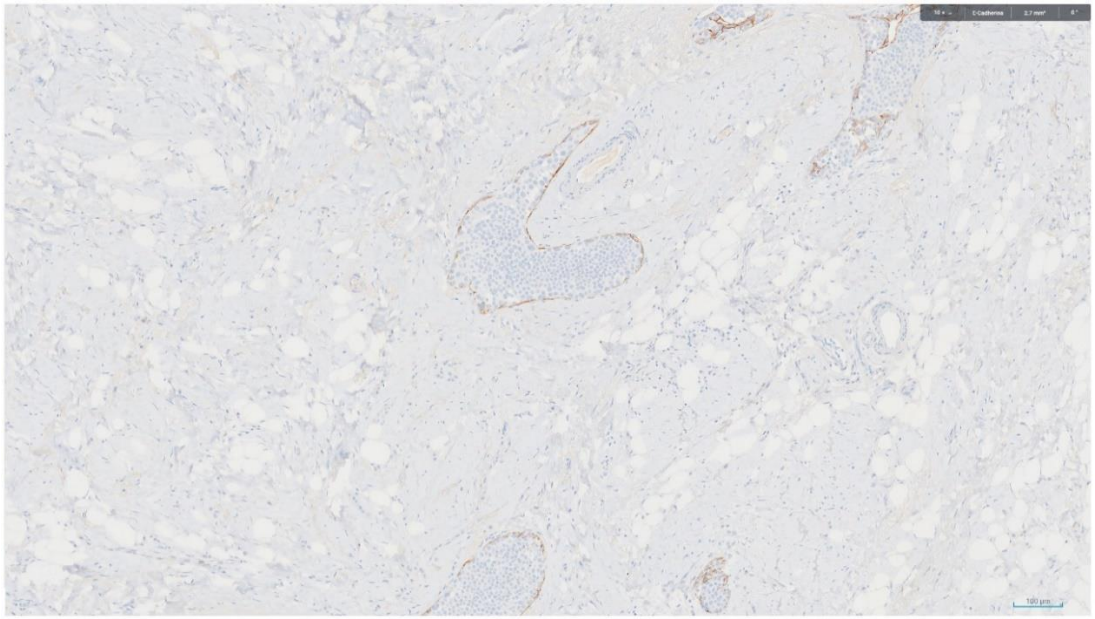

495.-Selecciona el diagnóstico correcto:

a) Carcinoma intraductal de grado intermedio.
b) Carcinoma infiltrante de tipo no especial.
c) Carcinoma lobulillar infiltrante y carcinoma lobulillar in situ.
d) Neoplasia lobulillar in situ. (hiperplasia-carcinoma).

CASO CLÍNICO 46

Varón de 36 años, con trastorno de alimentación, que presenta bicitopenia a estudio:

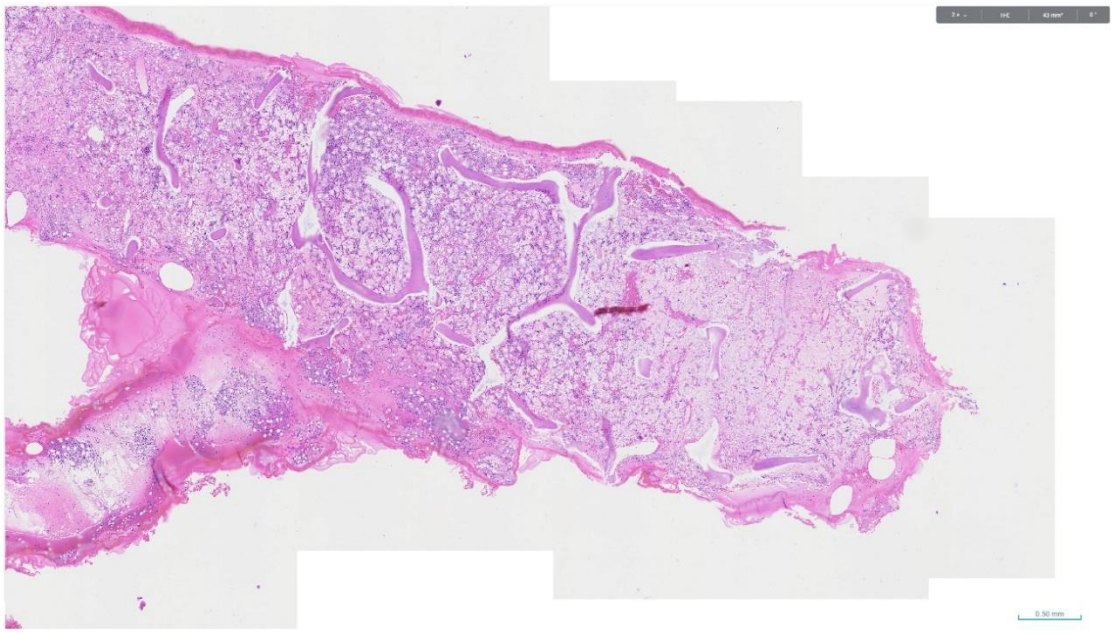

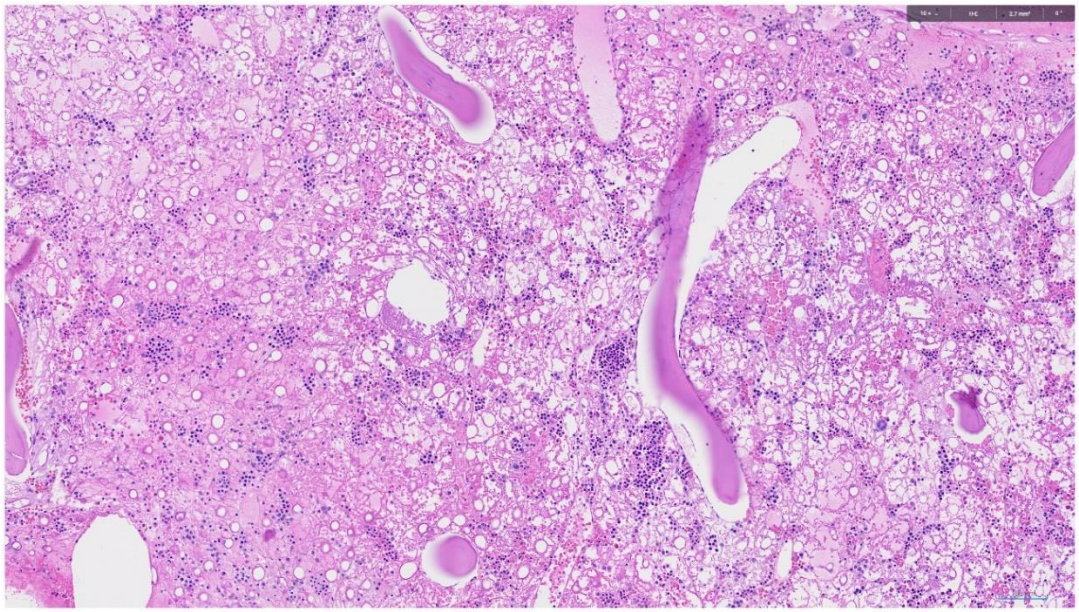

496.– ¿Cuál de los siguientes es el diagnóstico más probable?

a) Hipoplasia medular
b) Aplasia medular.
c) Síndrome mielodisplásico en estadío inicial.
d) Degeneración gelatinosa.

CASO CLÍNICO 47

Paciente de 67 años con placas eritematosas en espalda.

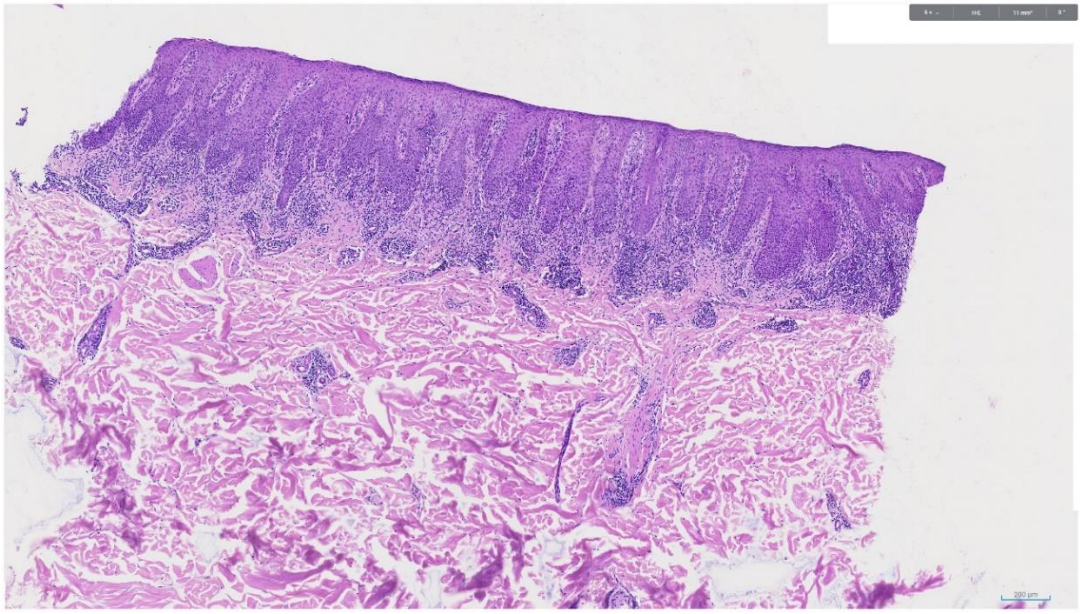

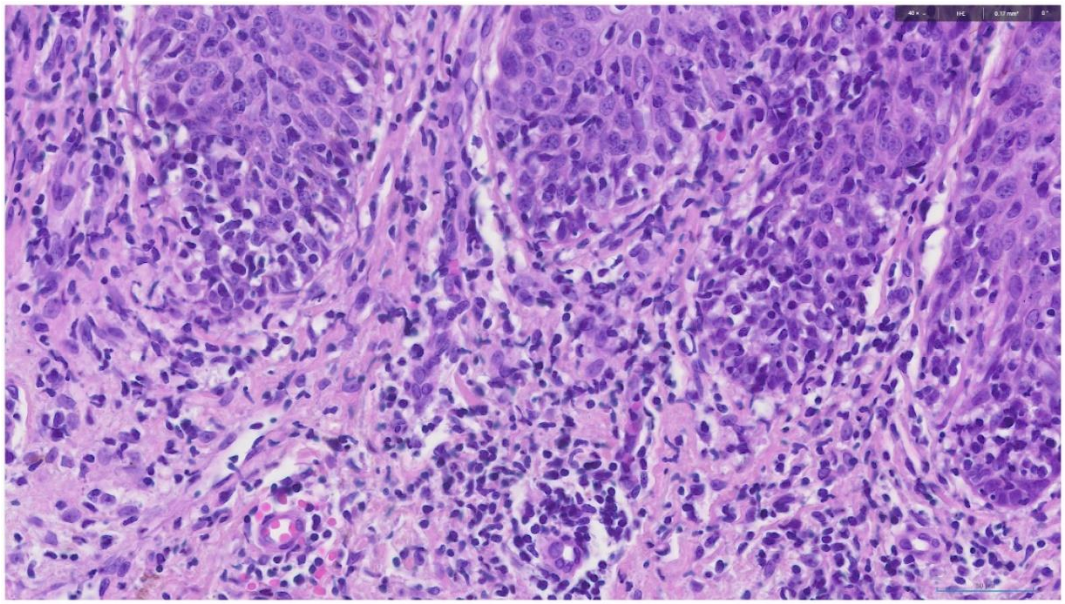

497.– ¿Cuál de las siguientes técnicas adicionales serían de mayor utilidad para el diagnóstico?

a) Nuevos cortes de H&E.
b) PAS, plata y Grocott.
c) AE1/AE3, SOX10 y CD10.
d) CD3, CD4, CD8, CD5, y CD2.

CASO CLÍNICO 48

Mujer de 52 años con sangrados intermitentes.

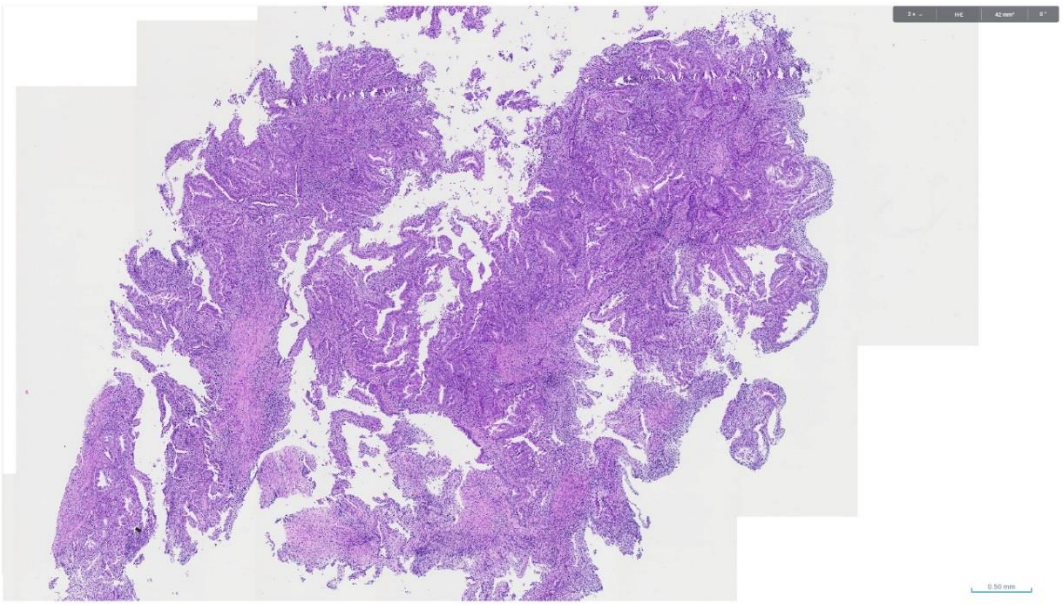

498.– ¿Cuál de las siguientes técnicas es PRESCINDIBLE para realizar el diagnóstico?

a) P53.
b) Proteínas reparadoras.
c) POLE.
d) CK19.

CASO CLÍNICO 49

499.– Mujer de 80 años con nódulo palpable en mama derecha.

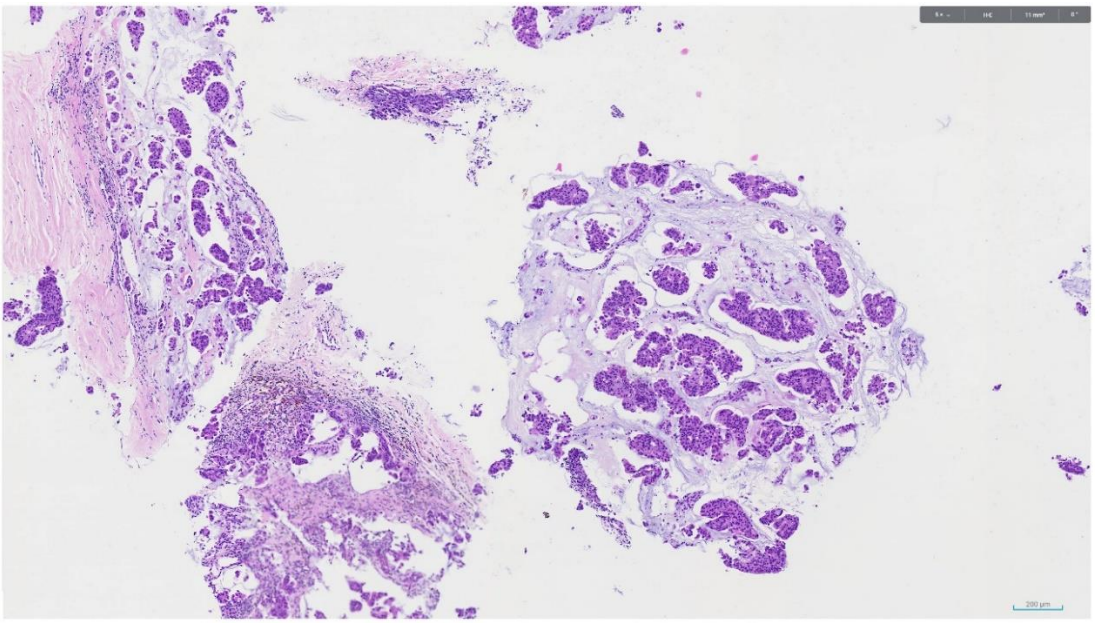

a) Las formas puras muestran un bajo nivel de inestabilidad genética.
b) La inestabilidad de microsatélites es extremadamente rara.
c) Las características transcriptómicas del tipo A difieren de las del tipo B, compartiendo estos últimos un patrón de expresión génica similar al de los carcinomas neuroendocrinos.
d) a), b) y c) son correctas.

CASO CLÍNICO 50

500.- Mujer de 66 años con tumoración de 1,5 cm, con receptores de estrógenos positivos, her2 negativo, bajo índice proliferativo y se encuentra una mutación PIK3ca. ¿Cuál es su posible evolución clínica una vez tratada quirúrgicamente de su tumor?

a) Necesidad de quimioterapia.
b) Probabilidad de recidiva muy baja.
c) Necesidad de tratamiento con Trastuzumab.
d) Aparición de metástasis.